Ex meis libris
Pro memoria
G. Militaru
1903.

TRAITÉ
D'ANATOMIE HUMAINE

II

PREMIER FASCICULE

DIVISIONS

DU

TRAITÉ D'ANATOMIE HUMAINE

TOME I. — **Introduction**. — **Notions d'Embryologie**. — **Ostéologie**. — **Arthrologie**. *Deuxième édition*. 1 fort volume, grand in-8, avec 807 figures, noires et en couleurs . . . . **20** fr.

TOME II. — 1er fascicule : **Myologie**. *Deuxième édition*. 1 volume grand in-8 avec 331 figures. **12** fr.

2e fascicule : **Angéiologie** (Cœur et artères). Histologie. *Deuxième édition*. 1 volume grand in-8 avec 150 figures. **8** fr.

3e fascicule : **Angéiologie** (Capillaires. Veines). *Deuxième édition*. 1 volume grand in-8 avec 75 figures . . . . . **6** fr.

4e fascicule : **Les Lymphatiques**. 1 volume grand in-8 avec 117 figures. **8** fr.

TOME III. — 1er fascicule : **Système nerveux**. Méninges. Moelle. Encéphale. Embryologie. Histologie. *Deuxième édition*. 1 volume grand in-8 avec 265 figures. . . . . **10** fr.

2e fascicule : **Système nerveux**. Encéphale. *Deuxième édition*. 1 volume grand in-8 avec 131 figures. . . . **10** fr.

3e fascicule : **Système nerveux**. Les nerfs. Nerfs crâniens. Nerfs rachidiens. 1 volume grand in-8 avec 205 figures. **12** fr.

TOME IV. — 1er fascicule : **Tube digestif**. Développement. Bouche. Pharynx. Œsophage. Estomac. Intestins. *Deuxième édition*. 1 volume grand in-8 avec 201 figures. . . . **12** fr.

2e fascicule : **Appareil respiratoire**. Larynx. Trachée. Poumons. Plèvre. Thyroïde. Thymus. *Deuxième édition*. 1 volume grand in-8 avec 120 figures. . . . . **6** fr.

3e fascicule : **Annexes du Tube digestif**. Dents. Glandes salivaires. Foie. Voies biliaires. Pancréas. Rate. **Péritoine**. 1 volume grand in-8 avec 561 figures. **16** fr.

TOME V. — 1er fascicule : **Organes génito-urinaires**. Vessie. Urètre. Prostate. Verge. Périnée. Appareil génital de l'homme. Appareil génital de la femme. 1 volume grand in-8 avec 431 figures . . . . **20** fr.

2e fascicule : **Les Organes des Sens**. . . . . (sous presse).

49213. — Imprimerie LAHURE, 9, rue de Fleurus, à Paris.

I. G. Militaire

TRAITÉ
D'ANATOMIE HUMAINE

PUBLIÉ PAR

P. POIRIER
Professeur agrégé à la Faculté de Médecine
de Paris
Chirurgien des Hôpitaux

ET

A. CHARPY
Professeur d'anatomie
à la Faculté de Médecine
de Toulouse

AVEC LA COLLABORATION DE

AMOËDO — BRANCA — B. CUNÉO — P. FREDET — P. JACQUES
TH. JONNESCO — E. LAGUESSE — L. MANOUVRIER
A. NICOLAS — M. PICOU — A. PRENANT — H. RIEFFEL
CH. SIMON — A. SOULIÉ

TOME DEUXIÈME

PREMIER FASCICULE

MYOLOGIE : P. POIRIER
(DESSINS DE P. RICHER)
Embryologie : A. PRENANT. — **Histologie** : A. NICOLAS
Peauciers et Aponévroses : A. CHARPY

DEUXIÈME ÉDITION ENTIÈREMENT REFONDUE

---

331 FIGURES DANS LE TEXTE EN NOIR ET EN COULEURS

PARIS
MASSON ET Cie, ÉDITEURS
LIBRAIRES DE L'ACADÉMIE DE MÉDECINE
120, BOULEVARD SAINT-GERMAIN
—
1901

Tous droits réservés.

TRAITÉ

D'ANATOMIE HUMAINE

DÉVELOPPEMENT DU SYSTÈME MUSCULAIRE

par A. PRENANT

§ 1. — GÉNÉRALITÉS SUR LE DÉVELOPPEMENT DES MUSCLES

Chez les Métazoaires inférieurs (Spongiaires, Cœlentérés)[1], les cellules qui limitent le corps extérieurement et celles qui en tapissent l'intérieur, les cellules ectodermiques et les cellules entodermiques en un mot[2], outre qu'elles fonctionnent comme cellules de revêtement et sont des éléments épithéliaux, se distinguent encore par une remarquable propriété physiologique et présentent une structure autre que celle des cellules épithéliales ordinaires. En effet elles produisent dans leur portion basale, c'est-à-dire opposée à la surface qu'elles recouvrent, une ou plusieurs fibrilles susceptibles de se contracter; elles sont en d'autres termes des *cellules musculaires* (fig. 1). Cumulant ainsi les fonctions de cellules protectrices et de cellules contractiles de l'organisme, elles méritent le nom d'*épithélio-musculaires* qui leur a été imposé.

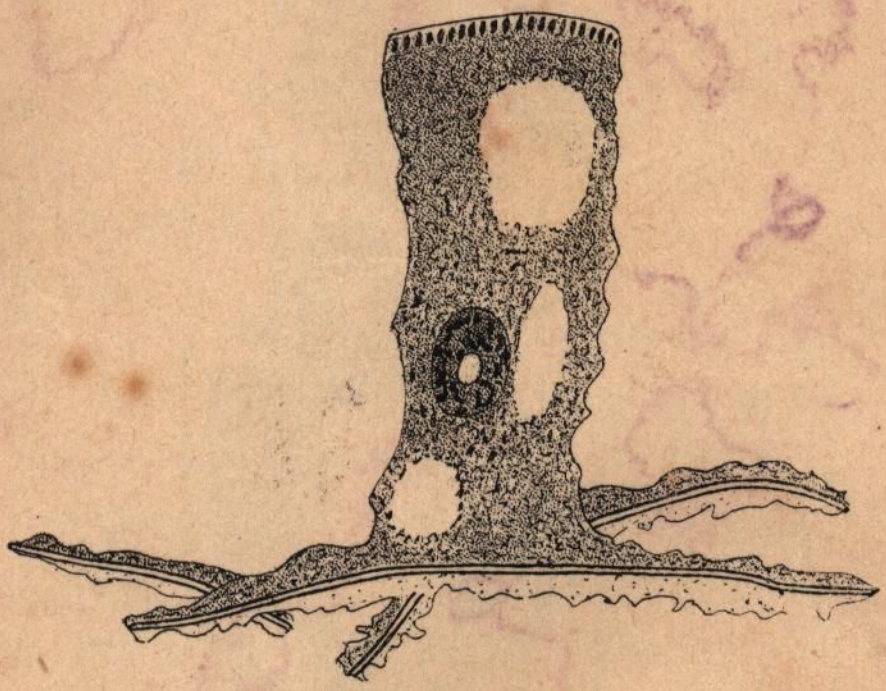

Fig. 1. — Cellule épithélio-musculaire de l'Hydre (d'après C. Schneider).

Les Vertébrés s'écartent des Spongiaires et des Cœlentérés à deux points de vue.

Chez eux d'abord, la forme épithélio-musculaire est exceptionnelle, si même elle se rencontre, dans l'animal adulte. Elle n'existe, comme on le verra plus

1. On peut distinguer deux grands groupes dans la série animale : celui des Protozoaires ou êtres unicellulaires, et celui des Métazoaires ou animaux pluricellulaires dérivés des précédents.

2. Nous avons dit (tome Ier, p. 22) que le corps des Cœlentérés conservait à l'état adulte la forme, transitoire chez les Vertébrés, que nous avons appelée gastrula et qui consiste en un germe caliciforme à double paroi ectodermique et entodermique.

loin, que chez l'embryon. Elle n'est donc qu'une forme embryonnaire de l'élément musculaire. En effet à cette forme succède une autre, par transformation presque totale de la cellule épithélio-musculaire; c'est la *fibre musculaire*; le protoplasma presque tout entier de la cellule ayant été utilisé pour la formation de substance musculaire fibrillaire, il ne reste plus, dans la fibre musculaire, que le noyau cellulaire et une très faible portion de protoplasma, pour attester l'origine cellulaire de la fibre. Nous donnerons le nom de *myoblaste* ou de *cellule myogène* à la cellule de laquelle dérive une fibre musculaire. Un certain nombre de fibres musculaires ainsi produites par transformation de myoblastes forment par leur juxtaposition et leur réunion un organe qui est le *muscle*.

En second lieu, les Vertébrés diffèrent des Cœlentérés quant à la nature et à l'origine des cellules qui produisent le muscle. En effet la propriété myogène se retrouve bien, chez les Vertébrés, comme chez les Cœlentérés, dans les cellules ectodermiques et entodermiques. Mais les unes et les autres ne prennent qu'une part tout à fait insignifiante à la formation de la musculature des Vertébrés; encore discute-t-on sur le fait même de cette participation. La plupart des muscles des Vertébrés sont fournis, non point directement par l'ectoderme ou l'entoderme, mais par le mésoderme, c'est-à-dire par ce feuillet qui n'est bien développé que chez les animaux supérieurs aux Cœlentérés et que l'entoderme produit. Rappelons que ce mésoderme, intermédiaire topographiquement à l'ectoderme et à l'entoderme, se clive en deux lames, l'une externe ou pariétale, voisine de l'ectoderme, l'autre interne ou viscérale, contiguë à l'entoderme; ces deux lames laissent entre elles une cavité, la cavité générale ou cœlome, dont elles représentent la bordure épithéliale. Ajoutons que le mésoderme et par conséquent aussi le cœlome qu'il limite se décomposent de haut en bas, de la face dorsale vers la face ventrale de l'embryon, en trois régions : l'épimère ou protovertèbre renfermant l'épicœlome, le mésomère ou plaque moyenne contenant le mésocœlome, l'hypomère ou plaque latérale avec le métacœlome (fig. 2). Rappelons enfin que le mésoderme et le cœlome sont segmentés d'avant en arrière, partagés en segments primitifs ou somites, cette segmentation intéresssant une étendue dorso-ventrale plus ou moins considérable du mésoderme et du cœlome (Voy. fig. 63, tome I).

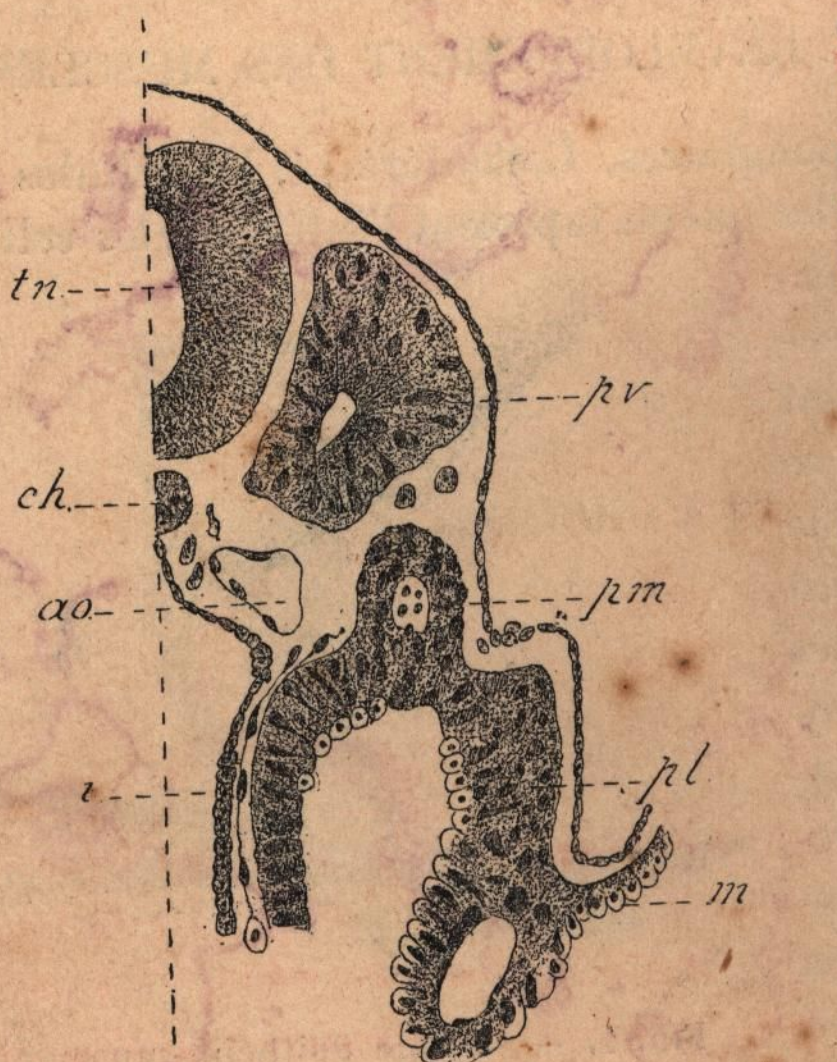

FIG. 2. — Coupe transversale d'un embryon humain possédant treize segments primitifs (un peu modifiée, d'après Kollmann).

pv, protovertèbre ou myotome. — *pm*, plaque moyenne. — *pm*, plaque latérale. — *m*, mésoderme extra-embryonnaire. — *tn*, tube nerveux. — *ch*, corde dorsale. — *ao*, aorte. — *i*, intestin.

Le mésoderme ainsi esquissé peut se comporter de deux façons différentes dans la production des muscles.

Dans le premier cas, les cellules mésodermiques, qui tapissent la cavité du cœlome à la manière de cellules épithéliales, différencient dans leur partie basale, c'est-à-dire opposée à la surface cavitaire, une ou plusieurs fibrilles musculaires; elles sont alors comparables aux cellules épithélio-musculaires des Cœlentérés. Il y a par conséquent ici transformation directe des cellules épithéliales du mésoderme en muscles; les myoblastes sont des cellules mésodermiques; les *muscles* sont *épithéliaux*, *mésodermiques* ou *cœlomatiques*. Tel est le processus qui assure la formation de la musculature du corps et des membres qui lui sont appendus, de la *musculature somatique*, de celle qui obéit à la volonté.

Le deuxième cas se rencontre au contraire dans la formation de la musculature des viscères, des vaisseaux, etc., de la *musculature splanchnique* en un mot, de celle qui est en général soustraite à l'empire de la volonté. Cette fois, ce ne sont plus les cellules mésodermiques qui deviennent directement fibres musculaires, mais seulement des descendants cellulaires du mésoderme, qui n'ont conservé de l'épithélium dont ils dérivent ni la forme ni l'arrangement, et qui sont devenus les éléments que nous avons autrefois qualifiés de mésenchymateux (tome Ier, p. 32 et 33). Il y a donc ici transformation indirecte des cellules du mésoderme en muscles, avec l'intermédiaire mésenchymateux; les myoblastes sont des cellules de mésenchyme; les *muscles* sont dits *mésenchymateux*.

Le premier cas devra surtout nous occuper ici. Nous ne ferons qu'indiquer les phénomènes essentiels du deuxième[1].

§ II. — PHÉNOMÈNES GÉNÉRAUX DE LA FORMATION DES MUSCLES SPLANCHNIQUES

Nous avons vu que le mésoderme, quelle que soit celle de ses régions que l'on considère, jouit de la propriété de former des cellules mésenchymateuses, c'est-à-dire des éléments dont l'ensemble se présente comme un tissu lâche, le tissu connectif embryonnaire. Ces cellules mésenchymateuses, quittant le tractus épithélial du mésoderme, se répandent au loin entre les divers organes épithéliaux dont le corps embryonnaire se compose. Or, parmi ces cellules mésenchymateuses, un certain nombre pourront se transformer en cellules musculaires, qui, s'accolant aux organes les plus voisins, en constitueront la musculature.

C'est ainsi que le feuillet pariétal du mésoderme, dans la région dorsale ou épimère, produit des cellules mésenchymateuses qui émigreront vers l'ectoderme déjà devenu épiderme, et formeront au-dessous de lui le derme de la peau. Quelques-unes d'entre elles, différenciées en cellules musculaires, donneront lieu à des muscles cutanés ou *peauciers*, ou bien formeront de petits muscles annexés aux poils. Toutefois, il est possible qu'une partie des muscles de la peau et de ses dépendances, spécialement ceux que présentent les glandes cuta-

1. C'est qu'en effet les muscles volontaires, les muscles du corps et des membres, sont presque les seuls qui jouissent d'une autonomie suffisante pour être élevés à la dignité d'organes et en cette qualité mériter d'être étudiés à part. Les autres, les muscles involontaires (muscles des viscères, des vaisseaux, etc.), contribuent, à titre accessoire, à former divers organes. Leur étude donc, aussi bien embryologique qu'anatomique, sera reportée avec plus de fruit avec celle des organes à la constitution desquels ils prennent part.

nées (glandes sudoripares, glandes à venin des Batraciens), dérivent de l'ectoderme, ainsi que nous l'avons laissé entendre plus haut.

C'est encore ainsi que le feuillet viscéral ou interne de l'épimère ou protovertèbre fournit une masse cellulaire, le *noyau protovertébral*, dont les éléments se répandent autour des organes axiaux du corps (tube médullaire, corde dorsale, gros vaisseaux, intestin), les enveloppent et les séparent les uns des autres (fig. 6, B et C, *npv* et *sc*). La plupart des éléments de cette masse cellulaire concourent à former le squelette conjonctif de ces organes et le squelette osseux proprement dit, comme cela a été exposé dans le tome Ier de cet ouvrage (p. 69 et suiv.). Certains de ces éléments pourront çà et là se différencier en muscles que l'on trouvera autour des gros vaisseaux (aortes), autour de l'intestin, etc. Cependant, on a soutenu aussi que les muscles de l'intestin et de ses dépendances par exemple peuvent dériver de l'entoderme, c'est-à-dire du feuillet épithélial de cet intestin, comme nous l'avons indiqué ci-dessus.

Dans toutes les régions du mésoderme autre que la protovertèbre, la lame pariétale aussi bien que la lame viscérale de ce mésoderme jouissent de la même propriété de former des cellules mésenchymateuses, qui à leur tour pourront évoluer pareillement en cellules musculaires. Tel est le cas par exemple pour les cellules de la lame viscérale du mésoderme, dans la région du mésomère; leurs descendants mésenchymateux fourniront les muscles des organes génito-urinaires [1].

§ III. — DÉVELOPPEMENT DES MUSCLES SOMATIQUES

La musculature somatique a exclusivement pour origine les cellules de la partie segmentée du mésoderme, du somite en un mot, qui devient ainsi un *myotome*. Chez l'Amphioxus, le mésoderme est segmenté sur toute sa hauteur dorso-ventrale, dans tout le somite ainsi formé se constituent des muscles. Chez les Vertébrés; il y a une différence à établir entre le mésoderme du tronc et celui de la tête. Dans le premier, l'épimère (protovertèbre) et le mésomère sont segmentés, il est vrai; mais la protovertèbre seule forme des fibres musculaires et seule par conséquent mérite le nom de myotome qui lui a été ainsi donné. Le mésomère a une autre destinée; il prend part, comme on le verra plus tard, à la formation des organes génito-urinaires. Dans la tête, le mésoderme et le cœlome qui y est contenu peuvent être partagés en une région dorsale et une région ventrale, qui correspondent à peu près respectivement dans le tronc à la protovertèbre et aux deux autres régions du mésoderme et du cœlome. La portion dorsale se compose primitivement d'un certain nombre de segments protovertébraux successifs. La partie ventrale est segmentée secondairement, découpée qu'elle est par la présence des fentes branchiales en plusieurs tronçons [2]. L'une et l'autre forment ici des muscles, de signification bien différente.

1. Du reste, la question du développement des muscles viscéraux doit être réservée quant à ses détails, qui sont encore imparfaitement connus.
2. Ces faits ont été exposés déjà (tome Ier, p. 378 et suiv.) et sont illustrés par la figure 410.

A. — Muscles du tronc et des membres

Amphioxus et Cyclostomes. — La genèse des muscles somatiques se fait de la façon suivante chez l'Amphioxus et les Cyclostomes. Les cellules de la lame viscérale du mésoderme s'allongent beaucoup et prennent la forme de plaques empilées les unes sur les autres perpendiculairement à l'axe longitudinal du corps (fig. 3, *m*). A leur extrémité basale, on voit bientôt paraître de fines fibrilles musculaires transversament striées (fig. 3, *m*); puis de la base de la cellule, la formation fibrillaire gagne les parties latérales de cette cellule. De la sorte, les myoblastes prennent l'aspect de « feuillets musculaires » (fig. 3, *m*), dans l'intérieur de chacun desquels le protoplasme et le noyau persistent, tandis que toute la périphérie de l'élément est transformée en substance musculaire fibrillaire. Les dispositions histologiques sont essentiellement les mêmes chez les Cyclostomes auxquels les figures 4 et 5 sont empruntées.

Fig. 3. — Coupe transversale passant par le milieu du corps d'un embryon d'Amphioxus (d'après Hatschek).

ec, ectoderme. — *en*, entoderme. — *fp*, *fv*, feuillets pariétal et viscéral du mésoderme. — *ch*, corde dorsale. — *coe*, cavité du cœlome. — *tn*, tube nerveux. — *m*, cellules musculaires.

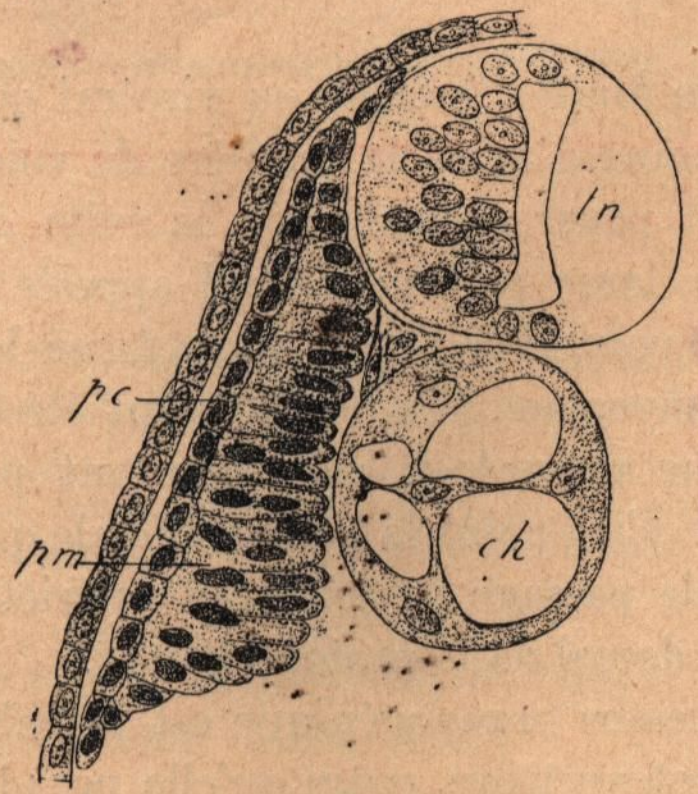

Fig. 4. — Coupe transversale d'un embryon de *Petromyzon fluviatilis* de 3 mm. (d'après Maurer).

tn, tube nerveux. — *ch*, corde dorsale. — *pm*, plaque musculaire. — *pc*, plaque cutanée.

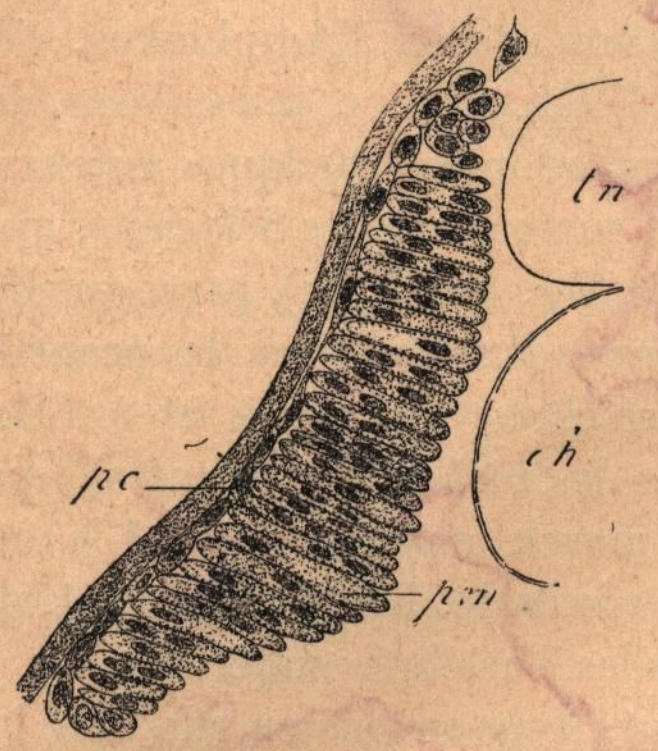

Fig. 5. — Coupe transversale d'un embryon de *Petromyzon fluviatilis* de 6 mm. (d'après Maurer),

Mêmes lettres. Dans cette figure et dans la précédente, les petits points, à la périphérie des feuillets musculaires, sont la coupe transversale des fibrilles.

Ces modifications ne s'observent que sur la lame viscérale. La lame pariétale demeure donc étrangère à la formation du muscle.

Par transformation incessante des cellules mésodermiques situées au côté

dorsal et au côté ventral de la masse musculaire déjà formée, de nouveaux feuillets musculaires s'ajoutent à ceux qui existaient auparavant, si bien que la masse musculaire s'allonge tant vers la face dorsale que vers la face ventrale du corps; celui-ci finit par être entouré complètement d'une couche musculaire, lorsque toutes les cellules de la lame viscérale du somite ont subi la différenciation ci-dessus décrite. Chacun des feuillets musculaires s'étend alors dans le sens de la longueur, de l'extrémité antérieure à l'extrémité postérieure du segment auquel il appartient; aux deux extrémités les fibrilles qui le constituent prennent insertion sur les cloisons conjonctives intersegmentaires (*myosepta*), qui séparent les myotomes les uns des autres et qui représentent ainsi de véritables inscriptions tendineuses pour les muscles.

Vertébrés crâniotes. — Chez tous les Vertébrés crâniotes, la protovertèbre seule devient un myotome.

Chez les Sélaciens et les Amphibiens, qui peuvent nous servir de point de départ pour le développement organique des muscles, on voit la protovertèbre se séparer du reste du mésoderme et en particulier du mésomère, dont le feuillet viscéral a émis entre temps un diverticule, le sclérotome, sur la destinée duquel nous avons déjà attiré l'attention (t. I, p. 71, fig. 66). La protovertèbre se comporte ensuite comme le faisait le mésoderme tout entier chez l'Amphioxus; elle devient un myotome ou segment musculaire qui s'allonge de plus en plus du côté dorsal aussi bien que du côté ventral, jusqu'à entourer complètement le corps de l'animal (Voy. t. I, fig. 61). Le prolongement ventral est surtout bien marqué; il se présente chez les Sélaciens et d'autres Vertébrés, comme une sorte d'appendice de la protovertèbre elle-même dont il se distingue assez nettement.

Ici, comme chez l'Amphioxus, c'est le feuillet interne ou viscéral qui subit seul la différenciation musculaire, du moins d'après la manière de voir généralement adoptée. Quelques auteurs ont pensé cependant, à la suite d'études portant surtout sur les Sélaciens, que la lame pariétale, aussi appelée *plaque cutanée* (fig. 4 et 5, *pc*), parce qu'elle est voisine de l'épiderme et forme le derme de la peau, possède aussi la propriété myogène. Ces résultats ont été étendus aux Vertébrés supérieurs et à l'Homme même[1]. Il est cependant probable (d'après des recherches récentes)[2] que ce n'est point la lame pariétale qui fournit du muscle, mais seulement la zone de passage de cette lame pariétale à la plaque viscérale, bref l'angle ventral ou dorsal de la protovertèbre[3].

Chez les Vertébrés supérieurs, le processus organogénique est passablement différent. Nous savons en effet que la protovertèbre, outre qu'elle prend part à la formation du muscle, fournit encore une masse cellulaire, le *noyau protovertébral*, qui est l'équivalent du sclérotome des Sélaciens (fig. 6, A et B, *mv*, *npv*). Ce n'est qu'après que ce noyau protovertébral, formé aux dépens du feuillet viscéral de la protovertèbre, s'est détaché de cette dernière, que com-

1. Par exemple par Kollmann chez le Lézard, le Poulet et l'Homme.

2. De Kaestner et de Maurer.

3. Un processus spécial, qui peut faire croire à une genèse directe de fibres musculaires dans le feuillet pariétal ou cutané, a été indiqué par Maurer chez les Amphibiens urodèles. Après que le feuillet cutané s'est désagrégé, s'employant à la formation des éléments du derme, et que le feuillet viscéral myogène a constitué une première couche musculaire, il fournit en dehors de celle-ci une deuxième couche d'éléments myogènes qui viennent prendre la place du feuillet cutané disparu et paraissent par suite en provenir.

mence la formation du muscle. La transformation, puis le départ sous forme de masse sclérotomique (fig. 6, C, *sc*) de la plus grande partie du feuillet viscéral de la protovertèbre, laisse dans la paroi épithéliale de celle-ci une sorte de perte de substance. La réparation de cette perte de substance n'est autre que la formation du muscle même. A cet effet, il se fait une végétation incessante des lèvres et particulièrement de la lèvre dorsale de la plaie (fig. 6, C). La paroi interne ou viscérale de la cavité protovertébrale se trouve ainsi reconstituée. Elle est reconstituée par des cellules qui sont désormais des éléments myogènes

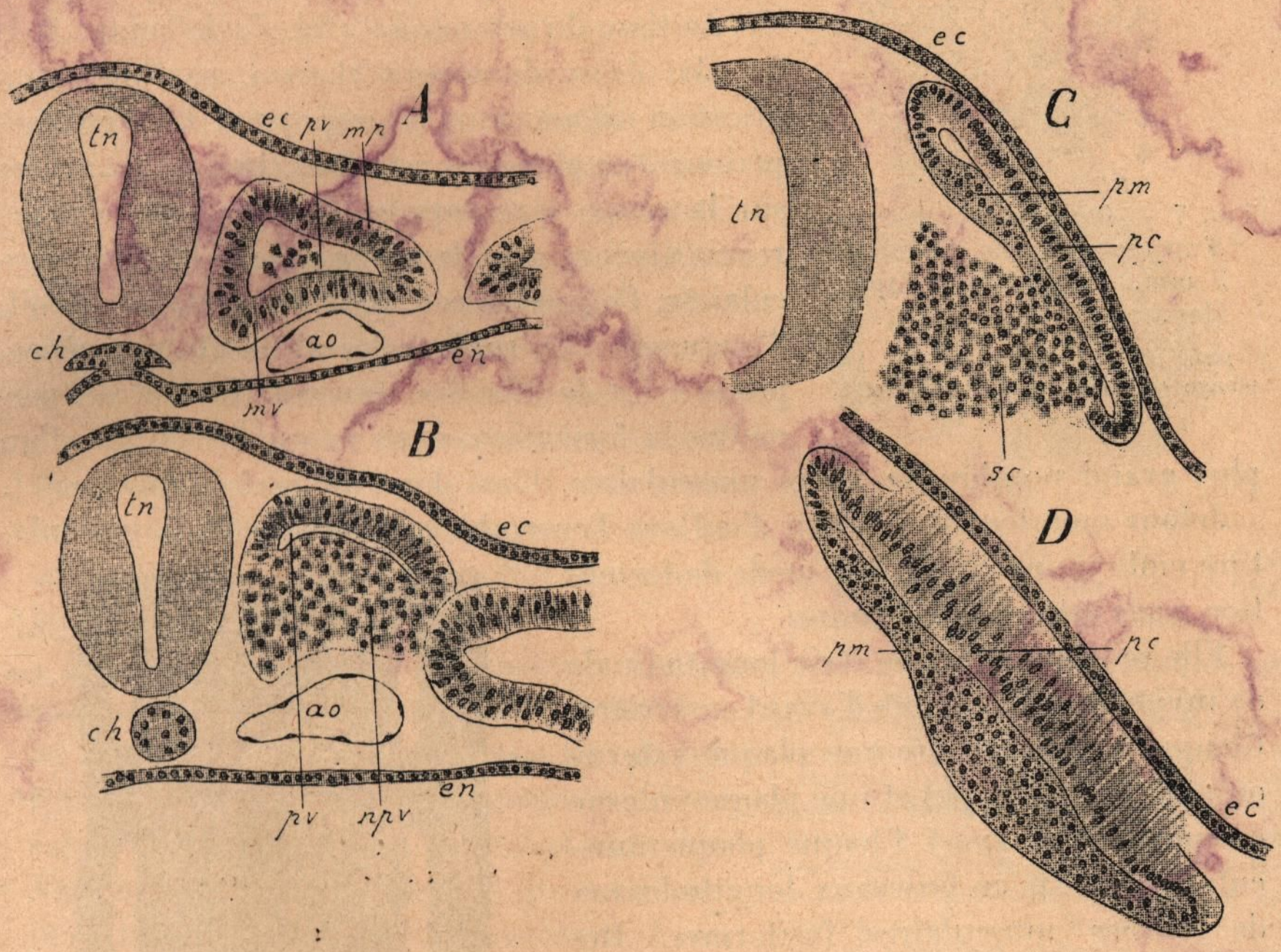

Fig. 6. — Coupes transversales de l'ébauche embryonnaire du Poulet, offrant quatre stades successifs de l'évolution du myotome et du développement des muscles (imitée de Rabl).

ec, ectoderme. — *en*, entoderme. — *tn*, tube nerveux. — *ch*, corde dorsale, — *ao*, aorte. — *pv*, protovertèbre. — *mp*, *mv*, feuillets pariétal et viscéral du mésoderme. — *pm*, plaque musculaire. — *pc*, plaque cutanée. — *npv*, noyau protovertébral. — *sc*, masse sclérotomique issue du précédent.

unis en une lame continue, la plaque musculaire (C et D, *pm*), et qui vont en effet fonctionner comme tels.

On avait admis jusque dans ces derniers temps que ces nouvelles cellules (*pm*) avaient dès leur origine une forme et une orientation différentes de celles des éléments primitifs et qu'elles étaient fusiformes et longitudinales, leur grand axe étant parallèle à l'axe du corps. Cette disposition était nécessaire pour obtenir plus tard des muscles à fibres longitudinales parallèles à l'axe du corps, puisque les fibrilles musculaires dans une cellule donnée forment des faisceaux étendus suivant le grand diamètre cellulaire.

En réalité l'explication de la direction longitudinale des fibres dans les muscles du tronc des Vertébrés supérieurs n'est pas donnée par un simple changement d'orientation des cellules. L'aspect qui a été reconnu tout d'abord, le

stade à cellules fusiformes, allongées antéro-postérieurement, succède à un stade plus précoce. On y voit les cellules se disposer, à peu près comme chez les Vertébrés inférieurs, en feuillets empilés les uns sur les autres. La formation des fibrilles musculaires ne commence pas alors immédiatement, ainsi que c'était le cas pour l'Amphioxus et les Cyclostomes. Mais, après que les feuillets myogènes se sont séparés les uns des autres par des prolongements conjonctifs du tissu du sclérotome (fig. 7; la comp. à la fig. 5), ils se découpent chacun, par une complication organogénique propre aux Vertébrés supérieurs, en plusieurs cellules cylindroïdes, rondes sur la coupe transversale. Chaque cellule différencie alors à sa surface une zone de fibrilles musculaires. Ce processus a pour résultat, on le voit, d'augmenter la surface des éléments myogènes, productrice de fibrilles musculaires, et de permettre la formation, dans un espace limité, d'un plus grand nombre de fibres musculaires. C'est donc un perfectionnement[1].

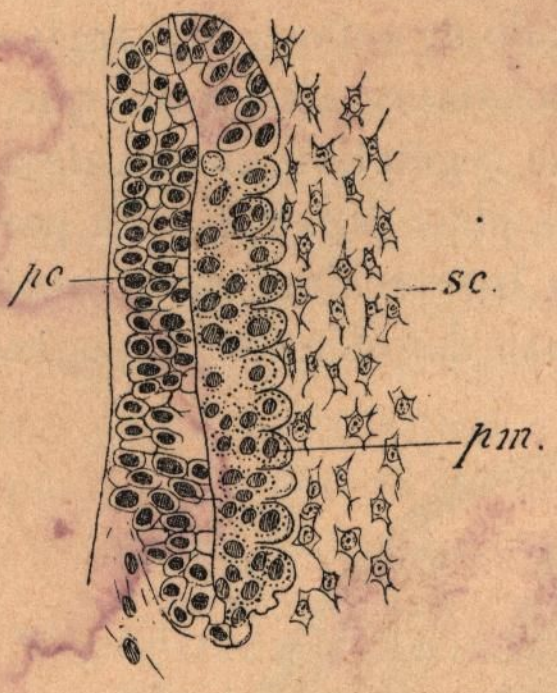

Fig. 7. — Coupe d'un myotome d'un embryon de Lapin de 5 mm. 6 de long (d'après Maurer).

pm, plaque musculaire. — *pc*, plaque cutanée. — *sc*, sclérotome.

Jetons maintenant un coup d'œil sur l'ensemble anatomique de la musculature embryonnaire, dont le mode de formation nous est à présent connu.

Elle se compose d'une série longitudinale de myotomes échelonnés d'avant en arrière. Chaque myotome offre une plaque externe ou cutanée (fig. 8, *pc*) et une plaque interne ou musculaire (*pm*). Chaque plaque musculaire consiste en faisceaux longitudinaux de cellules musculaires fusiformes. Des cloisons verticales de tissu conjonctif, que nous avons appelées plus haut les myoseptes (*ms*), séparent les myotomes successifs les uns des autres et donnent insertion à leurs cellules musculaires constitutives. Ainsi se forme tout le long du corps et de chaque côté de la ligne médiane une masse musculaire segmentée, qui représente la masse des muscles dorsaux du tronc (cou, thorax, abdomen, région caudale) situés à la face dorsale de la colonne vertébrale.

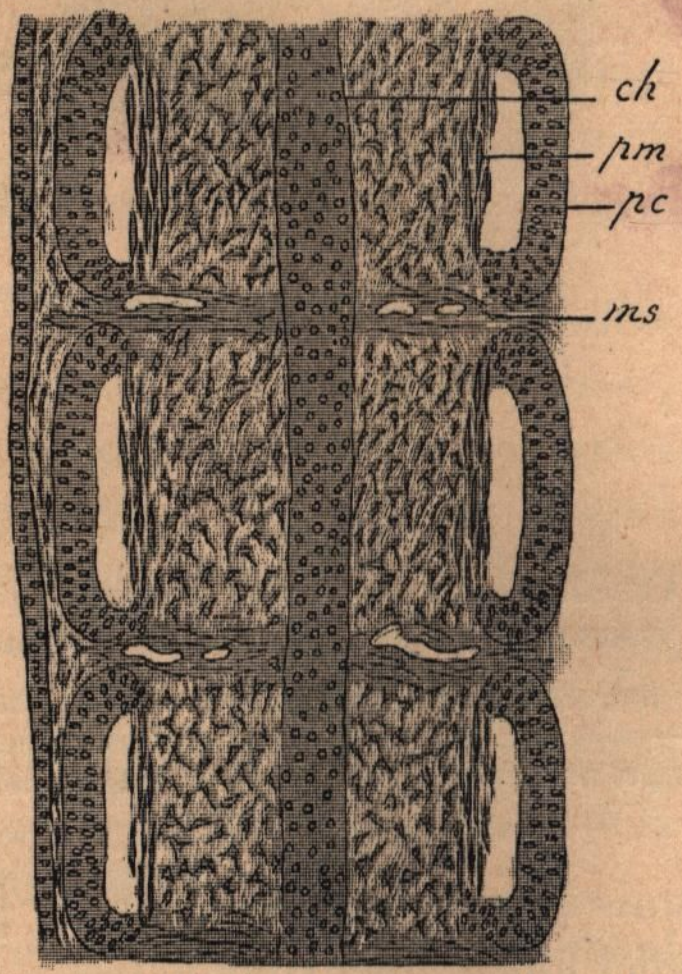

Fig. 8. — Coupe longitudinale et horizontale du tronc d'un embryon de Vertébré.

pc, plaque cutanée du myotome. — *pm*, plaque musculaire formée de cellules longitudinales. — *ms*, myoseptes ou cloisons de tissu conjonctif avec vaisseaux intervertébraux. — *ch*, corde dorsale.

Chaque myotome, en se prolongeant du côté ventral dans l'épaisseur des parois du corps (somatopleure), constitue un segment de la musculature ventrale du cou, du thorax, de l'abdomen, et de la région caudale s'il y a lieu. Pour cer-

1. Déjà supposé par O. Hertwig pour des raisons théoriques, ce processus a été montré par Maurer.

tains auteurs, ce prolongement ventral du myotome ne comprendrait pas les deux lames pariétale (ou cutanée) et viscérale (ou musculaire) de celui-ci, mais la première seulement (fig. 9).

En outre, au niveau des membres, qui, comme nous le savons déjà, sont des bourgeonnements de la somatopleure, plusieurs myotomes poussent des bourgeons musculaires qui pénètrent dans le mésenchyme axial de l'extrémité et formeront la musculature de celle-ci. Le processus, constaté surtout chez les Sélaciens et vérifié chez l'Homme même, nous montre péremptoirement que le membre représente plusieurs appendices du corps fusionnés ensemble, puisqu'il emprunte sa musculature à plusieurs segments musculaires et par conséquent à plusieurs métamères du corps. On discute actuellement encore sur les détails du processus, les uns soutenant que c'est la plaque cutanée, les autres au contraire la plaque musculaire qui produit la musculature des extrémités.

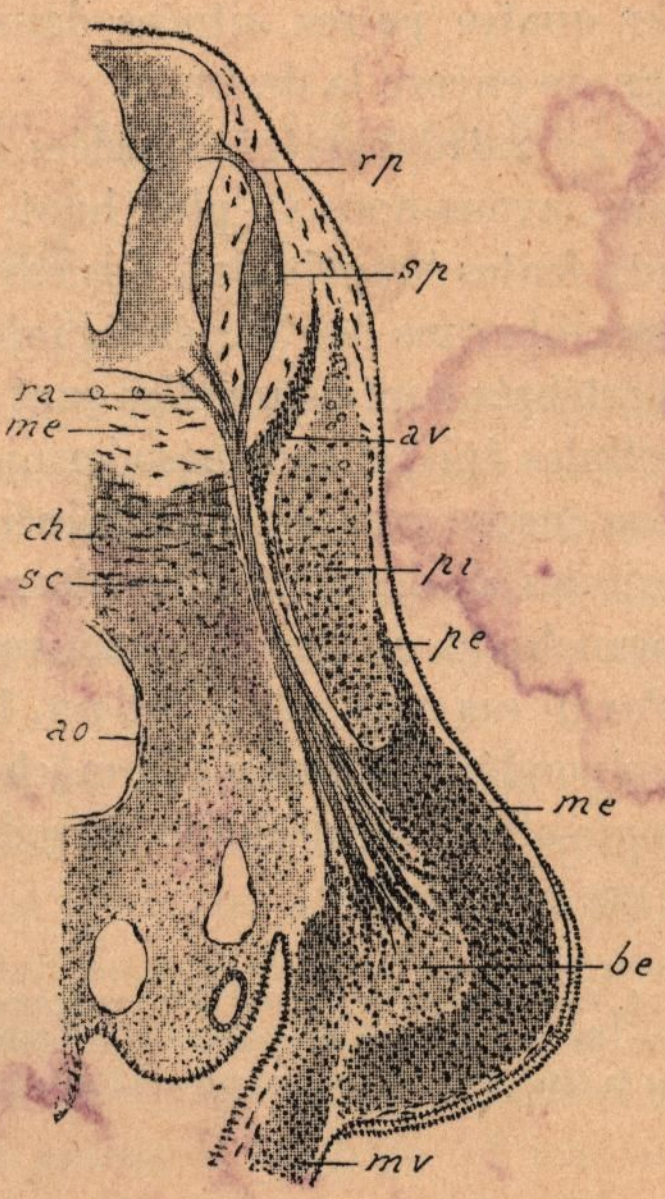

Fig. 9. — Coupe transversale du corps d'un embryon humain de la quatrième semaine (selon Kollmann).

pi, plaque interne (ou musculaire) du myotome. — *pe*, plaque externe (ou cutanée). — *me*, prolongement musculaire de la plaque externe destiné à former la musculature de l'extrémité. — *mv*, continuation de ce prolongement formant la musculature des parois ventrales de l'embryon. — *be*, bourgeon axial mésenchymateux du membre. — *ra*, *rp*, racines antérieure et postérieure des nerfs. — *sp*, ganglion spinal. — *me*, mésenchyme constituant les enveloppes cérébrales ou méninges. — *sc*, sclérotome, ébauche du corps vertébral. — *av*, arc vertébral. — *ch*, corde dorsale. — *ao*, aorte.

Il va de soi que les dispositions toutes schématiques qui viennent d'être décrites ne peuvent s'observer que dans les stades les plus précoces du développement : il en est ainsi par exemple, au moins chez les Vertébrés supérieurs, pour ce qui concerne la métamérisation de la musculature. Avec le développement des pièces squelettiques, cette métamérisation, si nette au début, disparaît en partie. Il se produit aussi que certains muscles des membres, en se développant beaucoup, arrivent à s'étendre au loin sur le tronc et en imposent pour des muscles de cette partie du corps parmi lesquels l'anatomie descriptive les range (muscles grand dorsal, trapèze, etc.).

B. — Muscles de la tête

Dans la formation de la musculature de le tête, il y a à distinguer le rôle joué par les formations comparables aux protovertèbres du tronc, et celui que remplissent les cavités mésodermiques correspondant aux autres régions du mésoderme du tronc.

Les premières peuvent être appelées « somites céphaliques », ou *myotomes céphaliques*, parce que leurs parois épithéliales sont en effet myogènes. Le nombre, le développement de ces somites céphaliques sont sujets aux plus grandes variations suivant les animaux étudiés. Chez les Sélaciens on a pu par exemple en compter neuf paires, et l'on est arrivé à constater que certains d'entre eux

fournissent les muscles moteurs de l'œil. Chez les Ruminants, il paraît en exister quatre paires, situées dans la région occipitale de la tête, mais dont on ignore encore la destinée.

Les autres cavités, appelées *cavités céphaliques* proprement dites, sont creusées, avons-nous vu plus haut, dans l'épaisseur des arcs branchiaux interposés aux fentes branchiales. Ces cavités ne sont d'ailleurs bien développées que chez les embryons des Vertébrés inférieurs, des Sélaciens par exemple ; chez ceux des Vertébrés supérieurs elles sont rudimentaires ou même font défaut. Le sort des cellules épithéliales mésodermiques qui forment les parois de ces cavités n'est pas encore complètement élucidé. On sait toutefois, chez les Sélaciens, que ces cellules deviennent musculaires. On pense qu'elles produisent la musculature branchiale, chargée de mouvoir les arcs branchiaux, squelette des branchies. Parmi ces arcs, il en est un, l'arc maxillaire, qui, prenant un développement prépondérant, devient la mâchoire inférieure ; les muscles masticateurs auront pour origine les cellules mésodermiques de la cavité céphalique renfermée dans l'arc maxillaire[1].

1. Ces données ne peuvent être appliquées aux Mammifères et à l'Homme où les cavités céphaliques n'existent pas. On ne sait du reste rien sur le développement des muscles masticateurs, non plus que des autres muscles de la tête (muscles de la langue, de l'œil, de l'oreille), chez les Mammifères et l'Homme.

HISTOLOGIE DU SYSTÈME MUSCULAIRE

par A. NICOLAS

Les muscles sont des organes contractiles, c'est-à-dire doués de la propriété de se raccourcir sous l'influence d'une excitation. Lorsque l'excitation cesse ils reviennent à leur état primitif. Au point de vue histologique ces organes sont caractérisés par la présence d'éléments spéciaux désignés communément sous le nom de *fibres musculaires*, parce qu'ils sont d'habitude allongés dans le sens suivant lequel ils doivent se raccourcir.

Les fibres musculaires, qu'on les envisage dans les diverses régions de l'organisme d'un même animal ou qu'on les considère dans les différents groupes d'animaux, Vertébrés ou Invertébrés, ont toutes la valeur de cellules dont le protoplasme a subi une différenciation plus ou moins profonde en rapport avec leur spécialisation fonctionnelle. Mais ces cellules ne se présentent pas partout avec les mêmes caractères. Les unes sont uni-nucléées; les autres possèdent au contraire plusieurs noyaux, parfois un grand nombre. De plus, et ceci est autrement important, tandis que certaines d'entre elles ont un aspect uniforme dans toute leur masse, du moins à un examen superficiel, et ainsi paraissent *lisses*, d'autres se montrent parcourues par des *stries* parallèles qui courent tantôt dans le sens de leur longueur, tantôt dans le sens de leur largeur, tantôt dans les deux sens à la fois.

Ces différences essentielles ont permis de diviser les muscles en deux grandes catégories : les *fibres musculaires lisses* et les *fibres musculaires striées*[1], et cette classification est encore aujourd'hui la meilleure. La première catégorie comprend presque exclusivement, du moins chez les animaux supérieurs et chez l'homme, des éléments cellulaires contractiles uni-nucléées; la seconde au contraire renferme des éléments tous pourvus de plusieurs noyaux, sauf quelques exceptions.

Les fibres musculaires lisses, répandues dans toute l'étendue de l'organisme, sont annexées, d'une façon générale, surtout aux appareils qui président à la nutrition (appareils digestif, respiratoire, circulatoire, urinaire et génital), tandis que les fibres striées constituent les muscles moteurs du squelette. En outre, les fibres lisses ne sont pas soumises à l'influence de la volonté alors que les fibres striées sont habituellement sous sa dépendance. De là les dénominations de : *fibres de la vie animale*, *fibres à contraction volontaire*, appliquées aux fibres striées; *fibres de la vie végétative*, *fibres à contraction involontaire*, appliquées aux fibres lisses. Il importe toutefois de faire remarquer que la distinction basée ainsi d'une part sur la localisation différente des deux catégories de fibres et d'autre part sur la manière dont elles se comportent vis-à-vis d'un mode particulier d'excitation n'est pas absolue. Le cœur, organe de la vie

1. Il conviendrait de dire, à l'exemple des auteurs allemands, *striées en travers*, car c'est le sens de la striation qui est caractéristique. On a reconnu en effet qu'un grand nombre de fibres lisses sont également striées; seulement elles le sont *en long*, jamais dans le sens de leur largeur.

végétative, est un muscle à fibres striées, et la volonté n'a pas d'action sur son fonctionnement. Chez beaucoup d'animaux il n'existe que des fibres lisses, aussi bien dans les appareils de la vie végétative que dans ceux de la vie animale.

Nous étudierons successivement : 1° les fibres musculaires lisses, 2° les fibres musculaires striées. Nous examinerons tout d'abord leur constitution intime, c'est-à-dire que nous les envisagerons en tant qu'éléments isolés du *tissu musculaire*, puis nous considérerons la façon dont ces fibres se groupent, comment elles s'associent avec d'autres tissus pour former des *muscles*, et comment elles entrent en relation avec les organes qu'elles doivent mettre en mouvement par leur contraction.

Fig. 10. — Cellule musculaire lisse de l'intestin du lapin, isolée après macération dans l'acide azotique (procédé de Kœlliker). (D'après Renaut, *Traité d'histologie pratique*, 1893).

§ I. — FIBRES MUSCULAIRES LISSES

(*Syn.* : fibre-cellule contractile ou musculaire, cellule musculaire lisse.)

Forme. — Dimensions. — Les fibres musculaires lisses ont, dans la majorité des cas, la forme de fuseaux cylindroïdes ou légèrement aplatis. Examinées en place, quand l'organe qui les renferme a conservé sa tension normale, elles sont rectilignes ou régulièrement onduleuses. Dissociées par l'action des acides faibles (notamment de l'acide azotique à 20 0/0 — Kœlliker), ou de la potasse (à 35 ou 40 0/0 — Moleschott), elles se présentent sous l'aspect de rubans plus ou moins ratatinés, chiffonnés par les hasards de la préparation (fig. 10 et 11). Leurs contours, au lieu d'être lisses, peuvent alors être dentelés. Dans le cas où les fibres sont groupées en cordons ou en lames, on peut constater, sur des coupes, que leur surface de section transversale est polygonale, à angles plus ou moins arrondis (fig. 14). Chaque fibre, entrant en relation avec ses voisines par des faces planes, a donc en réalité la forme d'un prisme. Les extrémités du fuseau contractile sont effilées en pointe, souvent bifides et même trifides.

A côté des fibres fuselées, qui sont typiques, on en trouve qui sont filiformes, d'autres lamellaires avec des bords déchiquetés, d'autres enfin étoilées.

Les dimensions des fibres musculaires lisses sont très variables. Habituellement leur longueur dépasse tellement leur largeur que la dénomination de fibre est parfaitement justifiée, mais il existe à cet égard des différences énormes. Ainsi, d'après Kœlliker, leur longueur moyenne, chez l'homme, est de 100 à 200 μ, leur largeur de 4 à 6 μ. Mais tandis que dans l'aorte les éléments contractiles les plus courts n'ont pas plus de 22 à 45 μ sur 9 à 13 μ (Kœlliker) et même, dans la

peau et dans la paroi des vaisseaux, 15 à 20 μ sur 1,2 à 2 μ (Apathy), dans l'utérus gravide, le canal déférent, la paroi de l'intestin, on les voit atteindre 500 à 560 μ de long sur 22 de large. Chez quelques Invertébrés on en trouve dont la longueur s'élève à plusieurs millimètres (Apathy).

Structure. — Chaque fibre lisse, avons-nous déjà dit, a la valeur d'une cellule. Elle est constituée par conséquent par un corps cellulaire protoplasmique et par un noyau, mais ne possède pas de membrane d'enveloppe, du moins de

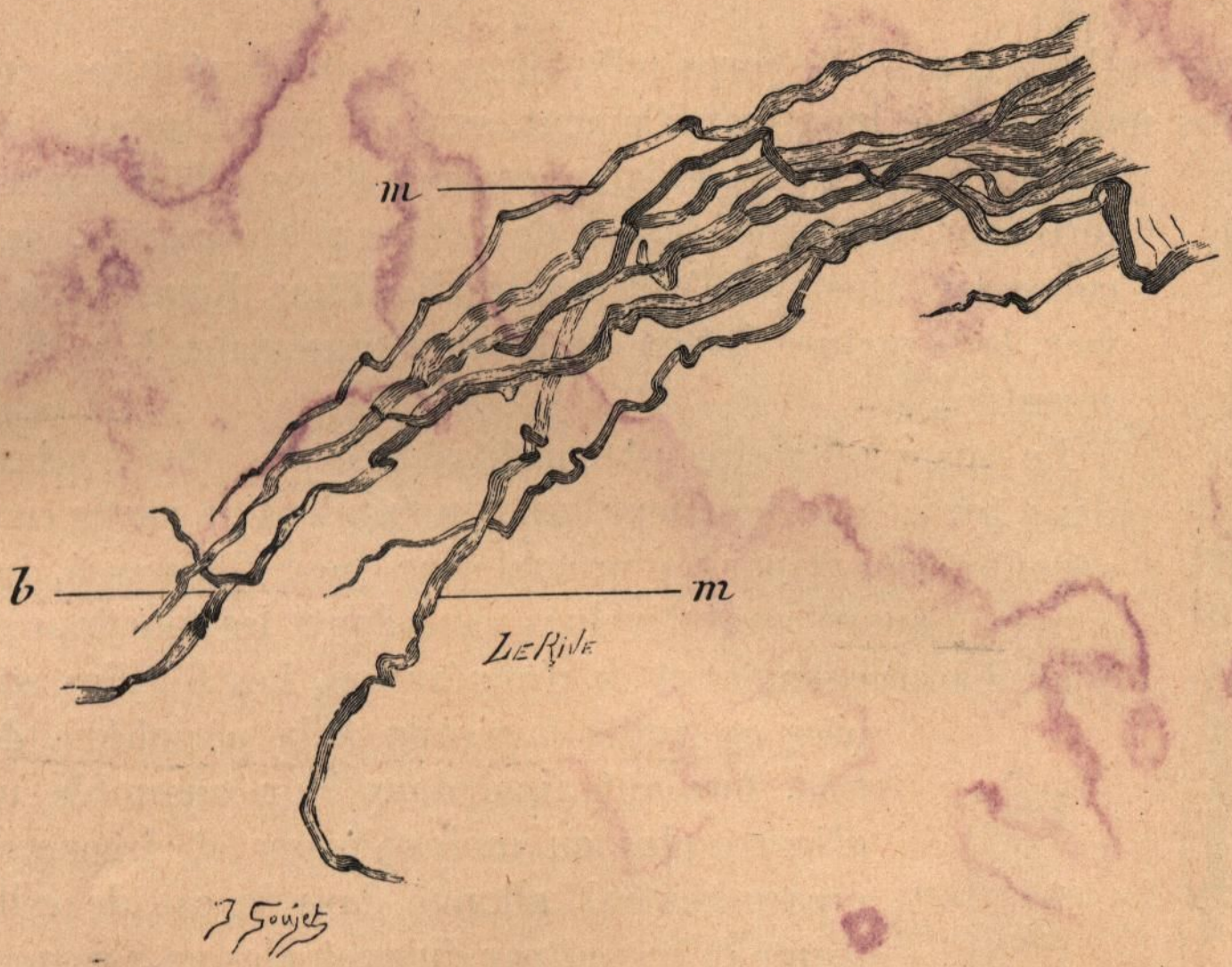

Fig. 11. — Fibres musculaires lisses du bras d'un poulpe commun dissociées et plissées en banderole.

m, *m*, fibres cellules musculaires; *b*, bifurcation en *Y* de l'une d'elles au voisinage de son extrémité (d'après Renaut).

membrane comparable à celle qui enveloppe la fibre musculaire striée et que l'on appelle sarcolemme.

Noyau. — Le noyau est unique dans la majorité des cas. On connaît cependant des fibres lisses à deux noyaux (dans la tunique moyenne de l'aorte, par exemple; Ranvier). Il est logé au milieu de la fibre, un peu en dehors de son axe longitudinal (Ranvier) et la place qu'il tient dans le corps de la cellule fait que celle-ci est légèrement renflée à son niveau. Sa forme est ordinairement celle d'un ovoïde, le plus souvent très allongé et mince. Il affecte alors l'aspect d'un long bâtonnet. Lorsque la fibre est tendue, ses contours sont parfaitement réguliers; dans le cas contraire il revient sur lui-même, grâce à son élasticité, se tasse en quelque sorte; ses bords deviennent sinueux, échancrés en zigzag.

La forme du noyau des fibres lisses est donc, d'une façon générale, assez caractéristique pour permettre de reconnaître la présence de ces éléments au milieu d'autres tissus.

Il y a peu de choses à dire sur la constitution intime du noyau qui semble d'ailleurs variable. Chez les mammifères et chez l'homme on peut distinguer

souvent dans son intérieur un réticulum extrêmement délicat semé de grains chromatiques relativement abondants, surtout à la périphérie, et un ou plusieurs nucléoles assez volumineux. Quelquefois le réticulum est indistinct, la masse du noyau paraît plutôt homogène ou finement grenue, mais les nucléoles existent constamment. Chez les Amphibiens (la salamandre notamment) le noyau des fibres lisses est très riche en chromatine disposée sous forme d'une écorce et de travées qui le sillonnent suivant sa largeur. Un suc nucléaire peu abondant et des nucléoles occupent les espaces circonscrits par ces travées.

Corps cellulaire. — Le corps cellulaire se montre tantôt homogène, tantôt et plus souvent strié longitudinalement, surtout après l'action de certains réactifs. Cet aspect spécial, expression d'une différenciation caractéristique du protoplasme de l'élément contractile, permet de concevoir, ainsi que l'ont montré Kœlliker, Engelmann et Ranvier, la structure intime de la fibre musculaire lisse de la façon suivante.

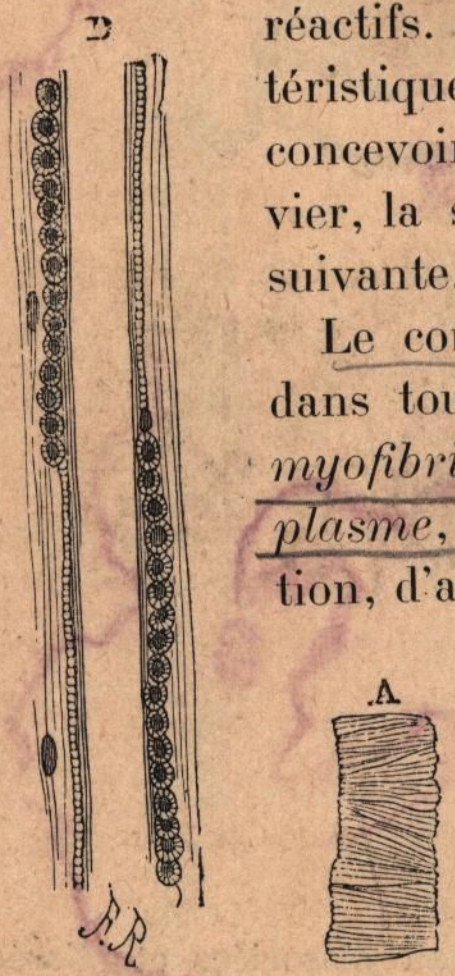

Fig. 12. — Artériole du grand épiploon du lapin.

B, vaisseau examiné, l'objectif étant mis au point sur la coupe optique de son bord. Les cellules musculaires laissent voir leurs noyaux et les champs qui les entourent. — *A*, l'objectif est mis au point sur la surface supérieure. On y reconnaît des groupes de fibrilles ou cylindres primitifs vus suivant leur longueur (d'après Ranvier, *Traité technique d'histologie*, 2e édition, 1889. G. Masson, édit.).

Le corps cellulaire est constitué par des *fibrilles* homogènes dans toute leur longueur qui représentent sa partie contractile, *myofibrilles*, et par du protoplasme non différencié, ou *sarcoplasme*, auquel sont dévolues sans doute les fonctions de nutrition, d'accroissement et de régénération. Les fibrilles sont groupées en petits faisceaux à la périphérie de la cellule, formant ainsi dans leur ensemble une sorte d'écorce plus ou moins épaisse et circonscrivant un espace central, allongé dans le cas de cellule fusiforme et occupé par du protoplasme. Ce *sarcoplasme axial* loge le noyau et émet des prolongements lamellaires qui s'insinuent entre les faisceaux de fibrilles, les isolant ainsi les uns des autres. Enfin, tout à fait superficiellement une mince couche sarcoplasmique revêt complètement l'élément (fig. 12). Tout récemment M. von Lenhóssek a signalé dans les fibres lisses du tube digestif l'existence d'un microcentre, se présentant sous la forme de diplosome et occupant la zone de sarcoplasme amassé en dedans du noyau, du côté de l'axe de la fibre.

En somme la fibre musculaire lisse nous apparaît comme une cellule dans laquelle une partie du protoplasme s'est différenciée en fibrilles indépendantes. Ces fibrilles se trouveront naturellement comme plongées dans le reste non modifié du protoplasme et, la différenciation s'opérant exclusivement aux dépens des couches périphériques de la cellule, l'axe de celle-ci sera simplement réservé au noyau entouré d'une couche protoplasmique plus ou moins considérable.

Les coupes transversales de fibres lisses (fig. 12) rendent bien compte de cette structure.

Mode d'union et groupement. — Les fibres lisses se présentent dans l'organisme tantôt isolées dans l'épaisseur des couches conjonctives, tantôt, c'est

le cas le plus fréquent, groupées en faisceaux d'importance variable, en cordons, en lames ou même en masses compactes (fig. 14).

En général ces fibres sont solidement soudées entre elles et il faut pour les isoler user de réactifs spéciaux (acide azotique, potasse). De ce fait on avait conclu à l'existence d'une substance cimentante qui, coulée pour ainsi dire dans leurs interstices, assurerait leur union. Les images obtenues par les imprégnations à l'aide du nitrate d'argent venaient corroborer cette opinion. Elles montraient en effet les espaces intercellulaires dessinés par des lignes noires d'argent réduit, comme on les voit quand on traite par cette méthode les épithéliums et les endothéliums, mais, les conditions de la réduction du sel argentique étant mal déterminées et sans doute variables, on ne serait cependant pas autorisé à en conclure que le mode d'union des fibres lisses est le même que celui des éléments épithéliaux. On a pu préciser la nature de la substance qui occupe les interstices de ces fibres. C'est, ainsi que nous le verrons plus loin, du tissu conjonctif, sur lequel se précipite le dépôt opaque d'argent.

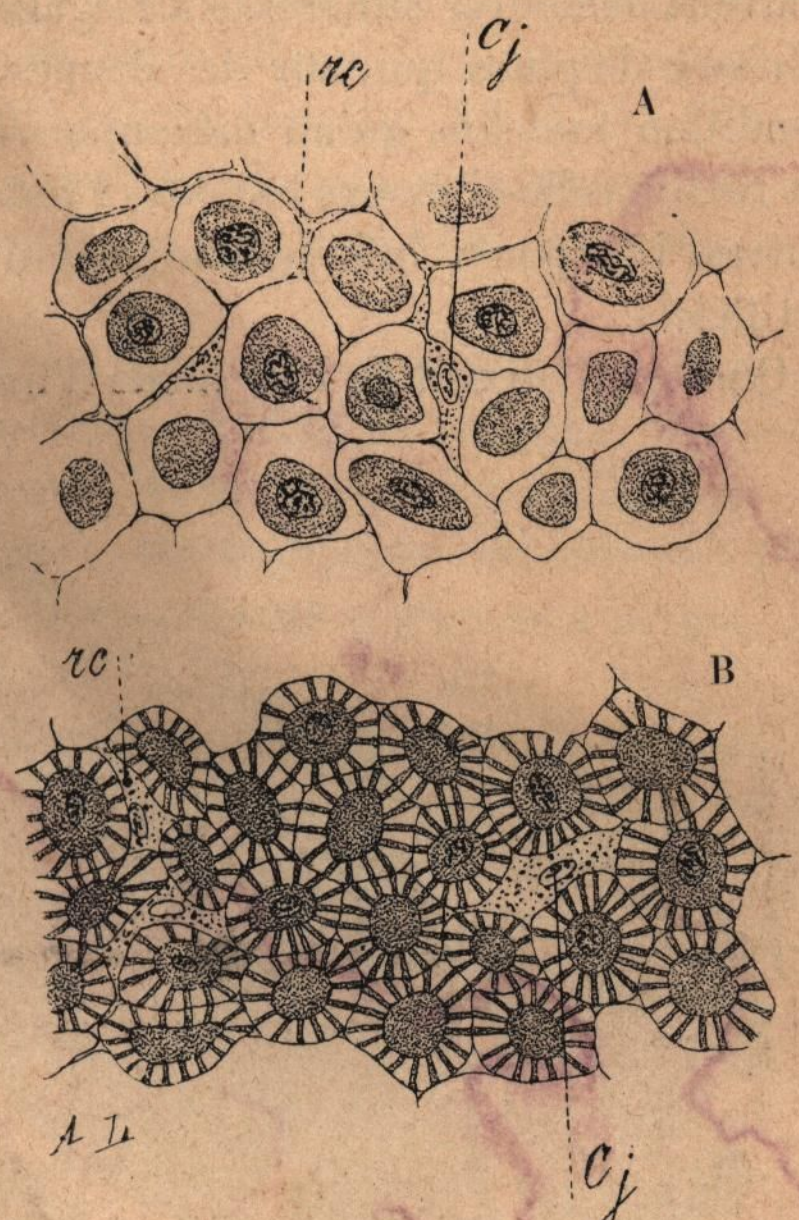

Fig. 13. — Représentation mi-schématique des rapports des tissus conjonctif et musculaire du rectum du chat et de la formation des ponts (d'après de Bruyne, mais interprété selon les données de Schaffer).

A, région où les fibres ne possèdent aucune trace de ponts : en *B* des aspérités apparaissent par suite de la rétraction des fibres. Apparence de ponts. — *rc*, réticulum conjonctif ; *Cj*, cellule conjonctive.

Les recherches d'un certain nombre d'auteurs (Kultschitzky, Barfurth, Klecki, Nicolas, de Bruyne, M. Heidenhain, Bohemann) semblaient avoir prouvé que les fibres lisses, du moins en certaines régions (tuniques musculaires de l'intestin et de la vessie, utérus, m. orbito-palpébral, etc.), sont en connexion par des prolongements de leur corps cellulaire. Sur des coupes transversales de pièces fixées dans certaines conditions (fig. 13) on voit en effet que les espaces, parfois assez larges, compris entre les surfaces de section polygonales des fibres ne sont pas libres, mais au contraire qu'ils sont traversés par des filaments très ténus en apparence tendus d'une fibre à l'autre.

Cet aspect fut interprété par les auteurs précités de deux manières. Les uns ont considéré ces filaments comme de véritables *ponts intercellulaires* semblables à ceux qui unissent les cellules épithéliales ou endothéliales ; d'autres les ont regardés comme la coupe de *crêtes* ou cannelures longitudinales qui s'étendraient sur la surface des fibres et s'uniraient par leur sommet aux crêtes des fibres adjacentes.

Des observations récentes ne permettent plus d'accepter cette manière de voir. Schaffer notamment a montré avec beaucoup de rigueur que dans les

conditions normales la surface des fibres lisses est tout à fait unie et parfaitement juxtaposée à la gaine conjonctive (Voy. plus loin) qui l'entoure. Sous l'influence de certains réactifs la fibre se rétracte, mais certains points de sa surface peuvent demeurer adhérents à la gaine en question, de telle sorte qu'elle paraît hérissée d'épines qui, sur des coupes, simulent des ponts intercellulaires, à la condition toutefois qu'on méconnaisse la couche conjonctive interstitielle, car en réalité celle-ci assure toujours l'indépendance des fibres les unes vis-à-vis des autres. Les ponts intercellulaires sont, en résumé, pour Schaffer des produits artificiels.

Quoi qu'il en soit de leur mode d'union, les fibres musculaires lisses se groupent de diverses manières en faisceaux plus ou moins volumineux dont les éléments tantôt se juxtaposent en restant parallèles (tuniques musculaires du tube digestif), tantôt s'entrecroisent, se superposent sous des angles variés, s'anastomosent même pour former des plexus configurés différemment, dans les détails, selon les organes (vessie, utérus).

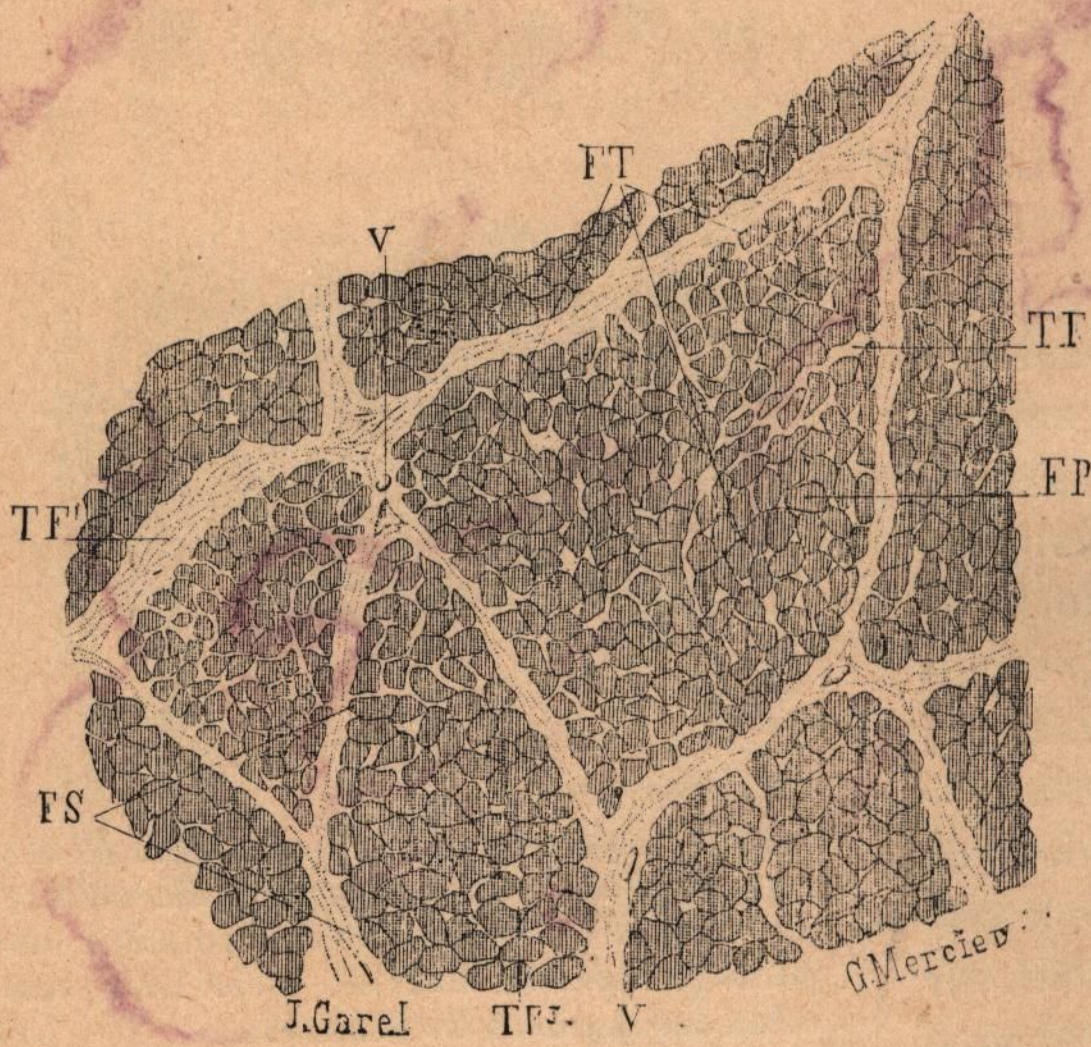

Fig. 14. — Coupe transversale du muscle moteur intestinal du lapin.

FT, fibres coupées en travers unies par le ciment (?), et formant par leur union des faisceaux secondaires. — *TF*, tissu conjonctif. — *FS*, festons dessinés sur la marge des faisceaux secondaires par le relief des fibres cellules. — *V*, *V*, vaisseaux compris dans les bandes du tissu conjonctif (d'après Renaut).

Rapports avec d'autres tissus. — C'est surtout avec les tissus conjonctif et élastique que les cellules musculaires lisses contractent des rapports importants, mais, en certaines régions, elles présentent aussi des connexions avec des éléments épithéliaux ou endothéliaux. Ainsi les fibres lisses (d'origine ectodermique) annexées aux glandes cutanées du triton seraient unies par des ponts intercellulaires aux cellules épidermiques qui constituent une partie (dite pièce intermédiaire) du canal excréteur de ces glandes (M. Heidenhain). De même, mais il ne s'agit ici que de rapports de contiguité, les cellules endothéliales du péritoine intestinal envoient dans la tunique musculaire sous-jacente de nombreux prolongements qui s'insinuent entre les fibres lisses (Schuberg, Nicolas).

Dans les glandes sudoripares les cellules musculaires du tube sécréteur s'unissent au moyen de crêtes longitudinales avec la membrane propre de ce tube (Ranvier).

Le tissu conjonctif a partout avec le tissu musculaire lisse des relations étroites qu'explique assez leur communauté d'origine. Non seulement il pénètre

dans les cordons, dans les lames et dans les masses compactes de fibres lisses, en les décomposant en groupes et en faisceaux plus ou moins importants (fig. 14), mais encore il s'insinue entre les fibres elles-mêmes.

Selon de Bruyne on le trouverait ici sous la forme de fibrilles qui serpentent dans les espaces intercellulaires, s'anastomosent entre elles et forment ainsi un réseau dont les mailles renferment les éléments contractiles (fig. 13 et 15). Des cellules conjonctives se rencontrent aussi bien dans les cloisons les plus épaisses qui engainent des faisceaux volumineux que dans les plus minces et même dans le réseau interfibrillaire.

Pour Schaffer le tissu conjonctif serait plutôt agencé en une sorte de charpente spongieuse très délicate, plus ou moins continue, dont les cloisons, membraniformes, vues en coupe optique ou en coupe réelle très mince, en imposeraient facilement pour un réticulum fibrillaire. Cette charpente constituerait à chaque fibre musculaire une gaine très mince étroitement appliquée à sa surface (Garnier, Schaffer).

On a observé des leucocytes migrateurs dans les interstices des fibres. Les éléments musculaires lisses sont de plus en rapport avec des fibrilles élastiques plus ou moins abondantes, par exemple dans le derme cutané (Balser, Sederholm, Unna, Bauer, etc.), dans la trachée de l'homme (Kœlliker), etc. Le tissu élastique peut être disposé sous forme de réseaux délicats autour des faisceaux ou fascicules de fibres lisses et, à leurs extrémités, se continuer par des espèces de petits tendons qui vont se perdre soit dans le tissu conjonctif ambiant soit dans les réseaux élastiques environnants, spécialement dans les réseaux qui enlacent les glandes sébacées et sudoripares.

Vaisseaux des muscles lisses. — La distribution des vaisseaux sanguins présente des dispositions spéciales suivant l'organe envisagé et que nous ne saurions décrire ici. Il nous suffira de dire que, d'une façon générale, ils occupent le tissu conjonctif périfasciculaire en formant un réseau à mailles allongées suivant le sens des fibres. On a décrit en certains points (intestin du lapin) de légers élargissements en forme de sinus à l'union des capillaires et des veinules (Renaut); cette disposition serait analogue à celle que Ranvier a découverte dans les muscles rouges et s'expliquerait de la même façon (Voy. plus loin). Les lymphatiques suivent également les lames conjonctives.

Nerfs. — La répartition spéciale des nerfs, comme celle des vaisseaux, doit être étudiée avec chaque organe. Nous n'indiquerons que ce qui est relatif à leur mode de terminaison, parce que, malgré quelques variations, il semble être partout essentiellement le même.

Les ramifications nerveuses terminales, réduites aux cylindraxes, abordent les fibres-cellules et se terminent librement, une par fibre, à leur surface, dans le voisinage de leur partie moyenne, c'est-à-dire à la hauteur du noyau, par un petit renflement en forme de bouton ou de petite éminence digitiforme (tache motrice de Ranvier). Ce mode de terminaison, mis en évidence par les méthodes à l'or, au chromate d'argent (Golgi) et au bleu de méthylène (Ehrlich), est le seul que l'on puisse admettre actuellement et l'on ne cite plus que comme des curiosités historiques l'opinion d'Arnold qui décrivait un plexus terminal dont les travées embrochaient les fibres lisses et leur noyau, celle

d'Elischer qui voyait les nerfs se terminer dans les noyaux et celle enfin de Frankenhaüser qui les conduisait jusqu'au nucléole.

Régénération, hypertrophie des fibres lisses. — Les recherches de Stilling et Pfitzner, celles de Busachi ont montré que les pertes de substance des muscles lisses (intestin, prostate, vessie, utérus) se réparent aux dépens des fibres restées intactes sur les bords de la blessure. Celles-ci, quelque temps après que la lésion a été produite (deux jours chez le chien, d'après Busachi), se multiplient activement en suivant le processus normal de la karyokinèse. Le plan qui séparera en deux cellules-filles l'élément en voie de division est perpendiculaire à son grand axe. Peu à peu la solution de continuité, si elle n'est pas trop étendue, se trouve comblée entièrement par de nouvelles fibres musculaires lisses.

Fig. 15. — Artère du cordon ombilical humain (4 mois 1/2), réseau conjonctif. L'une des deux cellules conjonctives est en voie de division (d'après de Bruyne).

Dans certaines conditions, parfaitement normales d'ailleurs, les fibres lisses subissent une hypertrophie qui peut être considérable; c'est le cas, par exemple, pour celles de l'utérus pendant la période de gestation. En même temps que les éléments déjà existants acquièrent des dimensions énormes, il s'en développe de nouveaux aux dépens d'éléments mésenchymateux jusqu'alors indifférents (Kœlliker). Après la parturition les cellules hypertrophiées reviennent petit à petit à leur état primitif. Un certain nombre sont atteintes de dégénérescence graisseuse et disparaissent.

A l'état pathologique l'hypertrophie simple ou accompagnée d'hyperplasie n'est pas rare. Nous en trouvons un exemple, d'observation banale, dans la tunique musculaire de la vessie d'individus chez lesquels le cours de l'urine est entravé sur un point quelconque du canal de l'urètre. Pour surmonter l'obstacle le muscle vésical, propulseur de l'urine, s'hypertrophie.

Contraction des fibres musculaires lisses. — Ce qui caractérise la contraction des fibres musculaires lisses c'est qu'elle se fait lentement et atteint progressivement un maximum qui se maintient un certain temps. La décontraction se fait avec une égale lenteur. Ces éléments sont donc parfaitement propres à provoquer un mouvement durable et précis, à exercer une pression régulière, continue et en même temps puissante. C'est pourquoi on les voit répartis surtout dans la paroi des organes creux dont ils doivent faire progresser le contenu par leur action soutenue, en quelque sorte infatigable.

Cette propriété physiologique, mieux encore que les caractères morphologi-

ques, distingue nettement la fibre lisse de la fibre striée, laquelle au contraire se contracte brusquement. Cependant l'on ne saurait nier qu'elle est en rapport avec un degré moins parfait de différenciation et qu'elle dépend aussi des connexions particulières que l'élément contractile affecte avec les centres nerveux. Quant aux modifications morphologiques des fibres lisses pendant la période de contraction, elles ne sont connues que d'une façon très sommaire. On a vu, ainsi que l'on pouvait s'y attendre, que chaque élément diminue de longueur, en même temps que sa largeur augmente, mais la structure générale reste la même et les fibrilles, en particulier, ne paraissent subir aucune transformation (Ranvier).

Distribution des fibres lisses — Pour terminer ce qui a trait aux fibres musculaires lisses nous donnerons ici, en partie d'après Kœlliker, la liste des régions où l'on rencontre chez l'homme ces éléments.

1° Dans le *tube digestif* le tissu musculaire constitue : les tuniques musculaires à partir de la moitié inférieure de l'œsophage jusqu'au sphincter interne de l'anus ; la musculaire muqueuse depuis l'œsophage jusqu'à l'anus. On trouve de plus des faisceaux isolés dans les villosités et dans la muqueuse.

2° Dans les *organes de la respiration* il existe une couche musculaire sur la paroi postérieure de la trachée. Cette couche devient annulaire dans les bronches et se continue jusqu'aux plus fines bronchioles.

3° Dans les *glandes salivaires* on trouve des fibres lisses uniquement dans l'épaisseur des parois du canal de Wharton. Encore y sont-elles rares et en couche discontinue.

4° La *vésicule biliaire* possède une tunique musculaire complète. Le canal cholédoque ne renferme que quelques fibres disséminées.

5° La *rate*, chez beaucoup d'animaux, est pourvue de fibres lisses, mélangées à du tissu conjonctif et à des fibrilles élastiques, dans son enveloppe et dans ses trabécules.

6° Dans les *voies urinaires* on rencontre des fibres lisses au niveau des calices et dans le bassinet, dans les uretères et la vessie. Elles sont disséminées dans l'urètre et dans la capsule du rein.

7° Les *organes génitaux femelles* possèdent des fibres-cellules dans les trompes, l'utérus, le vagin, les corps caverneux du clitoris, les ligaments larges et les ligaments ronds.

8° Dans les *organes génitaux mâles* on les trouve dans le dartos, entre la tunique vaginale et la tunique fibreuse commune au cordon et au testicule, dans l'épididyme, le canal déférent, les vésicules séminales, la prostate, l'aponévrose prostato-péritonéale, autour des glandes de Cowper, dans l'albuginée du corps spongieux de l'urètre et dans les corps caverneux.

9° Les fibres lisses constituent la tunique moyenne de toutes les *artères*, notamment des petites, de la plupart des *veines* et des vaisseaux *lymphatiques*, à l'exception des plus petits ; on les observe également dans les ganglions lymphatiques ; enfin dans la tunique adventice de beaucoup de veines et, sous forme de couche longitudinale, autour des artères du canal déférent.

10° Dans l'*œil* ces éléments contractiles forment le sphincter (et le dilatateur) de la pupille, ainsi que le muscle ciliaire ; au voisinage de l'œil le muscle orbitaire et les muscles palpébraux de H. Müller.

[*NICOLAS.*]

11° Dans la *peau* les fibres lisses se rencontrent (indépendamment du dartos et du muscle pénien) à l'état de petits faisceaux insérés sur les bulbes pileux (muscles redresseurs des poils) ou annexés aux glandes; dans la paroi même des glandes sudoripares et cérumineuses; dans le mamelon et dans la peau des petites lèvres.

12° Enfin il existe un certain nombre de muscles lisses annexés aux organes splanchniques : m. broncho-œsophagien, m. pleuro-œsophagien, m. suspenseur du duodénum (m. de Treitz), m. recto-coccygien, m. pubo-vésicaux.

Avant de passer à l'étude de la cellule musculaire striée, nous signalerons l'existence de fibres unicléées remarquables, caractérisées par ce fait que leur surface se montre parcourue par un double système de stries obliques qui peuvent se superposer en certains endroits. Ces « fibres à double striation oblique », découvertes et bien décrites par Schwalbe, ont été étudiées ensuite par Engelmann, H. Fol, L. Roule, Ballowitz et Knoll. On les a rencontrées chez les Échinodermes, quelques Vers, et parmi les Mollusques chez les lamellibranches, les gastéropodes et les céphalopodes. Pour les uns ces stries sont dues à la présence de fibrilles à trajet spiral, pour les autres elles résultent d'un arrangement spécial de prismes musculaires comparables aux disques anisotropes des fibres striées. Knoll, d'accord avec Engelmann, prétend que cette striation oblique doit être rattachée à un phénomène de contraction et considère les fibres qui la possèdent comme des formes de passage entre la fibre lisse et la fibre striée en travers.

§ II. — FIBRES MUSCULAIRES STRIÉES

Les fibres contractiles striées en travers doivent être partagées en deux catégories principales. La première comprend des éléments uni- ou bi-nucléés, munis de prolongements, qui s'unissent entre eux de façon à former des réseaux compliqués. Chez les Mammifères et chez l'Homme cette variété de fibres constitue le muscle cardiaque (myocarde).

La deuxième catégorie renferme des fibres qui, contrairement aux précédentes et quoique ayant, au point de vue morphologique, la valeur d'unités cellulaires, possèdent un grand nombre de noyaux, de plus sont très longues et, au moins dans la majorité des cas, restent indépendantes les unes des autres. Ces fibres forment tous les muscles moteurs du squelette ainsi que des muscles viscéraux tels que ceux du larynx, du pharynx, de la langue, de la moitié supérieure de l'œsophage et de la terminaison du rectum; ceux du périnée (bulbo- et ischio-caverneux, transverses, sphincters urétral et prostatique); ceux enfin qui mettent en mouvement le globe de l'œil et les osselets de l'ouïe.

Au point de vue physiologique ces deux catégories de fibres se caractérisent par leur mode de contraction. L'élément musculaire strié se raccourcit brusquement lorsqu'on l'excite et en cela diffère de l'élément lisse. Seulement, tandis que le fonctionnement de la fibre cardiaque est complètement indépendant de la volonté, celui de la fibre contractile multinucléée est entièrement soumis à son influence. Il y a donc là une distinction physiologique importante qui, autant que les différences morphologiques, sépare nettement les deux catégories de fibres signalées plus haut.

Nous étudierons tout d'abord la constitution des fibres du muscle cardiaque ans ce qu'elle a de spécial.

FIBRES MUSCULAIRES STRIÉES UNINUCLÉÉES ET RAMIFIÉES

(FIBRES DU CŒUR)

Forme. — Les éléments contractiles du myocarde se présentent sous des aspects différents dans les diverses classes d'animaux. Ainsi par exemple, chez

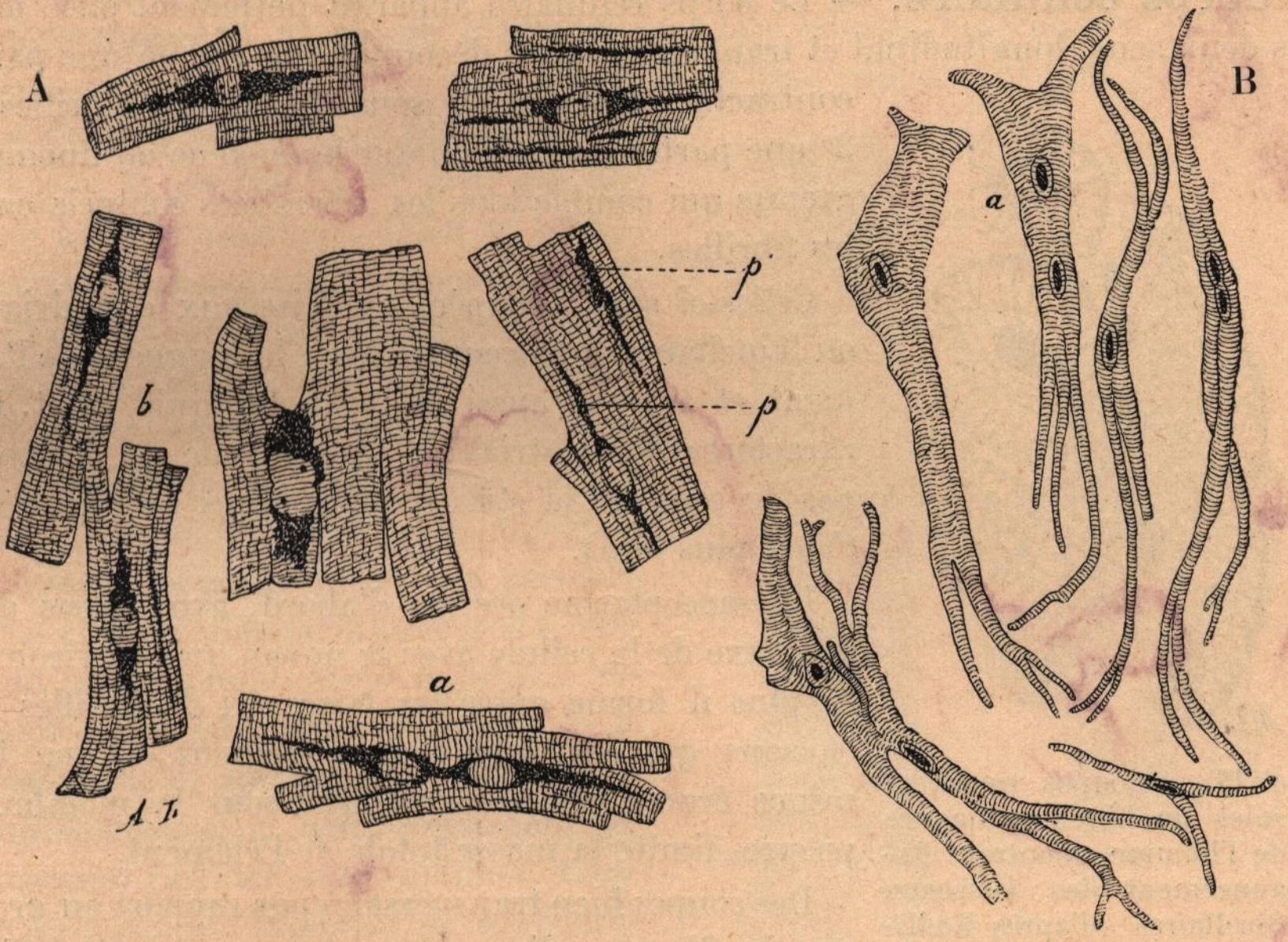

Fig. 16. — Cellules musculaires cardiaques isolées.

A, de l'homme; — B, de la grenouille; — *a*, cellules à deux noyaux; — *b*, deux cellules anastomosées; — *p*, *p'*, amas de pigment (d'après Schiefferdecker et Kossel).

les Amphibiens, ce sont des cellules fusiformes très analogues par leur configuration générale à des fibres lisses (fig. 16, B).

Chez les Mammifères et chez l'Homme ces cellules sont habituellement courtes dans leur ensemble, cylindriques ou légèrement aplaties. On rencontre aussi des formes très irrégulières, ainsi que le fera voir un coup d'œil sur la figure 16, A. Les extrémités ou les bases de ces espèces de colonnes sont sinueuses, limitées par des surfaces brisées en escalier. Enfin, de ces bases ou des faces latérales [partent des prolongements plus ou moins longs et larges qui s'en détachent à angle aigu.

Structure. — Les éléments du myocarde sont, dans toutes les régions du cœur, structurés de la même façon. Quelle que soit leur forme, ils comprennent les parties constituantes de toute cellule : noyau et protoplasma; très probablement aussi une membrane d'enveloppe ou *sarcolemme* (Hoche), quoique la plupart des auteurs en nient l'existence.

Noyau. — Le noyau est unique ou, fréquemment, double. On rencontre-

rait même des cellules munies de trois noyaux (Renaut), et Solger a décrit dans le myocarde de jeunes porcs des éléments renfermant de 6 à 12 noyaux rangés les uns à la suite des autres. Ce fait est exceptionnel, l'état uni- ou bi-nucléé étant l'état habituel.

Ce ou ces noyaux sont toujours centraux, c'est-à-dire logés dans une traînée protoplasmique axiale et environnés de toutes parts par la partie contractile. Il y a donc là encore une analogie de plus avec les fibres lisses. D'ailleurs ils ne présentent, dans leur constitution, rien qui vaille la peine d'être signalé.

Corps cellulaire. — Le corps cellulaire apparaît nettement strié dans les deux sens, longitudinal et transversal. Il est décomposable : 1° en une partie contractile différenciée sous forme de fibrilles et 2° une partie sarcoplasmique homogène ou finement grenue qui comble tous les interstices compris entre les fibrilles.

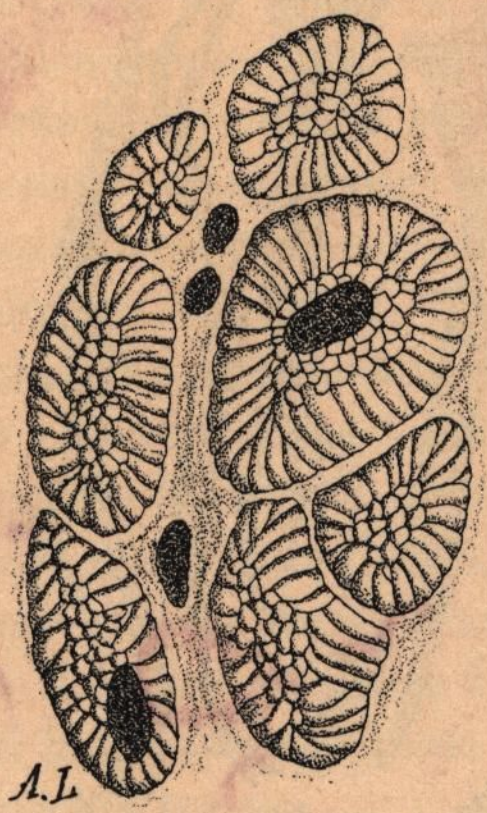

Fig. 17. — Coupes transversales de fibres cardiaques de l'homme, montrant l'agencement des faisceaux fibrillaires (d'après Kœlliker).

Celles-ci sont groupées en faisceaux cylindriques ou lamellaires qui occupent toute la longueur de l'élément et suivent aussi les branches qu'il émet. Les caractères de la striation transversale ne diffèrent pas de ceux de la striation des fibres multinucléées (Voy. plus loin).

Le sarcoplasme occupe d'abord, avons-nous déjà dit, l'axe de la cellule avec le noyau qu'il environne; de plus il forme entre les faisceaux de fibrilles des cloisons qui les isolent complètement et une très mince écorce périphérique qui, sous la membrane propre, limite la masse totale de l'élément.

Des coupes bien transversales par rapport au grand axe des fibres cardiaques démontrent clairement leur mode de constitution (fig. 17). Au milieu de la surface de section on aperçoit une zone finement granuleuse répondant à l'axe protoplasmique, ou bien le noyau lui-même si la coupe est passée par son niveau; en dehors, les faisceaux de fibrilles apparaissent coupés en travers sous l'aspect de petits champs circulaires, polygonaux ou allongés, tantôt disposés irrégulièrement les uns à côté des autres, tantôt groupés d'une façon spéciale sur laquelle Kœlliker a attiré l'attention. A la périphérie les champs sont allongés et agencés radiairement, plus en dedans ils sont au contraire circulaires ou polygonaux (homme, cheval). Ces champs répondent, on le conçoit, à des faisceaux de fibrilles, les uns cylindriques ou prismatiques, les autres lamelleux. Leur signification est donc la même que celle des *champs de Cohnheim* dont nous parlerons à propos des fibres striées multinucléées. Dans leurs intervalles le sarcoplasme interfasciculaire se montre comme un réseau d'une substance claire, homogène, dont les mailles sont exactement en rapport avec les dimensions et l'agencement des faisceaux de fibrilles.

Ces coupes transversales, mieux encore que les longitudinales, nous démontrent que le sarcoplasme est relativement très abondant dans les fibres cardiaques et nous fournissent ainsi l'explication de la striation longitudinale (fig. 18).

Elle n'est si accentuée que parce que les faisceaux de fibrilles sont écartés les uns des autres, plus que dans n'importe quelle autre catégorie de fibres.

Un dernier détail est à mentionner à propos du sarcoplasme. On trouve dans son épaisseur, d'une façon presque constante à partir d'un certain âge (10 ans chez l'homme), de petit amas de pigment granuleux, de couleur jaune-brunâtre (fig. 16, *p*). L'abondance de ce pigment et l'intensité de sa coloration s'accroissent avec l'âge. Il est probable que c'est un produit de transformation du sarcoplasme, dérivé peut-être de corps gras (Maass).

Groupement et mode d'union. — Les cellules musculaires striées du myocarde sont unies entre elles d'une façon très solide et il faut pour les séparer employer des réactifs spéciaux, tels que la potasse (à 40 0/0) qui détruit leurs connexions. Elles se juxtaposent exactement par leurs extrémités et les prolongements qu'elles émettent font de même vis-à-vis des cellules ou des prolongements de cellules voisines.

Jusqu'en ces derniers temps les auteurs étaient d'accord pour admettre que la soudure résultait de la présence d'un ciment homogène analogue à celui dont nous avons parlé à propos des fibres lisses (fig. 18). L'action de la potasse et les images fournies par les imprégnations au nitrate d'argent paraissaient justifier cette opinion. Lorsqu'on traite un lambeau de myocarde par une solution de ce dernier réactif et qu'on l'expose ensuite à la lumière on constate que les segments cellulaires sont entièrement séparés par des lignes noires transversales, ou légèrement obliques et brisées en escalier (lignes scalariformes d'Eberth). Il existerait donc entre les faces contiguës des éléments contractiles une substance qui réduit le nitrate d'argent, et se comporte par conséquent comme celle qui assure l'adhérence des éléments épithéliaux.

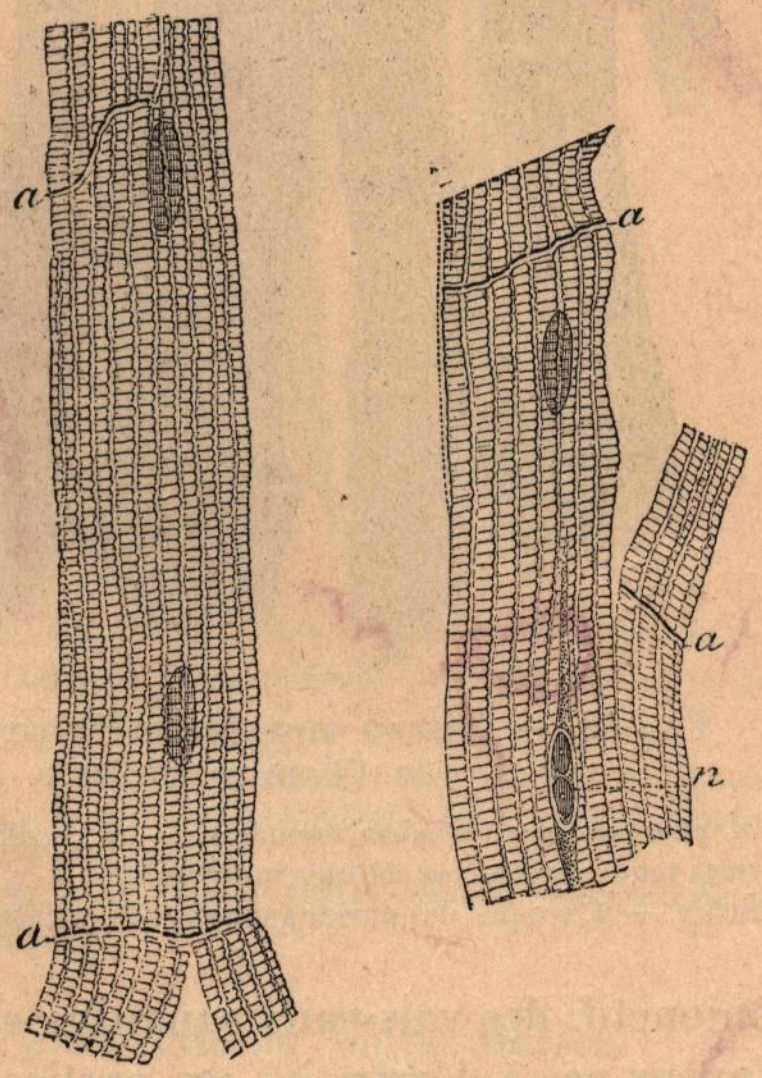

Fig. 18. — Fibres musculaires du ventricule gauche du chien, dissociées après macération dans l'acide chromique dilué.

a, ciment intercellulaire ; *n*, noyau. — Ces figures montrent bien la striation due aux traînées longitudinales de sarcoplasme. — Sur une préparation traitée par le nitrate d'argent, les lignes *a* seraient colorées en noir (d'après Ranvier).

Cependant on a démontré (Przewoski, Hoche) que l'union des cellules myocardiques est plus compliquée et se trouve réalisée par des ponts protoplasmiques comparables à ceux qu'on a trouvés entre la plupart des cellules épithéliales. Przewoski a pu constater (chez l'homme) que les bords des cellules cardiaques, correspondant à leurs lignes de séparation, sont granuleux (*stratum granulosum terminale*). Cet aspect est dû à ce que les fibrilles musculaires se renflent à chacune de leurs extrémités en un petit grain. L'ensemble de ces grains, juxtaposés en une ligne continue parallèle à la striation transversale de l'élément, forme alors une strie granuleuse indiquant la limite de celui-ci. C'est

entre le *stratum granulosum* d'une cellule et celui qui limite sa voisine que se trouvent tendus les ponts d'union protoplasmiques, en nombre égal à celui des fibrilles musculaires des deux cellules en contact. Ces ponts ont une longueur variable et sont séparés par des espaces, plus ou moins larges selon les cas, qui servent sans doute à la circulation du plasma.

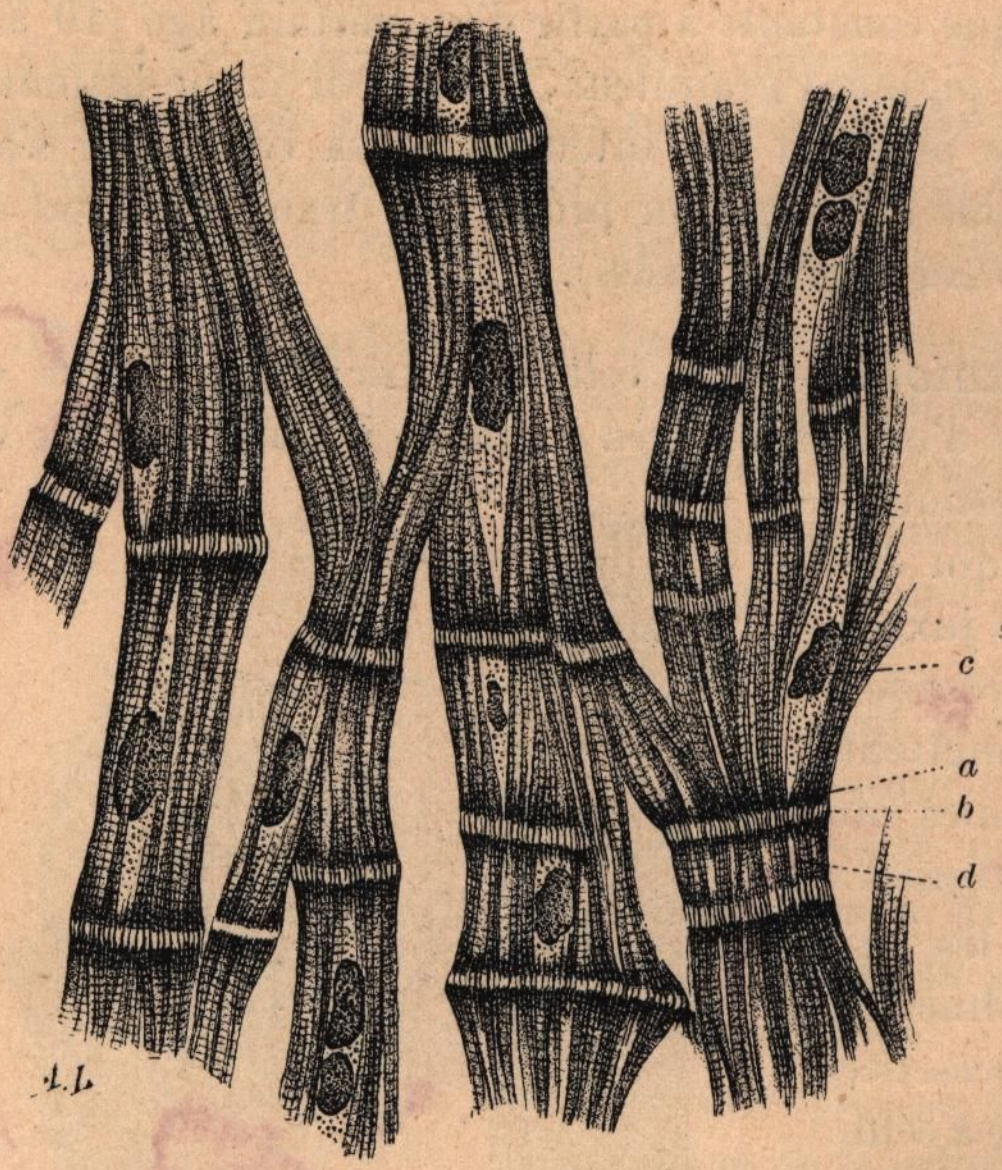

Fig. 19. — Réseau musculaire du cœur normal de l'homme adulte.

a, *stratum granulosum terminale*. — *b*, prolongements filiformes tendus entre les cellules musculaires. — *c*, noyaux de ces cellules. — *d*, coupes des prolongements des cellules musculaires.

Les observations de Hoche diffèrent quelque peu dans les détails de celles de Przewoski, mais elles vérifient le fait essentiel découvert par cet auteur, c'est-à-dire l'union bout à bout des cellules cardiaques par des bâtonnets allongés et minces, interposés sur le trajet des fibrilles.

Les éléments du myocarde ainsi étroitement unis et anastomosés par leurs prolongements forment les travées d'un réseau très compliqué dont les mailles étroites sont généralement allongées dans le sens même des travées. Ces mailles sont occupées par du tissu conjonctif, des vaisseaux sanguins et lymphatiques, ainsi que des nerfs. Nous n'avons pas à décrire ici ces parties constituantes du cœur, n'ayant eu en vue dans ce paragraphe que l'étude d'une espèce d'élément contractile strié.

CELLULES ET FIBRES DE PURKINJE.

La masse du myocarde est constituée par les éléments que nous venons de décrire, mais on trouve en outre en certains endroits du cœur des cellules musculaires, les cellules de Purkinje, dont la constitution s'en rapproche beaucoup et que l'on considère habituellement comme des cellules cardiaques arrêtées dans leur développement. Nous allons indiquer brièvement leurs principaux caractères.

Les cellules de Purkinje sont situées dans la couche conjonctive qui double l'endocarde des ventricules du cœur. On les a observées chez un grand nombre d'animaux, Mammifères (mouton, bœuf, porc, chèvre... etc.) et Oiseaux (poule, pigeon, etc.), mais elles ne paraissent pas exister chez l'homme. Le cœur du mouton est l'objet classique recommandé pour leur étude.

Si l'on examine attentivement à l'œil nu ou à la loupe, chez cet animal, la face interne d'un ventricule, on aperçoit de petits cordons opalins anastomosés

les uns avec les autres en un réticulum à mailles de dimensions variables (fig. 12). Ce sont là les fibres de Purkinje.

Au microscope on constate que ces fibres sont constituées par de grosses cellules polyédriques placées les unes à côté des autres en plus ou moins grand nombre. Certaines fibres ne comprennent qu'une seule rangée de cellules soudées bout à bout. Les bords de ces cellules sont sillonnés par des stries transversales et longitudinales tandis que leur centre est occupé par une masse protoplasmique au milieu de laquelle sont logés un et plus souvent deux noyaux de forme lenticulaire (fig. 22).

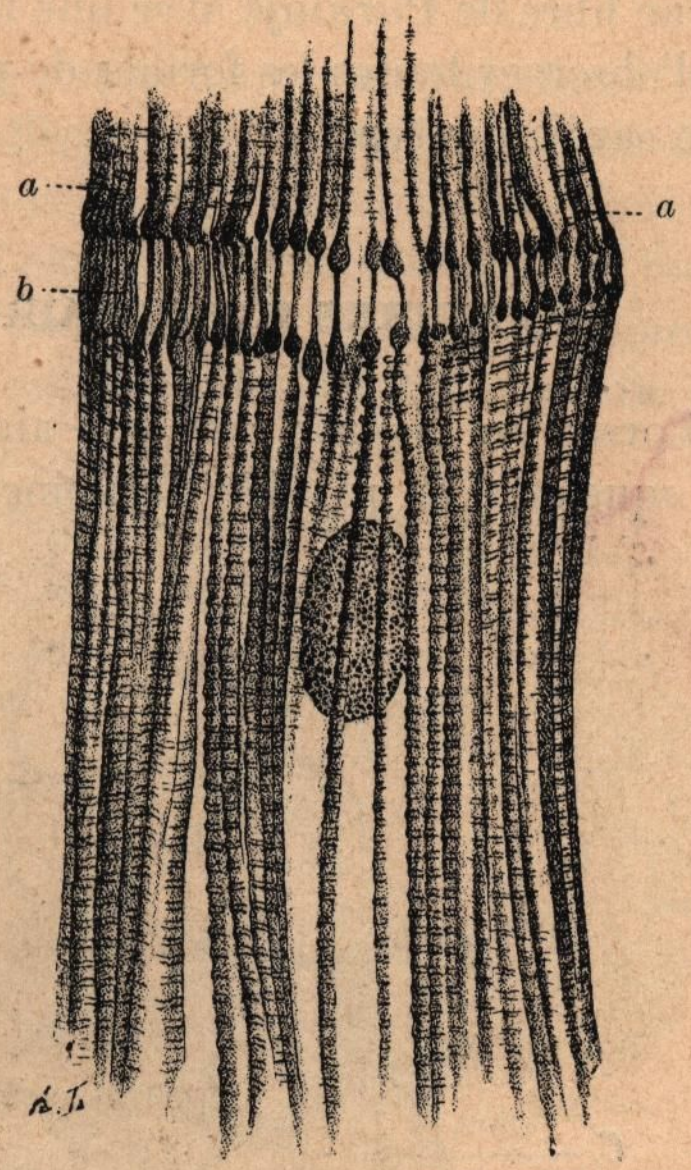

Fig. 20. — Réunion de deux cellules musculaires d'un muscle tuméfié du cœur de l'homme adulte.

a, *stratum granulosum terminale*. — *b*, prolongements filiformes réunissant deux cellules musculaires. — *c*, noyau.

Ces deux figures (19 et 20) sont empruntées à Przewoski.

Les dissociations et les coupes renseignent définitivement sur la constitution de ces cellules et montrent que ce sont des éléments dont la zone protoplasmique corticale seule s'est différenciée, sous une faible épaisseur, en substance contractile caractérisée par les fibrilles striées en travers. Cependant quelques fibrilles de ce genre se rencontrent aussi, isolées, dans la masse protoplasmique centrale. Celle-ci n'est nettement granuleuse qu'aux alentours du ou des noyaux; elle renferme fréquemment des granulations pigmentaires.

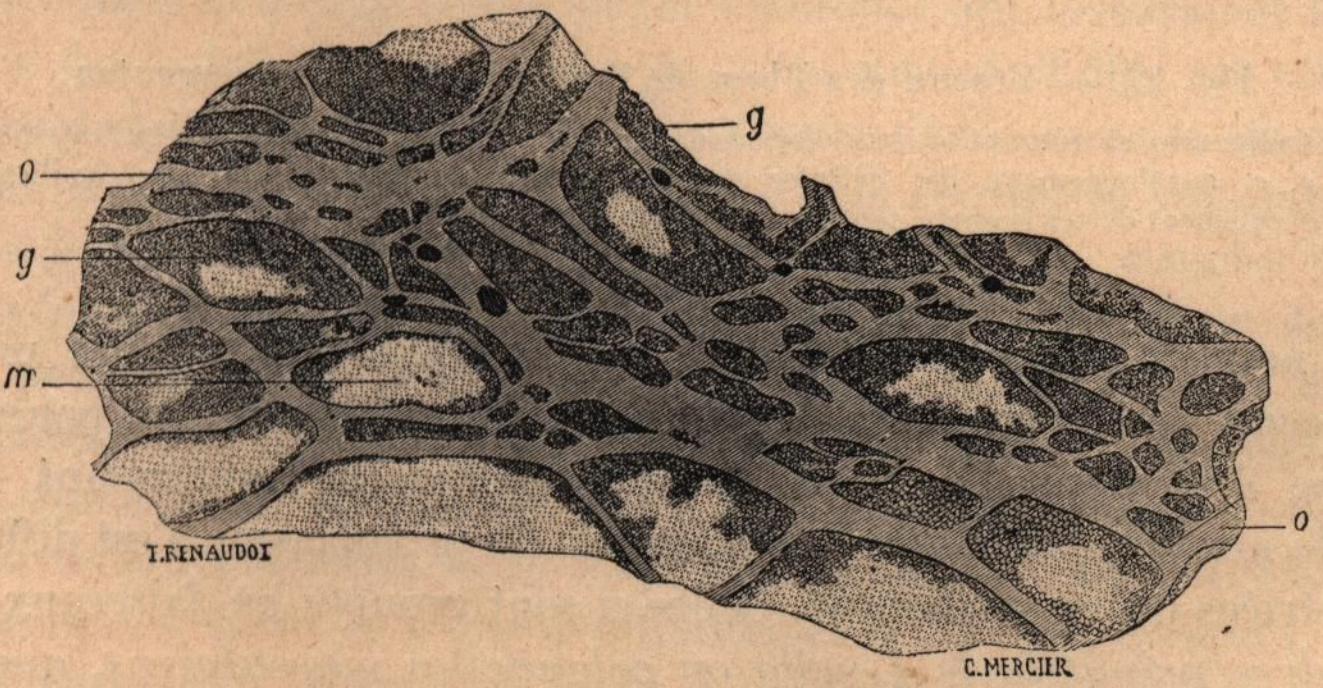

Fig. 21. — Portion du réseau de Purkinje du cœur de mouton prise sous l'endocarde ventriculaire (très faible grossissement).

o, *o*, travées du réseau, formées par les cellules de Purkinje qu'on ne distingue pas individuellement; *m*, mailles du réseau, comprises entre les points de concours des travées; *g*, *g*, traînées adipeuses accompagnant les travées (d'après Renaut).

En somme cette structure coïncide tout à fait avec celle des éléments contractiles du myocarde. Elle représente seulement un état de différenciation

moins avancé. En beaucoup d'endroits, il est facile de constater la continuité d'une fibre de Purkinje avec une travée du réticulum musculaire myocardique et d'observer toutes les formes de passage entre la cellule de Purkinje et la cellule cardiaque type.

FIBRES MUSCULAIRES STRIÉES MULTINUCLÉÉES

Lorsqu'on dissocie avec des aiguilles un fragment d'un muscle quelconque du squelette, on parvient facilement à isoler de longues fibres auxquelles on a

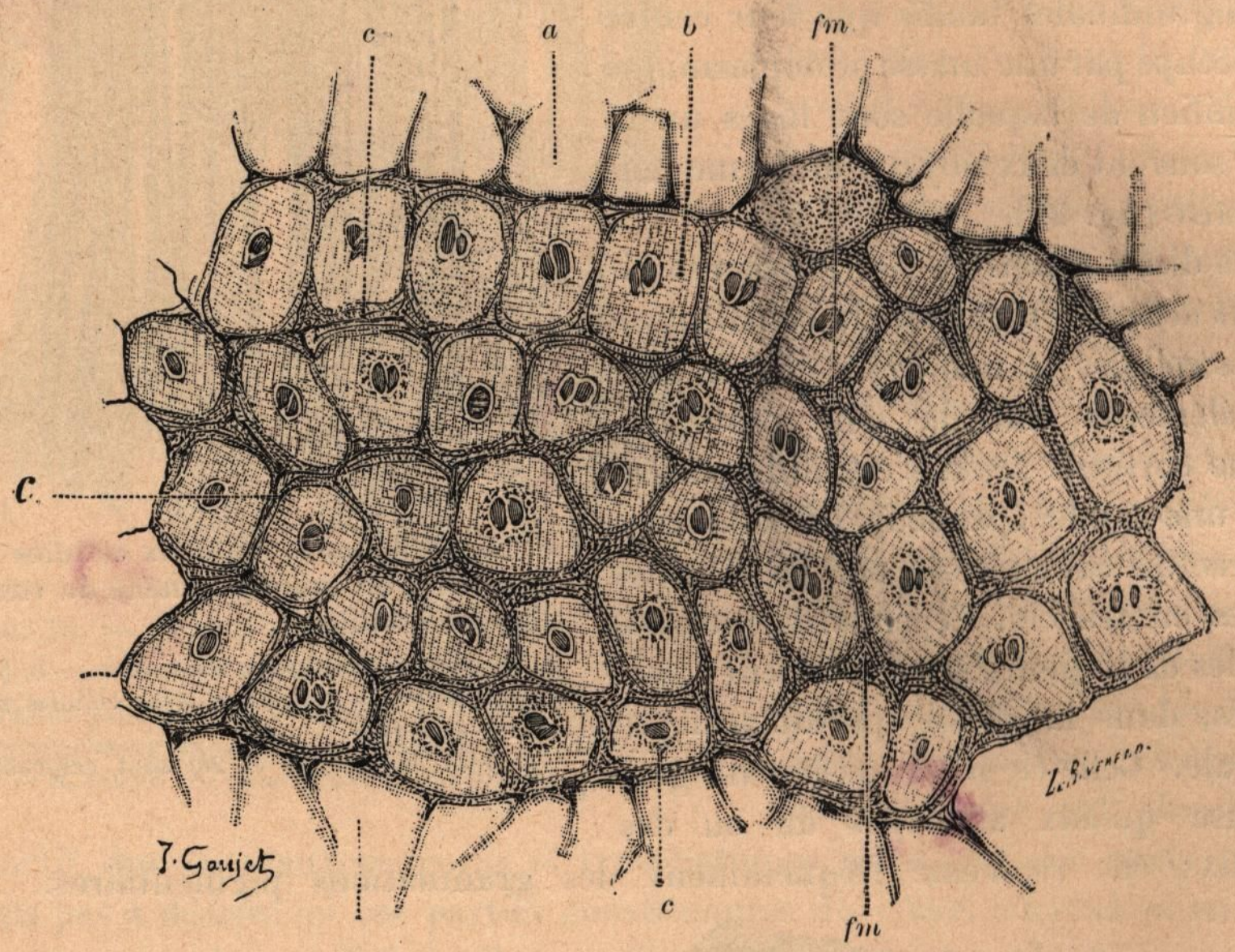

Fig. 22. — Réseau des fibres de Purkinje du cœur du mouton.

a, a, cellules adipeuses en ouvrant la travée formée de cellule musculaire; *b*, cellule de Purkinje renfermant deux noyaux; *c, c, c*, enveloppement des cellules par leur écorce contractile; *fm, fm*, feuillets musculaires résultant de l'accolement de ces écorces contractiles (d'après Renaut).

donné le nom de *faisceaux primitifs* ou de *fibres musculaires* proprement dites. Chacun de ces faisceaux représente une cellule unique, pourvue d'une membrane d'enveloppe spéciale, le *sarcolemme*, et renfermant un grand nombre de noyaux, dans laquelle une partie du protoplasme s'est différencié en *fibrilles* striées transversalement. Celles-ci sont groupés en faisceaux distincts, les *cylindres primitifs de Leydig* ou *colonnettes musculaires*, que séparent des cloisons de protoplasme non modifié ou *sarcoplasme* de Rollett. Telles sont les parties constituantes du faisceau primitif que nous étudierons plus loin en détail.

Forme. Dimensions. — Les fibres musculaires affectent la forme de prismes irréguliers ; aussi sur des coupes de muscles, pratiquées perpendiculairement à leur longueur, aperçoit-on leurs surfaces de section sous l'aspect de polygones à angles plus ou moins arrondis (fig. 23). Isolées, c'est-à-dire

séparées les unes des autres et du tissu conjonctif qui les engaine, elles sont plutôt cylindriques.

Leurs extrémités se terminent de diverses manières et ces variations semblent surtout dépendre des connexions qu'affectent les fibres. Ainsi les deux extrémités peuvent êtres libres (E.-H. Weber, Herzig), et alors elles sont effilées en pointe ou en cône mousse; ou bien l'une des extrémités est libre tandis que l'autre est en rapport avec un tendon. Celle-ci est plus arrondie, souvent élargie en massue, ou bien dentelée, bifide ou multifide; en un mot elle présente une configuration variable. Indépendamment de ces formes il en est d'autres plus compliquées et moins communes. Ainsi on a démontré l'existence de fibres striées ramifiées à l'une de leurs extrémités. Le fait est surtout facile à constater dans la langue (fig. 24), dans les bourrelets labiaux, chez le lapin (Podwissozki), dans d'autres régions encore. De plus il ne serait pas rare de rencontrer dans les muscles des Mammifères des fibres qui se bifurquent profondément ou émettent des prolongements plus ou moins longs; il y aurait même des anastomoses (S. Gage).

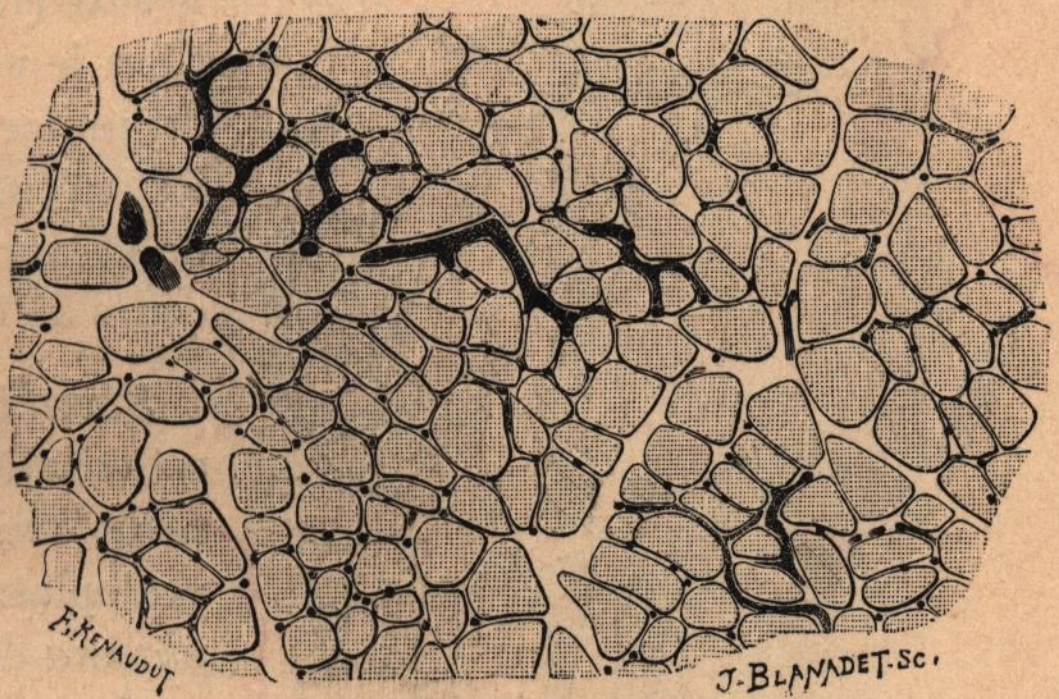

Fig. 23. — Coupe transversale d'un muscle adducteur du lapin pour montrer la forme prismatique des faisceaux primitifs; des vaisseaux ont été injectés (d'après Renaut).

Les dimensions des fibres striées sont extrêmement variables. Leur longueur notamment peut atteindre des proportions véritablement énormes. Ainsi Félix en a trouvé dans le muscle couturier (de l'homme) qui mesuraient 12,3 cm. et dont l'une des extrémités manquait, de sorte que ce chiffre est certainement au-dessous de la vérité. Dans les grands muscles de l'homme la moyenne serait de 5,3 cm. à 9,8 cm. (Félix). Les fibres les plus courtes se rencontrent, on le conçoit facilement, dans les plus petits muscles (par ex. : muscles des osselets de l'ouïe), mais il ne faudrait pas en conclure que la longueur des fibres est toujours proportionnelle à celle du muscle lui-même. En réalité des muscles longs peuvent être constitués par des fibres relativement courtes. On peut admettre que dans les muscles courts les fibres sont aussi longues que le muscle, tandis que dans les muscles longs elles sont plus petites que lui. Dans ces conditions certaines fibres se terminent librement à chacune de leurs deux extrémités, les autres sont libres à un bout, en rapport par l'autre avec un tendon (Herzig, Biesiadecki, W. Krause, Kœlliker, Weismann, etc).

Le calibre des fibres striées est soumis à d'aussi grandes variations. D'après les recherches de Schwalbe et Mayeda, c'est dans les muscles jumeaux de la jambe qu'on trouve les plus épaisses (maximum : 102,6 μ); dans les muscles de l'œil, spécialement dans le petit oblique, les plus minces (19 μ). Le calibre moyen oscille entre 30 μ et 65 μ (chez l'homme). D'ailleurs il n'y a pas de rapport entre la longueur d'une fibre et son épaisseur; la plus longue n'est pas forcément la

plus épaisse. Par exemple une fibre de 5,3 cm. atteint un calibre de 48,2 μ, alors qu'une fibre de 12,3 cm. ne mesure que 41,6 μ de large. Dans tous les muscles on rencontre mélangées des fibres de toutes épaisseurs ; seulement, dans les uns la proportion de fibres épaisses est considérable, dans les autres au contraire les fibres minces sont en plus grande quantité. Dans tous les cas les calibres moyens sont en majorité. Le volume d'un muscle n'a pas d'influence sur l'épaisseur des fibres et les différences de calibre ne s'expliquent pas non plus par le mode d'action du muscle. Par contre l'état de nutrition du sujet et le sexe (?) ont une influence essentielle. Chez le nouveau-né le calibre des fibres est uniforme, les inégalités ne se manifestent entre les fibres d'un même muscle ou de muscles différents que pendant le cours de la croissance.

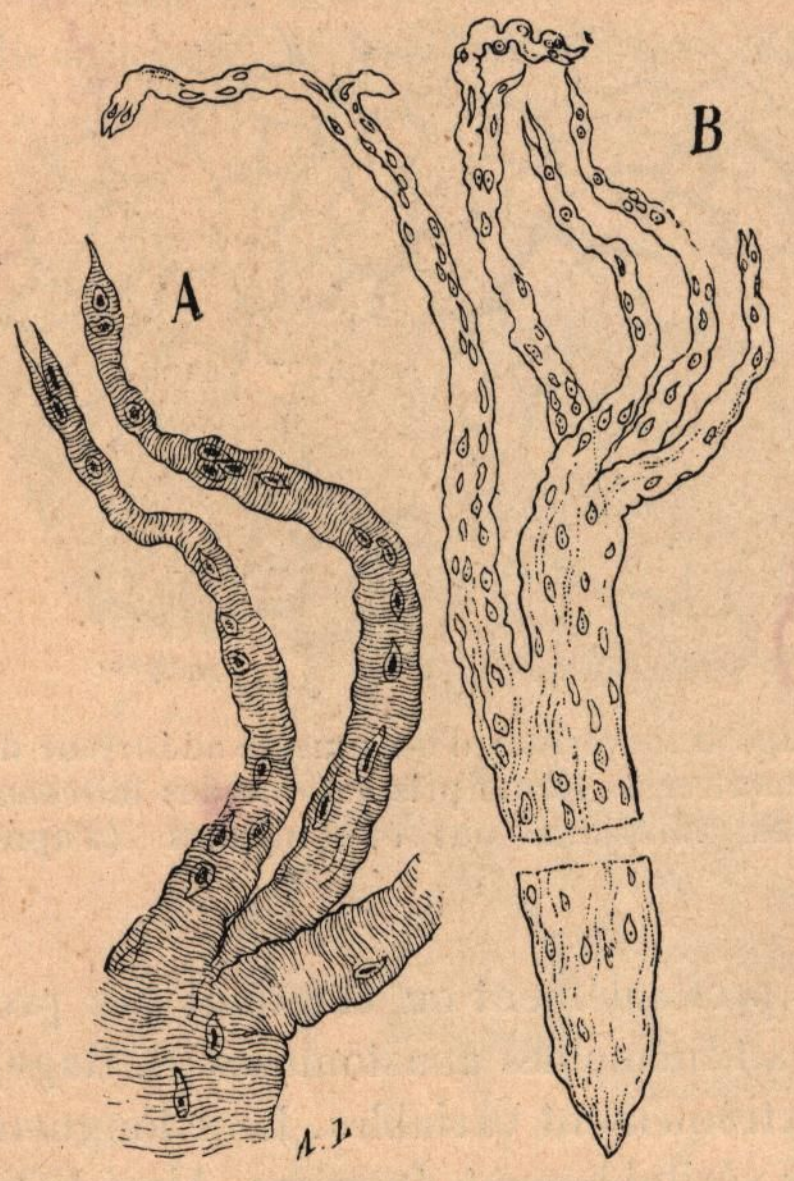

FIG. 24. — Extrémités ramifiées de fibres musculaires de la langue de grenouille.

En B on a dessiné les deux extrémités de la fibre, l'une ramifiée, l'autre conique (la striation transversale n'a pas été figurée) — (d'après Schiefferdecker et Kossel).

Structure. — Le faisceau primitif est constitué : 1° par une enveloppe, le *sarcolemme* ou myolemme, 2° par du protoplasma non différencié, le *sarcoplasma* de Rollett (*Sarcoglia* de Kühne) renfermant les *noyaux*, et 3° par des *fibrilles* agencées en faisceaux. Ces fibrilles, striées en travers, représentent l'élément contractile, caractéristique de la cellule musculaire.

A. **Sarcolemme**. — Le sarcolemme est une membrane mince, homogène, très élastique, qui engaine exactement le faisceau primitif. Son existence, quoique niée par Schneider, est admise par tous les histologistes. Elle n'est cependant constante que dans les fibres striées multinucléées des Vertébrés supérieurs. Il manque chez certains animaux et dans certains muscles (Cyclostomes, muscles des ailes des Insectes). Pour voir cette membrane il faut recourir à des dissociations et porter son attention sur les fibres dont la substance contractile a été rompue par les aiguilles (fig. 25). En ces points le sarcolemme, plus résistant, est demeuré généralement intact tandis que la substance du faisceau, étant rétractée, s'écarte de lui. On aperçoit alors la gaine transparente, pourvue d'un double contour, souvent plissée et comme chiffonnée. Parfois la fibre après s'être rompue se tord sur son axe et au niveau de la rupture le sarcolemme, mis en évidence par la rétraction de la masse contractile se tord également en prenant la forme d'un sablier. Enfin, aux extrémités des fibres brisées par la préparation, la substance musculaire fait hernie (surtout si l'on fait agir sur elle un acide faible) et le sarcolemme se rétracte en arrière de l'excroissance qu'il entoure à sa base comme d'une collerette plissée (fig. 26).

Ces observations, en démontrant l'existence du sarcolemme, prouvent aussi sa

solidité et son élasticité. Cette membrane est, de plus, remarquable par sa résistance à l'action des acides et des alcalis. Sa signification est encore entourée d'obscurité et l'on ne sait pas d'une façon indiscutable si elle a la valeur d'une membrane cellulaire ou bien si elle dérive du tissu conjonctif. Ce qui est certain c'est que, par ses réactions, elle diffère beaucoup du tissu élastique autant que du tissu conjonctif. A ce point de vue elle a une grande analogie avec les membranes propres glandulaires (Chittenden, Ewald).

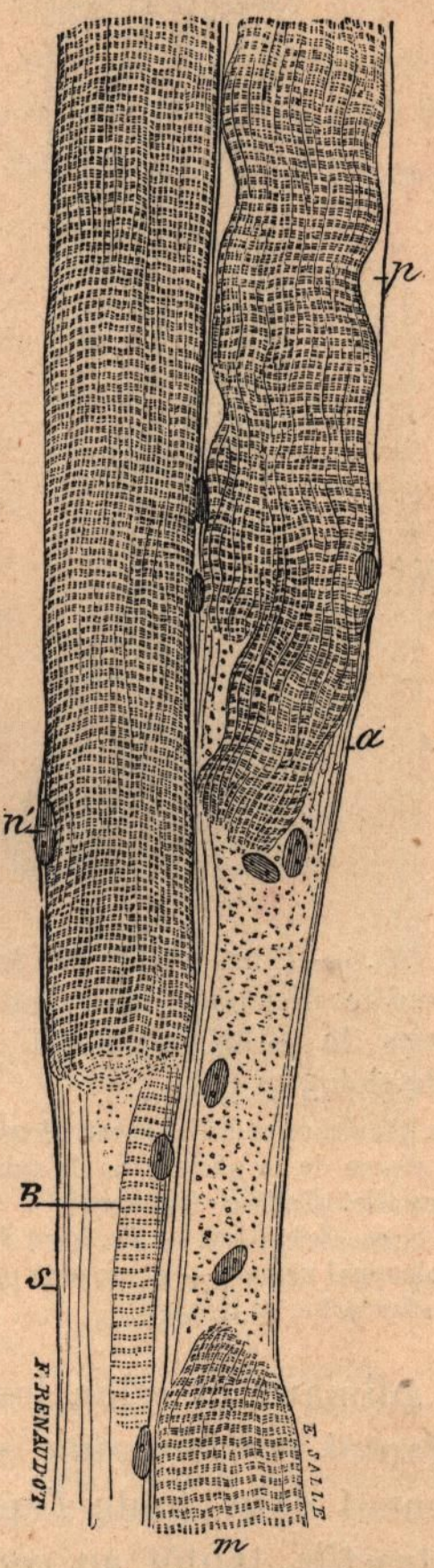

Fig. 25. — Deux faisceaux musculaires du grand adducteur du chien, pris après la rigidité cadavérique.

m, substance musculaire. — *n*, noyau vu de profil. — *s*, sarcolemme. — *p*, espace compris entre le sarcolemme et la substance musculaire, rempli du liquide additionnel. — *B*, couche mince de substance musculaire restée adhérente au sarcolemme (d'après Ranvier).

B. **Sarcoplasme et Noyaux**. — Ainsi que nous l'avons déjà dit, la substance contractile des faisceaux primitifs est représentée par des fibrilles groupées en faisceaux auxquels on a donné le nom de *cylindres primitifs* (Leydig) ou de *colonnettes musculaires* (Kœlliker) (fig. 28). C'est du moins là l'opinion la plus généralement admise aujourd'hui. Entre ces cylindres primitifs est répandue une *substance intermédiaire*, protoplasma non différencié, au sein de laquelle sont plongés les noyaux et qui double d'une couche très mince la face interne du sarcolemme. Son existence a été mise hors de doute par Kœlliker, et de nombreux observateurs en ont fait l'objet de leurs recherches. On l'a appelée *sarcoplasma* (Rollett), *sarcoglia* (Kühne), *sarcoprotoplasma* (Knoll).

Le sarcoplasme est une substance homogène, probablement liquide ou semi-liquide, dans laquelle sont répandues des granulations d'une nature spéciale, les *granulations interstitielles* de Kœlliker ou *sarcosomes* de Retzius (fig. 27). Ces granulations sont, comme le sarcoplasme lui-même, réparties entre les faisceaux de fibrilles et se présentent par conséquent sous l'aspect de traînées longitudinales. On les trouve, de plus, amassées autour des noyaux et au-dessous du sarcolemme. Elles sont unies entre elles par de fins filaments protoplasmiques. Leur nombre et leur répartition varient beaucoup, non seulement selon les diverses espèces animales, mais encore selon les muscles d'un même animal. En tout cas elles sont constantes et méritent d'être considérées comme des éléments importants des fibres. Ce sont probablement elles qui se transforment en grains graisseux dont la présence semble absolument normale dans la plupart des muscles, y compris ceux de l'homme (Kœlliker, Knoll, Schaffer).

La distribution du sarcoplasme est en relation étroite avec celle des faisceaux

de fibrilles, puisqu'il occupe tous les espaces laissés libres entre eux (*sarcoplasme intercolumnaire*). Il est en outre très probable, mais non démontré, qu'il s'insinue entre les fibrilles elles-mêmes. Ce *sarcoplasme interfibrillaire* différerait cependant, d'après Rollett, par ses propriétés, du sarcoplasme intercolumnaire.

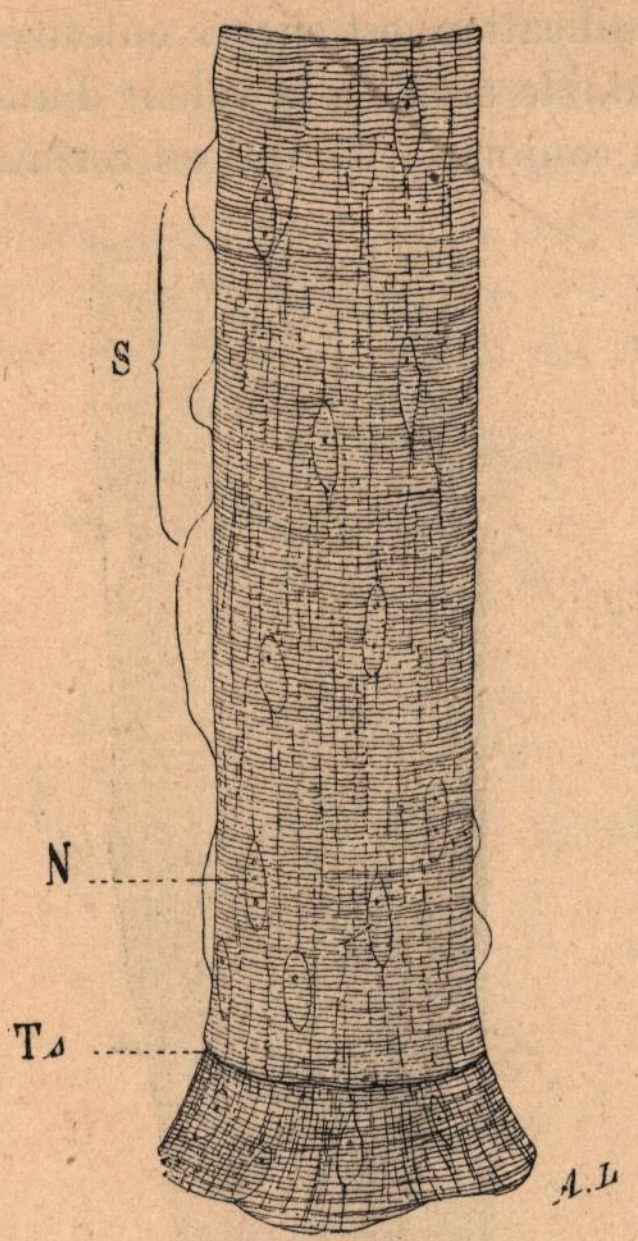

Fig. 26. — Fibre striée de la grenouille dissociée à l'état frais dans la solution d'eau salée physiologique.

En plusieurs endroits le sarcolemme (*S*) s'est séparé de la surface de la substance contractile. Celle-ci fait hernie à l'extrémité brisée de la fibre. — *Ts*, bord du tube sarcolemmal rompu. — *n*, noyaux (d'après Schiefferdecker et Kossel).

La structure des faisceaux primitifs dépend donc en somme de plusieurs facteurs : de la forme des cylindres primitifs ou faisceaux de fibrilles ; de l'abondance relative du sarcoplasme par rapport à la masse fibrillaire ou *Rhabdia* de Kühne et enfin de l'agencement des cylindres primitifs.

En se plaçant à ces divers points de vue on pourrait établir un certain nombre de catégories de fibres musculaires. Mais leur description nous entraînerait beaucoup trop loin, et nous devons nous borner ici à donner seulement quelques indications sommaires appuyées sur des exemples.

Les faisceaux de fibrilles sont cylindriques, prismatiques ou lamellaires, compacts ou creux, par conséquent sur des coupes transversales ils apparaîtront sous l'aspect de cercles (ou, s'ils sont creux, de disques), de polygones ou d'ovales plus ou moins allongés. Leur longueur est égale à celle de la fibre elle-même ; leur volume enfin varie dans des limites très étendues, selon les animaux et selon les muscles considérés.

Tantôt ces faisceaux sont groupés uniformément dans toute l'épaisseur de l'élément contractile, tantôt au contraire ils se réunissent en amas d'étendue et de volume variables qui affectent ou non, les uns vis-à-vis des autres, des rapports réguliers. Ainsi, par exemple, dans les muscles des pattes de la mouche (fig. 29, A et C) on voit des faisceaux, lamellaires et composés généralement d'une seule rangée de fibrilles, disposés radiairement de façon à constituer dans leur ensemble deux cylindres creux emboîtés. Jetons maintenant un coup d'œil sur la figure 29, B, qui représente la coupe de deux fibres des muscles des nageoires de l'hippocampe. Ici nous apercevons les faisceaux de fibrilles, également lamellaires mais plus épais, disséminés sans ordre apparent sous la forme de lames



Fig. 27. — Fibre musculaire de la grenouille examinée à l'état frais dans l'humeur aqueuse. Grains interstitiels (d'après Kœlliker).

sinueuses, enroulées capricieusement, ou même de petites colonnettes compactes.

Dans l'un comme dans l'autre cas la quantité de sarcoplasme est considérable : elle égale ou surpasse même la masse fibrillaire. Si au contraire nous considérons la coupe d'une fibre musculaire de grenouille (Fig. 29, E), ou d'un Mammifère quelconque (Fig. 29, D), nous constatons immédiatement une différence notable. Les faisceaux fibrillaires apparaissent sous la forme de petits polygones grenus, plus étendus chez la grenouille, arrangés les uns à côté des autres comme les carreaux d'une mosaïque. Répandu dans leurs interstices le sarcoplasme forme une sorte de réseau clair et homogène, à travées étroites. Ces champs polygonaux, surfaces de section des cylindres primitifs, sont connus sous le nom de *champs de Cohnheim*. Ils sont bien réellement l'expression de la structure spéciale, fibrillaire, de la fibre striée vivante, ainsi que l'ont démontré les recherches de certains auteurs, notamment celles de Kœlliker, Rollett et Schaffer, et non pas, comme l'a prétendu Knoll, une apparence due à l'action des réactifs.

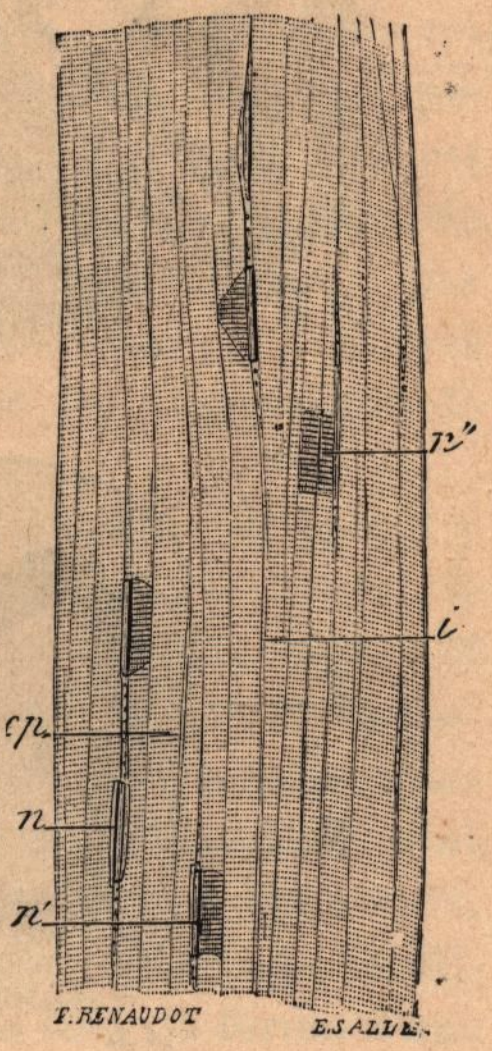

FIG. 28. — Fragment d'un faisceau superficiel du couturier de la grenouille.

cp, cylindre primitif. — *i*, interstice. — *n*, noyau vu de profil. — *n'*, noyau vu de trois quarts. — *n''*, noyau vu de face (d'après Ranvier).

Les diverses fibres musculaires dont il vient d'être question ne se distinguent pas seulement par leur richesse plus ou moins grande en sarcoplasme et par l'agencement de leurs faisceaux fibrillaires. Elles diffèrent en outre, et c'est là un fait important, par la situation de leurs noyaux. Ceux-ci, dans la plupart des muscles des Invertébrés, sont logés dans l'axe de l'élément contractile, profondément par conséquent, dans une masse centrale de sarcoplasme. Chez les Amphibiens et chez les Poissons ils sont disséminés dans toute l'épaisseur de la fibre; chez les Oiseaux (en partie du moins) et chez les Mammifères enfin, y compris l'homme, on les trouve à la surface des faisceaux primitifs, au-dessous du sarcolemme.

En général ces noyaux sont ovoïdes ou fusiformes, leur grand axe étant parallèle à celui de la fibre à laquelle ils appartiennent. Leur nombre est considérable. Il peut être évalué à plusieurs centaines pour les fibres les plus courtes et à plusieurs milliers pour les plus longues. Tantôt on les trouve disséminés sans ordre apparent à la surface du faisceau primitif (Mammifères) ou des cylindres primitifs (grenouille), tantôt alignés les uns à la suite des autres. Il est généralement admis qu'ils sont entourés, quelle que soit leur situation, d'une couche sarcoplasmique plus ou moins épaisse, renfermant des sarcosomes. Weber et Van Gehuchten affirment cependant que chez la grenouille les noyaux sont *directement* en contact avec la partie striée.

D'ailleurs leur structure ne présente en général rien de particulièrement intéressant. Van Gehuchten a montré que chez la grenouille il existe, en dehors des nucléoles, une partie chromatique qui se présente sous la forme d'un filament unique enroulé en spirale et tapissant la face interne de la membrane nucléaire.

Les exemples que nous venons de citer suffisent à donner une idée exacte

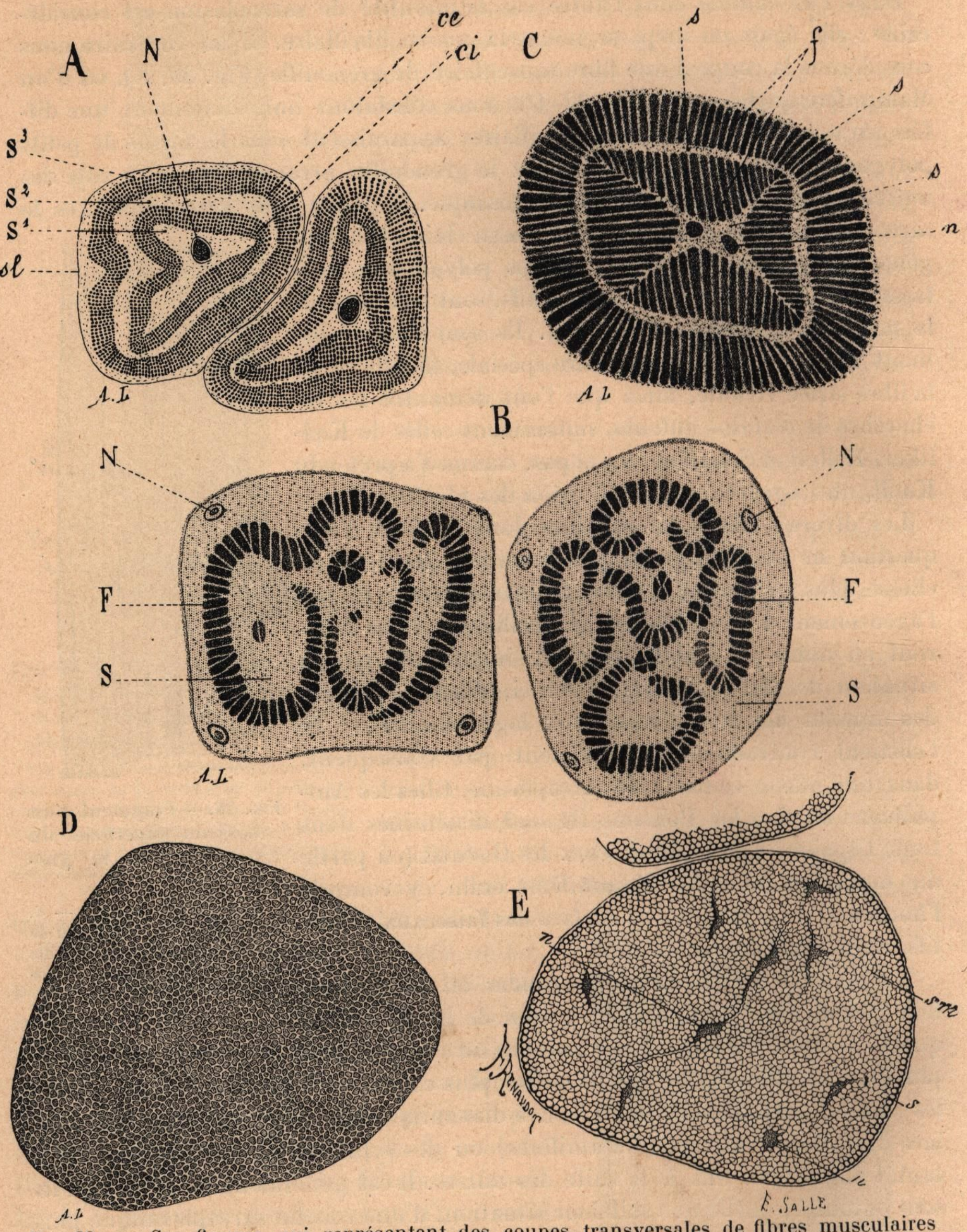

Fig. 29. — Ces figures, qui représentent des coupes transversales de fibres musculaires striées, sont destinées à montrer l'agencement des faisceaux de fibrilles et la répartition du sarcoplasme dans quelques cas typiques.

A. Muscle de la patte de la mouche domestique : *ci* et *ce*, cylindres interne et externe (coupés en travers) formés de fibrilles juxtaposées en séries radiaires ; S^1, S^2, S^3, couches centrale, moyenne et externe de sarcoplasme ; N, noyau ; *sl*, sarcolemme (d'après Schiefferdecker et Kossel). — Voy. aussi la fig. 36, coupe longitudinale d'une fibre semblable à celle qui est figurée ici en section transversale. — *B*. Muscles des nageoires de l'hippocampe : F, faisceau de fibrilles (coupées en travers) agencées en lames enroulées ou en colonnes ; S, sarcoplasme ; N, noyaux (d'après Rollett). — *C*. Fibre musculaire de *musca vomitoria* : *f*, faisceaux de fibrilles ; *s*, sarcoplasme ; *n*, noyaux (d'après Rollett), — *D*. Fibre musculaire du lapin. Champs de Cohnheim. Le réseau clair répond au sarcoplasme et les surfaces de section des faisceaux de fibrilles sont foncées (d'après Kœlliker). — *E*. Faisceau du couturier de la grenouille : *s*, sarcolemme ; *n*, noyaux ; *sm*, substance musculaire (d'après Ranvier).

des variétés les plus importantes de fibres musculaires striées. Ils nous montrent en somme que, d'une façon générale, la proportion de sarcoplasme est plus considérable chez les animaux inférieurs que chez les Vertébrés, que par conséquent la différenciation spécifique des éléments contractiles est plus complète chez ceux-ci que chez ceux-là ; en outre que les noyaux tendent à devenir périphériques au fur et à mesure qu'on considère à la fois des espèces plus élevées en organisation et des muscles plus parfaits. Ceci est d'ailleurs d'accord avec l'histogénèse.

Il ne faudrait pas cependant accorder à ces conclusions une valeur absolue. En réalité on peut observer chez une seule espèce animale ou même chez un seul et même animal des variétés de structure presque aussi accusées que celles qui serviraient à caractériser les différentes classes. C'est ainsi qu'il est aujourd'hui prouvé que chez tous les animaux on rencontre deux catégories de fibres striées. Déjà signalées autrefois par plusieurs auteurs, notamment par Stannius, Leydig, Lankester, Schwalbe, etc., elles ont fait, dans ces dernières années, l'objet de nombreuses recherches provoquées par les observations de Ranvier.

W. Krause d'abord, puis Ranvier, montrèrent en effet que chez le lapin il y a deux sortes de muscles. Les uns, tels que le demi-tendineux, le crural, le petit adducteur, etc., sont rouges, les autres, plus nombreux, sont blancs et translucides. D'où la division en *muscles rouges* et *muscles blancs*. Ils se distinguent non seulement par quelques particularités morphologiques mais encore par leurs propriétés physiologiques (Ranvier). Les muscles blancs sont nettement striés en travers, et leurs noyaux sont sans exception extérieurs, c'est-à-dire appliqués à la surface du faisceau sous le sarcolemme (fig. 30, B). Ce sont des muscles à contraction brusque, qui se produit sous la forme d'une secousse rapide suivie d'une décontraction également rapide. Les muscles rouges possèdent au contraire une striation longitudinale plus marquée que la transversale. Leurs noyaux sont relativement plus nombreux et se rencontrent aussi bien à l'intérieur du faisceau, entre les cylindres primitifs, qu'à sa surface (fig. 30, C). A cet égard le muscle rouge a donc une certaine analogie avec un muscle de grenouille (fig. 30, A). Leur contraction est lente à s'établir, progressive, soutenue et suivie d'une décontraction lente et progressive aussi.

A la suite de Ranvier un certain nombre d'histologistes, parmi lesquels il convient de citer Grützner et ses élèves, Arnold, Lavocat et Arloing, Knoll, Mayeda, Schaffer (pour ne parler que de ceux qui se sont surtout placés au point de vue morphologique), poursuivirent l'étude de ces deux variétés de muscles, s'efforçant de découvrir le rapport existant entre la couleur, la structure et le mode d'activité fonctionnelle. On reconnut, et Ranvier l'avait déjà constaté chez la torpille et chez la raie, qu'elles existaient non seulement chez le lapin, mais chez toutes les espèces de Vertébrés et d'Invertébrés, non pas, il est vrai, toujours sous la forme de muscles qu'on peut distinguer à l'œil nu d'après leur coloration, mais sous celle de muscles entiers ou seulement de faisceaux musculaires qui se présentent à l'examen microscopique, les uns sous un aspect clair, les autres sous un aspect foncé, trouble. D'où le nom de *muscles clairs* et de *muscles foncés*. Ces différences d'aspect sont dues à la quantité plus ou moins considérable de sarcoplasme et de grains interstitiels existant dans les

[NICOLAS.]

fibres, partant à l'abondance relative des fibrilles. L'aspect clair est le propre des fibres pauvres en sarcoplasme, l'aspect foncé caractérise les fibres riches en sarcoplasme. Les *muscles riches en protoplasme* (comme on les a appelés) correspondent donc aux muscles rouges et troubles ; les *muscles pauvres en protoplasme,* aux muscles pâles ou blancs (Knoll).[1]

Chez l'homme, en particulier, tous les muscles sont rouges et cependant, ainsi

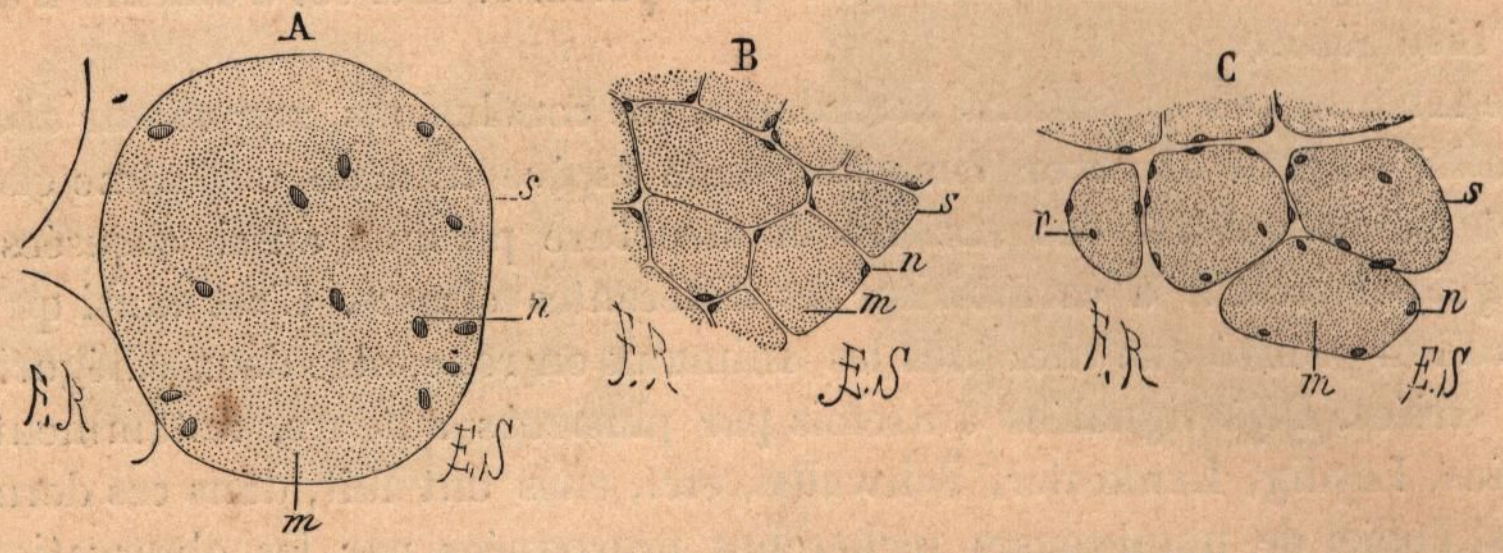

Fig. 30. — Coupes transversales de faisceaux musculaires.

A, du couturier de la grenouille ; *B*, du grand adducteur du lapin (muscle blanc) ; *C*, du demi-tendineux du même animal (muscle rouge). — *m*, substance musculaire ; *u*, sarcolemme (d'après Ranvier.).

que Grützner l'a montré le premier, ils sont tous de nature mixte, à des degrés variables, c'est-à-dire qu'ils renferment à la fois des fibres troubles, riches en protoplasma et des fibres claires, pauvres en protoplasma (fig. 31). On peut, d'après la proportion de l'une ou l'autre catégorie, reconnaître des différences frappantes entre les divers muscles. Ainsi, par exemple, le muscle du diaphragme, les muscles de l'œil, le masséter, les muscles du dos renferment en majorité des fibres riches en protoplasma. D'ailleurs il existe des variations individuelles prononcées et de plus, si l'on considère un seul et même muscle, on reconnaît qu'il y a en certains endroits prédominance de fibres claires, ailleurs majorité de fibres troubles (fig. 31, C et D). Il faut en outre savoir que l'aspect clair d'une fibre ne tient pas toujours à une structure spéciale mais peut dépendre d'un état physiologique particulier ou d'un état de dégénérescence (Schaffer).

De toutes les recherches entreprises jusqu'à ce jour il résulte que les deux variétés de fibres, riches ou pauvres en protoplasma, sont constantes, mais leur signification physiologique n'est pas encore clairement établie. L'expérience n'a pas démontré que partout le muscle riche en protoplasma, rouge, muni de granulations et de noyaux intérieurs, se contractait lentement, tandis que le muscle pauvre en protoplasma se contractait brusquement. On connaît même des cas où c'est précisément l'inverse qui se passe. Il n'en est pas moins vrai que l'on est autorisé à penser que des différences fonctionnelles correspondent à ces différences structurales.

C. **Fibrilles.** — Les parties contractiles de la fibre musculaire striée sont représentées par des fibrilles et nous avons déjà vu dans le paragraphe précédent comment ces fibrilles étaient groupées en faisceaux et quels étaient leurs rapports avec le sarcoplasme.

Cette conception de la structure de la fibre striée est due à Kœlliker qui l'a défendue à maintes reprises et l'a appuyée sur des observations convaincantes.

Un grand nombre d'auteurs, après lui, l'ont soutenue (nous citerons notamment Wagener, Ranvier, Rollett, Retzius) et aujourd'hui la majorité des histologistes l'admettent. On verra cependant un peu plus loin que quelques-uns ne l'adoptent pas (Melland, Carnoy, Van Gehuchten, Marshall, Ramón y Cajal)

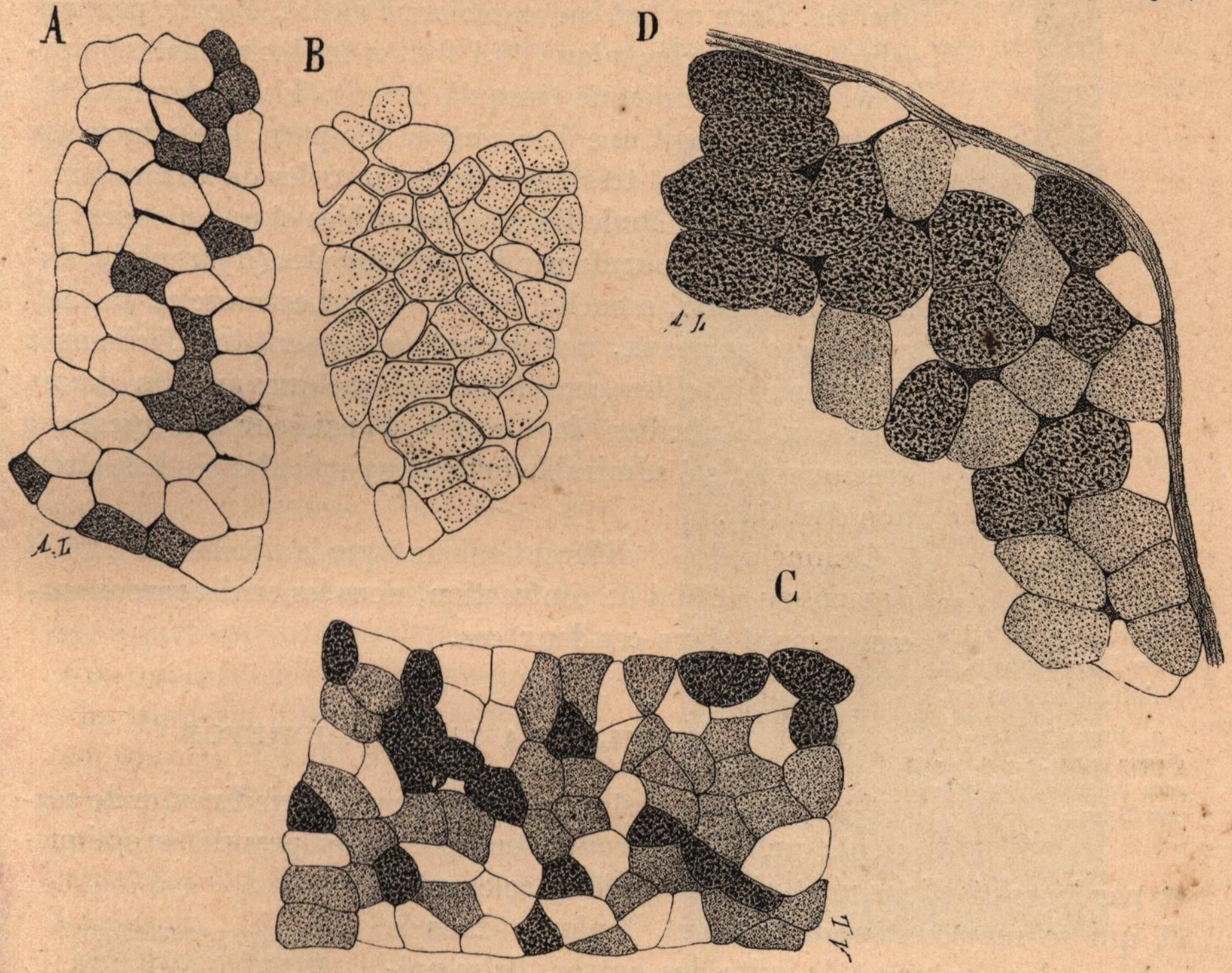

Fig. 31. — Figures destinées à montrer, d'après des coupes transversales, plusieurs types de muscles de l'homme formés par le mélange de fibres riches en protoplasme (foncées) et de fibres pauvres en protoplasme (claires).

A, du muscle sterno-hyoïdien ; *B*, du diaphragme ; *C*, du trapèze, au voisinage de son insertion sur les 11e et 12e vertèbres dorsales ; *D*, du même au voisinage de son insertion sur l'épine de l'omoplate (d'après Schaffer).

et comprennent la structure de la fibre striée d'une façon absolument différente.

La fibre musculaire multinucléée est caractérisée, ainsi que nous l'avons dit précédemment, par la présence de stries transversales, de plus elle présente aussi, dans un grand nombre de cas, des stries orientées en sens inverse des précédentes, c'est-à-dire des stries longitudinales. Celles-ci peuvent manquer ou, quand elles existent, être plus ou moins accentuées, tantôt très rapprochées, tantôt plus écartées les unes des autres. En tout cas leur importance est secondaire et leur signification tout autre que celle des stries transversales. Elles sont dues à l'existence des traînées longitudinales de sarcoplasme et de grains interstitiels et répondent par conséquent aux interstices des cylindres primitifs. La striation transversale au contraire résulte d'un état de différenciation spéciale des éléments contractiles. C'est elle qu'il nous faut examiner maintenant.

On peut étudier la striation transversale sur des fibres musculaires intactes, mais il est préférable, pour avoir des images plus nettes, de faire agir au préalable sur elles certains réactifs qui permettent de les décomposer en fibrilles ou en petits faisceaux de fibrilles. Dans ce but on emploiera l'alcool, l'acide picrique saturé, l'acide chromique (0,1 0/0) et les bichromates de potasse ou d'ammoniaque (jusqu'à 2 0/0). L'eau chaude (70°) produit également une dissociation complète. Les principaux détails s'observent très bien sur des muscles de Mammifères, mais les objets d'étude les plus favorables et qu'on choisit de préférence sont fournis par les Arthropodes (hydrophile, dytique, hanneton, mouche, blatte, etc.). Les muscles du thorax de ces animaux, notamment, se laissent très facilement dissocier en fibrilles (considérées par quelques auteurs comme faisceaux de fibrilles) de 1 à 4 μ d'épaisseur qui montrent avec une netteté admirable toutes les particularités de la striation (fig. 32).

FIG. 32. — Une fibrille des ailes de l'hydrophile, à l'état d'extension.

a, disque épais. — *b*, disque mince. — *c*, espace intermédiaire (d'après Ranvier).

Comme celles-ci diffèrent suivant que la fibrille est à l'état de repos ou à l'état de contraction, nous les envisagerons successivement dans ces deux cas.

1° FIBRILLES A L'ÉTAT DE REPOS

Chaque fibrille est constituée par une série linéaire de segments qui diffèrent entre eux par leurs propriétés optiques et par leurs réactions vis-à-vis des matières colorantes et qui se succèdent régulièrement, toujours dans le même ordre, les uns à la suite des autres. Ils se présentent sous l'aspect de bandes alternativement claires et sombres, celles-ci pouvant être plus ou moins foncées, dont la largeur varie selon qu'il s'agit de l'une ou de l'autre, selon aussi les muscles et l'espèce animale envisagés, selon enfin l'état de tension ou de relâchement de la fibre. Quelques-unes sont assez minces pour mériter le nom de *stries* et d'ailleurs toutes, comprenant l'épaisseur totale de la fibrille, qui est cylindrique, sont en réalité des *disques* d'épaisseur variable.



FIG. 33. — Faisceau primitif du muscle grand adducteur du lapin, examiné à l'état vivant dans son propre plasma.

a, disque épais. — *b*, disque mince. — *c*, espace intermédiaire. — *n*, noyau vu de profil (d'après Ranvier).

Tous ces disques, sombres ou clairs, lorsqu'on considère un faisceau de fibrilles, cylindre primitif, ou une fibre entière, sont situés à la même hauteur dans le même faisceau et dans toute l'étendue de la fibre, c'est-à-dire que tous les disques sombres sont rangés suivant des lignes parallèles exactement transversales entre lesquelles s'intercalent les séries également transversales et parallèles formées par les disques clairs (fig. 33). Il en résulte que le faisceau ou la fibre en question se trouve, comme la fibrille elle-même, strié transversalement. Il va sans dire que ces

stries ne sont rectilignes et bien transversales que quand la fibre ou le faisceau fibrillaire sont rectilignes eux-mêmes. S'ils sont repliés, plissés, mal tendus en un mot, les stries deviennent obliques par place, s'incurvent, bref s'orientent de mille manières selon les hasards de la préparation.

D'une façon générale toutes les bandes sombres présentent de l'affinité pour les réactifs colorants, l'hématoxyline par ex., mais à des degrés divers, tandis que les bandes claires ne se teintent que très peu ou même pas du tout. Pour ce qui concerne leurs propriétés optiques nous dirons seulement que les bandes sombres sont très réfringentes, les claires au contraire très peu. Lorsqu'on examine des fibrilles à la lumière polarisée (fig. 34) on constate que les premières sont biréfringentes, *anisotropes*, c'est-à-dire sont lumineuses quand, les deux prismes de Nicol étant croisés, le champ du microscope est obscur. Dans ces mêmes conditions les bandes claires deviennent obscures, invisibles par suite; la substance qui les constitue est donc monoréfringente, *isotrope*. Il faut remarquer que ces propriétés sont plus ou moins accusées suivant les segments.



Fig. 34. — Une fibre musculaire de *Lucanus cervus* examinée au spectropolarisateur.

Le disque mince, *Dm*; les disques accessoires, *Da*; et les deux demi-disques épais, *De*, rétablissent la lumière. Tous les autres disques sont obscurs (d'après Rollett). — (Dans la figure originale les bandes lumineuses sont colorées en vert).

La méthode d'observation des muscles dans la lumière polarisée, utilisée d'abord par Brücke, a donné dans ces dernières années entre les mains de Rollett des résultats extrêmement intéressants.

Ces quelques renseignements préliminaires étant fournis, voyons dans quel ordre se succèdent les disques.

Ce qui frappe d'abord le regard lorsqu'on examine une fibrille ou une fibre, ce qui revient au même, ce sont des bandes sombres, larges, séparées par des zones claires plus étroites (fig. 33). La bande foncée, limitée quelquefois du côté de la bande claire par une strie opaque (cloison limitante de Tourneux) a reçu des noms divers : bande ou disque sombre, *disque épais* (Ranvier), disque transversal (Engelmann); la *bande claire* est aussi connue sous les noms de bande intermédiaire, disque clair. En se livrant à un examen plus approfondi on remarque que chacune de ces zones se trouve subdivisée en deux parties égales par une strie (fig. 35, 36 et 37, R). C'est ainsi qu'une fine ligne sombre, le *disque mince* [ligne de Dobie; strie d'Amici; ligne de Krause; disque terminal (Merkel); disque intermédiaire (Engelmann, Frédériq); disque mince (Ranvier)] partage en deux moitiés symétriques la bande claire. Le disque mince se montre souvent sous la forme d'un grain sombre s'il s'agit de fibrilles isolées, d'une série de grains juxtaposés dans le cas d'une fibre entière. On le

reconnaît aussi facilement à cette particularité importante que là où il confine au sarcolemme, c'est-à-dire à la périphérie de la fibre, il se fixe à cette membrane. Ainsi, en portant son attention sur le bord d'une fibre on aperçoit une série de festons dessinés par les faisceaux de fibrilles les plus superficiels et dont les angles rentrants répondent justement aux disques minces adhérents au sarcolemme.

De même, le disque épais est divisé en deux demi-disques épais par une strie, tantôt claire, tantôt sombre, la strie ou *ligne de Hensen* [disque moyen (Hensen, Merkel, Nasse);

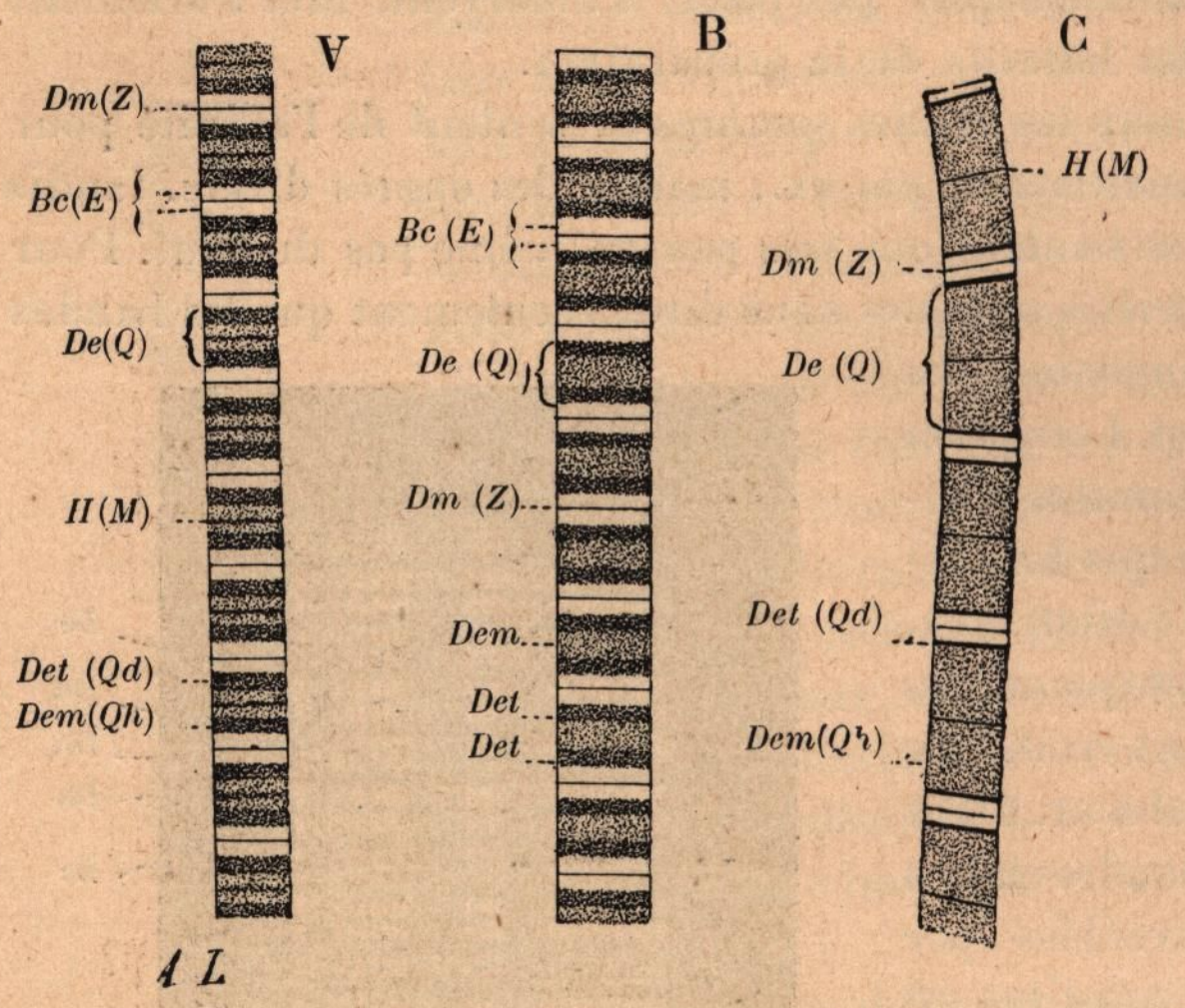

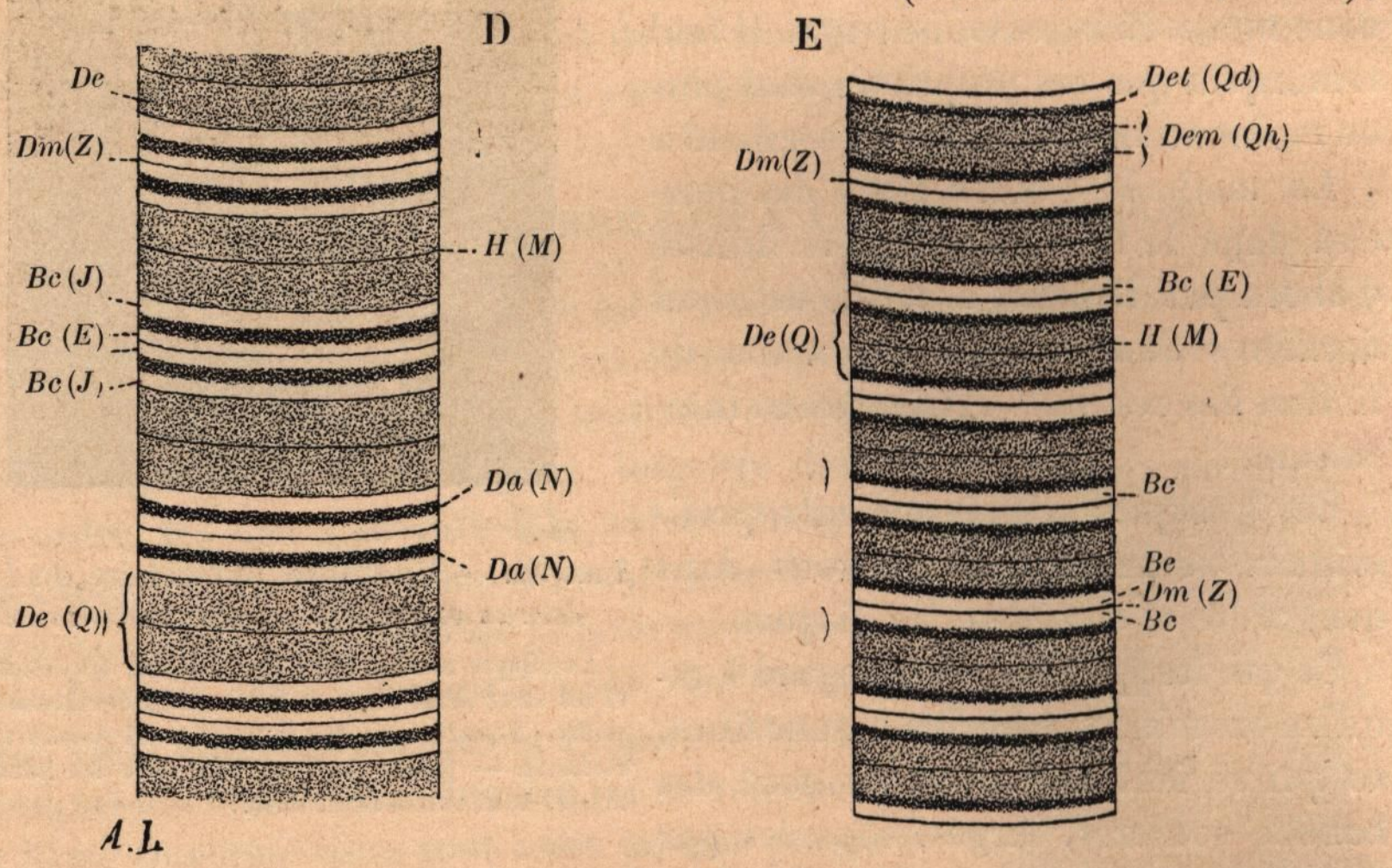

FIG. 35. — Diverses fibres musculaires, à l'état de repos.

A, de l'homme; *B*, de la grenouille; *C*, de l'écrevisse; *D*, du dytique; *E*, de la mouche domestique. - Les lettres entre parenthèses se rapportent à la nomenclature allemande. — *Dm* (*Z*), disque mince, avec, de chaque côté, la bande claire, *Bc* (*E*); *Da* (*N*) disque accessoire; *De* (*Q*), disque épais, composé souvent d'un disque épais terminal, *Det* (*Qd*)(à chacune de ses extrémités) et de deux demi-disques épais moyens *Dem* (*Qh*), séparés par la strie de Hensen *H* (*M*); *Bc* (*J*), deuxième bande claire dans le cas de disque accessoire (d'après Schiefferdecker et Kossel).

cloison médiane] bien visible surtout quand la fibrille a été fixée en état d'extension.

La strie de Hensen peut être double, ainsi que Rollett l'a montré pour la première fois. En ce cas le disque épais est décomposé en trois zones sombres, deux extrêmes (disques épais accessoires de Renaut) et une moyenne (disque épais principal) séparées par deux bandes claires.

Tels sont les segments constants de la fibrille striée. La ligne de Hensen peut cependant n'être pas toujours parfaitement évidente, mais elle est nette dans la majorité des cas.

Leur nombre peut être beaucoup plus considérable. Ainsi la bande claire, comprise entre le disque mince et le disque épais est parfois subdivisée en deux parties par une ligne ou mieux une bandelette foncée, généralement granuleuse, anisotrope, plus rapprochée du disque mince. Vue d'abord par Bowmann, puis par Brücke, elle a été spécialement étudiée par Engelmann qui l'a appelée *disque accessoire* (disque secondaire de Frédériq). Retzius a prétendu que ces disques accessoires n'existaient pas, du moins en tant que segments de la fibrille. Il les attribue à un arrangement particulier des sarcosomes autour de celle-ci, mais les recherches de Rollett paraissent démontrer que cette manière de voir est erronée et que les disques accessoires sont bien réellement des segments anisotropes déterminés.

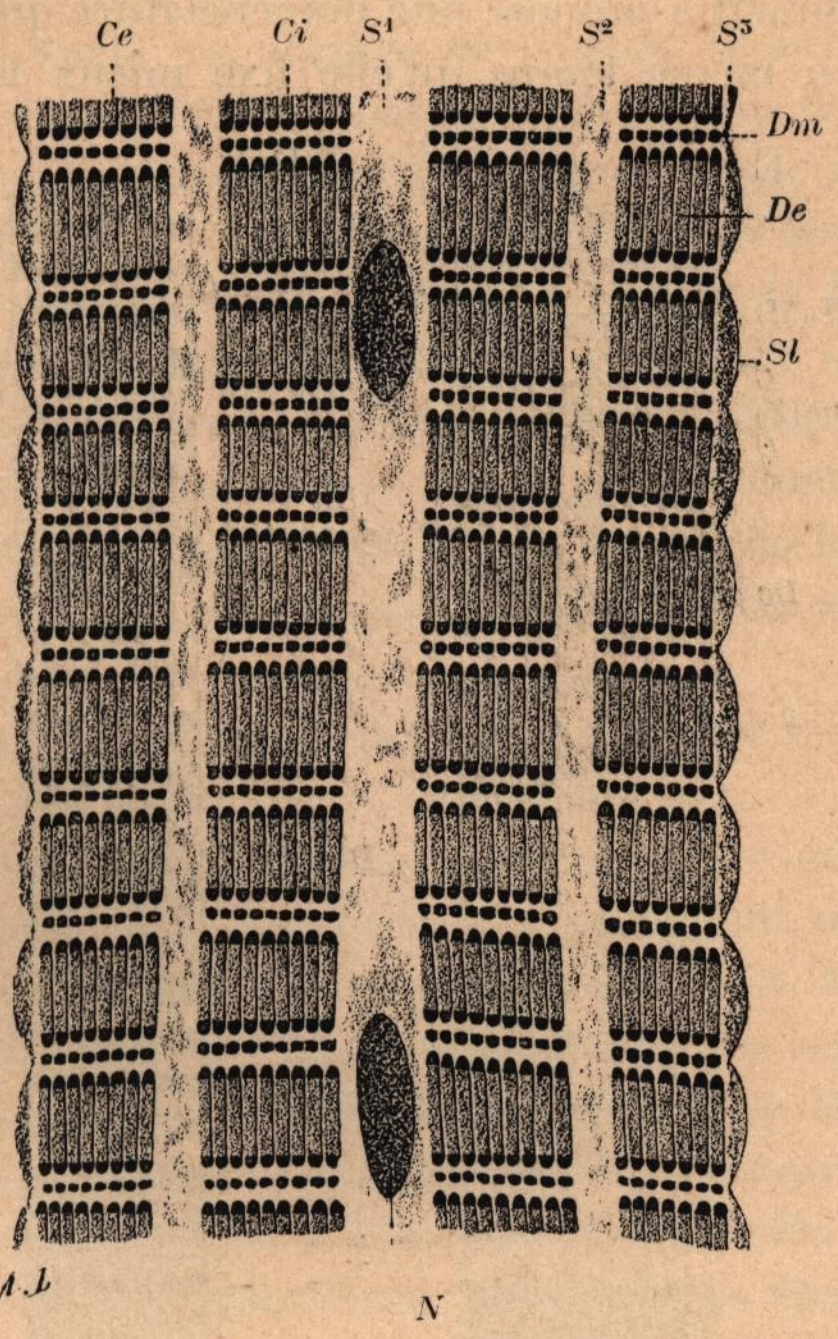

Fig. 36. — Segment d'une coupe longitudinale de fibre musculaire de *Musca vomitoria.*

N, noyaux. — *Ce*, *Ci*, rangées externe et interne de faisceaux fibrillaires. — S^1, S^2, S^3, amas central, moyen et externe de sarcoplasme. — *Sl*, sarcolemme. — *Dm*, rangée de grains correspondant aux disques minces. — *De*, disque épais, différencié sur ses bords en un disque épais terminal (il n'existe pas de strie de Hensen). — Chaque fibrille se trouve formée par une série linéaire de bâtonnets (*De*) et de grains (*Dm*) séparés par des espaces clairs (Voy. la coupe transversale d'une fibre semblable fig. 29 A) (d'après Rollett).

Enfin chaque demi-disque épais se montre assez souvent décomposé en deux zones, l'une qui confine à la strie de Hensen et l'autre qui termine le demi-disque épais. Toutes deux sont foncées et réfringentes, mais la première l'est moins que la seconde. On peut appeler la moins réfringente *disque épais moyen*, et la plus réfringente, *disque épais terminal.*

On a décrit encore d'autres variétés, mais leur existence n'étant pas bien certaine nous n'en parlerons pas.

Nous voyons donc, en résumé (fig. 37, R), que dans une fibrille striée à son maximum de complication, les bandes se succèdent dans l'ordre suivant, en prenant pour point de départ un disque mince :

Disque mince.	*Dm*	(Z)	Disque épais terminal .	*Det*	(Qd)	Q
Bande claire	*Bc*	(E)	Demi-disq. épais moy. .	*Dem*	(Qh)	
Disque accessoire.	*Da*	(N)	Strie de Hensen. . . .	H	M	
Bande claire	*B'c'*	(J)				

puis reparaissent, mais dans l'ordre inverse, les mêmes éléments, c'est-à-dire :

Demi-disque ép. moy. .	*Dem*	(Qh)	Q	Disque accessoire.	*Da*	(N)
Disque épais terminal. .	*Det*	(Qd)		Bande claire	*Bc*	(E)
Bande claire	*B'c'*	(J)		Disque mince.	*Dm*	(Z)

et ainsi de suite dans le même ordre suivant toute la longueur de la fibrille. Rollett a proposé une nomenclature qui a l'avantage d'abréger les descriptions, en même temps qu'elle fixe mieux les noms dans la mémoire et qui a été acceptée par la plupart des histologistes allemands. Elle consiste à désigner chaque couche par l'initiale du mot allemand qu'elle porte. Nous avons indiqué ces lettres entre parenthèse à la suite de chaque terme de l'énumération qui précède ; elles n'ont une signification démonstrative qu'en langue allemande.

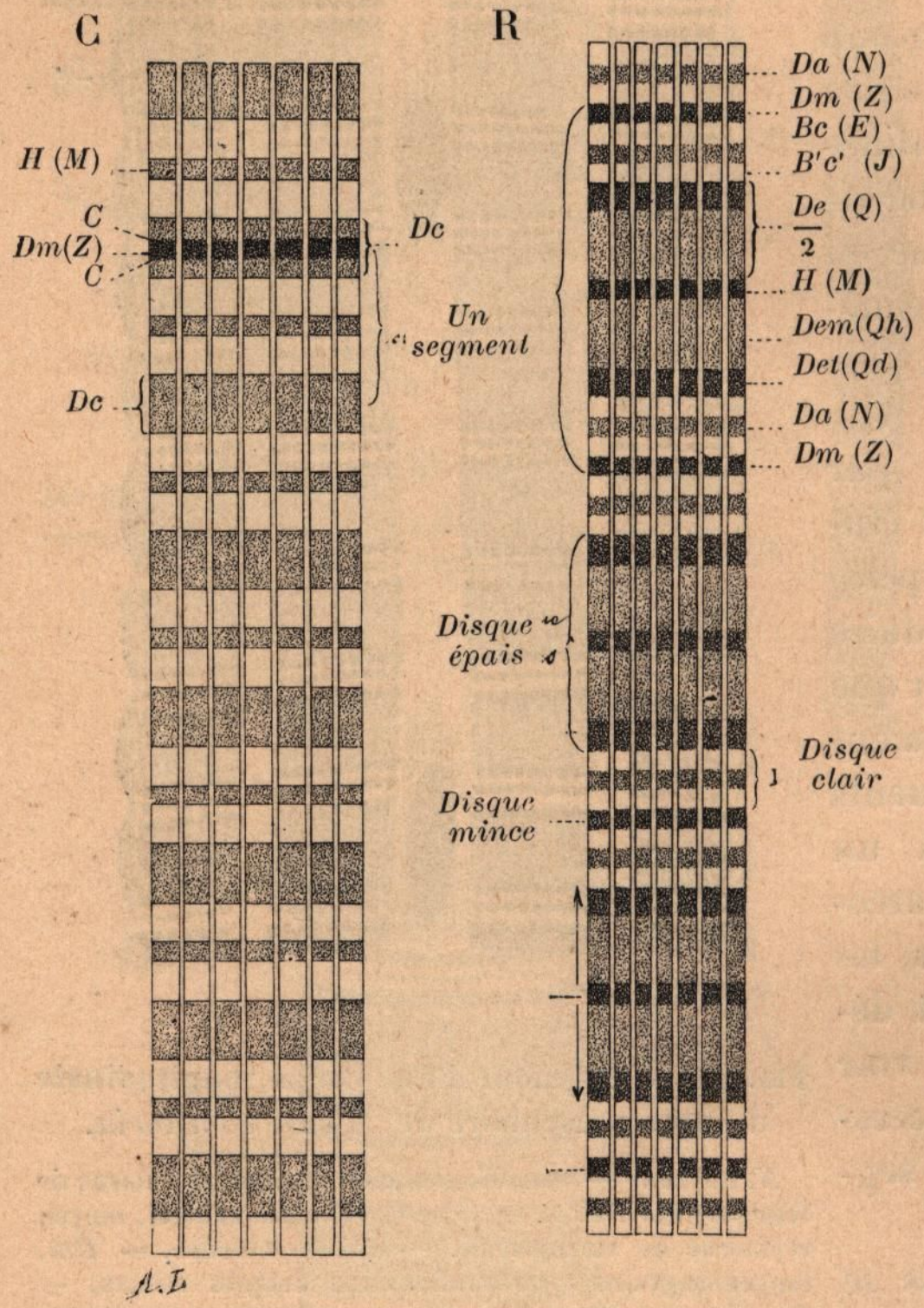

Fig. 37. — Schémas de la striation de la fibrille musculaire, au stade de repos *R*, et au stade de contraction *C*, conformément à la théorie de Merkel.

R. — Les différentes zones sont indiquées comme dans les figures précédentes, par les initiales des mots français qui les désignent, et, entre parenthèses, par les lettres de la nomenclature allemande.

Dm, disque mince. — *Bc*, première bande claire. — *Da*, disque accessoire. — *B'c'*, deuxième bande claire. — *Dc*, disque épais terminal. — *Dem*, demi-disque épais moyen. — *H*, strie de Hensen. — Un segment entier va de *Dm* à *Dm* ; le disque épais comprend *Det* + *Dem* + *H* + *Dem* + *Det* ; le disque clair *Bc* + *B'c'* quand *Da* n'existe pas.

C. — Inversion. *H* est dégagé par le déplacement de *Dem* + *Det* qui vont suivant le sens des flèches (fig. R), se juxtaposer de part et d'autre de *Dm*. *Da* devient indistinct. De cette façon prend naissance un nouveau disque épais, *Dc*, disque de contraction, formé par *C* + *Dm* + *C* : *C* étant égal, en partie (voy. le texte), à *Dem* + *et* + *Da*.

Chaque fibrille et, par suite, chaque faisceau de fibrilles se trouvent donc en apparence décomposés en une série de segments superposés comprenant chacun un certain nombre de disques et que l'on a voulu considérer comme les éléments mêmes de la fibrille, jouissant les uns vis-à-vis des autres d'une indépendance à peu près complète. Un grand nombre d'auteurs se fondant sur la manière dont les différents disques se comportent à l'égard des réactifs, sur les modifications qu'ils subissent pendant la contraction et aussi sur des considérations théoriques, ont proposé divers groupements. Malheureusement ces tentatives n'ont abouti qu'à des hypothèses plus ou moins soutenables, sans réussir à élucider la constitution intime de la substance contractile. Nous résumerons très brièvement ces théories après avoir indiqué sommairement l'action des réactifs.

Action des réactifs. — *Acides*. — Lorsqu'on fait agir des acides étendus (acétique, formique, chlorhydrique... etc.) sur des fibres musculaires, on constate au bout de peu de temps que le disque épais (D*e*) se gonfle fortement et

devient plus clair. Les disques accessoires se comportent de même, tandis que les disques minces ne paraissent subir aucune tranformation.

Par suite du gonflement des disques épais les fibrilles deviennent moniliformes, renflées au niveau de ceux-ci, étranglées au contraire au niveau des disques minces. Si l'acide employé est assez concentré les disques épais et accessoires deviennent clairs et perdent de leur réfringence. Alors aussi survient une sorte de fragmentation de la fibrille ou du faisceau par suite de la dissolution de certaines zones. D'habitude le clivage se fait suivant la strie de Hensen, c'est-à-dire que chaque [segment comprend en son milieu un disque mince et à chacune de ses extrémités un demi-disque épais profondément modifié. Parfois la division se fait suivant d'autres zones, mais dans tous les cas c'est le disque mince qui résiste le mieux et peut persister quand toutes les autres zones ont disparu.

Les alcalis étendus gonflent également les disques épais et diminuent leur pouvoir réfringent.

Alcool. — L'alcool décompose les fibres ou fibrilles en segments, ainsi que Skey et surtout Bowmann l'ont montré pour la première fois, seulement ces segments ne correspondent pas à ceux que produisent les acides. Rollett a fait voir que la segmentation pouvait se faire de différentes manières. Tantôt le segment comprend seulement le disque épais avec la strie de Hensen ($De + H$), tantôt il est composé par le disque épais flanqué à chaque bout du disque accessoire dont il est séparé par une bande claire ($Da + B'c' + De + B'c' + Da$); dans d'autres cas enfin, certains segments sont constitués par le disque épais seul, les autres par le disque mince avec, de chaque côté, le disque accessoire et une bande claire intermédiaire ($Da + Bc + Dm + Bc + Da$).

Les segments comprenant le disque épais et la strie de Hensen répondent aux disques de Bowmann, éléments primitifs de la substance musculaire (*sarcous elements*).

Il résulte de ce qui précède que la décomposition des fibrilles en segments sous l'influence des acides ou de l'alcool ne saurait renseigner d'une façon rigoureuse sur la constitution de celles-ci puisqu'elle peut se faire de diverses façons avec le même réactif, et sans qu'on puisse déterminer la raison de ces différences. Ce qui est évident c'est que les zones claires sont attaquées et détruites plus vite que les zones sombres et que parmi celles-ci le disque mince résiste plus longtemps que le disque épais. De son côté la strie de Hensen paraît être constituée par une substance qui n'est pas la même que celle des disques épais ni que celle des bandes claires. Ces faits cependant n'impliquent pas forcément, ainsi que l'a fait remarquer Kœlliker, qu'il existe entre ces diverses zones des différences essentielles d'ordre chimique. Ils s'expliquent aussi bien par des différences dans leur état physique, notamment par une inégalité de densité.

Théorie de Bowmann. — Bowmann admettait que les muscles sont composés de « fascicules primitifs » qui eux-mêmes sont constitués par de petites masses allongées, les « *sarcous elements* » unies entre elles aussi bien par leurs extrémités que par leurs faces latérales. Certains réactifs détruisent la substance qui soude ces particules dans le sens transversal. Elles restent alors en connexion par leurs extrémités et la substance contractile se trouve décomposée en fibrilles. D'autres réactifs au contraire dissolvent seulement le ciment qui les réunit dans

le sens longitudinal; elles demeurent par conséquent soudées par leurs faces et la fibre musculaire est décomposée en « disques ».

Les « disques de Bowmann » peuvent s'obtenir au moyen des acides faibles, ou de certains sels alcalins. La congélation des fibres est aussi un excellent moyen (Ranvier) qui permet de décomposer, sans l'intervention d'un agent chimique, les fibres musculaires en disques.

Théorie de Krause. — W. Krause, partant de la connaissance du disque mince (qu'il appelle « membrane fondamentale, Grundmembran », propose une nouvelle théorie de la constitution de la fibre musculaire. Celle-ci serait formée, indépendamment du sarcolemme, par un nombre considérable de « cases musculaires » (sarcomeres de Schæfer). Chaque case musculaire est limitée sur les côtés par une membrane latérale, et à chacune de ses extrémités par une membrane fondamentale (disque mince) qui d'ailleurs lui est commune avec la case voisine. A l'intérieur de la case se trouve un « prisme musculaire » de substance anisotrope (disque épais) dont les deux extrémités sont séparées de la membrane fondamentale correspondante par une mince couche de liquide (demi-bande claire). Plus tard Krause prétendit que les prismes musculaires ne sont pas homogènes mais sont composés par un faisceau de très fins cylindres, les « bâtonnets musculaires », parallèles au grand axe de la fibre.

Théorie de Merkel. — La découverte de la zone dite strie de Hensen, qui sépare en deux moitiés le disque épais, conduisit Merkel à modifier la conception de Krause. Pour lui la fibrille musculaire est constituée par des segments réunis bout à bout, « les éléments musculaires ». Ceux-ci sont séparés les uns des autres par une membrane ou disque terminal (disque mince) optiquement simple mais en réalité formée de deux lamelles juxtaposées et soudées par un ciment. Sur les côtés une membrane latérale clôt l'élément. Enfin un dernier disque, le disque moyen (strie de Hensen), partage chaque élément en deux moitiés parfaitement symétriques.

Nous verrons plus loin les vues de Krause et de Merkel relatives au mécanisme de la contraction musculaire.

Aucune des théories que nous venons de résumer n'est satisfaisante; toutes sont passibles d'objections graves, car elles s'appuient en partie sur des détails de structure dont l'existence n'est nullement démontrée : par exemple la membrane latérale, la duplicité du disque mince, etc. Il en existe d'autres. Les unes se rattachent d'une façon plus ou moins étroite, soit à la théorie de Bowmann, soit à celle de Krause ou de Merkel. Les autres se fondent sur des données différentes. Nous ne saurions les passer toutes en revue. Il nous suffira de citer la conception de Bütschli et Schewiakoff qui attribuent aux éléments contractiles la structure spumeuse que, d'après Bütschli, possède toute substance protoplasmique, et celle d'Engelmann. D'après ce dernier auteur la substance striée normale est un agrégat régulièrement construit de diverses sortes de particules (éléments des disques) qui sont unies dans le sens de la longueur de la fibre, par cohésion, en fibrilles prismatiques épaisses d'environ 1 μ, dans le sens de sa largeur en disques plan-parallèles. Dans chaque fibrille les éléments doués d'une constitution physique et chimique différente alternent régulièrement, tandis que dans un même disque ils sont tous de même nature. A

l'état tout à fait normal il n'existe pas de substance intermédiaire liquide dans leurs interstices.

En présence de ces nombreuses divergences il nous semble que, dans l'état actuel de nos connaissances et si l'on veut mettre de côté toute spéculation théorique, les idées de Kœlliker sont, en partie du moins, parfaitement justifiées. Kœlliker est d'avis que les fibrilles sont originellement formées dans toute leur longueur par une seule et même substance. Certains endroits deviennent plus denses alors que d'autres demeurent moins compacts et cette différenciation est en rapport avec les contractions. Les zones ainsi constituées ne diffèrent entre elles ni au point de vue chimique ni au point de vue physiologique; elles ne se distinguent que par des propriétés physiques. L'action des réactifs, acides, alcool, et celle de la lumière polarisée, variables suivant telle ou telle zone ou catégorie de zones, s'expliquent aussi bien par de simples différences de densité des segments.

En somme, et c'est là le point important, chaque fibrille est un tout et ne résulte pas de la juxtaposition de segments clos et indépendants. Il faut convenir cependant que la manière dont les disques se comportent vis-à-vis des matières colorantes semble indiquer qu'il existe entre eux des différences d'ordre chimique.

Il n'y a donc pas lieu de chercher le groupement des disques qui répond à une unité anatomique, mais on peut le faire, en se plaçant au point de vue physiologique, c'est-à-dire en tenant compte des modifications que ces disques subissent lors de la contraction. Or, le disque épais et les disques accessoires (d'ailleurs inconstants) sont les seuls qui éprouvent des transformations importantes. De plus, c'est par une bande claire (Bc) que se terminent les fibrilles (Engelmann) ou au moins par un disque épais (Ranvier). Il s'ensuit que l'unité physiologique est représentée par un demi-disque épais + la bande claire partagée ou non par le disque accessoire $(\frac{De}{2} + Bc' + Da + Bc)$. Ces unités sont du reste toujours groupées deux par deux, symétriquement de chaque côté de la strie de Hensen qui les sépare, ce qui semble indiquer un certain rapport entre les deux segments d'une même paire (Schiefferdecker et Kossel).

Il nous reste, pour terminer ce qui a trait à la constitution intime de la fibre striée, à indiquer une conception entièrement différente des précédentes en ce qu'elle nie l'existence, à l'état normal, des fibrilles telles que nous les avons décrites et admet dans toute l'étendue de la substance contractile la présence d'un réseau continu. Ses principaux défenseurs ont été Carnoy et surtout son élève Van Gehuchten qui a cherché à l'appuyer sur de nombreuses observations, mais à côté de ces deux noms il convient de citer ceux de Melland, Marshall, Ramón y Cajal qui cependant sur plusieurs points s'écartent de Van Gehuchten.

Théorie de Van Gehuchten. — La partie striée du muscle comprend deux éléments essentiellement distincts (fig. 38 à 41). L'un est organisé et structuré; l'autre est amorphe et dépourvu de toute structure visible. Le premier pénètre la fibre musculaire dans toute son étendue et dans toute son épaisseur, y formant une vaste charpente, un véritable réseau. Ce réseau est d'une régu-

larité mathématique. Ses mailles, allongées et toutes égales, ont leur grand axe parallèle à l'axe de la fibre et communiquent largement les unes avec les autres. Les différents plans sont réunis par des filaments transversaux allant de la surface de la fibre vers sa profondeur.

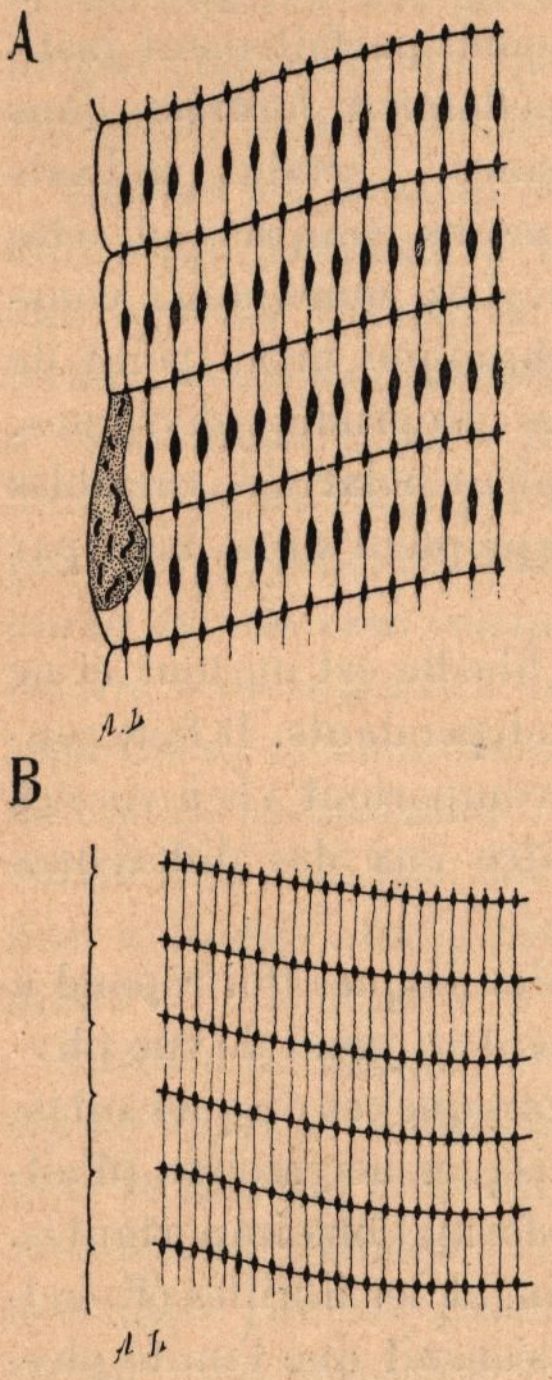

Fig. 38-39. — Deux fibres musculaires de l'hydrophile.

A, fibre traitée pendant 10 heures par l'acide chlorhydrique à 1 pour 100; trabécules du réticulum plastinien. — *B*, fibre traitée comme la précédente. Le réseau s'est séparé du sarcolemme représenté à gauche de la figure (d'après Van Gehuchten).

Ces filaments forment, par leur ensemble, une ligne transversale continue à la surface du muscle, un réseau dans sa profondeur, réseau dont le plan est placé perpendiculairement à son grand axe. La hauteur de toutes les mailles est la même, de sorte que le réseau transversal se répète à des distances régulières.

Dans le sens longitudinal de la fibre les mailles sont aussi régulièrement placées les unes au-dessus des autres de manière que les trabécules qui les limitent latéralement semblent former des filaments continus reliés entre eux par les filaments transversaux.

La substance qui constitue le réticulum musculaire semble être de nature plastinienne; elle est extensible et élastique.



Fig. 40-41. — Deux fibre musculaires de la mouche.

A, fibre traitée par l'alcoo — *B*, réticulum plastinien obtenu par la digestion dans la potasse diluée (d'après Van Gehuchten).

Le second élément, amorphe, possède une consistance semi-liquide et visqueuse. Sa nature chimique est complexe, mais il est toujours riche en myosine; c'est l'enchylème myosique. Il est uniforme dans toute sa masse, identique dans tous ses points; c'est en lui que se trouvent plongées les trabécules du réticulum plastinien.

Ces deux éléments forment, à eux seuls, toute la partie striée du muscle. Ils sont enveloppés par le sarcolemme, tantôt directement, tantôt par l'intermédiaire d'une bande de protoplasme ordinaire.

Le réticulum musculaire est la partie la plus importante. C'est en lui que réside la propriété caractéristique des cellules musculaires, la contractilité; pendant la contraction, l'enchylème myosique ne fait que suivre d'une manière toute passive les mouvements du réticulum.

Cette façon de comprendre la structure musculaire identifie la fibre striée avec la cellule ordinaire. On y trouve en effet une partie organisée ou réti-

culum, et une substance de remplissage ou enchylème, il n'y a de différence que dans le mode d'arrangement du premier et dans les substances qui peuvent entrer dans la constitution du second. C'est donc à bon droit que l'on a défini la fibre musculaire striée : « une cellule ordinaire dont le réticulum s'est régularisé, et l'enchylème chargé de myosine » (Carnoy).

Ce résumé, emprunté presque textuellement au mémoire de Van Gehuchten, suffit à faire comprendre les points essentiels de sa théorie. Malgré tout ce que cette manière de voir a de séduisant, malgré les recherches consciencieuses qui lui servent de base, elle n'a rencontré jusqu'alors que des contradicteurs plus ou moins bienveillants. Il ne faudrait cependant pas la rejeter en bloc et de parti pris. Van Gehuchten a décrit des faits dont on doit tenir compte, et si l'interprétation qu'il en a proposée est inexacte, elle mériterait en tout cas d'être soumise à un examen attentif et à une critique impartiale.

2° FIBRILLES A L'ÉTAT DE CONTRACTION

Lorsqu'une fibre musculaire striée se contracte, elle subit dans sa constitution des transformations qui se traduisent à l'examen microscopique par des changements dans les détails de la striation. C'est là un fait aujourd'hui

Fig. 42. — Faisceau de fibrilles d'un muscle strié d'écrevisse.

Ondes d'Aeby, *Ca*. Dans leur intervalle la striation est celle des fibrilles à l'état de repos, *R* (d'après Schiefferdecker et Kossel).

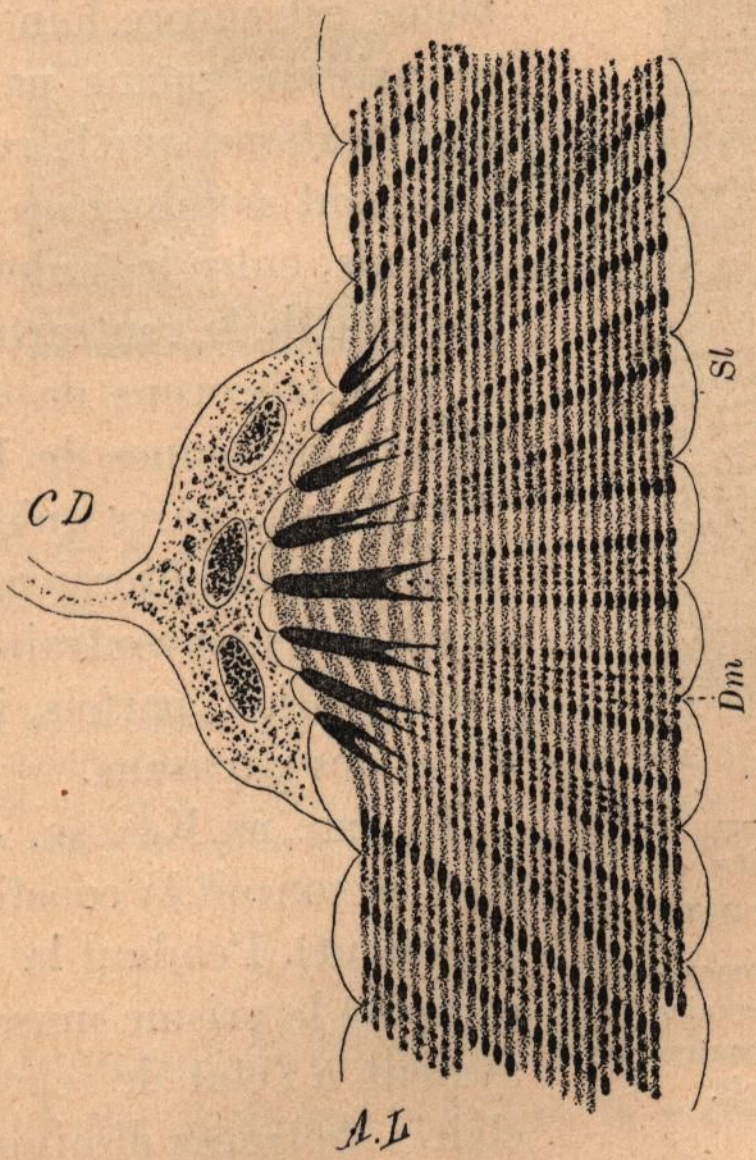

Fig. 43. — Onde de contraction latérale (dans une fibre musculaire de *Cassida equestris*) née au au niveau d'un *cône de Doyère*. On peut suivre facilement sur cette figure les modifications de la striation pendant le passage de l'état de repos à l'état de contraction.

Dm, disque mince. — *Sl*, festons du sarcolemme. — *CD*, cône de Doyère (d'après Rollett).

admis par tout le monde et qu'il est facile de constater en examinant des fibres

vivantes dissociées rapidement dans un liquide indifférent. Dans ces conditions on voit se produire sur les fibres des renflements, dus à une contraction localisée, qui tantôt occupent toute leur largeur, tantôt n'existent que sur un seul de leurs côtés (fig. 43). Ces renflements, connus sous le nom d'*ondes d'Aeby* (fig. 42), se propagent avec une vitesse plus ou moins considérable tout le long de la fibre sur laquelle ils apparaissent. Choisie comme objet d'études par tous les histologistes qui ont cherché à pénétrer le secret de la contraction musculaire, notamment par Hensen et Engelmann, l'onde d'Aeby est cependant un phénomène anormal. Il faut, pour qu'elle se produise, que la fibre soit détachée de ses insertions. Lorsqu'un muscle reste fixé à ses deux extrémités il se contracte toujours en masse, d'un seul coup. Néanmoins les modifications que subit la striation au niveau d'une telle onde sont les mêmes que celles qui surviennent au cours d'une contraction régulière.

Fig. 44. — Fibre musculaire de la tête d'une mouche.

I, stade de repos. — *II*, stade intermédiaire. — *III*, stade de contraction (d'apres Merkel).

Depuis Bowmann un nombre considérable d'histologistes ont étudié ces changements, pensant pouvoir arriver ainsi à déterminer le mécanisme de la contraction, et ont émis des théories plus ou moins ingénieuses, qui, pour la plupart, ont cessé d'être soutenables, basées qu'elles sont sur une connaissance incomplète ou erronée de la structure de la fibre à l'état de repos. Malgré toutes les tentatives, le problème est encore loin d'être résolu. Actuellement nous ne connaissons même pas, d'une façon positive, toutes les modifications que la contraction produit dans la striation, tant sont nombreuses les divergences, souvent les contradictions, entre les auteurs. A plus forte raison le mécanisme essentiel de la contraction nous échappe-t-il complètement.

Nous laisserons de côté dans l'exposé qui va suivre les théories anciennes de Bowmann, d'Amici, de Brücke, de Rouget, etc., parce qu'elles n'ont plus qu'un intérêt historique et encombreraient inutilement notre description. Nous signalerons au contraire celles qui, s'appuyant sur des faits d'observation, parfois, il est vrai, contestables, ont aujourd'hui des partisans.

Théorie de Krause. — Nous savons de quelle manière Krause conçoit la constitution de la fibre musculaire (Voy. plus haut). Pendant la contraction les bâtonnets dont est composé le prisme musculaire conservent la longueur qu'ils avaient à l'état de repos, tandis que l'épaisseur des bandes claires isotropes diminue. Cela signifie que le liquide contenu dans la « case musculaire », aux deux extrémités du faisceau de bâtonnets, pénètre entre ceux-ci. La fibrille ou le faisceau de fibrilles se raccourcissent donc parce que les disques épais se rapprochent aux dépens des bandes claires devenues plus minces. Les bâtonnets, corps rigides et de forme invariable, groupés en faisceaux, constituent des disques à surfaces terminales activement électromotrices et susceptibles par conséquent de s'attirer mutuellement. En somme les « prismes musculaires » sont comparables à des faisceaux de baguettes de fer temporairement magnétiques (fig. 45 et 46, A).

Théorie de Merkel. — L' « élément musculaire » (tel que le comprend Merkel) est constitué par trois substances : la substance disdiaclastique, la substance cinétique et la substance plasmatique. A l'état de repos ces substances sont réparties de telle sorte que la disdiaclastique et la cinétique (la première anisotrope, la seconde isotrope), intimement mélangées, forment le disque sombre tandis que la plasmatique (isotrope) occupe la bande claire (fig. 37, C; 44, 45 et 46, C).

Pendant la contraction, la substance cinétique se transporte sur le disque

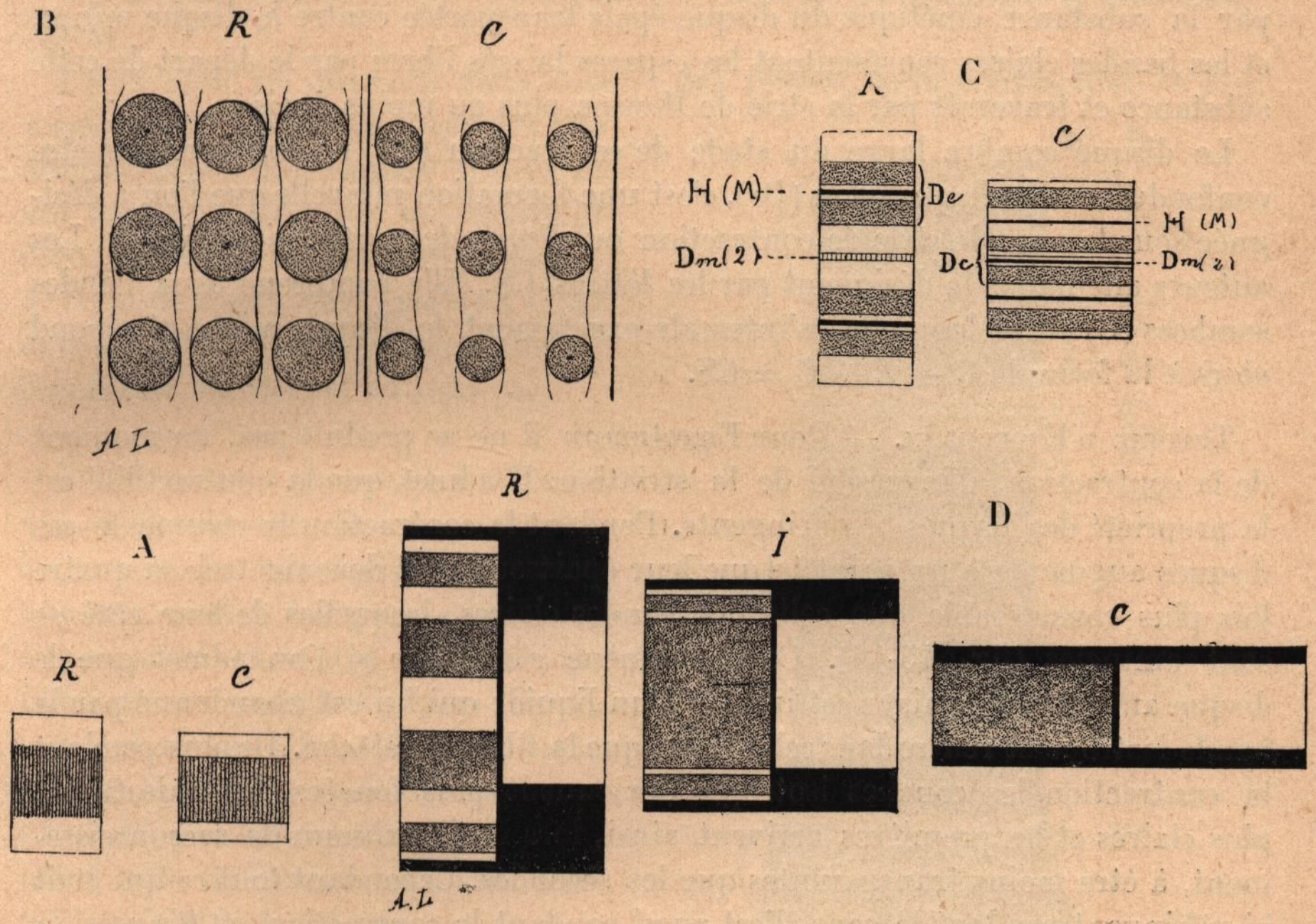

Fig. 45-46. — Figures schématiques de la contraction musculaire.

A — Théorie de Krause. Les bâtonnets du prisme musculaire conservent à l'état de contraction (*c*) la longueur qu'ils avaient à l'état de repos, mais les bandes claires s'amincissent parce que le liquide de la case musculaire pénètre entre les bâtonnets et les écarte.

B — Théorie de Ranvier. A l'état de contraction (*c*) le plasma qui imbibe les disques épais se répand en dehors de ceux-ci. — *C, Théorie de Merkel.* Pour la signification des lettres, voir les figures 35 et 37. *R*, repos; *c*, contraction. — *D, Théorie d'Engelmann. R*, stade de repos; *I*, stade intermédiaire; *c*, stade de contraction. Les disques bi-réfringents s'imbibent de plus en plus d'un liquide qui leur est abandonné par les bandes isotropes.

(Ces figures sont empruntées à Merkel).

mince; la substance plasmatique au contraire est attirée par la disdiaclastique et la gonfle. Ce déplacement de la substance cinétique se fait de la même façon dans tous les muscles; par contre, la substance disdiaclastique gonflée se comporte différemment suivant les cas. Tantôt elle demeure amassée contre la strie de Hansen (disque médian de Merkel), tantôt elle accompagne plus ou moins la substance cinétique dans son émigration vers le disque mince.

Entre le stade de repos et le stade de contraction, Merkel décrit un « stade intermédiaire » pendant lequel toutes les substances de l'élément musculaire se mélangent, de sorte que la striation disparaît.

La figure schématique ci-dessus (fig. 45, 46, C) montrera clairement la suc-

cession des phénomènes telle que la décrit Merkel. On voit qu'au stade de contraction il y a une véritable *inversion* de la striation. Le demi-disque épais (D*e*) est venu se placer contre le disque mince (D*m*), occupant ainsi la place de la bande claire et du disque accessoire (quand il existe) et démasquant la strie de Hensen qui apparaît (selon Merkel) sous l'aspect d'une fine ligne sombre. On aperçoit, comme à l'état de repos, des disques sombres traversés par une ligne plus foncée et séparés par des bandes claires divisées elles-mêmes par une strie opaque ; seulement les disques sombres sont formés par la substance cinétique du disque épais transportée contre le disque mince, et les bandes claires représentent les espaces laissés libres par le départ de cette substance et traversés par la strie de Hensen plus ou moins épaissie.

Le disque sombre large du stade de contraction (Dc) ne doit donc pas être confondu avec le disque épais (D*e*), c'est une formation nouvelle que l'on a désignée sous le nom de strie de contraction ou *disque de contraction* (Nasse). Les auteurs allemands la désignent par les lettres CS. Elle comprend deux bandes sombres (C) entre lesquelles s'intercale exactement le disque mince et répond alors à la formule $C + Z + C = CS$.

Théorie d'Engelmann. — Pour Engelmann il ne se produit pas, au moment de la contraction, d'inversion de la striation. Il admet que la contractilité est la propriété des disques bi-réfringents. Pendant la contraction le volume de ces disques augmente à un point tel que leur épaisseur peut devenir trois à quatre fois plus considérable que celle des bandes claires, lesquelles de leur côté se sont amincies (fig. 45-46). Ce phénomène s'explique si l'on admet que le disque anisotrope (épais) s'est imbibé d'un liquide qui lui est abandonné par la bande isotrope et rentre dans celle-ci lorsque la fibre se relâche. De plus pendant la contraction les couches isotropes deviennent plus foncées, les anisotropes plus claires et les premières arrivent ainsi, lors du maximum de raccourcissement, à être moins transparentes que les secondes. Cependant tout ce qui était bi-réfringent pendant le repos l'est aussi pendant la contraction, et l'inversion des couches anisotropes et isotropes admise par Merkel n'existe pas.

Engelmann explique les changements de forme de la fibre musculaire en supposant que les couches anisotropes sont occupées par des molécules très allongées qui, par suite de l'imbibition, tendent à prendre une forme sphérique.

Le processus de la contraction devrait donc être rattaché à des phénomènes d'imbibition, analogues à ceux qui président, surtout chez les plantes, à tant de mouvements.

Théorie de Ranvier. — Ranvier a établi, au moyen d'une méthode très ingénieuse qui consiste à examiner des fibres fixées dans leur forme au moment où elles se contractaient sans pouvoir revenir sur elles-mêmes, parce qu'on les en empêche, en un mot des fibres tétanisées-tendues, Ranvier, disons-nous, a établi que les disques épais paraissent être les seules parties contractiles des fibres striées. Dans un muscle tétanisé-tendu, leur longueur diminue mais leur largeur augmente. D'allongés qu'ils étaient, en forme de bâtonnets, ils tendent à devenir sphériques, à prendre, par conséquent, une forme correspondant à une surface plus petite. Cette transformation résulte de ce qu'ils

abandonnent une partie du plasma qui les imbibe. Ce plasma, se répandant sur les côtés des disques épais, concourt avec l'élargissement propre de ceux-ci à l'accroissement du diamètre transversal de la fibre et à son durcissement dans l'état de contraction (fig. 45-46).

Les bandes claires et les disques minces jouent au contraire un rôle purement mécanique. Ce sont des pièces de charpente élastiques qui s'allongent dans le muscle tétanisé-tendu.

Les disques minces serviraient en outre à relier les fibrilles dans le sens transversal.

La striation ne disparaît dans aucune des phases de la contraction, et rien n'est changé dans les rapports des disques épais, des disques minces et des espaces clairs qui se succèdent dans les fibres musculaires lorsque, de l'état de repos, elles passent à l'état de contraction. Le stade intermédiaire, homogène, de Merkel n'existe pas.

Telles sont les principales théories qui, à l'heure actuelle, se partagent les faveurs des histologistes. Certains auteurs, parmi les plus modernes, s'appliquant surtout à analyser les phénomènes morphologiques de la contraction, en dehors de toute conception théorique, sont arrivés à des résultats qui, sans confirmer absolument celle de Merkel, prouvent toutefois qu'elle doit renfermer une bonne part de vérité. Nous signalerons particulièrement Rollett, Retzius et Tourneux, dont les descriptions font ressortir les principaux faits suivants :

Pendant la contraction : 1° les disques clairs, isotropes disparaissent complètement; 2° les disques minces deviennent plus épais; 3° les stries de Hensen sont très manifestes. En même temps les segments musculaires s'aplatissent et deviennent plus larges.

La fig. 47, empruntée à Rollett, permet de suivre facilement la série des phases depuis l'état de repos jusqu'à l'état de contraction complète. Nous ne croyons pas qu'il soit nécessaire de l'expliquer et nous voulons simplement donner une idée de ce que Rollett a observé, sans entrer dans des

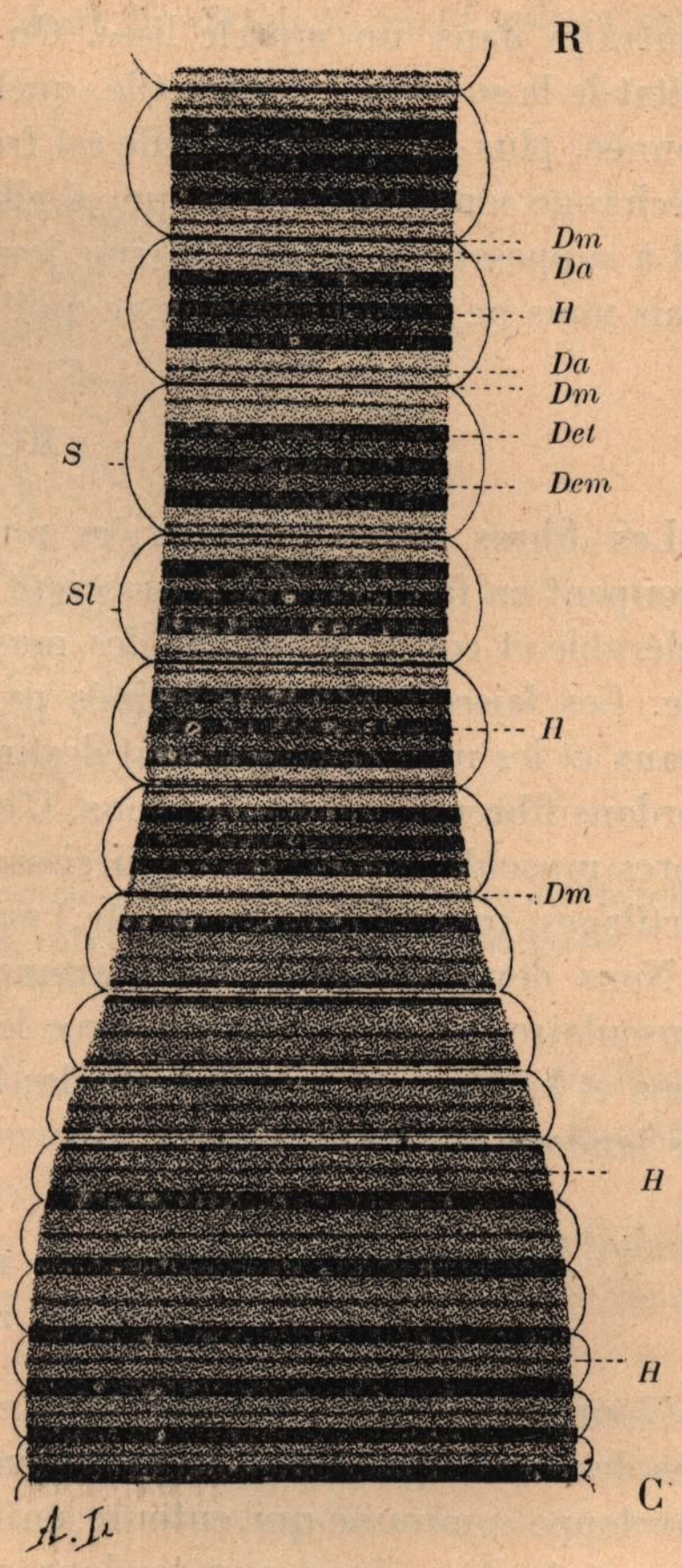

Fig. 47. — Schéma d'une onde de contraction chez l'*Astacus fluviatilis*. En étudiant attentivement la figure de haut en bas (de R en C) on se rendra compte des transformations successives de la striation depuis l'état de repos jusqu'à l'état de contraction complète,

Chaque feston du sarcolemme *Sl* répond à un segment de la fibrille. — Les lettres ont la même signification que dans les figures 35 et 37 (d'après Rollett).

[NICOLAS.]

détails qui nous entraîneraient beaucoup trop loin. Tourneux signale des transformations à peu près identiques.

La conclusion la plus nette qui se dégage de l'étude que nous venons de faire c'est que, dans la fibre striée, ou plutôt dans la fibrille striée, l'élément contractile est le disque épais. La fibrille de la cellule musculaire lisse correspondrait alors, comme le pense Ranvier, dans sa totalité à un disque épais. La segmentation de la fibrille, c'est-à-dire sa division en une série de particules de nature différente et qui se succèdent dans un ordre déterminé, serait en rapport, non pas avec la contraction elle-même, mais avec le mode de la contraction. Or, dans un muscle strié celle-ci se fait brusquement, lentement au contraire dans un muscle lisse. On conçoit facilement que les changements d'état de la substance contractile, quels qu'ils soient, se feront, pour une masse donnée, plus rapidement si elle est fragmentée, si, par conséquent, les surfaces d'échange sont multipliées, que si elle forme un tout homogène et compact. Il est à supposer que le sarcoplasme joue un rôle important dans ces phénomènes, mais nous ne savons rien sur ce qu'il peut être.

MUSCLES

Les fibres musculaires striées multinucléées, pour former les muscles, se groupent en faisceaux qui s'associent à leur tour en nombre plus ou moins considérable et constituent ainsi des masses indépendantes de configuration variable. Ces faisceaux sont engainés par du tissu conjonctif renfermant les vaisseaux et les nerfs qui leur sont destinés et s'unissent par leurs extrémités à des cordons fibreux, appelés tendons. C'est par l'intermédiaire des tendons que les fibres musculaires en se raccourcissant mettent en mouvement les parties (os, cartilages, membranes, peau, etc.) sur lesquelles ils se fixent.

Nous devons étudier successivement : 1° le mode de groupement des fibres musculaires et leurs rapports avec le tissu conjonctif ; 2° la structure des tendons et leur union avec le muscle ; 3° les vaisseaux et les nerfs des muscles et des tendons.

I. — Mode de groupement des fibres musculaires — Leurs rapports avec le tissu conjonctif

Chaque muscle est décomposable en une quantité de faisceaux séparés les uns des autres par des cloisons discontinues de tissu conjonctif, émanées d'une enveloppe commune qui entoure entièrement sa surface libre et, au niveau de ses extrémités, s'unit aux tendons qui lui font suite. Ce tissu conjonctif du muscle a reçu un nom particulier : on l'appelle *périmysium* et l'on distingue un *périmysium externe* qui correspond à la gaine périphérique et un *périmysium interne* qui comprend l'ensemble des cloisons inter-fasciculaires (fig. 48). Les fibres musculaires, ou *faisceaux primitifs*, se juxtaposent parallèlement les unes aux autres et constituent des *faisceaux secondaires*. Ceux-ci, dans certains muscles, forment en se groupant des *faisceaux tertiaires*. Le muscle, en un mot, est subdivisé en un certain nombre de départements de premier ordre, composés eux-mêmes de territoires plus petits qui renferment chacun un

nombre variable de faisceaux primitifs, ces derniers représentant les unités morphologiques de l'organe contractile. Les chiffres suivants empruntés à Riedel donneront une idée de la quantité moyenne de faisceaux primitifs dans quelques muscles : m. cléido-mastoïdien chez la souris, 1210 fibres; chez le lapin, 6324; m. omo-hyoïdien chez un enfant nouveau-né vigoureux, 20 808 fibres; chez un homme adulte peu musclé, 14 251 fibres.

L'épaisseur des faisceaux secondaires oscille entre 0,45 et 1,12 mm. (Kœlliker), celle des faisceaux tertiaires, considérable dans certains muscles (grand-fessier, deltoïde), est soumise à des variations encore plus étendues.

A chacune des subdivisions du muscle correspondent des lamelles conjonctives engainantes (périmysium interne) dont le développement est propor-

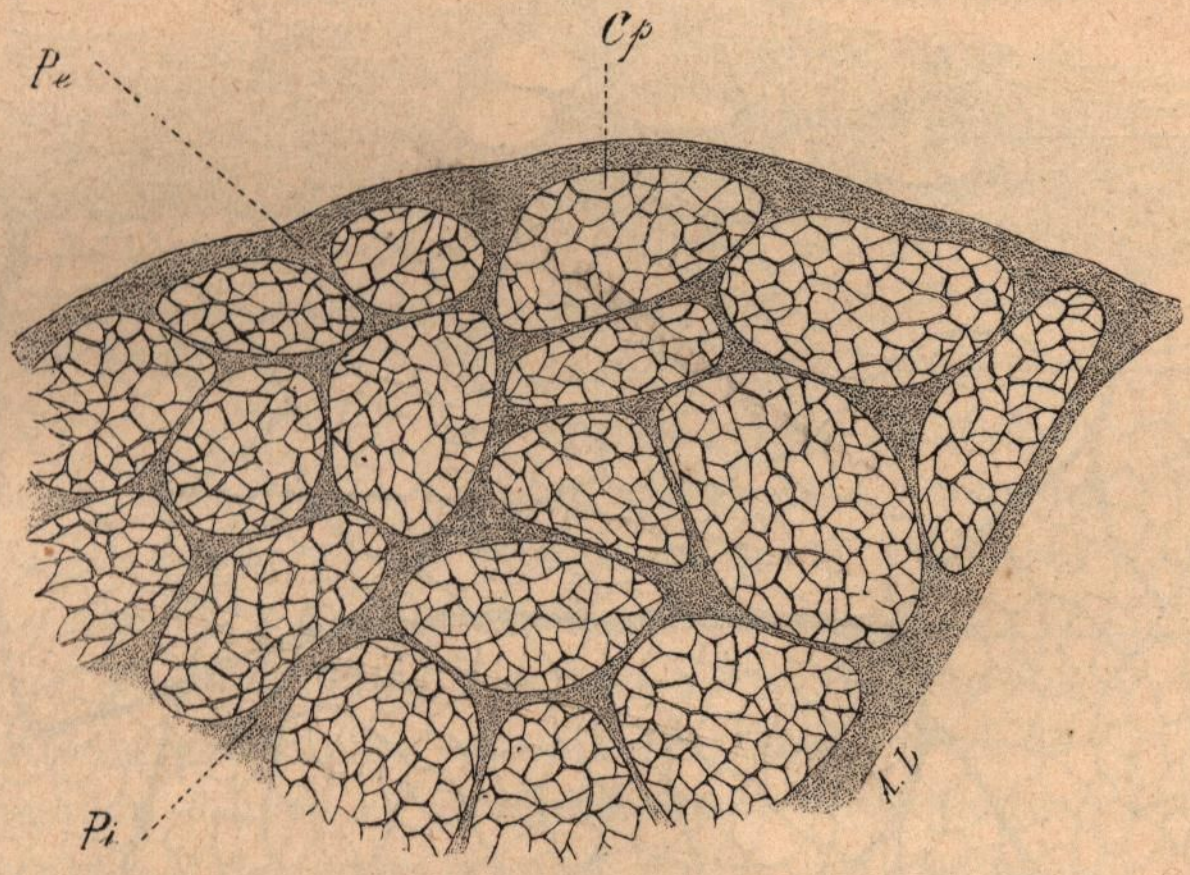

Fig. 48. — Portion d'une coupe transversale du muscle sterno-cléido-mastoïdien de l'homme *Pe*, périmysium externe; *Pi*, périmysium interne; *Cp*, cylindres primitifs et faisceaux musculaires secondaires (d'après Kœlliker).

tionnel à l'importance des faisceaux qu'elles séparent. Ces lamelles d'ailleurs ne sont pas continues et partagent seulement le muscle en loges incomplètes qui communiquent largement les unes avec les autres.

Le périmysium possède une constitution analogue à celle du tissu cellulaire lâche sous-cutané. Les faisceaux fibrillaires sont très minces, enchevêtrés en couches plus ou moins denses.

Les fibres élastiques, généralement très fines, sont très rares ou même font complètement défaut dans les interstices des faisceaux primitifs. Elles sont plus abondantes dans les cloisons les plus épaisses et surtout dans le périmysium externe.

Les cellules fixes ne présentent rien de spécial. On rencontre souvent des leucocytes migrateurs et constamment des cellules adipeuses dont l'abondance varie selon les muscles et selon les sujets.

II. — Structure des tendons

Les tendons, quelle que soit leur forme, lamellaire ou cylindrique, sont essentiellement constitués par du tissu conjonctif dont les fibrilles sont ordonnées

[*NICOLAS.*]

en faisceaux parallèles, cylindriques ou prismatiques, compacts et solidement unis les uns aux autres (faisceaux tendineux) et dont les cellules fixes, par suite de cet agencement spécial, présentent, quant à leur répartition et à leur configuration, des particularités caractéristiques.

Nous prendrons comme type pour notre description un tendon cylindrique, tel que le tendon du m. biceps, par exemple. Le mode de groupement des faisceaux tendineux affecte les plus grandes analogies avec celui des faisceaux musculaires, c'est-à-dire qu'on peut distinguer des *faisceaux primitifs*, réductibles en fibrilles élémentaires, des *faisceaux secondaires* et des *faisceaux tertiaires* (fig. 49). Chacun de ces faisceaux est entouré par une enveloppe

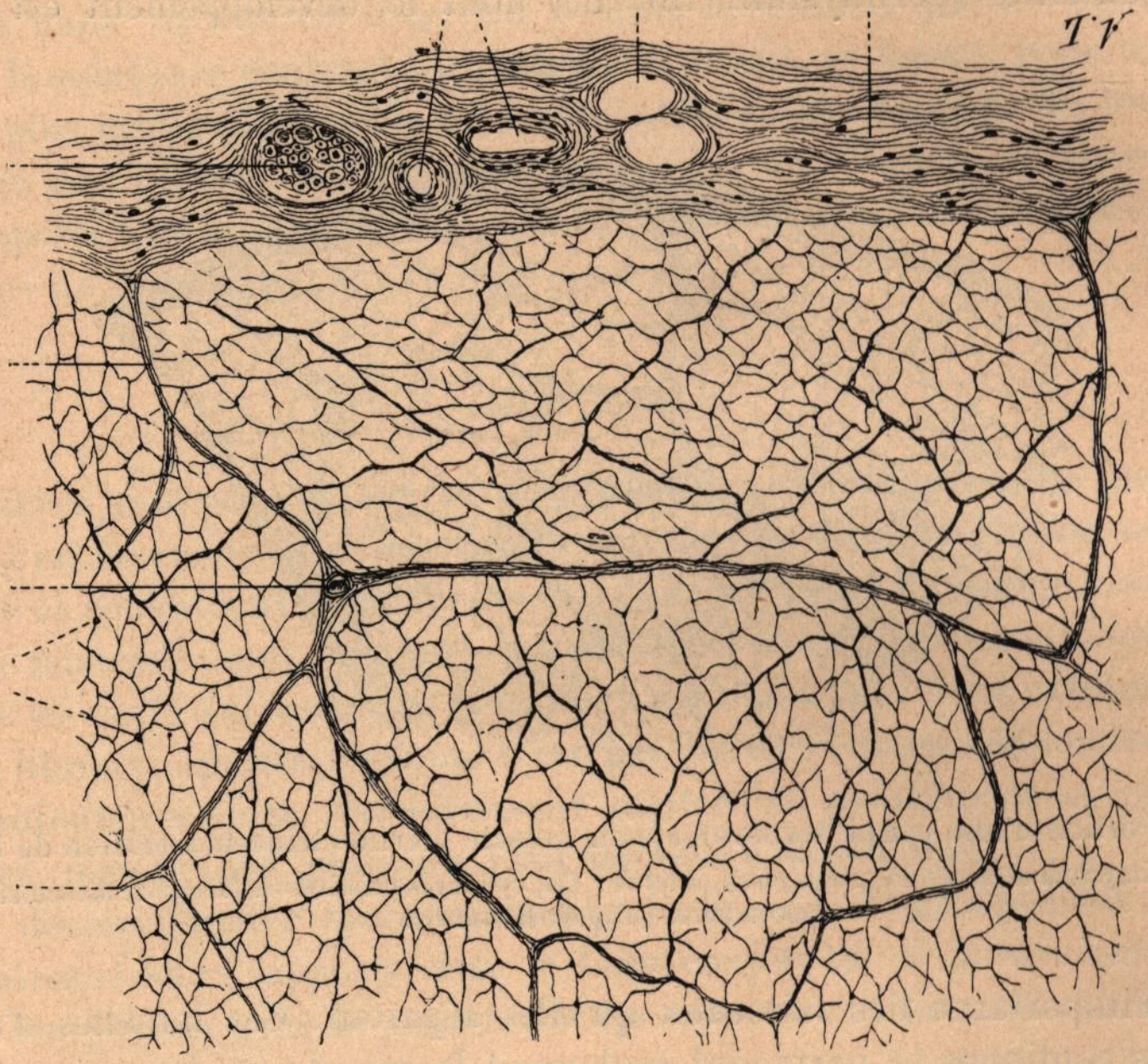

Fig. 49. — Portion d'une coupe transversale d'un tendon de l'homme (tibial antérieur).

P, péritenonium externe; *A*, artère; *V*, veine; *N*, nerf; *Ce*, cloisons de séparation des faisceaux tendineux tertiaires. Dans l'intérieur de ces derniers on voit les travées conjonctives (*Ce*) qui isolent les faisceaux secondaires et les faisceaux primaires (traits plus fins) (d'après Schiefferdecker et Kossel).

incomplète de tissu cellulaire lâche disposé en cloisons plus ou moins épaisses suivant l'importance du territoire délimité, et tout le tendon est engainé par une lame conjonctive en continuité par sa face interne avec les lamelles interfasciculaires. On voit que les dispositions et les rapports de ce *péritenonium* (Schiefferdeker et Kossel), tant interne qu'externe, rappellent complètement ceux du périmysium.

A la surface des faisceaux tendineux primitifs, par conséquent dans les interstices étroits qu'ils interceptent, sont logées les *cellules tendineuses*. Ces éléments sont rangés bout à bout en longues chaînes rectilignes comme les espaces qu'ils occupent (fig. 50 et 51). D'une façon générale leur forme est celle de plaques rectangulaires, plus ou moins allongées suivant la direction des fais-

ceaux, qui se moulent sur la surface de ceux-ci en s'incurvant comme des tuiles dans le sens transversal. Ils ont donc une face concave en rapport avec un cordon de fibrilles tendineuses et une face convexe sur laquelle s'appliquent les cordons voisins. Le contact est tellement intime que ces cordons déforment les cellules, là où elles sont assez épaisses pour que la pression puisse se traduire par un changement de forme, c'est-à-dire au niveau de leur partie centrale protoplasmatique. Ils creusent sur sa surface des espèces de gouttières dont le nombre varie naturellement avec celui des faisceaux, et qui sont séparées par des crêtes, dites *crêtes d'empreinte* (Ranvier) orientées dans le sens longitudinal comme les faisceaux eux-mêmes.

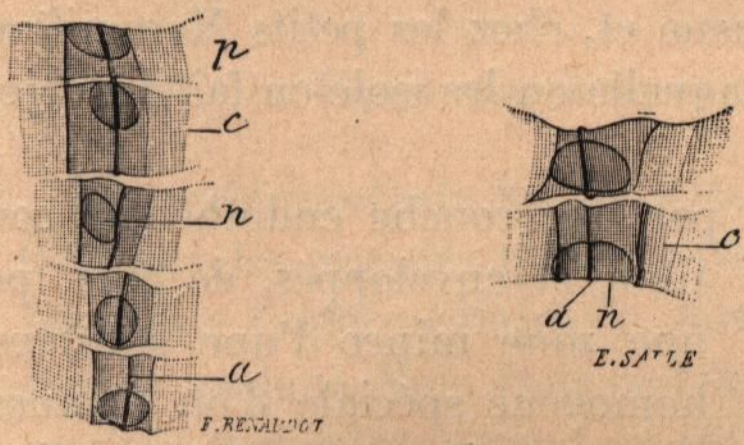

Fig. 50. — Cellules des tendons de la queue de la souris.

c, cellules. — *p*, prolongements latéraux. — *n*, noyaux. — *a*, crêtes d'empreinte (d'après Ranvier).

Chaque cellule comprend une masse centrale relativement épaisse, corps protoplasmique, grenue, souvent striée en long (Renaut), au sein de laquelle est logé le noyau, et des expansions qui se détachent en nombre variable (2 à 6) soit des bords latéraux, soit de la face convexe de cette masse. Ces expansions, quelquefois fibrillaires, se montrent le plus souvent sous la forme de lamelles extrêmement minces et irrégulièrement déchiquetées. On les a comparées à des ailes (plaques alaires de Gruenhagen). Elles s'insinuent dans les espaces interfasciculaires sans quitter la surface des faisceaux et s'anastomosent les unes avec les autres.

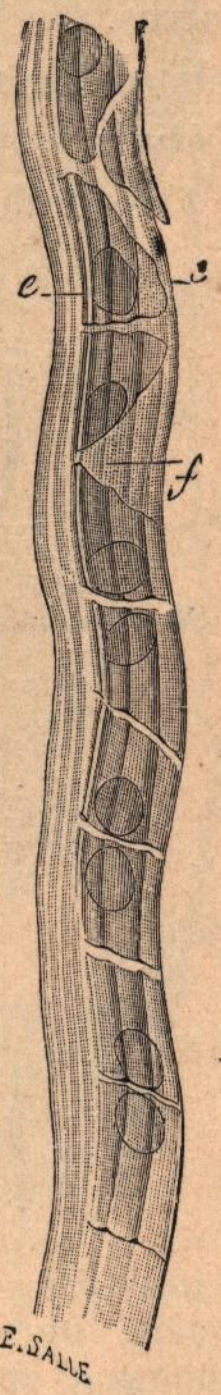

Fig. 51. — Tendon de la queue d'un jeune rat. Faisceau tendineux isolé recouvert d'une rangée de cellules.

c, cellules. — *f*, faisceau. — *e*, crête d'empreinte (d'après Ranvier).

Les noyaux des cellules tendineuses sont ovalaires ou rectangulaires. Ils ne sont pas toujours situés au centre du corps protoplasmatique, mais on les voit souvent au voisinage d'un de ses bords et placés de telle sorte que, dans deux cellules voisines, ils occupent une position symétrique de part et d'autre de la ligne qui sépare celles-ci.

Les cloisons qui entourent les faisceaux fibrillaires ont une structure un peu différente suivant leur épaisseur (Kœlliker). Les plus minces sont formées d'une lamelle de tissu conjonctif mélangé à de fines fibrilles élastiques disposées en réseau. Les cellules fixes qu'on y rencontre s'anastomosent entre elles ainsi qu'avec les cellules tendineuses.

Les cloisons plus épaisses possèdent à peu près la même constitution que les faisceaux tendineux secondaires, c'est-à-dire consistent en cordons fibreux avec cellules agencées comme nous l'avons dit plus haut. Seulement ces cordons sont orientés transversalement pour la plupart, en sens inverse par conséquent des faisceaux tendineux qu'ils enlacent et unissent ainsi étroitement les uns aux autres. La gaine d'enveloppe commune du tendon offre une structure ana-

logue. En certains endroits cependant, là où elle est pénétrée par des vaisseaux et des nerfs, elle se rapproche plutôt du tissu conjonctif lâche.

Chez l'homme tous les tendons résultent, conformément à la description qu'on vient de lire, de l'assemblage de faisceaux plus ou moins nombreux. Ce sont des *tendons composés*. Mais on trouve chez certains animaux, dans quelques régions, des *tendons simples*, constitués uniquement par un certain nombre de faisceaux primitifs, et qui ont, par conséquent, la valeur de faisceaux secondaires. On les rencontre surtout dans la queue et, chez les petits Mammifères tels que le rat ou la souris, la facilité avec laquelle on les isole en fait des objets d'étude particulièrement favorables.

Ces tendons sont tapissés extérieurement par une couche endothéliale continue et enveloppés, de plus, par une zone mince d'une substance homogène spéciale d'où émanent des expansions qui pénètrent dans leur intérieur et les cloisonnent incomplètement (Ranvier). Le faisceau tendineux tout entier est décomposé en fascicules de fibrilles très petits, séparés et individualisés par un ciment peu résistant. Quant aux cellules, elles possèdent les caractères signalés plus haut.

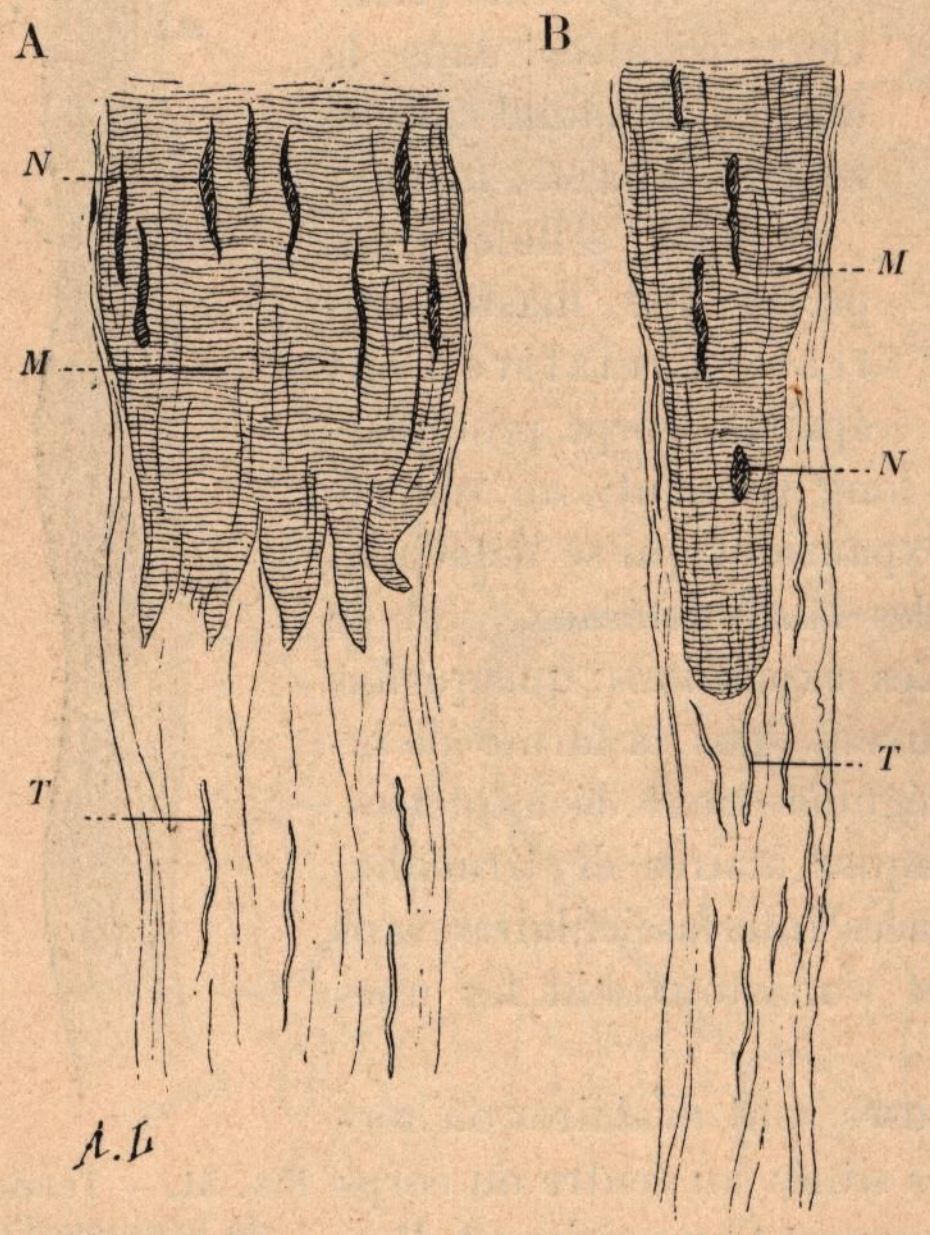

Fig. 52-53. — Extrémités de fibres musculaires striées du gastro-cnémien de la grenouille, *M*, en rapport avec leurs tendons, *T*.

A, extrémité dentelée. — *B*, extrémité conique et mousse. — *N*, *N*, noyaux. On voit que le tissu du tendon se continue avec le pérymisium (d'après Schiefferdecker et Kossel).

Dans les tendons composés les faisceaux secondaires ne sont pas revêtus sur leur surface d'un endothélium ininterrompu. Les imprégnations au nitrate d'argent mettent seulement en évidence une couche très irrégulière et toujours discontinue d'éléments aplatis qui contribuent à délimiter des espaces interfasciculaires où circule le plasma nutritif.

Telle est la constitution des tendons cylindriques, simples ou composés. Ceux qui sont plats (centre tendineux du diaphragme, tendons du grand dorsal, du trapèze..., etc.), et que l'on appelle souvent, à tort du reste, *aponévroses* (aponévrose épicrânienne, aponévroses des muscles de l'abdomen), ainsi que les *expansions tendineuses*, ne sont pas structurés tout à fait de la même façon, quoique leurs éléments constituants, faisceaux fibrillaires, cellules, gaines d'enveloppe soient les mêmes. Une aponévrose de ce genre dans son état le plus simple est formée par deux systèmes de faisceaux fibreux superposés et orientés perpendiculairement l'un à l'autre. Dans d'autres cas, au lieu de deux plans il y en a plusieurs et leur entre-croisement peut se faire dans plusieurs directions. Quelquefois au contraire ils restent parallèles et se juxtaposent régulièrement. D'ailleurs toujours

chaque couche tendineuse comprend des faisceaux primaires et secondaires qui n'offrent rien de spécial.

Un dernier élément, dont il convient de signaler la présence, est la cellule adipeuse. On rencontre en effet de la graisse en plus ou moins grande quantité dans les interstices de certains tendons courts, par exemple dans ceux des muscles intercostaux, du triangulaire du sternum, du masséter..., etc. (Kœlliker).

III. — Union des muscles avec les tendons

En règle générale les muscles prennent leurs insertions sur les organes qu'ils doivent mettre en mouvement par l'intermédiaire de faisceaux fibreux, c'est-à-dire de tendons. Mais dans certaines régions ces tendons peuvent être extrêmement courts, microscopiques même. Le muscle semble alors se fixer directement sur l'organe, os, cartilage, membrane fibreuse, peau ou muqueuse (peau de la face, muqueuses linguale et buccale, par ex.). Dans ces cas, ou bien les faisceaux primitifs du muscle se terminent par des extrémités mousses sur le périoste ou le périchondre, ou bien ils se résolvent en minces fascicules qui se continuent par des fibrilles tendineuses, lesquelles vont se perdre dans le tissu conjonctif ambiant ou se mettre en relation, d'une façon encore mal élucidée, avec un épithélium de revêtement (épiderme, épithélium lingual, etc.). Toujours d'ailleurs le périmysium s'unit avec le tissu conjonctif avoisinant et peut ainsi lui transmettre les mouvements que la contraction du muscle lui a imprimés.

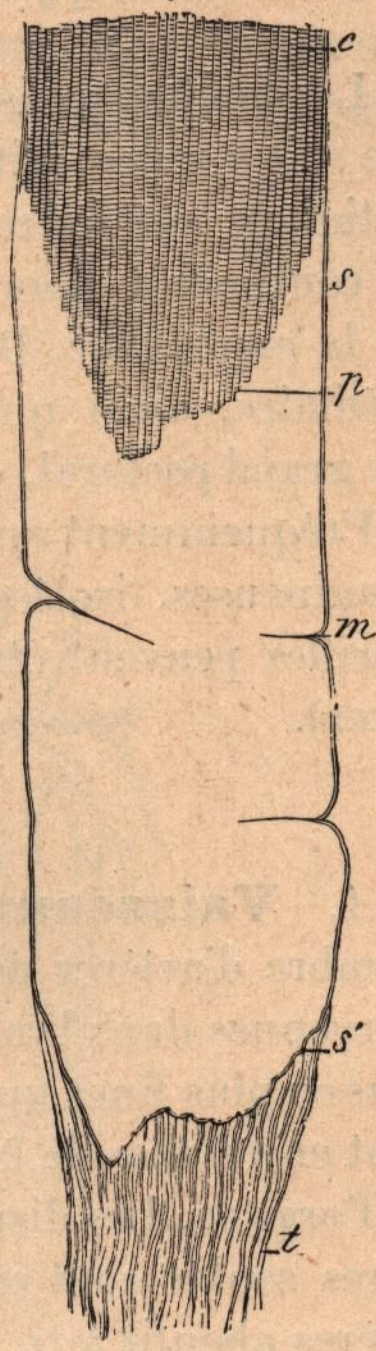

Fig. 54. — Faisceau musculaire du gastrocnémien de la grenouille, isolé avec son petit tendon, après l'action de la chaleur.

c, cylindres primitifs. — *p*, terminaison conique du faisceau musculaire. — *s*, sarcolemme. — *s'*, sarcolemme recouvrant la cupule tendineuse. — *m*, pli du sarcolemme. — *t*, tendon (d'après Ranvier).

Dans tous les muscles munis de tendons, grêles ou volumineux, cylindriques ou plats, les rapports microscopiques entre les faisceaux musculaires et les faisceaux tendineux sont les mêmes (fig. 52-53). Chaque faisceau musculaire primitif se continue, tantôt par chacune de ses extrémités, tantôt par l'une d'elles seulement (nous savons en effet que certaines fibres se terminent librement dans l'épaisseur des muscles) avec un petit tendon auquel il adhère très solidement. La substance contractile se limite par un contour effilé ou renflé, lisse ou dentelé capricieusement, ce qui tient à ce que les cylindres primitifs ne se terminent pas tous au même niveau (fig. 54). Le tendon, de son côté, ou mieux son extrémité, est creusé d'une sorte de *cupule* qui se moule exactement sur l'extrémité du faisceau musculaire. Le sarcolemme se prolonge sur l'extrémité de la fibre musculaire qu'il coiffe, séparant ainsi complètement la substance contractile de la substance tendineuse. Il est solidement soudé à la cupule (Ranvier). Quant au périmysium interne il se continue avec les fibrilles du tendon. Chaque faisceau tendineux secondaire, en se décomposant en fascicules, donne ainsi insertion à un grand

nombre de fibres musculaires. L'union du muscle et du tendon est, en résumé, réalisée d'une part par l'adhérence du sarcolemme à la cupule tendineuse, d'autre part et surtout par la continuité du tissu conjonctif du muscle avec le tissu tendineux.

IV. — Union des muscles avec d'autres parties

Les tendons unis aux muscles par une de leurs extrémités se fixent par l'autre soit à un os, soit à un cartilage, ou bien à une membrane fibreuse (Ex. : sclérotique), à un autre tendon ou à une autre aponévrose. Les faisceaux tendineux se continuent alors directement avec les fibres du périoste, du périchondre ou de la membrane. Dans certains cas ils s'attachent sur l'os sans aucun intermédiaire, ainsi qu'on peut le constater pour le tendon d'Achille, le tendon du grand pectoral, celui du deltoïde, etc. (Kœlliker).

Fréquemment au voisinage de l'os les tendons renferment des cellules cartilagineuses, isolées ou groupées en petits amas. Exceptionnellement leurs fibrilles peuvent être, à ce niveau, incrustées de granulations calcaires (Kœlliker).

VAISSEAUX DES MUSCLES

A. **Vaisseaux sanguins.** — Chaque muscle reçoit un certain nombre d'artères de calibre variable accompagnées chacune par deux veines. Parvenues dans l'intérieur du muscle, ces artères se ramifient en branches de plus en plus fines qui suivent les cloisons du périmysium interne et s'anastomosent entre elles de façon à former un riche réseau réparti dans toute l'étendue de l'organe. Les dispositions qu'affectent les artérioles terminales et les capillaires seules sont caractéristiques. D'après Spalteholz (fig. 55) la division des artères aboutit à la formation d'un réseau à mailles fines et régulières circonscrites par une artériole accompagnée d'une seule veine. Ce réseau fournit les artérioles terminales et les plus fines veinules viennent y aboutir. Les unes et les autres s'en détachent à angle droit, perpendiculairement à la direction des fibres musculaires, mais elles ne sont plus accouplées. Elle naissent alternativement, de telle manière qu'à une artériole succède une veinule, à celle-ci une artériole, et ainsi de suite. En un mot chaque artériole correspond à l'intervalle de deux veinules, chaque veinule à l'intervalle de deux artérioles.

Les artérioles terminales se résolvent en capillaires, d'où proviennent les veinules que nous venons de signaler et qui se répandent dans les espaces compris entre les faisceaux primitifs. Ces capillaires ont, par conséquent, des rapports intimes avec les éléments contractiles. Ils confinent au sarcolemme, occupant ainsi une situation des plus favorables aux échanges nutritifs et respiratoires. Dans leur ensemble ils constituent un réseau à mailles rectangulaires c'est-à-dire un système de branches longitudinales unies par des anastomoses transversales. Chaque fibre musculaire correspond, par les différents points de sa périphérie, à plusieurs capillaires.

Lorsque le muscle est au repos le trajet des capillaires est rectiligne; lorsqu'il est contracté il devient onduleux.

Les capillaires veineux sont habituellement plus spacieux que les capillaires

artériels. Tous d'ailleurs sont très étroits, souvent d'un diamètre inférieur au diamètre des globules sanguins. Kœlliker indique les chiffres suivants pour les capillaires du grand pectoral : vides de sang, 3,5 à 4,5 μ ; remplis, 4,5 à 6,7 μ.

Quant aux veinules elles sont fréquemment à leur origine disposées en touffes. Nous savons comment elles se comportent vis-à-vis des artérioles terminales. Au delà elles forment des réseaux et suivent exactement le trajet des artères plus volumineuses. Elles sont abondamment pourvues de valvules

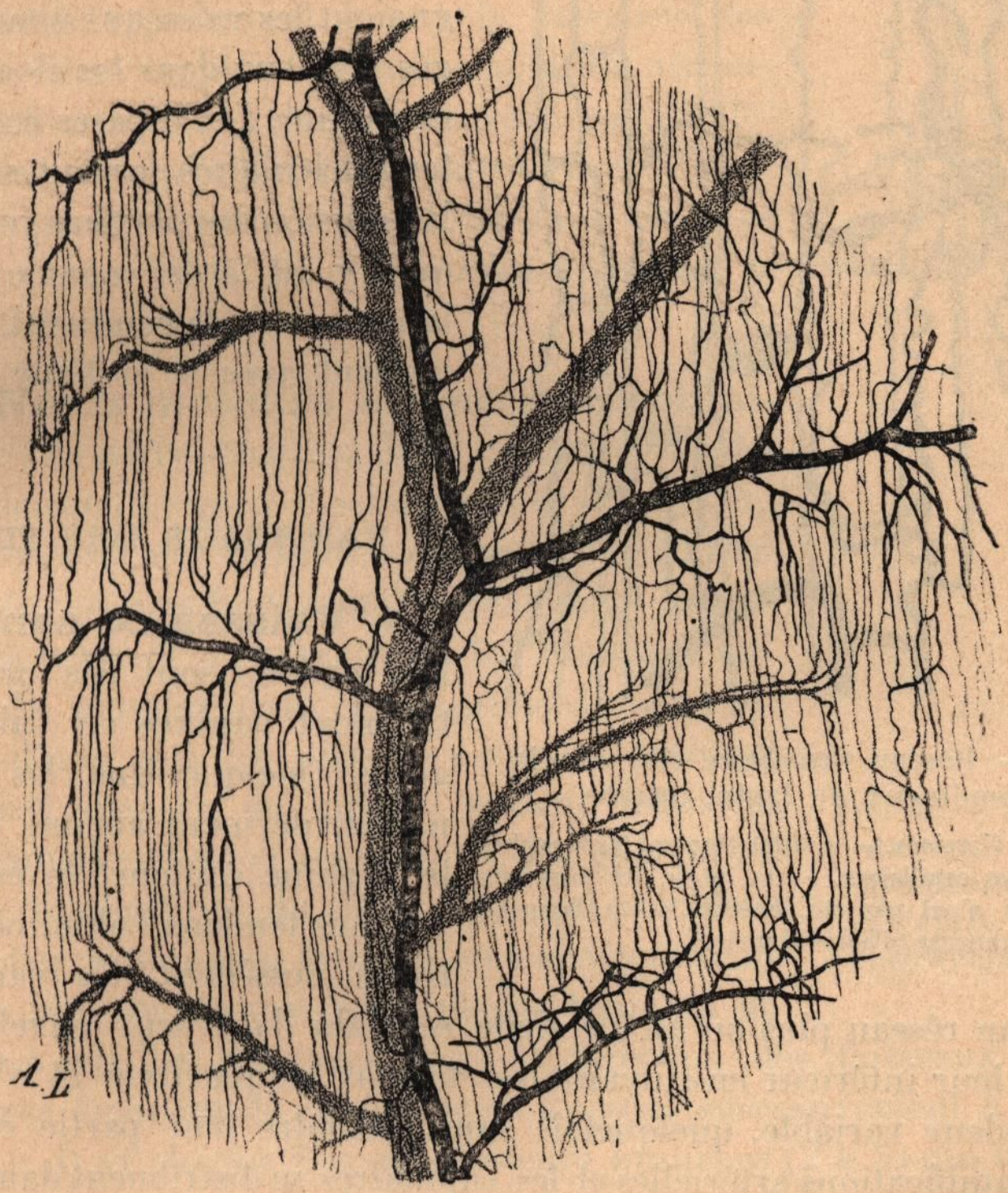

Fig. 55. — Vaisseaux du muscle. Les artères en noir, les veines en gris. Les deux gros troncs appartiennent à une maille de fin réseau. Ils fournissent des artérioles et les veinules terminales auxquelles font suite les capillaires artériels (en noir) et veineux (en gris). Muscle grand adducteur du lapin. (Empruntée à Schiefferdecker et Kossel, d'après Spalteholz.)

qu'on observe jusque dans de très fines branches (de 0,25 mm., Spalteholz).

Dans certains muscles, notamment dans les muscles rouges du lapin (fig. 56), Ranvier a décrit, sur le trajet des capillaires veineux et des veinules, des dilatations relativement considérables qu'il faut considérer comme des réservoirs dans lesquels le sang s'accumule, pour assurer au muscle la provision d'oxygène dont il a besoin pendant sa contraction. Or cette provision doit être plus grande lorsque la contraction est plus lente, ce qui est le cas pour les muscles rouges.

Ajoutons enfin que, d'après les observations de Spalteholz, l'ensemble des vaisseaux sanguins d'un muscle constitue un tout presque indépendant. Les anastomoses qu'ils contractent avec les vaisseaux environnants sont trop

étroites pour permettre, en cas d'oblitération d'un tronc, l'établissement d'une circulation collatérale. Il en serait de même pour ce qui concerne les anastomoses entre les branches principales d'un même muscle.

B. **Vaisseaux lymphatiques**. — Les lymphatiques des muscles sont très mal connus. On ne sait rien de précis sur leur origine et certains auteurs ont réussi seulement, dans de grands muscles, à injecter quelques vaisseaux lymphatiques qui accompagnaient les vaisseaux sanguins, plongés avec eux dans les cloisons du périmysium. Les espaces conjonctifs inter-fasciculaires servent sans doute à la diffusion des plasmas nutritifs, sans qu'il y ait là de canaux fermés. On ignore du reste comment ils communiquent avec le système circulatoire clos.

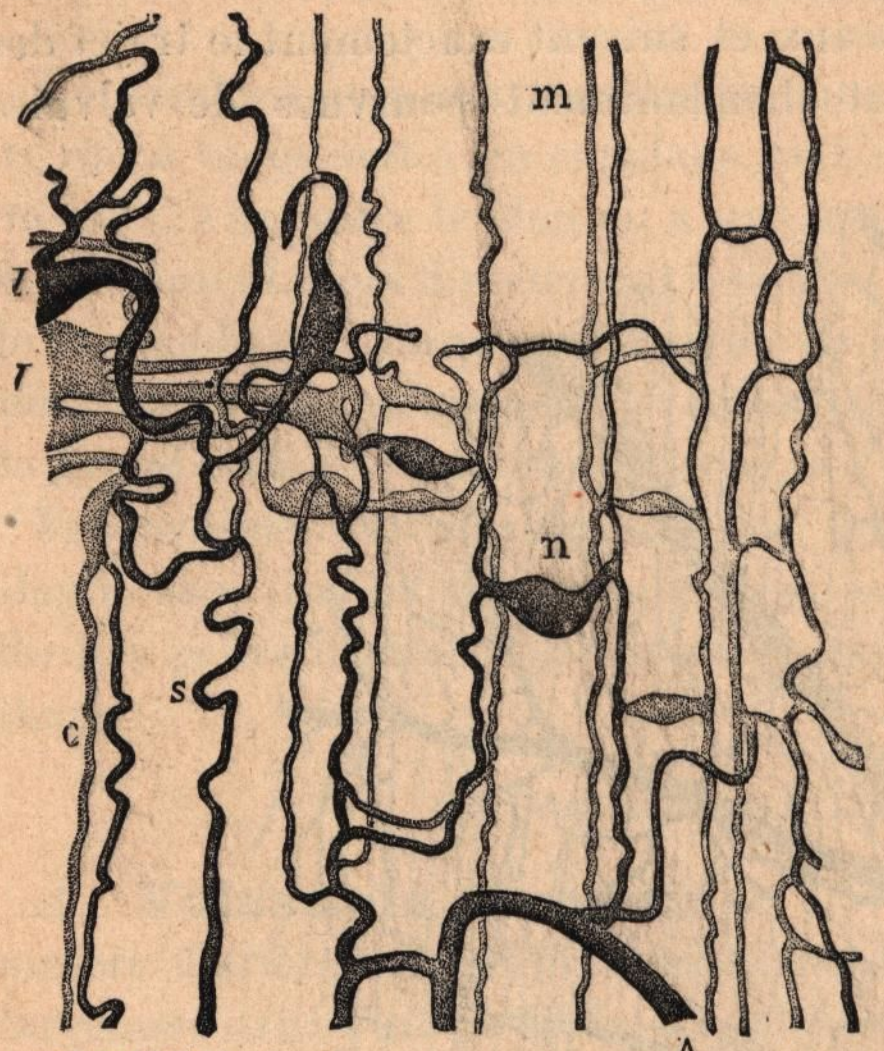

FIG. 56. — Réseau vasculaire du muscle demi-tendineux du lapin, injecté.

A, artère. — *V*, veines. — *n*, dilatation sur les branches transversales des capillaires. — *m*, place des faisceaux musculaires qui n'ont pas été dessinés. — *s*, branche longitudinale sinueuse (d'après Ranvier).

VAISSEAUX DES TENDONS

A. **Vaisseaux sanguins**. — Les tendons sont des organes relativement pauvres en vaisseaux sanguins. Quelques-uns, les plus petits, n'en renferment aucune trace. Seule leur gaine conjonctive est vascularisée. Les tendons volumineux au contraire possèdent des vaisseaux qui, émanés d'un réseau plus ou moins riche répandu dans leur enveloppe, pénètrent dans leur intérieur en suivant les cloisons conjonctives et s'enfoncent à une profondeur variable, quelquefois sans atteindre leur partie centrale. Les dernières ramifications artérielles et les capillaires se distribuent dans les espaces compris entre les faisceaux secondaires. Artères et veines suivent le même trajet.

B. **Vaisseaux lymphatiques**. — Beaucoup d'incertitude règne encore au sujet des lymphatiques des tendons (et aponévroses). Tandis que certains auteurs (Robin, Sappey, Kœlliker) en nient formellement l'existence, d'autres (Ludwig et Schweigger-Seidel, Schwalbe, Mays, Schiefferdecker) les décrivent, affirmant qu'on peut les mettre en évidence par des injections. Schiefferdecker, à la suite de Ludwig et Schweigger-Seidel, prétend qu'on rencontre dans le tissu conjonctif qui sépare les faisceaux tendineux secondaires, des lymphatiques formés seulement d'un tube endothélial et disposés parallèlement à ces faisceaux avec des branches anastomotiques transversales (fig. 57). Ils se jettent dans un riche réseau situé à la surface du tendon (ou de l'aponévrose) et constitué par des vaisseaux, réduits aussi à un endothélium et dépourvus de valvules, qui accompagnent généralement les vaisseaux sanguins. Les origines de ces lymphatiques sont au surplus obscures. Schiefferdecker pense qu'ils communiquent

avec des espaces lymphatiques étendus au-dessous de l'endothélium incomplet qui revêt les faisceaux secondaires. Ceux-ci à leur tour seraient en connexion avec les interstices plasmatiques compris entre les faisceaux tendineux primitifs.

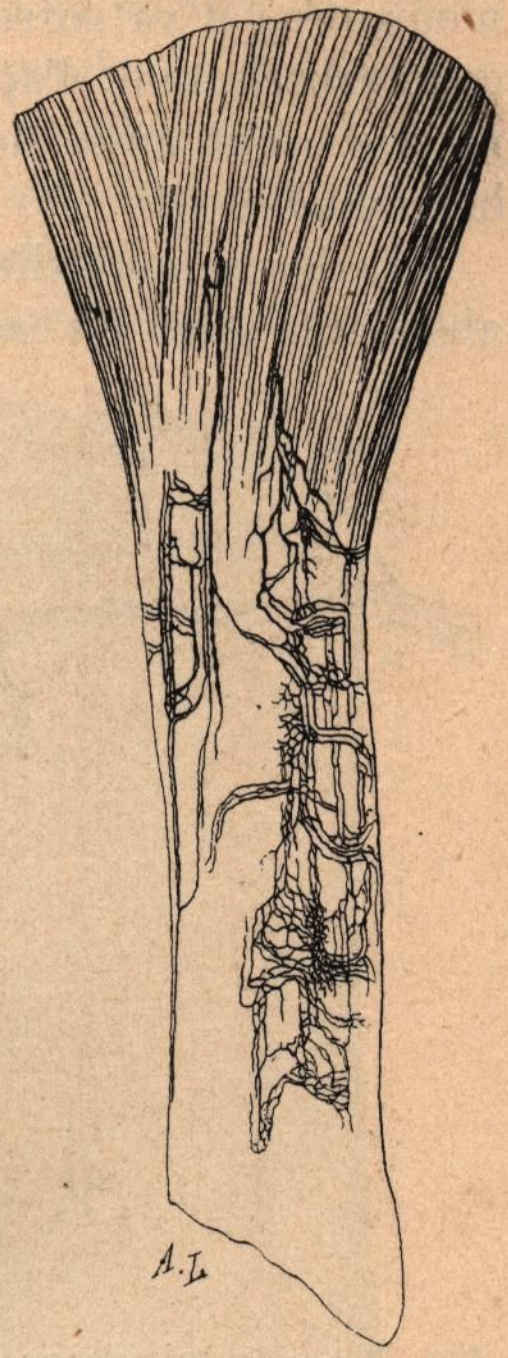

Fig. 57. — Tendon d'Achille du veau. Injection des lymphatiques superficiels (d'après Ludwig et Schweigger-Seidel).

NERFS DES MUSCLES

Les muscles reçoivent des nerfs moteurs et des nerfs sensitifs appartenant tous à la catégorie des nerfs à myéline. De plus leurs vaisseaux sont accompagnés de filets nerveux dont les dispositions ne diffèrent pas de celles qu'affectent les autres nerfs vasculaires. Les premiers seuls seront étudiés ici. (Pour ce qui concerne les nerfs du muscle cardiaque, voy. le fascicule 2 du tome II).

I. — **Nerfs moteurs et leurs terminaisons**. — Les nerfs pénètrent dans les muscles à des endroits déterminés pour chacun d'eux et se ramifient dans l'épaisseur des cloisons conjonctives en branches de plus en plus fines réduites finalement à quelques tubes nerveux d'où partiront les branches terminales. La manière dont se comportent ces ramifications, d'une part les unes vis-à-vis des autres et d'autre part vis-à-vis du muscle, varient selon les espèces animales et selon les muscles. En général les dernières ramifications, du moins celles qui précèdent les branches terminales, forment en s'anastomosant un plexus plus ou moins riche (plexus terminal de Valentin) à mailles allongées dans la direction des faisceaux musculaires.

Les fibres émanées de ce plexus se divisent successivement à plusieurs reprises (2 à 3) et chaque fois en plusieurs branches (2 à 5) qui se séparent les unes des autres au niveau d'un étranglement annulaire. Le nombre des fibres nerveuses se trouve, par suite, augmenté dans une proportion énorme en rapport avec le nombre des fibres musculaires, chacune des ramifications terminales correspondant à une fibre musculaire. Toutefois on n'est pas encore exactement renseigné sur cette relation numérique. D'après Reichert chaque fibre musculaire recevrait deux fibrilles nerveuses (dans le muscle peaucier thoracique de la grenouille), tandis que d'après d'autres observateurs (notamment Mays, Sandmann, Dogiel), ce chiffre serait souvent dépassé. Ainsi les fibres du couturier (chez la grenouille) posséderaient chacune de deux à six terminaisons motrices; par contre, celles du gastrocnémien et du triceps une seulement située vers la partie moyenne de leur longueur. On croit généralement que chez les Mammifères il n'existe qu'une terminaison nerveuse par fibre musculaire, malgré la longueur souvent considérable de celle-ci.

Terminaisons motrices. — Toutes les terminaisons nerveuses motrices consistent essentiellement, chez les Vertébrés, en une arborisation d'un cylindre-

axe mis à nu par la disparition de la gaine de myéline qui accompagne celui-ci seulement jusqu'au voisinage de sa terminaison et cesse brusquement au moment où il va entrer en relation avec la fibre musculaire. Les branches de cette arborisation, d'après la plupart des auteurs, s'anastomosent quelquefois, mais souvent aussi (toujours même selon Retzius) demeurent complètement individualisées.

A l'arborisation cylindraxile s'ajoute une substance granuleuse, plus ou moins abondante selon les cas, et des noyaux. L'ensemble de la terminaison constitue donc une sorte de *champ nerveux moteur* dont la configuration varie non seulement suivant les espèces animales mais encore suivant les muscles d'un même animal. Ces différences tiennent à la fois au mode de ramification du cylindre-axe terminal, c'est-à-dire à la forme de l'arborisation, et à la quantité de substance granuleuse et de noyaux ainsi qu'à leur répartition.

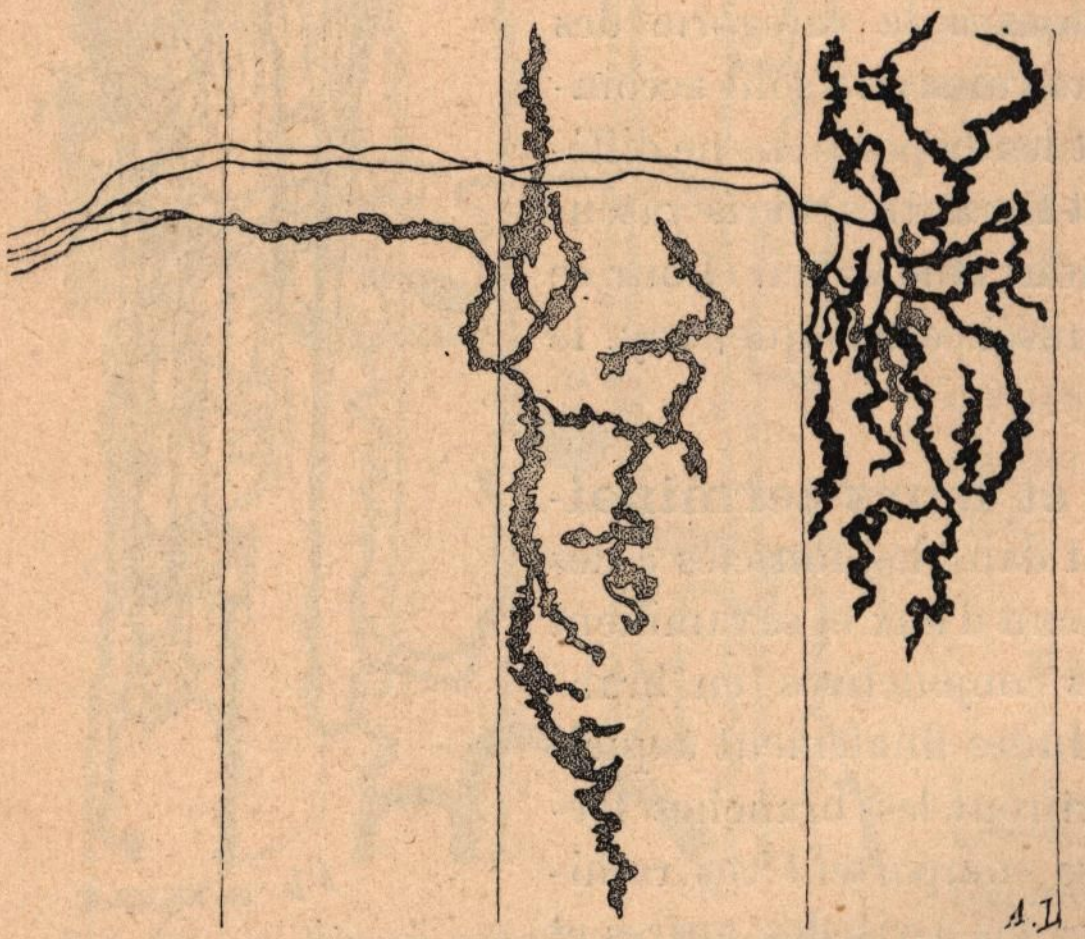

Fig. 58. — Terminaisons nerveuses motrices d'un muscle abdominal de la grenouille (d'après Retzius).

Toutes les variétés, et elles sont nombreuses, peuvent se rattacher à trois types principaux, à deux seulement même si l'on ne considère que les Vertébrés. Le premier type comprend les formes dites : *éminences* ou *collines de Doyère*, du nom de l'auteur qui les a découvertes (fig. 43). On les observe chez les Insectes. Le deuxième renferme des formes arborisées désignées chez les Amphibiens sous le nom de *buissons terminaux* ou buissons de Kühne. On rencontre des formes très voisines chez les Poissons osseux. Dans le troisième type enfin sont comprises les terminaisons propres aux Reptiles, Oiseaux et Mammifères. Elles ont été découvertes par Rouget qui les a appelées *plaques terminales* ou *plaques motrices*. Chacun de ces types renferme à son tour des formes très diverses. Ainsi, par exemple Cuccati a distingué cinq variétés d'arborisations terminales chez le triton. L'importance de ces distinctions est d'ailleurs secondaire, car elles ne sont jamais bien tranchées et se trouvent toujours reliées par des formes de passage. En réalité il existe des arborisations simples et des arborisations compliquées, les unes plus que les autres. La disposition caractéristique, à savoir la ramification d'un cylindre-axe en branches qui se terminent librement, est partout la même.

La figure ci-dessus suffira à donner une idée des buissons de Kühne (fig. 58) et nous nous contenterons de décrire les plaques motrices.

Les plaques motrices (fig. 59 à 63) sont constituées par de petits amas d'une substance granuleuse nucléée au sein de laquelle est plongée une arborisation nerveuse. Leur forme et leurs dimensions sont variables. Leur contour est tantôt

circulaire, tantôt elliptique, ou bien irrégulier et sinueux. En moyenne (chez les Mammifères) leur longueur atteint de 40 à 60 µ, leur largeur 40 µ et leur épaisseur de 6 à 10 µ (Kœlliker). Elles sont appliquées à la surface des fibres musculaires généralement déprimées à leur niveau, et répondent à une étendue plus ou moins considérable de leur périphérie. La saillie qu'elles font, et qu'on apprécie bien sur des vues de profil, est variable. Elle est, dans une certaine mesure, proportionnelle à la quantité de substance granuleuse.

En abordant la plaque où elle va se terminer la fibre nerveuse perd brusque-



Fig. 59. — Plaque motrice et arborisation terminale des muscles spinaux du lézard vert.

H, gaine de Henle du tube nerveux. — *b*, bifurcation de ce tube. — *e*, étranglement annulaire. — *m*, dernier segment interannulaire très court, possédant de la myéline. — *r*, ramifications terminales de l'arborisation. — *n*, noyaux de l'arborisation. — *n'*, noyaux fondamentaux (d'après Ranvier).

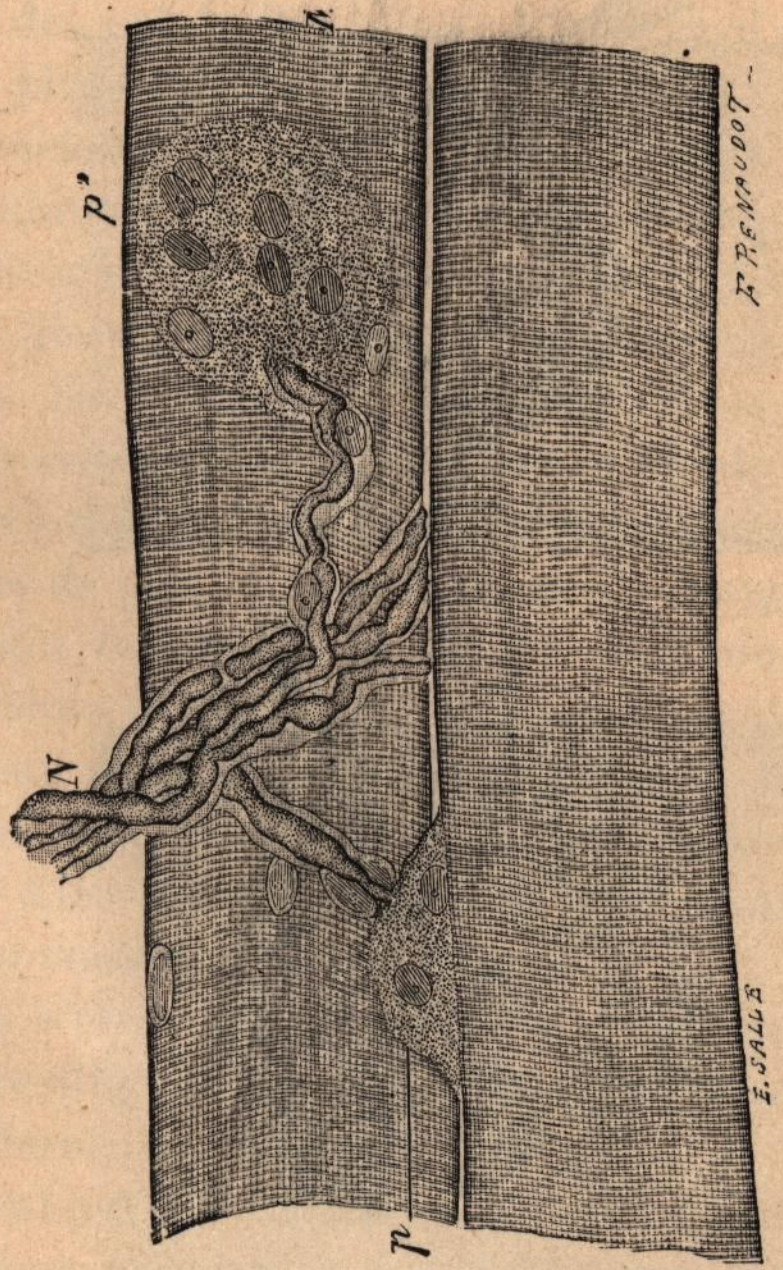

Fig. 60. — Deux faisceaux des muscles intercostaux du lapin. Ils montrent deux éminences terminales, vues, l'une de face, l'autre de profil.

N, nerf. — *M*, faisceau musculaire. — *p*, plaque motrice vue de profil. — *p'*, plaque motrice vue de face (d'après Ranvier).

ment sa gaine de myéline et se divise. La manière dont se comportent ses autres enveloppes est encore l'objet de discussions. Pour les uns la gaine de Schwann se continue avec le sarcolemme; le cylindre-axe, complètement nu, pénètre seul dans la substance de la plaque et par conséquent l'arborisation terminale est située entre le sarcolemme et la substance contractile (situation hypolemmale). Cette opinion exprimée d'abord par Kühne, à propos des arborisations terminales de la grenouille, fut acceptée par Rouget lorsqu'il découvrit les plaques motrices des Mammifères. Kühne admet que la plaque est limitée extérieurement par une double membrane (*Téloléme*) composée de l'*Epilème*, prolongement de la gaine de Henle, qui est muni de noyaux sur sa face interne, et de l'*Endolème*, prolongement de la gaine de Schwann, qui se soude avec le sarcolemme.

D'autres histologistes, au contraire, avec Krause, Kœlliker, Retzius, soutiennent que la gaine de Schwann accompagne le cylindre-axe à l'intérieur de la plaque et engaine toutes ses ramifications. L'arborisation est tout entière, avec la substance granuleuse et ses noyaux, en dehors du sarcolemme, séparée, par suite, de la substance contractile par l'épaisseur, d'ailleurs très faible, de celui-ci (situation épilemmale).

Ranvier, tout en admettant que la gaine de Schwann se prolonge sur les branches de l'arborisation, reconnaît que la gaine de Henle se continue avec le sarcolemme, et que la substance granuleuse de la plaque est en contact immédiat avec la substance musculaire sans qu'aucune membrane vienne s'interposer entre ces deux substances.

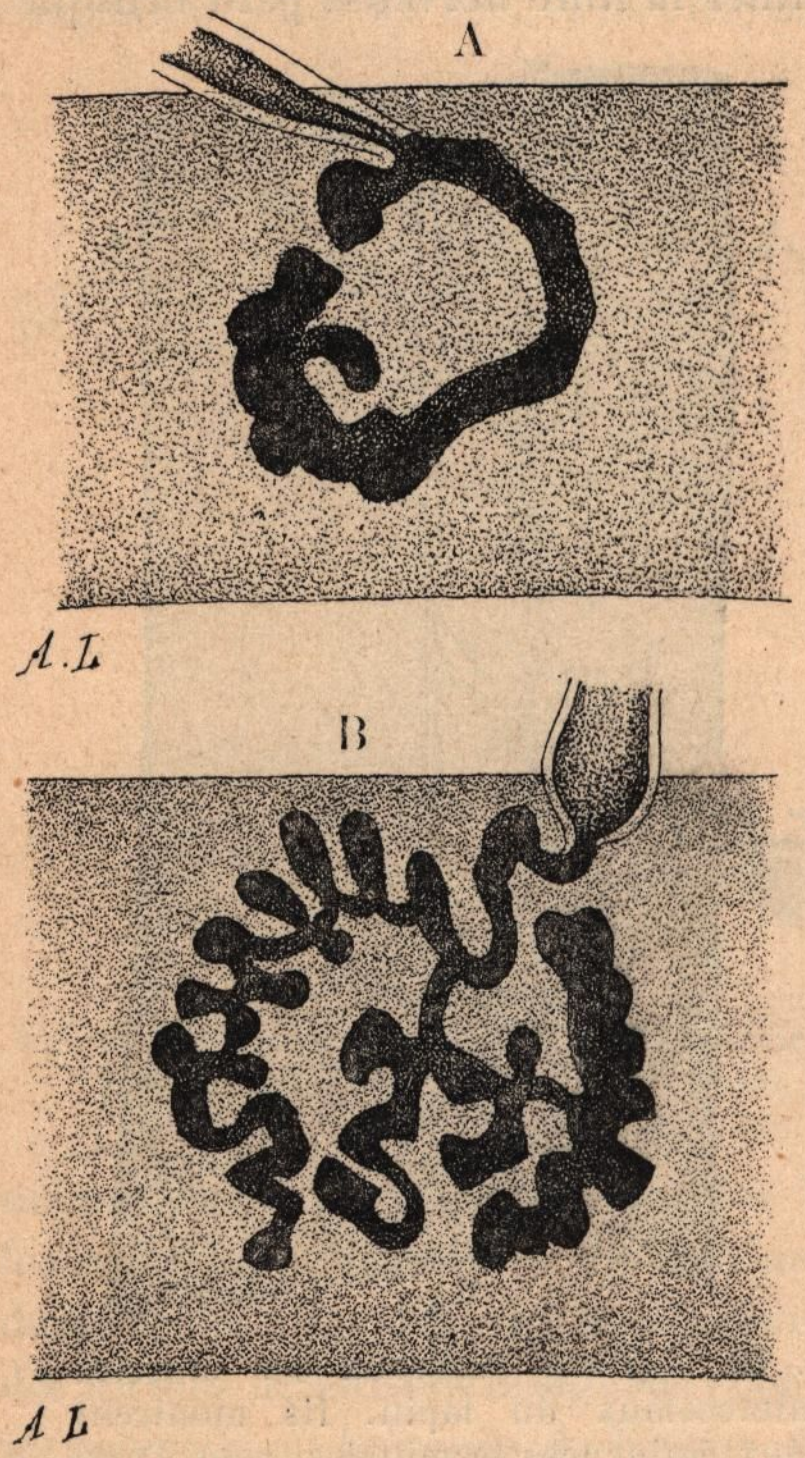

FIG. 61-62. — Terminaisons nerveuses motrices.

A, chez le cobaye. Forme simple. *B*, chez le rat. Préparations à l'or. La striation de la fibre musculaire, la substance granuleuse et les noyaux de la plaque motrice n'ont pas été figurés (empruntées à Schiefferdecker et Kossel d'après Kühne).

Quoi qu'il en soit, le cylindre-axe se ramifie en donnant naissance à un plus ou moins grand nombre de branches, lisses ou variqueuses, fibrillaires ou rubanées, rectilignes ou incurvées, qui se divisent très peu ou émettent au contraire des branches latérales, de petits bourgeons pédiculés..., etc. Les figures 59 à 63, mieux que toute description rendront compte des aspects si différents que l'on peut rencontrer.

La substance granuleuse englobe toute l'arborisation. Nous avons vu que son abondance était variable. Habituellement elle est amassée en plus grande quantité entre la fibre musculaire et l'arborisation, formant ainsi ce que Kühne appelle la *semelle* de la plaque motrice. Quant aux noyaux disséminés dans toute son étendue on peut les partager en plusieurs groupes (Ranvier) : *noyaux vaginaux*, dans l'enveloppe extérieure de la plaque ; *noyaux de l'arborisation*, qui sont appliqués sur les ramifications du cylindre-axe ; et enfin *noyaux fondamentaux*, propres à la substance granuleuse. La signification de ces noyaux n'est pas établie et ne le sera pas tant qu'on ne sera pas fixé sur la situation exacte de la plaque motrice. Ceux qui la placent entre le sarcolemme et la substance musculaire considèrent la substance granuleuse comme un amas de sarcoplasme et les noyaux fondamentaux comme des noyaux musculaires. Au contraire les partisans de la situation épilemmale de la plaque ne peuvent faire dériver la substance granuleuse et les noyaux que de la gaine de Schwann ou de la gaine de Henle.

II. **Nerfs sensitifs**. — Les nerfs sensitifs des muscles ont été découverts

par Kœlliker dans le m. omo-hyoïdien de l'homme. Ils ont été étudiés ensuite par Reichert, Odenius, Sachs, Tschiriew et de nouveau, à plusieurs reprises, par Kœlliker. C'est surtout chez la grenouille, particulièrement dans le peaucier thoracique, qu'on les a examinés, mais on les a vus aussi dans les muscles de petits Mammifères (lapin, rat, souris). Ces nerfs sont caractérisés par leur mode de distribution et de terminaison. Ils se ramifient sur une très grande étendue et se terminent, non pas dans des appareils spéciaux comme les nerfs moteurs, mais par des extrémités libres. A cet égard ils se comportent comme la plupart des autres nerfs sensitifs.

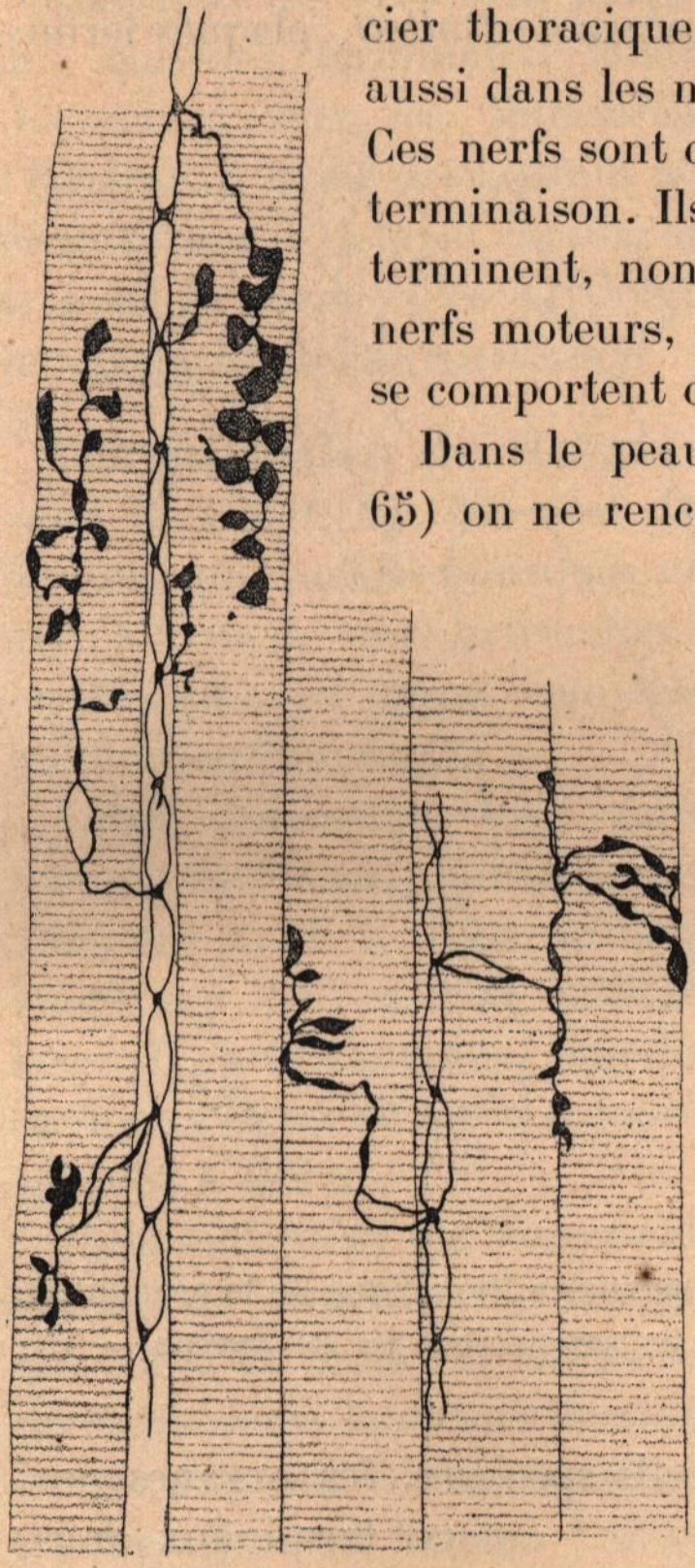

Fig. 63. — Diverses formes de ramifications nerveuses terminales dans les muscles de l'œil du lapin adulte (d'après Retzius).

Dans le peaucier thoracique de la grenouille (fig. 64 et 65) on ne rencontre d'habitude qu'un seul tronc sensitif qui, en règle générale, pénètre dans le muscle avec les fibres motrices dont il ne se distingue en rien. De ce tronc partent des fibres à myéline entourées d'une gaine de Henle et d'une gaine de Schwann, qui se ramifient en branches de plus en plus fines, perdent après un certain trajet leur enveloppe myélinique et se réduisent à des cylindre-axes revêtus seulement de leur gaine de Schwann. Les dernières ramifications sont extrêmement ténues. Elles possèdent encore des noyaux jusqu'au voisinage de leur terminaison.

Après s'être divisées en suivant de longs trajets rectilignes, les fibres atteignent la surface externe sous-cutanée du muscle et se terminent par des extrémités libres au-dessous de la mince aponévrose qui le recouvre. Kœlliker a pu compter cent fibrilles terminales dans un peaucier. D'après le même auteur la majorité des terminaisons seraient ainsi situées à la face externe du muscle, un petit nombre seulement se rendraient à sa face profonde et aucune ne se distribuerait dans l'épaisseur du muscle. Sachs, au contraire, prétend qu'une partie des fibres se terminent dans le tissu conjonctif interstitiel du muscle et que même quelques-unes entrent en rapport avec les fibres musculaires qu'elles entourent en émettant de très fines fibrilles terminales non nucléées qui s'appliquent sur le sarcolemme.

NERFS DES TENDONS

Les tendons renferment des nerfs qui accompagnent leurs vaisseaux et des nerfs propres, les seuls dont nous nous occuperons ici.

Découverts par Kœlliker chez la chauve-souris, étudiés ensuite par Sachs, Rollett, Te Gempt, Marchi, Kerschner, les nerfs des tendons, surtout en ce qui concerne leur mode de terminaison, nous sont bien connus depuis les recherches de Golgi, Cattaneo, Pansini, Kœlliker et Ciaccio.

Ces nerfs sont formés de fibres à myéline, avec gaine de Schwann et gaine de Henle. Ils pénètrent dans le tendon, se divisent un grand nombre de fois en suivant les cloisons conjonctives et se terminent enfin de plusieurs manières : 1° par des arborisations libres, *buissons terminaux de Rollett*, plaques termi-

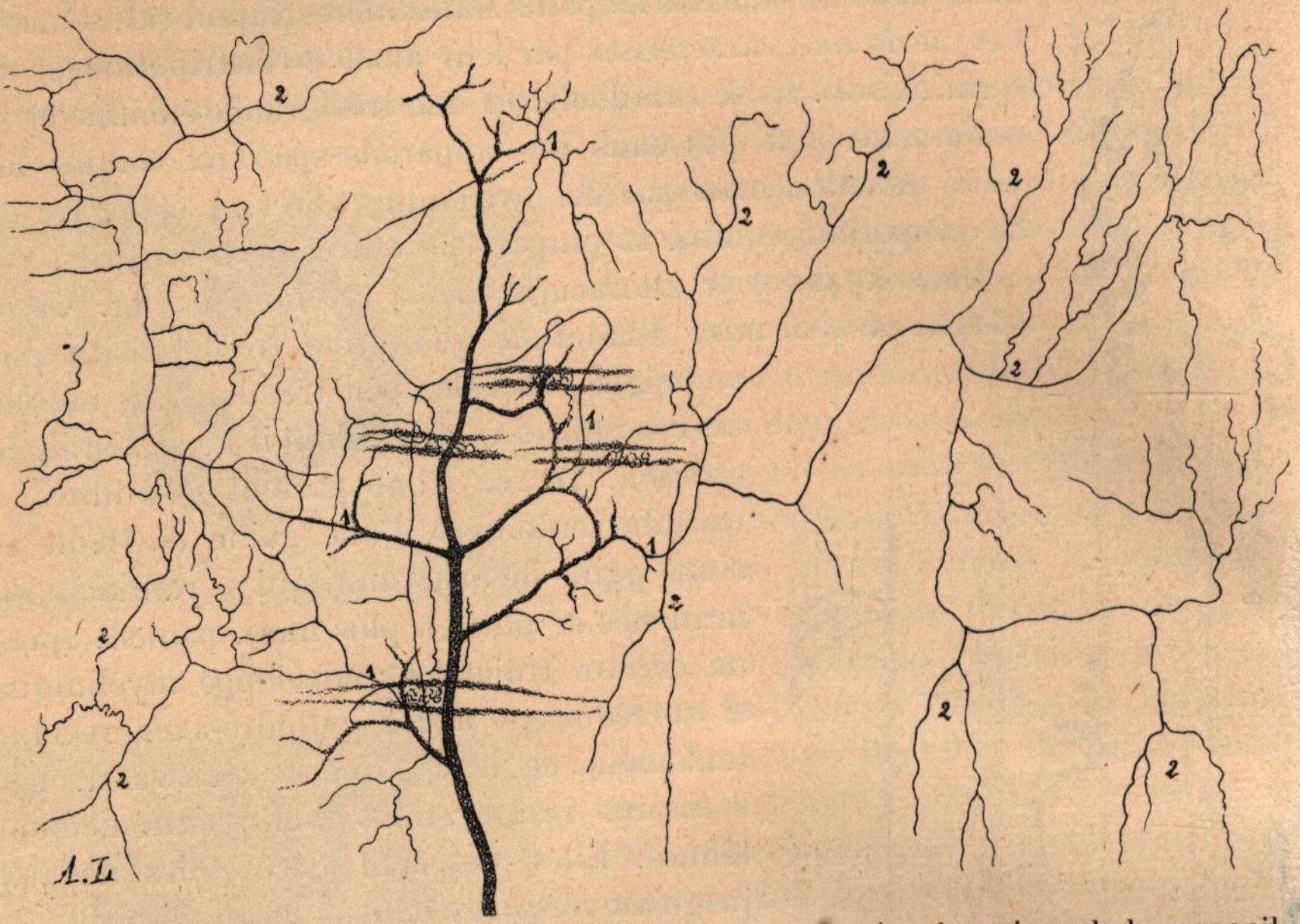

Fig. 64. — Distribution des nerfs sensitifs dans le muscle peaucier thoracique de la grenouil.

1, 1, 1, 1, 1, nerfs sensitifs ; 2, 2, 2, fibrilles terminales dont les noyaux n'ont pas été dessinés. — Tr faible grossissement (d'après Kœlliker).

nales sensitives de Kœlliker ; 2° par des appareils spéciaux, les organes nei veux terminaux mus culo-tendineux de Golg ou *corpuscules de Golgi* ; 3° enfin par des *corpuscules de Pacini*, et des massues terminales.

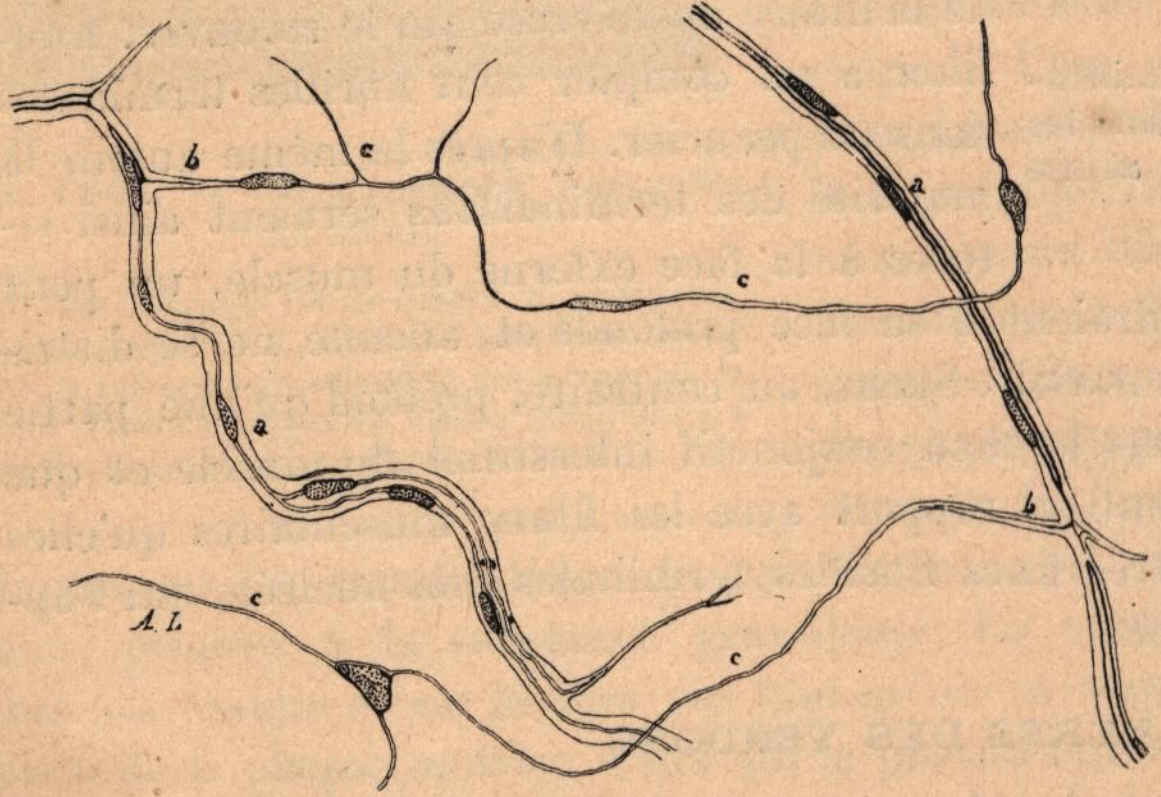

Fig. 65. — Vue à un fort grossissement de quelques fibres sensitives du peaucier thoracique de la grenouile.

a, *a*, fibres à myéline fournissant des fibres pâles, *b*, *b*, composées d'un cylindre-axe entouré d'une gaine. — *c*, *c*, fibrilles terminales, nucléées mais dépourvues de gaine (d'après Kœlliker).

Buissons terminaux. — Chez tous les Vertébrés, les nerfs des tendons, après s'être ramifiés, fournissent des branches terminales qui perdent leur myéline en conservant toutefois leur gaine de Schwann et se résolvent en une arborisation plexiforme très serrée. Les fibrilles de cette arborisation s'insinuent entre les faisceaux tendineux primitifs qu'ils

enlacent de leurs courbes annulaires ou spirales et se terminent par des extrémités libres.

Chez tous les Vertébrés, jusqu'aux Reptiles inclusivement, on ne trouve que des buissons terminaux, tandis que chez les Oiseaux et chez les Mammifères, y compris l'Homme, il existe des organes nerveux spéciaux découverts par Golgi et connus aujourd'hui sous le nom de corpuscules de Golgi ou de fuseaux tendineux de Golgi (Kœlliker).

Corpuscules de Golgi. — Les corpuscules de Golgi (fig. 66) sont des organes fusiformes, quelquefois bifurqués ou même trifurqués à l'une de leurs extrémités. Ils peuvent être séparés plus ou moins complètement en deux moitiés par une fente.

Leurs dimensions sont variables. Chez un homme de 70 ans, Kœlliker les a vus atteindre 1,28 à 1,42 millimètre de long, sur 0,17 à 0,25 millimètre de large. D'après Cattaneo, leur longueur oscillerait entre 80 à 800 μ, leur largeur entre 50 à 400 μ.

Habituellement ces corpuscules sont situés à l'union du muscle et du tendon, de telle sorte que l'une de leurs extrémités se continue avec un ou plusieurs faisceaux tendineux secondaires, l'autre avec un certain nombre de fibres musculaires (jusqu'à 9 selon Cattaneo). Il peut se faire d'ailleurs qu'elles se continuent toutes deux avec un faisceau tendineux (Marchi, Kœlliker).

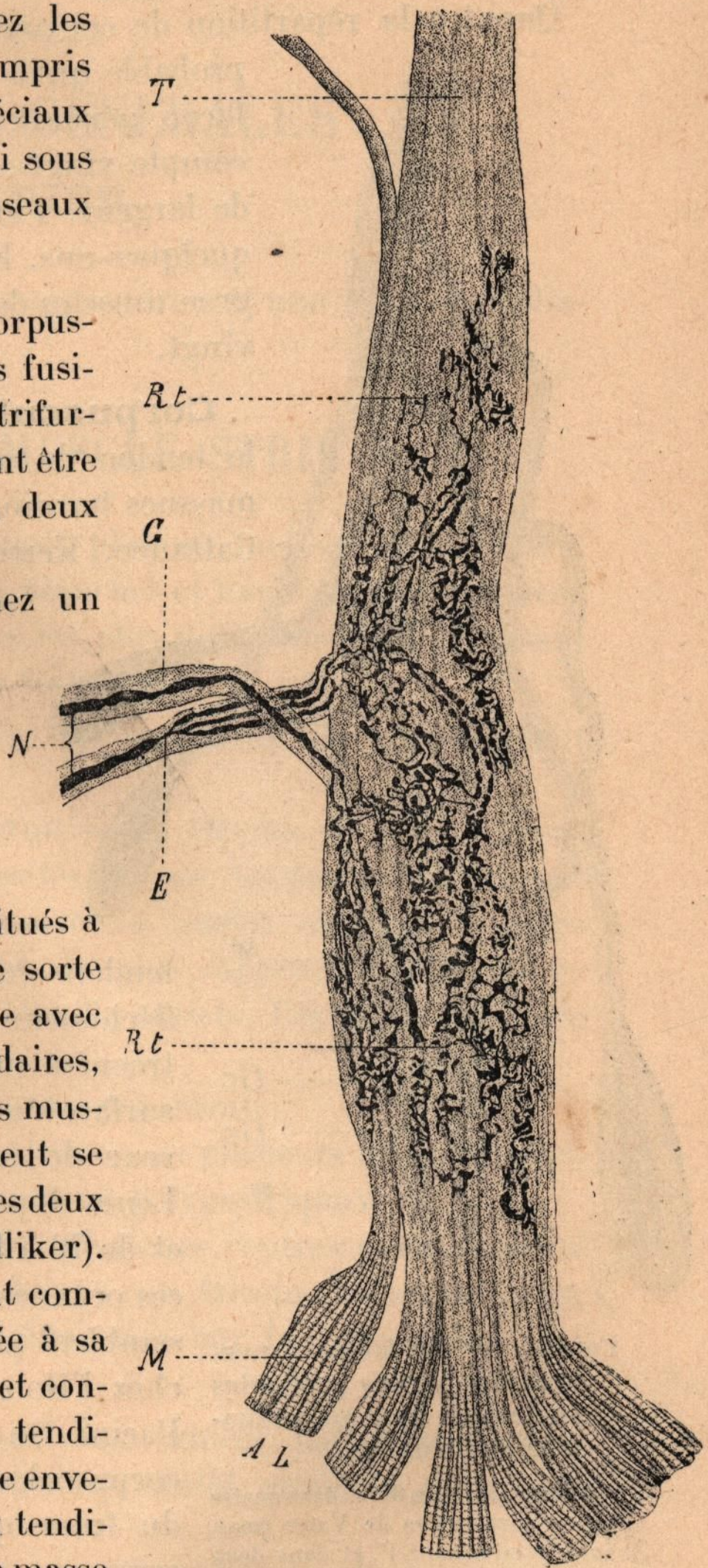

Fig. 66. — Corpuscule de Golgi du tendon d'Achille de l'homme.

M, fibres musculaires. — *T*, tendon. — *N*, nerfs à myéline avec leur gaine périneurale *G*. — *E*, étranglement de Ranvier. — *Rt*, ramifications nerveuses terminales (empruntée à Schiefferdecker et Kossel, d'après Ciaccio).

Leur structure est la suivante. Ils sont composés d'une enveloppe conjonctive tapissée à sa face interne d'un revêtement endothélial et continue avec la gaine du ou des faisceaux tendineux correspondants. A l'intérieur de cette enveloppe se trouvent deux ou trois faisceaux tendineux, quelquefois davantage, ou bien une masse indivise de substance tendineuse. Des fibres nerveuses, en nombre variable (1 à 4), atteignent cette petite masse, l'abordent, généralement au niveau de sa partie moyenne, et pénètrent dans son intérieur. Là, elles se divisent en branches encore pourvues de myéline qui se ramifient à leur tour et donnent finalement des fibrilles nues qui s'anastomosent ou se terminent librement (Golgi, Cattaneo) en enlaçant les faisceaux tendineux. Ces ramifications occupent de préférence les couches superficielles du fuseau.

Les corpuscules de Golgi sont vascularisés par de petits vaisseaux qui les uns accompagnent leurs nerfs afférents, les autres proviennent des vaisseaux sanguins voisins et les pénètrent par leur périphérie.

Quant à la répartition de ces organes, elle semble des plus variables. Il est probable qu'ils existent dans tous les tendons mais, d'une façon générale, ils sont très peu abondants. Cattaneo en compte vingt-cinq sur un tendon aplati de 2 centimètres de largeur. Par contre, sur d'autres, il n'en trouve que quelques-uns. Kœlliker déclare que même les tendons des gros muscles des membres n'en renferment que de cinq à vingt.

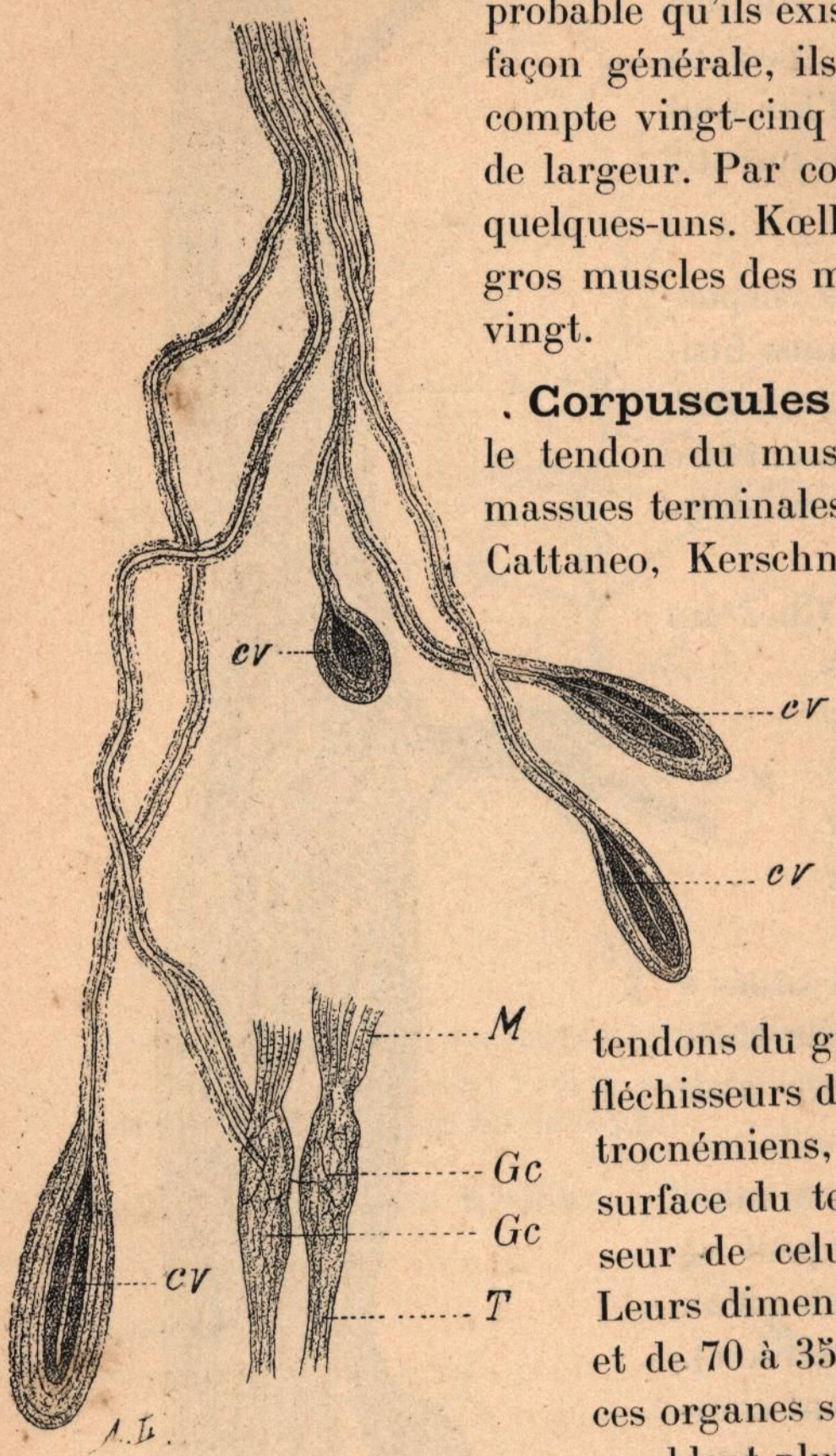

Fig. 67. — Un faisceau nerveux des parties profondes du tendon du rond pronateur de l'homme.

Terminaison des fibres dans quatre petits corpuscules de Vater (massues terminales) *CV*, et dans deux corpuscules de Golgi, *Gc*; *M*, extrémité musculaire; *T*, extrémité tendineuse de ces derniers.

Corpuscules de Pacini. — Sachs découvrit dans le tendon du muscle sterno-radial de la grenouille des massues terminales. Rauber ensuite, puis Golgi, Kœlliker, Cattaneo, Kerschner, découvrirent dans les tendons, les gaines tendineuses et les cloisons musculaires de l'Homme, des autres Mammifères et des Oiseaux, diverses variétés de ces organes nerveux connus sous le nom de massues terminales, corpuscules de Pacini, corpuscules de Vater (fig. 67). Golgi les a trouvés chez l'homme dans les tendons du grand palmaire et du palmaire grêle, des fléchisseurs des doigts, du cubital antérieur, des gastrocnémiens, etc. Ils sont situés généralement à la surface du tendon, mais souvent aussi dans l'épaisseur de celui-ci, ou dans l'aponévrose du muscle. Leurs dimensions varient de 40 à 130 μ en largeur et de 70 à 350 μ en longueur. Chez les Mammifères ces organes sont plus rares que chez l'Homme et ressemblent plutôt à des massues terminales, tandis que chez l'Homme ils se rapprochent des corpuscules de Pacini. On les trouve souvent dans le voisinage des corpuscules de Golgi, leur nerf afférent provenant du tronc qui fournit les branches destinées à ces organes.

Leur structure sera étudiée en détail à propos des terminaisons nerveuses sensitives dans la peau et dans les muqueuses. Nous dirons seulement, pour fixer les idées, qu'ils sont constitués par une enveloppe conjonctive plus ou moins épaisse et plus ou moins compliquée circonscrivant une cavité centrale remplie d'une substance granuleuse dans laquelle vient se terminer un cylindre-axe rectiligne ou pelotonné, préalablement débarrassé de sa gaine de myéline.

CHAPITRE TROISIÈME

CONSIDÉRATIONS GÉNÉRALES

par P. POIRIER

Une étude générale du muscle strié doit comprendre : 1° une étude morphologique, 2° une étude physiologique.

MORPHOLOGIE DU MUSCLE STRIÉ

Caractères extérieurs. — Masses rouges, plus ou moins volumineuses, se terminant le plus souvent par des parties blanches et nacrées qui constituent les tendons, les muscles affectent les formes les plus différentes. En se basant sur la forme, on peut les classer de la façon suivante :

1° **Muscles longs.** — Occupant d'ordinaire les membres, ils comprennent eux-mêmes plusieurs variétés.

A) Les muscles simples, constitués par un corps charnu, le plus souvent fusiforme, se continuant à ses deux extrémités par un tendon ordinairement cylindrique, quelquefois aplati. La partie moyenne renflée constitue le corps ou le ventre du muscle ; des deux extrémités, la plus rapprochée de la racine du membre ou de l'axe du corps forme la tête du muscle ; l'extrémité opposée constitue la queue.

B) Les muscles composés, dérivés de la forme précédente.

a) Si le ventre est divisé transversalement par un ou plusieurs tendons intermédiaires, on a affaire à un muscle digastrique ou polygastrique ;

b) S'il est formé par la réunion de deux ou plusieurs ventres ayant chacun leur tendon d'origine, le muscle devient un biceps, un triceps, un quadriceps ;

c) Si la division porte, non plus sur l'origine mais sur la terminaison du muscle, le muscle est bicaudé, multicaudé.

2° **Muscles larges.** — Plats, le plus souvent assez minces, parfois très épais, les muscles larges, tantôt sous-cutanés (peauciers), tantôt profonds, se présentent sous plusieurs aspects.

Les uns, allongés et rubannés, se rapprochent un peu des muscles longs (couturier, droit interne). Les autres, beaucoup plus étalés, affectent la forme d'un triangle (adducteur de la cuisse), d'un losange (rhomboïde), d'un parallélogramme (sterno-cléido-mastoïdien). — Quelques-uns d'entre eux, annexés à certains viscères (par ex. : pharynx), acquièrent la forme d'un cylindre ou d'un demi-cylindre plus ou moins régulier. Souvent superposés en plusieurs couches, les muscles larges sont alors disposés de telle sorte que les fibres des différentes couches se croisent plus ou moins obliquement.

C'est aux muscles larges qu'il faut rattacher les diaphragmes (diaphragme, releveur de l'anus, etc.), dont les fibres convergent vers un centre ou vers la ligne médiane du corps.

3° **Muscles courts.** — Cubiques ou triangulaires, les muscles courts, ordinairement très épais par rapport à leur longueur, occupent plus spécialement l'extrémité des membres et les gouttières vertébrales.

Leur direction est des plus variables ; au niveau des membres, ils sont d'ordinaire perpendiculaires à l'axe de ces derniers.

4° **Muscles orbiculaires** (sphincters). — Formés de faisceaux curvilignes, les muscles orbiculaires entourent les orifices à la façon d'anneaux ou plus exactement de demi-anneaux, qui se combinent à deux pour former un cercle complet. Situés dans les parois des canaux, ou étalés autour des orifices qu'ils contribuent à fermer, ils adhèrent fortement aux parties molles qui les entourent.

Quelle que soit la variété à laquelle un muscle appartient, ses surfaces d'attache sont de deux sortes : l'une est considérée comme point de départ des fibres musculaires ; l'autre représente leur lieu d'arrivée ou terminaison.

La première constitue l'origine du muscle (punctum adhæsionis, Ursprung des auteurs allemands) ; la deuxième, sa terminaison (punctum insertionis, insertion, Ansatz), termes préférables à ceux d'insertion fixe et d'insertion mobile qui, dans nombre de cas, ne répondent point à la réalité.

Ces attaches se font suivant des modalités multiples. Tantôt les fibres charnues s'implantent directement : c'est le cas pour les muscles courts et pour un certain nombre de muscles plats. Tantôt la fibre charnue se fixe par l'intermédiaire de fibres tendineuses.

Parfois espacées et isolées, les fibres se condensent le plus souvent pour constituer les tendons. Ces derniers, ordinairement cylindriques pour les muscles longs, sont d'ordinaire aplatis pour les muscles larges. Lorsque leur étalement en surface est très marqué, ils constituent les aponévroses d'insertion ou tendons aponévrotiques.

Architecture. — L'étude histologique nous a donné la structure du tissu musculaire : ici nous voulons voir comment les faisceaux musculaires, véritables unités macroscopiques que voit et que peut isoler l'anatomiste, se groupent pour constituer les différents types de corps charnus, et surtout comment ils se comportent vis-à-vis des tendons.

1° Dans quelques cas, les fibres charnues continuent la direction des fibres tendineuses, comme on l'observe dans quelques muscles plats. C'est là le type de muscle le plus simple (A, fig. 68).

2° Le plus souvent, les fibres charnues s'implantent obliquement sur les fibres tendineuses de telle sorte qu'une seule fibre tendineuse peut recevoir un nombre plus ou moins considérable de fibres charnues.

Les muscles qui présentent cette disposition sont appelés *penniformes* ou *semi-penniformes*. Ils sont extrêmement nombreux dans l'économie.

Le muscle semi-penniforme est ordinairement constitué de la façon suivante : les fibres charnues, naissant d'une lame tendineuse, descendent, parallèles entre elles, et vont s'insérer sur la face opposée d'une deuxième lame tendineuse, ordinairement située dans le même plan que la précédente. Il en résulte que si la première des deux lames aponévrotiques est visible sur la face antérieure du muscle, c'est sur la face postérieure qu'apparaît la deuxième (fig. 68, B et C).

La longueur de ces lames aponévrotiques varie avec la longueur et l'obliquité des fibres charnues. Il n'est pas rare pour certains muscles à longueur totale assez grande, mais à fibres charnues assez courtes (soléaire par exemple), de voir ces lames remonter tout près de l'origine de la lame opposée (Voy. schéma

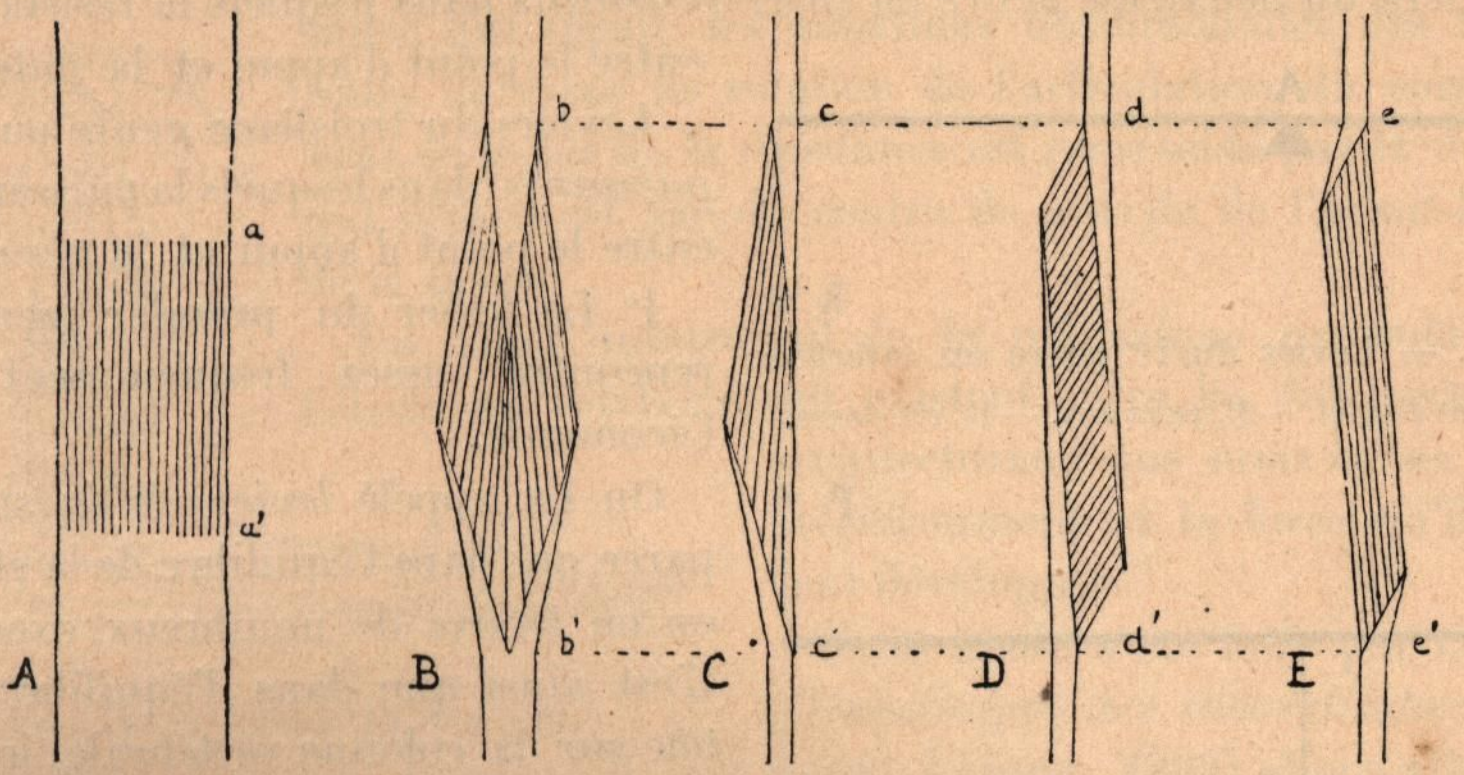

Fig. 68. — Schéma destiné à montrer les différents modes d'implantation des fibres charnues sur les extrémités tendineuses.

D). Suivant la longueur respective des lames d'insertion et des fibres charnues, suivant la configuration de ces lames qui peuvent rester étalées ou s'enrouler en demi-cône, on a des muscles très différents de prime abord mais qui n'en sont pas moins réductibles au type général des muscles semi-penniformes.

Le muscle penniforme est ordinairement constitué par un double système de fibres parallèles, convergeant à la façon des barbes d'une plume vers les faces latérales d'un tendon sur lesquelles elles viennent s'implanter obliquement.

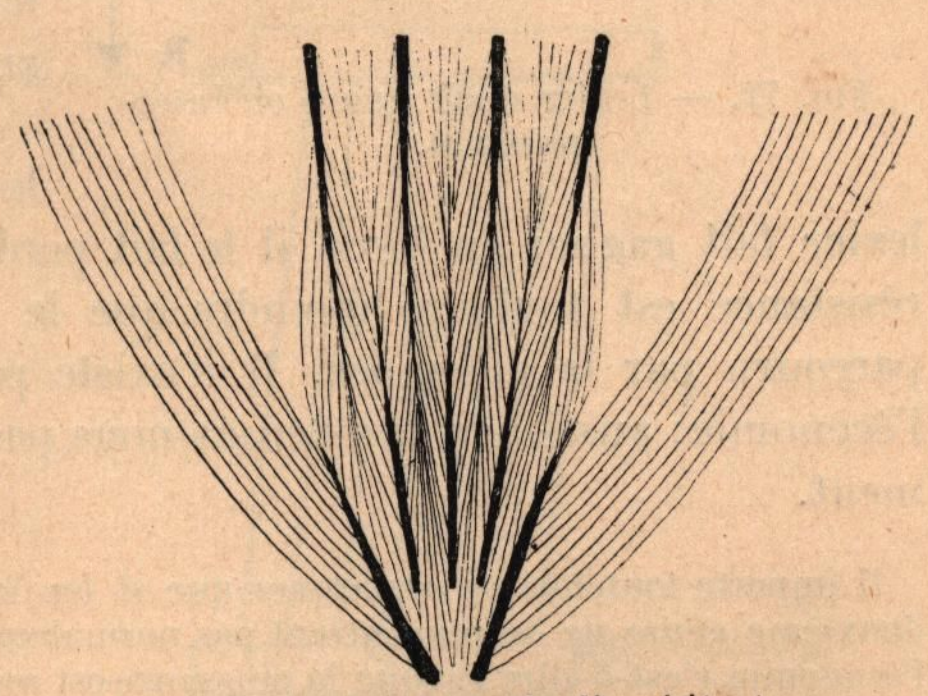

Fig. 69. — Schéma de l'architecture du deltoïde.

Elles naissent ordinairement de deux surfaces parallèles. Il n'est pas rare, lorsque les deux surfaces d'origine sont des lames tendineuses, de voir celles-ci se disposer de façon à former un cône creux d'où émergent les fibres charnues.

En pratique, les différents types de corps charnus s'associent assez souvent pour constituer un muscle donné. C'est ainsi que le deltoïde résulte de la fusion d'un système complexe de faisceaux penniformes, auxquels viennent s'adjoindre des faisceaux directs aboutissant au sommet des lames d'insertion, faisceaux qui constituent autant de petits muscles droits (Voy. schéma du Deltoïde, fig. 69).

Physiologie. — Nous n'avons point l'intention d'étudier ici les propriétés physiques, chimiques et biologiques du muscle vivant. Nous renvoyons pour ces points aux traités de physiologie. Nous croyons cependant utile de donner quelques détails sur la mécanique musculaire.

[*POIRIER.*]

La plupart des muscles agissent sur les os comme des leviers. Or, on sait que ces derniers peuvent se diviser en trois groupes :

Leviers du premier genre ou *interfixes* dans lesquels le point d'appui est entre la résistance et la puissance;

Leviers du deuxième genre ou *inter-résistants* dans lesquels la résistance est entre le point d'appui et la puissance;

Leviers du troisième genre ou *inter-puissants* dans lesquels la puissance est entre le point d'appui et la résistance.



Fig. 70. — Levier du 1er genre ou interfixe.
A, point d'appui. — P, puissance. — R, résistance.

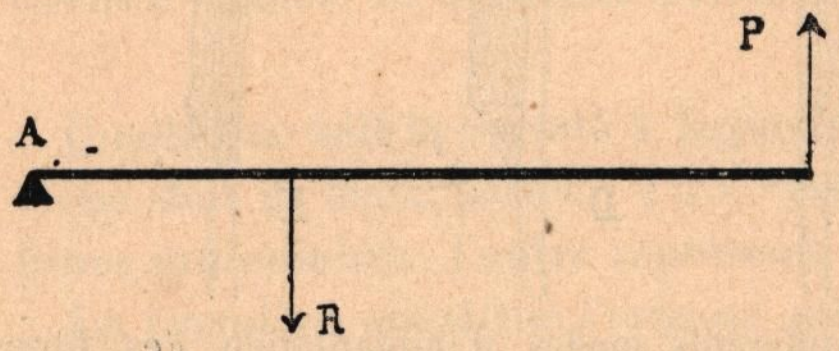

Fig. 71. — Levier du 2e genre ou inter-résistant.

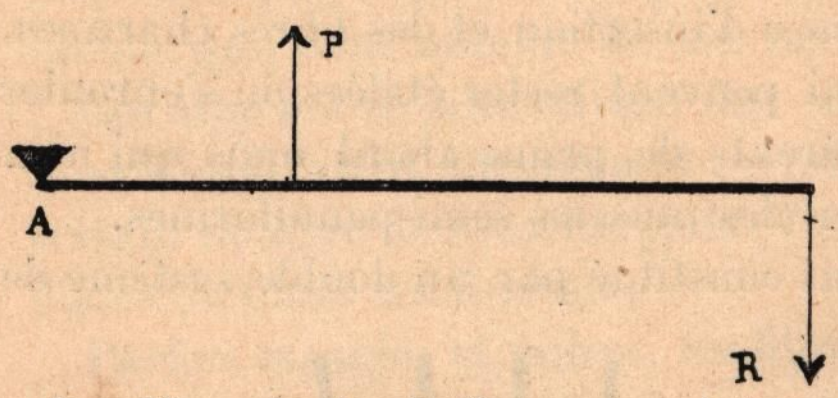

Fig. 72. — Levier du 3e genre ou inter-puissant.

1° Le levier du premier genre se rencontre assez fréquemment dans l'économie.

On l'a appelé *levier de la station*, parce que dans l'équilibre de la station, on en trouve de nombreux exemples. C'est ainsi que dans l'équilibre de la tête sur la colonne vertébrale, le point d'appui est à l'articulation occipito-atloïdienne, la résistance, placée au centre de gravité de la tête, est représentée par la ligne de gravité qui passe un peu en avant de l'articulation, et la puissance réside dans les muscles de la nuque qui font équilibre à la pesanteur pour empêcher la tête de tomber en avant.

2° Le levier du deuxième genre est le *levier de la force*. Mais, ce que ce levier fait gagner en force, il le fait perdre en vitesse et le déplacement de la résistance est toujours moindre que le chemin parcouru par la puissance. Il n'existe pas dans l'économie; aussi, n'y insisterons-nous pas autrement.

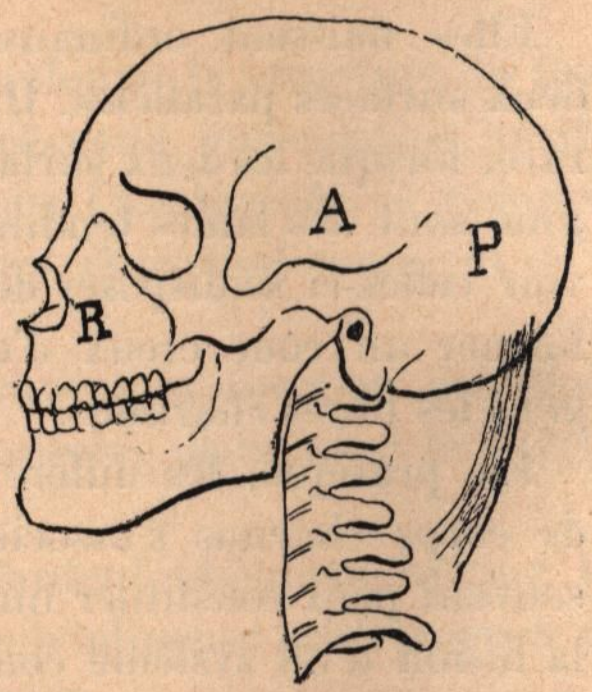

Fig. 73. — Levier du 1er genre.
A, point d'appui. — P, puissance appliquée à l'insertion des muscles de la nuque. — R, résistance.

Il importe toutefois de remarquer que si les leviers du deuxième genre ne se rencontrent pas normalement dans l'économie, c'est-à-dire lorsque la puissance est représentée par la contraction musculaire et la résistance par la pesanteur, ces leviers apparaissent quand la formule des forces agissant sur les leviers s'intervertit, c'est-à-dire lorsque la contraction musculaire représente la résistance et la pesanteur la puissance.

C'est, par exemple, le cas lorsque le biceps s'oppose à l'extension de l'avant-bras que tend à produire une masse soutenue par la main. La contraction musculaire joue ici le rôle de frein. C'est cette contraction frénatrice qui retarde l'extension du membre, mode de contraction qu'on peut opposer à la contraction statique qui lutte efficacement contre la pesanteur et maintient le muscle immobile, et à la contraction dynamique qui triomphe de la résistance et déplace le membre suivant la direction selon laquelle elle agit.

3° Le levier du troisième genre est le *levier de la vitesse*. C'est le plus

répandu dans l'économie. Il se distingue par le bras très court de la puissance relativement à celui de la résistance. Un exemple très net nous est fourni par les fléchisseurs de l'avant-bras sur le bras. Le point d'appui est au coude : le bras de levier de la puissance est représenté par la distance qui sépare les insertions antibrachiales des fléchisseurs de l'axe de rotation de l'articulation du coude. Le bras de levier de la résistance est représenté par la distance qui sépare cet axe du centre de gravité de l'avant-bras et de la main.

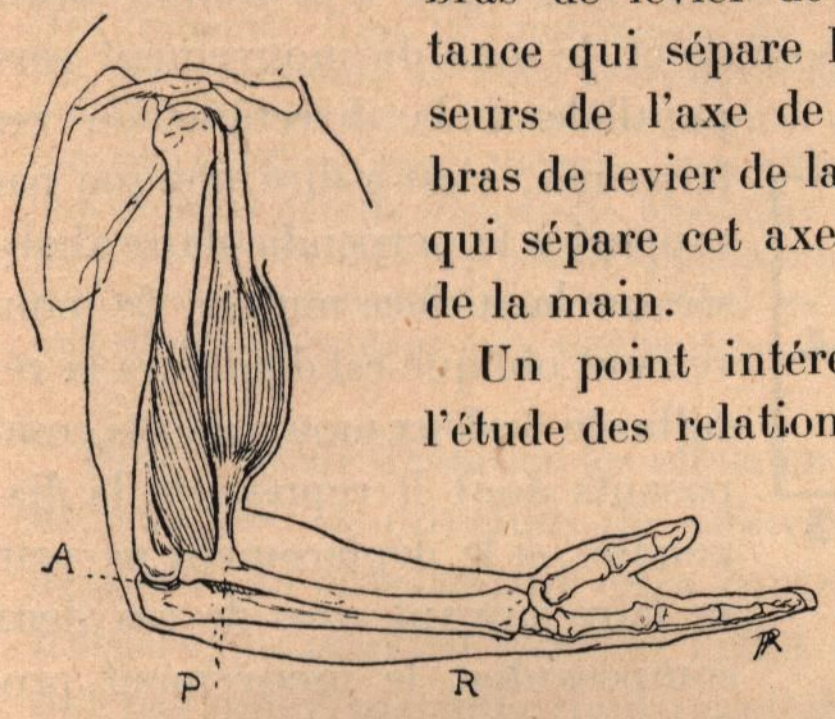

Fig. 74. — Levier du 3e genre.

A, point d'appui à l'articulation du coude. — P, puissance à l'insertion du muscle fléchisseur. — R, résistance au centre de gravité de l'avant-bras.

Un point intéressant de la mécanique musculaire est l'étude des relations qui existent entre les différents types architecturaux que nous avons décrits précédemment et la force qu'ils peuvent développer.

Cette étude a été faite par Lesshaft (*Grundlagen der theoretischen Anatomie*. Leipzig, 1892). Nous allons rapidement résumer les vues de cet auteur. Mais nous n'hésitons pas à déclarer que nous n'acceptons pas sans réserves ses conclusions; nous nous demandons si, dans leur rigueur mathématique, ses déductions sont applicables aux appareils complexes de la mécanique humaine, qui ne rappellent que de fort loin les systèmes mécaniques auxquels on les compare.

Quoi qu'il en soit, ces relations entre l'architecture musculaire et la force pro-

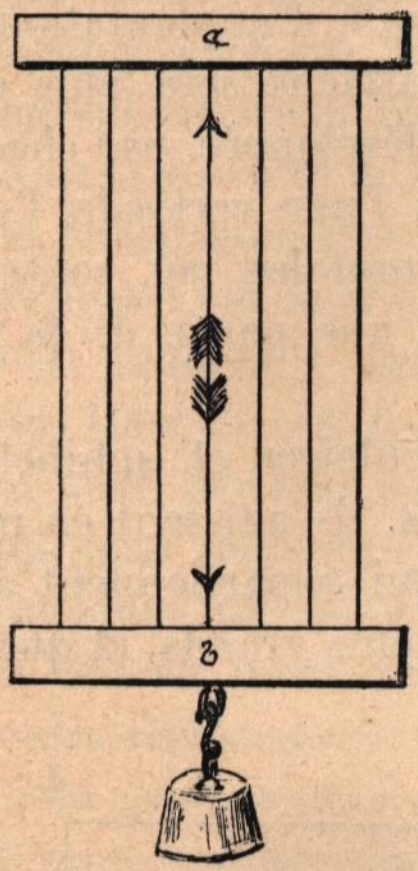

Fig. 75.

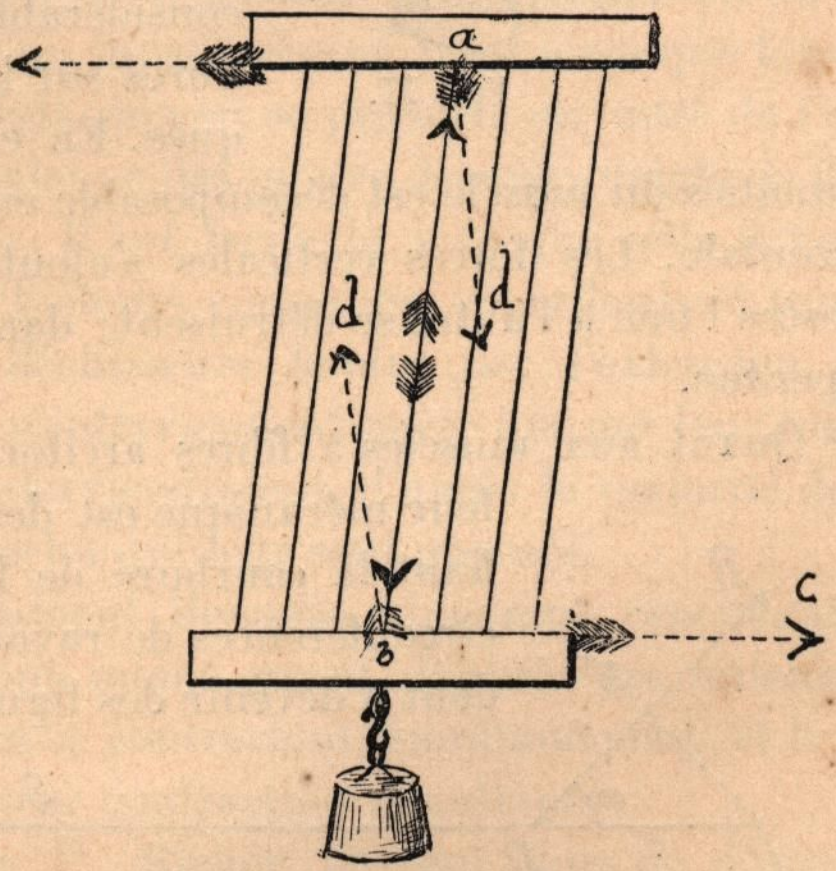

Fig. 76.

duite peuvent se déduire d'une façon très simple d'un théorème élémentaire de mécanique : le parallélogramme des forces.

1° A-t-on affaire au type le plus simple représenté par le muscle à fibres parallèles s'implantant perpendiculairement sur les surfaces d'attache, il est facile de voir que la force du muscle sera égale à la somme des forces développées par chacun des faisceaux constituants et que le mouvement imprimé à l'insertion mobile se fera dans la direction des faisceaux composants.

2° Le muscle est-il formé par des fibres parallèles entre elles mais s'implantant obliquement sur la surface d'insertion (les muscles semi-penniformes rentrent dans cette catégorie), deux cas peuvent se présenter : si la mobilité de cette surface d'insertion est complète, la force totale sera égale à la somme développée par chacun des faisceaux composants et le sens du mouvement sera parallèle à la direction de ces faisceaux, c'est-à-dire oblique par rapport à la perpendiculaire abaissée sur la surface mobile. Ce mouvement oblique est d'ailleurs la résultante de deux mouvements composants dont il représente la diagonale; si le déplacement ne peut se faire suivant une de ces deux composantes, le mouvement produit par la contraction se fera suivant l'autre et une partie de la force totale sera perdue sans profit. Ce cas, hâtons-nous de le dire, se rencontre assez fréquemment dans l'économie.

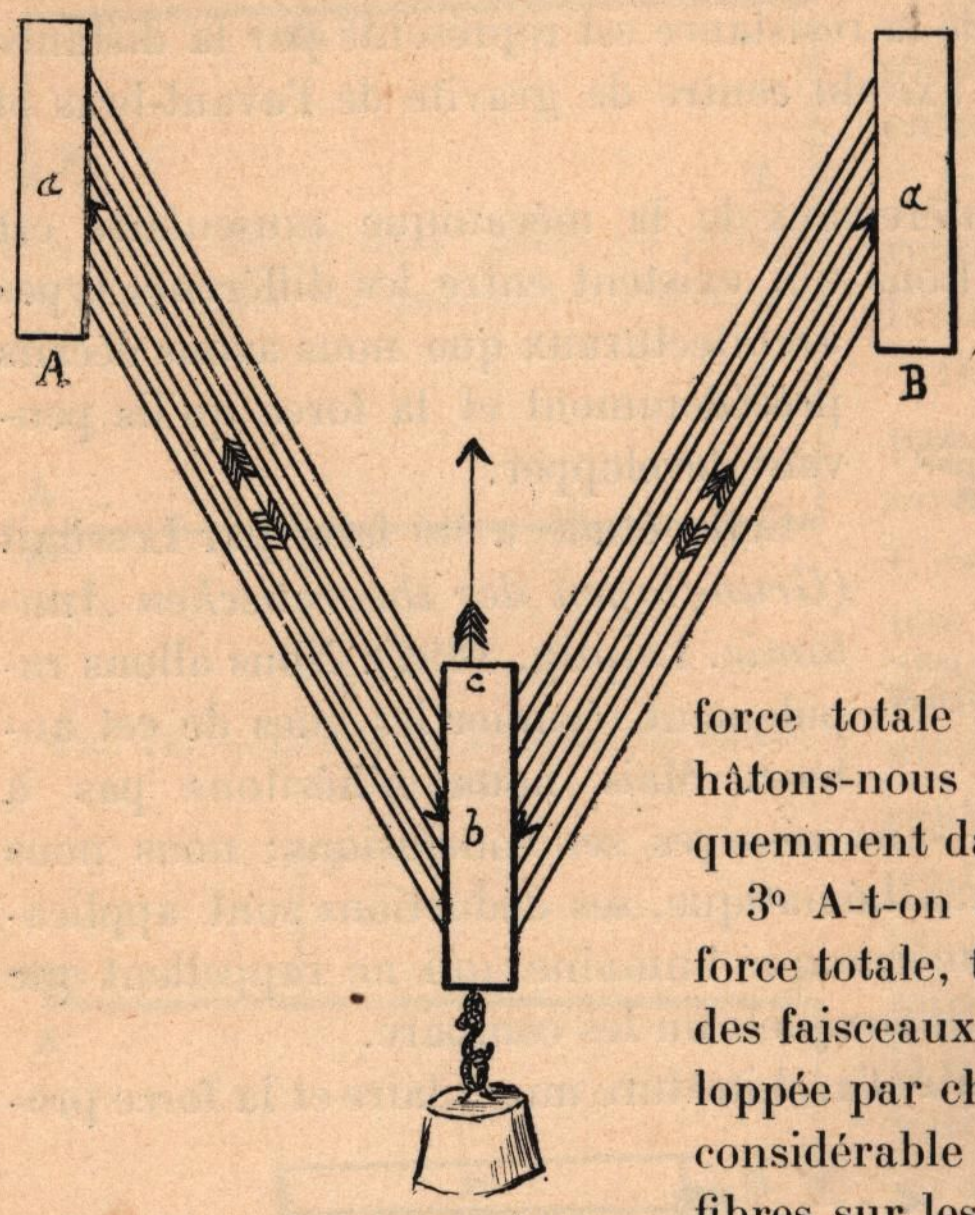

Fig. 77.

3° A-t-on affaire à un muscle bipenné, la force totale, toujours proportionnelle au nombre des faisceaux, ne sera plus égale à la force développée par chacun d'eux et sera d'autant moins considérable que l'obliquité d'implantation des fibres sur les surfaces d'attache sera plus marquée. En effet, la force développée par chacune des moitiés du muscle est décomposable en deux forces : l'une verticale, l'autre horizontale. Les forces verticales s'ajoutent; les horizontales, au contraire, opposées l'une à l'autre se détruisent; dans ces muscles, une partie de la force est perdue.

4° Quant aux muscles à fibres arciformes (m. orbiculaires et sphincters), leur mécanique est des plus simples. Ils agissent en modifiant la courbure de leurs fibres, qui appartiennent à des circonférences de rayons de plus en plus grands, et qui tendent à devenir des lignes droites.

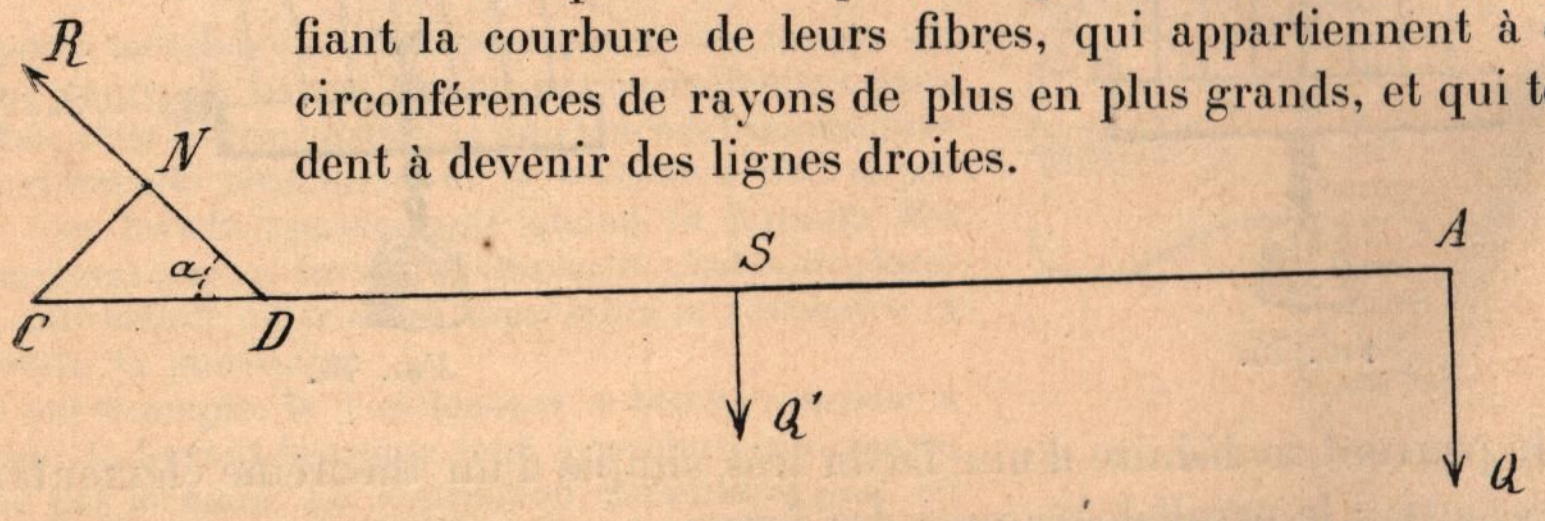

Détermination du travail produit par un muscle donné. — Quelle que soit d'ailleurs la variété architecturale à laquelle appartienne un muscle, le travail utile qu'il produit est sous la dépendance de facteurs multiples (nombre des faisceaux constituants, dimension de la surface d'origine et de terminaison, point d'attache sur le levier osseux, intensité de la contraction), éléments dont Lesshaft exprime l'influence dans la formule suivante :

$$Q = \frac{R.\ CD.\ \sin.\ a - Q'.\ ES}{HC}$$

Dans cette formule, Q représente le poids que peut soulever le muscle dans des conditions données, R la somme des forces particulières produites par chacun de ses faisceaux, CD la distance qui sépare le point d'attache du muscle du point d'appui du levier osseux, à l'angle que le muscle forme avec le levier, Q' le poids du membre, ES la distance qui sépare le point d'appui du levier de ce dernier, H C la longueur de ce dernier (Voy. schéma). C'est la combinaison de ces différents facteurs qui explique que, suivant les cas, prédomine la force développée par le muscle ou la rapidité et la diversité des mouvements de celui-ci, choses jusqu'à un certain point antagonistes. Dans le premier cas, on a affaire aux muscles forts (*Starke Muskeln* de Lesshaft); dans le deuxième, aux muscles adroits (*Gewandte Muskeln*). Contrairement à l'opinion admise, les premiers seraient caractérisés morphologiquement par des surfaces d'insertion très étendues et une surface de section relativement petite; les seconds, au contraire, par des surfaces d'insertion étroite coïncidant avec une surface de section étendue.

Nous venons d'étudier les effets de la contraction musculaire au double point de vue de la direction du mouvement produit et de l'intensité de la force déployée, en envisageant cette contraction en elle-même et en négligeant les facteurs qui peuvent modifier l'effet qu'elle tend à produire. Ces facteurs n'en ont pas moins une importance capitale. Ainsi, pour la direction des mouvements, nous voyons intervenir à chaque instant le mode d'agencement des leviers entre eux ou, en d'autres termes, la configuration des surfaces articulaires. Par ex. : le triceps sural qui semble devoir produire à priori l'extension pure et simple du pied sur la jambe, produit en réalité non seulement l'extension mais encore l'adduction et la rotation en dedans. Or, comme Duchenne l'a bien montré, c'est dans la disposition des articulations tibio-tarsiennes et calcanéo-astragaliennes, dans la direction de leurs axes qu'il faut chercher la cause de cette triple action des jumeaux et du soléaire.

Les muscles antagonistes interviennent aussi dans la détermination du mouvement produit par la contraction d'un muscle donné. C'est ainsi que lorsqu'on faradise l'extenseur commun des doigts, on voit se produire en outre de l'extension de la main et de la première phalange des quatre derniers doigts, la flexion de la phalangine et de la phalangette. Il est facile de voir que cette flexion est déterminée par la résistance des fléchisseurs communs superficiels et profonds qui se rendent à ces phalanges, fléchisseurs tendus par l'extension de la main. Dans ce cas, les antagonistes n'interviennent guère que par leur tonicité. C'est aussi par leur tonicité qu'ils interviendraient, d'après la majorité des auteurs, pour modérer l'action des muscles qui leur sont opposés.

Quelques physiologistes et notamment Beaunis admettent cependant que leur rôle de modérateur est beaucoup moins passif. D'après ces auteurs, les muscles réciproquement antagonistes se contractent simultanément, et le mouvement produit est la résultante de leur contraction simultanée.

D'intéressantes photographies de P. Richer mettent hors de doute cette synergie musculaire (Voy. Richer, *Physiologie artistique*, planches I et II).

Nombre des muscles; — nomenclature. — L'existence d'anomalies et la fusion plus ou moins complète de quelques-uns des corps musculaires au niveau de leur origine ou au niveau de leur terminaison, expliquent la diversité des évaluations relatives au nombre des muscles : en effet, il existe un assez grand désaccord entre les statistiques établies par les auteurs : Krause évalue le nombre des muscles à 323; Theile le porte à 346; avec Chaussier, il s'élève à 368, pour monter avec Sappey à 455.

[*POIRIER*.]

Quel que soit d'ailleurs le nombre exact des muscles, leur multiplicité oblige de donner à chacun d'eux un nom particulier. Ce nom est emprunté tantôt à la fonction (adducteur, crémaster), à la forme (deltoïde, pyramidal), à la constitution (biceps, triceps), à la direction (droits, obliques), au volume (grand, moyen, petit adducteurs), à la situation (radiaux, péroniers), aux attaches (coraco-huméral, mylo-hyoïdien).

Ce manque d'unité dans la nomenclature des muscles n'est pas sans inconvénient. Il est fort regrettable que Dumas et Chaussier n'aient pu faire accepter leur nomenclature dans laquelle les muscles sont dénommés par leurs insertions principales. L'usage a prévalu de garder les anciennes dénominations.

Disposition générale du système musculaire. — Nous avons vu en embryologie que la musculature primordiale était divisée en segments métamériques. Chez l'homme comme d'ailleurs chez tous les vertébrés supérieurs, cette disposition initiale disparaît peu à peu au cours du développement. Les changements profonds que subit le squelette du tronc, la prépondérance de plus en plus considérable que prend la musculature des membres, l'empiètement de cette dernière sur la musculature du tronc, l'apparition d'un système spécial, système des muscles peauciers, au niveau de la tête et du cou, sont les principaux facteurs qui interviennent pour modifier la disposition initiale.

Malgré les modifications qu'elle subit, cette disposition primitive peut cependant servir de base à une classification des muscles. En se basant sur elle, on peut, avec Gegenbaur, répartir ces derniers en deux grands groupes :

1° Muscles de l'axe du corps, dérivés directs des myomères primordiaux :

2° Muscles des membres, formations secondaires surajoutées à la précédente.

Les premiers, les plus anciens au point de vue ontogénique et phylogénique, existent seuls chez les vertébrés inférieurs. D'autant moins développés que les muscles des membres prennent plus d'importance, ils semblent, chez l'homme, en voie de régression. Originairement employés à faire progresser le tronc, supplantés ensuite dans cette fonction par les muscles des membres, ils ont pour rôle principal de circonscrire les cavités splanchniques et d'en renforcer les parois.

Ils se disposent d'ordinaire en deux couches : l'une, externe, longitudinale, répartie en muscles antérieurs et postérieurs, à direction verticale; l'autre interne, circulaire, à direction transversale.

Les muscles des membres, sauf ceux qui irradient du tronc vers les ceintures scapulaire et pelvienne, se disposent de façon à former un véritable cylindre autour du squelette et des articulations. Leur direction générale est parallèle à l'axe du membre; quelques-uns cependant sont nettement transversaux.

Variations et anomalies musculaires. — La disposition de la musculature étant le résultat de la transformation d'un état primordial (Gegenbaur), il en résulte que l'on rencontre fréquemment des degrés divers de cette transformation : ce sont là des *variations*, intéressantes en ce qu'elles nous montrent la voie que suit le muscle dans son évolution vers la disposition que nous considérons comme normale, parce que c'est celle que nous constatons sur le plus grand nombre des sujets.

Il importe de distinguer, avec Chudzinsky, la *variation*, écart de la forme normale : par exemple, biceps brachial à trois chefs, de l'*anomalie*, qui consiste dans l'apparition ou la réapparition d'un muscle nouveau qui n'existe pas dans la majorité des cas dans la région (p. ex., omo-trachélien) ou encore dans l'absence d'un muscle normal.

L'étude des variations et des anomalies musculaires est encore peu avancée. Si l'on trouve dans les anciens anatomistes quelques faits intéressants, ce n'est guère que dans ces derniers temps que Gruber, Theile, Wood, Macalister, Knott, Struthers, Schwalbe et Pfitzner, etc., ont tenté d'étudier leurs causes et de les classifier.

En France, Chudzinsky a été l'un des premiers à publier (*Revue d'Anthropologie*, 1873) de nombreux cas d'anomalies musculaires. Puis sont venues les très nombreuses recherches de Ledouble, éparses dans diverses publications (*Revue d'Anthropologie*; *Bull. de la Soc. d'Anthrop.*; *Journal de l'Anat.*; *Archives de Largyngologie*; *Bull. de l'Académie de médecine*, etc., etc.). Enfin, en 1884, Testut a rassemblé dans un fort volume les travaux de ses prédécesseurs en y ajoutant ses recherches personnelles.

Cependant Gegenbaur regrette que ces anomalies n'aient guère été scientifiquement étudiées jusqu'ici ; il faut d'ailleurs reconnaître que la tâche n'est point facile et exige des connaissances approfondies en anatomie comparée.

Macalister, Ledouble, Chudzinsky s'accordent à reconnaître que si quelques variations peuvent être rattachées à des types homologues dans la série animale, il faut se garder d'exagérer cette tendance ; à force de vouloir tout expliquer, on n'explique rien. Lorsqu'un auteur, pour expliquer le muscle présternal de l'homme, remonte ou descend jusqu'au serpent, il court grand risque de n'être pas suivi. — Notre ignorance en anatomie comparée étant presque absolue, nous nous bornerons, en présentant les faits assez nombreux rencontrés au cours de nos recherches et en les rapprochant des faits connus, à signaler les plus vraisemblables des explications proposées.

Affirmer que toutes les anomalies ou variétés musculaires sont la reproduction d'une disposition animale, c'est très certainement exagérer.

Sur ce point, la plupart des auteurs compétents sont d'accord. Pour cette nouvelle édition, nous avons consulté l'excellent traité que Ledouble a récemment publié (Ledouble, *Anomalies musculaires*, 2 volumes, Paris, 1896).

Ledouble, réunissant variations et anomalies, les classifie sous trois chefs :

Anomalies réversives, qui reproduisent une disposition constante dans la série animale ; ce sont les plus fréquentes ;

Anomalies évolutives, provoquées par l'adaptation d'un muscle à de nouvelles fonctions (l'adducteur du pouce, par exemple) ;

Anomalies-monstruosités, que l'on ne peut expliquer ni par la réversion ni par l'adaptation.

Chudzinsky remarque que les variations musculaires épargnent, pour ainsi dire, certains individus ; que, chez d'autres, au contraire, elles sont extrêmement nombreuses. Basant ses conclusions sur la dissection de 60 blancs adultes, de 12 suppliciés, et de 31 sujets de race jaune et noire, il se croit autorisé à affirmer que les anomalies musculaires sont plus fréquentes sur les individus de couleur que chez les blancs.

Si l'on n'a point jusqu'ici constaté d'anomalies propres à certaines races, Chudzinsky pense que cependant des différences de races peuvent être constatées, si l'on étudie la morphologie générale de certaines masses musculaires.

Signalons enfin un dernier fait intéressant. Les anomalies musculaires chez les animaux paraissent être d'autant plus nombreuses que l'on s'élève davantage dans la série animale. D'après Chudzinsky, c'est chez les Anthropoïdes que l'on en rencontre le plus fréquemment.

ANNEXES DES MUSCLES

Les muscles, entourés aux premiers stades du développement par du tissu conjonctif non différencié, modifient celui-ci en devenant organes actifs et en créant dans leur voisinage des appareils accessoires, qui facilitent leur travail physiologique.

Ces modifications du tissu conjonctif se font dans deux sens principaux. Tantôt le tissu conjonctif se condense, forme aux muscles des gaines de plus en plus parfaites et, devenant agent de contention, se transforme en aponévroses et en gaines fibreuses. Tantôt, au contraire, il devient de plus en plus lâche, ses aréoles s'agrandissent et, peu à peu, il se transforme en un appareil de glissement dont la dernière étape est représentée par les bourses séreuses et les gaines séreuses tendineuses.

APONÉVROSES

Les aponévroses se présentent sous deux aspects principaux : *aponévroses d'enveloppe* et *aponévroses d'insertion*, variétés qui, de prime abord, paraissent très dissemblables et qui, en réalité, sont reliées par des types intermédiaires démontrant leur parenté.

Aponévroses d'enveloppe. — Les aponévroses d'enveloppe (fascias des auteurs allemands) sont des couches du tissu conjonctif condensé qui entourent les différents muscles et les séparent des téguments (aponévroses superficielles) ou des muscles voisins (aponévroses profondes).

Les *aponévroses superficielles*, d'ordinaire cylindriques, entourent le membre à la façon d'un manchon. A l'extrémité des membres, elles s'attachent sur les saillies osseuses ou se continuent sur les aponévroses voisines. Leur face superficielle répond aux téguments, dont elle est séparée par le tissu cellulaire plus ou moins chargé de graisse; leur face profonde répond aux muscles sous-jacents.

L'épaisseur des aponévroses superficielles varie beaucoup suivant les sujets ; elle varie encore plus suivant les régions. Très minces, au niveau des muscles arges notamment, où elles sont réduites à des toiles celluleuses pour ainsi dire confondues avec le périmysium externe de ces muscles, elles acquièrent ailleurs une épaisseur considérable (fascia lata).

Les *aponévroses profondes*, encore appelées cloisons intermusculaires, résultent de la condensation du tissu conjonctif intermédiaire aux différents muscles. Souvent peu résistantes et mal différenciées, elles représentent à peine des formations autonomes. Dans certains cas cependant, au niveau de la partie interne du bras par exemple, les cloisons intermusculaires acquièrent une

1) Fibrele aponevrozei sunt perpendiculare pe fibrele musculare.

grande résistance. Mais leur structure et leur signification sont alors changées. Elles ne résultent plus d'un simple épaississement du tissu conjonctif intermédiaire, mais de l'entrecroisement de fibres tendineuses provenant des muscles voisins.

Comme on le voit, des fibres tendineuses interviennent assez souvent dans la constitution des aponévroses d'enveloppe. Il est vrai qu'elles n'en forment jamais, théoriquement du moins, qu'un élément accessoire. Cependant, par ce fait qu'elles prennent part à leur constitution, on ne peut regarder les aponévroses d'enveloppe comme formant une catégorie absolument distincte de celle que forment les aponévroses d'insertion. 1)

Aponévroses d'insertion (Aponévroses proprement dites des auteurs allemands). — Véritables tendons étalés, les aponévroses d'insertion représentent le mode de terminaison habituel des muscles plats. Elles peuvent encore servir d'agent de contention et se rapprocher alors des aponévroses d'enveloppe. Ne voyons-nous pas, par exemple, les aponévroses d'insertion des obliques et du transverse de l'abbomen former une gaine aux grands droits?

C'est aux aponévroses d'insertion qu'on peut rattacher la plupart des arcades aponévrotiques destinées à permettre le passage d'un paquet vasculo-nerveux à travers les insertions d'un muscle. Mais il importe de remarquer que quelques-unes de ces formations ont une signification spéciale. Certaines d'entre elles (arcade de Struthers par exemple) ont été regardées comme représentant des muscles disparus. D'autres (arcade de Fallope, par exemple), auraient la valeur d'une pièce squelettique.

Les aponévroses d'enveloppe et les aponévroses d'insertion constituent les deux grandes catégories d'aponévroses. Mais, en France surtout, où le mot aponévrose a une extension plus considérable, on applique ce terme à des formations anatomiques qui ne rentrent pas dans les deux catégories dont nous venons de parler. C'est ainsi que sous le nom d'aponévrose moyenne du périnée, on désigne un ensemble complexe, où entrent non seulement du tissu fibreux, mais encore de nombreux éléments musculaires. L'aponévrose moyenne du cou ne peut être regardée ni comme une aponévrose d'enveloppe, ni comme une aponévrose d'insertion; et, l'on sait aujourd'hui qu'elle représente le reliquat d'un muscle disparu chez l'homme, mais normal chez les sauriens (Gegenbaur).

On peut dire la même chose du feuillet aponévrotique intermédiaire au grand fessier et au tenseur du fascia lata. « Les cellules embryonnaires de l'ébauche de ce fascia qui possédaient primitivement un protoplasma contractile et qui devaient former des fibres musculaires, se sont transformées en inoblastes fusiformes, et non en myoblastes. Ce fascia n'est en somme qu'une partie du grand fessier », partie atrophiée, mais n'en ayant pas moins la même valeur morphologique que le reste du muscle (Krause).

GAINES FIBREUSES DES TENDONS

Les gaines tendineuses peuvent être distinguées en deux ordres : les unes simples, les autres divisées en plusieurs gaines secondaires.

Les *gaines simples* sont ordinairement représentées par des fibres curvilignes venant s'insérer sur les deux bords de la gouttière osseuse dans laquelle glis-

sent les tendons. Elles transforment ces gouttières en de véritables tunnels ostéo-fibreux. Demi-circulaires et transversales en certains points, elles se disposent obliquement en certains autres, notamment au niveau des surfaces articulaires. Les gaines fibreuses qui logent les tendons des fléchisseurs des doigts et des orteils représentent le type de cette variété.

Les *gaines composées*, communes à plusieurs tendons, présentent des aspects différents suivant les cas. Au niveau du poignet ou du cou-de-pied ce sont des bandelettes qui croisent plus ou moins obliquement les tendons. Ces bandelettes forment avec la gouttière osseuse dont elles réunissent les deux bords un canal qui tantôt reste indivis (canal des fléchisseurs de la main au poignet), tantôt est divisé en une série de loges secondaires par des cloisons qui se détachent de la face profonde du ligament annulaire (gaines fibreuses du ligament annulaire dorsal du poignet). Au niveau de la paume et à la plante, les gaines tendineuses se présentent sous forme de conduits exclusivement fibreux qui sont une dépendance des aponévroses palmaire et plantaire moyenne.

Au point de vue de leur signification anatomique, ces gaines fibreuses des tendons se rattachent directement aux aponévroses. Les unes (ligament annulaire dorsal du carpe) ne sont que des épaississements des aponévroses d'enveloppe, dont on ne peut les séparer qu'artificiellement. Les autres (gaines des fléchisseurs au niveau de la paume et de la plante) doivent être regardées comme se rattachant aux aponévroses d'insertion, les aponévroses palmaire et plantaire représentant de véritables tendons étalés.

Le ligament annulaire antérieur du poignet représente une formation intermédiaire, constitué qu'il est en partie par des fibres propres, en partie par l'entrecroisement des tendons d'origine des muscles des éminences thénar et hypothénar.

ORGANES SÉREUX ANNEXÉS AUX TENDONS ET AUX MUSCLES

Comme tous les organes du corps, les muscles sont unis entre eux et aux parties voisines (os, ligaments, tendons, etc.) par du tissu conjonctif qui comble les interstices et forme des cloisons de séparation. Lorsque deux muscles voisins jouissent de mouvements parfaitement indépendants, le tissu celluleux qui les sépare devient lâche, ses aréoles s'agrandissent; mais toujours il reste à l'état de tissu celluleux. Aux extrémités des muscles, là où leur tissu s'est condensé en tissu tendineux, le frottement de ces tendons sur les parties voisines détermine une modification plus profonde du tissu conjonctif dont les aréoles, progressivement agrandies par la répétition incessante des mouvements, se fondent en espaces ou cavités plus ou moins grandes, simples ou cloisonnées, unies ou multiloculaires. Ces organes de glissement, déterminés par la répétition des frottements ou glissements, ont été détachés du tissu conjonctif sous le nom d'*organes séreux*.

Ce sont les *bourses séreuses* et les *synoviales tendineuses*.

A quoi sont dus ces différents organes séreux? Il est d'abord bien évident qu'ils sont en relation intime avec les mouvements des tendons qu'ils entourent. Ce n'est jamais qu'au point où l'on voit un tendon glisser sur une surface dure ou entrer en contact intermittent avec elle, que se développent les séreuses. De plus leur forme et leur disposition dépendent de la forme du tendon, de l'éten-

due et de l'espèce de mouvement qu'il exécute et de ses rapports avec les parties sur lesquelles il glisse.

Mais il ne faudrait pas croire que ce sont les contractions musculaires qui créent la séreuse au cours de la vie embryonnaire. C'était l'opinion de Velpeau qui, un des premiers, chercha à élucider la manière dont se développent ces cavités (Rech. sur les cav. closes. *Ann. de la Chir. fr. et étrang.*, 1843, t. VII). Pour lui, au début, les tendons sont entourés d'une couche de substance amorphe que les frottements répétés tassent et aplatissent en lamelles et dans laquelle ils creusent ainsi une cavité séreuse. Au point de vue ontogénique, cette théorie, basée uniquement sur la dissection, est inexacte; le frottement des tendons n'est pour rien dans leur développement. Presque en même temps, Retterer, chez l'embryon de lapin (Des bourses muq. et des cav. péritend. *Jour. de l'Anat*, 1896, t. XXXII, p. 256), et Chemin, chez l'embryon humain (La synoviale tendineuse chez l'embryon et le fœtus humains. *Bibl. anat.*, 1896, t. IV, p. 132), par l'analyse histologique ont montré que les séreuses sont déjà formées à une époque où les muscles sont incapables de produire un acte mécanique suffisant pour creuser des cavités.

La répétition du frottement des tendons sur les parties voisines est donc *phylogénitiquement* la cause du développement des organes séreux; mais ceux-ci sont maintenant fixés à l'état d'*organes normaux*, *héréditairement transmis*, si bien que nous voyons, chez le fœtus, le tendon et sa synoviale de glissement apparaître simultanément.

Le rôle des mouvements est loin d'être nul cependant, et Chemin insiste avec raison sur ce point : s'ils ne font pas naître la cavité, du moins ils l'agrandissent et la façonnent; en outre, dans quelques cas, ils font communiquer ensemble deux synoviales primitivement distinctes.

L'histogenèse de ces cavités a été fort bien étudiée par Retterer (*loc. cit.*, p. 263). A l'origine, tout le tendon est relié et soudé au tissu environnant par un tissu plein; les gaines fibreuses sont reconnaissables sous la forme de traînées plus denses. A mesure que les fibres se développent davantage dans le tendon ou la gaine fibreuse, le tissu conjonctif intermédiaire à ces organes devient clair, transparent et se transforme en tissu muqueux; il se fluidifie de plus en plus et disparaît enfin par fonte totale en donnant naissance à la première synovie qui remplit la cavité muqueuse ou péritendineuse. Celle-ci se développe donc d'une façon analogue aux cavités périlymphatiques de l'oreille interne et résulte d'une évolution spéciale du tissu conjonctif qui à l'origine soude les tendons aux parties périphériques. Cette fonte amène la production d'une cavité, sauf sur quelques points où certaines portions du tissu conjonctif évoluent en lamelles ou brides vasculaires (mésotendons).

C'est donc ainsi que se développent les synoviales tendineuses et les bourses séreuses normales : les unes et les autres s'accroissent par un processus semblable au processus formateur des bourses anormales (B. sér. professionnelles, p. ex.). Les pressions et les frottements produisent une irritation du tissu conjonctif; d'où multiplication cellulaire et épaississement; secondairement, ces cellules élaborent une substance muqueuse qui en se fluidifiant a pour résultat l'extension de la cavité préexistante ou la formation d'une cavité nouvelle.

Ce qui distingue nettement ce processus de celui qu'admettait Velpeau, c'est

que pour celui-ci, il y avait clivage *intercellulaire*, tandis que pour Retterer le développement de la cavité est *intraprotoplasmatique*

La paroi de ces cavités comprend deux couches : la couche interne, endothéliale, est constituée par des cellules dont la surface libre est devenue lisse par perte d'une partie du protoplasma et non par aplatissement. La couche externe est composée d'un tissu conjonctif plus ou moins lâche ou fibreux, semblable à celui qui constitue les gaines lamelleuses. Très épaisse au niveau du feuillet pariétal, surtout aux points où la membrane s'isole en cul-de-sac de réflexion, cette couche externe manque presque entièrement sur le feuillet viscéral.

Le développement de ces cavités est très précoce. Pour les synoviales tendineuses, Heinecke, sur des fœtus de 24 et 28 semaines, aurait constaté la présence de toutes les gaines (*Die Anat. u. Path. der Scheimbeutel u. Sehnenscheinden.* Erlangen, 1868). Velpeau les aurait vues commencer à apparaître à la fin du 3e mois. Enfin, pour Chemin, la plupart sont visibles à 2 mois et elles sont presque toutes constituées à 2 mois et demi.

Quant aux bourses muqueuses, Chemin distingue celles qui, situées entre deux plans résistants (telle la b. sér. rétro-calcanéenne), sont très hautement et très tôt différenciées, comme les synoviales tendineuses, et celles dont le développement tardif semble surtout la conséquence des mouvements (telles les b. sér. professionnelles).

BOURSES SÉREUSES OU MUQUEUSES

Ce sont de petites cavités closes, intermédiaires à un tendon et à la surface dure sur laquelle ce tendon *glisse ou avec laquelle, par instant, il entre en*

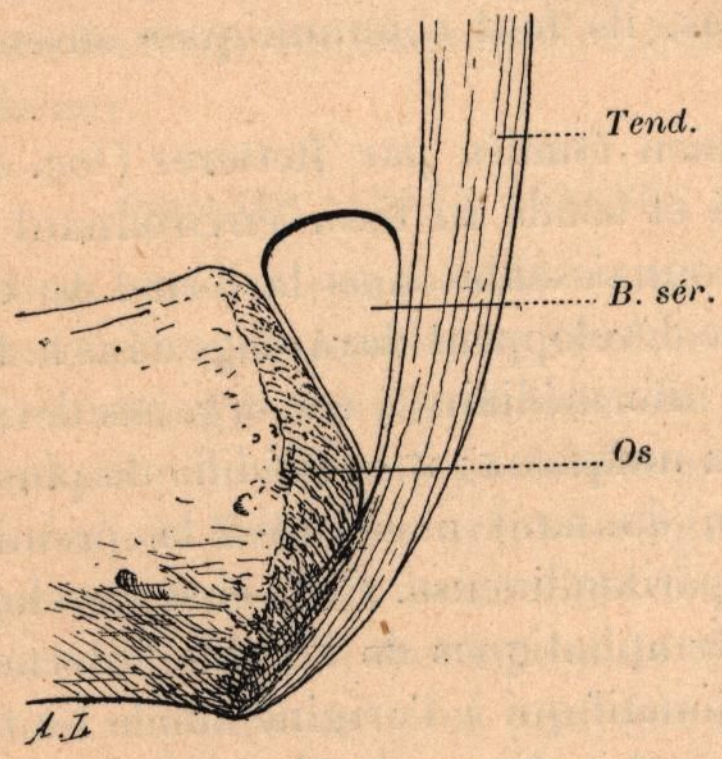

FIG. 78. — Schéma d'une bourse séreuse.

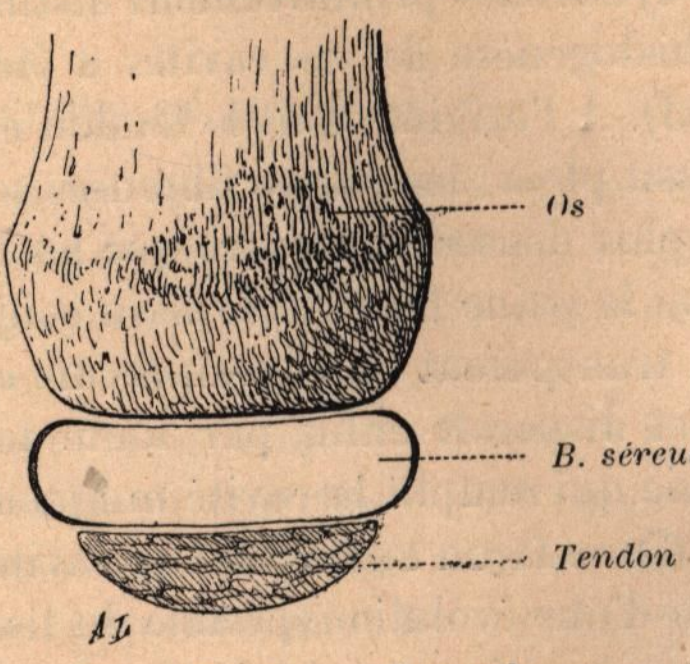

FIG. 79. — Schéma d'une bourse séreuse.

contact. Cette dernière distinction est fort importante ; ex. : la grande bourse séreuse intermédiaire à la face postérieure tendineuse du psoas iliaque et au bord antérieur de l'os iliaque que continue le ligament de Bertin, est une bourse de glissement, créée par l'incessante répétition des frottements du tendon du psoas sur les parties dures sous-jacentes. Par contre, je ne puis faire rentrer dans la même catégorie la bourse séreuse intermédiaire au tendon d'Achille et à la partie supérieure de la face postérieure du calcanéum, celle de l'insertion du tendon rotulien, et, d'une façon générale, toutes les bourses annexées à l'insertion même des tendons. On ne peut dire de ces dernières

qu'elles résultent d'un frottement ou glissement. Si donc elles n'ont point été créées par glissement ou frottement, phénomènes qui ne sauraient se produire en de telles conditions, à quoi répondent-elles? En d'autres termes, quel agent ou quelle forme de mouvement a déterminé en ces points l'apparition d'un organe séreux?

Je pense que cet agent est le *contact intermittent* que les mouvements établissent entre l'os et le tendon. Regardez les deux schémas ci-joints; ils exagèrent ce qui se passe quand le pied passe de la flexion à l'extension. L'angle formé par le tendon d'Achille et la face postérieure du calcanéum n'est point invariable. Il grandit et diminue alternativement : dans la flexion forcée, il est tout à fait réduit, le contact s'établissant entre la face postérieure du calcanéum et la face antérieure du tendon d'Achille; dans l'extension, l'angle augmente, les deux surfaces s'éloignant. N'est-il pas évident que la bourse séreuse intermédiaire répond à ce contact *intermittent*?

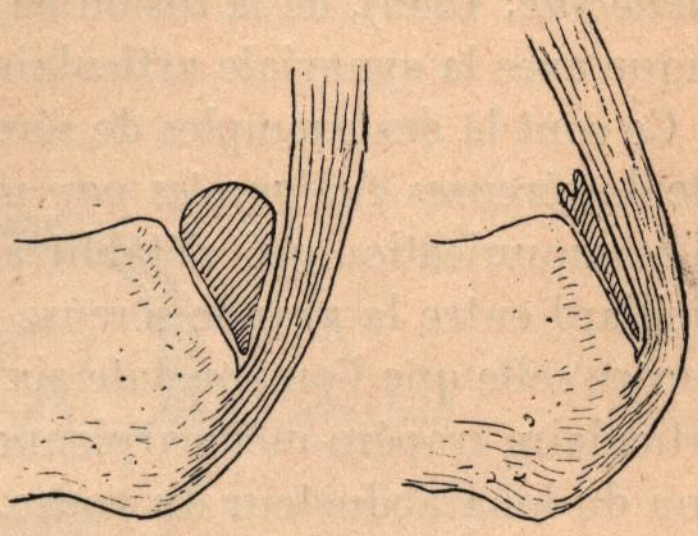

Fig. 80. — Schéma des bourses séreuses par contact intermittent.

Et, comme un vide ne peut se produire entre l'os et le tendon, vous voyez au-dessus de la petite séreuse une graisse molle qui descend entre les deux surfaces lorsque l'extension les a séparées. Il se passe là, en petit, quelque chose d'analogue au jeu des pelotons adipeux annexés aux grandes synoviales articulaires; tel le pseudo-ligament adipeux du genou, telle la graisse rougeâtre qui entre et sort de la cavité cotyloïde à chaque mouvement du fémur, comblant l'écartement qui se produit entre les surfaces articulaires dans certains mouvements. C'est à cette espèce de bourses séreuses que Velpeau fait sans doute allusion lorsqu'il parle de ces séreuses « qui se développent bien plus sous l'influence du mouvement *de soufflet et de la pression* que par suite du glissement des parties », bien qu'il donne, comme exemple, la bourse sous-deltoïdienne qui me paraît plutôt liée aux mouvements de rotation de la tête humérale.

Ces deux catégories de bourses séreuses n'ont d'ailleurs pas la même forme : les bourses séreuses de glissement sont allongées *par et suivant* le mouvement du tendon; les bourses séreuses de contact intermittent sont sphériques ou ovoïdes et répondent en général à la *forme des surfaces en contact.*

La plupart des bourses muqueuses répondent au frottement ou au contact intermittent d'un tendon et d'un os, ou d'un tendon et d'un ligament, ou de deux tendons (ex. : tendons contigus du grand rond et du grand dorsal). A ces bourses séreuses tendineuses qui forment l'immense majorité, la plupart des auteurs ajoutent des bourses séreuses intermusculaires, résultant du frottement entre deux muscles qui glissent l'un sur l'autre. Je dois faire remarquer que je ne connais pas de bourse séreuse intermédiaire à deux corps musculaires; par contre, on voit souvent apparaître un organe séreux, là où deux muscles se rencontrent par un bord ou une face tendineuse : telle la bourse séreuse intermédiaire au bord interne tendineux du jumeau interne et au demi-membraneux.

Enfin, à ces deux variétés de bourses séreuses tendineuses, il en faut joindre une troisième : celle des *bourses séreuses intra-tendineuses* que l'on trouve

dans l'épaisseur de certains tendons composés de plusieurs plans (triceps, quadriceps, etc., etc.).

Primitivement, ces bourses séreuses sont distinctes des cavités articulaires au voisinage desquelles elles sont placées; plus tard, *par le fait de leur agrandissement ou de l'usure des ligaments* aux points de frottement, il en est un certain nombre qui entrent en communication avec la synoviale articulaire. Le fait est si ordinaire pour la séreuse annexée au tendon bicipital dans la coulisse, que certains auteurs décrivent la séreuse tendineuse comme prolongement normal de la séreuse articulaire. Au genou, la bourse séreuse sous-poplitée communique d'ordinaire avec la synoviale; très souvent, chez les sujets âgés, la bourse séreuse intermédiaire aux jumeaux et au demi-tendineux, bourse qui résulte, comme je l'ai démontré (Bourses séreuses poplitées, in *Arch. gén. de Médecine*, 1886), de la fusion de trois séreuses primitivement isolées, communique avec la synoviale articulaire.

Ce sont là des exemples de séreuses *fusionnées par extension*; comme exemple de séreuses *fusionnées par usure* avec une synoviale articulaire, je citerai la communication qui s'établit assez souvent chez l'adulte et surtout chez le vieillard entre la grande séreuse sous-iliaque et la synoviale coxo-fémorale, ou encore celle que l'on constate six fois sur dix chez l'adulte, entre la synoviale articulaire trapézo-métacarpienne et la bourse séreuse que j'ai décrite à l'insertion du long abducteur du pouce.

GAINES SYNOVIALES TENDINEUSES

Ce sont des organes séreux annexés aux tendons qui se meuvent dans des coulisses fibreuses ou dans des canaux ostéo-fibreux, comme on en voit au voisinage des articulations en général, et particulièrement au poignet et aux doigts. Leur disposition est déjà un peu plus compliquée que celle des bourses séreuses. Nous avons vu que celles-ci sont essentiellement composées d'une vésicule arrondie appliquée par l'une de ses parois au tendon, par l'autre à l'organe sur lequel il se meut ou avec lequel il entre en contact, tandis que sa périphérie forme entre les deux organes un cul-de-sac circulaire. Dans la gaine synoviale tendineuse, l'organe séreux revêt la forme d'un cylindre creux à double paroi ou d'un manchon dont un feuillet tapisse la face interne du canal ostéo-fibreux (*feuillet pariétal*), tandis que l'autre, réfléchi, revêt la face externe du tendon (*feuillet viscéral*).

A ses deux extrémités, la gaine synoviale est fermée par le cul-de-sac circulaire que forme la réflexion du feuillet pariétal se portant sur le tendon où il devient feuillet viscéral. Ainsi est constituée une cavité close, cylindre à double paroi ou manchon à l'intérieur duquel passe le tendon. On comprend aisément que le tendon, entouré de toutes parts par la cavité close, n'est point dans cette cavité; en effet, cette cavité est virtuelle, ses feuillets étant au contact à l'état normal. Au niveau des points de réflexion, le feuillet pariétal forme autour du tendon une gaine réfléchie, *gaine préputiale*, que je décrirai avec les synoviales tendineuses des doigts.

Cette disposition, des plus simples en somme, est parfois un peu compliquée par ce fait que des lames celluleuses se détachent du canal ostéo-fibreux accom-

pagnant les vaisseaux qui se rendent au tendon : ce sont les freins des tendons, *vincula tendinum* ou *mésotendons*.

Il est aisé de comprendre que ces mésos qui cloisonnent partiellement la

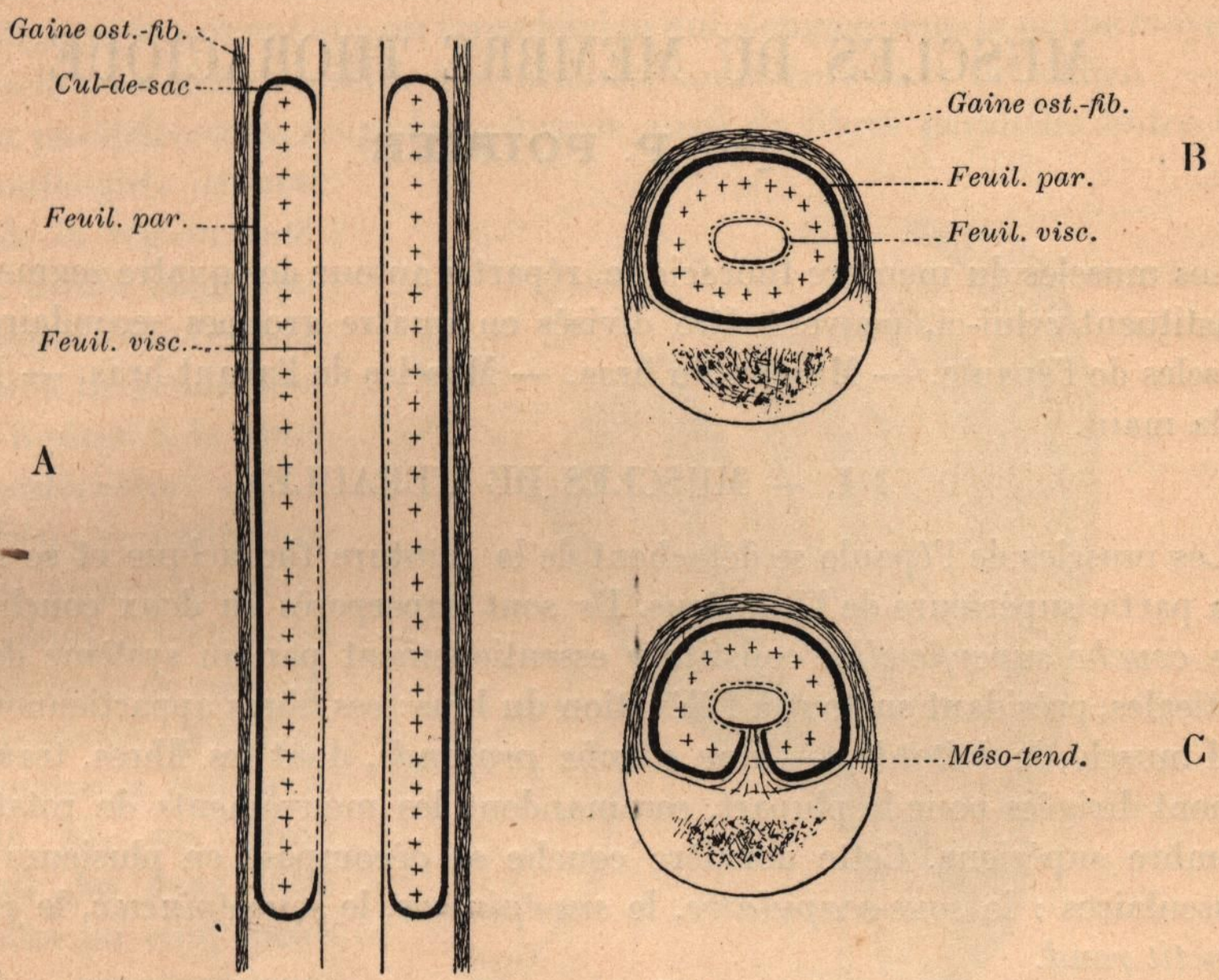

Fig. 81. — Schéma des gaines séreuses digitales.

Le feuillet pariétal épais est représenté par un trait plein, le feuillet viscéral par une ligne ponctuée ; des croix sont dans la cavité séreuse dont les parois ont été écartées

A, Gaine synoviale tendineuse, coupe longitudinale : les gaines préputiales que j'ai décrites, et sans lesquelles le jeu du tendon serait impossible et incompréhensible, n'ont point été figurées dans ce schéma.

B, Coupe transversale d'une gaine synoviale en un point où le tendon est libre dans la cavité séreuse.

C, Coupe transversale en un point où le tendon reçoit des vaisseaux par un méso.

cavité séreuse, soulèvent le feuillet pariétal de celle-ci et sont entourés par la séreuse comme le tendon lui-même. Le schéma C, donnant la coupe d'une gaine synoviale au niveau d'un mésotendon, fait bien comprendre cette disposition.

Dans cette nouvelle édition de myologie, nous avons supprimé les nombreux synonymes des muscles. Chaque muscle est désigné sous le nom en usage dans la nomenclature française ; à la suite de ce nom nous ajoutons seulement le nom latin adopté dans la réunion de la Société Anatomique à Bâle (1895).

CHAPITRE QUATRIÈME

MUSCLES DU MEMBRE THORACIQUE

par P. POIRIER

Les muscles du membre thoracique, répartis autour des quatre segments qui constituent celui-ci, peuvent être divisés en quatre groupes secondaires : — Muscles de l'épaule. — Muscles du bras. — Muscles de l'avant-bras. — Muscles de la main.

§ I. — MUSCLES DE L'EPAULE[1]

Les muscles de l'épaule se détachent de la ceinture thoracique et se rendent à la partie supérieure de l'humérus. Ils sont superposés en deux couches : — une *couche superficielle*, constituée essentiellement par un système de fibres verticales, présidant surtout à l'élévation du bras; ces fibres appartiennent à un seul muscle, le *deltoïde;* — une *couche profonde*, dont les fibres, transversalement dirigées pour la plupart, commandent les mouvements de rotation du membre supérieur. Cette dernière couche se décompose en plusieurs masses musculaires : le *sous-scapulaire*, le *sus-épineux*, le *sous-épineux*, le *grand* et le *petit rond*.

DELTOÏDE. — M. deltoideus.

Le deltoïde est un muscle triangulaire, dont la base s'attache à la ceinture thoracique (scapulo-claviculaire) et le sommet à l'humérus; contourné en demi-cône, grossièrement fasciculé, il recouvre l'articulation scapulo-humérale, la coiffant d'une épaisse masse charnue qui modèle le moignon de l'épaule.

Il prend naissance : 1° *au tiers externe de la clavicule*, sur une sorte d'encoche entamant le bord antérieur et la face supérieure de cet os; — 2° *au sommet et au bord externe si épais de l'acromion;* — 3° *au versant inférieur de l'épine de l'omoplate;* — 4° et quelquefois à l'*aponévrose sous-épineuse*.

Les origines *claviculaires* se font par des fibres charnues et par de courtes fibres aponévrotiques. Les origines *acromiales*, par trois ou quatre trousseaux tendineux, et, dans l'intervalle de ceux-ci, par implantation directe des fibres charnues. Les origines à l'épine se font par une lame tendineuse qui, d'abord indivise, se dédouble; les fibres charnues naissent dans l'écartement de ces deux feuillets, dont le profond donne encore insertion à quelques fibres du muscle sous-épineux et se continue d'ailleurs avec l'aponévrose de revêtement de ce muscle.

De cette longue origine *cléido-scapulaire*, les fibres convergent en descendant, les antérieures d'avant en arrière, les moyennes verticalement, en décri-

1. Je ne décrirai ici que les muscles proprement dits de l'épaule, *muscles intrinsèques*, moteurs de l'humérus. D'autres muscles, allant des côtes, du rachis ou de la clavicule à l'omoplate ou à l'humérus, muscles également moteurs du membre supérieur, comme le grand dorsal, le trapèze, le grand pectoral, etc., etc., seront décrits avec les muscles du tronc. Ce faisant, je me conforme aux habitudes classiques, bien que ces *muscles* appartiennent en réalité au membre thoracique.

vant un arc qui s'applique sur la saillie de la tête humérale, les postérieures, d'arrière en avant, de telle sorte que le corps charnu qu'elles composent se rétrécit peu à peu et se ramasse en une pointe qui vient se terminer à l'*empreinte deltoïdienne.*

A première vue, on distingue aisément, dans le corps charnu du deltoïde, trois portions : une *portion antérieure* ou *claviculaire* dont les fibres, parallèles entre elles, se terminent sur un large tendon qui s'engage sous la partie moyenne du muscle pour aller s'insérer à la branche antérieure du V deltoïdien ; — une *portion postérieure* ou *scapulaire* formée aussi de fibres parallèles entre elles et aboutissant, comme celles de la région antérieure, à une large aponévrose qui s'engage sous la portion moyenne pour aller s'insérer à la branche postérieure du V deltoïdien ; — enfin, une *portion moyenne, acromiale*, dont la texture est fort différente de celle des deux portions précédentes. Comme le montre le schéma 83, ses fibres naissent des deux côtés de quatre ou cinq fortes lamelles aponévrotiques qui se détachent de l'acromion et descendent dans l'épaisseur du muscle; elles vont se terminer sur les côtés des cloisons fibreuses qui s'élèvent de l'interstice du V deltoïdien et sur les tendons des parties antérieure et postérieure.

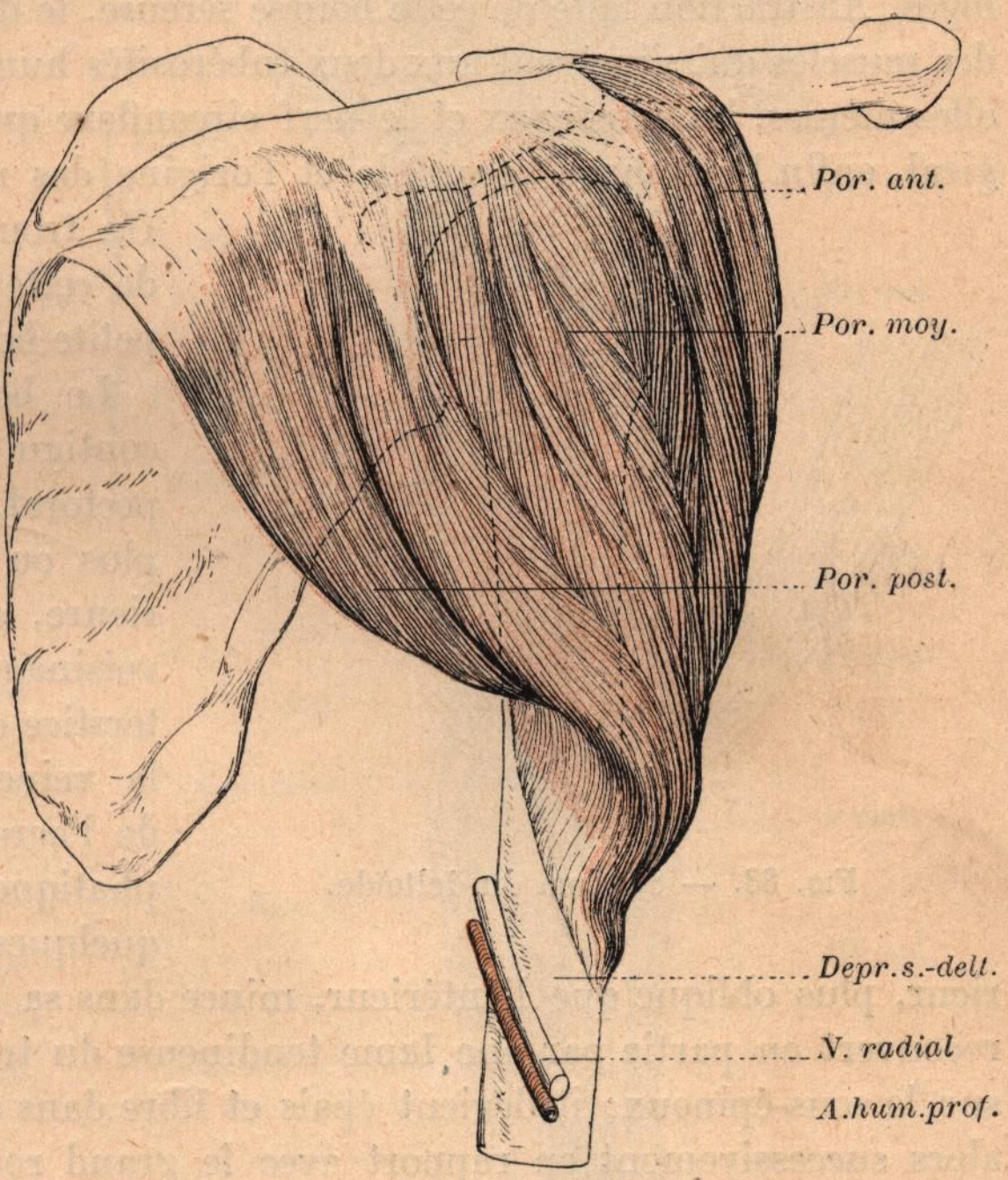

FIG. 82. — Le deltoïde.

A ces faisceaux penniformes de la partie moyenne, il faut ajouter d'autres fibres charnues qui, naissant directement de l'acromion entre les faisceaux précédents, vont se terminer sur le sommet des cloisons tendineuses inférieures, tandis que d'autres, nées aux extrémités des cloisons tendineuses supérieures, vont s'insérer directement dans l'angle du V deltoïdien entre les cloisons inférieures. — Les fibres des portions antérieure et postérieure sont plus longues que celles de la portion moyenne; la longueur des premières est de 11 cm. en moyenne, celle des secondes de 9 cm. seulement.

J'ai déjà fait remarquer que les lames tendineuses des portions antérieure et postérieure s'engagent sous les fibres charnues de la portion moyenne et sont ainsi masquées par elles, de telle sorte que le tendon huméral n'est visible que par la face profonde du muscle.

Rapports. — Le deltoïde est recouvert par la peau dans laquelle viennent se

terminer les filets des branches sus-acromiales et sus-claviculaires du plexus cervical et un rameau du circonflexe. Sur sa face externe est appliquée une aponévrose mince et transparente de laquelle se détachent des cloisons qui divisent la masse musculaire, surtout dans sa partie moyenne, en grosses colonnes charnues (Voy. fig. 87).

Sous la face profonde du muscle, on trouve un deuxième feuillet aponévrotique. C'est entre cette lame aponévrotique profonde et l'articulation revêtue de son surtout tendineux, formé par les muscles scapulaires, que se trouve la vaste bourse séreuse sous-deltoïdienne, parfois cloisonnée, parfois divisée en deux loges. Abstraction faite de cette bourse séreuse, le deltoïde recouvre les tendons des muscles qui s'insèrent aux deux tubérosités humérales, les deux tubérosités elles-mêmes, les vaisseaux et le nerf circonflexe qui contournent le col chirurgical, enfin l'apophyse coracoïde et l'origine des muscles qui s'en détachent. On trouve parfois entre le sommet de cette apophyse et le muscle une petite bourse séreuse.

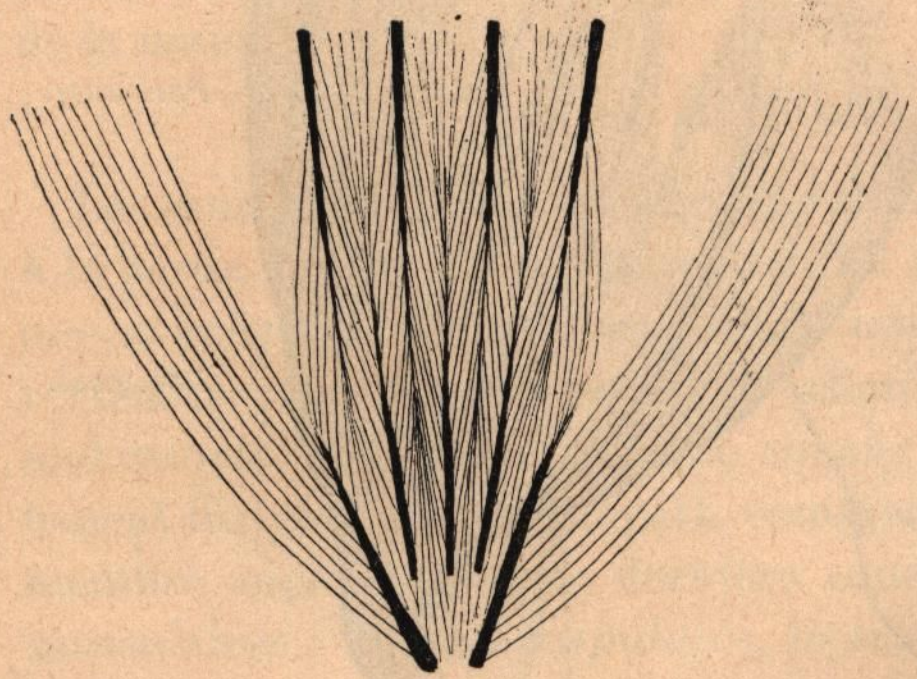

FIG. 83. — Schéma du deltoïde.

Le bord antérieur du deltoïde, contigu au bord externe du grand pectoral, avec lequel il se fusionne plus ou moins dans sa partie inférieure, s'en sépare d'ordinaire au voisinage de la clavicule; dans l'interstice des deux muscles cheminent la veine céphalique, une branche de l'acromio-thoracique et des lymphatiques; on y trouve parfois quelques ganglions. Le bord postérieur, plus oblique que l'antérieur, mince dans sa partie supérieure, où il est recouvert en partie par une lame tendineuse du trapèze, est d'abord appliqué sur le sous-épineux; il devient épais et libre dans sa moitié inférieure et entre alors successivement en rapport avec le grand rond, la longue portion et le vaste externe du triceps.

Action. — Le deltoïde détache le bras du tronc et le porte en dehors : c'est à ce mouvement qu'on donne le nom d'élévation du bras; abduction serait mieux. — La contraction du deltoïde amène l'humérus à la direction horizontale; au delà, le mouvement est arrêté par la distension du grand rond et de la partie inférieure de la capsule humérale. Le mouvement d'abduction est plus étendu dans la rotation en dehors que dans la rotation en dedans. — Les trois portions du deltoïde prennent part à ce mouvement d'élévation. La portion moyenne élève l'humérus directement en dehors, la portion antérieure l'élève en le portant en avant et en dedans comme dans l'action de porter la main à la bouche, tandis que la portion postérieure l'élève en le portant en arrière et en dedans (action de porter la main dans le dos). — Duchenne a montré que les faisceaux postérieurs ne pouvaient élever le bras au delà d'un angle de 45° avec le tronc; quand le bras est élevé jusqu'à l'horizontale, ces faisceaux sont relâchés. Dans cette situation, l'excitation électrique des faisceaux postérieurs abaisse l'humérus. — La contraction isolée du deltoïde place le bras à angle droit

avec le tronc et détermine en même temps un double mouvement de bascule de l'omoplate : l'un, par lequel l'angle inférieur s'élève en se portant vers la ligne médiane, l'autre qui éloigne du thorax son bord spinal et creuse entre les deux une profonde gouttière. Dans l'élévation physiologique du bras, sur le vivant, ce mouvement de bascule de l'omoplate n'a point lieu, car le grand dentelé se contracte énergiquement pour maintenir l'omoplate solidement appliquée contre la paroi thoracique et s'opposer à l'inclinaison du bord spinal. Bien plus, c'est le même grand dentelé qui, en imprimant un mouvement de rotation à l'omoplate, permet l'élévation verticale du bras. — J'ai dit ailleurs que par sa tonicité, le deltoïde contribuait à maintenir le contact entre les surfaces articulaires de l'épaule.

Si le deltoïde prend son point fixe sur l'humérus, le bras étant levé et fixé il soulève l'épaule et le tronc (action de grimper).

Innervation. — Innervé par le circonflexe : les filets qui vont au chef scapulaire se détachent du nerf au moment où ce dernier croise le tendon du grand rond ; les filets des chefs acromial et claviculaire se détachent sur toute la longueur du trajet périhuméral du circonflexe, et pénètrent le corps charnu par sa face profonde.

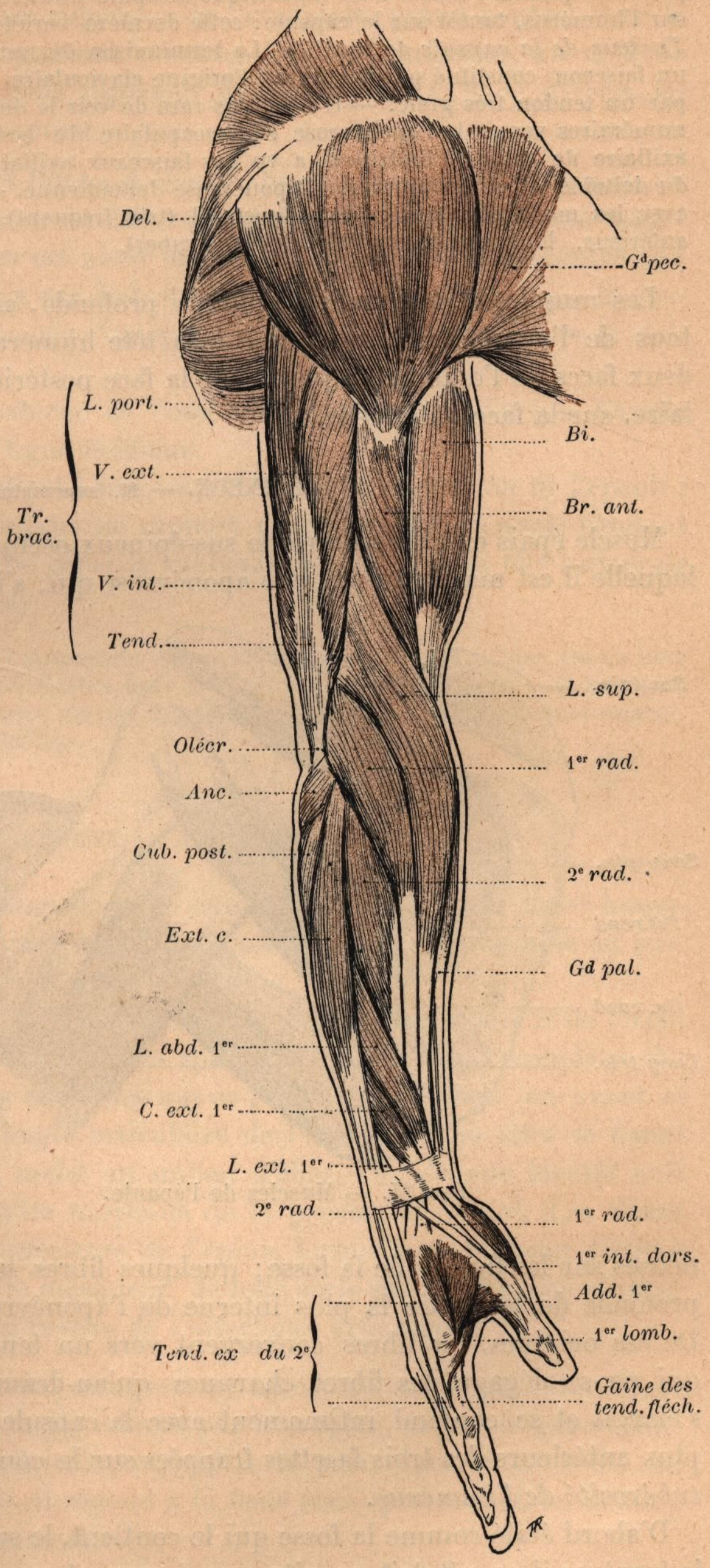

Fig. 84. — Les muscles du membre supérieur, face antérieure.

Variations et anomalies. — On a signalé l'absence de la portion claviculaire du deltoïde et de sa portion acromiale en totalité ou en partie. La séparation complète du deltoïde en trois chefs est une anomalie relativement fréquente qui reproduit la disposition normale chez le chat (delto-claviculaire, delto-acromial, et delto-

spinal de Strauss-Durckeim). — Le deltoïde est quelquefois dédoublé; les faisceaux profonds prennent parfois l'aspect d'un digastrique (scapulo-humeralis digastricus) et s'insèrent tantôt sur l'humérus, tantôt sur la capsule; cette dernière variété représente une des formes du *Tenseur de la capsule* de Hyrtl. — La terminaison du muscle est assez fixe. Testut signale un faisceau constitué par des fibres d'origine claviculaire et se terminant sur l'épitrochlée par un tendon très grêle. — Il n'est pas rare de voir le deltoïde recevoir des faisceaux surnuméraires venus de l'aponévrose sous-scapulaire, du bord spinal de l'omoplate, du bord axillaire de cet os. Chudzinski a vu ces faisceaux axillaires contourner le bord postérieur du deltoïde et se terminer sur l'aponévrose deltoïdienne. — Le deltoïde peut être fusionné avec les muscles voisins : grand pectoral (très fréquent), trapèze, sous-épineux, brachial antérieur, long supinateur (Macalister, Gruber).

Les muscles de la couche scapulaire profonde, au nombre de cinq, naissent tous de l'omoplate et se rendent à la tête humérale : ils sont répartis sur les deux faces de l'omoplate, quatre sur la face postérieure, un seul, le sous-scapulaire, sur la face antérieure.

SUS-ÉPINEUX. — M. supraspinatus.

Muscle épais et triangulaire, le sus-épineux occupe la fosse sus-épineuse dans laquelle il est maintenu par une aponévrose qui, s'insérant sur les bords de la fosse, lui constitue avec cette dernière une loge ostéo-fibreuse, ouverte en dehors, au-dessus de l'articulation scapulo-humérale.

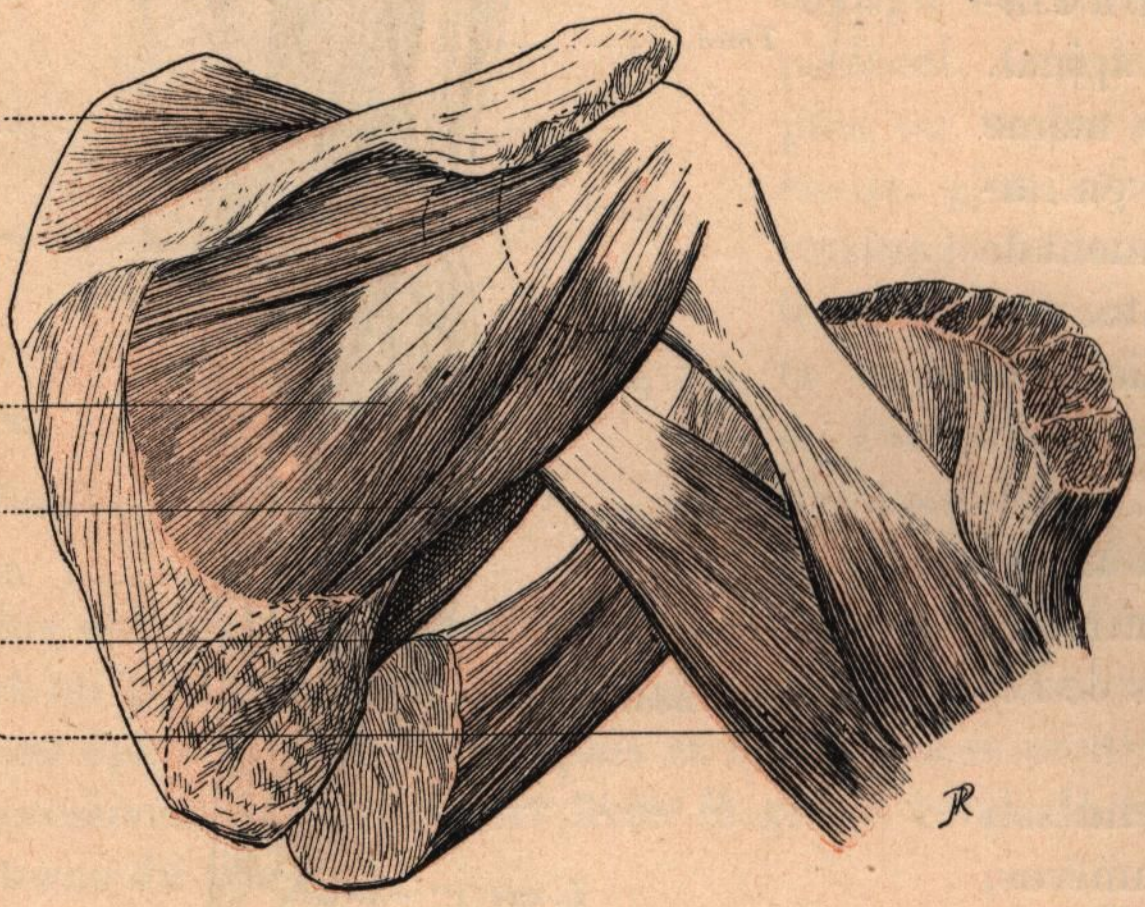

FIG. 85. — Muscles de l'épaule.

Il naît des deux tiers internes de la fosse *sus-épineuse*, par l'implantation directe des fibres charnues, auxquelles s'adjoignent quelques fibres tendineuses sur les limites de la fosse ; quelques fibres se détachent aussi de la face profonde de la partie la plus interne de l'aponévrose qui recouvre le muscle. De ces origines, les fibres convergent vers un tendon situé profondément et qui ne se dégage des fibres charnues qu'au-dessus de l'articulation ; là, il s'élargit et se confond intimement avec la capsule articulaire, pour gagner la plus antérieure des trois facettes frappées sur le contour supérieur de la *grosse tubérosité de l'humérus*.

D'abord étalé comme la fosse qui le contient, le sus-épineux est recouvert par le trapèze ; il se rétrécit ensuite peu à peu et va s'engager sous le ligament acromio-coracoïdien ; la couche graisseuse qui sépare le sus-épineux du trapèze s'épaissit en dehors pour combler l'espace qui sépare le muscle du ligament, de l'extrémité externe de la clavicule et de l'articulation acromio-claviculaire. La face profonde du muscle répond d'abord au périoste de la fosse sus-épineuse ;

plus en dehors, le tendon se confond avec l'appareil capsulaire de l'épaule. Le bord supérieur, qui suit le bord supérieur de l'omoplate, prend contact avec le ligament coracoïdien et le ligament conoïde. Le bord inférieur, au delà de l'épine, devient tangent au bord supérieur du sous-épineux ; à ce niveau, les deux muscles semblent se fusionner.

Action. — Auxiliaire du deltoïde, il élève le bras en dehors et en avant, en même temps qu'il le fait tourner de dehors en dedans autour de son axe longitudinal. Son action élévatrice est assez énergique. Duchenne a démontré par l'observation clinique, dans un cas d'atrophie complète du deltoïde, que le sus-épineux peut élever l'humérus sur l'omoplate à la même hauteur que le deltoïde lui-même.

En même temps l'angle externe de l'omoplate s'abaisse tandis que l'angle inférieur se rapproche de la ligne médiane.

C'est en outre un ligament actif très important de l'articulation de l'épaule ; il maintient la tête de l'humérus en rapport avec la cavité glénoïde pendant l'abduction du bras et empêche ainsi la subluxation en bas de la tête humérale que tend à produire le deltoïde.

Variations et anomalies. — « Singularly invariable muscle », dit Macalister. On ne note guère en effet que la fusion de son tendon avec celui du sous-épineux ou du petit pectoral, le renforcement de son corps charnu par un faisceau venant du ligament acromio-coracoïdien ou du grand pectoral et sa bifidité.

SOUS-ÉPINEUX. — **M. infraspinatus.**

Muscle épais, aplati et triangulaire, le sous-épineux occupe la fosse homonyme dans laquelle le maintient une aponévrose disposée comme celle du sus-épineux.

Il naît : 1° des trois quarts internes de la *fosse sous-épineuse* ; — 2° de *l'aponévrose sous-épineuse*, le long des bords spinal et axillaire de l'omoplate. Ses origines se font par des fibres charnues qui se portent en dehors, en avant et en haut, convergeant vers l'angle articulaire de l'omoplate, où elles se fixent sur un tendon qui, d'abord caché au milieu d'elles, s'en dégage bientôt puis s'étale, et va se fixer à la facette moyenne de la *grosse tubérosité*. Les fibres supérieures, nées de la face inférieure de l'épine, forment un faisceau distinct qui descend sur le tendon et le masquent, de telle sorte que ce dernier n'apparaît complètement libre qu'au niveau de l'interligne articulaire.

Rapports — Le sous-épineux, recouvert au niveau de son angle externe par le deltoïde, au niveau de son angle interne par le trapèze, et par le grand dorsal au niveau de sa partie inférieure, répond à la peau dans le reste de son étendue. Par sa face profonde, il répond à la fosse sous-épineuse, et, en dehors, il s'applique sur la capsule humérale.

Deux *bourses séreuses* sont annexées au sous-épineux : l'une, inconstante, au point où il contourne le bord concave de l'épine, l'autre, constante, entre le tendon et la capsule. Arnold et Henle ont regardé cette dernière comme inconstante. Je puis affirmer qu'il n'en est rien ; mais, chez les sujets âgés, elle communique d'ordinaire très largement avec la grande synoviale articulaire.

Action. — Duchenne, faradisant le sous-épineux, a constaté qu'il imprimait à l'humérus un mouvement de rotation de dedans en dehors dans quelque position que se trouvât le bras au moment de la contraction du muscle.

Innervation. — Le sus-épineux et le sous-épineux reçoivent leurs nerfs de la branche sus-scapulaire qui se détache du plexus brachial au niveau de la cinquième paire, passe par l'échancrure coracoïdienne, fournissant un ou deux filets au sus-épineux sous lequel elle chemine, contourne l'épine de l'omoplate et va se terminer dans le sous-épineux qu'elle aborde par sa face profonde.

Variations et anomalies. — Les anomalies du sous-épineux sont relativement rares. Theile et, après lui, Meckel et Knott ont vu le sous-épineux recevoir un faisceau surnuméraire se détachant de la face externe ou du bord postérieur du deltoïde. Ces connexions entre le sous-épineux et le deltoïde sont normales chez le chameau (Meckel) et le perroquet (Alix). Nous allons voir que le sous-épineux est assez souvent fusionné avec le petit rond.

PETIT ROND. — **M. teres minor.**

Le petit rond, muscle aplati et allongé, est souvent confondu avec le sous-épineux. C'est pourquoi quelques auteurs le regardent comme un faisceau inférieur de ce muscle et le décrivent avec lui.

Il naît d'une bande osseuse longue et étroite qui suit le bord axillaire de *l'omoplate*, mais appartient en fait à la face postérieure de l'os (Voy. *Ostéologie*, p. 133). Cette étroite surface, qui va de la facette du grand rond au tubercule sous-glénoïdien, est divisée en deux champs secondaires par la gouttière transversale que creuse l'artère scapulaire inférieure, contournant le bord axillaire de l'os. — Le petit rond naît aussi de la cloison fibreuse qui le sépare du sous-épineux et de l'aponévrose d'enveloppe de ce muscle. Ces origines se font en partie par des fibres charnues, en partie par l'intermédiaire d'une aponévrose qui apparaît sur la face antérieure du muscle, et par laquelle il entre en contact avec le sous-scapulaire et avec le tendon de la longue portion du triceps.

Le corps charnu, allongé, se dirige en haut et en dehors et se poursuit sur un tendon dont il recouvre la face antérieure et le bord inférieur. Ce tendon va se fixer à la facette postérieure de la grosse tubérosité; quelques fibres charnues l'accompagnent jusqu'à son insertion osseuse et s'insèrent à la crête qui descend de cette tubérosité sur la face postérieure de l'os.

Rapports. — Recouvert par le grand rond au niveau de son extrémité inférieure, par le deltoïde dans sa partie supérieure, le petit rond répond par sa face antérieure au sous-scapulaire, à la longue portion du triceps et à la capsule articulaire. Il existe parfois une petite bourse séreuse au niveau de l'insertion du tendon.

Action. — Au point de vue physiologique, le petit rond ne fait qu'un avec le sous-épineux; Duchenne réunit ces deux muscles sous le nom de rotateur huméral postérieur. — Comme le sous-épineux, le petit rond imprime donc à l'humérus un mouvement de rotation de dedans en dehors.

Innervation. — Le muscle petit rond reçoit son innervation du nerf circonflexe. Au moment où ce nerf traverse l'espace triangulaire formé par l'humérus et la longue portion du triceps, il abandonne un filet qui se porte en arrière, en dehors et en haut, puis se perd dans le bord inférieur du muscle. Froment cependant signale un filet nerveux venu du nerf du grand rond, branche du plexus brachial, filet qui irait se perdre dans le petit rond et la partie voisine du sous-scapulaire.

Variations et anomalies. — Abstraction faite de sa fusion avec le sous-épineux, le petit

rond ne présente qu'une anomalie intéressante, c'est la séparation du faisceau principal et du petit faisceau à insertion sous-trochitérienne. Cette anomalie a été signalée pour la première fois par Gruber. Gruber assimile ce faisceau, qu'il appelle teres minimus, au subscapularis minor, faisceau différencié du sous-scapulaire.

GRAND ROND. — **M. teres major.**

Situé à la partie postérieure et inférieure de l'épaule, le grand rond s'étend de l'angle inférieur de l'omoplate à la coulisse bicipitale.

Il naît : 1° de la *surface losangique* que l'on remarque sur l'*angle inférieur de l'omoplate* au-dessous de la fosse sous-épineuse; — 2° de l'*aponévrose du sous-épineux et du petit rond* et va s'insérer, par un tendon large et mince, sur la *lèvre interne de la coulisse bicipitale*. Dès son origine, le corps charnu se porte en haut, en dehors et en avant, en s'aplatissant et s'élargissant. Dans

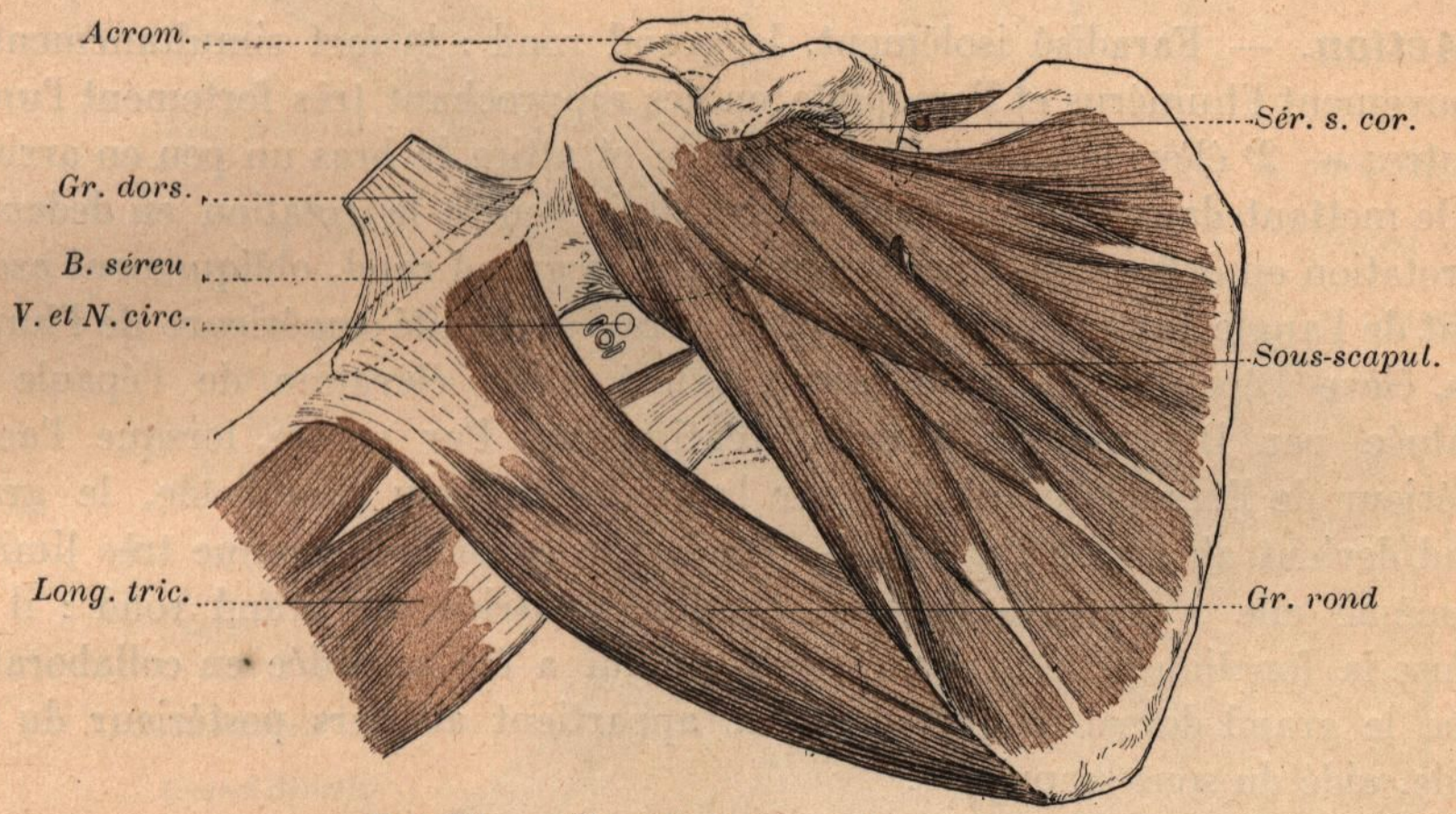

Fig. 86. — Muscles de l'épaule.

ce trajet, il *subit une véritable torsion* sur son axe. La direction des faisceaux musculaires témoigne de cette torsion; ils ne sont pas parallèles aux bords, mais croisent obliquement les faces, de telle sorte que ceux qui s'insèrent à la partie la plus élevée de la facette de l'omoplate vont à la partie la plus basse de l'insertion humérale, et réciproquement. — Il suit de cette torsion que le corps charnu, d'abord placé dans un plan frontal, là où il appartient à la paroi postérieure de l'aisselle, occupe un plan sagittal à sa terminaison sur la paroi externe du creux axillaire.

L'insertion humérale se fait à la lèvre interne de la coulisse bicipitale par un tendon large de 5 à 6 cent. et par des fibres charnues. Les fibres charnues répondent aux fibres du muscle qui ont pris naissance sur l'aponévrose du sous-épineux et du petit rond. Le tendon représente la terminaison des fibres ayant pris une insertion osseuse directe, de sorte que les faisceaux charnus ont tous une longueur sensiblement égale.

Rapports. — Le grand dorsal, qui recouvre le grand rond au niveau de son insertion scapulaire, contourne bientôt son bord inférieur et vient s'appliquer à la partie la plus externe de sa face antérieure. Les tendons des deux muscles, accolés comme deux larges feuillets, ne se séparent qu'au niveau de l'inser-

tion humérale, le tendon du grand dorsal gagnant le fond de la coulisse, tandis que celui du grand rond s'arrête à la lèvre interne de celle-ci. Une large bourse séreuse les sépare à ce niveau. On voit quelquefois le tendon du grand rond se dédoubler en deux lames, dont la plus antérieure vient tapisser le fond de la coulisse. Au-dessus du grand dorsal, la face postérieure répond à la peau que le muscle contracté soulève en une énorme saillie. Dans son tiers externe, la face postérieure entre en contact avec la longue portion du triceps. — Par sa face antérieure, le grand rond entre en rapport avec le sous-scapulaire, puis avec le contenu du creux axillaire. Par son bord supérieur, il côtoie d'abord le petit rond, dont il est ensuite séparé par la longue portion du triceps qui s'engage entre les deux muscles. Le bord inférieur est contourné par le grand dorsal.

Action. — Faradisé isolément, le grand rond : 1° met simultanément en mouvement l'humérus et l'omoplate en les rapprochant très fortement l'un de l'autre; — 2° élève le moignon de l'épaule et attire le bras un peu en arrière, en le mettant dans une attitude intermédiaire entre la rotation en dedans et la rotation en dehors. — On comprend que le grand rond, obliquement ascendant de l'angle inférieur de l'omoplate vers l'extrémité supérieure de l'humérus, élève l'épaule quand le bras est fixé. Cette élévation de l'épaule est évaluée par Duchenne à 2 ou 3 centimètres. Par contre, lorsque l'angle inférieur de l'omoplate est fixé par la contraction du rhomboïde, le grand rond devient abaisseur du bras. — Duchenne considère, comme très limitée, si même elle n'est pas illusoire, l'action rotatrice du grand rond : il lui refuse la fonction d' « *ani scalptor* » qui lui a été accordée en collaboration avec le grand dorsal et qui en réalité appartient au tiers postérieur du deltoïde, aidé du sous-scapulaire.

Innervation. — Le nerf du grand rond se détache soit du tronc postérieur du plexus brachial, soit plus rarement du circonflexe par un tronc qui lui est commun avec le nerf du grand dorsal; il aborde le muscle au niveau de sa face antérieure.

Variations et anomalies. — Le grand rond est souvent fusionné avec le grand dorsal; cette fusion se fait le plus souvent au niveau de la partie tendineuse des deux muscles, soit par la totalité de la surface des feuillets tendineux, soit seulement par leur bord inférieur. Le faisceau scapulaire du grand dorsal représente une étape de cette tendance à la fusion du grand dorsal et du grand rond. — Le grand rond peut être très réduit de volume : il peut même manquer (Macalister). Macalister l'a vu envoyer un faisceau à la longue portion du triceps. Blandin et Chudzinski l'ont vu se terminer partiellement sur l'aponévrose brachiale.

SOUS-SCAPULAIRE. — M. subscapularis.

Epais et triangulaire, ce muscle s'étend de la fosse sous-scapulaire qu'il remplit et déborde en dehors à la petite tubérosité de l'humérus (fig. 86).

Les fibres naissent : 1° de la *fosse sous-scapulaire* par trois ou quatre lames aponévrotiques qui s'insèrent aux crêtes de cette fosse, et cloisonnent le corps du muscle; dans l'intervalle de ces lames, les fibres s'implantent directement sur la surface osseuse; — 2° du *bord externe de l'omoplate*, par des fibres aponévrotiques intimement unies aux fibres aponévrotiques du grand rond, du petit rond et de la longue portion du triceps. Le bord interne se fixe à la lèvre interne du bord spinal de l'omoplate; le bord supérieur, légèrement concave, n'atteint pas, en général, le bord supérieur de l'os; le bord externe se porte en dehors

vers la petite tubérosité humérale, beaucoup moins obliquement que le bord correspondant de l'omoplate qu'il déborde de plusieurs centimètres.

De ces origines, les fibres charnues se portent en dehors, les supérieures presque horizontalement, les suivantes en affectant une direction d'autant plus oblique qu'elles sont plus inférieures. Par cette convergence des fibres, le muscle, rétréci et épaissi, s'avance vers le col de l'omoplate, s'engage sous le crochet

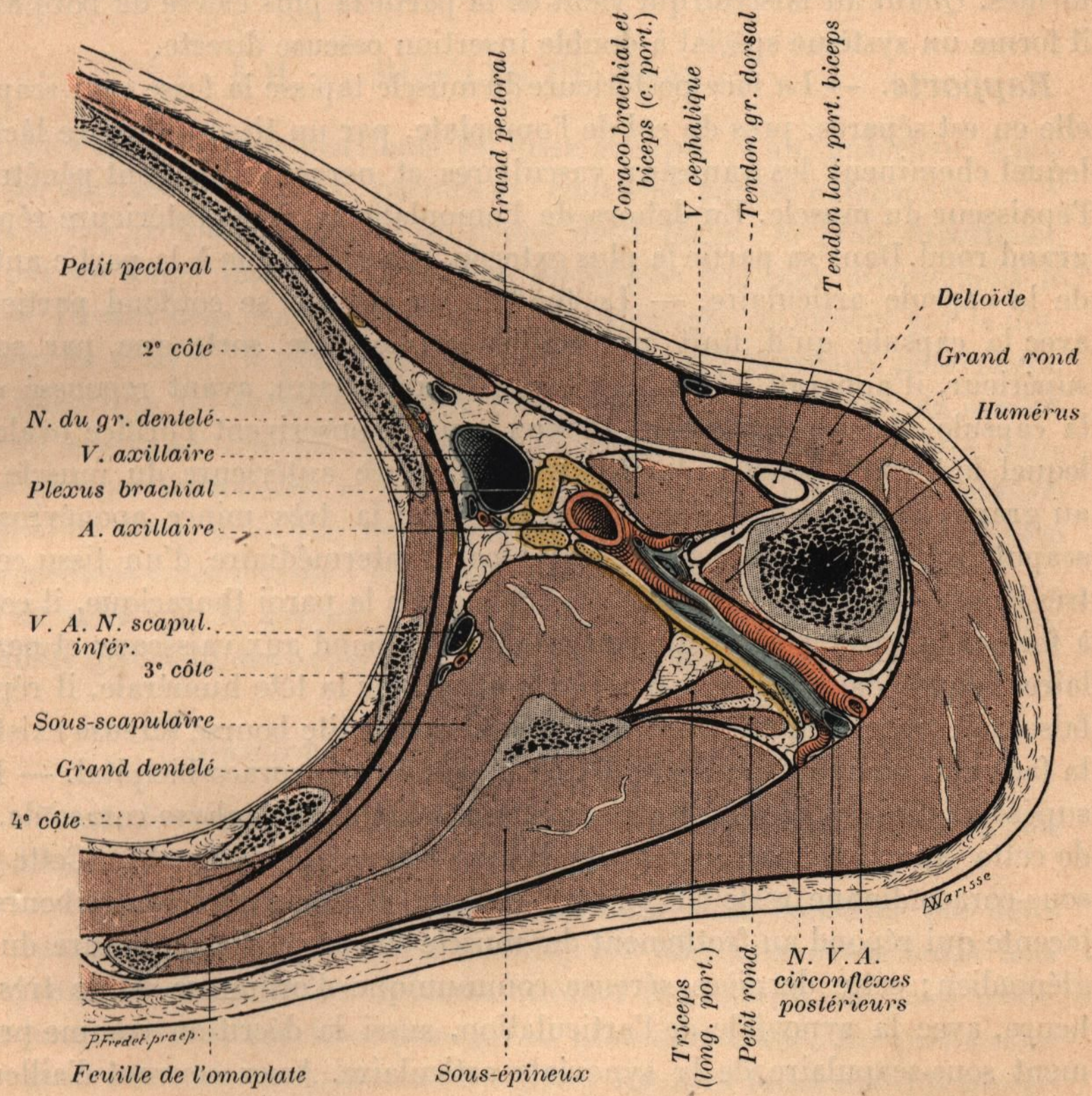

Fig. 87. — Coupe de l'épaule, passant au-dessus de l'origine des artères circonflexes. — Sujet fixé par la formaline chromique; côté droit; segment distal de la coupe (P. Fredet).

Pour laisser voir le trajet de l'artère circonflexe postérieure, de la veine qui l'accompagne et du nerf axillaire, la graisse qui recouvrait ces organes, dans l'espace quadrilatère de Velpeau, a été partiellement enlevée : ils sont donc figurés, à la fois, en coupe et dans leur longueur.

A ce niveau, le plexus brachial n'est pas encore entièrement dissocié. Cependant on reconnaît le nerf radial en dedans du nerf axillaire et, un peu en avant, le cubital. Le tronc le plus antérieur semble constitué par la racine interne du médian fusionnée avec la racine externe, dont le nerf musculo-cutané tend à se dégager.

La vaste séreuse sous-deltoïdienne n'a point été figurée.

de la coracoïde, s'applique à la face antérieure de la capsule scapulo-humérale et se termine enfin par un tendon large et épais, qui va se fixer à la large facette de la *petite tubérosité de l'humérus*. — Des fibres charnues nées de la partie la plus élevée du bord axillaire accompagnent le tendon, qu'elles masquent en partie, et vont se terminer directement sur la crête qui descend de la petite tubérosité sur la face interne de l'humérus.

L'*architecture* de ce muscle est intéressante (Voy. fig. 86). Ses fibres, nées des

parois latérales des cloisons aponévrotiques, que nous avons vues s'insérer sur les crêtes de la fosse sous-scapulaire, convergent vers les côtés de quatre ou cinq languettes tendineuses dont la réunion forme le tendon principal, constituant ainsi autant de petits muscles penniformes. Les fibres, nées directement de l'os, convergent vers le sommet de ces languettes et forment autant de faisceaux triangulaires, qui occupent les intervalles compris entre les faisceaux penniformes. Quant au faisceau qui vient de la partie la plus élevée du bord axillaire, il forme un système spécial à double insertion osseuse directe.

Rapports. — La face postérieure du muscle tapisse la fosse sous-scapulaire ; elle en est séparée, près du col de l'omoplate, par un tissu cellulaire lâche dans lequel cheminent les rameaux vasculaires et nerveux qui vont pénétrer dans l'épaisseur du muscle. En dehors de l'omoplate, la face postérieure répond au grand rond. Dans sa partie la plus externe, elle s'applique à la partie antérieure de la capsule articulaire. — Le tendon du muscle se confond partiellement avec la capsule qu'il finit par remplacer, de telle sorte que, par son bord supérieur, il apparaît libre dans la cavité articulaire, ayant repoussé et tassé la capsule en deux trousseaux fibreux qui circonscrivent l'orifice ovalaire par lequel le tendon pénètre dans l'article. La face antérieure du muscle répond au grand dentelé, dont elle est séparée par la très mince aponévrose sous-scapulaire, et sur lequel elle se meut par l'intermédiaire d'un tissu cellulaire très lâche. — Lorsque le muscle s'est dégagé de la paroi thoracique, il contribue à former la paroi postérieure de l'aisselle et répond aux vaisseaux et nerfs axillaires ; enfin, dans son tiers externe, soulevé par la tête humérale, il répond au faisceau coraco-bicipital : ordinairement, une petite bourse séreuse existe entre la face antérieure du sous-scapulaire et le faisceau coraco-bicipital. — Le bord supérieur du muscle se réfléchit sous le crochet de l'apophyse coracoïde, séparé de cette apophyse par une petite bourse séreuse (Voy. fig. 86). Cette bourse sous-coracoïdienne reste en général isolée et distincte d'une autre bourse sous-jacente qui répond au frottement du muscle sur la partie antérieure du rebord glénoïdien ; cette dernière séreuse communique d'ordinaire, et de très bonne heure, avec la synoviale de l'articulation, aussi la décrit-on comme prolongement sous-scapulaire de la synoviale articulaire. Assez souvent d'ailleurs, ces deux séreuses communiquent entre elles et avec l'articulation (Voy. Arthr. t. I, fig. 642). — Le bord inférieur répond au grand rond.

Action. — Le sous-scapulaire imprime à l'humérus un mouvement de rotation de dehors en dedans. C'est le rotateur huméral antérieur de Duchenne, antagoniste du sous-épineux et du petit rond, qui forment le rotateur huméral postérieur de cet auteur. Lorsque ces deux derniers muscles font tourner l'humérus en dehors, le sous-scapulaire, enroulé sur la partie antérieure de l'articulation, modère le mouvement ; une rotation exagérée en dehors déchire ce muscle ainsi qu'il arrive dans certaines luxations.

Innervation. — Le s.-sc. reçoit du plexus brachial plusieurs filets dont les supérieurs se détachent du tronc postérieur du plexus et les inférieurs du rameau du grand rond et du grand dorsal.

Variations et anomalies. — Macalister a rencontré plusieurs fois un sous-scapulaire segmenté en plusieurs portions. Chudzinski a vu, chez un Annamite, le sous-scapulaire envoyer un faisceau sur le tendon du grand dorsal et un autre sur l'aponévrose brachiale. Knott avait déjà décrit ce faisceau anormal sous le nom de tensor fasciæ et cutis foveæ

axillaris. Testut rattache ce muscle au panniculus carnosus si développé chez certains animaux. L'anomalie la plus intéressante est l'isolement du faisceau qui s'insère sur la crête sous-trochinienne. Ce faisceau, ainsi isolé, constitue le muscle petit sous-scapulaire (subscapularis de Gruber, subcapsulohumeralis de Macalister, infraspinatus secundus de Haughton, axillary slip of the subscapulaire de Walsham). — Ce petit sous-scapulaire, homologue du teres minimus de la région scapulaire postérieure (Gruber), du petit rond tout entier (Testut), existe normalement chez le Macacus nemestrinus (Haughton), chez le cheval, le phoque (Macalister), etc., etc.

§ II. — MUSCLES DU BRAS

Les muscles du bras sont distribués en deux groupes : l'un, antérieur, constitué par les fléchisseurs, l'autre, postérieur, constitué par les extenseurs.

Chacun de ces groupes comprend lui-même deux plans : le plan superficiel, composé par de longs faisceaux d'origine scapulaire gagnant directement le squelette de l'avant-bras, est formé en avant par le *biceps* ; en arrière par la *longue portion du triceps* ; le plan profond, composé par des faisceaux plus courts, d'origine humérale, est formé en avant par le *brachial antérieur*, en arrière par les *deux vastes du triceps*. Ajoutons le *coraco-brachial*, qui n'entre dans aucun des groupes précédents, et qui représente à lui seul un groupe spécial, très atrophié au bras, mais que nous verrons prendre au contraire à la cuisse un développement considérable : le groupe des adducteurs.

Disons de suite que le groupe des fléchisseurs est innervé par le musculo-cutané, tandis que celui des extenseurs appartient au domaine du radial.

CORACO-BRACHIAL. — M. coracobrachialis.

Muscle allongé, le coraco-brachial s'étend de l'apophyse coracoïde à la face interne de l'humérus.

Simple en apparence, le coraco-brachial est en réalité constitué par deux faisceaux distincts. Réunis à leurs extrémités, ces faisceaux s'écartent à leur partie moyenne en formant un véritable tunnel musculaire, de trois centimètres de long environ, qui livre passage au musculo-cutané. En prenant ce nerf pour guide, on arrive facilement à séparer les deux faisceaux qui constituent le corps charnu. On constate alors que le faisceau antérieur naît par des fibres aponévrotiques sous lesquelles sont des fibres charnues *au versant interne du sommet de la coracoïde* ; 2° par implantation directe des fibres charnues sur la face interne, concave en arrière et en dedans, du *tendon de la courte portion du biceps*. — Le faisceau postérieur naît par de courtes fibres aponévrotiques de la face inférieure (humérale) de la *coracoïde* et du *tendon bicipital*, mais sur une étendue beaucoup moins grande que le faisceau antérieur.

Constitué par la réunion de ces deux faisceaux, le coraco-brachial se dirige presque verticalement en dehors et en arrière, pour se terminer sur les deux faces d'un tendon aplati qui va se fixer à une série de rugosités sur le *tiers supérieur de la face interne de l'humérus*. De cette insertion part une *arcade fibreuse* qui va se terminer sur le bord inférieur de la petite tubérosité, recevant les fibres du faisceau postérieur qui ne se sont pas jetées sur le tendon terminal.

[*POIRIER.*]

Cette arcade, signalée pour la première fois par Struthers, est une formation presque constante. Au-dessous d'elle, passent les tendons du grand dorsal et du grand rond et les vaisseaux circonflexes antérieurs.

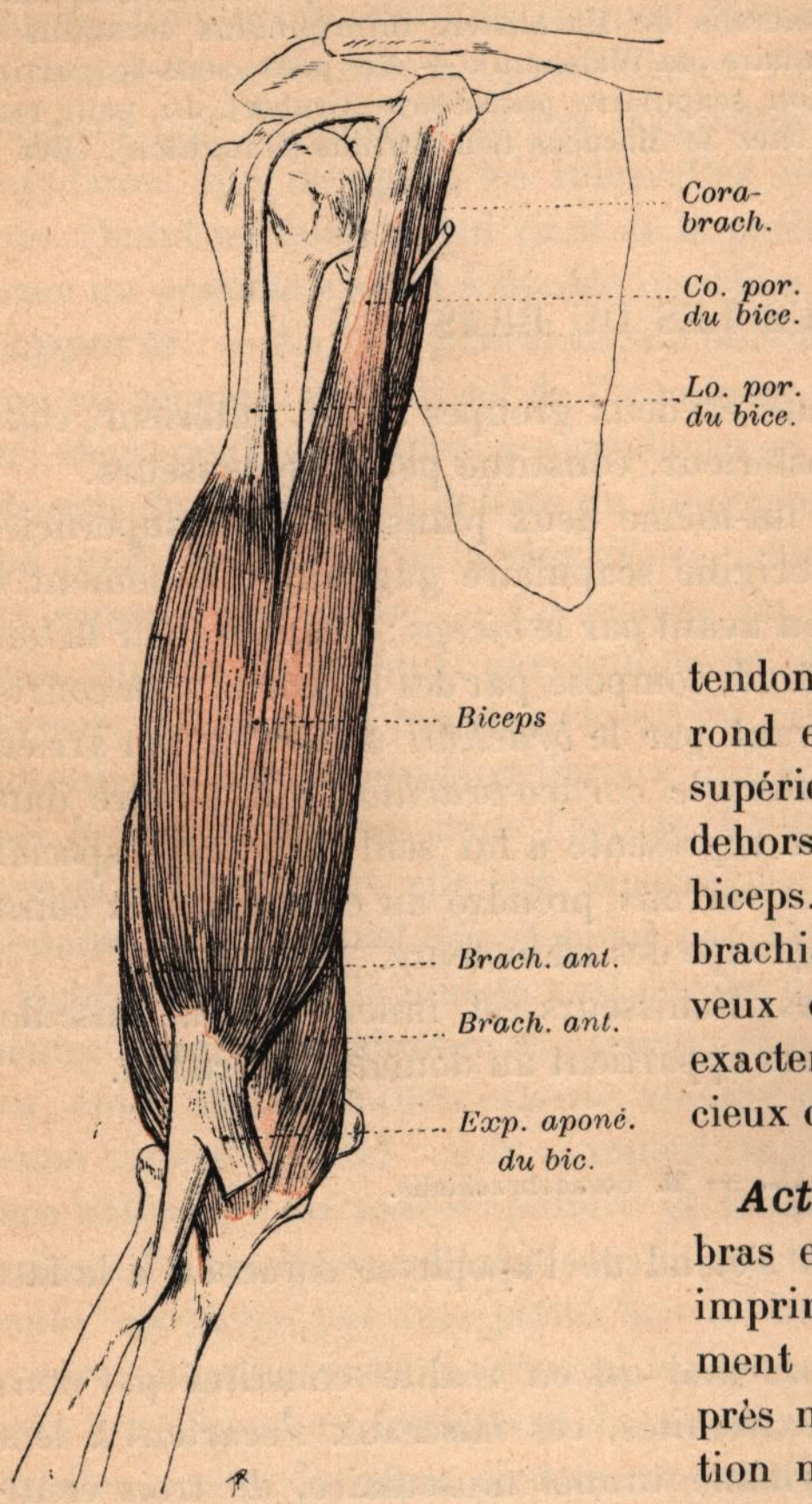

Fig. 88. — Biceps et coraco-brachial.

Rapports. — Par sa face antérieure, le coraco-brachial répond d'abord au deltoïde dont il est séparé plus bas par le tendon du grand pectoral qui croise perpendiculairement sa direction; plus bas, il s'engage sous la face postérieure de la courte portion du biceps. — Par sa face postérieure, il repose successivement sur les tendons du sous-scapulaire, du grand rond et du grand dorsal et sur les fibres supérieures du brachial antérieur. — En dehors, il répond à la courte portion du biceps. — En dedans enfin, le coraco-brachial répond au paquet vasculo-nerveux de l'aisselle; le médian suit très exactement son bord interne, guide précieux dans la ligature de l'axillaire.

Action. — Le coraco-brachial porte le bras en avant, en dedans et en haut. Il imprime encore à l'humérus un mouvement de rotation en dedans qui, à peu près nul lorsque cet os est dans la position moyenne, devient beaucoup plus net lorsqu'il a été placé préalablement en rotation externe. — Si le coraco-brachial prend son point fixe sur l'humérus, il fait basculer en bas et en avant l'angle supéro-externe de l'omoplate.

Innervation. — Le coraco-brachial reçoit du musculo-cutané un rameau qui, naissant dans l'aisselle, le pénètre au niveau de son bord interne.

Variations et anomalies. — L'absence du coraco-brachial a été signalée par Barkow. L'étendue de l'insertion humérale du coraco-brachial varie suivant les cas; elle peut aussi descendre plus ou moins le long de la face interne de l'humérus. — Il n'est pas rare de voir le coraco-brachial prendre une insertion anormale sur le col huméral (court coraco-huméral de Wood). C'est là une disposition normale chez certains mammifères (cercopithèques, lémuriens); sur la capsule de l'articulation scapulo-humérale (Macalister, Souligoux); sur l'extrémité inférieure de l'humérus (disposition normale chez le porc-épic, l'écureuil, les cétacés, etc.). — Ces différentes insertions s'expliquent facilement lorsqu'on réfléchit que le coraco-brachial est l'homologue du système des adducteurs de la cuisse, système très atrophié au niveau du bras. Les faisceaux surnuméraires à insertion supérieure ou inférieure ont la valeur des faisceaux supérieurs et inférieurs des adducteurs fémoraux dont la partie moyenne est représentée par le coraco-brachial (Voy. Sabatier : comparaison des ceintures et des membres). — La division du muscle en deux faisceaux complètement distincts n'est pas rare, et n'est qu'une exagération de la disposition normale. — Le musculo-cutané ne

traverse pas toujours le coraco-huméral. Il passe parfois en avant de lui. D'après Cruveilhier, cette disposition serait même assez fréquente.

BICEPS BRACHIAL. — **M. biceps brachii.**

Muscle allongé et fusiforme, le biceps se détache supérieurement de l'omoplate à laquelle il s'insère par deux chefs distincts, descend sur la face antérieure du bras et vient se terminer sur l'extrémité supérieure du radius, après

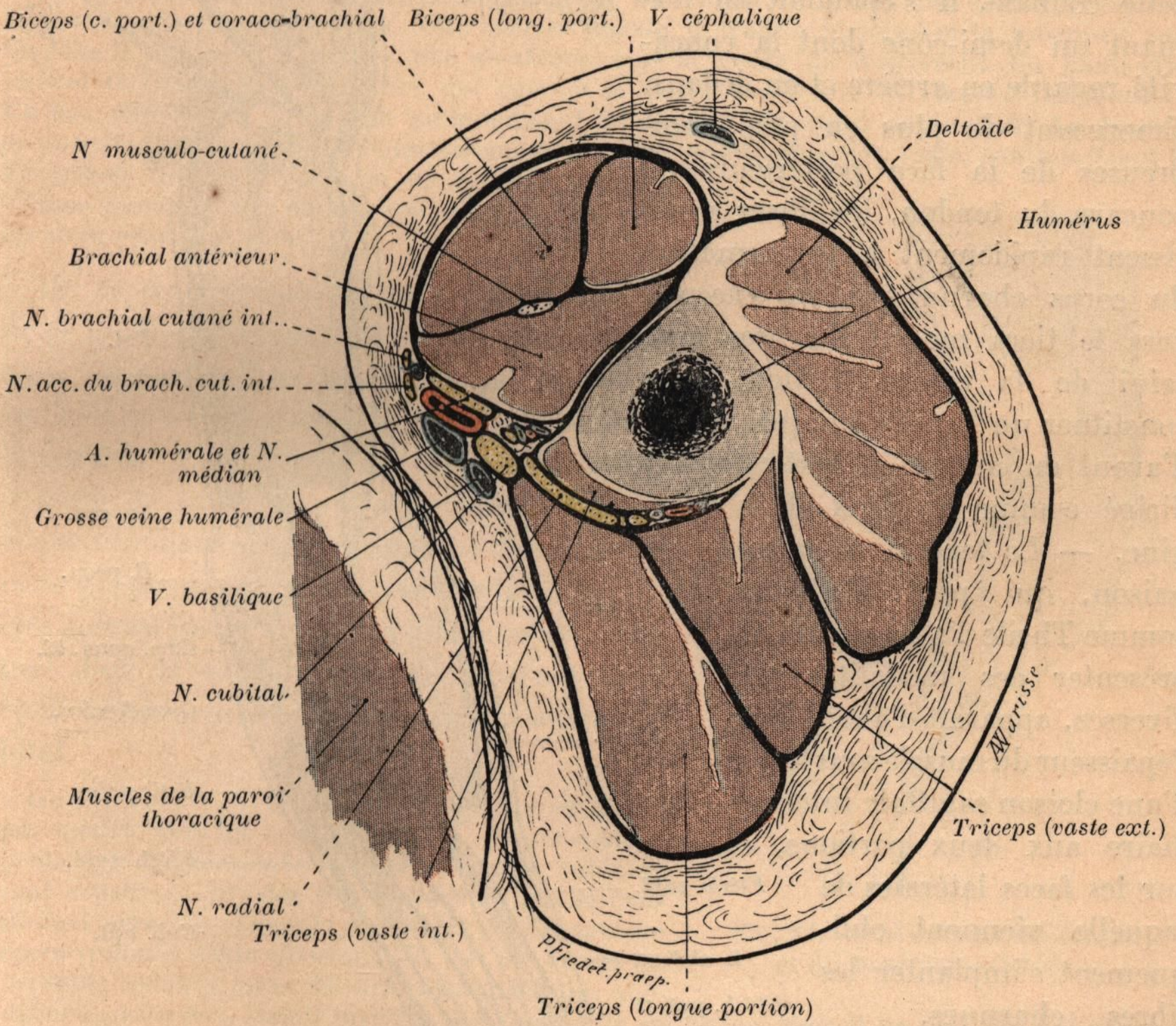

Fig. 89. — Coupe de la partie supérieure du bras. — Sujet congelé; bras droit; segment distal de la coupe. (P. Fredet.)

avoir laissé échapper par son bord interne une expansion aponévrotique qui va se perdre sur l'aponévrose antibrachiale.

Les deux chefs d'origine du biceps brachial se distinguent d'après leur longueur en courte et longue portion. — La première se détache du *sommet de la coracoïde* par un tendon commun avec celui du coraco-brachial. Les fibres charnues partent de la partie la plus inférieure de la face postéro-interne, concave, de ce tendon qui se prolonge sur le bras, en avant du corps charnu dont les fibres, longues et parallèles, descendent presque verticalement, un peu obliques cependant en bas et en dehors, et viennent s'accoler aux fibres qui proviennent de la longue portion. — Cette dernière naît du *pôle supérieur de la cavité glénoïde* et du *bourrelet glénoïdien* par un trousseau tendineux, le plus souvent bifurqué, qui se condense bientôt en un tendon ; celui-ci, d'abord

aplati, devient bientôt cylindrique. Le tendon se dirige d'abord horizontalement en avant et en dehors, cheminant dans l'intérieur de l'articulation au-dessus de la tête humérale, puis contourne cette dernière pour descendre verticalement dans la coulisse bicipitale. A la partie inférieure de cette coulisse, il s'épanouit en formant un demi-cône dont la concavité regarde en arrière et en dedans. Emergeant de plus en plus nombreuses de la face postérieure ou concave du tendon, les fibres aboutissent rapidement à la formation du corps charnu qui va s'accoler vers le tiers moyen du bras avec celui de la courte portion, pour constituer un muscle unique, aplati d'avant en arrière et verticalement dirigé comme les deux chefs d'origine. — Le tendon de terminaison, qui peut d'ailleurs, comme Theile l'a bien montré, présenter des modalités très diverses, apparaît d'abord dans l'épaisseur du muscle sous forme d'une cloison sagittale intermédiaire aux deux portions, et sur les faces latérales de laquelle viennent obliquement s'implanter les fibres charnues. Souvent, de cette cloison se détachent deux lames tendineuses, spéciales à chacun des deux chefs d'origine, et se portant à la face postérieure de la partie terminale de chacun d'eux. Ces fibres tendineuses se dégagent des fibres charnues, à 2 ou 3 centimètres au-dessus du pli du coude et constituent un tendon étalé qui devient de plus en plus épais sans cesser toutefois d'être

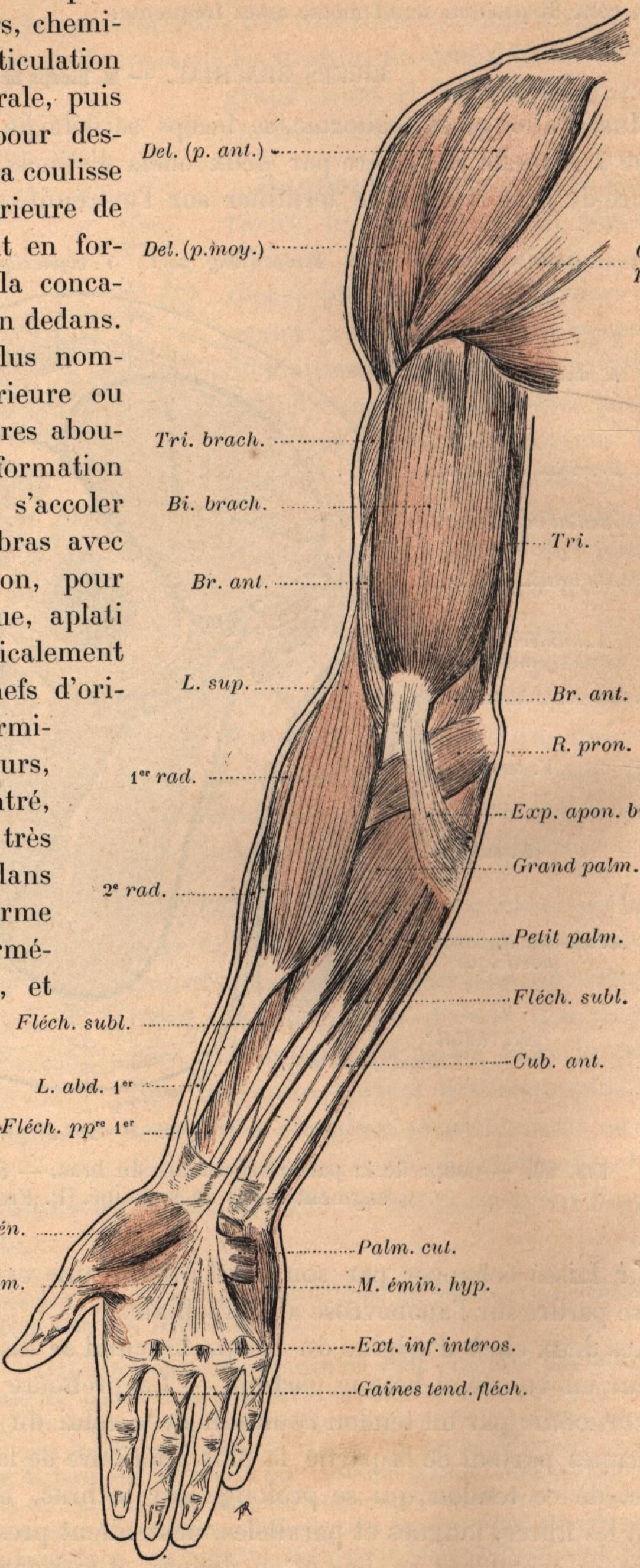

Fig. 90. — Les muscles du membre supérieur, face antérieure.

légèrement aplati. Ce tendon est d'abord situé dans un plan frontal ; mais il se tord en plongeant dans la profondeur du pli du coude entre les muscles épitrochléens et épicondyliens et occupe alors un plan sagittal. Ce tendon va s'insérer sur la *moitié postérieure de la tubérosité bicipitale du radius.* Entre le tendon et la moitié antérieure de la tubérosité, il existe une bourse séreuse constante.

— Ward Collins a décrit sur la face cubitale du tendon du biceps une deuxième bourse séreuse (fig. 91). — En dehors, cette bourse tapisse le tendon bicipital et la tubérosité sur laquelle il s'insère. En dedans, elle s'enfonce sous la corde de Weitbrecht. En haut, elle répond au tissu cellulo-graisseux qui comble la partie supérieure de l'espace interosseux. En bas, elle envoie parfois un prolongement au-dessous du court supinateur. La bourse séreuse de Collins existe incontestablement chez les sujets musclés ; mais, contrairement à l'assertion de cet auteur, je ne puis la regarder comme constante, car elle est souvent remplacée par du tissu cellulaire lâche.

De la face antérieure et du bord interne de ce tendon principal, se détache une *expansion aponévrotique* qui se dirige en bas et en dedans et se perd dans l'aponévrose antibrachiale. Elle fournit à la partie antéro-interne de cette dernière la plupart de ses fibres circulaires. Quelques-unes des fibres de cette expansion peuvent, sur certains sujets, être suivies jusqu'au bord postérieur du cubitus ; d'où la conception d'un biceps à deux chefs antibrachiaux, l'un radial, l'autre cubital.

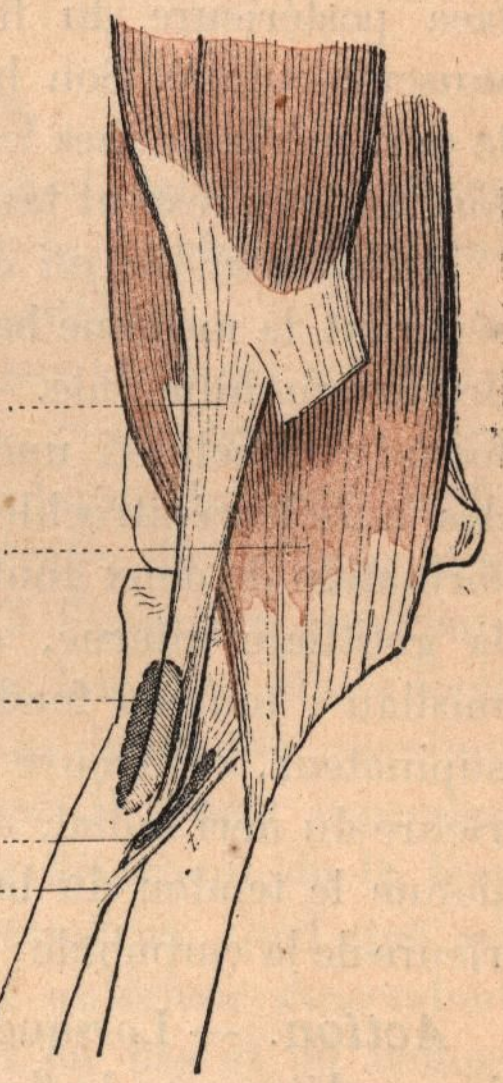

Fig. 91. — Insertions du biceps et du brachial antérieur.

D'après Krause, le biceps serait constitué en réalité par quatre muscles : *coraco-radial, coraco-cubital, gléno-radial, gléno-cubital.* Les faisceaux cubitaux sont constitués par des fibres charnues qui se continuent avec les éléments tendineux de l'expansion aponévrotique. Cette division, qui fait du biceps un véritable quadrijumeau du bras assimilable au quadrijumeau du cou, paraît justifiée par l'anatomie comparée. Mais il ne faut pas s'attendre à la retrouver facilement chez l'homme. Si les fibres du coraco-cubital, c'est-à-dire les fibres de la courte portion allant à l'expansion aponévrotique sont d'ordinaire bien nettes, il est très difficile en revanche de démontrer l'existence des fibres envoyées à cette expansion aponévrotique par la longue portion.

Rapports. — *Au niveau de l'épaule,* les deux portions présentent des rapports absolument différents. La courte portion, reposant en arrière sur les tendons du sous-scapulaire, du grand rond et du grand dorsal, est recouverte en avant par le deltoïde et le grand pectoral. En dehors, elle répond à l'angle formé par la convergence de ces lames musculo-tendineuses vers la coulisse que suit la longue portion. En dedans, le coraco-brachial la sépare du paquet vasculo-nerveux. La longue portion représentée uniquement par son tendon, entouré par l'endothélium de la synoviale est d'abord située dans l'intérieur même de l'articulation scapulo-humérale (Voy. *Arthrologie,* p. 632 ; note sur le travail de Welcker). Ce tendon chemine entre la tête humérale et la partie supérieure de l'appareil d'union qui, à ce niveau, lui forme une sorte de gouttière ; celle-ci est limitée en avant par la saillie du ligament gléno-huméral

supérieur et en arrière, par le bord postérieur du ligament coraco-huméral qui s'imbrique en avant sur le précédent. Plus en dehors, la longue portion s'engage dans la coulisse bicipitale, formée en arrière par la gouttière osseuse, capitonnée par le tendon du grand dorsal et complétée en avant par le tendon du grand pectoral.

Au *niveau du bras*, le biceps est recouvert par la peau et l'aponévrose brachiale. Chez les sujets bien musclés, il fait saillie sous les téguments, déterminant la formation de deux gouttières qui longent les bords du corps charnu. Dans la gouttière externe, on aperçoit à travers les téguments la veine céphalique. Dans la gouttière interne, on voit la veine basilique; le doigt peut y faire rouler la corde du médian, et sentir les battements de l'artère humérale. La face postérieure du biceps répond au brachial antérieur dont la sépare le musculo-cutané. Son bord interne recouvre l'artère, les veines humérales et le nerf médian; chez les sujets maigres, il laisse ces organes en dedans de lui, tout en leur restant tangent.

Au niveau du pli du coude, l'expansion aponévrotique reste superficielle, séparant la médiane basilique et les ramifications du brachial cutané interne de l'artère humérale. — Le tendon radial, soulevé par le brachial antérieur, forme avec celui-ci une saillie médiane, qui détermine avec la saillie interne des muscles épitrochléens et la saillie externe des muscles épicondyliens la formation de deux gouttières se réunissant en bas en figurant un V. — Dans la gouttière interne, chemine l'artère humérale que vient d'abandonner le médian; tout au fond de la gouttière externe, entre le brachial et le court supinateur, on trouve la récurrente et, plus profondément, la branche antérieure du nerf radial. — Au voisinage de l'insertion, le tendon du biceps abandonne le tendon du brachial antérieur, qui s'enfonce pour gagner la face inférieure de la coronoïde; un tissu cellulo-graisseux mou comble l'interstice.

Action. — Lorsque la main se trouve en supination, la contraction du biceps détermine la flexion de l'avant-bras sur le bras. — Lorsque la main se trouve en pronation, la contraction du biceps la place d'abord en supination, puis fléchit l'avant-bras sur le bras. Le biceps est donc *fléchisseur-supinateur*. Ce double rôle est rempli par les deux portions; toutefois, d'après Duchenne, la supination serait bien plus le fait de la courte que de la longue portion. Il ne produit aucune action sur l'omoplate. — D'après Henle, par son expansion aponévrotique, le biceps tendrait l'aponévrose antibrachiale et, en fixant ainsi l'insertion supérieure des muscles de la couche superficielle du groupe épitrochléen, favoriserait leur action.

Innervation. — Le biceps est innervé par le musculo-cutané qui lui fournit deux rameaux qui se divisent en 5 ou 7 filets abordant les deux portions par leur face profonde.

Variations et anomalies. — Les anomalies du biceps sont d'une fréquence extrême. Le muscle peut manquer (cas unique de Macalister); — la portion glénoïdienne peut manquer, suppléée ou non par un faisceau anormal; — la portion coracoïdienne fait plus rarement défaut (cas de Meckel et de Macalister). — L'anomalie la plus fréquente est constituée par l'existence d'un chef anormal remplaçant un des chefs normaux ou s'ajoutant à eux (chef surnuméraire). Ce chef surnuméraire peut s'insérer sur l'apophyse coracoïde à côté du chef coracoïdien normal, sur l'extrémité supérieure de l'humérus, sur la capsule de l'épaule, sur le tendon du grand pectoral, sur le corps de l'humérus.

Cette dernière anomalie est la plus intéressante à cause de sa fréquence et des nombreuses discussions auxquelles elle a donné lieu. Theile l'a rencontrée 1 fois sur 9, Wood, 18 fois sur 175, Hallett, cité par Henle, 1 fois sur 15, Testut 11 fois sur 105 sujets, ce qui

fait en moyenne 1 fois sur 10. — Dans la majorité des cas, le faisceau surnuméraire s'insère à la diaphyse humérale au-dessus des insertions du brachial antérieur. D'autres fois, plus court et plus grêle, il se détache de la face antérieure du brachial antérieur. Lorsqu'il se détache, ce qui est plus rare, de la cloison intermusculaire interne, il croise, comme un pont, le faisceau vasculo-nerveux du bras. — D'après Hyrtl, cette anomalie du biceps serait due à une anomalie de situation du nerf musculo-cutané qui, passant à travers le brachial antérieur, détacherait de ce muscle le chef huméral qui ne serait qu'un faisceau erratique du brachial antérieur. Mais, Calori (*Mémoires de l'Académie des sciences de Bologne*, 1868), se basant sur l'examen des rapports du musculo-cutané et du chef anormal, nie la subordination de l'anomalie musculaire à l'anomalie nerveuse. — Le chef huméral du biceps, anormal chez l'homme, existe normalement chez le rhinocéros et quelques cheiroptères (Macalister). — Ces chefs anormaux, en s'ajoutant aux chefs normaux, forment des biceps à trois, à quatre et même cinq chefs. — Les anomalies d'insertion du biceps sont plus rares que ses anomalies d'origine. On a signalé un faisceau surnuméraire pour le radius et le cubitus; — l'union du biceps avec les muscles voisins (petit pectoral, grand pectoral, coraco-brachial, brachial antérieur, grand palmaire, rond pronateur, long supinateur) par des faisceaux charnus ou tendineux est assez souvent signalée.

BRACHIAL ANTÉRIEUR. — M. brachialis.

Muscle épais, prismatique et quadrangulaire, le brachial antérieur engaine, à la façon d'un demi-cylindre, la partie inférieure de la diaphyse humérale d'où ses fibres convergent vers l'apophyse coronoïde du cubitus.

Le brachial antérieur prend naissance en haut : 1° sur les *faces externe et interne de l'humérus* dans leur moitié inférieure; — 2° sur les trois bords du même os; — 3° sur les deux cloisons intermusculaires du bras. — En haut, la zone d'origine confine aux empreintes humérales du deltoïde et du coraco-brachial. En bas, elle descend en avant jusqu'à l'insertion supérieure de l'appareil capsulaire du coude; mais, sur les parties latérales, elle s'arrête un peu au-dessus de l'épicondyle et de la trochlée. — Ces différentes insertions se font par implantation directe des fibres charnues. Il existe cependant quelques fibres tendineuses pour les faisceaux qui se détachent de la lèvre inférieure du V deltoïdien et du bord interne de l'humérus. Quel que soit d'ailleurs leur mode d'origine, les fibres du brachial antérieur descendent, les moyennes verticalement, les internes obliquement en bas et en dehors, les externes beaucoup plus obliquement encore en bas et en dedans. Le corps charnu, constitué par leur accolement, se rétrécit peu à peu, devient de plus en plus épais et atteint son maximum d'épaisseur un peu au-dessous de la partie moyenne. — Le brachial antérieur constitue d'ordinaire une masse musculaire indivise; assez souvent cependant, les fibres qui naissent des deux branches du V deltoïdien forment deux languettes distinctes sur une assez grande longueur. De même, les fibres les plus externes du muscle, qui se détachent de la cloison intermusculaire un peu au-dessus du long supinateur, constituent parfois un faisceau assez nettement isolé. — Un peu au-dessous de la partie moyenne du muscle, apparaît sur la face antérieure de son corps charnu le tendon de terminaison. C'est en dehors que ce tendon présente son épaisseur maxima. En dedans, il se divise en deux lames secondaires : l'une antérieure plus épaisse, l'autre postérieure plus mince, formant ainsi une sorte de V à concavité regardant en haut et en dedans, V dans lequel viennent se terminer les fibres charnues. Puis le tendon modifie légèrement sa direction ; ses fibres, d'abord verticales, se portent ensuite presque horizontalement en arrière et viennent s'implanter directement sur une

empreinte rugueuse qui s'allonge sur la partie interne de *la face inférieure de l'apophyse coronoïde*. Les adhérences très nettes qui existent entre le tendon coronoïdien du rond pronateur et le tendon du brachial antérieur paraissent être la cause principale de ce changement de direction.

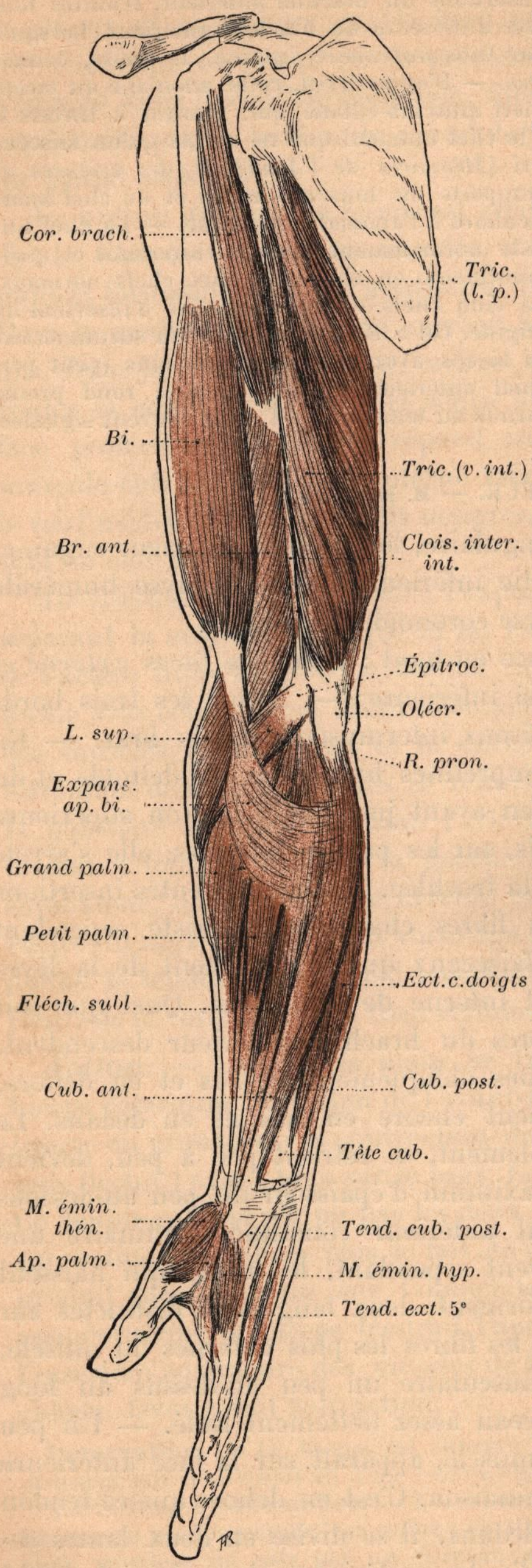

FIG. 92. — Muscles du membre supérieur, face interne.

Le tendon principal du brachial ant. ne résume cependant pas toutes les insertions du muscle. Quelques fibres venues de la cloison intermusculaire externe vont s'insérer directement sur l'apophyse coronoïde. De même, les fibres les plus profondes, c'est-à-dire celles dont l'insertion est la plus inférieure, vont s'insérer directement sur l'apophyse coronoïde par de petits tendons qui leur appartiennent en propre.

Rapports. — Le Br. ant. est recouvert par le biceps dans la plus grande partie de son étendue ; cependant il le déborde latéralement, ce qui lui permet de se mettre en rapport en dedans avec le paquet vasculo-nerveux du bras et le rond pronateur, en dehors avec le long supinateur et le premier radial. Le premier de ces muscles est intimement uni au brachial antérieur qui lui envoie même parfois quelques faisceaux. Tout au fond du sillon séparant les deux muscles, on trouve le radial et la récurrente radiale antérieure. — Par sa face postérieure, le Br. ant. répond au bord antérieur, aux faces interne et externe de l'humérus sur lesquelles il se moule, aux cloisons intermusculaires interne et externe qui le séparent du triceps, à la capsule de l'articulation du coude à laquelle il est uni par un tissu cellulaire très dense et parfois par quelques fibres charnues qu'il lui abandonne en passant.

Action. — Le brachial antérieur fléchit l'avant-bras sur le bras, en laissent libre le mouvement de rotation du radius sur le cubitus, d'où possibilité des mouvements de pronation et de supination. C'est un fléchisseur plus éner-

gique que le biceps, ce qui est dû, moins à la prédominance de son volume qu'au mode d'implantation de son tendon sur l'apophyse coronoïde. En revanche, ses fibres charnues, étant moins longues que celles du biceps, ont vite donné leur maximum de raccourcissement et le mouvement de flexion commencé par lui est le plus souvent terminé par le biceps.

Innervation. — Les nerfs du Br. ant. viennent du musculo-cutané par un tronc commun qui se détache au-dessus du rameau du biceps, et qui se divise en quatre ou cinq rameaux abordant le muscle par sa face antérieure; l'un d'eux, très long, peut être suivi dans l'épaisseur du corps charnu jusqu'au voisinage du tendon d'insertion. Il reçoit en outre habituellement un ou deux petits filets du radial qui l'abordent par son bord externe.

Variations et anomalies. — Les anomalies du Br. ant. ont été très minutieusement étudiées par Gruber dans une monographie spéciale (*Bulletin de l'Académie des sciences de Saint-Pétersbourg*, t. XII, p. 259). On rencontre de nombreuses variétés dans l'origine humérale. Gruber l'a vu s'insérer à la cloison intermusculaire interne par une arcade aponévrotique sous laquelle passaient les vaisseaux huméraux; les deux languettes que nous avons signalées comme se détachant du V deltoïdien peuvent être très distinctes dans toute leur étendue, donnant au Br. ant. l'apparence d'un biceps; d'autres fois, cette apparence est due à l'existence d'un faisceau surnuméraire, constituant un véritable Br. ant. accessoire (Wood, Gruber, Hildebrandt, Müller, Henle). Ces faisceaux surnuméraires sont remarquables par la variabilité de leur insertion inférieure qui contraste singulièrement avec la fixité de celle du muscle principal; on les a vus s'insérer sur le cubitus, le radius, l'aponévrose antibrachiale, la capsule de l'articulation du coude. Le Br. ant. peut s'unir avec les muscles voisins (deltoïde, coraco-huméral, etc.).

TRICEPS BRACHIAL. — **M. triceps brachii.**

Le triceps brachial constitue une masse musculaire considérable qui occupe à elle seule la partie postérieure du bras. Simple à sa partie inférieure, le triceps est constitué supérieurement par trois chefs distincts : un chef supérieur ou *longue portion* qui prend naissance sur l'omoplate; un chef externe, *portion moyenne, vaste externe*, et un chef interne, *courte portion, vaste interne*, qui viennent de la face postérieure de l'humérus.

La longue portion (anconœus longus) naît principalement sur une facette triangulaire, rugueuse, située à la partie supérieure du *bord axillaire de l'omoplate*, immédiatement au-dessous de la cavité glénoïde; accessoirement sur le bourrelet glénoïdien, à la constitution duquel prennent part quelques-unes des fibres de son tendon d'origine, et sur l'aponévrose du grand dorsal par l'intermédiaire d'une petite arcade fibreuse qui passe au-dessous du grand rond; cette arcade paraît constante, mais elle varie singulièrement en importance suivant les sujets. L'origine principale, sous-glénoïdienne, se fait par l'intermédiaire d'un tendon qui, d'abord unique, se divise presque dès son origine en deux lames : l'une antérieure, l'autre postérieure. Ces deux lames sont unies par leurs bords et figurent ainsi une sorte de cône creux; c'est de la surface interne de ce cône tendineux que se détachent les fibres charnues. Les deux lames sont d'ailleurs très inégales; la postérieure est très courte; l'antérieure, au contraire, très longue, descendrait très bas sur la face antérieure du corps musculaire si un mouvement de torsion ne la reportait sur le bord externe et même un peu sur la face postérieure de la longue portion. — Quoi qu'il en soit, les fibres se ramassent en un corps charnu volumineux dont les éléments constituants viennent se terminer sur la face postérieure d'un tendon aplati qui remonte très haut sur la face antérieure du muscle. Ce tendon est d'abord indépendant; plus bas, son bord externe vient s'accoler

au tendon du vaste externe. Cette fusion des deux lames tendineuses est encore accentuée par ce fait que les fibres les plus superficielles de la longue portion viennent s'insérer directement sur le tendon du vaste externe.

Le vaste externe naît de la partie externe de la *face postérieure de l'humérus*. La surface d'origine se réduit à une ligne qui se prolonge en haut sur la partie inférieure du col chirurgical et enjambe en bas la gouttière radiale pour empiéter d'un demi-centimètre sur le tiers inférieur de la face postérieure de l'humérus. Les origines se font par des fibres tendineuses implantées obliquement sur l'os; ces fibres se condensent à la partie supérieure en un tendon

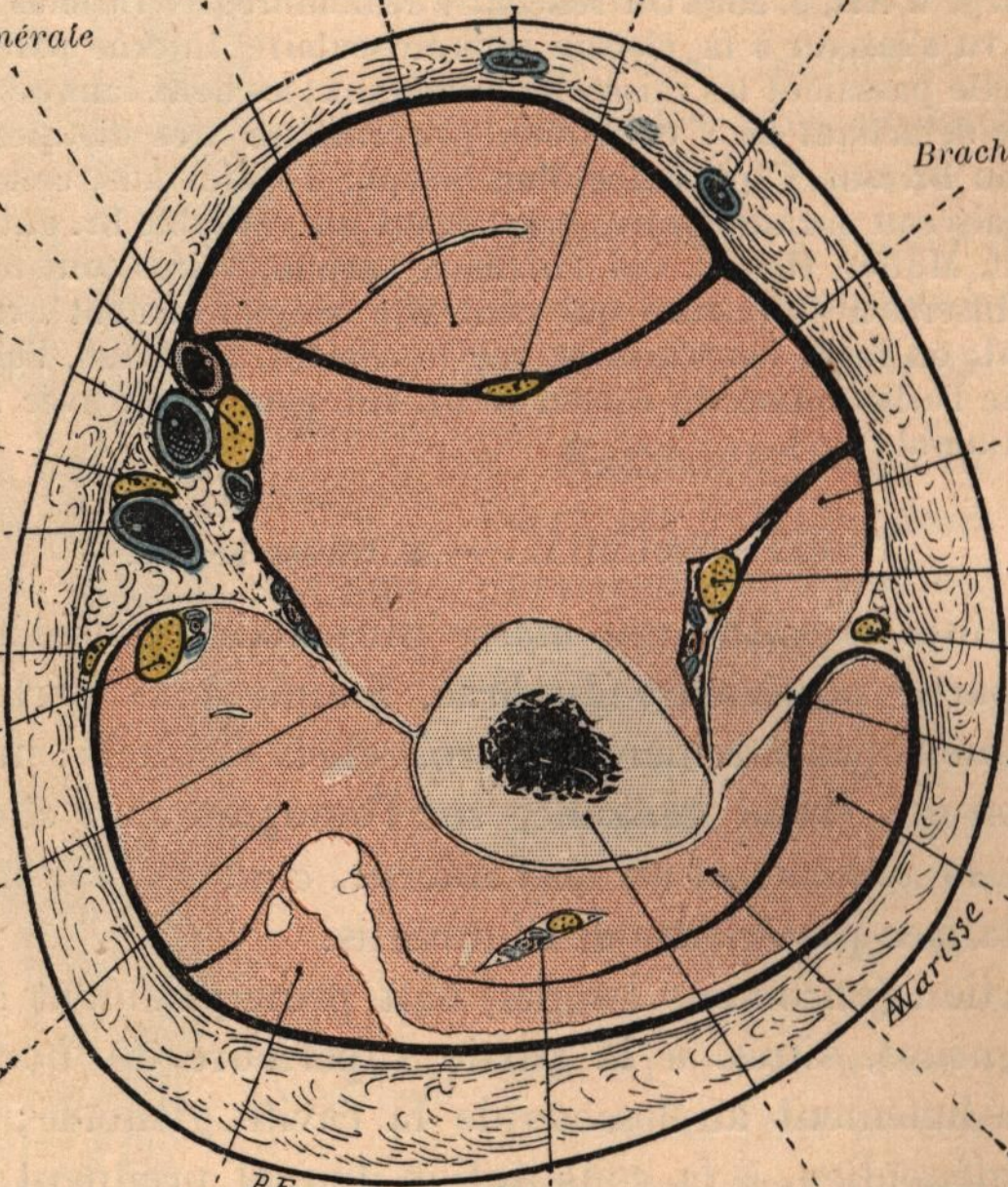

Fig. 93. — Coupe passant au-dessous du milieu du bras droit. Sujet fixé par la congélation. Segment distal de la coupe. (P. Fredet.)

cunéiforme qui reçoit quelques fibres supplémentaires paraissant venir de la partie postérieure de la capsule scapulo-humérale et formant inférieurement une arcade au-dessus de la gouttière radiale. Les fibres charnues qui font suite à ces fibres tendineuses descendent, les supérieures verticalement, les inférieures d'autant plus obliquement qu'elles sont situées plus bas. Les premières se terminent sur la face postérieure du tendon de la longue portion. Les autres, en plus ou moins grand nombre, se jettent sur la face postérieure, mais surtout sur la face antérieure d'une lame tendineuse qui se confond en dedans avec la lame analogue sur laquelle se terminent les fibres de la longue portion.

De la réunion des tendons du vaste externe et de celui de la longue portion résulte une lame tendineuse étalée qui représente le tendon de terminaison

commun aux trois portions mais à la constitution duquel le vaste interne ne prend pour ainsi dire aucune part.

Ce vaste interne naît de toute la partie de la *face postérieure de l'humérus* sous-jacente à la gouttière radiale, jusqu'à un travers de doigt au-dessus de la fosse olécrânienne. Étant donnée l'obliquité en bas et en dehors de la gouttière radiale, la surface d'insertion remonte très haut en dedans et vient se terminer au niveau du bord inférieur du tendon du grand dorsal. Outre ces origines osseuses, le vaste interne s'insère sur les cloisons intermusculaires interne et externe; mais, alors que les insertions sur la cloison externe sont peu nombreuses et pour ainsi dire presque négligeables comme la cloison elle-même, les insertions sur la cloison interne, épaisse et d'aspect tendineux, sont au contraire très importantes et très nombreuses. Ces insertions se font à peu près exclusivement par l'implantation directe des fibres charnues. Ces fibres se dirigent en bas, les moyennes verticalement, les externes et les internes obliquement et d'autant plus obliquement que leur point d'origine est plus inférieur. Toutes les fibres convergent pour venir s'implanter sur la face antérieure du tendon qui résulte de la fusion des fibres communes à la longue portion et au vaste externe. Tandis que les fibres externes et internes viennent directement s'implanter sur la lame tendineuse, les fibres moyennes, dont le point d'origine est beaucoup plus élevé, se jettent sur les bords et la face antérieure d'un tendon spécial, par l'intermédiaire duquel elles viennent se terminer sur la face postérieure du tendon commun. Ajoutons que quelques-unes des fibres des groupes externe et interne prennent *sur la face supérieure de l'olécrâne* une insertion osseuse directe.

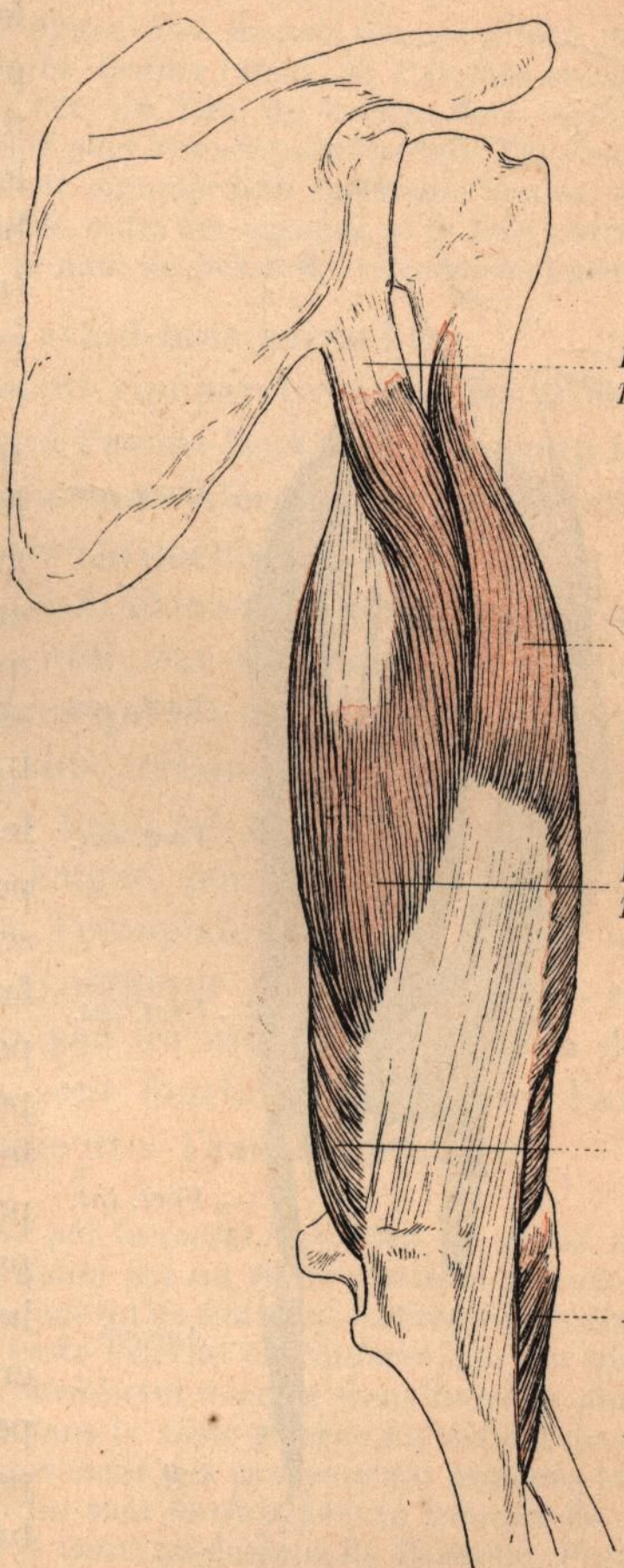

FIG. 94. — Triceps brachial. Torsion de la longue portion.

Le tendon, constitué comme nous venons de le dire, se dirige vers l'olécrâne et s'insère *sur la face supérieure et sur les bords* de cette apophyse par deux expansions latérales. Ce tendon, très épais présente parfois des interstices sérieux entre les divers plans.

A ces trois faisceaux principaux du triceps, on peut ajouter l'étude du petit muscle que Theile (*Arch. de Müller*, 1839, et *Myologie*, trad. Jourdan) décrit sous le nom de *muscle sous-anconé*; homologue du *sous-crural*, il est formé de

deux faisceaux qui, naissant au-dessus de la fosse olécrânienne près du bord externe et du bord interne de l'humérus, convergent l'un vers l'autre et vont s'attacher à la portion de la capsule articulaire du coude qui répond au cul-de-sac sous-tricipital (Voy. Kulawsky, *Arch. für Anat. u. Physiologie*, 1869, p. 410).

Rapports. — La *longue portion* répond par sa face postérieure au deltoïde; plus bas, elle répond à l'aponévrose et à la peau. En avant, elle croise les tendons du grand dorsal, s'appliquant plus bas sur la face postérieure de l'humérus et sur le vaste interne. En croisant le tendon du grand rond qui est séparé du bord axillaire de l'omoplate par un espace triangulaire, la longue portion divise cet espace en deux espaces secondaires : l'un, externe, qui affecte la forme d'un orifice quadrilatère, limité en haut par la tête humérale, en bas par le bord supérieur du grand rond, en dehors par le col huméral, en dedans enfin par la longue portion et qui livre passage aux vaisseaux et nerfs circonflexes; l'autre interne, triangulaire, limité en haut par le petit rond, en bas par le grand rond, en dehors par la longue portion et qui livre passage à l'artère sous-scapulaire. Le vaste externe répond par sa face postérieure à l'aponévrose et à la peau; sa face antérieure répond à la face postérieure de l'humérus et au vaste interne. Ce dernier est caché par les deux portions précédentes et, plus spécialement, par le tendon de terminaison. Mais il déborde le tendon par ses parties latérales et entre en rapport avec l'aponévrose et la peau. Profondément, il répond à la face postérieure de l'humérus et à l'articulation huméro-cubitale. Mais, plus large que la tige osseuse du bras, il la déborde des deux côtés. En dehors, il répond aux insertions du long supinateur et du premier radial. En dedans, il vient se mettre en contact avec le brachial antérieur dont il reste séparé par l'épaisse cloison intermusculaire interne; le nerf cubital et la collatérale interne cheminent dans l'épaisseur du triceps, près de la cloison (Voy. fig. 93). Son bord inféro-externe est d'ordinaire assez peu marqué pour que sa distinction avec l'anconé soit assez difficile et justifie la description de quelques auteurs qui rattachent ce muscle au triceps; description plus justifiée encore, comme nous le verrons, par l'innervation de l'anconé.

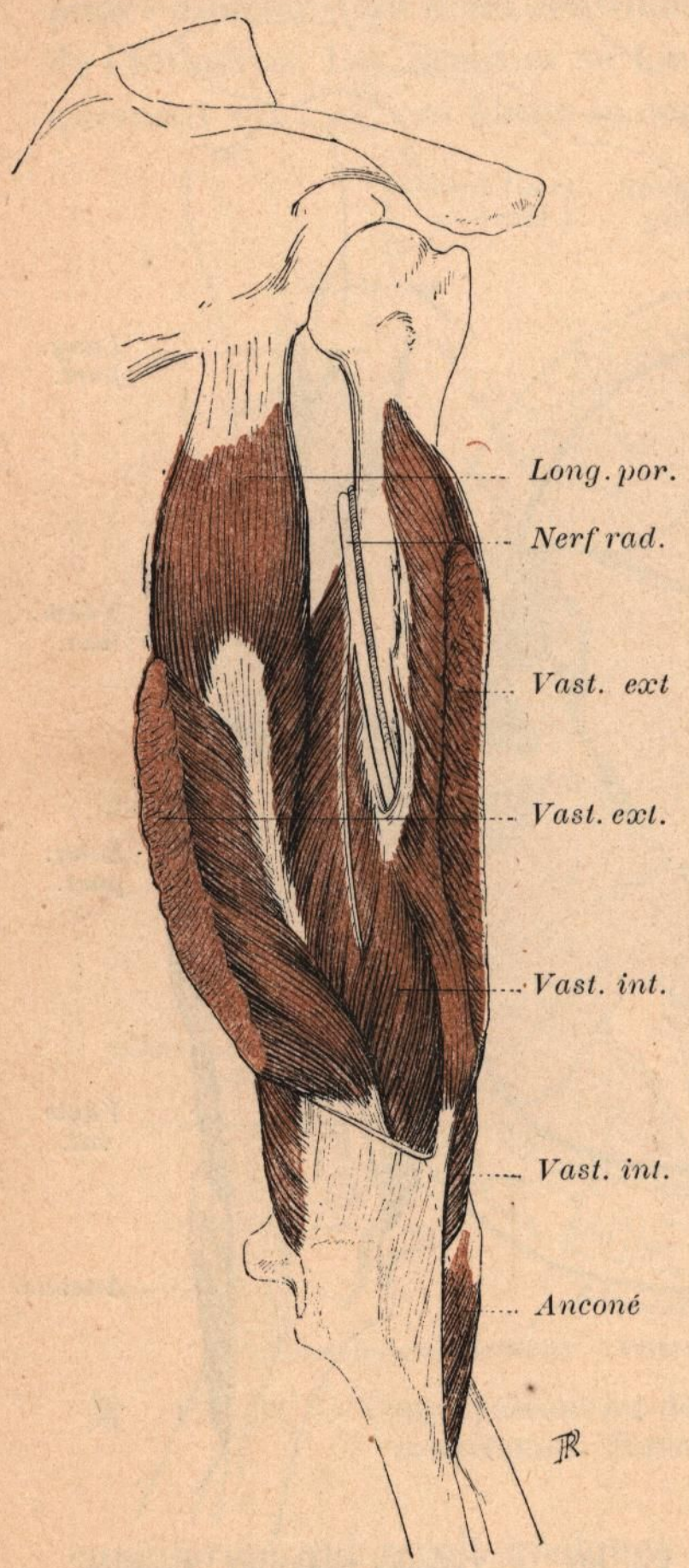

Fig. 95. — Triceps brachial. Le vaste externe a été incisé pour montrer le vaste interne et le nerf radial.

Entre les trois portions du triceps, le nerf radial et l'artère humérale pro-

fonde descendent la gouttière radiale, recouverts par la longue portion et le vaste externe, longeant la limite supérieure des insertions humérales du vaste interne. — Le tendon commun aux trois portions répond par sa face superficielle à la peau dont il est séparé par la bourse séreuse olécrânienne. Profondément, il répond au cul-de-sac sous-tricipital de l'articulation du coude, à la face supérieure et à la face postérieure de l'olécrâne.

Dans son atlas, Monro (Planche VI, Fig. 1-4) figure une bourse séreuse située entre la face supérieure de l'olécrâne et le tendon. D'après Gruber (*Mém. de l'Ac. des sciences de Saint-Pétersbourg*, t. X) et Wintrebert (Contr. à l'ét. de l'an. du coude. *Bull. Soc. Anat. clin. Lille*, 1887, p. 52), cette bourse séreuse serait plus souvent située dans l'épaisseur du tendon qu'en arrière de lui. Gruber a également signalé une deuxième bourse séreuse située au-dessous du vaste interne et du nerf cubital, entre ces organes et la face postérieure de l'épitrochlée. Il donne à cette bourse séreuse le nom de bursa m. retroepitrochlearis.

Action. — Le triceps est extenseur de l'avant-bras sur le bras.

Duchenne a en effet constaté en faradisant comparativement les trois faisceaux du triceps : que le grand anconé étend l'avant-bras avec beaucoup moins d'énergie que les deux vastes; que les faisceaux latéraux du triceps ont une action identique et étendent l'avant-bras avec la même énergie.

Quoique la longue portion ne produise que faiblement le mouvement d'extension de l'avant-bras, son concours est très utile, car elle maintient solidement contre la cavité glénoïde la tête de l'humérus qui est entraînée en avant ou en dehors par le membre supérieur, surtout dans certains actes spéciaux, comme celui de frapper un coup violent lorsque la main est armée d'un corps lourd, un marteau par exemple. Pour que la longue portion puisse fournir son maximum d'action, il est nécessaire que l'omoplate soit fixe. Henle insiste aussi sur la nécessité d'une contraction synergique du grand dorsal, sur le tendon duquel la longue portion s'insère par un arc tendineux déjà décrit. D'après ce même auteur, cet arc aurait pour fonction de ramener l'axe de traction de la longue portion au parallélisme avec l'axe de l'humérus.

Innervation. — Le triceps brachial est innervé par le radial. Les filets du grand anconé se détachent très haut de la portion axillaire du radial par un tronc commun qui donne à la longue portion 4 ou 5 filets, d'autant plus obliques qu'ils sont plus inférieurs; ils abordent le muscle au niveau de son bord externe. — Le vaste externe est innervé par un ou deux rameaux se détachant aussi très haut du radial, cheminant avec ce tronc dans la gouttière homonyme et s'épuisant en filets qui s'enfoncent dans le vaste externe au niveau de sa face antérieure. — Le vaste interne reçoit des filets provenant des rameaux qui gagnent le vaste externe par la gouttière radiale et des filets qui lui sont fournis par un rameau du radial qui, superficiel, va s'accoler au cubital à 2 ou 3 cent. au-dessous de l'aisselle. Parmi les premiers, il en est un très long et très grêle qui chemine dans la partie externe du muscle, y laisse quelques rameaux et se termine dans l'anconé.

Variations et Anomalies. — Les anomalies du triceps sont relativement rares. On peut voir les insertions scapulaires de la longue portion augmenter d'étendue et accaparer tout le bord axillaire de l'omoplate. — On rencontre assez souvent un faisceau surnuméraire; le triceps devient alors un quadriceps. Ce faisceau surnuméraire peut se détacher de l'humérus, du bord axillaire de l'omoplate, de la capsule de l'épaule, de l'apophyse coracoïde, du grand dorsal (muscle dorso-épitrochléen des auteurs).

§ III. — MUSCLES DE L'AVANT-BRAS.

Envisagés à un point de vue tout à fait général, les muscles de l'avant-bras peuvent être divisés en muscles longs, muscles courts et muscles plats. La plupart sont des muscles longs, dirigés suivant l'axe de l'avant-bras. Ils sont

répartis en deux ou plusieurs couches, dans les différentes régions de l'avant-bras. Ces régions au nombre de trois sont dites : antérieure, postérieure et externe ; l'antérieure comprend presque exclusivement les muscles fléchisseurs de la main et des doigts ; la postérieure est composée des muscles extenseurs ;

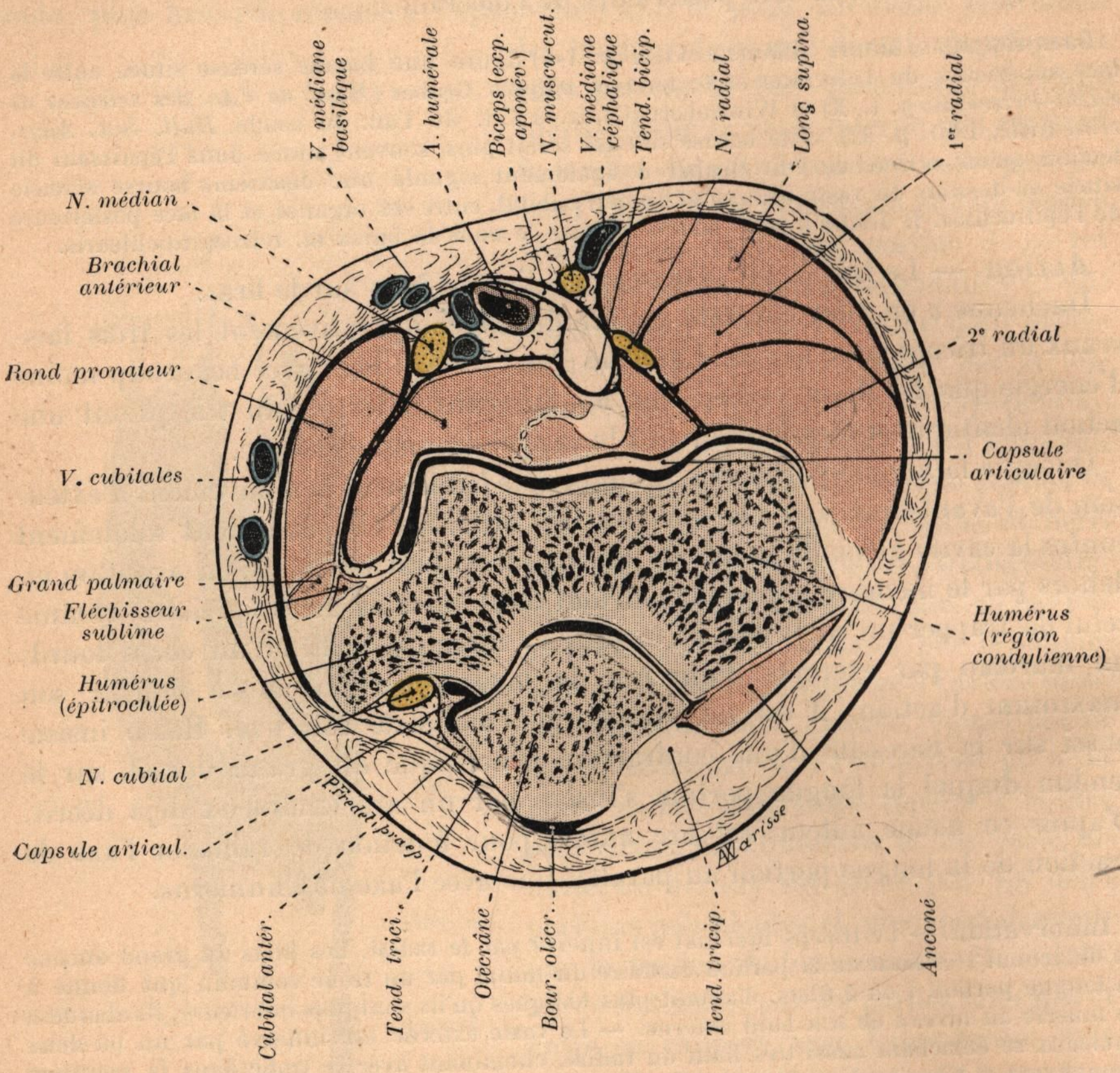

FIG. 96. — Coupe passant au niveau de l'articulation du coude. Sujet congelé. Bras droit. Segment distal de la coupe. (P. Fredet.)

l'externe, intermédiaire aux précédentes, participe des deux, elle comprend un muscle fléchisseur, deux extenseurs et un supinateur.

La crête cubitale sépare les muscles des régions antérieure et postérieure ; deux cloisons aponévrotiques isolent en partie la région externe.

Dans chaque région les muscles superficiels, plus longs, prennent leur origine sur l'extrémité inférieure de l'humérus, tandis que les muscles profonds naissent en majeure partie du squelette antibrachial. De plus, dans chaque région, les muscles de la couche superficielle, intimement unis entre eux et avec l'aponévrose superficielle et l'appareil ligamenteux du coude, sont confondus en une masse commune d'origine.

Tous ces muscles ont une direction longitudinale ; trois seulement sont très

obliques : le rond pronateur, le court supinateur et l'anconé; un seul est transversal, le carré pronateur.

Le corps charnu de la plupart de ces muscles répond à la moitié supérieure de l'avant-bras, leur tendon à la moitié inférieure; de là, la forme conique de ce segment du membre supérieur.

Je trouve dans Ledouble (*Bibl. anat.*, mai-juin 1895) une intéressante remarque de Humphry :

« Nous avons vu plus haut que les muscles supinateurs et extenseurs de la main dérivaient d'une masse commune « supinato-extensor mass » du Pfr. Humphry. Les muscles pronateurs et fléchisseurs du poignet et des doigts ont de même pour origine une lame contractile commune « pronato-flexor mass » de Humphry. Dans les espèces inférieures, dans quelques batraciens et quelques reptiles, où la main n'a que des mouvements d'ensemble, l'agent actif de ces mouvements est presque indivis. A mesure que la main se perfectionne, cet agent se segmente davantage et se compose bientôt de deux couches : une couche profonde de laquelle proviennent les fléchisseurs profonds des doigts et le carré pronateur, une couche superficielle, compacte en haut, et partagée inférieurement en trois segments : un segment cubital duquel naît le cubital antérieur, un segment radial duquel naît le rond pronateur et le grand palmaire, un segment médian ou intermédiaire duquel naît le fléchisseur commun superficiel des doigts et le petit palmaire. A son état de complet développement, le petit palmaire se prolonge par une aponévrose, d'abord étroite puis étalée en éventail, jusque sur les tendons du fléchisseur commun sous-jacent ou sur les phalanges. Il constitue, en un mot, un fléchisseur commun sous-cutané des doigts superposé aux fléchisseurs communs superficiel et profond. »

Il ne faudrait cependant pas exagérer la simplicité morphologique des muscles antibrachiaux chez les vertébrés inférieurs. Les recherches de Eisler sur les muscles du membre thoracique des urodèles ont montré que, chez ces animaux, il n'existait pas moins de 4 fléchisseurs antibrachiaux des doigts dont 1 superficiel et 3 profonds. Il est vrai que la différenciation porte surtout sur les masses charnues et que les insertions digitales se font par un appareil tendineux commun à tous ces muscles. En somme, le perfectionnement morphologique qui s'accomplit au cours de la phylogénie porte surtout sur le mode de terminaison de ces différents muscles (V. Eisler. Die Flexores digitorum. Commun. au congrès de Bâle, 1895. *An. Anz.* Erganzungsheft zum X Band.)

RÉGION ANTERIEURE

Les muscles de cette région sont au nombre de huit, disposés sur quatre couches. Ceux de la *couche superficielle*, *rond pronateur*, *grand palmaire*, *petit palmaire* et *cubital antérieur*, naissent par un tendon commun qui s'implante sur une ligne descendant de l'épitrochlée au bord antérieur du cubitus, et entre en connexion avec l'appareil ligamenteux interne du coude. Cette origine est souvent divisée par le nerf médian en deux parties : l'une superficielle, humérale, l'autre profonde, cubitale. — Le premier muscle (rond pronateur) descend très obliquement vers le tiers moyen du radius, le dernier (cubital antérieur) descend verticalement vers le poignet; les deux autres (grand et petit palmaires) ont une direction intermédiaire.

La *deuxième couche* est formée par un seul muscle, large et très épais, le *fléchisseur superficiel;* en plus des origines qu'il tire du tendon commun, ce muscle reçoit plus bas des faisceaux nés du radius. Très épais, comme je l'ai dit, il émerge au bord interne de l'avant-bras entre deux muscles de la couche superficielle (le cubital antérieur et le grand palmaire) et devient ainsi en partie superficiel.

Les muscles de la *troisième couche* naissent du squelette antibrachial. Ils sont au nombre de deux : le *fléchisseur profond* des doigts qui répond à la

partie cubitale; le *fléchisseur propre*, répondant à la partie radiale. J'insisterai plus loin sur l'anastomose constante des deuxième et troisième couches.

La *quatrième couche* est formée par un seul muscle, le *carré pronateur*, dont les fibres transversales recouvrent le quart inférieur du squelette antibrachial.

Le *nerf médian* et le *nerf cubital* se partagent l'innervation des muscles de cette région.

ROND PRONATEUR. — **M. pronator teres.**

Ce muscle dessine sa saillie oblique sous la peau de l'avant-bras, parallèlement à la branche interne du V du coude. Assez épais, aplati transversalement à son origine, il contourne le bord interne de la trochlée humérale, s'aplatit d'avant en arrière et traverse la moitié supérieure de la face antérieure de l'avant-bras pour aller s'insérer sur le tiers moyen de la face externe du radius.

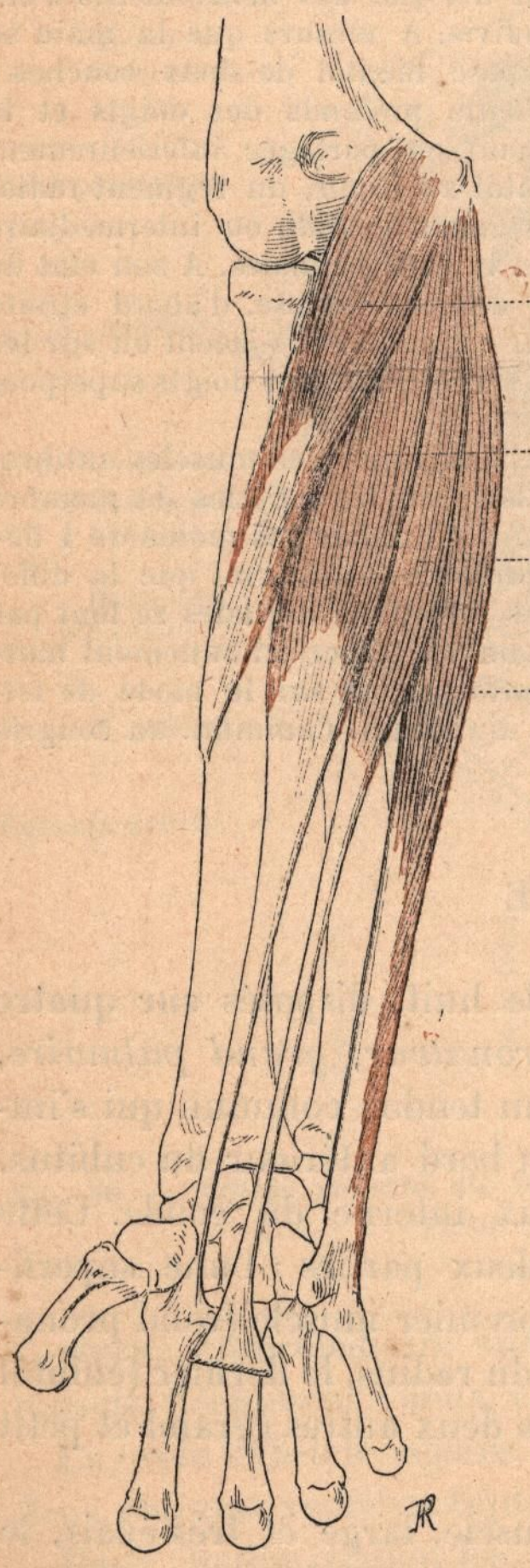

Fig. 97. — Région antérieure de l'avant-bras.

Il naît par deux chefs d'importance inégale : 1° un *chef huméral*, supérieur et superficiel, volumineux, qui prend origine sur la moitié supérieure de la face antérieure de l'épitrochlée et, par ses fibres les plus élevées, sur la cloison intermusculaire interne, sur l'intersection fibreuse qui sépare le muscle du grand palmaire et sur la face profonde de l'aponévrose antibrachiale; — 2° un *chef cubital*, plus grêle, qui s'attache à la partie interne de l'apophyse coronoïde du cubitus, immédiatement en dedans et le long du tendon brachial antérieur avec lequel il contracte d'intimes adhérences. Entre les deux chefs passe le nerf médian.

De ces origines, les fibres se dirigent obliquement en bas et en dedans : les supérieures, plus longues, se continuent directement avec les fibres du tendon d'insertion qui apparaît sur le bord supérieur et la face antérieure du muscle; les fibres profondes et inférieures, plus courtes, gagnent à angle aigu les faces latérales de ce tendon. Le tendon et les fibres charnues qui l'accompagnent contournent le bord antérieur du radius pour aller s'insérer au *tiers moyen de la face externe de cet os*.

Rapports. — D'abord superficiel, il répond dans ses deux tiers supérieurs à l'aponévrose antibrachiale et à l'expansion aponévrotique du biceps, sur laquelle cheminent les veines radiales et les rameaux du musculo-cutané; puis il s'engage

sous le long supinateur et les radiaux; l'artère et le nerf radial passent au devant du muscle dans cette dernière partie de son trajet. — Par sa face profonde, il répond d'abord au brachial antérieur dont il est séparé par le nerf médian et la récurrente cubitale antérieure, à l'artère cubitale, au fléchisseur sup. et à la pointe du court supinateur. — Le bord interne répond au grand palmaire et au fléchisseur sublime; le bord externe, très convexe, forme avec le brachial antérieur un sillon (branche interne du V) dans lequel cheminent l'artère et les veines humérales.

Action. — La contraction du rond pronateur détermine la pronation de la main. Lorsque le degré de pronation que peut déterminer le muscle a été atteint et que celui-ci continue à se contracter, il fléchit l'avant-bras sur le bras. Mais, cette flexion, associée à la pronation, se produit avec peu de force. Le rond pronateur ne devient un fléchisseur énergique que lorsque son action pronatrice est annihilée par la contraction synergique d'un antagoniste, du biceps, par exemple, dont il devient alors un adjuvant en tant que fléchisseur.

Innervation. — Il reçoit généralement deux rameaux du médian; le rameau inférieur très long se rend au faisceau coronoïdien; ils l'abordent par sa face profonde.

Variations et anomalies. — Les plus importantes ont été observées au niveau de l'origine humérale : on l'a vu naître par deux faisceaux huméraux entre lesquels s'engageaient l'artère et le nerf médian; Gruber rattache cette variété au développement de l'apophyse sus-épitrochléenne (Voy. *Ostéol.*, p. 151); toutefois, elle a été fréquemment observée en l'absence du processus osseux.

On a vu des faisceaux supplémentaires naître : de l'aponévrose intermusculaire interne, de l'expansion aponévrotique du biceps, du brachial antérieur, de l'aponévrose du bras, de l'angle interne du cubitus. Hyrtl a vu l'insertion humérale remonter jusqu'au coraco-brachial, formant un arc musculo-tendineux sous lequel s'engageait le paquet vasculo-nerveux. — Le rond pronateur peut être double, soit que ses faisceaux d'origine restent indépendants, soit que l'un deux se dédouble. Inversement, on a constaté l'absence du faisceau coronoïdien. — L'insertion radiale peut s'étendre beaucoup.

GRAND PALMAIRE. — **M. palmaris longus.**

Interposé au rond pronateur et au palmaire grêle, fusiforme, il s'étend obliquement de l'épitrochlée au deuxième métacarpien; son ventre charnu, d'abord très étroit et aplati latéralement, s'épaissit progressivement, puis s'allonge pour se rétrécir ensuite et se continuer avec le tendon terminal.

Il naît : 1° de l'*épitrochlée* par de fortes fibres tendineuses; 2° des deux lames aponévrotiques qui le séparent du rond pronateur en dehors, du fléch. sup. en dedans. Par sa partie antérieure, il reçoit encore quelques fibres de l'aponévrose antibrachiale, tandis que d'autres naissent profondément de l'arcade fibreuse commune au fléchisseur et au rond pronateur. Tandis que les fibres épitrochléennes descendent presque verticalement, les fibres nées des cloisons aponévrotiques convergent vers un tendon d'abord intra-musculaire, qui apparaît un peu au-dessus du milieu de l'avant-bras.

Ce tendon, d'abord aplati, devient bientôt cylindrique, descend sur la face antérieure de l'avant-bras, obliquant légèrement vers le bord radial; au niveau du poignet, il s'engage au-dessous du ligament annulaire antérieur dans une gaine ostéo-fibreuse, formée en dehors par le crochet du trapèze, en dedans par les fibres d'origine du ligament carpien profond, en avant par le ligament annulaire et les muscles thénariens. Il va s'insérer en s'épanouissant sur la face antérieure de la *base du deuxième métacarpien*, un peu au-dessous de la

facette carpienne de cet os. — Une expansion se détache du bord interne de son tendon pour se porter, à angle presque droit, sur la *base du troisième*

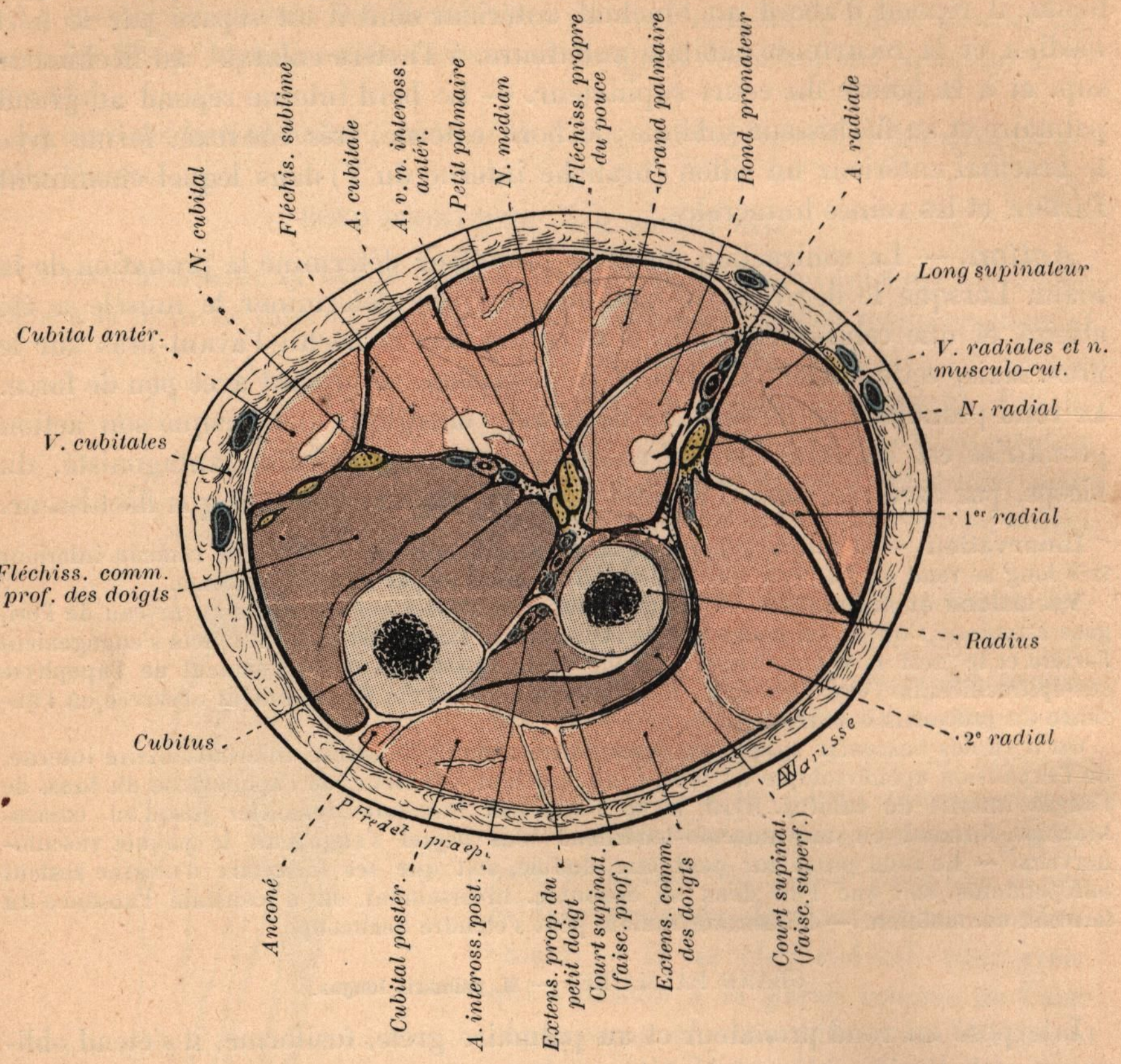

Fig. 98. — Coupe passant au-dessous du tiers supérieur de l'avant-bras. Sujet congelé; avant-bras droit; segment distal de la coupe. (P. Fredet.)

Les muscles du *groupe antéro-interne* se divisent en deux couches. La couche superficielle, légèrement teintée, comprend le rond pronateur, le grand palmaire, le petit palmaire, le fléchisseur sublime et le cubital antérieur. Bien qu'appartenant à cette couche, le fléchisseur sublime tend à s'en séparer et à s'étaler plus profondément. La couche profonde, fortement teintée, est constituée par le fléchisseur commun profond des doigts et le fléchisseur propre du pouce, à peine naissant à ce niveau. Le nerf médian, l'artère cubitale et le nerf cubital se disposent entre la couche profonde et la couche superficielle.

Les muscles du *groupe postéro-externe* forment aussi deux couches superposées; l'une superficielle, légèrement teintée (long supinateur, premier radial, second radial, extenseur commun des doigts, extenseur propre du petit doigt, cubital postérieur et anconé), l'autre profonde, fortement teintée (représentée seulement à ce niveau par le court supinateur).

Le nerf radial et l'artère radiale sont interposés entre le groupe des *muscles antéro-internes* et celui des *muscles postéro-externes*.

métacarpien. — Assez fréquemment, une languette tendineuse se détache de la partie externe du tendon et va s'insérer au crochet du trapèze.

Rapports. — Logé dans une gouttière formée par le fléch. sup. et le petit palmaire en dehors et le rond pronateur en dedans, il répond à l'aponévrose antibrachiale et à la peau par sa face superficielle, au fléchisseur sublime et au fléchisseur propre par sa face profonde; son tendon, qui suit à peu près l'axe de l'avant-bras, repose sur le corps charnu du fléch. sup., limitant en dedans

la gouttière de la radiale. — Au poignet, ce tendon s'enfonce dans l'épaisseur du ligament annulaire et gagne la gouttière creusée dans le trapèze; plus bas il est croisé par le tendon du long fléch. du pouce et recouvert, à son insertion, par les attaches carpiennes de l'adducteur du pouce. — Dans la gouttière ostéo-fibreuse, le tendon est pourvu d'une gaine synoviale qui déborde légèrement le ligament carpien antérieur; j'ai observé la communication de cette gaine avec celle du long fléchisseur commun.

Action. — On admet généralement que le grand palmaire : 1° fléchit la main sur l'avant-bras; 2° la place en pronation; 3° l'entraîne dans l'abduction; 4° fléchit l'avant-bras sur le bras et le bras sur l'avant-bras, lorsque celui-ci a été préalablement immobilisé. Le rôle principal est le rôle de fléchisseur de la main. Ce n'est que dans des circonstances particulières, et toujours dans une assez faible mesure, que le grand palmaire agit comme pronateur et comme fléchisseur de l'avant-bras sur le bras. Quant à son rôle d'abducteur, il est absolument nié par Duchenne.

Innervation. — Son filet nerveux se détache du médian, en général par un tronc commun avec le rameau du petit palmaire, et se dédouble; ses rameaux s'engagent sous les arcades fibreuses formées par le rond pronateur et le fléchisseur superficiel pour pénétrer le muscle par sa face profonde.

Variations et anomalies. — Il peut être renforcé par un faisceau surnuméraire provenant : *a)* du biceps; *b)* du cubitus; *c)* du radius (face antérieure, Calori) — On a vu se terminer sur le trapèze, le scaphoïde, le ligament carpien.

PETIT PALMAIRE. — **M. palmaris brevis.**

Inconstant, il est situé à la face antérieure de l'avant-bras, entre le grand palmaire et le fléchisseur superficiel sur lequel il repose. Il s'étend de l'*épitrochlée* à l'aponévrose palmaire. C'est un fuseau musculaire très grêle et très allongé naissant de l'épitrochlée par de longues fibres tendineuses, et recevant quelques fibres des cloisons aponévrotiques qui le séparent des deux muscles voisins et de l'aponévrose antibrachiale. Son tendon, long et grêle, apparaît vers le tiers moyen de l'avant-bras et descend parallèlement à celui du grand palmaire; au niveau du bord supérieur du ligament annulaire du carpe, ce tendon s'élargit en un éventail dont les fibres internes et externes se perdent sur les éminences musculaires de la main, se continuant parfois avec le court abducteur du pouce, tandis que les moyennes, beaucoup plus nombreuses et plus fortes, se prolongent dans la paume, constituant le plan superficiel du *ligament carpien et de l'aponévrose palmaire moyenne.*

Action. — Le petit palmaire produit la flexion directe de la main. Accessoirement il peut, comme les autres muscles épitrochléens, produire la flexion de l'avant-bras sur le bras. Son rôle de tenseur de l'aponévrose palmaire est hypothétique.

Innervation. — J'ai déjà décrit le trajet de son nerf qui naît du médian par un tronc commun avec celui du grand palmaire et traverse fréquemment, pour aborder le muscle, les fibres supérieures du fléchisseur superficiel.

Variations et anomalies. — Aucun muscle ne présente plus de variétés que le petit palmaire (Cruveilhier). — Il manque souvent; 35 fois des deux côtés et 43 fois d'un seul côté sur 160 cadavres (Gruber, *Ueber die Varietaten der m. palmaris longus*, Saint-Pétersbourg, 1868). — Sa forme est variable; il peut être charnu dans toute sa longueur (Henle)

ou seulement dans son tiers moyen, digastrique (Macalister), ou réduit à une bandelette tendineuse. — A un degré plus accentué d'atrophie, il est réduit à un tendon naissant de l'aponévrose antibrachiale au-dessus du poignet (Hallett). — On l'a vu naître : de l'expansion aponévrotique du biceps (Gruber), du cubital, du grand palmaire. — Des faisceaux surnuméraires ont été rencontrés venant de l'humérus, du cubitus, du radius. — Le petit palmaire peut se terminer anormalement : sur l'aponévrose antibrachiale, sur les éminences de la main (thénar surtout), sur le carpe et sur les tendons fléchisseurs ou sur celui du long abducteur. — Il peut être double : sur 500 cadavres, Gruber l'a vu cinq fois double des deux côtés et 21 fois d'un seul côté.

CUBITAL ANTÉRIEUR. — **M. flexor carpi ulnaris.**

C'est le plus interne des muscles de la couche superficielle; aplati et incurvé en gouttière appliquée sur le cubitus revêtu du fléchisseur profond, il longe le bord interne de l'avant-bras, allant de l'épitrochlée au pisiforme.

Il naît par deux chefs : l'un, *huméral*, se fixe au sommet et à la partie inférieure de l'épitrochlée par des fibres tendineuses communes au cubital et au fléchisseur superficiel; l'autre, *cubital*, naît : du bord interne de l'olécrâne où il s'unit au tendon du triceps, du tubercule cubital auquel s'attache le faisceau principal de l'appareil ligamenteux interne, et des deux tiers supérieurs du bord postérieur du cubitus (crête) par un tendon aponévrotique confondu avec l'aponévrose antibrachiale. — A leur partie supérieure, les deux chefs sont unis par une arcade fibreuse qui s'étend de l'olécrâne à l'épitrochlée; sous cette arcade, de laquelle se détachent quelques fibres musculaires, passent le nerf cubital et la récurrente cubitale postérieure. — Les faisceaux musculaires du chef huméral descendent presque verticalement; ceux du chef cubital descendent obliquement en bas et en avant pour joindre, après un trajet curviligne de 4 cm., le tendon. — Ce tendon naît très haut dans l'épaisseur du muscle et apparaît sur le bord antérieur; il reçoit des fibres musculaires par son bord postérieur jusqu'au niveau de son insertion au *pisiforme*. — Cette insertion du cubital antérieur mérite d'être étudiée d'une façon particulière : au moment où il aborde le pisiforme, le tendon du cubital s'épanouit et ses fibres moyennes, les plus nombreuses, se fixent sur la face antérieure de l'os; de ses fibres externes, les unes vont à l'aponévrose palmaire, les autres vont au crochet de l'os crochu avec le ligament pisi-unciformien; des fibres internes, les superficielles se continuent avec le court abducteur du petit doigt, les profondes, confondues avec le ligament pisi-métacarpien, gagnent les têtes des cinquième et quatrième métacarpiens, parfois celle du troisième.

Une petite bourse séreuse, très inconstante, se rencontre parfois au niveau de l'insertion sur le pisiforme. — Je dirai plus loin l'importance physiologique de ce muscle en rapport avec l'épanouissement de son insertion.

Rapports. — Recouvert par l'aponévrose antibrachiale à laquelle il est intimement uni, il recouvre le fléchisseur profond et le bord interne du carré pronateur; — son bord externe répond au petit palmaire et au fléchisseur superficiel. — Le nerf cubital suit la face profonde du muscle dans toute sa longueur; l'artère cubitale, d'abord placée entre les deux fléchisseurs, n'entre en rapport avec le cubital que vers le tiers moyen de l'avant-bras; sous-jacente au corps charnu en haut, elle côtoie plus bas le tendon.

Action. — Le cubital antérieur détermine la flexion de la main. Au maxi-

mum de sa contraction il entraîne le bord interne de la main avec une telle force que sa face palmaire semble vouloir regarder en dehors (Duchenne). Cette rotation de la main n'est pas un mouvement de supination ; elle est due simplement à ce que le cubital antérieur agit avec plus d'énergie sur le cinquième métacarpien que sur les autres; le mouvement produit se passe, non pas dans les articulations radio-cubitales, mais dans l'articulation radio-carpienne et dans les articulations carpiennes et intermétacarpiennes. Il se produit une véritable torsion de la main. Pour Duchenne, contrairement à l'opinion classique, le cubital antérieur ne serait pas adducteur de la main. Ce rôle d'adduction n'appartiendrait qu'au cubital postérieur. Comme le fait d'ailleurs remarquer Duchenne, on ne peut guère s'expliquer l'existence d'un fléchisseur adducteur, les mouvements d'inclinaison latérale de la main atteignant leur minimum d'amplitude lorsque celle-ci est dans la flexion forcée. Le cubital antérieur se contracte synergiquement (comme d'ailleurs tous les fléchisseurs de la main) avec les extenseurs des doigts et le cubital postérieur. Il annule ainsi le mouvement que les extenseurs tendent à imprimer à la main et favorise par contre, leur action sur les doigts. C'est là un des cas si fréquents où l'on voit les antagonistes intervenir, par leur contraction synergique, pour favoriser l'action des muscles auxquels ils paraissent physiologiquement opposés.

Innervation. — Il reçoit deux et quelquefois trois rameaux du nerf cubital; le plus élevé naît dans la gouttière épitrochléo-olécrânienne.

Variations et anomalies. — Elles sont rares; — on a noté surtout des expansions se détachant du tendon pour se rendre au ligament annulaire, au quatrième ou au cinquième métacarpien et même jusqu'à l'articulation métacarpo-phalangienne de l'auriculaire (Curnow).

FLÉCHISSEUR COM. SUPERFICIEL DES DOIGTS. — M. flexor digitorum sublimis.

Le fl. s., large et très épais, naît par deux chefs. — Le chef *principal*, *cubital*, qui forme la partie importante du tendon commun des m. épitrochléens avec lesquels il entre en intime connexion, se détache par de forts faisceaux tendineux : a) de la face antérieure de l'épitrochlée; b) du ligament latéral int. de l'articulation du coude et du tubercule cubital; c) du bord interne de l'apophyse coronoïde, juste en dedans du brachial antérieur et du rond pronateur; d) de l'extrémité inférieure du tendon du brachial antérieur; e) de cloisons fibreuses le séparant du rond pronateur et des deux palmaires. — Le chef *accessoire*, *radial*, large lamelle musculaire, naît par de courtes fibres tendineuses mêlées à des fibres charnues de la moitié supérieure du bord antérieur du radius, là où ce bord s'infléchit vers la tubérosité radiale traversant obliquement la face antérieure de l'os (Voy. *Ostéologie*, p. 160, fig. 164). En se réunissant, les deux chefs limitent un trou ovalaire dans lequel s'engagent le nerf médian et l'artère cubitale. Ce trou est habituellement limité en dehors par une petite bandelette fibreuse qui va s'insérer sur les rugosités du cubitus où s'attache le brachial antérieur et donne aussi naissance à quelques fibres charnues du fléch. propre du pouce. — Le chef principal, fort épais, se dédouble, dès son origine, en une portion superficielle et une portion profonde, plus ou moins nettement séparées.

La portion superficielle se partage bientôt en deux ventres charnus, petits muscles penniformes dont les fibres se rendent à deux tendons allant au troi-

sième et au quatrième doigt. — Généralement du bord externe ou radial de cette portion, se détache très haut un petit faisceau musculaire dont le mince tendon va rejoindre le long fléchisseur du pouce. Les fibres charnues du chef radial se terminent sur le tendon qui se rend au médius; les inférieures descendent très bas, jusqu'au poignet.

La portion profonde, recouverte et enveloppée par la précédente, doit être étudiée par la face postérieure du muscle. Comme Theile et Henle l'ont bien vu, elle forme un véritable muscle digastrique dont le ventre supérieur, confondu avec la masse du tendon principal, se dégage, vers le tiers moyen de l'avant-bras, pour aboutir à un fort tendon long de 3 à 4 cm.; de la partie inférieure de ce tendon naît un deuxième corps charnu qui se divise en deux ventres, l'un, petit, allant par un long tendon au cinquième doigt, l'autre, plus gros, dont le tendon plus fort se rend à l'index.

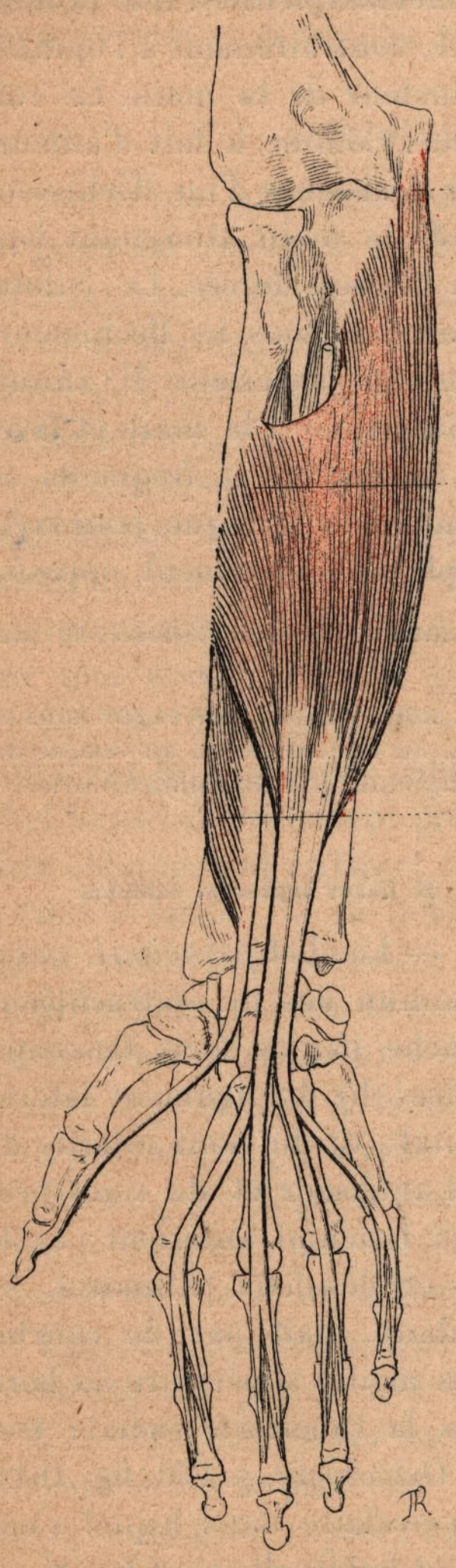

Fig. 99. — Féchisseur superficiel; couche superficielle.

Telle est, dans son ensemble, la disposition du fl. s. en deux couches : la *superficielle*, anastomosée avec le fléchisseur du pouce, donnant les tendons du médius et de l'annulaire (III et IV); la *profonde*, véritable muscle digastrique, fournissant les tendons de l'index et de l'auriculaire (II et V). — Huit fois sur dix, la dissection vérifiera cette description qui répond à la très grande majorité des cas; je signalerai plus loin les variétés assez fréquentes toutefois (Voy. fig. 100).

Les quatre tendons, étagés en deux plans, s'engagent dans la gouttière carpienne, fermée en avant par le ligament annulaire antérieur du carpe : dès leur arrivée dans la paume, ils se rangent sur un seul plan et commencent à diverger pour se rendre à leurs doigts respectifs, cheminant en avant des tendons correspondants du fléchisseur profond — Sous-jacents à l'aponévrose dans la région palmaire, ils sont reçus et bridés au niveau des articulations métacarpo-phalangiennes par la gaine que forment les faisceaux perforants, échangés par l'aponévrose palmaire avec le ligament intermétacarpien palmaire (Voy. *Arth.*, t. I, fig. 689). — Immédiatement au-dessous de l'articulation métacarpo-phalangienne, ils pénètrent dans un canal

ostéofibreux très serré que je décrirai plus loin. Dans cette gaine, le tendon s'aplatit en croissant sur le tendon fléchisseur profond resté cylindrique, et se divise en deux languettes égales. Cette division, déjà indiquée par un sillon que l'on peut voir sur la partie palmaire du tendon, s'achève vers le milieu de la première phalange. Les deux languettes résultant de cette division s'écartent et descendent en contournant le tendon fléchisseur profond ; lorsqu'elles sont parvenues sur la face postérieure de ce tendon, elles se rapprochent jusqu'au contact au niveau de l'articulation phalango-phalanginienne et, poursuivant leur chemin, vont s'insérer à la partie moyenne

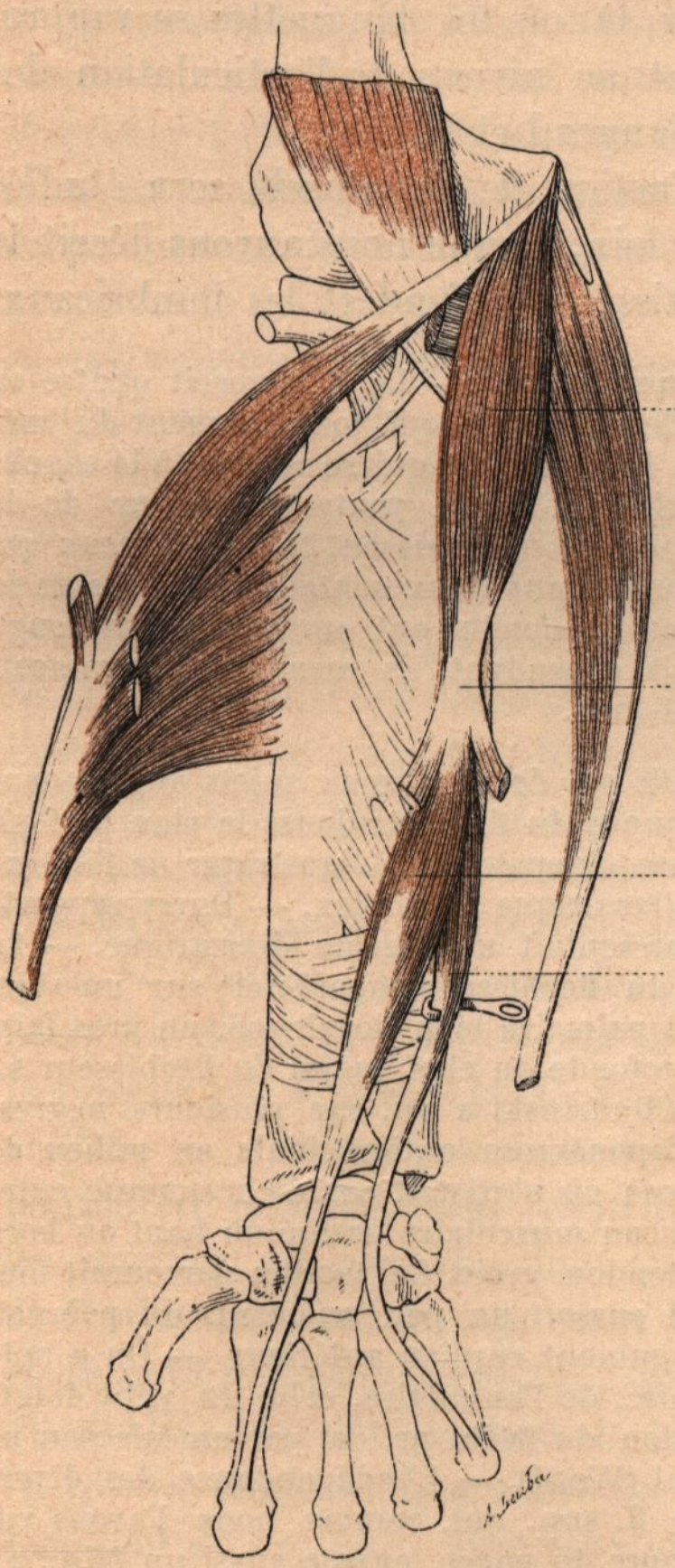

Fig. 100. — Fléchisseur superficiel ; couche profonde.

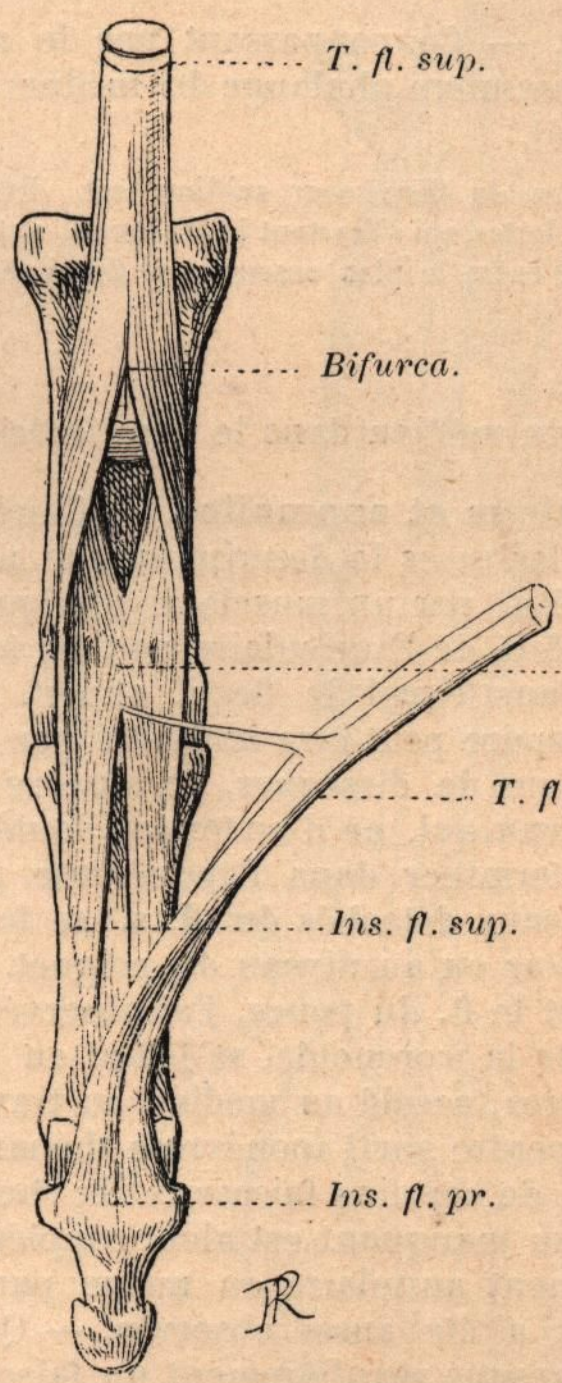

Fig. 101. — Les tendons fléchisseurs des doigts et leurs insertions.

des bords rugueux qui limitent la face palmaire excavée de la *deuxième phalange*. Par cette division suivie de rapprochement, le tendon fléchisseur superficiel forme au tendon fléchisseur profond un véritable tunnel.

Deux détails sont à remarquer : — *a*) par le fait de la torsion que subissent les languettes du fléch. sup. dans leur trajet en spirale autour du tendon profond, il arrive que les bords internes de chaque languette, primitivement contigus, deviennent les bords externes tandis que les bords primitivement externes se rapprochent jusqu'à devenir contigus ; la figure 101 met bien ce détail en évidence. — *b*) La même figure montre également que, lorsque les languettes se rapprochent au niveau de l'articulation de la première avec

la seconde phalange, elles échangent quelques faisceaux qui s'entrecroisent en X (*Chiasma tendinosum Camperi*). — Parfois les deux languettes résultant de la bifurcation restent unies par une lamelle celluleuse triangulaire, haute de 2 à 5 mm.; une lamelle semblable, munie de petites franges synoviales, se rencontre quelquefois aussi là où les languettes se rapprochent au niveau de l'articulation des phalanges I et II.

Fig. 102. — Coupe passant par le milieu de la première phalange du médius (sujet congelé).

Le tendon du fléchisseur sublime est divisé en deux bandelettes qui s'écartent latéralement et tendent à s'engager entre le plan osseux et le fléchisseur profond.

L'action de ce muscle sera étudiée plus loin, lorque nous aurons décrit le fléchisseur profond et les lombricaux,

Innervation. — Le fl. s. reçoit quatre ou six filets nerveux qui tous viennent du médian. Les rameaux qui se rendent à la couche superficielle et au ventre supérieur de la couche profonde naissent très haut; ceux qui se rendent aux deux ventres inférieurs de la portion profonde ont un trajet très long; parfois cependant, ils reçoivent un rameau détaché du médian dans le tiers inférieur de l'avant-bras.

Variations et anomalies. — Chudzinski a vérifié sur de nombreux sujets appartenant à toutes les races la description que nous avons donnée du fl. s.; toujours le plan profond est constitué par un muscle digastrique qu'il propose d'appeler Fl. digastrique de l'index; le fl. perforé de l'auriculaire naît du tendon de ce digastrique de l'index. — Dursy rapporte un fait dans lequel le fléch. superf. tout entier présentait une forme digastrique. — Le petit palmaire peut être remplacé par un faisceau du fléchisseur superficiel; sur un sujet que je viens de disséquer, on observe avec un petit palmaire bien développé, un gros faisceau charnu qui, né d'un tendon doublant la face profonde du chef radial du fléchisseur s., vient se terminer dans l'aponévrose palmaire. — Chudzinski a vu, sur plusieurs nègres, des faisceaux détachés du fl. s. se terminer sur l'aponévrose antibrachiale au milieu de l'avant-bras ou au niveau du poignet. — Dans un cas où n'existait pas d'anastomose entre le fl. s. et le fl. du pouce, j'ai observé un petit faisceau musculaire inséré en haut au bord interne de la coronoïde, se jetant en bas sur un tendon grêle. Ce tendon parcourait tout l'avant-bras, accolé au médian au travers duquel il passait un peu au-dessus du poignet, pour se perdre sur l'aponévrose thénarienne et le ligament carpien antérieur. — On a noté l'absence de certains faisceaux : le chef radial, le faisc. de l'annulaire, celui du petit doigt; le faisceau manquant est alors suppléé par un tendon du fléch. pr. ou par un faisceau né du ligament annulaire ou même par un lombrical (Wood). — L'indépendance des divers faisceaux a été aussi observée. — Quelquefois le fl. sup. qui, comme nous l'avons vu, envoie presque régulièrement un faisceau au fl. propre du pouce, envoie aussi un faisc. au fl. prof., soit au ventre de l'index, soit à celui du médius. — Gantzer a décrit ce faisceau sous le nom de *musculus accessorius ad flexorem profondum digitorum.*

FLÉCHISSEUR COMMUN PROFOND DES DOIGTS. — M. flexor digitorum profondus.

Muscle large, épais, enroulé autour des faces interne et antérieure du cubitus, il est situé au-dessous du fléch. sup. et divisé comme lui en quatre portions dont les tendons vont s'insérer à la troisième phalange des doigts 2, 3, 4 et 5.

Il naît par des fibres charnues : 1° des deux tiers supérieurs de la face antérieure, du bord antérieur et de la face interne du *cubitus*; sur cette face interne, l'origine du fl. c. pr. remonte le long de l'apophyse coronoïde jusqu'à l'olécrâne, déterminant là une dépression dont la profondeur est en rapport avec le développement du muscle; — 2° de la partie correspondante du liga-

ment interosseux; — 3° de toute cette portion de l'aponévrose antibrachiale qui va du bord postérieur du cubital antérieur à la crête du cubitus, aponévrose comprenant, comme je l'ai dit, les fibres d'insertion du cubital antérieur; — 4° par quelques fibres, du bord interosseux du radius, au-dessous de la tubérosité bicipitale. — Sous l'arcade qui réunit le gros chef cubital au chef radial, si grêle qu'il peut manquer, s'engage l'artère interosseuse antérieure.

De ces origines, les fibres musculaires descendent verticalement, les internes seules s'enroulant obliquement autour du cubitus; elles ne tardent point à se séparer en quatre corps charnus de volume inégal dont les fibres abordent la face postérieure d'un tendon terminal, constituant ainsi quatre muscles demi-penniformes. — De ces quatre faisceaux, le plus important est celui qui se rend à l'index : il est plus fort et plus nettement dégagé. — Les quatre tendons, plus forts et plus larges que ceux du fléch. sup. sont fasciculés : placés sur un même plan, ils sont parfois intimement unis. Le plus souvent cependant, le tendon qui va à l'index et quelquefois celui qui va à l'auriculaire sont isolés des tendons allant au médius et à l'annulaire. — Parfois, la scission des quatre portions du fléch. pro. *commence très haut et le muscle est*, dans sa totalité, divisé en quatre ventres. — Avec un peu d'attention, on peut poursuivre cette division jusqu'aux origines du muscle : on constate alors que les fibres de l'index naissent du *ligament interosseux* et du bord externe du cubitus; que les fibres du médius viennent surtout de la face antérieure du cubitus; que celles de l'annulaire viennent de son bord antérieur et un peu de sa face interne; qu'enfin celles de l'auriculaire prennent leur origine sur la face interne du cubitus et l'aponévrose antibrachiale.

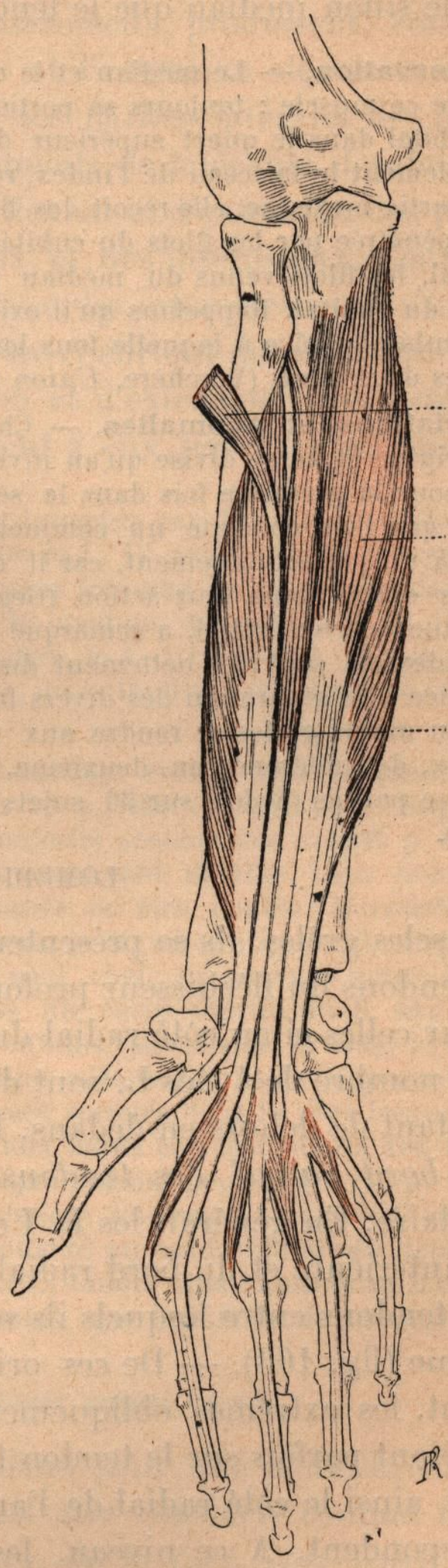

Fig. 103. — Fléchisseur profond des doigts et fléchisseur propre du pouce.

Les quatre tendons s'engagent, juxtaposés sur un plan horizontal, dans la gouttière carpienne, sous les tendons du fléch. sup., pour s'écarter à la région palmaire. Réunis d'abord par un tissu cellulaire dense, ils échangent d'ordinaire quelques bandelettes tendineuses et divergent pour se rendre à leurs doigts respectifs, après avoir donné origine aux m. lombricaux. A la base de chaque doigt, chaque tendon s'engage avec le tendon fléch. sup. correspondant dans le canal ostéo-fibreux du doigt, passe, cylindroïde, dans le tunnel formé par le dédoublement du tendon

fl. s.; puis, aplati de nouveau, il se dégage au niveau de la seconde phalange et atteint la base de la phalange unguéale sur laquelle il s'insère, s'épanouissant en éventail (fig. 101 et 103).

Dans la partie terminale, les fibres tendineuses ne sont point rectilignes mais subissent un commencement d'enroulement; elles paraissent s'enfoncer vers le sillon médian que le tendon présente à ce niveau.

Innervation. — Le médian et le cubital se répartissent à peu près également l'innervation de ce muscle : toujours sa portion interne est innervée par un ou deux filets détachés du cubital dans le quart supérieur de l'avant-bras; toujours la partie externe du muscle, spécialement le faisceau de l'index, reçoit un filet venu du médian par l'interosseux; quant à la partie moyenne, elle reçoit des filets venant du nerf interosseux (médian); mais elle est aussi pénétrée par les filets du cubital qui ont traversé la portion interne. Il m'a paru qu'en général, les filets venus du médian par l'interosseux étaient plus nombreux que les filets venus du cubital. Rappelons qu'il existe très fréquemment une anastomose entre le médian et le cubital, grâce à laquelle tous les faisceaux du fl. prof. peuvent être innervés à la fois par ces deux nerfs (Verchère, *Union méd.*, 1883, n° 18).

Variations et anomalies. — Chez les prosimiens, le tendon terminal est unique à son origine et ne se divise qu'au niveau de la main. C'est en effet chez les *anthropoïdes* que, pour la première fois dans la série animale, on voit les tendons se séparer, en même temps que l'on constate un commencement de division du corps charnu des muscles. — C'est là un perfectionnement, car il entraîne une indépendance plus considérable des différents doigts dans leur action (Gegenbaur). — Chudzinsky, qui a noté chez les nègres l'étendue du chef radial, a remarqué également que, dans les races de couleur, le faisceau de l'index est souvent nettement distinct dès son origine. Il constate dans ces races une tendance à la séparation des divers faisceaux. — Souvent on voit des divisions tendineuses plus ou moins grêles se rendre aux tendons voisins ou servir d'origine aux muscles lombricaux, de préférence au deuxième. — J'ai signalé plus haut le faisceau de Gantzer qui renforce parfois (5 fois sur 36 sujets d'après Wood) le fléchisseur profond (Voy. *Fléch. du pouce*).

LOMBRICAUX. — **Mm. lumbricales.**

Muscles grêles, ils se présentent sous l'aspect de languettes charnues, allant des tendons du fléchisseur profond aux expansions tendineuses des interosseux, et, par celles-ci au côté radial du tendon extenseur de chaque doigt.

Au nombre de 4, les L. sont désignés sous les noms de premier, second,... en comptant de dehors en dedans. Ils prennent leur origine sur la *face antérieure et le bord radial* des *tendons du fl. pr.*, un peu au-dessous du ligament annulaire. En général, les L. I et II naissent, comme je viens de le dire, de la face antérieure et du bord radial du tendon fl. pr., les L. III et IV naissent des deux tendons entre lesquels ils sont situés et ont, par suite, une structure penniforme (fig. 103). — De ces origines, les L. descendent, les moyens verticalement, les extrêmes obliquement, sur le côté radial des tendons fléchisseurs, empiétant parfois sur le tendon fl. sup. dont ils paraissent tirer origine, et gagnent ainsi le côté radial de l'articul. métacarpo-phal. des doigts auxquels ils correspondent. A ce niveau, les L. s'engagent dans une logette formée par l'aponévrose palmaire sup., le ligament intermétacarpien palmaire et les fibres perforantes allant de l'une à l'autre de ces couches fibreuses. Les L. descendent dans cette gaine avec les v. et n. interosseux, dont ils sont cependant séparés par un mince feuillet celluleux (Voy. fig. 132). A ce niveau, les fibres musculaires des lombricaux se continuent avec une languette tendineuse plate qui, couchée sur la face radiale de l'articulation métacarpo-phal., s'insère au bord de l'expansion tendineuse de l'interosseux correspondant et gagne avec celle-ci le bord radial du tendon extenseur (fig, 109).

Rapports. — Profonds à leur origine, ils deviennent de plus en plus superficiels. Interposés et superposés aux tendons du fl. pr., les L. cheminent entre les tendons du fl. sup., au-dessous de l'aponévrose palmaire dont ils sont séparés seulement par les artères et les nerfs collatéraux des doigts.

Action. — Les lombricaux qui se terminent sur le tendon de l'extenseur, en se confondant avec l'expansion dorsale des interosseux, produisent, comme ces derniers, la flexion de la première phalange et l'extension des deux dernières. En revanche, dépourvus d'insertion sur les parties latérales des phalanges, ils ne peuvent intervenir dans les mouvements de latéralité des doigts. Nous analyserons plus loin ces mouvements de flexion et d'extension des phalanges produits par la contraction des lombricaux et des interosseux. Contentons-nous de dire présentement que, pour Duchenne, les interosseux qui s'insèrent sur le côté radial des doigts impriment à ceux-ci surtout des mouvements de latéralité et à peine des mouvements de flexion et d'extension : les lombricaux, qui n'ont aucune action abductrice, s'unissent à eux pour les renforcer.

Innervation. — Le plus souvent, les L. I, II, III sont innervés par des rameaux venant des collatéraux palmaires, émanés du médian, tandis que le L. IV reçoit son filet nerveux de la branche profonde du cubital. — Cependant il est assez fréquent de voir le médian et le cubital se partager également l'innervation des L.; le médian donnant à I et II, le cubital à III et IV. — Sur un sujet que je viens de disséquer, le L. III recevait, par sa face antérieure, un filet du médian, et, par sa face postérieure, un autre filet venu de la branche profonde du cubital.

Variations et anomalies. — Elles sont fréquentes. Ledouble évalue leur fréquence à 12 p. 100 (sur 300 cas); Wood à 18 p. 100; Froment à 45 p. 100 : enfin pour Kopsch *Intern. Monatssch. f. Anat.*, 1898), elles formeraient la majorité absolue des cas (61 p. 100). Ledouble confirme que le troisième lombrical est le plus souvent modifié. Leur nombre peut être réduit ou augmenté : chacun d'eux peut manquer ou être double; Macalister a même noté leur absence totale. — Relativement à l'origine, je signalerai que le L. II peut être bifide tandis que les L. III et IV sont réduits à un seul chef; ils peuvent naître tous ou l'un ou l'autre du fl. sup. ou provenir à l'avant-bras du corps charnu du fl. sup. ou prof., remontant parfois ainsi jusqu'à l'ap. coronoïde du cubitus (Macalister, Wood); le L. I peut provenir du tendon du long fléch. du pouce, du premier métacarpien et de l'opposant du pouce. — Relativement à l'insertion, Fromont a noté diverses variétés dont la plus fréquente consiste en une bifurcation du muscle qui va s'insérer aux bords correspondants des tendons extenseurs des deux doigts. Ce serait le cas presque normal pour le III (46 p. 100, Kopsch.) — On les a vus s'insérer directement à la première phalange. — Cruveilhier et Ledouble admettent que le troisième L. s'insère le plus souvent au bord cubital du tendon fléchisseur du médius lequel est ainsi pourvu de deux L. tandis que l'annulaire n'en a point; cette anomalie n'est certainement pas aussi fréquente que la bifidité de ce muscle.

LONG FLÉCHISSEUR DU POUCE. — M. flexor pollicis longus.

Muscle large demi-penniforme, situé sur le même plan que le fléch. com. prof. et en dehors de ce muscle dont il pourrait être considéré comme une division (fig. 103); il naît, par des fibres charnues, de la *face antérieure du radius* : cette insertion commence en pointe sous la tubérosité bicipitale, s'élargit en suivant la ligne oblique sur laquelle s'insère le chef radial du fléch. sup., débordant en dedans sur le ligament interosseux, suivant en dehors le bord antérieur du radius, se rétrécit à un travers de doigt au-dessus du carré pronateur, et finit en pointe sur le bord externe du radius vers la partie moyenne de ce muscle. Souvent quelques fibres se détachent du bord externe de l'apophyse coronoïde par l'intermédiaire d'une languette tendineuse commune au fléch. sup. des doigts et à celui du pouce. — A cette origine radiale,

il convient d'ajouter le faisceau charnu qui se détache à peu près constamment du fl. sup. (Voy. fig. 103) et vient se continuer par un tendon long et mince avec le tendon du l. fl. du pouce.

Les fibres charnues se rendent obliquement en bas et en dedans à un tendon qui suit le bord cubital du muscle, contigu au tendon du fl. prop. de l'index; les inférieures abordent le tendon dans la gouttière carpienne. Le tendon pénètre dans la gouttière carpienne sur le même plan que les tendons fl. prof., suit le bord externe de cette gouttière, croise la portion profonde du court fléchisseur du pouce, passe entre les deux portions de ce muscle, puis dans la gouttière des sésamoïdes du pouce; là, il pénètre dans la gaine ostéo-fibreuse, et suit la première phalange du pouce pour aller s'insérer, en s'épanouissant, à la base de la phalange unguéale. Parfois, au niveau de cette insertion, on rencontre un petit os sésamoïde. Comme les tendons du fléchisseur profond des doigts, le tendon du long fléch. du pouce présente sur sa face palmaire un sillon vers lequel convergent les fibres tendineuses; à la coupe, il paraît formé par deux tendons accolés.

Action des fléchisseurs. — La contraction du fléchisseur commun superficiel produit la flexion de la seconde phalange sur la première. — La contraction du fléchisseur commun profond produit la flexion des deux dernières phalanges sur la première. — L'action des fléchisseurs communs sur la première phalange est excessivement limitée. — Par ses expériences physiologiques et par des faits cliniques des plus nets, Duchenne a montré « que les fléchisseurs des doigts n'ont pas assez d'action sur les premières phalanges pour être considérés comme les antagonistes et les modérateurs des extenseurs des doigts (extenseurs des premières phalanges). — Comme nous le verrons plus loin, les fléchisseurs des premières phalanges sont les interosseux. — Pour que les deux fléchisseurs communs, et surtout le profond puissent produire avec énergie la flexion des phalanges sur lesquelles ils agissent, il faut que les premières phalanges soient étendues sur les métacarpiens et la main étendue sur l'avant-bras. Aussi les extenseurs des doigts et de la main se contractent-ils énergiquement avec les fléchisseurs pour favoriser l'action de ceux-ci.

L'action du fléchisseur propre du pouce est la même que celle du fléchisseur commun des doigts. — Il fléchit énergiquement la deuxième phalange et n'a qu'une action très limitée sur la première; ce n'est qu'au maximum de sa contraction que la première phalange est entraînée dans la flexion; encore ce mouvement est-il très limité. — Duchenne insiste sur ce point que le long fléchisseur propre n'agit nullement sur le premier métacarpien. — La paralysie du long fléchisseur propre du pouce ne produit donc que la perte de flexion de la deuxième phalange du pouce, tous les autres mouvements de ce doigt étant conservés. Il est vrai que la perte de ce seul mouvement entraîne même l'impossibilité quasi absolue d'exécuter certains actes, comme celui d'écrire, par exemple (Voy. Physiologie des muscles de l'éminence thénar).

Innervation. — Il reçoit par sa face postérieure, quelquefois par son bord supérieur, un rameau de la branche profonde du médian.

Variations et anomalies. — Chez les quadrupèdes et même chez les singes anthropoïdes, le fl. pr. du pouce n'est qu'une languette tendineuse détachée de la masse commune du fl. perforant; chez l'orang, il manque totalement; seul le Gibbon fait exception; cependant son fléch. pr., quoique bien développé dans sa partie charnue, reste partiellement

uni au fléch. prof. dans sa partie tendineuse. — Chez l'homme, le plus souvent le l. fléch. du pouce est un muscle tout à fait indépendant. Cependant, il peut arriver que ce muscle se dédouble dans son corps charnu ou dans son tendon et que l'une de ses divisions s'anastomose au fl. pr. ou au fl. s. — Il n'est même pas très rare de rencontrer la fusion plus ou moins complète du l. fl. du pouce avec le fl. pr.; — Walsham, Testut, etc. ont vu la fusion complète aboutissant à la formation d'un fl. profond unique, type des cercopithèques; Chudzinski a observé la fusion avec le seul fléch. profond de l'index, type du Gorille. — Gruber a vu le tendon du l. fléch. du pouce se terminer par des filaments tendineux dans le tissu celluleux qui enveloppe le premier lombrical et le tendon fléch. de l'index. Sur un enfant microcéphale, Chudzinski a observé l'absence du tendon terminal, suppléé par un faisceau du court fléchisseur du pouce, présentant ainsi une disposition normale chez les orangs.

Gruber a décrit, sous le nom de *m. radialis internus brevis*, un muscle surnuméraire naissant de la face externe et du bord antérieur du radius, passant sur la portion inférieure du l. fl. du pouce et descendant obliquement sur la gaine du grand palmaire, pour finir sur cette gaine, sur un os du carpe ou sur un métacarpien; Calori, Wood ont observé des cas analogues. Henle remarque que l'on pourrait décrire comme répondant à ce muscle, sous le nom de *m. ulnaris brevis int.* un muscle observé par Jarjavay; ce muscle, naissant du quart inférieur de la face antérieure du cubitus, descendait obliquement pour se fixer au crochet de l'unciforme. — Gruber a encore décrit comme pronateur du carpe (cubito-carpeus) un muscle uni au carré pronateur, naissant du cubitus et finissant sur la capsule articulaire, le trapèze et le scaphoïde.

Fig. 104. — Gaine ostéo - fibreuse des tendons fléchisseurs.

Gaines ostéo-fibreuses digitales des tendons fléchisseurs

J'ai déjà fait remarquer qu'avant de pénétrer dans la gaine digitale, les tendons fléchisseurs sont logés dans une gaine plus large, formée par l'aponévrose palmaire et le ligament intermétacarpien reliés par les faisceaux perforants.

Au niveau des articulations métacarpo-phalangiennes, chaque paire de tendons fléchisseurs pénètre dans une gaine ostéo-fibreuse spéciale qui l'accompagne jusqu'à la phalange unguéale. Cette gaine est constituée de la façon suivante : aux bords de la gouttière que présente la face antérieure des phalanges I et II, s'attache un demi-cylindre fibreux, renforcé de place en place par des anneaux, hauts de 2 cm. environ sur la phalange I, plus étroits et parfois obliques sur la IIe, ce demi-cylindre fibreux (ligamentum vaginalium) est très résistant; il bride étroitement et très efficacement les tendons fléchisseurs : il ne s'affaisse point lorsque ces tendons ont été enlevés mais reste à l'état de tunnel qui a juste la capacité nécessaire pour les loger.

Au niveau des articulations, par le fait de la répétition des mouvements, la gaine devient subitement moins épaisse et moins serrée; là, elle n'est plus constituée par du tissu fibreux mais par un tissu celluleux condensé, que renforcent des trousseaux fibreux en forme de demi-anneaux passant en sautoir ou s'entrecroisant au niveau de l'articulation. Sur la seconde phalange, le ligament vaginal est souvent renforcé ou remplacé par un ou deux trousseaux passant obliquement ou en X sur le tendon (lig. obliquum, lig. cruciata).

Notons que, pour compléter ces gaines, la capsule articulaire est renforcée au niveau des interlignes par des fibres transversales très condensées, formant

un véritable plan fibro-cartilagineux qui continue le plan de la face antérieure des phalanges.

Ces gaines ostéo-fibreuses brident les tendons et servent de poulies pendant la flexion des phalanges.

Vincula tendinum

Dans la gaine ostéo-fibreuse des doigts, les tendons fléchisseurs reçoivent des vaisseaux cheminant dans de minces lamelles ou cordons celluleux, véri-

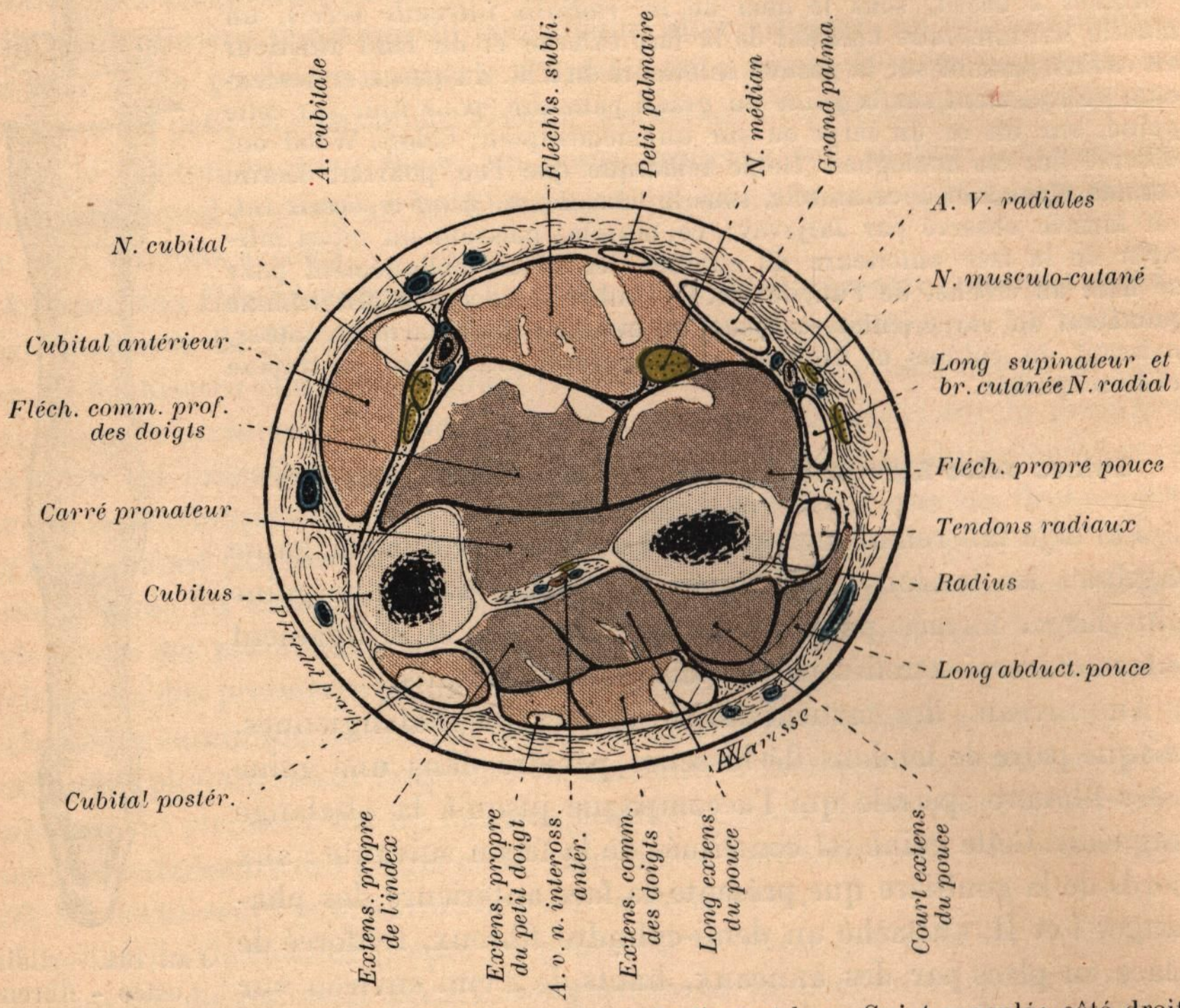

Fig. 105. — Coupe passant dans le tiers inférieur de l'avant-bras. Sujet congelé; côté droit; segment distal de la coupe (P. Fredet).

La couche superficielle des muscles *du groupe antéro-interne* (teinte claire) est subdivisée en 2 plans : plan des muscles grand palmaire, petit palmaire, cubital antérieur; plan du muscle fléchisseur sublime.

La couche profonde des muscles *du groupe antéro-interne* s'est elle aussi décomposée en 2 plans, par suite de l'apparition du muscle carré pronateur en arrière du fléchisseur commun des doigts et du fléchisseur propre du pouce.

La coupe passe au niveau du point où les muscles long abducteur et court extenseur du pouce (qui appartiennent à la couche profonde des muscles du *groupe postéro-externe* de même que le long extenseur du pouce et l'extenseur propre de l'index) quittent le plan profond pour devenir superficiels. Ils s'engagent entre l'extenseur commun des doigts et les tendons radiaux. Ils commencent à croiser ces derniers pour se porter vers le pouce.

tables mésos. Ces lamelles vasculaires ont été minutieusement décrites par Weitbrecht : ce sont les *vincula tendinum*.

Elles ont été divisées en *vincula vera et v. accessoria s. vasculosa*; on leur a fait jouer un rôle de freins qui n'est point, comme nous le verrons, en rapport avec leur texture délicate. Les *vincula tendinum* ont été aussi nommés *lig. mucosa*. On les a divisés en *v. longa* et *v. brevia*, *v. perforati* et *v. perforantes*.

Voici sous quelle forme ils se présentent d'ordinaire. Au niveau de la première phalange, on trouve quelquefois une lamelle celluleuse quadrangulaire, allant de la phalange au tendon. Cette disposition ne se rencontre guère que chez les très jeunes sujets; il ne reste, chez l'adulte, que de très minces cordons cellulo-vasculaires allant des bords latéraux de la phalange aux languettes du fléchisseur superficiel; dans la plupart des cas même, toute trace de ligament muqueux a disparu à ce niveau. Au niveau du tiers inférieur de la première phalange et de son articulation avec la deuxième, on voit se détacher une lamelle triangulaire, sagittale; son bord supérieur est libre, concave, le bord tendineux adhère aux languettes du fléchisseur superficiel; ses fascicules les plus longs et les plus fins passent dans l'interstice des languettes du fléchisseur sup. pour gagner le fl. prof. Au-dessus de l'insertion du fl. prof., on trouve encore un de ces mésos également triangulaire, parfois perforé ou réduit à de grêles filaments (Voy. fig. 101).

Henle remarquant que, par leurs bords phalangiens, ces lamelles adhèrent à la capsule des articulations interphalangiennes, leur attribue un rôle de tenseurs des synoviales, qu'elles ne sauraient remplir puisque la capsule articulaire est doublée par un ligament fibro-cartilagineux qui continue le plan des gouttières phalangiennes et bride de ce côté la synoviale. — Il ne faut donc voir dans les vincula tendinum que des mésos celluleux accompagnant et protégeant les vaisseaux qui vont aux tendons.

CARRÉ PRONATEUR. — M. pronator quadratus.

Placé transversalement sur la partie inférieure du squelette antibrachial, juste au-dessus de l'articulation radio-carpienne, il est quadrilatère, aplati, beaucoup plus épais en bas qu'en haut. Il naît par des fibres charnues et un plan tendineux superficiel du *quart inférieur de la face antérieure du cubitus*, où son origine est nettement limitée par une crête rugueuse oblique (Voy. *Ost.*, p. 154). De cette origine, les fibres se portent transversalement vers le *radius au quart inférieur de la face antérieure* duquel elles s'insèrent sur toute sa largeur, empiétant même profondément sur la face cubitale de l'extrémité inférieure quadrangulaire de cet os. — Sappey fait remarquer que parfois le carré pronateur est formé de deux portions triangulaires bien distinctes : l'une antérieure, plus large, qui naît du cubitus par une aponévrose et va s'attacher au radius par des fibres charnues; l'autre, postérieure et inférieure, plus petite, s'insérant au cubitus par des fibres charnues et au radius par une aponévrose très brillante. On trouve toujours des traces de cette division qui est rarement tranchée.

Le muscle, mince dans sa partie supérieure, est extrêmement épais dans sa partie inférieure. Ses fibres superficielles sont transversales et presque rectilignes; les fibres profondes, curvilignes, s'enroulent autour de la tête cubitale pour gagner la partie inférieure du ligament interosseux. Sur une coupe de l'avant-bras, passant au-dessus du poignet, le carré pronateur étonne par son épaisseur (fig. 105 et 112) : déduisez l'énergie de son action pronatrice.

Rapports. — Recouvert par le fléchisseur profond et le long fléch. du pouce, il recouvre le squelette antibrachial, le ligament interosseux et l'articulation

radio-cubitale inférieure dont il bride le cul-de-sac synovial ; — son bord cubital répond au cubital antérieur ; son bord radial au tendon du long supinateur ; sous son bord supérieur, s'engagent l'artère interosseuse et le filet interosseux du médian qui lui donne de nombreux rameaux pénétrant le muscle par sa face postérieure.

Action. — Le carré pronateur fait tourner le radius en dehors, en dedans et met, par conséquent, la main en pronation. Ce rôle pronateur du carré a été mis en doute par Hyrtl, Calori (Memoria dell' academia di Bologna, série II, A. X, 1870) ; Testut et Wertheimer ont démontré expérimentalement que l'opinion de Hyrtl n'était pas fondée. — Le carré pronateur partage avec le rond pronateur le rôle de placer la main en pronation. Il est intéressant de constater que l'un des deux agents de ce mouvement a son insertion supérieure sur l'humérus alors que l'autre a une double insertion antibrachiale. Il est probable que l'existence d'un pronateur à insertion humérale est liée à la production des mouvements qui se passent pendant la pronation dans l'articulation huméro-cubitale, mouvements dont j'ai montré l'importance pour interpréter le déplacement du cubitus (Voy. *Arthrologie*, p. 646).

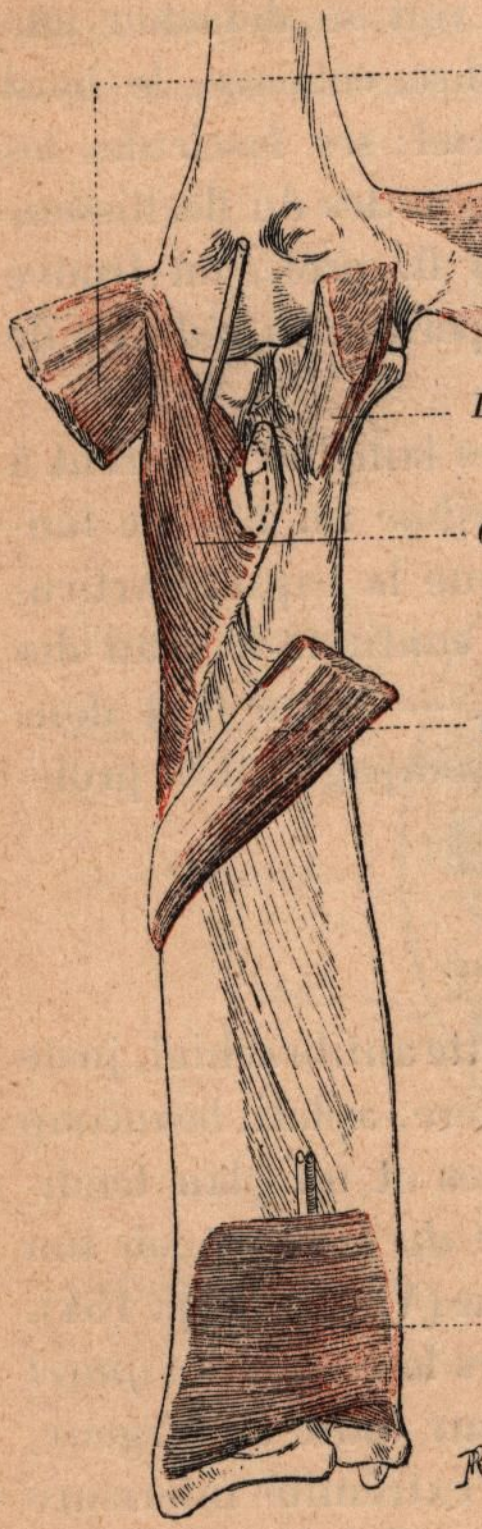

Fig. 106. — Muscles de l'avant-bras ; carré pronateur.

Innervation. — Un peu au-dessous du pli du coude se détache du médian un rameau qui descend verticalement sur la face antérieure de la membrane interosseuse, satellite des vaisseaux homonymes, croise le bord supérieur du carré pronateur qu'il aborde par sa face profonde et dans lequel il s'épuise presque entièrement : c'est le nerf interosseux encore appelé nerf du carré pronateur.

Variations et anomalies. — Il peut manquer ou présenter un développement anormal ; Chudzinski a noté son développement chez les races de couleur ; Blanchard, Macalister ont signalé la forme triangulaire du c. pronateur ; Sappey et d'autres ont noté sa décomposition en faisceaux de direction différente. — On l'a vu donner un faisceau aux muscles du pouce ou un tendon allant à la base du 1er métacarpien.

RÉGION POSTÉRIEURE DE L'AVANT-BRAS

Région de l'extension, elle comprend huit muscles, disposés en deux couches. — La couche superficielle est formée par quatre muscles : *l'extenseur commun des doigts*, *l'extenseur propre du petit doigt*, *le cubital postérieur et l'anconé*, qui irradient de l'épitrochlée vers la face postérieure de la main et du cubitus, d'autant plus obliques qu'ils sont plus internes. — La couche pro-

fonde comprend aussi quatre muscles : le *long abducteur du pouce*, le *court extenseur du pouce*, le *long extenseur du pouce*, et l'*extenseur propre de l'index* : ces muscles grêles, imbriqués, prismatiques par pression réciproque, se dirigent obliquement vers le bord radial de l'avant-bras ; cette obliquité est si marquée sur les deux premiers, qu'ils abandonnent la région postérieure dans laquelle ils ont pris naissance, pour croiser le bord radial de l'avant-bras et appartenir à la région externe par la partie inférieure de leur corps charnu et leur tendon. — Tous les muscles de la région postérieure, sauf l'anconé, sont innervés par le rameau profond du nerf radial.

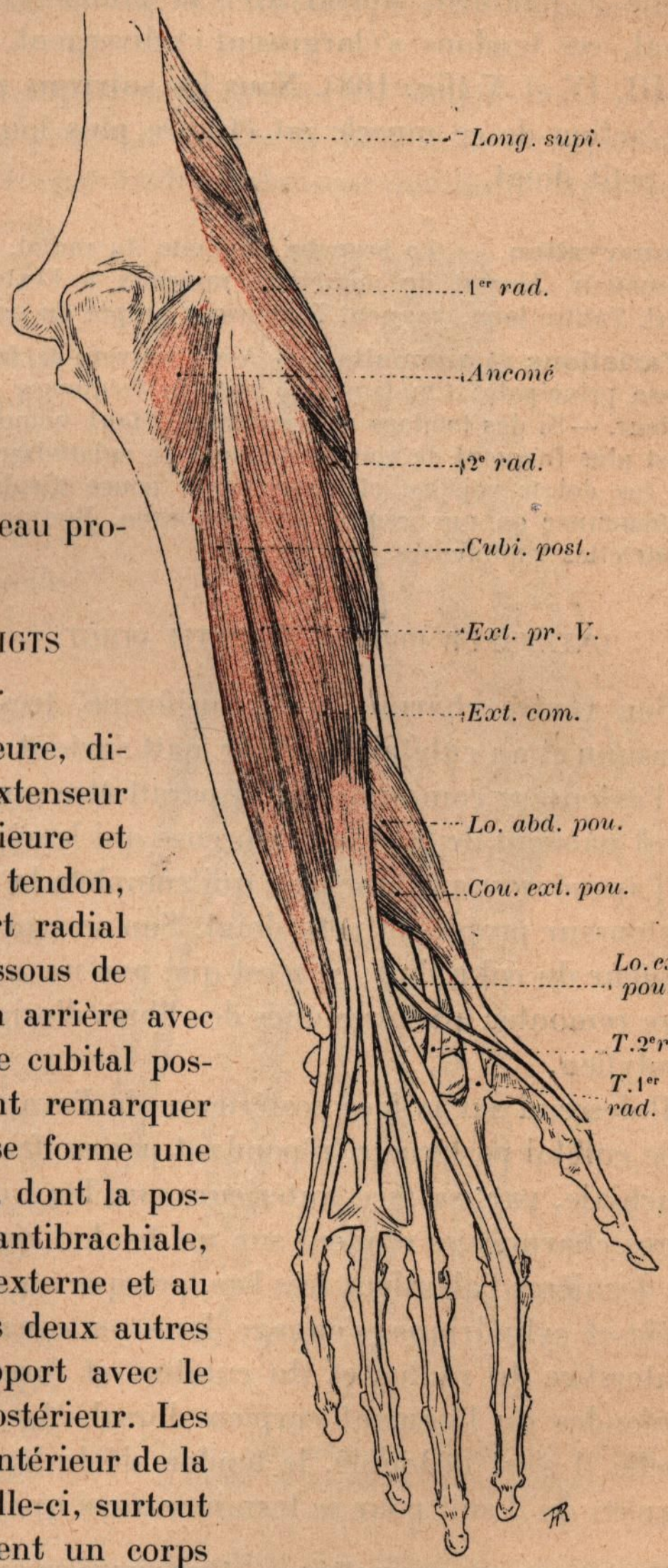

Fig. 107. — Muscles de la région postérieure ; couche superficielle.

EXTENSEUR COMMUN DES DOIGTS

M. extensor digitorum communis.

Simple à son extrémité supérieure, divisé en bas en quatre portions, l'extenseur commun naît à la partie inférieure et antérieure de l'épicondyle par un tendon, commun en avant avec le court radial dont les fibres s'insèrent au-dessous de celles de l'extenseur, commun en arrière avec l'extenseur pr. du petit doigt et le cubital postérieur. Comme le fait justement remarquer Cruveilhier, cette origine fibreuse forme une sorte de pyramide à quatre faces, dont la postérieure répond à l'aponévrose antibrachiale, l'antérieure au ligament latéral externe et au court supinateur, tandis que les deux autres sont, comme je l'ai dit, en rapport avec le deuxième radial et le cubital postérieur. Les fibres charnues se détachent, à l'intérieur de la pyramide, des quatre parois de celle-ci, surtout des latérales. Ces fibres constituent un corps charnu qui, d'abord pyramidal, s'aplatit ensuite d'avant en arrière et se divise presque aussitôt en quatre faisceaux ; on constate que les deux faisceaux moyens allant au médius et à l'annulaire, plus forts que les autres, sont englobés et recouverts par eux dans la moitié supérieure de l'avant-bras, et s'en dégagent seulement vers le tiers moyen de celui-ci. Tous ces faisceaux descendent sur la face postérieure de l'avant-bras, recouverts par l'aponévrose, recouvrant les muscles de la couche profonde. Ils se rendent sur

des tendons qui se dégagent complètement vers le tiers inférieur de l'avant-bras, s'engagent côte à côte, le plus souvent sur un même plan, réunis et rapprochés par un tissu celluleux assez dense, dans le canal ostéo-fibreux que forme le ligament dorsal avec la grande coulisse radiale. A la sortie de ce canal, ces tendons s'élargissent et divergent, allant vers leurs doigts respectifs II, III, IV et V (fig. 108). Nous les suivrons plus tard.

L'action de ce muscle est étudiée plus loin avec celle de l'extenseur propre du petit doigt.

Innervation. — La branche profonde du radial, au moment où elle émerge du court supinateur, fournit de nombreux rameaux à l'extenseur c.; deux de ces rameaux, l'un court, l'autre long, gagnent l'extenseur propre du petit doigt.

Variations et anomalies. — Assez souvent le faisceau de l'indicateur se sépare de la masse principale; Chudzinski a noté la fréquence de cette séparation dans les races de couleur. — Si des tendons peuvent faire défaut, notamment ceux du petit doigt et de l'index, il est plus fréquent de voir les tendons se subdiviser pour se porter sur le même doigt, ou sur les doigts voisins, et même sur le pouce (Gruber). — Par contre, on a vu les tendons se fusionner en une espèce de membrane. Rudinger et Périn ont observé jusqu'à onze bandelettes tendineuses.

EXTENSEUR PROPRE DU PETIT DOIGT. — **M. extensor digiti quinti proprius.**

Son ventre charnu, grêle, fusiforme, très allongé, interposé à l'extenseur commun et au cubital antérieur, naît surtout de la cloison fibreuse qui le sépare de l'extenseur commun dont il paraît être un appendice; quelques fibres seulement naissent de la cloison fibreuse qui le sépare du cubital; d'autres naissent de l'aponévrose antibrachiale qui complète la pyramide triangulaire fibreuse de l'extenseur propre du petit doigt. Son sommet effilé commence seulement à la hauteur du col radial; ce n'est que par un artifice de dissection que l'on peut faire remonter quelques-unes des fibres d'origine jusqu'au tendon commun épicondylien.

Il descend sur la face postérieure de l'avant-bras, entre l'extenseur commun et le cubital postérieur, répondant par sa face postérieure à l'aponévrose antibrachiale, par sa face antérieure aux long et court extenseurs du pouce. Les fibres charnues se rendent sur un tendon qui suit le bord cubital du muscle; les dernières l'abordent très bas, presque au niveau du poignet. Là, le tendon grêle et cylindrique, s'engage dans un canal fibreux particulier, répondant à l'interstice du radius et du cubitus, et formé par les fibres superficielles et profondes du ligament carpien dorsal. Au sortir de cette gouttière dans laquelle il s'est dédoublé, le tendon dévie légèrement vers le cinquième métacarpien qu'il suit pour se terminer ainsi que nous le dirons plus loin.

Variations et anomalies. — L'extenseur propre du petit doigt a parfois une origine supplémentaire sur la face dorsale du cubitus (Taylor et Dalton). Il peut se terminer par deux, trois et même quatre tendons (Chudzinski). — On l'a vu s'unir à la masse commune de l'extenseur commun ou même manquer complètement (Meckel), cinq fois sur cent deux cas (Henle).

Tendons extenseurs des doigts

Sur la face dorsale de la main, les tendons de l'extenseur commun, à la sortie de leur canal ostéo-fibreux carpien, se placent sur le même plan, s'élargissent (on voit parfois le tendon de l'annulaire atteindre une largeur de

1 à 2 cm.), et divergent, se rendant vers leurs doigts respectifs. Les tendons moyens, III et IV, longent le plan dorsal des métacarpiens correspondants; les tendons extrêmes, II et V, croisent obliquement les deuxième et quatrième espaces interosseux, pour arriver sur la tête du métacarpien du doigt auquel ils se rendent.

Au niveau de l'articulation métacarpo-phalangienne, les tendons extenseurs se rétrécissent en s'arrondissant un peu. Au niveau de la tête métacarpienne, se détache de la face profonde de chaque tendon extenseur une large expansion fibreuse qui, passant par-dessus la capsule articulaire à laquelle elle adhère, va s'insérer à la base de la première phalange. J'insiste sur cette languette allant à la base de la première phalange, parce qu'en général, elle est peu ou mal décrite, le plus souvent même omise; j'insiste en raison de son importance physiologique sur laquelle Duchenne de Boulogne a appelé l'attention (fig. 109).

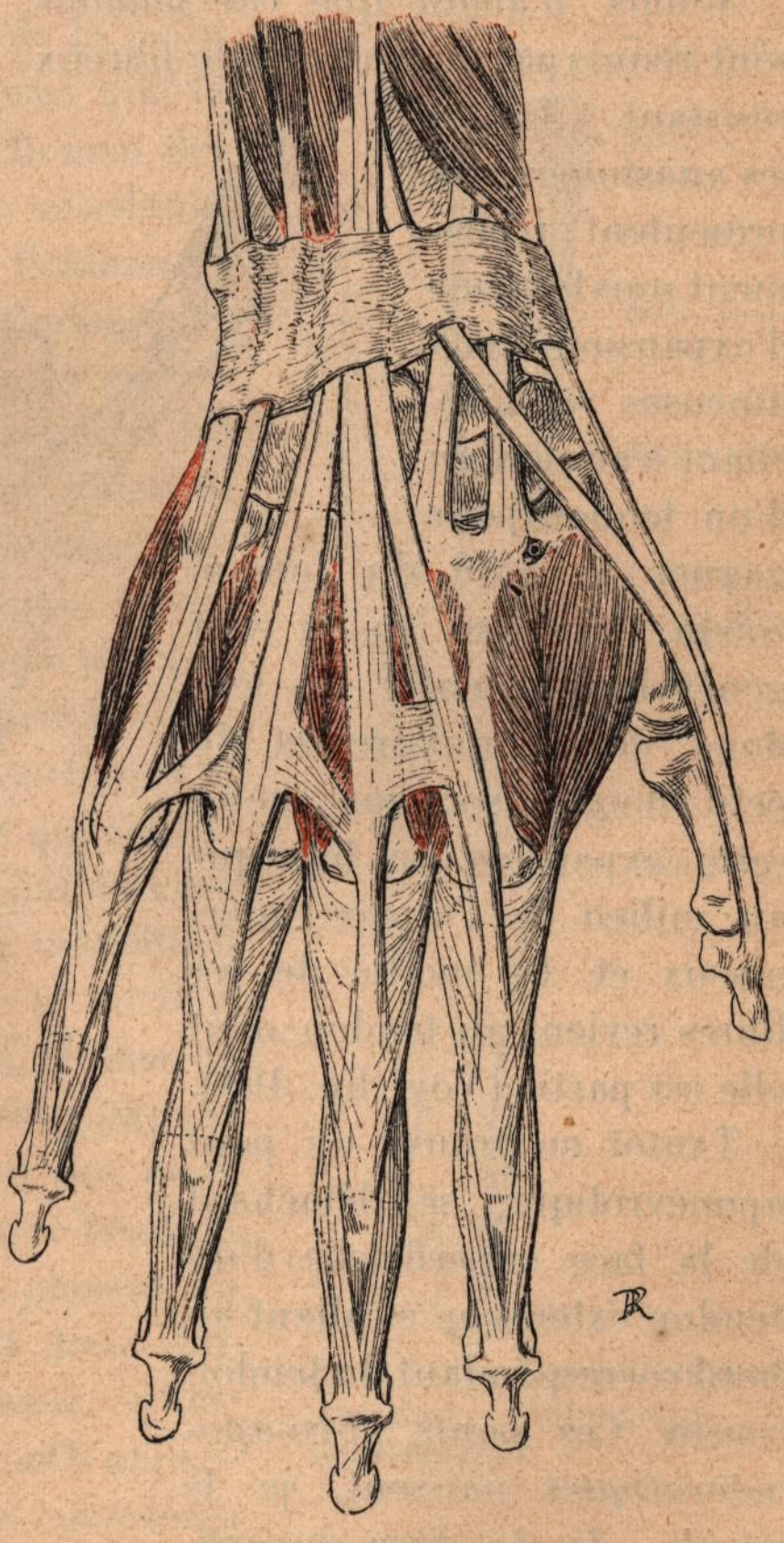

Fig. 108. — Les tendons extenseurs à la face dorsale de la main et des doigts.

De plus, au niveau de l'interligne articulaire, les tendons extenseurs s'unissent par une large expansion latérale aux fibres perforantes de l'aponévrose palmaire dont l'entrecroisement constitue les ligaments inter-métacarpiens : j'ai déjà donné (*Arthrologie*, fig. 688 et schéma 689) une représentation de ces expansions aponévrotiques qu'il importe de distinguer des expansions aponévrotiques venues des m. interosseux. Ces expansions contournent les parties latérales de l'articulation.

Après avoir franchi l'articulation, chaque tendon extenseur s'élargit sur la face dorsale de la première phalange. Là, il reçoit par ses parties latérales les expansions aponévrotiques des interosseux (fig. 109), renforcées par les tendons des lombricaux et se divise en trois languettes. La languette moyenne, mince et large, descend directement et va s'insérer à la base de la phalange II, les languettes latérales s'écartent à angle aigu, descendent sur les côtés de l'articulation phalango-phalanginienne, se rapprochent sur la face dorsale de la deuxième phalange et se réunissent pour se fixer à la base de la phalange unguéale (fig. 110).

Au pouce, les tendons des deux extenseurs du pouce se placent côte à côte, au niveau de l'articulation métacarpo-phalangienne et reçoivent les mêmes expansions de l'aponévrose palmaire et des interosseux représentés ici par le court abducteur du pouce et le premier interosseux.

Sur la face dorsale de la main, les tendons de l'extenseur commun sont fasciculés, parfois même divisés en deux ou trois bandelettes juxtaposées; cette division est surtout fréquente pour les tendons de l'annulaire et du petit doigt, qui s'unissent au tendon voisin ou à la languette tendineuse détachée du tendon de l'extenseur propre du petit doigt. De plus, ces tendons sont réunis par des anastomoses tendineuses qu'il importe d'étudier car elles se présentent sous des formes diverses.

Notons d'abord que ces tendons sont réunis par un plan cellulo-fibreux résistant. Tantôt les anastomoses se présentent réellement sous la forme d'expansions tendineuses se détachant à angle aigu d'un tendon pour gagner le bord du tendon voisin. C'est ce qu'on voit généralement entre les tendons de l'annulaire et du petit doigt; souvent même cette expansion se bifurque au milieu de l'espace interosseux et la moitié de ses fibres revient au tendon dont elle est partie (Voy. fig. 108).

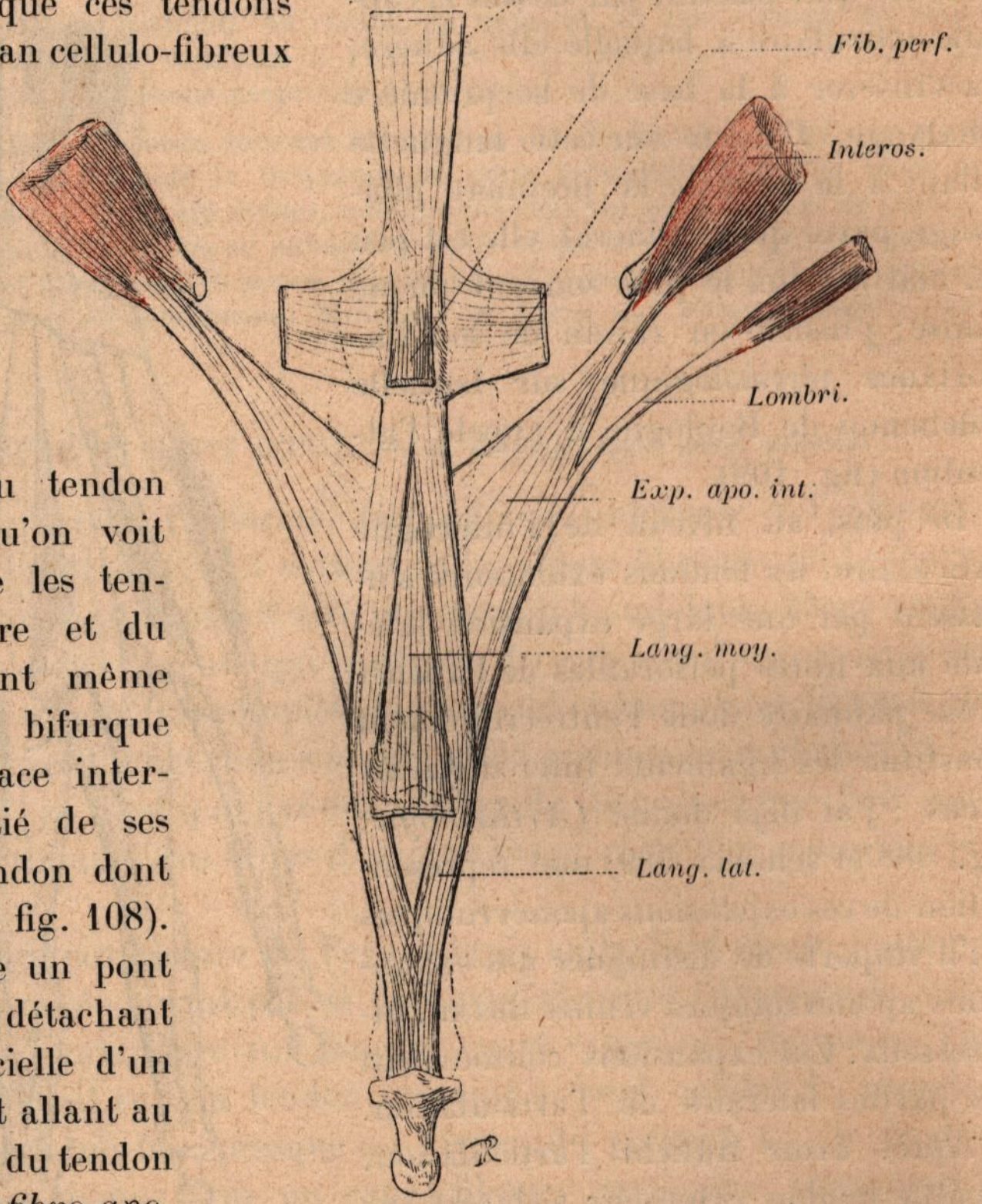

Fig. 109. — Tendons de l'extenseur commun : connexions (face profonde).

Tantôt on trouve un pont aponévrotique se détachant de la face superficielle d'un tendon extenseur et allant au bord correspondant du tendon voisin. Ces *ponts fibro-aponévrotiques* naissent, je le répète, *de la face superficielle d'un tendon extenseur* sur lequel leurs fibres s'implantent transversalement, sans que l'on puisse saisir leur continuité avec les fibres longitudinales du tendon; par contre, à l'autre extrémité du pont, on saisit nettement la continuité de ces fibres avec les fibres latérales du tendon sur lequel il se termine. De tels ponts aponévrotiques s'observent ordinairement entre les tendons de l'annulaire et du médius, qu'ils unissent obliquement; on les voit aussi entre ceux de l'index et du médius, qu'ils unissent transversalement.

Ces formations aponévrotiques, naissant de la face superficielle des tendons, comme les lombricaux naissent de la face antérieure des tendons fléchisseurs, sont-elles des faisceaux de renforcement de cette lame fibreuse qui unit entre eux les tendons extenseurs, dans leurs portions métacarpiennes, lame fibreuse

que Morel et Mathias Duval décrivent sous le nom d'aponévrose dorsale moyenne du métacarpe?

Extenseur commun des doigts. — *Action.* — Ce muscle étend les deux dernières phalanges sur les premières, les premières sur les métacarpiens et la main sur l'avant-bras. — L'extension des premières phalanges se fait avec beaucoup d'énergie; en revanche, l'action du muscle sur la main est très limitée; il en est de même de son action sur les deux dernières phalanges. Lorsqu'on faradise le muscle, la main étant dans la flexion, on constate que les deux dernières phalanges, qui s'étaient d'abord étendues, se fléchissent dès que le dos de la main commence à se trouver sur le même plan que la face postérieure de l'avant-bras. Cette flexion des deux dernières phalanges, due à la résistance tonique des fléchisseurs, montre que l'extenseur agit très peu sur elles. Les faits pathologiques (paralysie des extenseurs) montrent mieux encore que l'électro-physiologie, que c'est surtout sur les premières phalanges qu'agit l'extenseur commun des doigts. — Ce peu d'action de l'extenseur sur les deux dernières phalanges s'explique moins par la résistance tonique des fléchisseurs que par des raisons anatomiques, comme Duchenne l'a montré depuis longtemps. Il est dû surtout à la présence des deux bandelettes latérales qui s'unissent sur le tendon extenseur et que j'ai décrites comme formées essentiellement par des fibres perforantes de l'aponévrose palmaire et surtout de l'expansion que le tendon envoie à la base de la première phalange. La section de cette expansion permet immédiatement l'extension des deux dernières phalanges lorsqu'on exerce une traction sur le tendon de l'extenseur. — En se plaçant au point de vue physiologique, on peut donc dire que la portion du tendon de l'extenseur, située au-dessous de l'expansion en question, n'appartient pas à ce muscle; elle doit être considérée comme appartenant aux interosseux. C'est en se basant sur ces remarques que Duchenne s'est demandé comment et pourquoi le tendon de l'interosseux ne se terminait pas sur la première phalange et pourquoi son expansion, unie à celle des lombricaux, venait se confondre avec la portion digitale de l'extenseur. — Ses ingénieuses expériences lui ont montré que le tendon en se prolongeant jusqu'à la première phalange et en se confondant avec le tendon terminal des interrosseux, limite, grâce aux attaches qu'il prend lui-même sur la base de la première phalange, l'action des interosseux et des lombricaux. En se contractant synergiquement avec les interosseux ou les fléchisseurs, il favorise l'action de ces muscles sur les deux dernières phalanges.

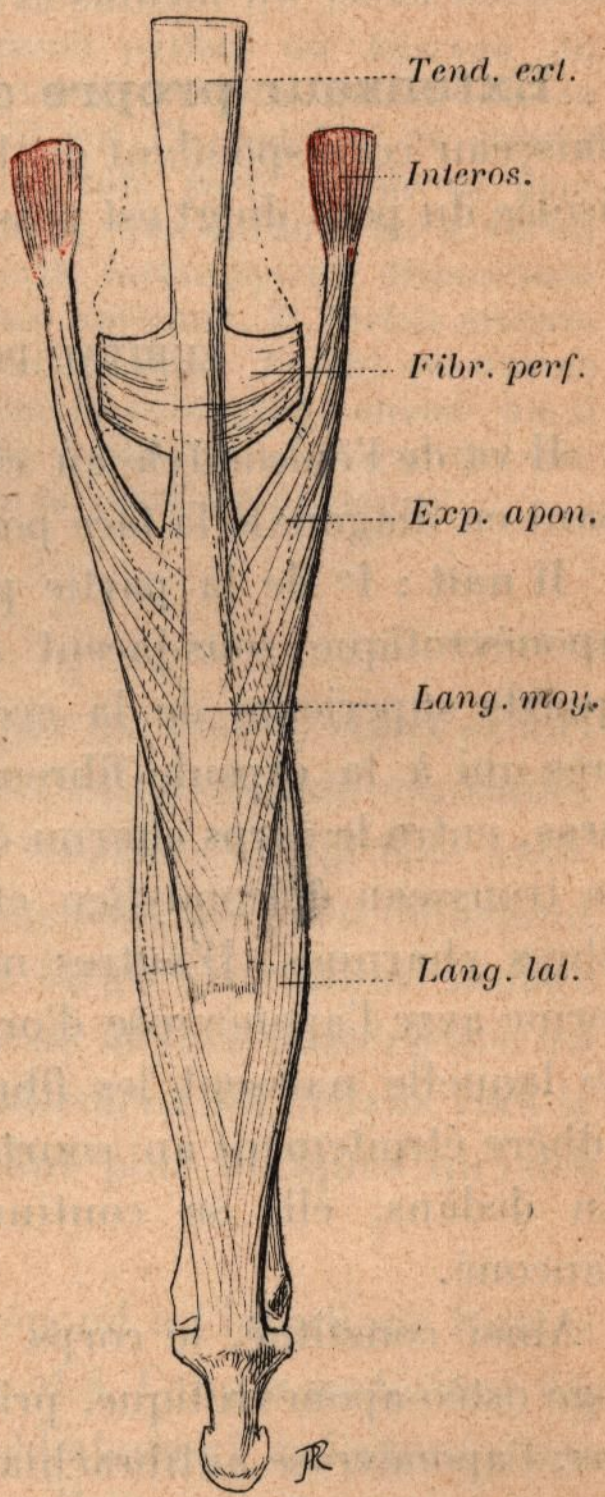

Fig. 110. — Tendon extenseur commun; connexions (face superficielle).

Les différents faisceaux de l'extenseur commun impriment aux doigts des mouvements latéraux déjà entrevus par Galien (trad. Daremberg, chap. XVIII, p. 182) et de nouveau démontrés par Duchenne : le faisceau qui se rend à l'index rapproche ce doigt du pouce ; les deux faisceaux qui se rendent à l'annulaire et au petit doigt portent les doigts un peu en dedans, c'est-à-dire vers le cubitus. Le faisceau du médius ne produit aucun mouvement de latéralité. Nous aurons l'occasion de revenir sur cette fonction adductrice et abductrice de l'extenseur en étudiant les interosseux. — Les bandelettes qui réunissent les tendons sur la face dorsale se solidarisent avec les tendons et empêchent l'extension isolée du médius et de l'annulaire.

Extenseur propre du petit doigt. — ***Action.*** — Il agit comme le faisceau correspondant de l'extenseur commun. Mais, grâce à lui, l'extension isolée du petit doigt est possible.

CUBITAL POSTÉRIEUR. — M. extensor carpi ulnaris.

Il va de l'épicondyle au cinquième métacarpien par la tête cubitale, traversant en diagonale la face postérieure de l'avant-bras.

Il naît : 1° de la partie postéro-inférieure de l'*épicondyle* par un trousseau aponévrotique sous-jacent au tendon d'origine des extenseurs ; 2° des trois quarts supérieurs de la *crête du cubitus*. Le trousseau épicondylien, d'abord très uni à la capsule fibreuse du coude, descend jusqu'au milieu de l'avant-bras, entre le corps charnu du muscle et la face postérieure du cubitus. C'est de ce trousseau épicondylien et de cette aponévrose que naissent la plupart des fibres charnues. D'autres naissent encore de l'aponévrose antibrachiale qui forme avec l'aponévrose d'origine une gaine aponévrotique, de la face interne de laquelle naissent les fibres charnues du muscle. En dehors, cette gaine adhère étroitement au court supinateur et à l'extenseur propre du petit doigt. En dedans, elle se continue avec l'aponévrose antibrachiale recouvrant l'anconé.

Ainsi constitué, le corps charnu du cubital postérieur descend dans une loge ostéo-aponévrotique, prismatique, formée par la face postérieure du cubitus, l'aponévrose antibrachiale allant s'attacher à la crête cubitale et un feuillet aponévrotique recouvrant les origines cubitales des muscles du pouce. — Le muscle est assez serré dans cette loge à parois résistantes ; parfois quelques fibres charnues naissent des parois de la loge jusqu'au tiers inférieur du bras, soit de la cloison fibreuse qui sépare le cubital des muscles extenseurs du pouce, soit, mais plus rarement, du cubitus même.

Le tendon, qui commence haut dans l'épaisseur du muscle, apparaît vers le tiers moyen ; il reçoit des fibres charnues par ses deux bords jusqu'au-dessus de la petite tête du cubitus, pénètre dans le canal ostéo-fibreux que forme le ligament carpien avec la gouttière cubitale, et descend ainsi jusqu'à l'extrémité supérieure du cinquième métacarpien sur le tubercule postéro-interne duquel il s'insère. La longue gaine séreuse de ce tendon sera décrite plus loin.

Action. — Le cubital postérieur est extenseur et adducteur de la main. C'est le seul adducteur, d'après Duchenne, le cubital antérieur ne remplissant

en rien ce rôle que lui attribuent les classiques. Lorsqu'il se contracte en même temps que le premier radial externe qui est extenseur abducteur, il produit l'extension directe. — Comme les deux radiaux, avec lesquels il partage le rôle d'extenseur de la main, le cubital postérieur se contracte synergiquement avec les muscles fléchisseurs des doigts et, annihilant leur action sur la main, favorise leur action sur les doigts.

Innervation. — Il reçoit, à des hauteurs différentes, trois filets du rameau profond du radial; ces filets passent sous les arcades fibreuses du court supinateur.

Variations et anomalies. — 1° Ce muscle, très fixe, reçoit parfois un faisceau du triceps (Macalister); parfois encore, il se fusionne avec l'anconé. 2° Plus souvent, il se dédouble, ce qui n'est pas pour surprendre, étant donné qu'il est l'homologue du groupe péronier du membre pelvien. C'est ainsi que Gruber a vu un cub. post. double se fixer inférieurement sur les quatrième et cinquième métacarpiens, que Curnow en a vu un autre dont les deux tendons se fixaient sur le cinquième métacarpien, dispositions qu'Humphry et Meckel ont retrouvées normales chez certains animaux. 3° Parfois encore, comme l'un de ses homologues du membre pelvien, le court péronier latéral qui envoie sur la première phalange du gros orteil un prolongement, le cub. post. envoie aussi un prolongement (Wood, Meckel, Henle) qui se confond avec le tendon extenseur du cinquième ou plus souvent se fixe sur l'extrémité postérieure de la première phalange.

ANCONÉ. — M. ançonœus.

Petit, en forme de pyramide triangulaire, il naît par un tendon court et fort *de la partie postérieure et inférieure de l'épitrochlée*, où il semble continuer la portion interne du triceps ; le tendon d'origine se continue sur la face antérieure et le bord supérieur du muscle. Les fibres charnues qui s'en détachent vont s'insérer directement à toute l'étendue de cette large excavation, limitée par une ligne rugueuse, qui occupe le *tiers supérieur de la face postérieure du cubitus*. Les fibres supérieures se dirigent transversalement en dedans vers le côté externe de l'olécrâne ; les suivantes sont d'autant plus obliques qu'elles sont plus inférieures (fig. 107 et 111).

Rapports. — Par sa face antérieure, le muscle répond à l'interligne huméro-radial, à la partie postérieure de la cupule radiale et à l'angle postérieur du court supinateur; sa face postérieure répond immédiatement à l'aponévrose anti-brachiale avec laquelle elle ne contracte aucune adhérence.

Les rapports de l'anconé avec le vaste interne du triceps brachial sont variables : le plus souvent, il n'y a pas d'interstice appréciable entre les deux muscles, les fibres supérieures de l'anconé succédant, sans interruption, aux fibres inférieures du vaste interne, comme ses insertions au cubitus continuent celles de l'extenseur brachial à la face externe de l'olécrâne. C'est en raison de cette continuité des deux muscles que quelques anatomistes, avec Theile, décrivent l'anconé, en même temps que le triceps brachial, sous le nom de petit anconé ou quatrième anconé. L'innervation de l'anconé (filet commun avec le vaste interne), l'identité de fonction viennent à l'appui de cette conception de l'anconé, quatrième portion du triceps brachial. Dans quelques cas, le vaste interne et l'anconé sont séparés par un interstice de grandeur variable. Plus rarement, on voit les fibres supérieures de l'anconé s'engager sous le vaste interne, obliquement ascendantes, continuant la couche profonde que l'on trouve parfois à ce muscle.

Sous le tendon d'origine de l'anconé, on trouve d'ordinaire une bourse séreuse assez grande, répondant certainement au frottement de ce tendon sur le pourtour de la cupule radiale. Contrairement à Gruber, d'après lequel cette bourse manque d'ordinaire chez les jeunes sujets, je l'ai trouvée dans la moitié des cas ; sur l'adulte, elle communique le plus souvent avec la synoviale articulaire ; aussi quelques auteurs la considèrent-ils à tort comme un prolongement de cette synoviale.

Action. — L'anconé, dont l'action est assez puissante, produit l'extension de l'avant-bras. On peut donc le considérer, au point de vue physiologique ainsi qu'au point de vue anatomique, comme faisant partie du triceps brachial. De plus, ce muscle imprime au cubitus un mouvement de latéralité en dehors, mouvement très utile dans la pronation et dans la supination. Nous avons vu, en effet (*Arthrologie*, p. 646) que, d'après Duchenne, le cubitus exécute, dans son articulation avec l'humérus, pendant la pronation et la supination : 1° un mouvement d'extension pendant le premier tiers du quart de cercle décrit par son extrémité inférieure ; 2° un petit mouvement d'inclinaison latérale de dedans en dehors pendant le tiers moyen ; 3° un mouvement de flexion pendant le dernier tiers. L'anconé intervient pour produire le deuxième de ces mouvements.

Innervation. — Le nerf de l'anconé vient du radial ; né dans la gouttière du nerf radial, ce filet traverse toute la hauteur du vaste interne en lui abandonnant de nombreux filets et aborde l'anconé par son bord supérieur. — C'est à tort qu'on attribue ce filet au Vaste externe. — Enfin, d'après Luschka, il recevrait souvent un filet récurrent de la branche postérieure du radial.

Variations et anomalies. — Il peut se fusionner avec le vaste interne du triceps ou avec le cubital postérieur. Chudzinski rapporte une observation où le muscle manquait complètement et se trouvait remplacé par du tissu fibreux.

LONG ABDUCTEUR DU POUCE. — **M. abductor pollicis longus.**

Le plus fort, le plus élevé et le plus externe des muscles de la couche profonde, il naît : 1° du versant externe de la face *postérieure du cubitus* entre le court supinateur et le long extenseur du pouce ; 2° du *ligament interosseux* ; 3° de la partie interne de la *face postérieure du radius*, immédiatement au-dessous du court supinateur. Cette origine du long abducteur se poursuit en pointe sous le cubital et le supinateur, contractant adhérence avec le bord inférieur de ce dernier. — De ces origines cubito-radiales, les fibres convergent vers un tendon logé d'abord sous la face profonde du muscle ; le corps charnu penniforme, aplati d'avant en arrière, descend d'abord sur la face postérieure de l'avant-bras, puis dévie légèrement en dehors, contournant le bord postérieur du radius pour apparaître sur la face externe de cet os au niveau du quart inférieur de l'avant-bras. — Le long abd. répond par sa face antérieure au ligament interosseux, par la postérieure aux extenseurs, par son bord radial au tendon du rond pronateur, par son bord cubital au court extenseur qui le longe. — Les fibres musculaires abandonnent le tendon qui descend, plat et large, dans le canal ostéo-fibreux formé par le ligament carpien et la face externe de l'apophyse styloïde, glisse sur la face externe du trapèze et

l'articulation trapézo-métacarpienne pour aller s'insérer en s'épanouissant au *tubercule radial de la base du premier métacarpien* ; constamment ce tendon envoie une languette qui sert d'origine à quelques fibres du court abducteur (fig. 116).

Rapports. — On voit que le long abducteur, d'abord situé profondément à la face postérieure de l'avant-bras, devient superficiel au moment où il contourne le bord externe de celui-ci pour gagner le bord radial du poignet. A l'avant-bras, dans sa portion profonde, il répond par sa face antér. au ligament interosseux par la postérieure aux extenseurs ; par ses bords obliques, il confine, en dehors, au tendon du rond pronateur, en dedans au court extenseur qui le longe. — Au quart inférieur de l'avant-bras, devenu superficiel, sous-aponévrotique, et croisé par la veine radiale et la branche dorsale cutanée du radial, il s'unit au court extenseur et fait saillie sous la peau, soulevé par les tendons radiaux et le tendon du long supinateur qui passent au-dessous de lui. — Une bourse séreuse, très grande, résulte du frottement des tendons long abducteur et court extenseur sur les radiaux sous-jacents. Larger (*Rev. de Chir.*, 1882) avait voulu en faire une deuxième gaine synoviale annexée aux tendons radiaux ; Debierre et Rochet (*Arch. de Physiol.*, 1887) ont montré que ce n'était qu'une bourse séreuse : c'est dans cette bourse séreuse que siège l'aï crépitant. — Au poignet, son tendon fait saillie sous la peau, formant avec le tendon du court extenseur le bord interne de la tabatière anatomique.

Le tendon est toujours pourvu, près de son insertion, d'une bourse séreuse. Dans la moitié des cas, cette séreuse, longue de 15 mm., large de 7 mm., communique avec la synoviale de l'articulation trapézo-métacarpienne. Allongée suivant l'axe du tendon, elle résulte certainement du glissement de celui-ci sur la face externe du trapèze et la capsule articulaire trapézo-métacarpienne. Je ne crois pas que cette séreuse ait jamais été signalée ; ce que je m'explique par ce fait que, dans la moitié des cas, elle communique avec l'articulation sous-jacente.

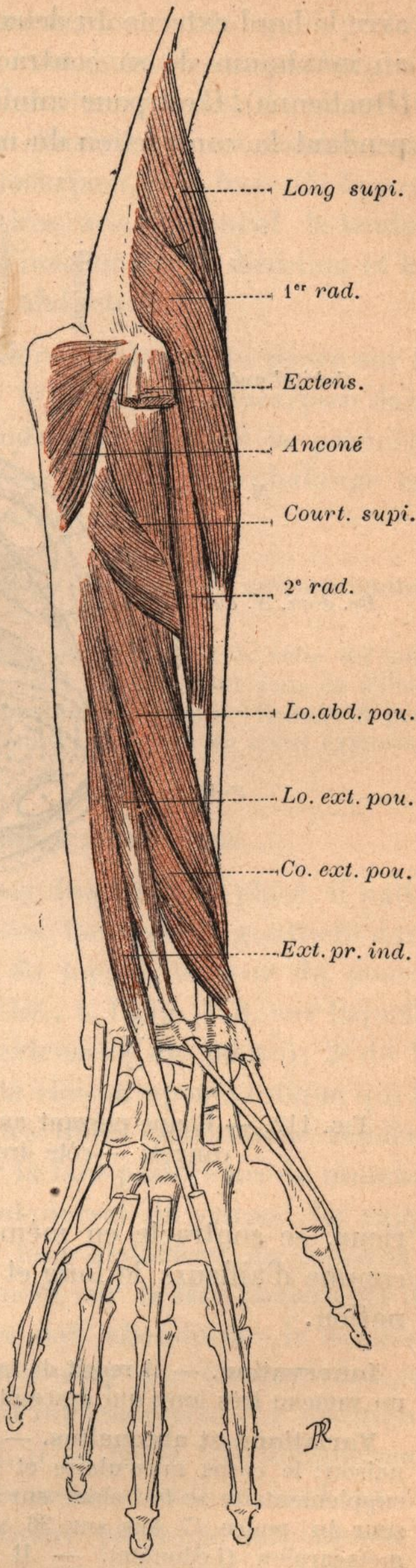

Fig. 111. — Muscles de la région postérieure de l'avant-bras ; — couche profonde.

Action. — On admet généralement que le long abducteur du pouce porte

le premier métacarpien en dehors et en arrière. Pour Duchenne, il porte, au contraire, cet os en dehors et en avant, de manière à le mettre en opposition avec le bord externe du deuxième métacarpien. Lorsque le long abducteur est au maximum de sa contraction, il fléchit la main en l'inclinant en dehors (Duchenne). C'est pour annihiler ce mouvement d'abduction de la main que, pendant la contraction du muscle, son antagoniste adducteur, le cubital posté-

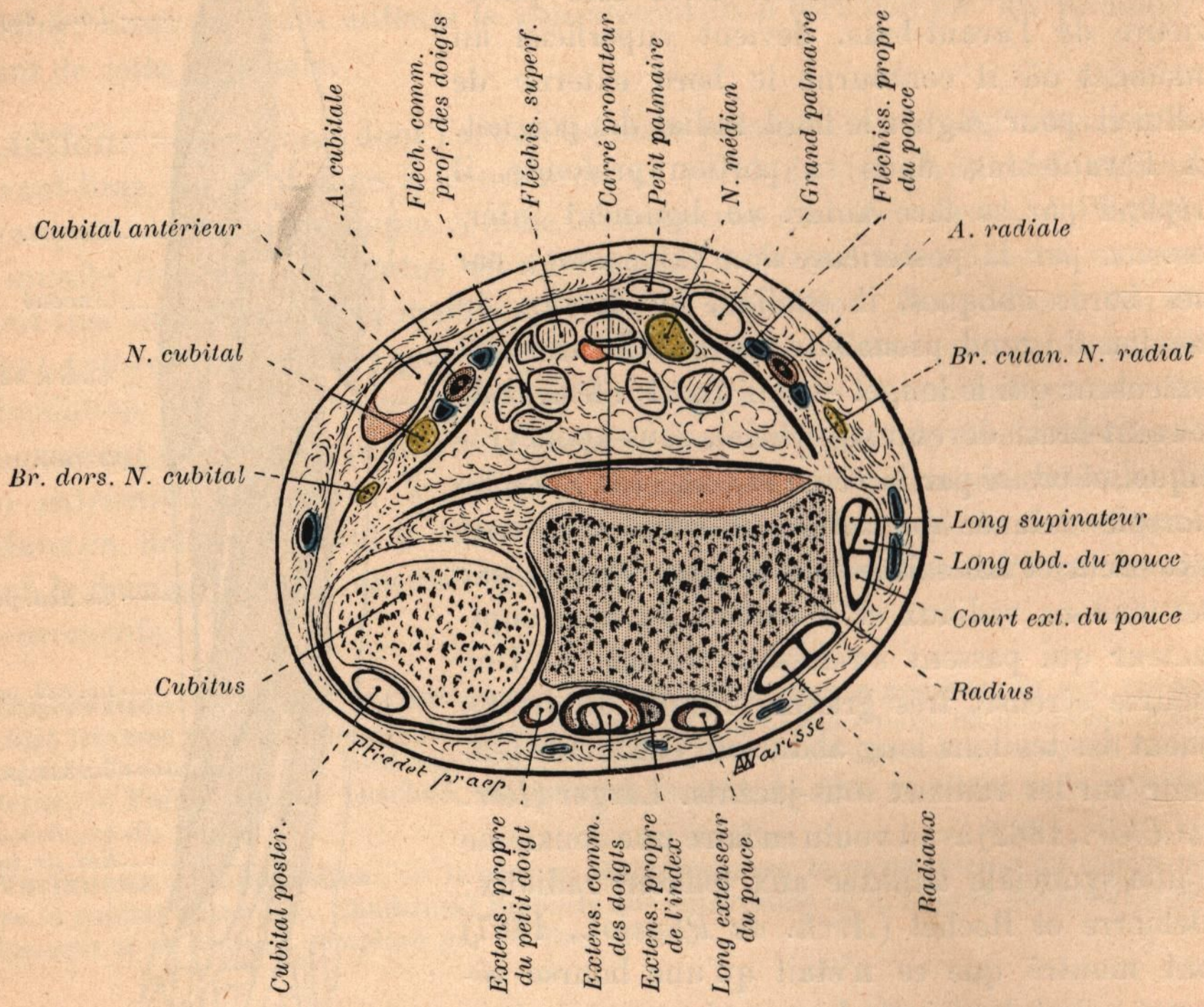

FIG. 112. — Coupe passant au niveau de l'articulation radio-cubitale inférieure. Sujet congelé — côté droit — segment distal de la coupe (P. Fredet).

rieur, se contracte en même temps que lui. Ce muscle n'intervient jamais, comme d'ailleurs le long et le court extenseur, dans les mouvements de supination.

Innervation. — Il reçoit de la branche profonde du radial, à sa sortie du supinateur, un rameau très long qui descend jusqu'aux fibres inférieures.

Variations et anomalies. — Ce muscle présente surtout des variations dans sa terminaison; le corps musculaire et le tendon peuvent se dédoubler. L'insertion du faisceau supplémentaire se fait alors sur le trapèze, sur le ligament annulaire, sur le court fléchisseur du pouce (7 fois sur 36 sujets, Wood), sur l'opposant (Bellamy), sur le premier métacarpien (Ledouble). — Il peut donner jusqu'à trois tendons surnuméraires qui présentent les insertions les plus variées sur le carpe et sur le métacarpe. Il peut être formé par deux faisceaux distincts (Chudzinski); on l'a vu manquer totalement (Beaunis et Bouchard).

COURT EXTENSEUR DU POUCE. — **M. extensor pollicis brevis.**

Il naît au-dessous du précédent, sur une étroite bande de la *face postérieure du radius*, au tiers moyen de cet os, et de la partie attenante du ligament inter-

osseux. Parfois ses origines s'étendent jusqu'au cubitus, c'est pourquoi Chaussier lui a donné le nom de cubito-sus-phalangien ; mais, comme le remarquent Morel et Mathias Duval, il est extrêmement rare qu'il prenne insertion sur le cubitus ; il mérite donc mieux le nom de radio-sus-phalangien. — Il se dirige de haut en bas comme le long abducteur auquel il est accolé, s'engage dans le même canal ostéo-fibreux et va s'insérer par un tendon long et grêle, longeant la face dorsale du premier métacarpien, à la *base de la première phalange du pouce*. Les fibres musculaires accompagnent le tendon jusqu'au niveau du poignet. — Il n'y a pas lieu d'insister sur la direction et les rapports de ce muscle, identiques à ceux du long abducteur.

Action. — Le court extenseur étend la première phalange du pouce sur le premier métacarpien. En même temps il porte le premier métacarpien dans l'abduction. C'est son seul abducteur direct. Pendant qu'il étend la première phalange et place le métacarpien dans l'abduction, la deuxième phalange est infléchie par la résistance tonique du long fléchisseur propre.

Innervation. — Il reçoit de la branche profonde du radial un long filet qui, d'ordinaire, traverse le corps charnu du long abducteur.

Variations et anomalies. — Ce muscle confond parfois ses origines avec celle du long abducteur du pouce. — Son insertion peut se faire par deux tendons dont l'un va s'insérer sur le premier métacarpien (Chudzinski), ou sur la phalange unguéale (Testut). Il peut se fusionner plus ou moins avec le court abducteur du pouce. L'absence du court extenseur est signalée par Chudzinski.

LONG EXTENSEUR DU POUCE. — **M. extensor pollicis longus.**

Plus gros que le précédent, en dedans et le long duquel il est placé, il naît : 1° du tiers moyen de la face postérieure du cubitus, longeant la gouttière dans laquelle glisse le cubital postérieur, au-dessous du long extenseur du pouce, au-dessus de l'extenseur propre de l'index (Voy. *Ost.*, t. I, fig. 158, sur laquelle j'ai aussi figuré l'origine inconstante du court extenseur du pouce) ; 2° de la partie attenante du ligament interosseux ; 3° de la cloison aponévrotique qui le sépare du cubital postérieur. — De ces origines, les fibres charnues se rendent aux deux côtés d'un tendon qui apparaît haut sur la face postérieure du muscle ; elles accompagnent le tendon jusqu'au ligament dorsal du carpe. Le corps charnu ainsi formé, fusiforme, intermédiaire au long abducteur du pouce et à l'extenseur de l'index, descend un peu obliquement sur la face postérieure de l'avant-bras. Après que les fibres musculaires ont abandonné le tendon, celui-ci s'engage dans le canal ostéo-fibreux particulier que forment le ligament dorsal du carpe et la gouttière radiale, canal intermédiaire aux gouttières de l'extenseur et des radiaux. Sorti de ce canal, il se porte très obliquement sur la face dorsale du carpe, croisant les tendons radiaux, suit le bord cubital de la face dorsale du métacarpien I et de la première phalange sur laquelle il s'épanouit pour aller s'insérer à la deuxième phalange. Du ligament dorsal à la base du premier métacarpien, son tendon forme le bord cubital de la tabatière anatomique (fig. 105 et 108). — L'artère radiale passe au-dessous avant de plonger dans l'espace interosseux.

Action. — Le long extenseur du pouce étend la seconde phalange sur la première et celle-ci sur le métacarpien. — De plus, il porte le premier métacar-

pien, c'est-à-dire le pouce tout entier, en arrière et en dedans vers le deuxième métacarpien. — Dans certains cas, les thénariens, et plus spécialement le groupe sésamoïdien externe, se contractent en même temps que le long extenseur pour lui permettre d'étendre la deuxième phalange, sans imprimer au métacarpien de mouvement en arrière. — Il est intéressant de remarquer que, dans le cas de paralysie totale des muscles de l'éminence thénar, l'action tonique du long extenseur l'emporte sur celle du long abducteur et du court extenseur; ainsi le premier métacarpien se place sur le plan du deuxième, et le pouce exécute un mouvement de rotation sur son axe longitudinal en vertu duquel sa face antérieure regarde directement en avant. — La main revêt alors l'aspect d'une main de singe. Le long extenseur, comme d'ailleurs les deux précédents, exige, pour avoir un maximum d'effet sur le pouce, l'immobilisation préalable de la main (spécialement cubital postérieur) pour s'opposer à l'action sur la main entière.

Innervation. — Il reçoit un long rameau de la branche dorsale du radial.

Variations et anomalies. — Le tendon peut être renforcé par un tendon surnuméraire venant de l'extenseur commun; Theile a observé le dédoublement du tendon; Chudzinski signale une expansion tendineuse allant à l'index, et un faisceau anastomotique avec l'extenseur commun des doigts.

EXTENSEUR PROPRE DE L'INDEX. — **M. extensor indicis proprius.**

De même forme, mais plus petit que le précédent dont il longe le bord cubital, il naît : 1° de la face postérieure du cubitus, au-dessous du long extenseur du pouce ; 2° de la partie attenante du ligament interosseux et, par quelques fibres, d'une cloison aponévrotique commune avec l'extenseur du pouce. Son corps charnu assez court descend presque verticalement et s'engage au niveau du poignet dans la gouttière de l'extenseur commun, au côté cubital duquel il se place. Sur la face dorsale du carpe, ce tendon, d'abord sous-jacent au tendon indicateur de l'extenseur commun, se place plus bas sur le côté radial du tendon, traverse obliquement le deuxième espace interosseux, et arrive à l'articulation métacarpo-phalangienne de l'index où les deux tendons s'unissent pour se terminer comme les tendons extenseurs (Voy. fig. 108).

Action. — L'extenseur propre de l'index étend la première phalange sur son métacarpien. Comme celle de l'extenseur commun, son action sur les deux premières phalanges est très limitée. Accessoirement, il imprime à l'index un mouvement de latéralité qui le rapproche du médius (Duchenne).

Innervation. — Reçoit un filet de la branche profonde du radial.

Variations et anomalies. — Elles sont nombreuses : il peut avoir deux origines charnues aboutissant à un tendon commun (Theile); son tendon se divise parfois en trois parties allant prendre insertion sur l'index, le médius et l'annulaire; on signale encore des expansions tendineuses se rendant au pouce et au médius. Dans certaines observations, il se fusionne avec l'un ou l'autre des extenseurs du pouce; parfois il manque complètement (Chudzinski).

MUSCLES DE LA RÉGION EXTERNE

La région externe de l'avant-bras est formée par quatre muscles, disposés en deux couches. La *couche superficielle* comprend trois muscles longs, l'*huméro-stylo-radial* (*long supinateur*), le *premier radial*, et le *deuxième radial*, qui

naissent du bord externe de l'humérus et de l'épicondyle : imbriqués, ils confondent leur origine épicondylienne avec celle des muscles extenseurs, et descendent le long du bord externe de l'avant-bras ; leurs tendons sont croisés et recouverts par deux muscles de la couche postérieure, le long abducteur et le court extenseur du pouce. — La *couche profonde* est formée par un seul muscle, le *court supinateur*, enroulé autour du tiers supérieur du radius : ce muscle déborde la région externe en avant et en arrière. — Tous les muscles de la région externe sont innervés par le radial.

HUMÉRO-STYLO-RADIAL (LONG SUPINATEUR). — M. **brachioradialis.**

En dépit de mon peu de goût pour les changements de noms et les dénominations nouvelles, je ne puis conserver à ce muscle le nom de *long supinateur* qui consacre une grosse erreur de physiologie. — L'*huméro-stylo-radial*, situé à la limite de la face antérieure et du bord externe de l'avant-bras, est un muscle long qui va du bord externe de l'humérus à l'apophyse styloïde du radius. Il naît de la *moitié inférieure du bord externe de l'humérus* par des fibres charnues et de courtes fibres tendineuses : cette origine s'étend sur une longueur de 8 à 10 cm., de la gouttière radiale à un travers de doigt au-dessus de l'épicondyle ; quelques fibres naissent aussi de la cloison qui sépare le long supinateur du vaste externe le long d'une longue arcade à fibres verticales. Ainsi aplati de dehors en dedans à son origine, et profondément situé entre le brachial antérieur et le vaste externe, le m. huméro-stylo-radial émerge sur le bord externe du coude. Là, il s'aplatit d'avant en arrière, appliqué sur le premier radial que soulève le condyle huméral, et s'avançant plus ou moins sur la moitié radiale de la face antérieure de l'avant-bras. Les bords qui, à l'origine, étaient l'un supérieur, l'autre inférieur, deviennent alors interne et externe. — Le muscle a donc subi une sorte de torsion, comme le montre notre figure 113 où il est représenté isolé. Des adhérences de l'aponévrose brachiale attirent le muscle sur la face antérieure de l'avant-bras et le maintiennent étalé ; nous avons remarqué les mêmes adhérences sur le bord supérieur du rond pronateur.

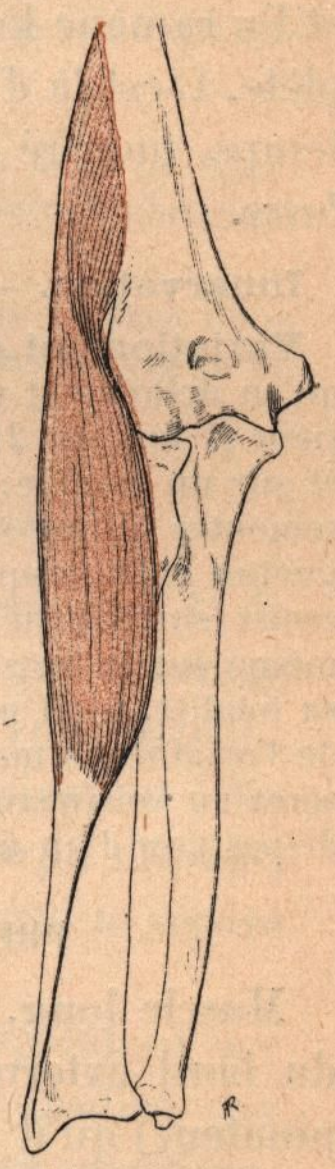

Fig. 113. — L'huméro-stylo-radial (long supinateur).

Les fibres se jettent sur un tendon qui apparaît d'abord sur la face profonde du muscle et se dégage complètement vers le milieu de l'avant-bras. Ce tendon, d'abord aplati d'avant en arrière et très large, se déjette légèrement sur le bord antérieur du radius en même temps qu'il se rétrécit pour gagner la *base de l'apophyse styloïde* sur laquelle il s'insère en s'épanouissant. L'huméro-stylo-radial finit tordu comme il a commencé.

Rapports. — La portion brachiale s'enfonce entre le brachial antérieur et le vaste externe, séparée du premier par le nerf radial et la récurrente radiale antérieure, du second par la collatérale externe. — Au niveau du coude, là où le muscle devient prismatique et triangulaire, il repose par sa face postérieure sur le brachial antérieur et le premier radial, s'accolant par sa face interne au

brachial antérieur et au tendon du biceps, répondant à l'aponévrose superficielle par sa face libre. A l'avant-bras, il repose sur le fléch. sup., le rond pronateur et le fl. du pouce, dont il est séparé par les vaisseaux et nerfs radiaux ; il recouvre en partie le premier radial et est recouvert par l'aponévrose antibrachiale. — Son bord interne limite d'abord la branche externe du V du coude : plus bas, il recouvre l'artère radiale qui s'en dégage seulement dans la moitié inférieure de l'avant-bras ; c'est le m. satellite de l'artère radiale. — Son bord externe, appliqué d'abord sur le premier radial, est côtoyé ensuite par la branche dorsale du n. radial. Tout près de son insertion, son tendon est croisé très obliquement par le tendon large du long abducteur du pouce.

Action. — Le long supinateur ne produit pas la supination de la main, il la maintient dans une position intermédiaire entre la pronation et la supination et l'y ramène lorsque la main se trouve en pronation ou en supination complète. C'est là d'ailleurs une fonction accessoire. Comme l'a déjà, depuis longtemps, montré Albinus, c'est, avant tout, un *fléchisseur de l'avant-bras sur le bras.*

Innervation. — Il reçoit au niveau du coude deux ou trois filets du radial.

Variations et anomalies. — Les origines humérales peuvent remonter très haut jusqu'au deltoïde et même au delà, entrant en connexion avec le deltoïde ou le brachial antérieur (1 fois sur 24 d'après Gruber); Chudzinski a noté cette extension chez les races noires et sur un caraïbe; elles peuvent être séparées en deux chefs distincts. — L'insertion peut remonter jusque sur le tiers moyen du radius et le tendon peut être divisé en 2 ou 3 languettes entre lesquelles passe le rameau cutané du radial; elle peut détacher quelques faisceaux sur l'aponévrose antibrachiale ou descendre jusque sur le trapèze, le scaphoïde et même sur le troisième métacarpien (Dursy). — L'huméro-stylo-radial peut être dédoublé dans sa totalité. — Il peut manquer. — Gruber a vu un m. accessoire (brevis s. minor) partant de l'origine normale et passant entre l'huméro-stylo-radial et les radiaux pour aller s'insérer au voisinage de la tubérosité du radius et même jusqu'au cubitus, affectant ainsi la disposition d'un m. supinateur véritable.

PREMIER OU LONG RADIAL. — M. extensor carpi radialis longus.

Muscle long, répondant au bord externe du coude et de l'avant-bras, il naît du bord externe de l'humérus, au-dessous de l'huméro-stylo-radial (long supinateur) qu'il paraît continuer. Son origine, qui se fait par des fibres charnues mélangées de fibres tendineuses, frappe sur le *bord huméral* élargi une empreinte triangulaire à base épicondylienne, longue de 3 cm. Quelques fibres naissent encore de la cloison intermusculaire externe du bras et de l'aponévrose superficielle; d'autres, plus nombreuses, se détachent du tendon d'origine du court radial et du tendon commun des muscles extenseurs. Le corps charnu formé par leur réunion est prismatique et triangulaire (fig. 111).

En rapport par sa face externe avec l'aponévrose antibrachiale, par sa face interne avec le long supinateur, il adhère par sa face postérieure, la plus large, à la capsule articulaire qui recouvre le condyle huméral et s'applique plus bas au deuxième ou court radial. Ce corps charnu ne dépasse jamais le point de jonction du tiers supérieur avec le tiers moyen de l'avant-bras; dans sa partie inférieure, il s'aplatit, ses fibres se rendant aux deux faces d'un tendon d'abord très large. Le tendon descend sur le bord externe de l'avant-bras, appliqué sur le tendon du deuxième radial, auquel l'unit un tissu cellulaire assez dense, immédiatement en arrière du tendon de l'huméro-stylo-radial.

Sur le quart inférieur de l'avant-bras, il est croisé obliquement par le long

abducteur et le court extenseur du pouce. Il s'engage dans la gouttière radiale qui lui est commune avec le deuxième radial et passe sous le ligament annulaire qui transforme cette gouttière en canal ostéo-fibreux. Plus bas, au niveau du poignet, il est croisé encore par le tendon du long extenseur du pouce. A partir de ce point, il dévie légèrement en arrière, suivant ainsi le plan de la face externe du radius et gagne la face dorsale du poignet pour s'insérer, en s'élargissant, à la base du tubercule externe de l'extrémité proximale du deuxième métacarpien (Voy. *Ostéol.*, t. I, fig. 169 et 188).

Dans ce long trajet, le tendon du premier radial est immédiatement sous l'aponévrose antibrachiale, exception faite des points où il est croisé par les tendons que j'ai énumérés plus haut.

Action. — Le premier radial externe imprime à la main un double mouvement d'extension et d'abduction. Adjuvant du cubital postérieur en tant qu'extenseur, c'est son antagoniste en tant qu'abducteur.

Innervation. — Il reçoit deux ou trois rameaux qui se détachent de la branche antérieure du nerf radial au moment où celle-ci pénètre dans le sillon intermédiaire au brachial antérieur et au long supinateur.

Variations et anomalies. — L'origine humérale est plus étendue dans la race noire que dans la race blanche (Chudzinski). Le tendon d'insertion peut donner une languette au troisième et au premier métacarpien.

DEUXIÈME OU COURT RADIAL. — **M. extensor carpi radialis brevis.**

Moins long que le précédent au-dessous duquel il est situé, il naît : — 1° de la *face antérieure de l'épicondyle* par un fort trousseau fibreux qui s'insinue au-dessous de l'origine épicondylienne de l'extenseur commun (Voy. *Ostéol.*, fig. 141), entre celle-ci et l'origine épicondylienne du court supinateur ; les fibres de ce trousseau s'étalent en aponévrose sur la face postérieure du muscle ; — 2° sur une longueur de 6 à 8 cm., d'une cloison aponévrotique qui le sépare de l'extenseur commun.

Son corps charnu, d'abord étroit, prismatique et triangulaire, répondant par sa face externe à l'extenseur commun, par l'antérieure au premier radial, par la postérieure au court supinateur, s'aplatit ensuite et se creuse en gouttière. Celle-ci, appliquée sur le radius déjà recouvert par le court supinateur et plus bas par le rond pronateur, répond par sa face superficielle au tendon du premier radial et à l'aponévrose d'enveloppe.

Les fibres des deux origines convergent à angle très aigu vers un tendon qui apparaît d'abord, et très haut, sur la face externe du muscle, mais ne se dégage complètement que vers le tiers inférieur de l'avant-bras. Ce tendon, large et fort, descend avec celui du premier radial qui le recouvre, s'engage sous le long abducteur et le court extenseur du pouce, séparé de ces muscles par une vaste bourse séreuse et glissant sur le radius par l'intermédiaire d'un tissu celluleux très lâche. Puis il dévie, et, devenu postérieur, s'engage dans le canal ostéo-fibreux des radiaux ; au-dessous, il est croisé par le tendon de l'ext. du pouce et s'insère à *la base de l'apophyse styloïde du troisième métacarpien.* — Une petite bourse séreuse existe d'ordinaire au niveau de cette insertion entre l'apophyse styloïde et le tendon.

Action. — Les classiques admettent que le deuxième radial externe a une

action analogue à celle du premier radial, c'est-à-dire que c'est un extenseur abducteur de la main. Pour Duchenne, la contraction isolée du muscle produit l'extension directe; point n'est besoin de supposer, pour expliquer ce mouvement, l'action synergique des deux radiaux et du cubital postérieur. Cette combinaison musculaire complémentaire ne se produit que lorsqu'on doit étendre la main avec effort.

Fig. 114. — Court supinateur.

Innervation. — Il reçoit deux filets de la branche antérieure du nerf radial.

Variations et anomalies. — Les anastomoses des deux muscles radiaux sont très fréquentes; Wood a désigné les faisceaux anastomotiques qui peuvent constituer un muscle indépendant, sous le nom d'*extensor carpi intermedius;* les radiaux peuvent se fusionner en un seul muscle à tendon unique, double, triple ou même quadruple. — Wood a encore signalé sous le nom d'*extensor radialis accessorius* un muscle sous-jacent au premier radial et se terminant par deux tendons, dont l'un va au court abducteur du pouce et l'autre à la base du premier métacarpien ou au trapèze; il l'a vu six fois sur 175 sujets.

COURT SUPINATEUR. — M. supinator.

Court, épais, large, losangique, incurvé sur lui-même en forme de cylindre creux autour du tiers supérieur du radius, il naît — : 1° *de la partie inférieure de l'épicondyle* par un trousseau tendineux sous-jacent aux tendons d'origine des radiaux et de l'extenseur commun avec lesquels il est intimement confondu. Par sa face profonde, ce trousseau adhère intimement au ligament latéral externe de l'articulation du coude, si bien que les fibres du supinateur paraissent naître de ce ligament même; il faut une dissection attentive pour remonter ce faisceau jusqu'à son origine épicondylienne; ce trousseau épicondylo-ligamenteux s'épanouit en éventail, suivant en avant et en arrière les faisceaux antérieur et moyen de l'appareil ligamenteux externe. (Voy. *Arthr.*, t. I, p. 643); — 2° du *cubitus*, par une couche aponévrotique superficielle, et un très gros faisceau de fibres charnues qui s'implantent, celles-ci sur l'excavation

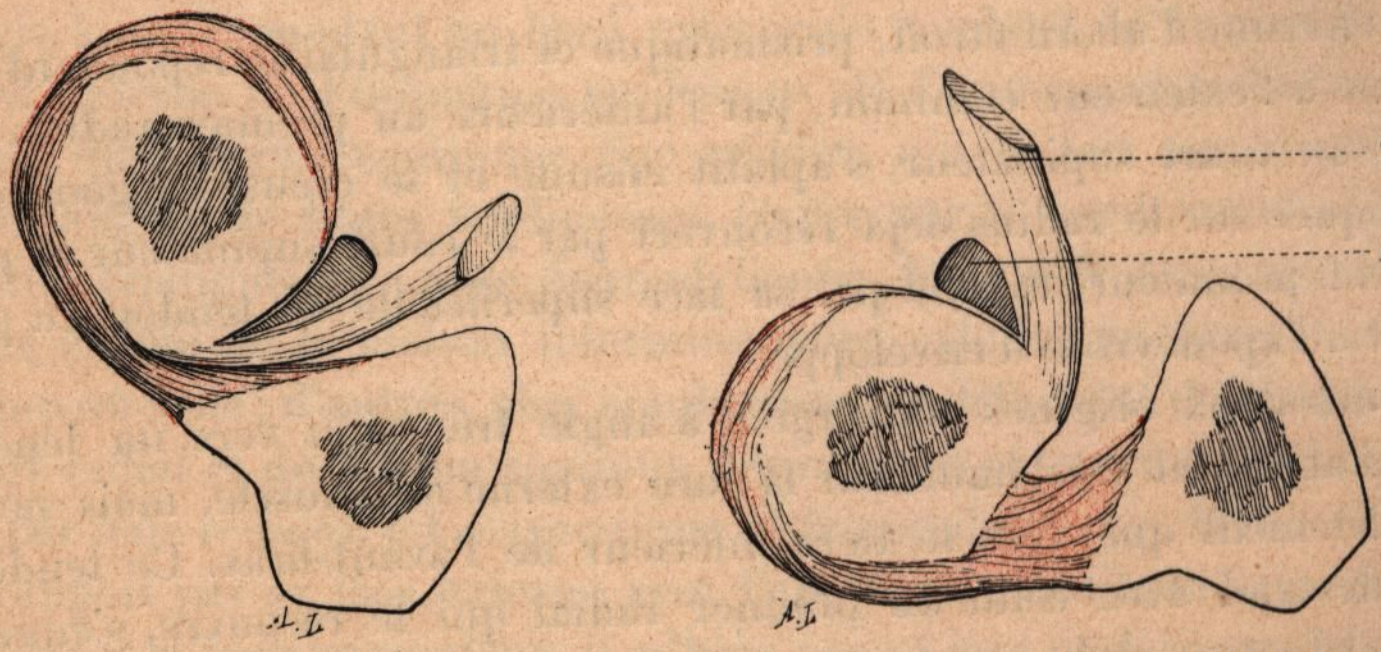

Fig. 115. — Court supinateur : schéma de son enroulement dans la pronation.

sous-sigmoïdale, celles-là sur la crête très saillante qui limite en arrière l'excavation.

De cette origine, dont la longueur totale est de 7 à 8 cm., et dont la largeur dépasse 2 cm. au niveau de l'excavation sous-sigmoïdale, les fibres musculaires descendent, contournant spiralement de haut en bas et de dehors en dedans le tiers supérieur du radius. Les fibres superficielles, en partie aponévrotiques, sont de beaucoup les plus longues; les fibres charnues, nées de l'excavation sous-sigmoïdale, sont très courtes; cette diminution de longueur se fait, comme toujours, progressivement. La direction de ces fibres est aussi bien différente : les fibres supérieures contournent la moitié antérieure de la cupule radiale, en suivant le faisceau antérieur du ligament latéral, et s'arrêtent sur la face antérieure du radius au-dessus de la *grosse tubérosité* ; les suivantes, d'autant plus rapprochées de la verticale qu'elles sont plus inférieures, gagnent le contour externe de la tubérosité radiale et la *ligne oblique du radius* qui, partant de la tubérosité, limite sur la face antérieure les insertions du fléchisseur superficiel, jusqu'à l'insertion du rond pronateur (Voy. *Ost.*, fig. 166). — Les fibres profondes, nées de l'excavation sous-sigmoïdale, sont plus courtes; les supérieures vont transversalement s'insérer à la face externe et à la face postérieure du radius au niveau de la grosse tubérosité dont elles encadrent le pourtour postérieur; les autres descendent plus obliquement vers les faces externe et postérieure de l'os, où elles se terminent en pointe au niveau de l'extrémité supérieure de l'insertion du rond pronateur. — On voit, en somme, que l'insertion du supinateur occupe tout le pourtour du radius, à l'exception de la tubérosité bicipitale.

Le supinateur est divisé par le passage de la branche profonde du nerf radial en deux faisceaux : l'un, superficiel, en partie aponévrotique et l'autre, profond, exclusivement charnu. L'insertion radiale de ces deux faisceaux est séparée par une bande osseuse, vierge de toute insertion (Voy. *Ostéol.*, fig. 168).

Rapports. — Les rapports de ce muscle valent d'être mis en relief. La face externe, recouverte par l'étalement de la large aponévrose d'insertion, répond au deuxième radial, à l'extenseur commun, à l'extenseur propre du cinquième, au cubital postérieur. Nous avons dit l'adhérence très intime qui unit le tendon commun d'origine de ces muscles à l'aponévrose d'insertion du court supinateur. C'est entre le tendon d'origine de ces muscles et le court supinateur que se trouve une bourse séreuse créée par le frottement des deux couches tendineuses (A). — La face profonde du supinateur entoure le tiers supérieur du radius : elle répond d'abord à la cupule radiale, au cul-de-sac annulaire péri-radial de la synoviale du coude, à l'orifice supérieur du ligament interosseux, par lequel s'engagent les vaisseaux et nerfs interosseux postérieurs. — Ce losange musculaire a deux bords antérieurs convergeant obliquement vers la grosse tubérosité : le bord antérieur et supérieur répond au condyle huméral et à la capsule fibreuse qui le recouvre, au brachial antérieur et au tendon du biceps. Ce n'est pas sous ce bord que s'engage la branche profonde du nerf radial, mais plus bas que ce bord, entre les deux couches du muscle; — le bord antérieur et inférieur suit sur la ligne oblique du radius l'insertion du fléchisseur commun; il est longé par le rond pronateur, et croisé par les vaisseaux radiaux. — Des deux bords postérieurs, le supérieur suit le faisceau moyen de

l'appareil ligamenteux externe du coude, et plus bas, la crête osseuse qui le sépare de l'anconé; l'inférieur répond aux origines du long abducteur du pouce; l'artère interosseuse postérieure émerge entre les deux muscles.

Action. — La contraction du court supinateur produit énergiquement la supination : c'est, avec le biceps, l'agent principal de ce mouvement de l'avant-bras, dans lequel, comme nous l'avons vu, le long supinateur ne joue aucun rôle. L'existence de deux supinateurs, l'un exclusivement supinateur, l'autre, à la fois fléchisseur et supinateur, prête aux mêmes remarques que l'existence des deux pronateurs (Voy. *Carré pronateur*).

Innervation. — Petit filet de la branche postérieure du radial.

Variations et anomalies. — Il se dédouble parfois, et le dédoublement est en rapport avec le passage de la branche profonde du nerf radial (Chudzinski). — Il peut être renforcé par des faisceaux accessoires d'origine fort variable. On rencontre parfois dans son tendon d'origine un petit os sésamoïde (Macalister). — 162 fois sur 200, Gruber a rencontré un faisceau distinct qu'il appelle *faisceau tenseur postérieur du ligament annulaire*; 18 fois sur 100 sujets, le même anatomiste a constaté une petite languette charnue qu'il considère comme « *le tenseur antérieur du ligament annulaire* ». — Je ne saurais partager les opinions de Gruber sur le rôle de ces faisceaux tenseurs d'un ligament qui n'existe pas. — Il s'unit parfois avec le long abducteur du pouce ou même avec la masse de l'extenseur commun des doigts (Chudzinski). — Il peut manquer totalement.

A. — Certains auteurs décrivent cette séreuse avec les radiaux, d'autres avec l'extenseur commun; le vrai est qu'elle appartient au tendon commun; je l'ai vue parfois (Th. Austric, 1890) subdivisée en deux ou trois séreuses plus petites; je n'ai jamais observé la communication avec la synoviale articulaire du coude.

§ IV. — MUSCLES DE LA MAIN

La musculature intrinsèque de la main ou de son équivalent dans la série des mammifères, est représentée originairement par un système de petits muscles, interposés aux tiges métacarpiennes, et ayant la valeur morphologique de nos interosseux. Chez les animaux dont les doigts extrêmes acquièrent une mobilité plus marquée et des fonctions plus importantes, on voit apparaître à leur niveau un groupe de muscles nouveaux, qui peuvent être regardés comme un produit plus ou moins direct des interosseux annexés à ces doigts. Cette spécialisation de la musculature des doigts extrêmes acquiert son maximum de développement chez les anthropoïdes et chez l'homme.

Chez ce dernier, les muscles de la main sont répartis en trois groupes : un groupe externe, annexé au pouce, formé par les muscles de l'éminence thénar; un groupe moyen ou profond constitué par les interosseux; un groupe interne, annexé au petit doigt et que forment les muscles de l'éminence hypothénar.

MUSCLES DE L'ÉMINENCE THÉNAR

Les muscles de l'éminence thénar sont au nombre de quatre : sur un premier plan, le *court abducteur du pouce*, débordé en dehors et en dedans par les muscles qui constituent le deuxième plan, *l'opposant et le court fléchisseur*; le troisième plan est formé par un muscle unique, l'*adducteur*; ce muscle n'appartient guère à l'éminence thénar que par son tiers externe, répondant plutôt à la région palmaire moyenne par ses deux tiers internes qui couvrent les deux premiers espaces interosseux.

COURT ABDUCTEUR DU POUCE. — **M. abductor pollicis brevis.**

Le plus superficiel des muscles de l'éminence thénar, le court abducteur du pouce, naît : — 1° de la face antérieure et du bord inférieur du *ligament annulaire antérieur du carpe*, par des faisceaux d'autant plus obliques qu'ils se rapprochent davantage de l'axe de la main ; les plus inférieurs de ces faisceaux peuvent être suivis jusqu'au pisiforme sur lequel ils prennent insertion ; — 2° du *scaphoïde*, insertion beaucoup moins importante que ne semblent

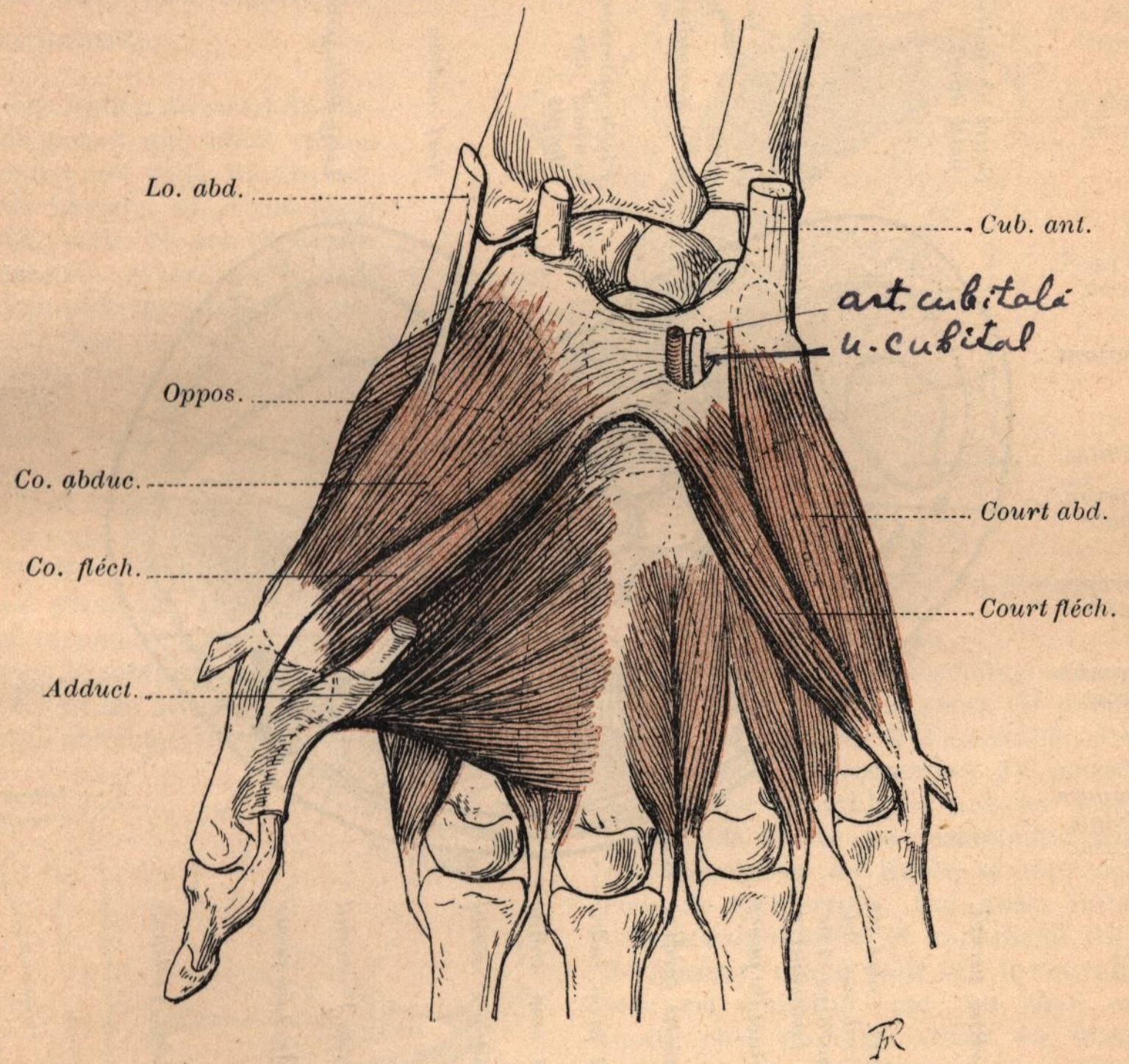

Fig. 116. — Muscles de la main.

l'indiquer les descriptions classiques ; — 3° du tendon du long abducteur qui lui envoie un fascicule tendineux.

Le corps charnu, petit, mince, aplati, triangulaire à sommet inférieur, se dirige en dehors et en bas. Il est souvent disposé en deux couches ; cette stratification est facile à retrouver dans le tendon par lequel le court abducteur va s'insérer au tubercule de la *première phalange* du pouce par sa couche profonde, tandis que par sa couche superficielle, lamelliforme, il passe sur la face dorsale de la première phalange, au-dessus du tendon extenseur, pour se continuer avec une expansion analogue de l'adducteur du pouce, cravatant ainsi le tendon de l'extenseur.

Par sa face superficielle, le court abducteur répond à la peau et à l'aponévrose. Profondément, il recouvre le court fléchisseur qui le déborde en dedans et l'opposant qui le déborde en dehors. — La radio-palmaire chemine d'ordinaire entre ses fibres d'insertion au ligament annulaire antérieur du carpe.

COURT FLÉCHISSEUR DU POUCE. — M. flexor pollicis brevis.

Muscle triangulaire, incurvé en forme de gouttière dans sa moitié supérieure, le court fléchisseur se détache du carpe par deux faisceaux : un faisceau superficiel qui naît du *trapèze*, de la partie attenante du *ligament annulaire* et, plus profondément, de la gaine fibreuse du grand palmaire ; un faisceau profond qui naît du *trapézoïde*, du *grand os* et, très souvent encore, des fibres ten-

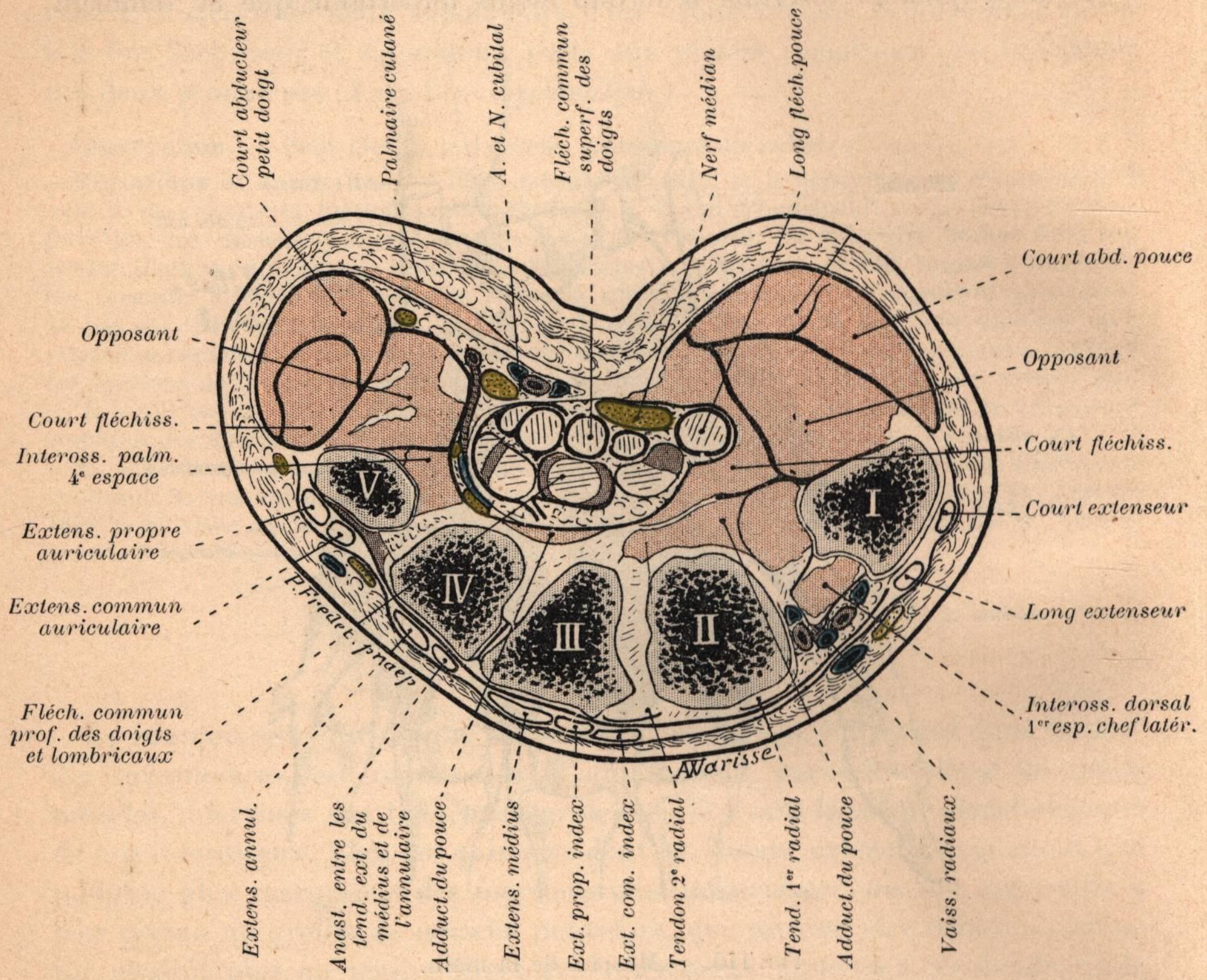

Fig. 117. — Coupe transversale de la paume de la main, passant par la base des métacarpiens. Sujet congelé. Main droite en supination. Segment distal de la coupe (P. Fredet).
Les métacarpiens sont numérotés de I (pouce, éminence thénar) à V (auriculaire, éminence hypothénar).

dineuses qui représentent les origines carpiennes du faisceau oblique de l'adducteur. Le faisceau superficiel descend le long du bord cubital de l'opposant avec lequel il est parfois si intimement confondu qu'on ne peut arriver à séparer les deux muscles. Le faisceau profond, d'abord tendineux et étroit, se porte plus obliquement en dehors et se réunit au précédent pour aller s'attacher au *sésamoïde externe* et au tubercule externe de la *première phalange* du pouce.

Le court fléchisseur forme, dans sa moitié supérieure, une gouttière logeant le tendon du long fléchisseur ; dans sa moitié inférieure, il est tout à fait en dehors de ce tendon sous lequel a passé son faisceau profond. — Son faisceau superficiel répond en avant à l'aponévrose et à la peau ; sa face profonde recouvre la face antérieure du tendon du long fléchisseur propre. En dehors,

son bord externe répond à l'opposant dont il est souvent malaisé de le séparer. — Le faisceau profond répond : en avant, au tendon du long fléchisseur qu'il croise obliquement; en arrière, au premier métacarpien. Son bord interne, confondu en haut avec le bord externe de l'adducteur, s'en sépare inférieurement.

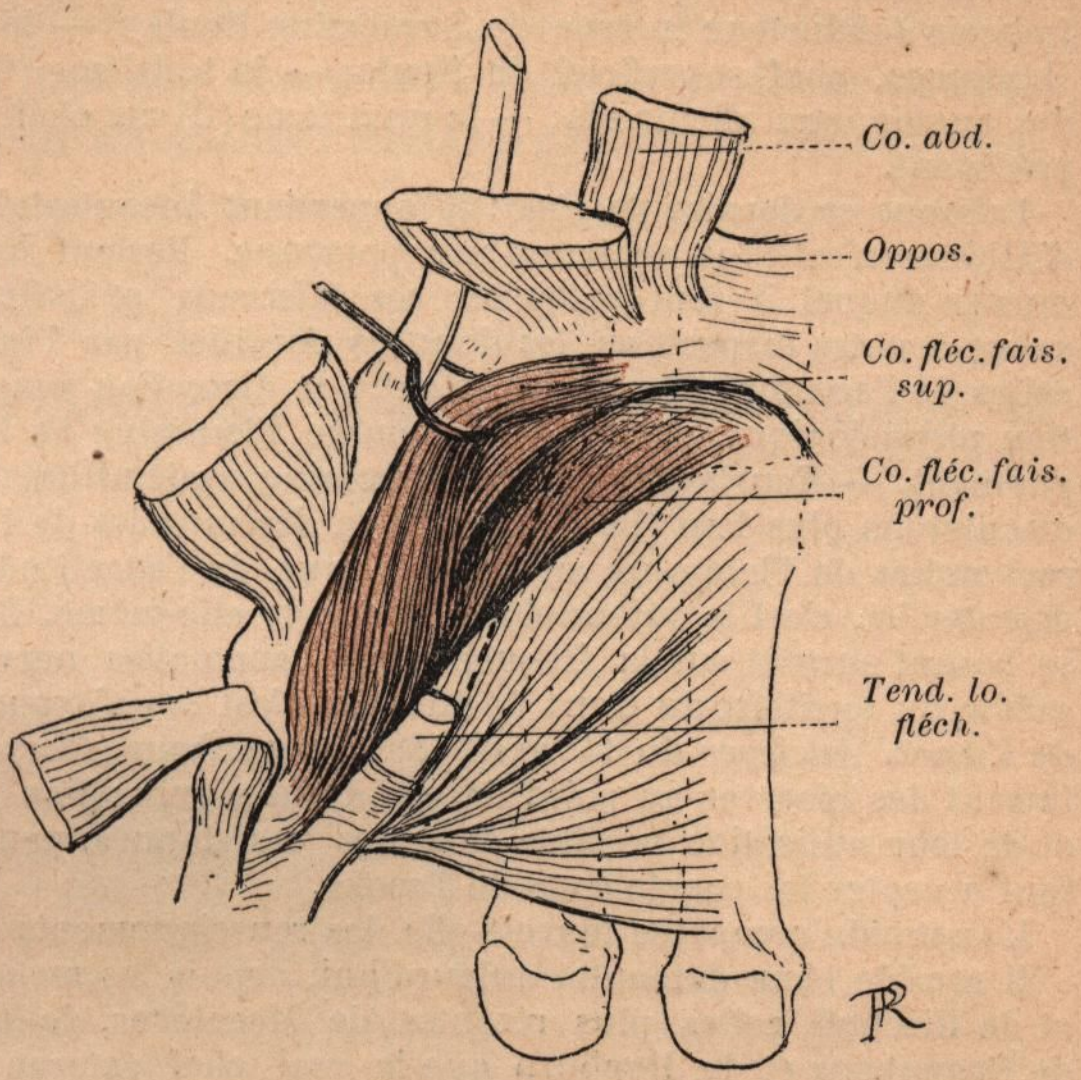

Fig. 118. — Court fléchisseur du pouce.

La description du court fléchisseur du pouce que nous venons de donner est celle de Cruveilhier, de Sappey, et, d'une façon générale, celle de nos classiques français. En revanche, nombre d'anatomistes étrangers, anciens ou modernes, donnent du court fléchisseur une description toute différente.

Albinus regardait ce muscle comme formé de deux chefs, l'un allant au sésamoïde externe (c'est le court fléchisseur tel que nous l'avons décrit), l'autre, allant au sésamoïde interne (c'est le chef carpien de l'adducteur tel que nous le comprenons). — Sœmerring attachait plus de valeur aux insertions supérieures; il rattachait les faisceaux qui viennent du ligament annulaire à l'abducteur du pouce sous le nom d'abductor internus et donnait le nom de court fléchisseur à l'ensemble des faisceaux venant directement du massif carpien et se rendant, les uns au sésamoïde radial, les autres au sésamoïde cubital. — La description de Henle se rapproche de celle de Sœmerring. Lui aussi rattache à l'abducteur notre chef superficiel du court fléchisseur; ainsi, pour lui, le court fléchisseur est constitué par un chef externe (notre chef profond) allant au sésamoïde radial et un chef interne, ne représentant qu'une partie plus ou moins isolée du chef métacarpien de l'adducteur et allant au sésamoïde cubital. — Krause, Meckel, Hyrtl, Heitzmann adoptent dans ses grandes lignes la description d'Albinus. Ils décrivent au court fléchisseur un chef externe formé par notre court fléchisseur classique et un chef interne formé (et c'est là que leur opinion diffère de celle d'Albinus), non pas par le faisceau carpien de l'adducteur tout entier, mais par la portion de ce faisceau qui forme le chef externe de Henle.

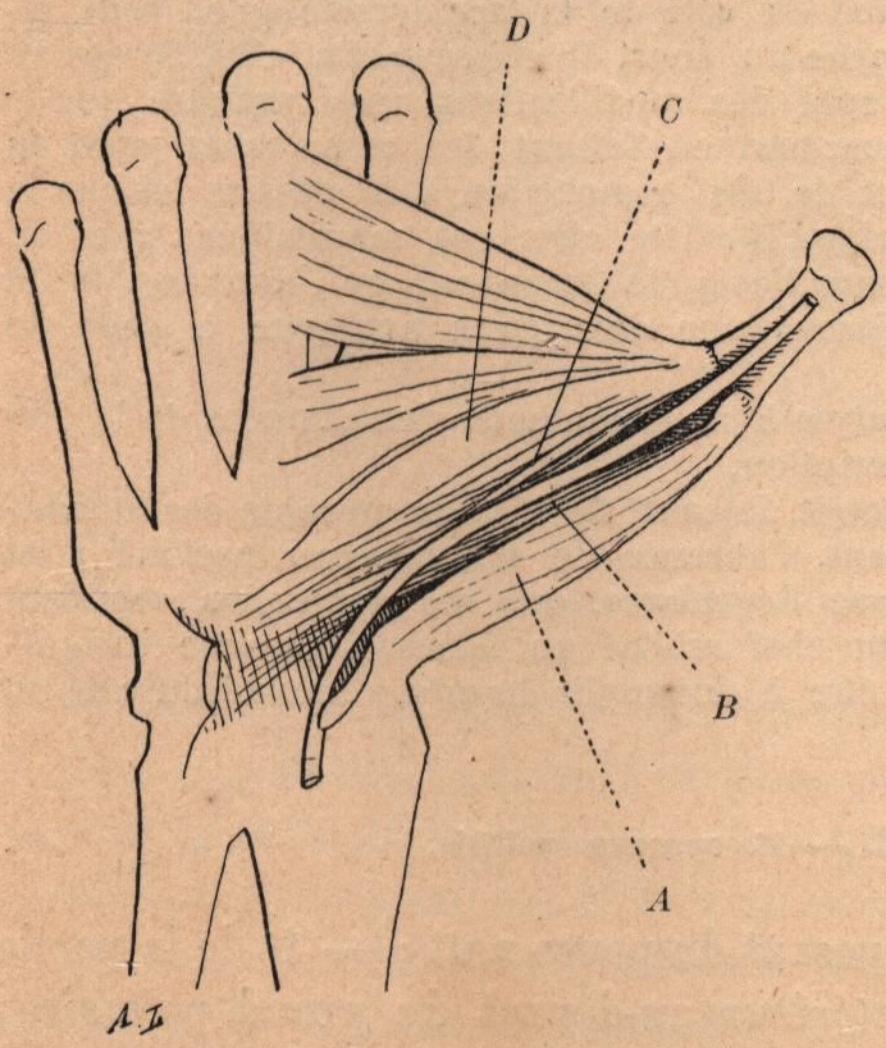

Fig. 119. — Schéma de Flemming.

En présence de ces opinions divergentes, Flemming (de Kiel) [*Anatomischer Anzeiger*, 1er février 1887] a entrepris sur le court fléchisseur une série de recherches. Et, en se basant sur l'innervation des faisceaux en litige, il est arrivé à cette conclusion que : seul le faisceau superficiel du court fléchisseur de Cruveilhier, innervé par le médian, doit être regardé comme un court fléchisseur. Le chef profond de cet auteur qui va cependant au sésamoïde radial et le chef interne de Henle, Krause, Meckel étant innervés par le cubital doivent être rattachés à l'adducteur.

Nous voyons en somme que si nous construisions un court fléchisseur schématique qui serait comme la synthèse du court fléchisseur des différents auteurs, nous aurions un muscle théorique à quatre chefs; — le premier (A) répondrait au chef superficiel des auteurs français (abducteur interne de Sœmerring-Henle); — le second (B) au chef profond de nos classiques, chef superficiel de Henle; — le troisième (C) au chef profond de la majorité des anatomistes allemands; — le quatrième (D) au chef profond d'Albinus diminué du chef précédent.

Laissons ce dernier de côté : il appartient incontestablement à l'adducteur et l'opinion d'Albinus n'est plus soutenue par personne. Restent les trois autres. — Pour discuter le muscle auquel il faut rattacher ces faisceaux et individualiser le court fléchisseur, nous avons à notre disposition les données fournies par l'innervation des faisceaux en litige, celles de l'anatomie comparée et enfin la dissection simple de ces faisceaux. Quant à l'action physiologique, elle ne peut, comme Flemming l'a bien montré, fournir aucun renseignement. — Nous avons vu que Flemming avait utilisé les données de l'innervation. Nous discuterons plus loin (Voy. innervation des muscles de l'éminence thénar) ce que valent les recherches de Flemming au point de vue de l'exactitude des faits observés. Ce qu'il faut discuter ici, c'est la valeur de la méthode elle-même. Brooks ne lui en accorde aucune en se basant surtout sur la fréquence des anomalies nerveuses qu'il a trouvées au niveau même du territoire du court fléchisseur. C'est ce qu'avoue d'ailleurs Flemming dans une note de l'*Anat. Anzieger* du 14 avril 1887. Gegenbaur (*Morph. Jahr.*, vol. XV, p. 483), tout en faisant des réserves au point de vue de la signification générale des anomalies nerveuses et de leur utilisation possible dans des cas donnés, pense que, dans le cas particulier, il faut accepter les conclusions de Brooks.

L'anatomie comparée fournit-elle des renseignements plus importants?

Il semble bien démontré aujourd'hui, depuis les recherches déjà anciennes de Duvernoy et de Bischoff, celles plus récentes de Macalister, de Cunningham, de Brooks, de Quain, de Gegenbaur et de Hepburn que le vrai chef externe du court fléchisseur, l'homologue du chef péronier du court fléchisseur du gros orteil, est l'*interosseus primus volaris* de Henle.

En bonne logique, on devrait donc décrire, comme chef externe du court fléchisseur, le premier interosseux palmaire et rattacher à l'adducteur, comme le font les Français, le chef profond des auteurs allemands. Mais, il faut avouer qu'en pratique, la chose n'est pas possible. Le développement de plus en plus considérable de l'adducteur au cours de l'évolution a tellement repoussé le chef cubital du côté de la face dorsale qu'on peut regarder ce faisceau comme ne faisant plus partie du court fléchisseur. En effet, lorsqu'au début de la phylogénie, un muscle donné a subi des modifications aussi grandes que le court fléchisseur, on est autorisé, croyons-nous, tout en faisant des réserves au point de vue de la signification générale du muscle et de ses homologies, à le décrire tel que le montre la dissection chez l'homme et non tel qu'il existe chez des mammifères plus ou moins bas placés dans la série. C'est d'ailleurs l'avis de Gegenbaur qui, dans son traité d'anatomie humaine, donne du court fléchisseur une description analogue à celle de Cruveilhier.

Nous sommes donc amenés en dernière analyse à nous contenter des données de la dissection. Celle-ci justifie amplement notre description.

Nous devons avouer cependant que, ainsi décrit, le court fléchisseur présente des anomalies relativement fréquentes; que, notamment, l'absence de son faisceau profond n'est pas un fait exceptionnel. Et nous pensons, avec Gegenbaur, que ces anomalies semblent indiquer que la même évolution, qui a fait du chef cubital un faisceau presque insignifiant, fusionné avec l'adducteur, tend peut-être à accomplir le même travail du côté du chef radial.

OPPOSANT DU POUCE. — M. opponens pollicis.

Muscle triangulaire, assez épais, l'opposant du pouce naît : — 1° de la partie antérieure du *ligament annulaire antérieur* au-devant du grand palmaire; ses fibres les plus externes se prolongent, arciformes, le long du bord inférieur du ligament jusqu'à l'apophyse unciforme de l'os crochu; — 2° de tout le versant externe de la *crête du trapèze*. — Il va s'insérer au versant externe de la face antérieure du *premier métacarpien* et à la base de cet os.

Le corps charnu de l'opposant est disposé en deux couches : une couche superficielle, assez étroite, et une couche profonde débordant la première en

haut et en bas. Recouvert par le court abducteur qu'il déborde un peu en dehors, il est séparé de ce muscle par une mince lamelle celluleuse; il recouvre le premier métacarpien, l'adducteur et le faisceau profond du court fléchisseur. — Par son bord supérieur presque horizontal, il recouvre les insertions du long abducteur et l'articulation du premier métacarpien et du trapèze. Son bord inférieur, très épais, presque vertical, est engainé par le court fléchisseur.

ADDUCTEUR DU POUCE. — **M. adductor pollicis.**

Le plus volumineux et le plus profond des muscles de l'éminence thénar. Il se présente sous l'aspect d'un large triangle, dont la base verticale suit le troi-

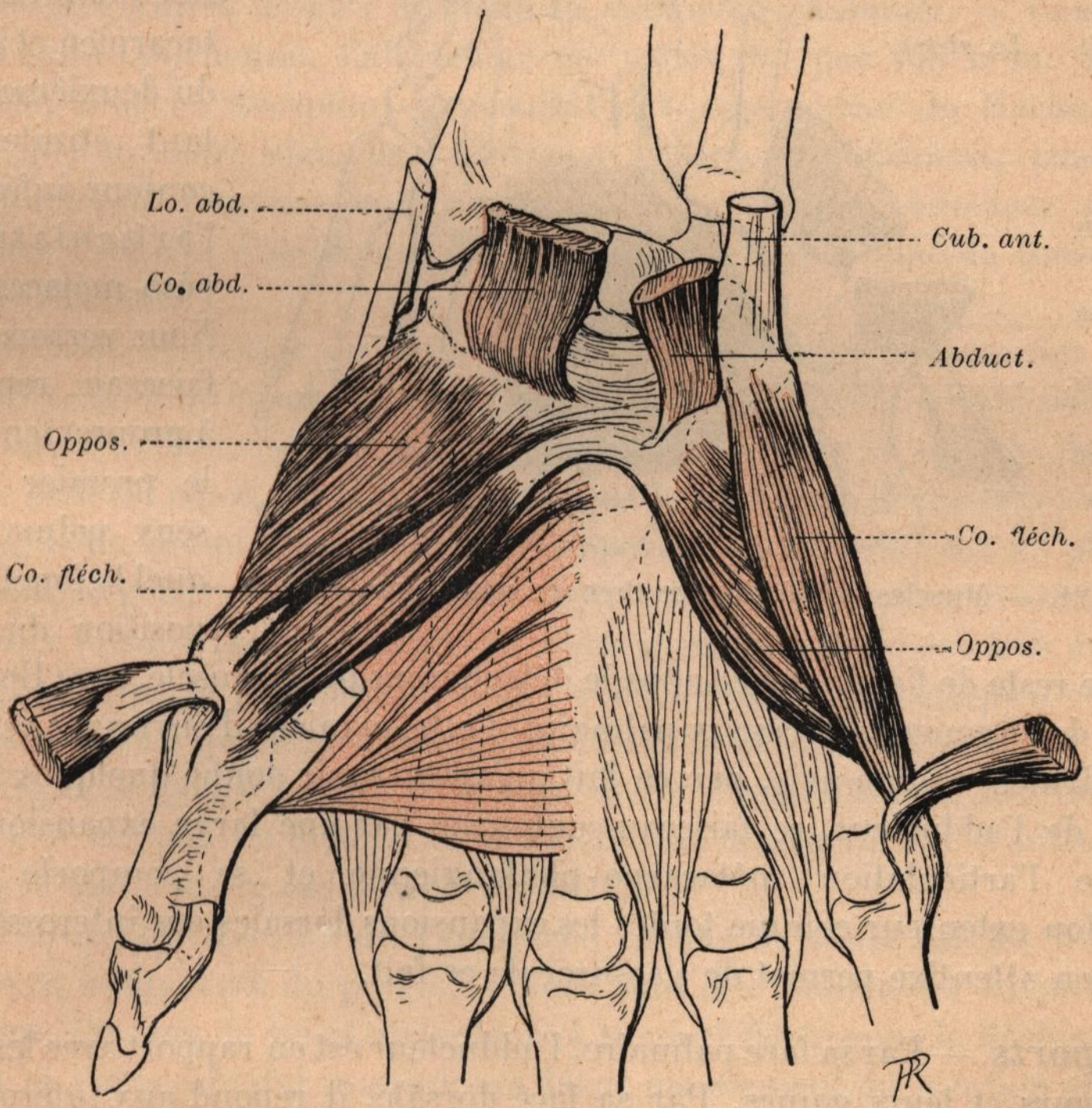

FIG. 120. — Muscles des éminences thénar et hypothénar; couche moyenne.

sième métacarpien et dont le sommet répond au sésamoïde interne du pouce. Il vient : — 1° des ligaments carpiens profonds et du *grand os*; — 2° de la base et de la crête du *deuxième métacarpien*; — 3° de la base et de la crête du *troisième métacarpien*; — 4° de *l'aponévrose palmaire profonde* au niveau du troisième et même du quatrième espace interosseux (Leboucq); — 5° et quelquefois de la capsule annulaire des deuxième, troisième et quatrième articulations métacarpo-phalangiennes.

Ces origines se font en majeure partie par des fibres charnues; elles se rassemblent en fascicules dont la réunion constitue deux faisceaux principaux.

Le faisceau supérieur, oblique, est constitué par les fibres à origine carpienne; le faisceau inférieur, à direction générale transversale, est formé par les fibres venues des métacarpiens; ces faisceaux sont séparés l'un de l'autre par un

intervalle celluleux au niveau duquel pénètre l'arcade palmaire profonde. Les deux chefs convergent vers le côté externe de l'articulation métacarpo-phalangienne, le supérieur compact et ramassé, l'inférieur, plus étalé, mince d'abord, plus épais ensuite lorsqu'aux fibres venues du troisième métacarpien se sont jointes celles venues du deuxième. Toutes ces fibres se rendent sur les deux faces du tendon d'insertion qui se fixe à l'*os sésamoïde interne* et à la tubérosité interne et supérieure de la *première phalange du pouce*.

A l'adducteur ainsi compris, on ajoute généralement un faisceau naissant d'une arcade fibreuse, qui va du tubercule inférieur de la face antérieure du trapèze à la face dorsale du premier métacarpien et à la base du deuxième, cravatant étroitement le contour inférieur de l'articulation trapézo-métacarpienne. Nous verrons que ce faisceau représente, à proprement parler, le premier interosseux palmaire, auquel la fonction d'opposition du pouce a ajouté le reste de l'adducteur ; nous le détacherons de ce muscle, avec Henle, sous le nom de premier interosseux palmaire. Cette manière d'envisager ce faisceau est confirmée, à mon avis, par ce fait qu'après avoir donné quelques fibres au tendon de l'adducteur, ce faisceau contourne par une large expansion aponévrotique l'articulation métacarpo-phalangienne et se comporte vis-à-vis du tendon extenseur comme toutes les expansions dorsales des interosseux ; une dissection attentive permet de s'assurer de ce fait.

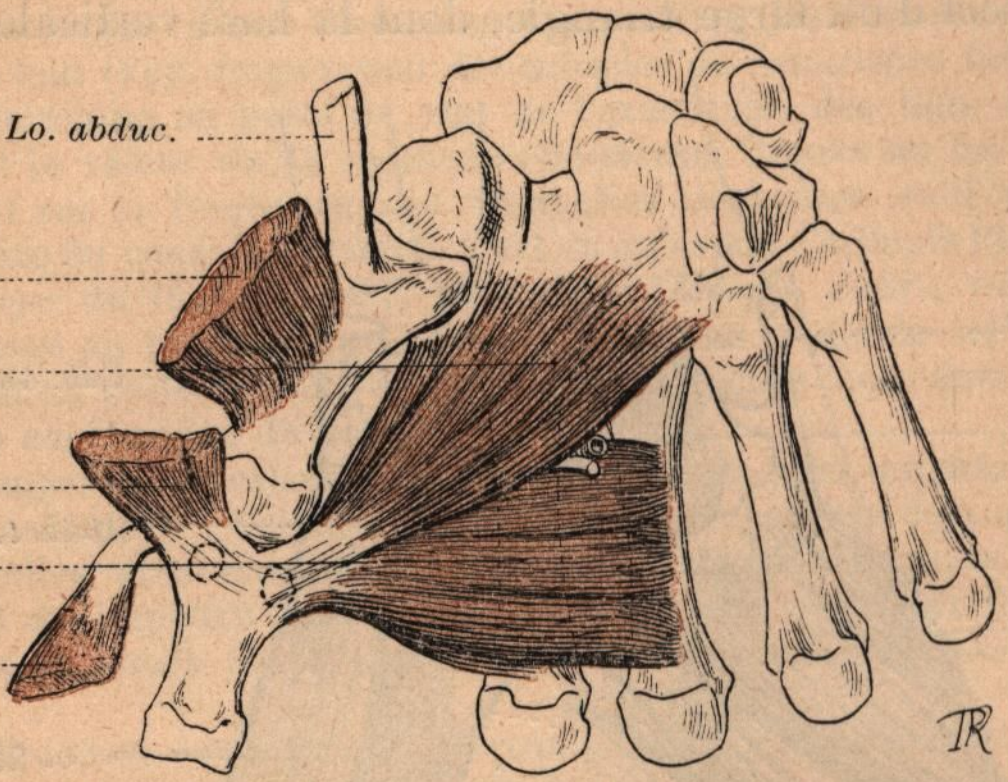

Fig. 121. — Muscles de l'éminence thénar; couche profonde.

Rapports. — Par sa face palmaire, l'adducteur est en rapport avec les tendons fléchisseurs et leurs gaines. Par sa face dorsale, il répond aux interosseux du premier et du deuxième espace. Son bord inférieur est horizontal et libre ; son bord supérieur répond au ventre inférieur du court fléchisseur dont on éprouve les plus grandes difficultés à le séparer.

Leboucq (Les muscles adducteurs du pouce et du gros orteil, *Bulletin de l'Académie royale de Belgique*, 1893) a étudié avec soin les insertions capsulaires et aponévrotiques de l'adducteur. Il a montré que ces insertions étaient beaucoup moins étendues chez l'adulte que chez le fœtus, où les fibres à insertion aponévrotique formaient une couche recouvrant les fibres à insertion métacarpienne, couche dont le faisceau capsulaire, souvent absent d'ailleurs, est le seul vestige chez l'adulte. De plus, rectifiant les données classiques touchant l'homologie des adducteurs du pouce et du gros orteil, Leboucq a montré que seul ce faisceau aponévrotique devait être considéré comme représentant à la main l'adducteur transverse du gros orteil.

Action des muscles de l'éminence thénar. — J'ai dit qu'au point de vue anatomique, les muscles de l'éminence thénar étaient des dérivés des muscles interosseux. Au point de vue physiologique, ils s'en rapprochent beau-

coup. Il est vrai que la différenciation plus marquée des masses musculaires, l'indépendance du premier métacarpien et l'étendue des mouvements qu'il exécute, la possibilité pour la première phalange du pouce d'exécuter des mouvements de rotation autour de son axe, sont autant de particularités qui viennent compliquer la physiologie des muscles de l'éminence thénar. Aussi, je crois que l'élève aura tout avantage à n'aborder celle-ci, qu'après s'être pénétré de celle, beaucoup plus simple, des muscles interosseux.

D'après Duchenne, la faradisation du *court abducteur* du pouce et du *court fléchisseur* : 1° place le premier métacarpien dans la flexion et l'adduction; 2° fléchit la première phalange, l'incline sur son côté externe et lui fait exécuter un mouvement de rotation, en vertu duquel sa face antérieure *s'oppose* à la face palmaire des autres doigts; 3° étend la deuxième phalange. — Comme on le voit, d'après Duchenne, l'abducteur ne mériterait pas son nom. Sappey et Ledouble, tout en acceptant le résultat des expériences de Duchenne, contestent que le court abducteur puisse se contracter isolément; pour eux, il se contracterait toujours synergiquement avec le long abducteur pour produire avec celui-ci l'abduction du pouce. Il mériterait donc de conserver son nom d'abducteur.

L'excitation électrique de l'*opposant* porte le premier métacarpien en avant et en dedans, en lui faisant exécuter un mouvement de rotation qui porte sa face antérieure en dedans. Au maximum de contraction de ce muscle, le premier métacarpien est placé sur le même plan que le deuxième fléchisseur; adducteur et rotateur du premier métacarpien, l'opposant n'agit point sur les phalanges.

Lorsque le pouce est dans sa position moyenne, l'*adducteur* attire en dedans le premier métacarpien. Cette action adductrice du muscle est très énergique. En même temps, la première phalange se fléchit sur le métacarpien et s'incline en dedans, tandis que la deuxième s'étend sur la première. Duchenne a montré que lorsque le pouce est au plus haut degré d'opposition, il est ramené par l'adducteur un peu en dehors du deuxième métacarpien. En d'autres termes, ce muscle agit dans ce cas comme *abducteur*.

En somme, les muscles de l'éminence thénar agissent sur les trois os qui composent le squelette du pouce. — Tous sont des adducteurs du premier métacarpien. De plus, le court abducteur et le court fléchisseur le fléchissent légèrement et l'opposant lui imprime un léger mouvement de rotation en dedans. — Sauf l'opposant dépourvu d'insertion phalangienne, tous les thénariens sont des fléchisseurs de la première phalange. Mais, alors que l'adducteur incline celle-ci en dedans, le court abducteur et le court fléchisseur l'inclinent en dehors en même temps qu'ils lui font subir un léger mouvement de rotation qui oppose sa face palmaire à celle des autres doigts. — Enfin, l'adducteur, le court abducteur et le court fléchisseur produisent l'extension de la deuxième phalange sur la première. C'est évidemment par l'intermédiaire de l'expansion aponévrotique qu'ils envoient au tendon du long extenseur, que ces muscles peuvent produire ce mouvement.

Les différents mouvements, que peuvent imprimer au squelette du pouce les muscles de l'éminence thénar, se combinent pour donner naissance à des mouvements plus compliqués. Signalons d'abord la combinaison des mouvements de flexion de la première phalange et d'extension de la deuxième. Nous

aurons l'occasion, en décrivant les interosseux, de revenir sur cette combinaison; mais, disons tout de suite que son importance est considérable dans l'accomplissement de certains actes, comme celui d'écrire, par exemple. — Un exemple plus intéressant encore de mouvement produit par la combinaison de mouvements élémentaires, c'est le mouvement d'opposition. Il est, en effet, la résultante : 1° de l'adduction du métacarpien (tous les thénariens), 2° de sa flexion et de sa rotation en dedans (opposant), et surtout de la rotation en dedans de la première phalange (court abducteur et court fléchisseur). Ainsi, aucun des muscles de l'éminence thénar ne peut à lui seul produire l'opposition. Au maximum de contraction de l'*opposant*, l'extrémité du pouce se trouve encore en dehors de l'index, sa face palmaire regardant en dedans. *Le court fléchisseur* est un opposant énergique; il peut opposer le pouce à chacun des doigts; mais, en l'absence de la contraction de l'abducteur et de l'opposant, le premier métacarpien n'étant pas suffisamment incliné en avant, l'extrémité du pouce et celle des doigts ne peuvent se rencontrer sans que ceux-ci fléchissent leurs deux dernières phalanges et étendent leurs premières. Les doigts sont alors en contact avec le pouce, moins par leur face palmaire que par leur extrémité, attitude qui, on le conçoit, est extrêmement gênante. Quant au *court abducteur*, quoique, en agissant isolément, il ne puisse opposer le pouce aux deux derniers doigts, il n'en reste pas moins plus utile que le court fléchisseur, grâce au pouvoir qu'il a d'opposer le pouce à l'index et au médius sans que ceux-ci aient besoin de prendre l'attitude qu'exige l'opposition produite par le court fléchisseur. Comme on le voit, l'opposition physiologique exige, pour se produire, la combinaison de ces différents mouvements.

Dans ces mouvements du pouce, on peut dire, si l'on fait abstraction de quelques mouvements secondaires, que les mouvements de chaque muscle thénarien s'ajoutent à ceux que tend à produire le muscle voisin, pour aboutir à la production du mouvement résultant. Dans d'autres cas, ils se contractent synergiquement pour annihiler une partie du mouvement que tend à produire, soit un autre muscle de l'éminence thénar, soit un des muscles antibrachiaux du pouce. C'est ainsi que l'extension pure et simple de la deuxième phalange, avec immobilité de la première et du métacarpien, ne peut se produire que par la contraction synergique de tous les thénariens et du long extenseur. Au moment où ce mouvement d'extension se produit, l'adducteur d'une part, le court abducteur et le court fléchisseur, d'autre part, annihilent par leur contraction synergique le mouvement de rotation et d'inclinaison en sens contraire qu'ils tendent à imprimer à la première phalange; agissant alors de concert avec l'opposant, ils s'opposent à l'hyperextension de cette première phalange et du premier métacarpien que tend à produire le long extenseur.

Par leur action tonique, les muscles de l'éminence thénar maintiennent le pouce dans son attitude normale. « Dans cette attitude, la face palmaire du pouce regarde en dedans; le métacarpien fait en dehors un angle rentrant avec le carpe; en avant, il est sur le même plan que le radius, enfin, la première et la seconde phalange sont dans un état de flexion légère » (Duchenne). — Lorsque ces muscles sont paralysés, le premier métacarpien et les deux phalanges sont entraînés dans l'extension forcée, par suite de la prédominance d'action du long extenseur, et la main prend l'aspect de la main du singe.

Innervation des muscles thénariens. — Les muscles de l'éminence thénar sont innervés par le médian, le cubital et le radial. Le rameau fourni par le médian se détache soit au niveau du point où le nerf s'épanouit en ses branches terminales, soit du tronc commun des collatéraux palmaires du pouce; il se divise en trois filets : le superficiel pénètre dans l'abducteur au niveau de son bord interne et les deux autres, profonds, s'enfoncent dans l'opposant et les deux chefs du court fléchisseur au niveau de leur face antérieure. — Le cubital innerve l'adducteur par sa branche profonde qui se termine dans la face profonde du muscle par deux ou trois filets.

Telle est la disposition habituelle, mais les anomalies de distribution sont loin d'être rares. Brooks (*J. of anat. and phys.* 1885-86, vol. XX, p. 641) cite un cas où la branche profonde du cubital innervait le court fléchisseur, l'opposant et le court abducteur du pouce. En revanche, l'adducteur reçoit parfois un filet du médian qui se distribue à la partie la plus externe de son chef carpien, c'est-à-dire à cette portion que quelques auteurs décrivent comme chef profond du fléchisseur. Nous avons rencontré ce filet trois fois sur une trentaine de sujets. Froment (*Traité d'anatomie humaine*, p. 513) le regarde comme constant. Ce qui varie le plus, c'est l'innervation du court fléchisseur. Les classiques le regardent comme innervé par le médian. Flemming (*Anat. Anzeiger*, 15 fév. 1885) pense au contraire que ce faisceau que nous avons décrit comme chef profond reçoit habituellement son innervation du cubital. Cependant, si nous nous en rapportons à la statistique de Brooks, nous voyons que : sur 29 cas, cinq fois seulement le court fléchisseur était innervé par le médian, 5 fois il était innervé par le cubital seul et 19 fois il recevait une double innervation du médian et du cubital. Cette dernière disposition serait donc la règle. C'est aussi l'opinion de Cannieu (Soc. d'anat. et Phys. Bordeaux, 27 juillet 1896). Les deux faisceaux du court fléch. sont normalement innervés par le cubital : si la main est peu musclée, on ne peut voir l'innervation cubitale trop grêle pour être apparente; si la main est assez développée, on aperçoit des filets du cubital allant au faisceau profond; si la main est très développée, le filet du faisceau superficiel devient apparent. — L'innervation du court fléchisseur par le cubital n'est donc pas aussi rare que paraît le croire M. Spourgitis (*Bull. Soc. Anat.*, mai 1895).

Gegenbaur (*Morphologisches Jahrbuch*, XV vol., p. 483) pense, contrairement à l'opinion de Brooks, que les anomalies nerveuses ont une haute signification anatomique et que si l'on ne peut en tirer des déductions vraiment pratiques pour délimiter les muscles de l'éminence thénar (Voy. ci-dessus, historique du court fléchisseur), elles n'en sont pas moins intéressantes en ce que, subordonnées à l'évolution qui se produit au niveau de ces muscles, elles peuvent servir à éclairer cette évolution.

De la branche antérieure du nerf radial se détachent plusieurs filets dont le principal aborde le court abducteur par son bord supérieur et s'épuise dans son corps charnu (Vogt, Kasper, Etzold). Le court abducteur a donc une double innervation médiane et radiale; cette dernière serait même prédominante suivant Lejars (*Bull. Soc. Anat.*, 10 octobre 1890).

MUSCLES DE L'ÉMINENCE HYPOTHÉNAR

Les muscles de l'éminence hypothénar sont au nombre de quatre : 1° le *palmaire cutané*, petit muscle peaucier, l'*abducteur du petit doigt*, *son court fléchisseur et son opposant*, qui se recouvrent successivement.

Brooks (*J. of anatomy and physiology*, vol. XX, p. 645), se basant sur la nomenclature proposée par Cunningham pour les muscles des régions plantaires externe et interne (couche plantaire d'adducteur, couche intermédiaire de court fléchisseur, couche dorsale d'abducteur), nomenclature qui paraît justifiée par l'anatomie comparée, propose de diviser les muscles de la région hypothénar de la façon suivante. Un abducteur constitué par l'abducteur du petit doigt, dont l'action est envisagée par rapport à l'axe de la main; — un adducteur constitué par le court fléchisseur du petit doigt, tel que nous le décrivons, et par la portion de l'opposant qui recouvre la branche profonde du cubital, — et un court fléchisseur formé par la couche profonde de l'opposant (chef cubital du court fléchisseur de Brooks) et le troisième interosseux palmaire (chef radial du même muscle).

PALMAIRE CUTANÉ

C'est un muscle peaucier qui devrait être décrit à part; mais, comme il répond à la partie supérieure de l'éminence hypothénar, l'habitude est de le décrire avec les muscles de cette région.

[*POIRIER.*]

Aplati, trapézoïde (Voy. fig. 131), il est composé habituellement de faisceaux transversaux distincts et parallèles, plus ou moins isolés. Ces faisceaux naissent de fibres aponévrotiques tissées avec la partie antérieure et interne de l'aponévrose palmaire. Parfois, on peut les suivre profondément dans le ligament annulaire, jusqu'au crochet du scaphoïde et à la crête du trapèze. Les faisceaux charnus qui font suite à ces fibres aponévrotiques se dirigent en dedans, un peu en bas; ils vont se terminer par des tendons longs et grêles à la face profonde du derme au niveau du bord cubital de l'éminence hypothénar. Là, ces insertions sont étagées suivant une ligne verticale légèrement concave en arrière.

Lorsque le muscle est bien développé, il présente, en outre de ces fibres, un autre faisceau inférieur, grêle et plus oblique, qui descend en dedans jusqu'à peu de distance de l'articulation carpo-métacarpienne du cinquième doigt et donne ainsi au muscle une forme franchement triangulaire (Cannieu). Fréquemment (1/4 des cas) on peut voir des faisceaux musculaires assez importants venant du pisiforme et s'unissant à la partie supérieure du muscle (Cannieu).

Ce muscle, traversant l'épaisseur du pannicule adipeux, est situé entre deux couches graisseuses : l'une le sépare de la peau, l'autre le sépare de l'artère cubitale. Ce dernier rapport est important : en effet, sur le bord radial de la base de l'éminence hypothénar, l'artère cubitale, qui repose sur le ligament annulaire et, plus bas, sur le court fléchisseur du petit doigt, n'est recouverte que par le palmaire cutané et la peau; elle bat et se meut dans une sorte de canal dont la paroi interne est formée par le pisiforme et le court abducteur du petit doigt.

Action. — Il fronce en un gros pli vertical les téguments qui recouvrent la moitié supérieure de l'éminence hypothénar; pendant sa contraction, ses insertions cutanées dépriment la peau en un sillon vertical, facile à voir sur le bord cubital de la main. Quelques auteurs lui ont fait jouer le rôle de tenseur de l'aponévrose palmaire. Henle montre, avec plus de raison, comment l'artère et le nerf cubital sont protégés contre les pressions par la contraction du palmaire cutané, quand, le poing fermé, nous serrons fortement un objet dans la main.

ABDUCTEUR DU PETIT DOIGT. — **M. abductor digiti quinti.**

Allongé, fusiforme, il naît par des fibres charnues et tendineuses : — 1° du *pisiforme* (face antérieure et contour inférieur); — 2° des ligaments qui unissent cet os à l'os crochu; — 3° quelquefois des parties attenantes du ligament annulaire. Presque toujours, quelques-unes de ses fibres naissent d'un gros faisceau venu du tendon du cubital antérieur et passant au-devant du pisiforme, de telle sorte que les deux muscles se continuent en partie. — De cette origine, les fibres charnues descendent verticalement, formant un corps musculaire qui augmente d'abord d'épaisseur, se rétrécit ensuite et va s'insérer par deux chefs dont la séparation est toujours facile : — 1° au *bord cubital de la première phalange* du petit doigt et à l'os sésamoïde que l'on rencontre souvent dans le ligament glénoïdien; — 2° par une expansion dorsale au tendon de l'extenseur vis-à-vis duquel il se comporte comme nous l'avons déjà exposé pour l'abducteur du pouce et pour les tendons interosseux.

Rapports. — Sa face cubitale répond à la peau dont elle est séparée par le palmaire cutané dans la moitié supérieure du muscle. Sa face radiale répond à l'opposant, au court fléchisseur et à la bifurcation de l'artère cubitale et du nerf cubital.

Action. — Il porte le petit doigt dans l'abduction par rapport à l'axe de la main, fléchit la première phalange et étend les deux dernières.

COURT FLÉCHISSEUR DU PETIT DOIGT. — **M. flexor digiti quinti brevis.**

Beaucoup plus grêle que le précédent, en dedans duquel il est situé, le court fléchisseur allongé, étroit et aplati, naît de la face cubitale *du crochet de l'un-*

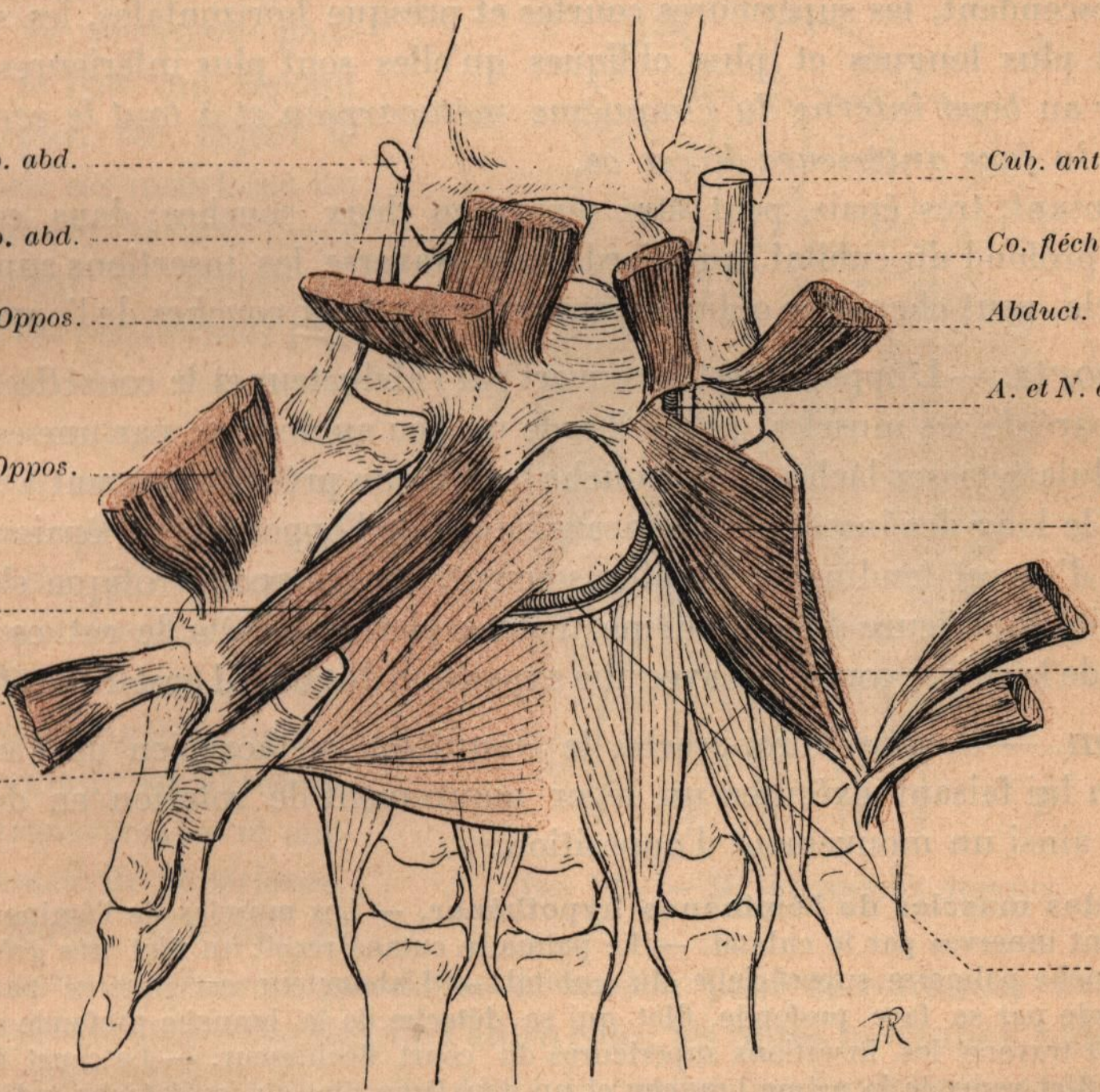

FIG. 122. — Muscles des éminences thénar et hypothénar; couche profonde.

ciforme et des parties voisines du ligament carpien. Son origine est souvent unie à celle de l'abducteur par une arcade fibreuse de laquelle se détachent quelques fibres charnues, sous lesquelles s'engagent la branche profonde de l'artère cubitale et celle du nerf cubital.

De cette origine, le muscle descend vers l'articulation métacarpo-phalangienne où son insertion se confond avec celle du tendon phalangien de l'abducteur, c'est-à-dire qu'il se rend avec ce tendon au ligament glénoïdien, à l'os sésamoïde et au *bord cubital de la phalange*. Très souvent, il s'insère sur une arcade fibreuse, étendue du bord radial au bord cubital de la phalange du petit doigt et donnant passage au tendon de l'extenseur (Henle).

Rapports. — En contact par son bord interne avec l'abducteur, il recouvre l'opposant et est recouvert dans sa partie supérieure par le palmaire cutané.

Action. — Il fléchit la première phalange du petit doigt et étend les deux autres lorsque, comme je l'ai vu plusieurs fois, il envoie une expansion dorsale au tendon extenseur.

OPPOSANT DU PETIT DOIGT. — **M. opponens digiti quinti.**

Sous-jacent aux deux précédents, l'opposant du petit doigt, de forme triangulaire, naît de la partie inférieure de la face cubitale du *crochet de l'unciforme* et de la partie attenante du ligament annulaire antérieur du carpe, par des fibres qui suivent le bord inférieur du ligament et s'entre-croisent avec les fibres d'origine du faisceau superficiel du court fléchisseur du pouce. Ces insertions se font par des fibres charnues et par des fibres aponévrotiques. Ses fibres descendent, les supérieures courtes et presque horizontales, les suivantes d'autant plus longues et plus obliques qu'elles sont plus inférieures, et vont s'insérer au *bord interne du cinquième métacarpien et à tout le versant cubital de la face antérieure de cet os.*

L'opposant, très épais, peut être séparé en deux couches; dans ce cas, le rameau profond du cubital, qui d'ordinaire traverse les insertions supérieures du muscle, peut cheminer obliquement entre les deux couches de l'opposant.

Rapports. — L'opposant est recouvert par l'abducteur et le court fléchisseur; il est séparé de ces muscles, qu'il déborde un peu en dedans, par une couche de tissu cellulaire assez lâche. Cette couche celluleuse présente souvent à sa partie interne, le long des insertions métacarpiennes de l'opposant, un épaississement très net d'aspect tendineux. Le plus souvent, cet arc aponévrotique s'étend de l'extrémité supérieure du cinquième métacarpien à la tête de cet os; il n'est pas rare de le voir se continuer avec une expansion du cubital postérieur (fig. 122).

Action. — Ce muscle rapproche le cinquième métacarpien de l'axe de la main, en lui faisant exécuter un léger mouvement de rotation en dedans; il ébauche ainsi un mouvement d'opposition.

Nerfs des muscles de l'éminence hypothénar. — Les muscles de l'éminence hypothénar sont innervés par le cubital. — Le palmaire cutané reçoit un filet très grêle venant de la branche palmaire superficielle du cubital. — L'abducteur est innervé par un filet qui l'aborde par sa face profonde, filet qui se détache de la branche profonde avant que celle-ci ait traversé les insertions supérieures du court fléchisseur. — Le court fléchisseur reçoit un filet venu de la même branche et un deuxième filet qui se détache ordinairement de la branche palmaire superficielle du cubital. — L'opposant reçoit un rameau de la branche profonde.

MUSCLES INTEROSSEUX

Les muscles interosseux remplissent les espaces intermétacarpiens. Au nombre de deux pour chaque espace, ils se distinguent par leur situation, en *interosseux dorsaux* et en *interosseux palmaires*.

INTEROSSEUX DORSAUX. — **M. interossei dorsales.**

Au nombre de quatre, les interosseux dorsaux, désignés sous les noms de premier, deuxième, troisième et quatrième, occupent les espaces correspondants. Allongés, penniformes, ils naissent des *faces latérales des métacarpiens* qui circonscrivent l'espace interosseux dans lequel ils sont logés. Mais, alors qu'ils couvrent complètement de leurs insertions les trois quarts de la face la plus

rapprochée de l'axe de la main, ils ne naissent que sur la moitié postérieure ou dorsale de la face opposée. Cette disposition s'explique par ce fait que les faces métacarpiennes les plus éloignées de l'axe de la main sont en partie occupées par l'origine des interosseux palmaires (Voy. Ostéol., fig.187). — Exceptionnellement, les interosseux dorsaux tirent encore une origine d'un petit faisceau venant de la face dorsale d'un métacarpien ou d'un os du carpe.

Les fibres charnues, ainsi nées des deux parois de l'espace intermétacarpien, descendent obliquement et convergent vers un tendon qui apparaît très haut dans l'épaisseur du muscle. Ce tendon, d'abord lamelliforme, s'épaissit en descendant, se dégage des fibres musculaires au niveau de l'interligne métacarpo-phalangien, et se fixe : au *tubercule de la première phalange*, sur le côté qui répond au métacarpien sur lequel le muscle a pris ses insertions les plus étendues; et, par une *large expansion, sur le tendon de l'extenseur correspondant* (A).

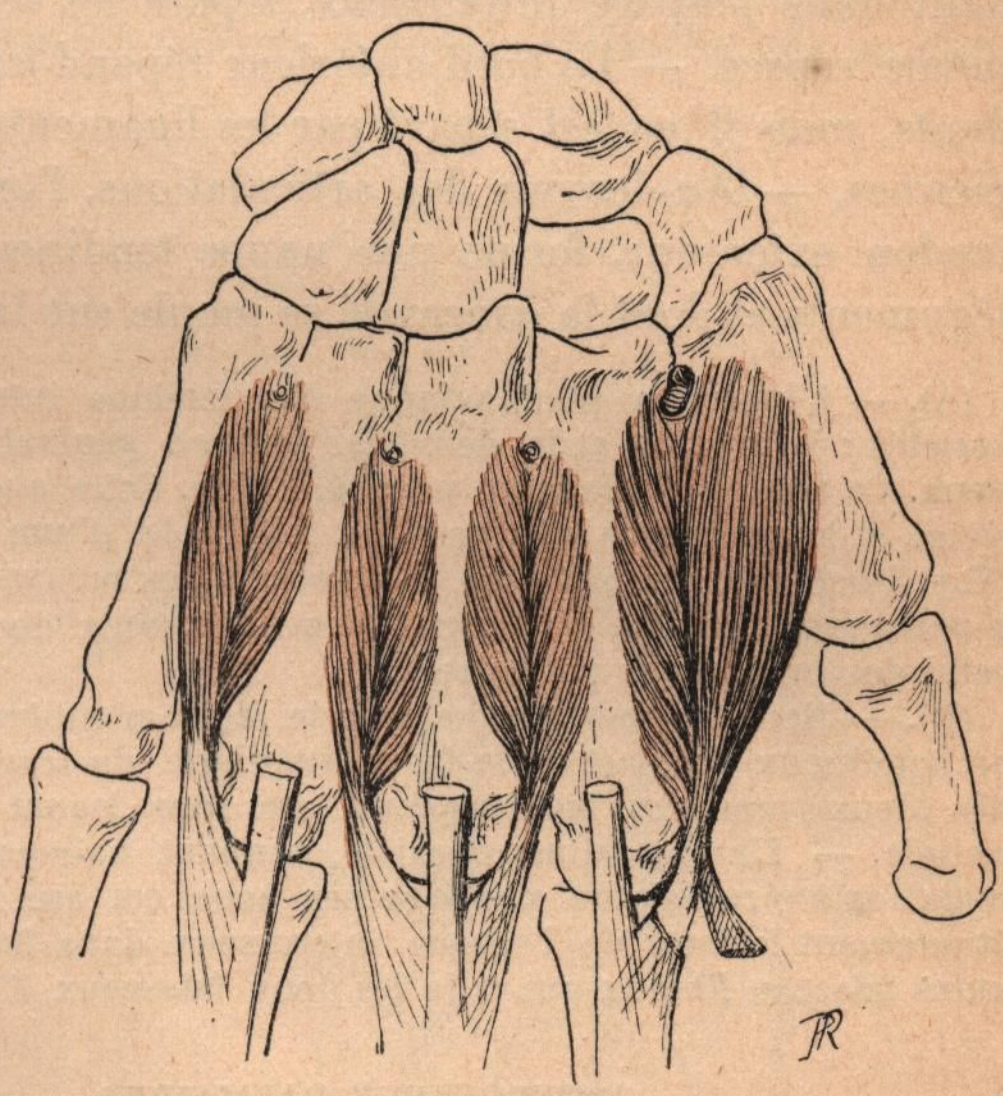

Fig. 123. — M. interosseux dorsaux.

Cette expansion tendineuse est des plus remarquables : elle fait suite à un faisceau de l'interosseux plus profond et souvent séparable par dissection dans toute son étendue. Après qu'elle s'est nettement dégagée du tendon phalangien, elle s'élargit en éventail; ses fibres supérieures, transversales et curvilignes à concavité supérieure, vont aux bords latéraux du tendon extenseur et passent par-dessus le tendon pour se continuer avec les fibres semblables de l'interosseux de l'autre côté; les fibres moyennes, obliques, suivent les parties latérales du tendon pour descendre vers l'extrémité supérieure de la deuxième phalange; les fibres inférieures, avec lesquelles se confond plus spécialement le tendon des lombricaux, se prolongent avec le tendon extenseur jusqu'à la troisième phalange (fig. 109 et 111).

Le premier interosseux dorsal est le plus fort et le plus épais : ses deux chefs demeurent plus longtemps séparés que ceux des autres; son chef interne reçoit quelquefois un faisceau du trapèze (B). En bas, son tendon phalangien se bifurque souvent et donne alors un faisceau à l'os sésamoïde si fréquent dans le ligament glénoïdien de l'articulation métacarpo-phalangienne de l'index.

Rapports. — Dans leur portion intermétacarpienne, les interosseux dorsaux répondent aux tendons extenseurs par leur face postérieure, que borde une aponévrose résistante quoique transparente. Les rameaux perforants s'engagent dans l'interstice de leurs chefs au fond de l'espace interosseux; au niveau du premier espace, le rameau perforant est représenté par la radiale elle-même; au

niveau du quatrième, il fait d'ordinaire défaut. Par celle de leur face latérale qui est la plus éloignée de l'axe de la main, ils entrent en contact avec l'interosseux palmaire correspondant. Dans la paume, les deux premiers répondent à l'adducteur du pouce, les autres aux tendons fléchisseurs. — Au niveau des articulations métacarpo-phalangiennes, ils passent et glissent sur les côtés de l'articulation, appliqués sur elle par les expansions dorsales de l'aponévrose palmaire superficielle; ils sont séparés du manchon fibreux par de petites bourses séreuses (Gruber), les unes, superficielles, sous l'expansion qui se rend au tendon extenseur, les autres, profondes, sous le tendon qui s'insère au tubercule phalangien (Voy. Arthr., fig. 688). — Une grande bourse séreuse, remontant parfois très haut dans l'espace interosseux, sépare les tendons des deux interosseux d'un même espace. — Le bord antérieur répond aux vaisseaux et nerfs correspondants, mais il en est séparé par les ligaments qui unissent les têtes métacarpiennes. — Au-dessous des articulations, l'expansion aponévrotique, unie au tendon extenseur, forme une nappe tendineuse dont la convexité répond aux téguments et dont la concavité se moule sur la face dorsale des phalanges.

(A). — L'insertion phalangienne des tendons interosseux dorsaux présente de grandes variétés : le premier et le deuxième ont en général un tendon phalangien assez volumineux. Ce tendon phalangien peut manquer. Cette anomalie, fréquente surtout pour le troisième et le quatrième interosseux, a fait l'objet d'une discussion entre Cruveilhier et Bouvier (Voy. Duchenne de Boulogne, Physiologie des mouvements, page 289 et suivantes). Il nous a paru que le tendon phalangien des interosseux dorsaux faisait plus rarement défaut que celui des interosseux palmaires.

(B). — Henle affirme que ce muscle reçoit régulièrement un faisceau aplati venant d'un arc tendineux qui part de la face antérieure du trapèze et va à la face dorsale de la base des deux premiers métacarpiens, arc sous lequel passe le rameau profond de l'artère radiale. — L'arc tendineux existe, donnant naissance au premier interosseux palmaire, mais l'artère radiale ne s'engage pas sous cet arc fibreux qui, comme je l'ai dit, cravate étroitement le fond de l'espace interosseux dans lequel il passe; elle s'engage sous un autre faisceau fibreux qui relie les deux faisceaux d'origine du premier interosseux dorsal.

INTEROSSEUX PALMAIRES. — **M. interossei volares.**

La plupart des anatomistes français et étrangers décrivent seulement trois interosseux palmaires, considérant que l'interosseux du premier espace est représenté par l'adducteur du pouce. Or, dans cet adducteur, on peut constamment retrouver une portion qui, par ses insertions, reproduit très exactement tous les caractères des interosseux palmaires. Henle, ayant remarqué que cette portion de l'adducteur est assez souvent séparée, et presque toujours facilement séparable, de la masse de ce muscle, a décrit à part cette portion sous le nom de premier interosseux palmaire. Nous pensons que cette façon de considérer les choses est logique, et, ayant vérifié dans de nombreuses dissections la description de Henle, nous avons cru devoir l'adopter et décrire avec lui quatre interosseux palmaires.

Trois de ces interosseux présentent une configuration analogue : nous allons d'abord les décrire. — Allongés, renflés à leur partie moyenne, ils ne s'attachent qu'à un seul métacarpien et appartiennent au type semi-penniforme. Dans l'espace interosseux qui les loge, ils naissent du métacarpien le plus éloigné de l'axe de la main, sur les *trois quarts supérieurs de la moitié antérieure de la face latérale de cet os*, dont la moitié supérieure appartient au premier interosseux dorsal. — De cette origine, les fibres charnues descendent, les

supérieures presque verticalement, les inférieures beaucoup plus obliquement, pour venir se jeter sur les deux faces d'une lame tendineuse qui se dégage des fibres charnues un peu au-dessus de l'articulation métacarpo-phalangienne; cette lame se divise alors en un tendon qui va se fixer sur le tubercule de la phalange répondant au métacarpien duquel vient le corps charnu, et en une expansion tendineuse de tous points semblable à celle des interosseux dorsaux et qui se comporte d'une façon analogue vis-à-vis du tendon de l'extenseur. Remarquons d'ailleurs que si cette expansion tendineuse est constante, l'insertion phalangienne fait souvent défaut comme l'ont déjà vu depuis longtemps Cruveilhier et Morel (*Bulletin de la Société des Sciences de Nancy*, 1876).

Le premier interosseux palmaire présente des particularités assez marquées pour être décrit à part. « L'*interosseus volaris primus* se détache par un chef constant de la *moitié supérieure du premier métacarpien*; à ce chef viennent souvent s'adjoindre deux autres chefs, dont l'un se détache de l'arcade fibreuse déjà décrite à propos du premier interosseux dorsal, et dont l'autre s'attache sur la base ou sur la partie la plus élevée du bord externe du *corps du deuxième métacarpien* (Henle).» Inférieurement, il contourne la première phalange du pouce, et va se terminer par une expansion aponévrotique analogue à celle des autres interosseux (A).

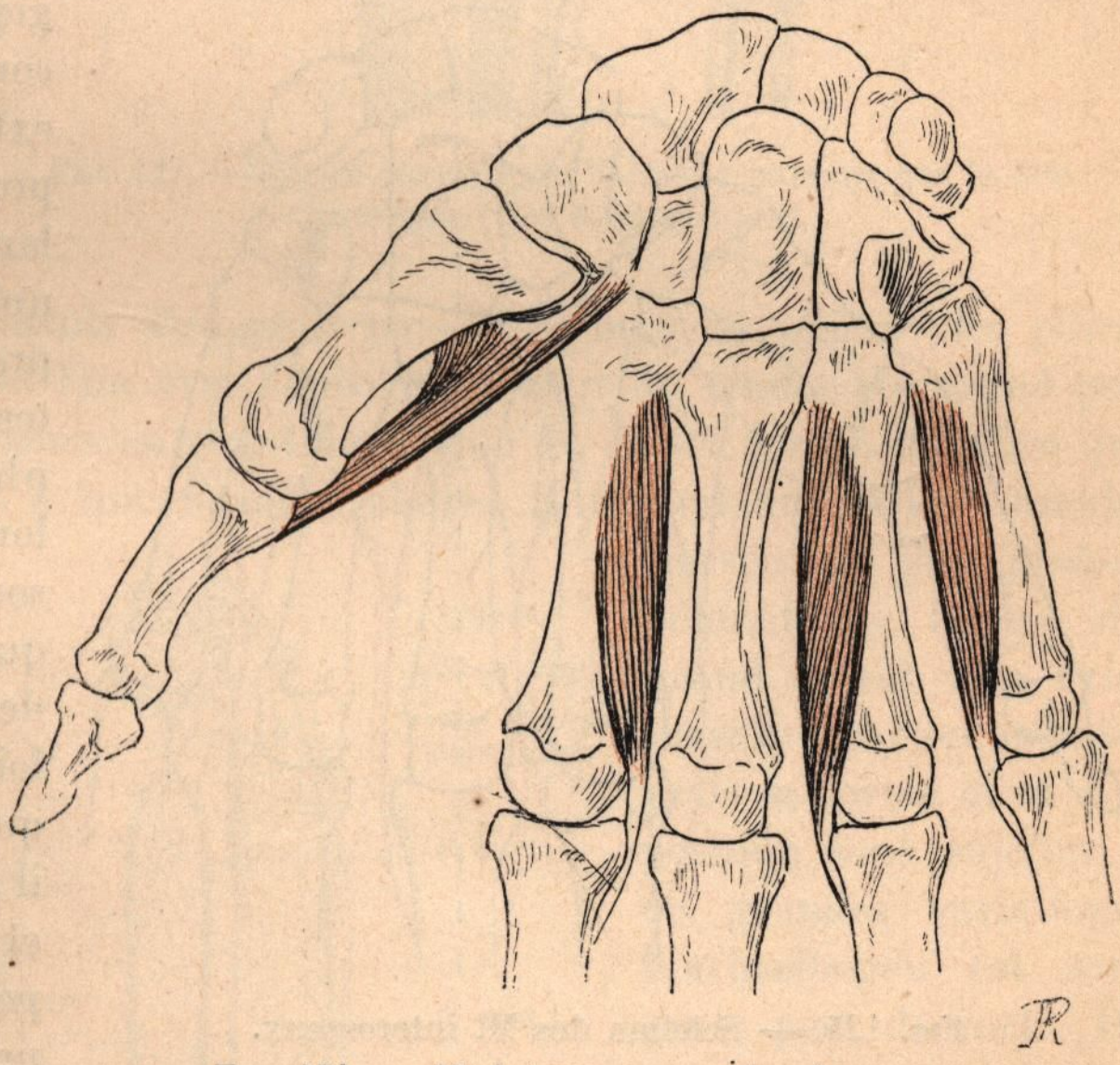

Fig. 124. — M. interosseux palmaires.

Rapports. — Le premier interosseux présente des rapports un peu particuliers : il est couché le long du bord interne du premier métacarpien, compris entre le faisceau carpien de l'adducteur qui le cache souvent du côté palmaire et le premier interosseux dorsal qu'il faut enlever pour l'apercevoir du côté dorsal. Par la face antérieure de leurs corps charnus, les interosseux palmaires se mettent en rapport avec les organes profonds de la paume : tendons des extenseurs, lombricaux, arcade artérielle profonde et branche profonde du nerf cubital dont ils sont séparés par l'aponévrose interosseuse palmaire. Leur face postérieure et leur bord libre répondent aux interosseux dorsaux.

Action. — Les interosseux possèdent une triple action : 1° ils impriment aux doigts des mouvements de latéralité; 2° ils fléchissent la première phalange; 3° ils étendent la deuxième et la troisième. — 1. On rapporte généralement les mouvements de latéralité à l'axe de la main; cet axe, passant par le médius, il

résulte de la description anatomique des interosseux que les interosseux palmaires rapprochent les doigts de cet axe, c'est-à-dire sont des adducteurs, alors que les interosseux dorsaux, qui les écartent, méritent le nom d'abducteurs. On peut admettre à priori, étant donné le volume respectif des deux sortes d'interosseux, que les mouvements d'abduction sont plus énergiques que les mouvements d'adduction, hypothèse d'ailleurs confirmée par l'expérimentation. — 2. Le mouvement de flexion des premières phalanges se fait avec une grande énergie. Cette flexion énergique de la première phalange par contraction des interosseux contraste singulièrement avec le manque d'action des fléchisseurs superficiels et profonds sur la flexion de cette phalange, fait bien démontré par l'expérimentation électro-physiologique et les observations cliniques de Duchenne. — 3. L'extension des deux dernières phalanges est également très énergique. Ici encore, on peut constater que l'action des extenseurs commun et propre sur ces deux phalanges est à peu près nulle et que ces muscles produisent seulement l'extension de la première phalange. Cependant, lorsque les extenseurs sont paralysés, il semble que l'extension des deux dernières phalanges soit loin d'être aussi complète qu'à l'état normal. Mais il suffit de relever la main et la première phalange, pour constater que les première et deuxième phalanges peuvent s'étendre aussi complètement que si les extenseurs n'étaient point paralysés.

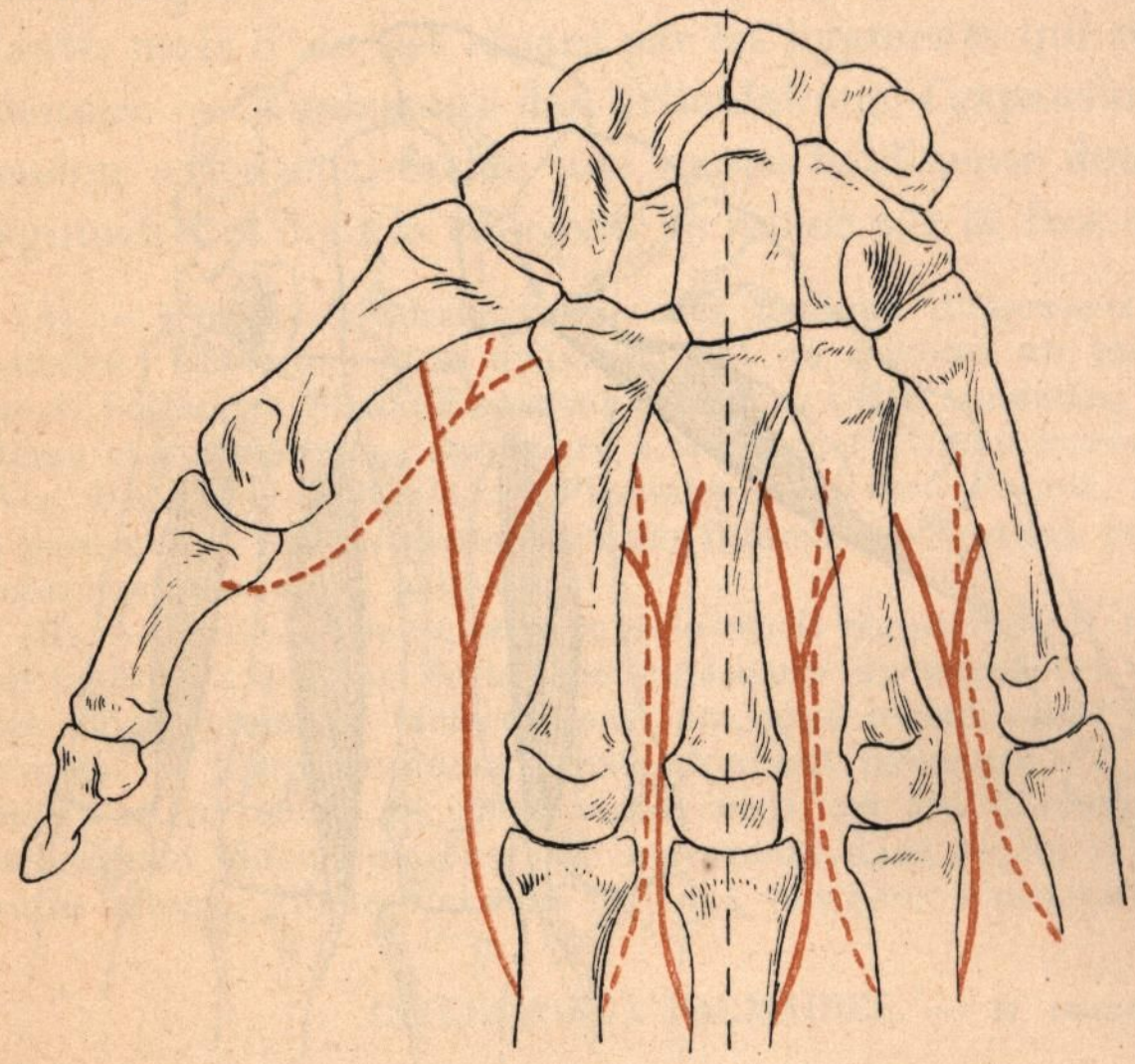

Fig. 125. — Schéma des M. interosseux.

Ces trois sortes de mouvements produits par l'action des interosseux et que dissocie l'analyse physiologique, se combinent en fait dans l'accomplissement de certains mouvements complexes. C'est ainsi que dans l'action de tracer sur le papier une série de traits verticaux, exemple choisi par Duchenne, on voit que le trait ascendant est le résultat de la contraction des interosseux (flexion de la première phalange, extension des deuxième et troisième), tandis que le trait descendant résulte de la mise en action des antagonistes de ces muscles. Ce fait démontre l'utilité du double rôle fléchisseur et extenseur des interosseux qui, anormal au premier abord, peut seul permettre le mouvement très simple que nous venons d'analyser et qui est le mouvement type auquel se ramènent tous ceux que nécessitent l'écriture et le dessin.

La tonicité des interosseux est indispensable au maintien de la position normale des doigts au repos ; leur paralysie a pour résultat la prédominance d'action de leurs antagonistes qui aboutit à l'hyperextension des premières pha-

langes produite par les extenseurs commun et propre des doigts et à la flexion exagérée des deuxième et troisième produite par les deux fléchisseurs communs. Il en résulte une griffe absolument caractéristique.

Les interosseux peuvent être suppléés dans leur rôle d'extenseurs et de fléchisseurs par les lombricaux. Mais cette suppléance est imparfaite comme on peut s'en rendre compte chez les sujets atteints de lésions du cubital où la déformation en griffe, pour être moins marquée au niveau du médius et de l'index, n'en existe pas moins à un certain degré. — Ils peuvent également être suppléés dans leur rôle d'abducteurs et d'adducteurs par les extenseurs des doigts. Ce rôle spécial des extenseurs, entrevu par Galien (Utilité des parties, liv. I, ch. XVIII) (B), a été bien étudié par Duchenne qui a montré que la contraction électrique des extenseurs commun et propre des doigts produit, en même temps que l'extension des premières phalanges, des mouvements de latéralité des doigts. Hâtons-nous d'ajouter que ces mouvements sont très limités. Mais, si limités soient-ils, ils n'en ont pas moins une grande importance dans certains cas donnés; par exemple, lorsque l'index doit être écarté du médius, sa première phalange étant étendue et ses autres étant fléchies, c'est-à-dire dans une position telle que l'action du deuxième interosseux palmaire et du premier interosseux dorsal ne peut s'exercer sans fléchir la première phalange et étendre les deux dernières.

Innervation. — Les interosseux sont innervés par la branche profonde du cubital qui fournit trois rameaux à direction descendante pour les trois derniers interosseux palmaires et quatre rameaux perforants qui s'enfoncent entre les deux chefs des interosseux dorsaux et viennent émerger à la face dorsale où ils s'anastomosent avec les nerfs cutanés de la région. Ledouble pense que, chez l'homme, comme chez les anthropoïdes, le premier interosseux palmaire est innervé par le médian. Ceci n'étonne pas si l'on songe que ce muscle n'est pas un homologue des autres interosseux, mais constitue le chef interne du court fléchisseur (Voy. *Court fléchisseur*). Cependant, chez un chimpanzé, Hepburn (*Journ. of and phys.*, janvier 1892, p. 171, 173) a vu ce faisceau innervé par le cubital. Quant à Brooks, il déclare n'avoir pu, chez l'homme, déterminer le mode d'innervation de ce faisceau.

(A). — La fréquence de l'interosseus volaris primus est appréciée d'une façon différente par les auteurs : Wood ne l'aurait rencontré que 13 fois sur 144 sujets; Henle, Cunningham et Brooks le regardent comme un muscle constant. Macalister qui, dans son ouvrage sur les anomalies musculaires, admettait la proportion de 3 cas sur 36 sujets, regarde aujourd'hui cet interosseux comme existant dans l'immense majorité des cas. C'est aussi l'avis de Ledouble qui fait toutefois observer que le muscle est souvent rudimentaire.

(B). — Galien, qui a décrit les interosseux, a reconnu qu'ils fléchissaient la première phalange; mais il a méconnu l'extension des deux dernières et les mouvements de latéralité résultant de leur contraction. Le rôle d'extenseur fut nettement signalé par Fallope (*Observationes anatomicæ*, 1561, t. I, p. 31), qui eut le tort de nier la flexion des premières phalanges et méconnut le rôle d'adducteur et d'abducteur des interosseux. Le triple rôle des interosseux a été entrevu par Albinus (*Hist. musculorum hominis*, 1734, p. 514) et par Sabatier (1775, II, p. 337). Mais jusqu'à Duchenne, on regardait ces muscles comme de faibles auxiliaires des fléchisseurs et des extenseurs. Duchenne est le premier à avoir montré leur importance physiologique.

Variations et anomalies des muscles de la main. — Les anomalies des muscles de la main sont extrêmement fréquentes. Cette fréquence n'a rien qui doive étonner quand on songe que les muscles de la main tels qu'ils existent chez l'homme sont des formations récentes au point de vue phylogénique, qu'ils évoluent encore et que, comme les organes en voie de perfectionnement, ils doivent présenter des variations individuelles, qui sont comme les étapes d'une évolution en train de s'accomplir. Ces anomalies ont fait l'objet d'une quantité considérable de monographies qui ont été citées et résumées par M. le professeur Ledouble dans un excellent travail auquel nous avons largement puisé (LEDOUBLE, Des variations morphologiques des muscles de la main de l'homme et leurs homologies dans la série animale, *Bibliographie anatomique*, mai-juin 1895).

Le *court abducteur* peut manquer (FROMONT, *Bulletins de la société anat. de Paris* avril

1895), être divisé en deux chefs, prendre une insertion surnuméraire sur le scaphoïde, l'aponévrose antibrachiale, l'apophyse styloïde du radius. — Outre le faisceau, si fréquent qu'on peut le regarder comme normal, que lui envoie le long abducteur, il peut recevoir un faisceau analogue du premier radial externe (Cruveilhier), de l'opposant (Macalister) ou du court extenseur (Kelly).

L'*opposant* peut faire défaut (Ledouble, Fromont), être divisé en deux chefs, disposition normale chez quelques anthropoïdes.

Le *court fléchisseur* peut manquer (Gegenbaur, Fromont, Macdonald, Brown). L'absence de son chef profond n'est pas rare. Il existe d'ailleurs de grandes variations individuelles touchant le volume respectif des deux chefs et leur mode d'insertions supérieures. Le muscle peut être double; il existe alors un véritable quadriceps. — La fusion de son chef superficiel avec l'opposant et de son chef profond avec l'adducteur est une anomalie très fréquente; nous avons vu, en faisant l'histoire du muscle, combien ces anomalies étaient fréquentes et quelle était leur signification.

L'absence totale de l'adducteur du pouce n'a jamais été signalée. Il existait dans un cas de Brown et un de Fromont où tous les autres muscles de l'éminence thénar faisaient défaut. En revanche, Chudzinski (*Bull. société d'anthropologie*, 1881, p. 748) a vu manquer les faisceaux moyens de l'adducteur du pouce. Le muscle était ainsi divisé en deux chefs très nets, l'un carpien, l'autre métacarpien. Les insertions capsulaires de l'adducteur peuvent prendre un développement très considérable. Merkel et Bourgery signalent le fait. Ce sont là des points très intéressants au point de vue des analogies de ce muscle avec l'abducteur du gros orteil.

Le *palmaire cutané* fait rarement défaut (1 fois sur 45 sujets, Macalister) — 3 fois sur 137 sujets (Ledouble). En revanche, son volume est essentiellement variable. Il reçoit parfois quelques fibres de renforcement du cubital antérieur.

L'*adducteur du petit doigt* peut manquer (Macalister), être double (Flower), triple (Chudzinski), être fusionné avec le court fléchisseur; cette disposition est regardée comme normale par Chaussier qui donne aux deux muscles réunis le nom de carpo-phalangien du petit doigt. Il peut recevoir un faisceau surnuméraire du ligament annulaire dorsal, du grand palmaire, de l'aponévrose antibrachiale et du tendon du grand palmaire, du cubitus (Hallett): il peut fournir un faisceau glénoïdien.

Court fléchisseur et opposant. — J. Cloquet et Wood ont signalé l'absence du premier de ces muscles; Macalister, celle du second; ils sont souvent fusionnés.

Interosseux palmaires et dorsaux. — Les interosseux palmaires et dorsaux peuvent être dédoublés, ce qui reproduit une disposition normale chez les carnassiers. L'un d'eux peut manquer. Une anomalie plus intéressante est l'insertion du deuxième interosseux dorsal au côté cubital de l'index et de l'interosseux palmaire au côté radial du médius (Meckel, Macalister, Ledouble), car elle reproduit à la main la disposition normale au pied.

Muscles surnuméraires de la main. — L'*interpollicaris transversus* a été décrit par Gruber chez un sujet ayant un pouce surnuméraire.

Le *thénar cutané*, signalé par Lépine (*Dictionnaire annuel des progrès des sciences médicales*, Paris, 1864, p. 35) est décrit par cet auteur comme provenant de la face profonde de la peau de l'éminence thénar et comme se terminant sur le côté externe de la première phalange du pouce. Il est toujours plus ou moins confondu avec le court abducteur du pouce et peut être regardé comme faisceau aberrant de celui-ci.

L'*unci-pisiformien*, décrit pour la première fois par Calori, dans les mémoires de l'académie des sciences de Bologne, deuxième série, vol. V, p. 140, va du sommet de l'apophyse de l'os crochu à la face convexe du pisiforme. Il est sous-jacent au ligament unci-pisiformien qu'il double.

Manieux. — L'existence à la main d'un manieux, c'est-à-dire d'un homologue du pédieux, est une anomalie relativement fréquente. Mais l'existence d'un manieux à quatre chefs, c'est-à-dire reproduisant fidèlement le pédieux normal est exceptionnelle. Il n'en existe qu'une seule observation, celle de Bourguignon cité par Ledouble. Le plus souvent on observe un, deux, trois tendons. Le tendon unique peut se rendre à l'index, au médius ou à l'annulaire. La terminaison sur l'index ou le médius a été rencontrée plusieurs fois; la terminaison sur l'annulaire n'est connue que par le cas de Kelly. Les manieux à un seul tendon sont plus fréquents que les manieux à plusieurs (sur 50 observations, 18 cas de manieux à plusieurs tendons et 32 cas de manieux à un seul tendon, dans la statistique de Ledouble). Quel que soit d'ailleurs le volume du muscle anormal, il affecte toujours la même disposition : il est constitué par un corps charnu s'insérant suivant les cas sur la face dorsale du carpe, à l'extrémité inférieure du radius ou du cubitus, sur le ligament annulaire dorsal et se terminant par un ou plusieurs tendons sur les tendons de l'extenseur dont il partage l'insertion.

Rappelons en passant que, d'après Meckel, le manieux ou court extenseur des doigts, est normal chez les chéloniens, les sauriens, les batraciens, le bradypus tridactylus. Chez les carnassiers, l'insertion du court extenseur remonte sur les os de l'avant-bras. Chez les anthropoïdes, le manieux n'existe pas (Hepburn, Bischoff).

MM. Souligoux et Cunéo m'ont montré plusieurs fois un faisceau anormal très grêle partant des ligaments qui unissent le pisiforme à l'os crochu, et allant s'insérer sur la capsule de l'articulation métacarpo-phalangienne du petit doigt. J'incline à croire que ce faisceau n'a pas été signalé, car il n'en est pas fait mention dans le travail si consciencieux de Ledouble. Il paraît se rattacher à cette formation aponévrotique que nous avons signalée en décrivant l'opposant du petit doigt.

APONÉVROSES DU MEMBRE THORACIQUE

Dans son ensemble, l'aponévrose du membre supérieur peut être représentée comme une longue gaine infundibuliforme, ouverte et évasée en haut, au niveau de ses attaches à la ceinture thoracique et de sa continuité avec les aponévroses des muscles du tronc, cylindrique au niveau du bras, conique à l'avant-bras, aplatie d'avant en arrière à la main et terminée par cinq prolongements en culs-de-sac qui forment les gaines spéciales à chaque doigt. — De la face profonde de cette longue gaine se détachent des cloisons aponévrotiques, qui séparent les grandes régions musculaires de chaque segment du membre, donnant ainsi une physionomie particulière à chacun de ces segments.

Épaule. — Nous étudierons les aponévroses de l'épaule d'abord sur la face convexe, *aponévrose deltoïdienne*, puis sur la face concave, *aponévrose axillaire*; division artificielle, mais commode.

Aponévrose deltoïdienne. — Le revêtement aponévrotique de la région scapulaire, attaché en haut sur la clavicule, l'acromion et l'épine de l'omoplate est formé par une mince lame fibreuse, assez adhérente au muscle entre les gros faisceaux duquel elle envoie des cloisons. Continue en avant avec l'aponévrose du grand pectoral, en arrière avec l'aponévrose du sous-épineux, l'aponévrose deltoïdienne se dédouble sur les bords du muscle, de telle sorte qu'elle l'enveloppe entre deux feuillets l'un et l'autre très minces. Au niveau du bord antérieur du deltoïde, là où elle se continue avec l'aponévrose du grand pectoral, l'aponévrose s'enfonce dans le sillon pectoro-deltoïdien ; à l'extrémité claviculaire de ce sillon, elle se déprime au niveau de la fossette sous-claviculaire, dont les limites sont variables suivant l'écartement des deux muscles et va s'unir avec l'aponévrose profonde, clavi-coraco-pectorale ; en ce point, elle est perforée par la veine céphalique et par des vaisseaux lymphatiques allant du ganglion superficiel, que l'on trouve parfois à ce niveau, aux ganglions profonds. Dans le sillon pectoro-deltoïdien, l'aponévrose enferme dans un dédoublement la veine céphalique avec une petite branche de l'artère acromio-thoracique.

Aponévrose axillaire. — La plupart des auteurs décrivent comme il suit l'aponévrose ou plus exactement les aponévroses axillaires. Il existerait au niveau de l'aisselle 3 systèmes aponévrotiques différents : 1° une aponévrose superficielle, tendue d'avant en arrière entre le bord inférieur du grand pectoral et le bord inférieur du grand dorsal ; — 2° des aponévroses profondes tapissant les différents muscles qui forment les parois du creux axillaire ; — 3° un feuillet spécial, l'aponévrose clavi-coraco-axillaire qui, venue de la clavicule, formerait au sous-clavier et au pectoral deux gaines superposées, puis viendrait

s'insérer à la peau de l'aisselle en formant le ligament suspenseur de Gerdy.

Dès 1888, je me suis élevé contre certains points de cette description, presque universellement acceptée (Poirier, *Progrès médical*, 1888). J'ai montré notamment que la prétendue aponévrose, tendue entre les bords inférieurs du grand pectoral et du grand dorsal, n'existait point et ne pouvait exister. Depuis, de nouvelles dissections m'ont amené à la conception suivante qui est d'ailleurs, à peu de chose près, conforme à la description donnée par Langer dans le court mais excellent travail qu'il a publié sur ce point (Langer, Zur Anat. der Musc. latissimus dors. *Oesterr. Med. Woch.*, 1846, nos 15 et 16).

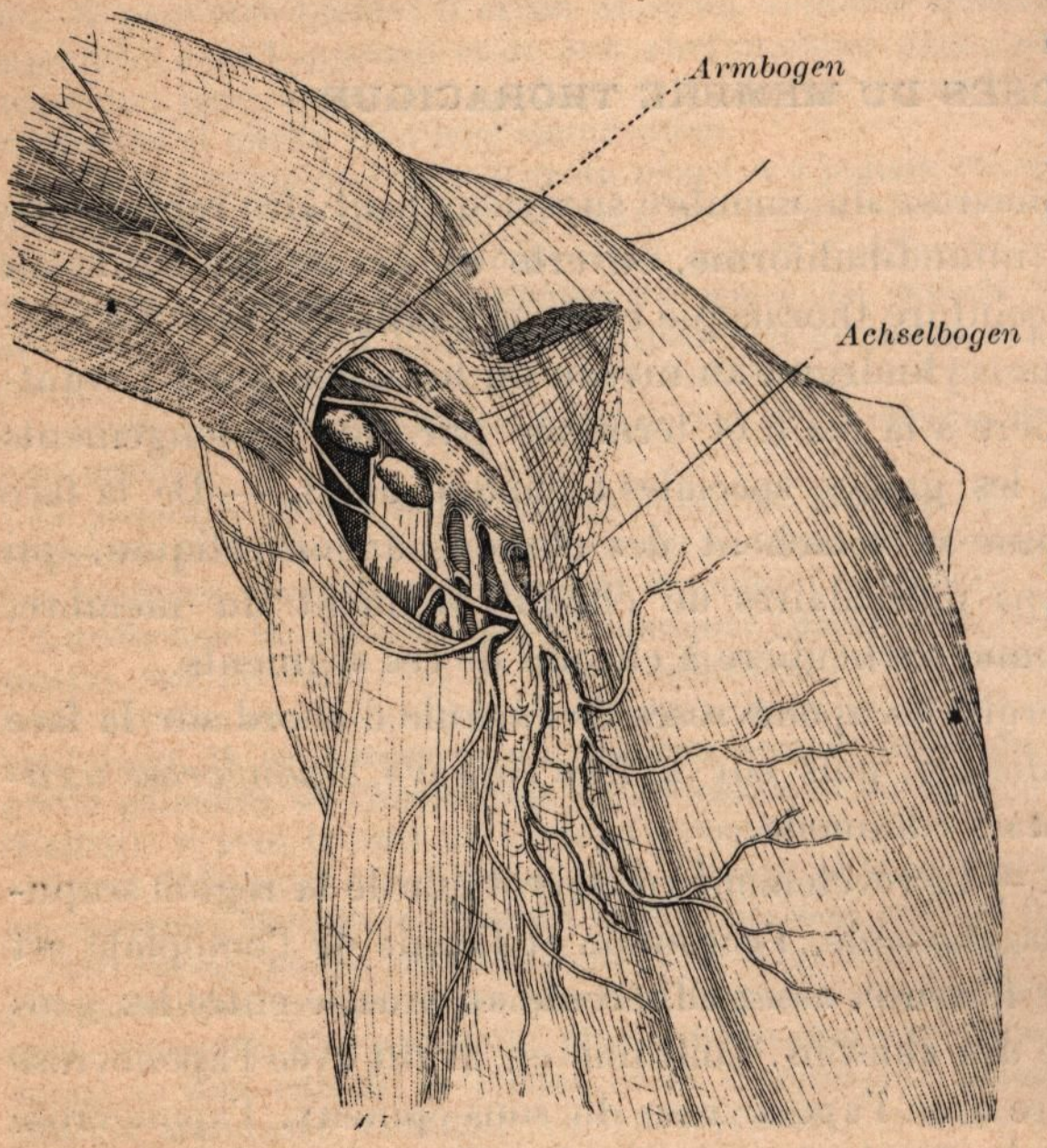

Fig. 126. — L'armbogen et l'achselbogen.

Il existe au niveau de l'aisselle deux aponévroses distinctes : une aponévrose profonde, formée par les gaines des différents muscles qui tapissent les parois de l'aisselle et une aponévrose superficielle qu'il nous faut décrire plus longuement.

Cette aponévrose superficielle fait suite non pas à la gaine celluleuse du grand pectoral, mais à l'aponévrose clavi-coraco-axillaire, comme l'a bien vu Langer. Au niveau du bord inférieur du petit pectoral, cette aponévrose prend contact avec la peau qui se déprime en arrière du grand pectoral. (Voy. schéma 128). De là, elle se dirige en arrière, non pas directement, mais en s'invaginant comme la peau sur le sommet de l'aisselle. Elle vient finalement s'insérer sur les gaines du grand dorsal et du grand rond et par leur intermédiaire sur le bord axillaire de l'omoplate. Si l'insertion de l'aponévrose se faisait d'une façon continue sur toute l'étendue de ce bord, elle barrerait la route au paquet vasculo-nerveux se portant de l'aisselle vers le bras en suivant la paroi externe du creux axillaire. Mais si nous la suivons maintenant sur une coupe frontale (Voy. schéma 127), nous la voyons se détacher de la gaine celluleuse du grand dentelé pour se porter vers la paroi externe de l'aisselle et se réfléchir sur la face externe du paquet vasculo-nerveux avant d'atteindre cette paroi.

Cette aponévrose superficielle de l'aisselle est mince et difficilement isolable; souvent infiltrée par des lobules adipeux, elle rappelle absolument l'aspect du fascia cribriformis de la cuisse, dont elle est d'ailleurs l'homologue.

Au moment où l'aponévrose se réfléchit sur la face interne du paquet

vasculo-nerveux, elle présente un vaste orifice. Cet orifice, au niveau duquel l'aponévrose est peut-être plutôt très amincie que véritablement absente, est limité par deux croissants fibreux qui se regardent par leur concavité. L'un de ces croissants est inférieur et externe; il représente le bord supérieur de l'aponévrose brachiale : c'est l'*armbogen* de Langer. L'autre est supérieur et externe : c'est l'*achselbogen* du même auteur. Ces deux croissants s'unissent par leurs bras ou piliers; les piliers antérieurs se continuent l'un avec l'autre en arrière du tendon du grand pectoral, les piliers postérieurs en avant du tendon du grand dorsal. L'orifice que limitent ces deux arcs a une forme ovalaire; il répond au paquet vasculo-nerveux et plus profondément au tendon du grand dorsal. Son existence m'a paru constante, mais sa forme et sa disposition sont sujettes à de grandes variations. L'achselbogen est souvent peu distinct. De même, l'armbogen est souvent dédoublé et l'amincissement de l'aponévrose brachiale se fait en quelque sorte progressivement.

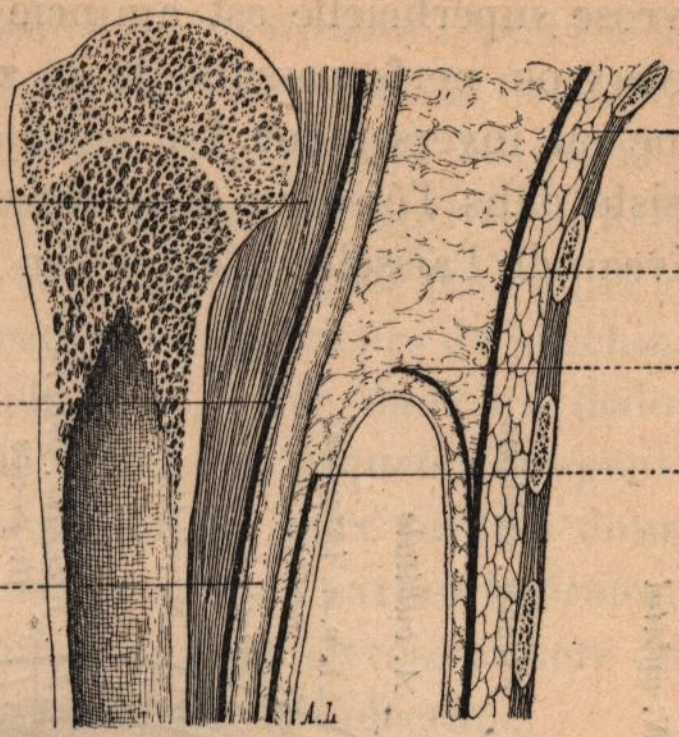

Fig. 127. — Coupe frontale de l'aisselle passant par la tête humérale (très schématique).

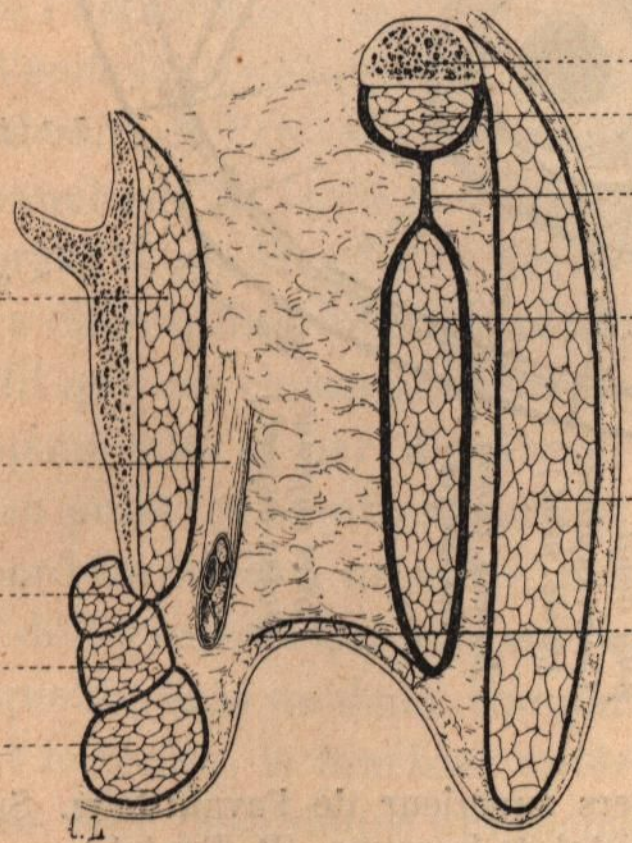

Fig. 128. — Coupe sagittale de l'aisselle (très schématique).

L'existence de cet orifice aponévrotique me paraît liée au passage des rameaux brachiaux des nerfs intercostaux et de quelques veinules sous-cutanées. Bien que la veine basilique puisse enjamber l'armbogen, comme la veine saphène interne enjambe, à la cuisse, le repli de Hey et Allan Burns; il s'agit là, selon moi, d'une disposition exceptionnelle, et j'ai presque toujours vu la veine devenir sous-aponévrotique au-dessous de cet arc.

En somme, nous trouvons au niveau de l'aisselle une disposition des systèmes aponévrotiques absolument comparable à celle qui existe au niveau du triangle de Scarpa. Ici comme là, nous voyons le paquet vasculo-nerveux che-

miner entre deux aponévroses, l'une profonde, tapissant les masses musculaires, l'autre superficielle, gardant le contact des téguments. Dans les deux cas, l'aponévrose superficielle est amincie et perforée par le passage de nombreux vaisseaux ou nerfs passant de la zone sous-cutanée dans la loge sous-aponévrotique ou inversement. La seule différence qui existe entre les deux régions consiste dans l'étendue plus considérable de l'espace inter-aponévrotique, au niveau de l'aisselle. L'extension de cet espace est en rapport avec la

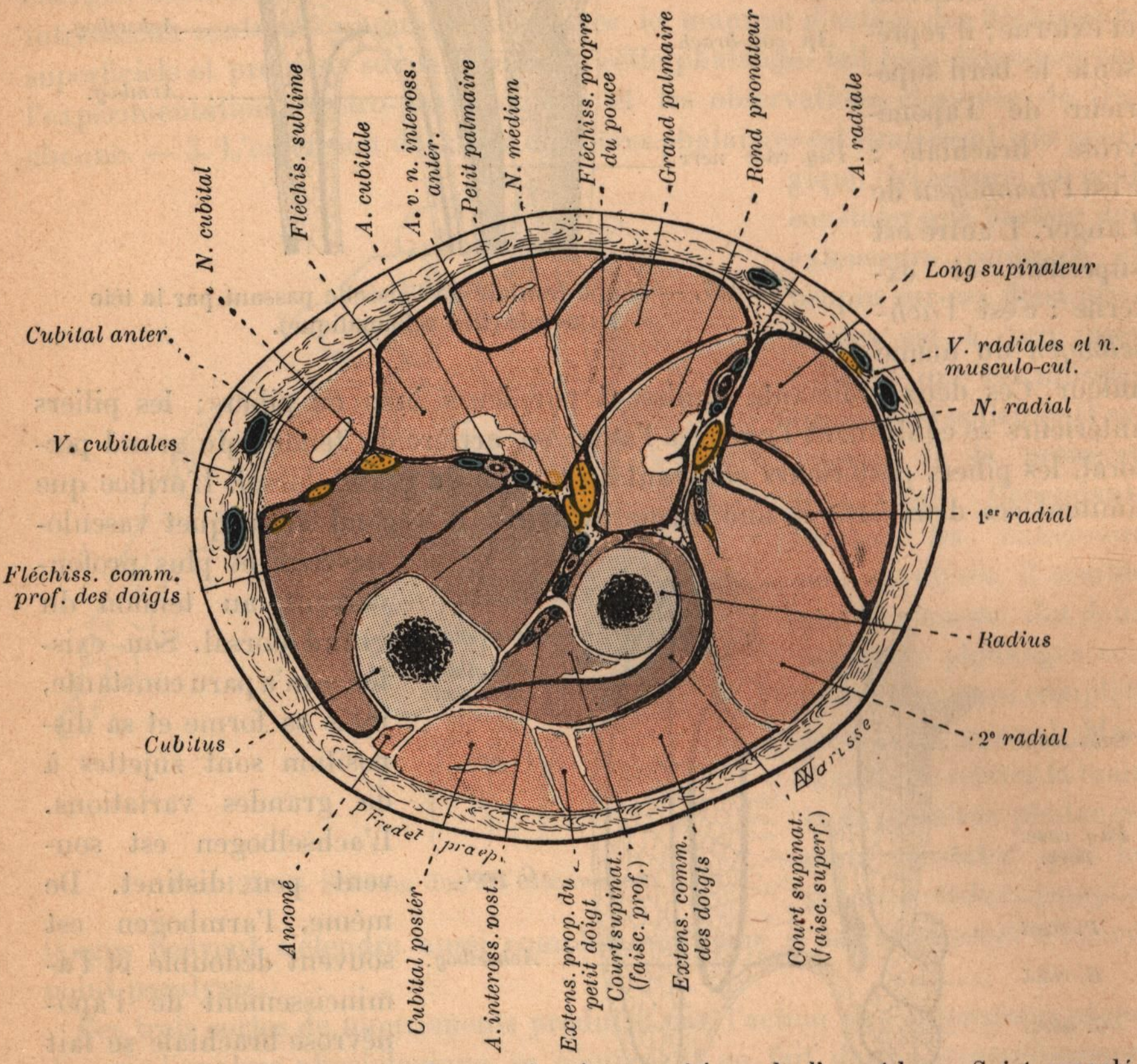

Fig. 129. — Coupe passant au-dessous du tiers supérieur de l'avant-bras. Sujet congelé; avant-bras droit; segment distal de la coupe. (P. Fredet.)

mobilité plus considérable du membre et la saillie plus marquée des muscles dont les bords limitent superficiellement la région.

Bras. — Plus épaisse du côté de l'extension que du côté de la flexion, la gaine aponévrotique du bras se continue en haut avec les aponévroses de l'épaule, en bas avec l'aponévrose antibrachiale. Elle est surtout composée de fibres circulaires, auxquelles viennent se mêler des fibres verticales, dont quelques-unes viennent de la gaine aponévrotique du tendon du grand pectoral, du grand dorsal et du deltoïde. A l'empreinte du deltoïde, l'aponévrose brachiale se déprime avec le tendon de ce muscle; à ce niveau, quelques fibres se détachent de la face superficielle et vont à la face profonde du derme, qui est

ainsi fixé en ce point. Ce manchon aponévrotique est assez lâchement uni avec les muscles sous-jacents. Il présente de nombreux orifices par lesquels pénètrent des nerfs et des vaisseaux. Le plus grand de ces orifices répond à la pénétration de la veine basilique : situé sur le bord interne et vers le tiers moyen du bras, il livre passage à la veine et à deux ou trois grosses branches du brachial cutané interne qui passent, les unes en avant, les autres en arrière du vaisseau. Au-dessus de cet orifice on en voit d'autres, plus petits, par lesquels pénètrent des veinules ou émergent des rameaux supérieurs du brachial cutané. Sur le bord externe on voit : la veine céphalique, logée dans un dédoublement de l'aponévrose, les orifices, en forme de fente, par lesquels émergent les rameaux du musculo-cutané, et, plus en arrière, un ou deux orifices donnant passage aux rameaux cutanés du radial. Déprimée sur ses parties latérales, tout le long de l'insertion des cloisons intermusculaires, l'aponévrose adhère en bas à l'épicondyle, à l'épitrochlée et à la face postérieure de l'olécrâne.

La face profonde de l'aponévrose est reliée aux bords latéraux de l'humérus par des cloisons celluleuses. Ces cloisons, dites *intermusculaires interne et externe*, sont plus prononcées dans la moitié inférieure de l'avant-bras. Elles sont formées par des fibres réfléchies du manchon aponévrotique, fibres transversales, auxquelles viennent s'ajouter des fibres longitudinales provenant des muscles qu'elles séparent. La cloison intermusculaire interne est large et forte. Facile à mettre en évidence, elle va du bord interne de l'humérus à la face profonde de l'aponévrose; sa forme est celle d'un triangle très allongé dont la base est à l'épitrochlée et dont la pointe s'effile vers le tiers supérieur de l'humérus. Au-dessus de l'épitrochlée, elle est perforée par de nombreux vaisseaux; son bord tranchant est facile à sentir sous les téguments dans la moitié inférieure du bras; la plupart de ses fibres longitudinales lui viennent du coraco-brachial. La cloison intermusculaire externe est beaucoup moins large et moins forte. J'ai dit que ces cloisons étaient formées par des fibres transversales, réfléchies de l'aponévrose et par des fibres verticales venant des muscles voisins; bien que l'on puisse rencontrer, surtout dans la cloison interne, quelques fibres allant du bord huméral à un autre point de ce bord, ces cloisons ne méritent pas le nom de ligaments qui leur est parfois donné. Elles divisent le manchon aponévrotique du bras en deux compartiments ou loges : une loge antérieure qui contient le biceps, le brachial antérieur et la moitié supérieure du coraco-brachial; une loge postérieure uniquement occupée par le triceps, dont les trois portions sont partiellement séparées par de minces lamelles celluleuses. Cette loge postérieure contient aussi le nerf cubital qui suit la cloison intermusculaire interne; le nerf radial la traverse très obliquement, pour contourner plus bas le bord externe de l'os et pénétrer dans la loge antérieure.

Dans la loge antérieure, on trouve le biceps et le brachial antérieur, séparés par un mince feuillet celluleux et par le nerf musculo-cutané. Dans son tiers inférieur, elle contient encore l'origine du long supinateur (huméro-stylo-radial), celle du premier radial en dehors, et celle du rond pronateur en dedans. L'artère humérale, flanquée de ses veines, et le nerf médian occupent dans cette loge antérieure un compartiment particulier, situé entre le bord interne du biceps et la cloison intermusculaire interne : ce canal brachial vasculo-nerveux, analogue au canal fémorali-vasculaire, a quatre parois : l'antérieure est

formée par le bord interne du biceps qui recouvre plus ou moins le paquet vasculo-nerveux, la postérieure répond à la cloison intermusculaire interne, au vaste interne et au brachial antérieur, l'externe est formée par le brachial antérieur, l'interne par l'aponévrose.

Avant-bras. — Gaine cylindro-conique, continuant en haut le manchon aponévrotique du bras, tant sur les masses musculaires qu'au niveau des points fixes, épitrochlée, épicondyle et olécrâne, elle se continue en bas avec l'aponévrose de la main au niveau de ces renforcements que nous décrirons sous le

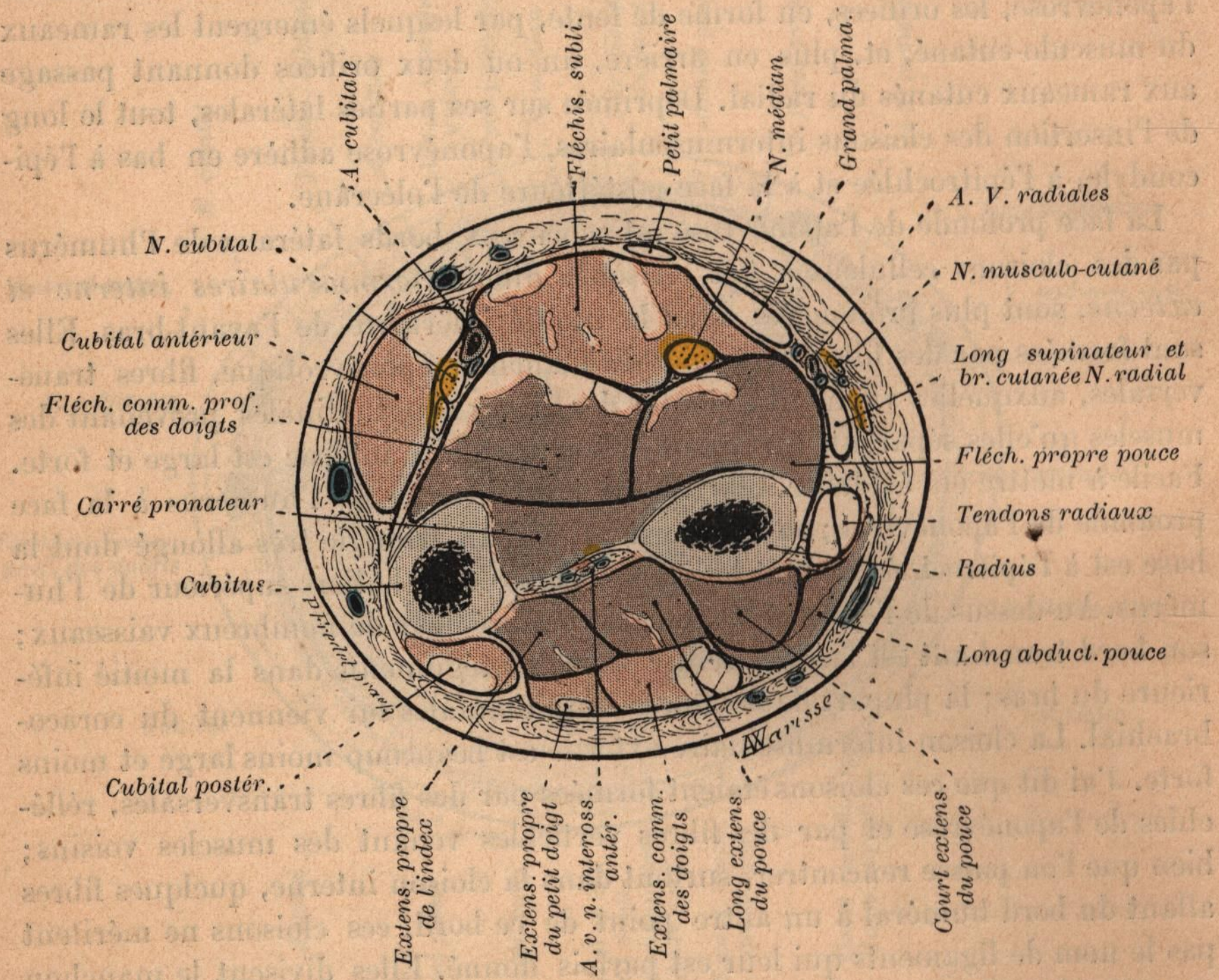

Fig. 130. — Coupe passant dans le tiers inférieur de l'avant-bras. Sujet congelé; côté droit; segment distal de la coupe (P. Fredet).

nom de ligaments annulaires, en exceptant toutefois le ligament annulaire antérieur. Au niveau du coude, elle est renforcée par l'expansion aponévrotique du biceps, par quelques faisceaux du triceps, par un trousseau antérieur venant de l'épitrochlée, par un trousseau postérieur venant de l'épicondyle : le long de l'avant-bras, elle est encore renforcée par des fibres naissant de la crête cubitale. Les fibres propres sont circulaires, les fibres surajoutées sont longitudinales ou obliques. Plus épaisse sur la face dorsale que sur la face palmaire, en rapport par sa face superficielle avec le fascia superficialis dans lequel cheminent veines et nerfs, elle envoie, par sa face profonde, un grand nombre de cloisons qui séparent les différentes couches musculaires de la région. Dans la partie supérieure de l'avant-bras, elle donne attache par sa face profonde aux

muscles des couches superficielles, s'unit intimement aux cloisons aponévrotiques qui séparent ces muscles et forme avec elles des pyramides aponévrotiques de la face interne desquelles naissent les fibres charnues. Plus bas, des cloisons celluleuses frontales isolent les différentes couches, tandis que d'autres cloisons sagittales isolent les différents muscles de chaque couche, formant à chacun une enveloppe celluleuse, qui se poursuit jusqu'au niveau des canaux ostéo-fibreux dans lesquels les tendons de ces muscles s'engagent au niveau du poignet.

A ces gaines musculaires, il faut ajouter une gaine propre pour les artères et les veines radiales et une gaine pour l'artère et les veines cubitales : la gaine de la radiale est longue et fermée en avant par l'aponévrose superficielle; la gaine de l'artère cubitale, plus profonde, n'est réellement constituée que dans la moitié inférieure de l'avant-bras. Au niveau du coude, au sommet du V bicipital, dont les branches sont déprimées par les cloisons qui séparent les muscles du bras des muscles de l'avant-bras, l'aponévrose antibrachiale présente un large orifice par lequel passe une grosse veine perforante. Sur le reste de l'avant-bras, on remarque des orifices plus petits donnant passage à des veinules ou à des nerfs.

LIGAMENTS ANNULAIRES DU CARPE

Les ligaments annulaires du carpe sont au nombre de deux : l'un antérieur, l'autre postérieur. Très rapprochés l'un de l'autre par les fonctions qu'ils remplissent, ils diffèrent, en revanche, très sensiblement par leur disposition et leur signification.

Ligament annulaire antérieur. — Le ligament annulaire antérieur se présente sous forme d'une lame triangulaire à grand axe transversal. En dehors, il paraît se détacher des tubercules du scaphoïde et du trapèze, pour se terminer en dedans sur le pisiforme et l'apophyse unciforme de l'os crochu. — Sa face antérieure répond au tendon du petit palmaire, à l'artère radiale, aux vaisseaux et nerfs cubitaux et aux origines des muscles des éminences thénar et hypothénar. — Sa face profonde répond aux organes qui passent dans la gouttière carpienne. — Son bord supérieur, bien délimité, réunit la saillie du trapèze à la saillie du pisiforme. — Le bord inférieur, encore plus net, un peu curviligne, prolonge jusqu'au tubercule du trapèze la courbe de l'apophyse unciforme. Nous ne parlons pas de la continuité de ces bords avec les aponévroses antibrachiale et palmaire. Le ligament est, en effet, tout à fait distinct de ces aponévroses. On peut voir facilement, en disséquant avec soin l'aponévrose antibrachiale, que cette aponévrose, qui passe en avant du tendon du petit palmaire, ne se continue pas avec le bord supérieur du ligament annulaire, mais passe en avant de ce bord pour se perdre peu à peu sur la face antérieure du ligament. — On ne peut non plus parler de continuité entre le ligament annulaire et l'aponévrose palmaire, à moins de considérer comme telle les deux trousseaux fibreux, que le ligament annulaire envoie à la face profonde du tendon épanoui du petit palmaire. Il est donc difficile de regarder le ligament annulaire antérieur comme un épaississement de l'aponévrose.

En réalité, sa constitution anatomique est complexe. Abstraction faite du

trousseau des fibres longitudinales du petit palmaire, qui repose sur le ligament annulaire, mais sans prendre part à sa structure, on peut voir que ce ligament est formé par deux plans de fibres. Les fibres superficielles sont les fibres d'origine des muscles des éminences thénar et hypothénar qui se croisent en X, les fibres des thénariens allant jusqu'au pisiforme et à l'os crochu, les fibres des hypothénariens gagnant le trapèze et le scaphoïde. Les fibres profondes réunissent les deux bords de l'anneau osseux. En dedans, elles s'insèrent sur le pyramidal, le pisiforme et l'apophyse unciforme de l'os crochu. En dehors, les unes, passant en avant du tendon du grand palmaire, viennent se fixer sur la face antérieure du scaphoïde et sur le tubercule du trapèze; les autres, passant au-dessous du tendon, viennent se fixer un peu en dedans des premières. Il résulte de cette disposition que le tendon du grand palmaire est logé dans l'épaisseur de l'insertion externe du ligament. Ce plan de fibres profondes est renforcé par des fibres qui se détachent de la partie postérieure de l'anneau carpien, s'incurvent sur ses parois latérales, et viennent se perdre sous la face profonde du ligament.

Ligament annulaire dorsal. — Le ligament annulaire dorsal ne rappelle en rien le précédent. Intermédiaire aux aponévroses antibrachiale et dorsale de la main, il représente un simple épaississement aponévrotique, variable en résistance et en dimensions; on n'est autorisé à l'isoler en tant que formation autonome que pour les besoins de la description. C'est un véritable bracelet fibreux incomplet qui part de l'apophyse styloïde radiale, croise en écharpe la face dorsale du poignet, contourne son bord cubital et vient se terminer sur sa face palmaire sans atteindre son point de terminaison (fig. 108).

Il naît au niveau de la face externe de l'apophyse styloïde sur les deux crêtes qui limitent la gouttière du long abducteur et du court extenseur, mais principalement sur la crête externe qui sépare cette gouttière de celle des radiaux; aussi les tendons du long abducteur et du court extenseur font-ils au-dessous du ligament une légère saillie, comparable à celle que forme au niveau du cou-de-pied le tendon du jambier antérieur. — De cette double origine, les fibres du ligament dorsal se portent en bas et en dedans vers le bord interne du poignet. Chemin faisant, elles sont renforcées par de nouveaux trousseaux qui se détachent des différentes crêtes que présente l'extrémité inférieure du radius et du ligament radio-carpien postérieur.

Au niveau du bord cubital du poignet, les fibres supérieures du ligament contournent la tête du cubitus et le pyramidal, et viennent se perdre sur l'aponévrose antibrachiale et la face antérieure du ligament annulaire antérieur; les fibres moyennes s'insèrent sur le pisiforme; les fibres inférieures vont aussi se perdre sur la face antérieure du ligament annulaire antérieur; quelques-unes s'arrêtent cependant sur les cinq métacarpiens. Ainsi compris, le ligament annulaire dorsal présente trois portions. — La première portion, dorsale, répond par sa face superficielle aux téguments, par sa face profonde aux gouttières dont sont creusées les extrémités inférieures des deux os de l'avant-bras. — La deuxième portion du ligament est celle qui contourne le bord cubital du poignet. A ce niveau, le ligament est souvent séparé du cubitus par une petite bourse séreuse. — La troisième portion, ou portion palmaire, est plus ou moins développée suivant les cas. Chez certains sujets, on peut voir les fibres s'avancer

en avant du ligament annulaire antérieur et des vaisseaux radiaux jusqu'à l'apophyse styloïde du radius. L'anneau devient alors absolument complet. Le plus souvent, le ligament ne persiste, du moins en tant que formation distincte, qu'au niveau de la partie interne de la face antérieure. Cette portion palmaire présente avec les vaisseaux cubitaux des rapports intéressants. On peut remarquer qu'à ce niveau les fibres supérieures, à trajet sus-pisiformien, forment un trousseau bien distinct qui recouvre les vaisseaux cubitaux. Ce trousseau est limité inférieurement par un bord très net, au niveau duquel émergent les vaisseaux cubitaux qui, à partir de ce point, deviennent superficiels.

APONÉVROSES PALMAIRES

Au niveau de la paume, il existe deux feuillets aponévrotiques, l'un superficiel, l'autre profond.

Aponévrose superficielle. — Un coup d'œil jeté sur l'aponévrose superficielle montre immédiatement qu'elle est formée de trois parties distinctes, en apparence du moins : l'une centrale (aponévrose palmaire proprement dite), les deux autres latérales (aponévroses de l'éminence thénar et de l'éminence hypothénar), que nous allons étudier séparément.

Aponévrose palmaire moyenne. — Résistante, offrant l'aspect brillant et nacré des tendons étalés, l'aponévrose palmaire moyenne affecte la forme d'une lame triangulaire. Son sommet se dirige vers la région antibrachiale : le plus souvent il se continue avec le tendon du petit palmaire qui semble alors s'épanouir pour former l'aponévrose. Lorsque le petit palmaire est absent, le sommet se perd à une hauteur variable sur l'aponévrose antibrachiale, soit en s'effilant de plus en plus, soit au contraire en s'étalant pour se continuer avec le système des fibres longitudinales de l'aponévrose de l'avant-bras. La *base* de l'aponévrose, irrégulière et festonnée, s'étend de la tête du deuxième métacarpien à celle du cinquième. Les *bords radiaux et cubitaux* se continuent avec les aponévroses de l'éminence thénar et de l'éminence hypothénar. En réalité, ces bords sont moins nets qu'on pourrait le croire au premier abord ; un examen un peu attentif montre qu'à leur niveau s'échappent des fibres qui vont se perdre sur les deux feuillets aponévrotiques latéraux, solidarisant ainsi ces derniers avec l'aponévrose moyenne.

Des *deux faces* de cette aponévrose, l'une, antérieure ou superficielle, répond aux téguments auxquels elle est unie par un système de fibres sur lesquelles nous allons revenir ; l'autre, postérieure ou profonde, répond dans son tiers supérieur au ligament annulaire du carpe. Elle n'est que lâchement unie à la face antérieure de ce ligament, comme on peut s'en convaincre en rabattant le sommet de l'aponévrose après avoir coupé les expansions qu'envoie le petit palmaire aux éminences thénar et hypothénar. Au niveau du bord inférieur du ligament annulaire, il y a, au contraire, union intime des deux feuillets. — Au-dessous du ligament, la face postérieure de l'aponévrose s'applique sur les organes de la paume de la main, l'arcade palmaire superficielle, les branches du médian et du cubital, les tendons fléchisseurs et les lombricaux, etc., etc.

Constitution. — L'aponévrose palmaire moyenne est formée par des fibres longitudinales et des fibres transversales.

Les fibres longitudinales reconnaissent une double origine. Les plus nombreuses et les plus superficielles font suite au tendon du petit palmaire qu'elles semblent continuer. D'autres, plus rares et plus profondes (fibres carpiennes), se détachent du ligament annulaire en formant deux trousseaux résistants, qui se réunissent en X au-dessous des fibres précédentes qu'elles vont renforcer. Supérieurement on peut suivre ces fibres jusqu'au trapèze et jusqu'à l'os crochu. Quelle que soit d'ailleurs leur origine, les fibres longitudinales descendent en divergeant et forment une nappe à peu près continue, mais présentant des variations d'épaisseur qui permettent de la diviser en une série de bandelettes. — Parmi ces dernières, les unes, plus épaisses, cheminent en avant des tendons : ce sont les *languettes prétendineuses* de Legueu et Juvara; — les autres, beaucoup moins importantes, cheminent au niveau des intervalles qui séparent les tendons; ce sont les *languettes intertendineuses*; — ces dernières ont une insertion *exclusivement* cutanée et vont à la face profonde du derme sur toute la longueur de la paume. On les enlève facilement lorsqu'on dissèque l'aponévrose palmaire; aussi comprend-on que Grapow regarde les espaces intertendineux comme à peu près dépourvus de fibres longitudinales. Les plus internes de ces fibres vont se perdre sur le bord cubital de la main, en prenant part à la constitution de l'aponévrose hypothénar. Les plus externes constituent une bandelette élargie, plus forte que ses congénères, qui va se terminer dans le repli cutané unissant le pouce à l'index. — La terminaison des languettes prétendineuses est beaucoup plus complexe. A ce point de vue, leurs fibres peuvent être divisées en trois groupes : 1° Les fibres du premier groupe, qui vont s'attacher à la face profonde de la peau; ces insertions tégumentaires existent sur toute la longueur des bandelettes prétendineuses, mais elles sont surtout marquées en avant des articulations métacarpo-phalangiennes, et c'est à elles qu'est due l'apparition de ces fossettes allongées qu'on aperçoit à ce niveau lorsqu'on place les doigts dans l'hyperextension. Quelques-unes de ces fibres vont à la peau des doigts; on peut les suivre jusqu'au niveau du premier pli de flexion. Elles se groupent souvent sur les

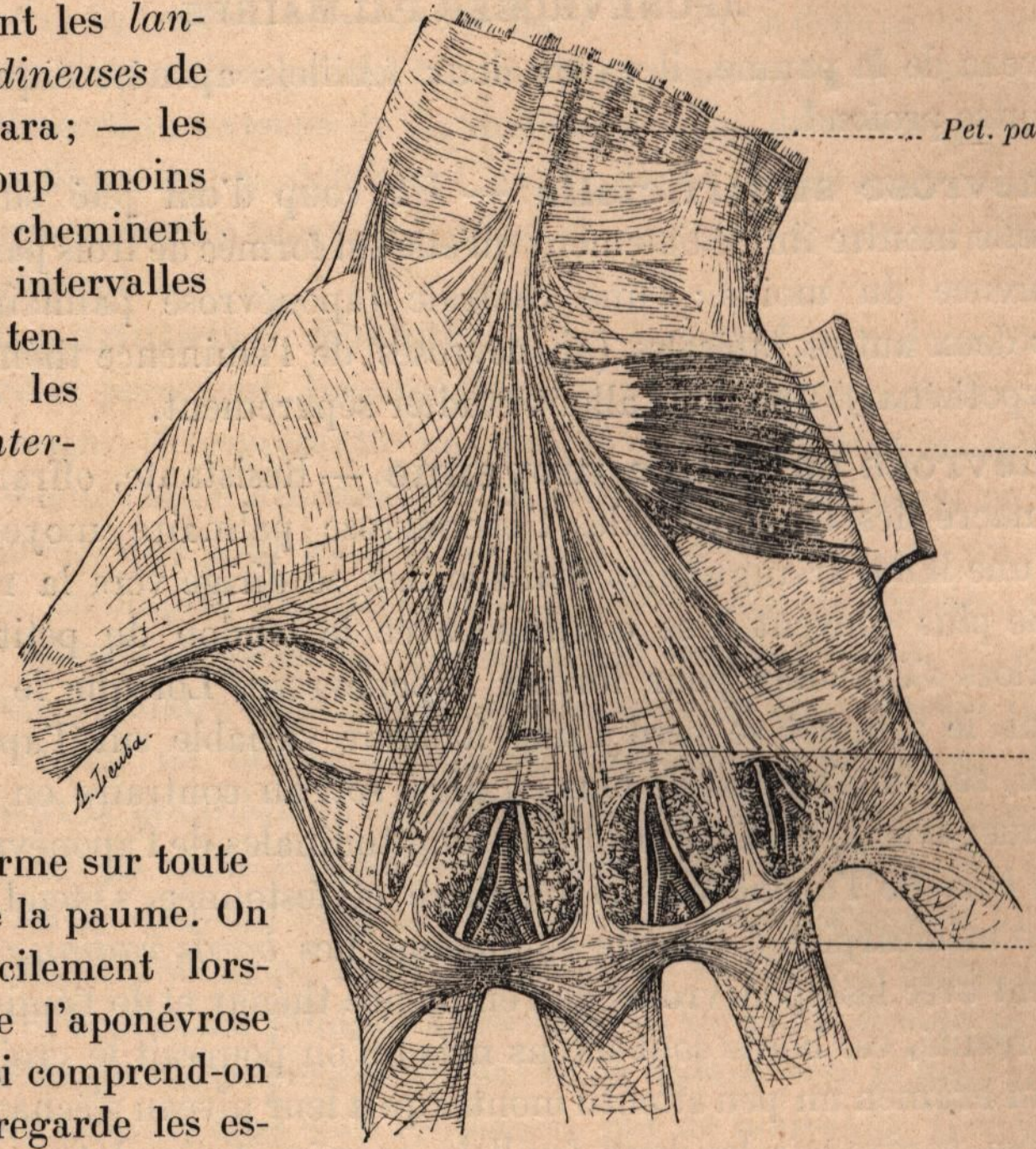

Fig. 131. — Aponévrose palmaire.

parties latérales du doigt, formant ainsi deux petits trousseaux très nets. — 2° Les fibres du deuxième groupe, qui vont à l'aponévrose profonde. Elles plongent dans la profondeur, dès la moitié de la hauteur de la paume, et vont se perdre sur l'aponévrose, contournant les parties latérales d'un tendon. Elles s'appliquent sur l'aponévrose profonde et se continuent avec les fibres homologues qui ont contourné le côté opposé du tendon, formant ainsi une véritable *arche péritendineuse*. Il est facile de voir que l'ensemble de ces fibres forme une série de cloisons sagittales divisant la loge moyenne de la paume en une série de loges secondaires dont nous aurons à reparler. — 3° Les fibres du troisième groupe, qui sont des *fibres perforantes*; détachées comme les précédentes des parties latérales des languettes prétendineuses, elles n'existent qu'au niveau des têtes métacarpiennes ; dès leur origine, elles se dirigent d'avant en arrière, *perforant* successivement le ligament transverse superficiel et le ligament transverse profond, passant entre les têtes des métacarpiens et les contournant pour se continuer en arrière avec des fibres homologues du côté opposé. Elles se comportent donc, vis-à-vis des articulations métacarpo-phalangiennes, comme les fibres précédentes vis-à-vis des tendons, constituant autour d'elles des cercles complets qui sont séparés des parties latérales de l'articulation par une petite bourse séreuse. D'ordinaire, les cercles fibreux péri-articulaires s'envoient, à travers l'espace intermétacarpien, un faisceau anastomotique oblique qui divise cet espace en deux espaces secondaires, l'un dorsal, l'autre palmaire, par lequel passe chacun des interrosseux correspondant.

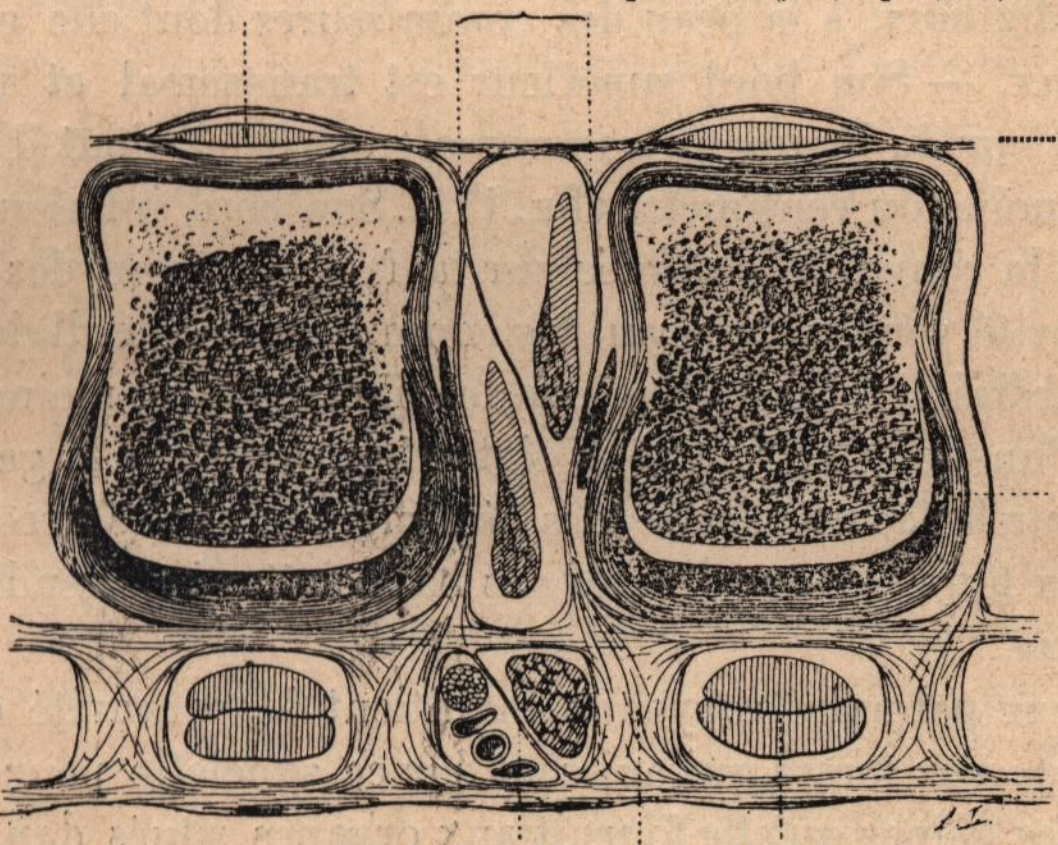

FIG. 132. — Coupe frontale de deux métacarpiens passant par la tête métacarpienne.

Les fibres transversales sous-jacentes aux fibres longitudinales, peu nombreuses, souvent même absentes à la partie supérieure de l'aponévrose, prennent un développement considérable au niveau de la partie inférieure. Elles constituent là, au-dessus des têtes métacarpiennes, un véritable ligament (*ligament transverse superficiel*) mal limité en haut, très nettement séparé en bas, du ligament *palmant, interdigital*. — Ces fibres transversales passent à la façon de fibres arciformes au-dessus des tendons fléchisseurs; les plus longues vont du tubercule externe du deuxième métacarpien au tubercule interne du cinquième; quelques-unes contournent même ce métacarpien pour aller s'attacher en

arrière sur le tendon de l'extenseur. — Les fibres courtes vont d'un espace intertendineux à l'autre, venant du ligament transverse profond et retournant à ce même ligament; elles semblent être des fibres constituantes de ce dernier soulevées par les tendons fléchisseurs.

A l'étude de l'aponévrose palmaire moyenne se rattache la description d'un ligament dont l'étude est souvent négligée et auquel je donnerai le nom de *ligament palmant interdigital* (bandelette transversale sous-cutanée de Bourgery, ligamentum natatorium de Grapow, ligaments interdigitaux de Legueu et Juvara). — Ce ligament affecte la forme d'une bandelette transversale, étendue du bord interne de la première phalange du pouce au bord interne de la première phalange du petit doigt. La face antérieure de cette bandelette répond aux téguments, sa face postérieure à la gaine fibreuse des doigts, et, dans les espaces interdigitaux, à la peau des commissures dont elle est séparée par du tissu graisseux. — Son bord supérieur est transversal et nettement distinct du bord inférieur du ligament transverse superficiel, dont il est séparé par un espace d'au moins un centimètre (fig. 131). Son bord inférieur est contourné en festons, dont la convexité s'avance sur la face palmaire des phalanges, tandis que la concavité soulève la peau des commissures interdigitales. Ce ligament palmant interdigital est constitué par des fibres plus ou moins longues; les unes s'étendent d'un doigt à l'autre et s'attachent, soit sur la gaine fibreuse de ces doigts, soit sur la face profonde des téguments qui les recouvrent; les autres font suite aux fibres longitudinales des bandelettes intertendineuses de l'aponévrose palmaire.

L'aponévrose palmaire moyenne maintient la concavité du squelette de la main et résiste aux forces qui agissent sur ce squelette pour en écarter les éléments. Par les gaines qu'elle fournit aux organes situés dans la loge palmaire moyenne, elle assure la fixité de ces derniers. — Les adhérences à la peau empêchent le décollement de cette dernière. Enfin, grâce à sa tension permanente, elle jouerait, d'après Grapow, un rôle dans la progression du sang et de la lymphe.

Aponévroses palmaires externe et interne. — Les aponévroses palmaires externe et interne sont des toiles celluleuses minces enveloppant les muscles des éminences thénar et hypothénar; elles contrastent singulièrement, par leur manque de résistance et leur minceur, avec l'aponévrose palmaire moyenne. — L'*aponévrose palmaire externe* recouvre les quatre muscles de l'éminence thénar. Partie du bord externe du premier métacarpien, elle recouvre d'abord l'opposant, s'applique ensuite sur le court abducteur, redescend sur le versant interne de l'éminence thénar pour recouvrir le court fléchisseur et l'adducteur, et vient se terminer en dedans sur le troisième métacarpien. En haut, l'aponévrose se perd sur les insertions externes du ligament annulaire; en bas, elle cesse d'être disséquable au niveau de la base de la première phalange du pouce. Sa face antérieure adhère intimement à la peau dans presque toute son étendue; au niveau de l'adducteur, cependant, cette face devient profonde et répond alors aux organes contenus dans la loge moyenne. Profondément elle s'applique sur les muscles thénariens, dans l'épaisseur desquels elle envoie de minces cloisons celluleuses.

L'*aponévrose palmaire interne* ressemble de tous points à l'aponévrose pal-

maire externe. Partie du bord cubital du cinquième métacarpien, elle recouvre successivement l'opposant, l'adducteur, le court fléchisseur et vient s'attacher en dedans sur le bord externe du cinquième métacarpien. En bas, elle se perd sur la gaine fibreuse du petit doigt; en haut, elle s'attache au crochet de l'os crochu.

Aponévrose palmaire profonde. — L'aponévrose palmaire profonde ou aponévrose interosseuse antérieure tapisse la face palmaire des muscles interosseux. On peut la regarder avec Henle comme une toile celluleuse continue ou la décrire, avec Sappey, comme formée de quatre aponévroses dont chacune répond à un espace interosseux. Elle naît du bord interne du premier métacarpien, passe sur les différents espaces interosseux en adhérant au bord antérieur des métacarpiens, pour se terminer sur le bord interne du cinquième. En haut, elle se perd insensiblement sur l'appareil ligamenteux qui s'étale en avant des os du carpe. En bas, elle se termine au niveau des têtes métacarpiennes. Mince dans ses trois quarts supérieurs, elle s'épaissit au niveau des articulations métacarpo-phalangiennes et forme à ce niveau le ligament transverse profond ou intermétacarpien. — Abstraction faite des fibres qui lui viennent de l'aponévrose palmaire moyenne et que nous avons déjà décrites, le ligament intermétacarpien possède des fibres propres étendues du deuxième au cinquième métacarpien. — En dehors, les fibres de ce ligament s'insèrent sur le sésamoïde de l'articulation métacarpo-phalangienne de l'index. Elles se dirigent en dedans, passent sur les têtes métarcarpiennes et viennent se terminer sur le tubercule externe du cinquième métacarpien, sur le sésamoïde externe de l'articulation métacarpo-phalangienne du petit doigt, et sur le tubercule externe de la phalange de cet os. — Au niveau des métacarpiens, ce ligament répond en avant aux tendons des fléchisseurs, en arrière à *l'appareil glénoïdien* des articulations métacarpo-phalangiennes auquel il est intimement uni. Dans les espaces intermétacarpiens, il sépare les lombricaux, les vaisseaux et les nerfs qui passent en avant de lui, des interosseux qui croisent sa face dorsale (fig. 131).

Loges de la paume de la main. — De notre description il résulte, qu'abstraction faite de la loge interosseuse qui n'appartient pas en propre à la région palmaire, celle-ci est divisée par les feuillets aponévrotiques que nous venons de décrire en trois loges principales : — *une loge palmaire externe* contenant les muscles de l'éminence thénar et le tendon du long fléchisseur propre du pouce; — *une loge palmaire interne* contenant les muscles de l'éminence hypothénar et les tendons fléchisseurs du petit doigt; — et *une loge palmaire moyenne* (fig. 117).

Limitée en avant par l'aponévrose palmaire moyenne, en arrière par l'aponévrose interosseuse, cette loge moyenne est limitée latéralement par deux cloisons formées par les fibres longitudinales de l'aponévrose palmaire moyenne : celles-ci, en dehors, contournent les tendons fléchisseurs de l'index; en dedans, elles contournent les tendons de l'annulaire pour aller se fixer sur l'aponévrose interosseuse. La loge palmaire moyenne contient les tendons fléchisseurs communs, leurs gaines séreuses, les vaisseaux et nerfs palmaires superficiels et profonds.

Cette loge n'est d'ailleurs pas indivise. Les fibres que nous avons vues se détacher des bords des bandelettes prétendineuses pour aller se fixer à l'aponévrose interosseuse, la divisent en une série de loges secondaires : les unes (loges tendineuses) contenant les tendons fléchisseurs, les autres (intertendineuses) contenant les lombricaux, les vaisseaux et nerfs digitaux; les loges secondaires ne sont nettement séparées qu'au niveau de la partie inférieure de la loge principale, les cloisons faisant défaut au niveau de la partie supérieure de celle-ci.

APONÉVROSES DORSALES

Les aponévroses dorsales de la main sont au nombre de deux : l'une superficielle, l'autre profonde tapissant les muscles interosseux.

L'aponévrose dorsale superficielle, mince toile celluleuse, fait suite supérieurement au ligament annulaire dorsal; en bas, elle se continue au niveau des doigts avec les gaines fibreuses des tendons extenseurs. Au niveau des espaces interdigitaux, elle se continue avec l'aponévrose dorsale profonde. En dedans et en dehors, elle se continue avec les feuillets aponévrotiques qui recouvrent les muscles des éminences thénar et hypothénar; mais elle contracte des connexions intimes avec les premier et cinquième métacarpiens, de telle sorte qu'on peut aussi la considérer comme se terminant sur eux.

L'aponévrose dorsale profonde tapisse la face postérieure des interosseux dorsaux. C'est une lame celluleuse d'une minceur extrême, souvent difficile à détacher des muscles sous-jacents.

Ces deux aponévroses limitent une loge dans laquelle sont situés les tendons extenseurs avec la partie inférieure de leurs gaines synoviales et les branches de la portion dorsale de la radiale. Les tendons des extenseurs sont réunis, abstraction faite de leurs anastomoses, par un feuillet celluleux qui forme une véritable aponévrose dorsale moyenne (Morel et Math. Duval).

ORGANES SÉREUX ANNEXÉS AUX TENDONS DE LA MAIN ET DES DOIGTS

Face dorsale. — J'ai déjà décrit les canaux ostéo-fibreux formés par les gouttières du radius et du cubitus d'une part, le ligament annulaire dorsal du poignet d'autre part. Ces canaux ostéo-fibreux jouent le rôle de bracelets maintenant les tendons, lorqu'une forte contraction des muscles tend à les déplacer. Ce sont aussi de véritables poulies de réflexion, au niveau desquelles la plupart des tendons changent de direction. Ces canaux sont pourvus de gaines synoviales dont le type général est celui de toutes les séreuses complètes (Voy. schéma, p. 80) : un feuillet séreux (*f. pariétal*) revêt toute la face interne du canal ostéo-fibreux et se réfléchit sur le tendon dont il enveloppe la face superficielle (*f. viscéral*).

Les points de réflexion, culs-de-sac annulaires, débordent en haut et en bas le ligament carpien dorsal. De place en place, des lames celluleuses, véritables mésos vasculaires, vont de la paroi du canal au tendon, soulevant le feuillet synovial dont ils s'enveloppent.

Ces gaines synoviales sont au nombre de six.

Gaine synoviale du tendon cubital postérieur. — Commençant au-dessus du ligament annulaire dorsal et descendant jusqu'à l'insertion du tendon, elle est longue de 4 à 5 cm. Le tendon est souvent libre dans sa gaine; parfois cependant il reçoit par son bord radial un long méso qui occupe toute la longueur de ce bord; la gaine remonte un peu plus haut sur le bord cubital du tendon.

Gaine synov. du tendon extens. du cinquième. — Très longue, 6 à 7 cm., elle commence à peu près au même niveau que la précédente, mais descend plus bas, jusque vers le tiers moyen du quatrième espace interosseux, où elle se termine, bifurquée, en deux culs-de-sacs accompagnant les deux

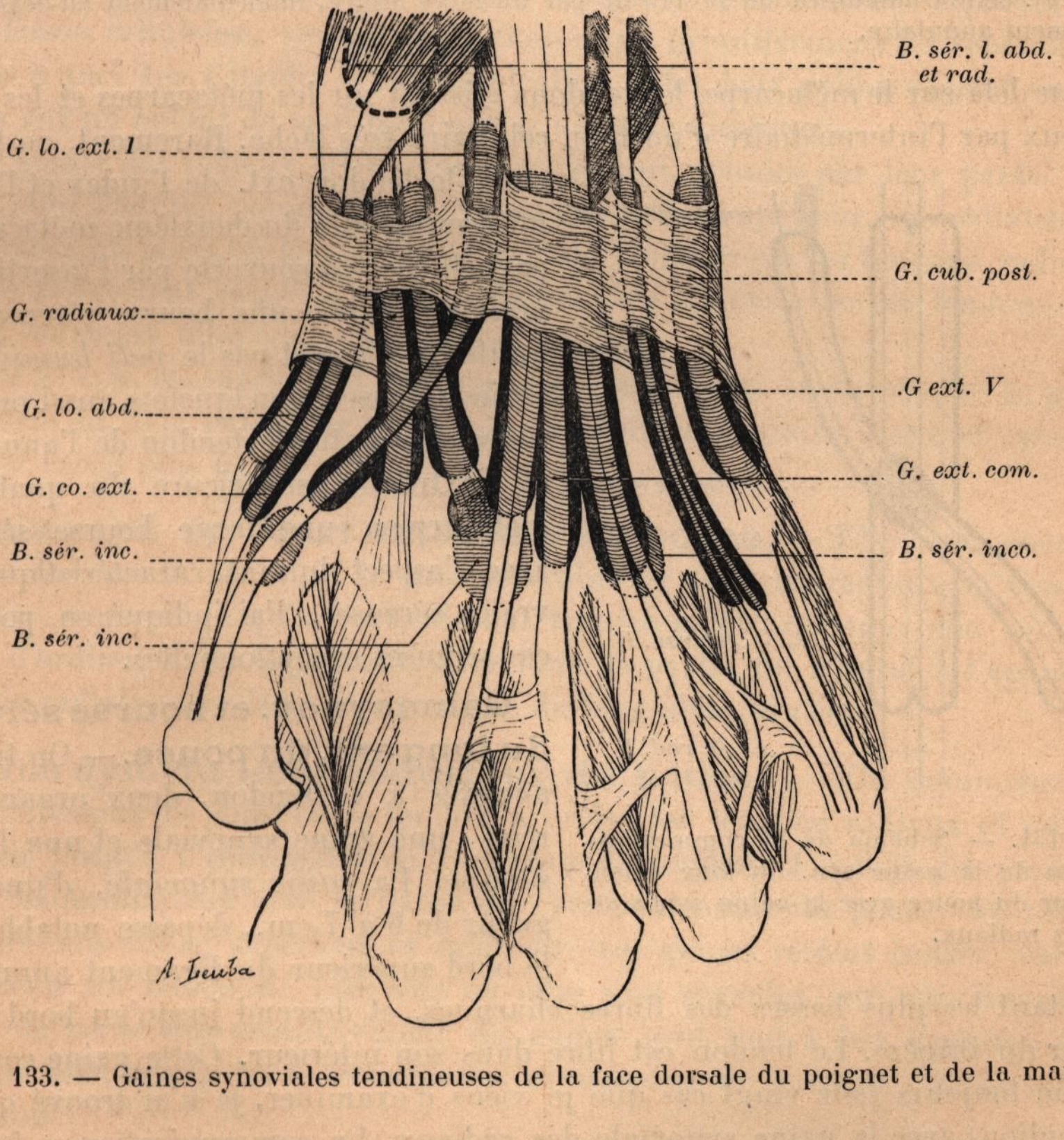

Fig. 133. — Gaines synoviales tendineuses de la face dorsale du poignet et de la main.

branches de division du tendon. Le tendon, parfois libre, reçoit d'ordinaire un large méso par son bord radial. Ce méso présente le plus souvent un large orifice ovalaire.

Gaine synov. des tendons extens. communs et ext. pr. de l'index.—Moins longue, beaucoup plus large que la précédente, elle est commune aux tendons de l'extens. comm. et à celui de l'extens. propre de l'index. Commençant au niveau du bord supérieur du lig. ann. dorsal, elle se termine par trois culs-de-sac étagés de haut en bas, des tendons de l'index vers ceux de l'annulaire. — La cavité séreuse s'étend plus bas sur la face osseuse des ten-

[*POIRIER.*]

dons que sur leur face superficielle. En général, les tendons des IIIe et IVe doigts sont libres dans une grande partie de leur trajet intravaginal; les tendons du IIe sont réunis par un tissu celluleux lâche.

Henle est certainement dans l'erreur lorsqu'il dit que « les tendons de l'ext. com. et celui de l'extens. pr. de l'index sont enfermés entre deux bourses séreuses, l'une postérieure, l'autre antérieure. » Cela peut être vrai chez le fœtus, mais ne l'est déjà plus chez le nouveau-né. — De même Bourgery et Jacob sont dans l'erreur et en contradiction avec eux-mêmes lorsqu'ils disent que « le tendon de l'ext. pr. de l'index passe sous le ligament annul. du carpe dans une gaine qui lui est commune avec le tendon de l'extenseur commun, qui appartient à l'indicateur. De chaque côté, une cloison fibreuse sépare cette coulisse de glissement, en dehors du long extenseur du pouce et en dedans des tendons extenseurs des trois derniers doigts ».

J'ai observé une fois la communication de cette gaine avec celle du long extenseur du pouce : cette communication se faisait par un large orifice, immédiatement au-dessous du ligament annulaire.

Au delà sur le métacarpe, les tendons glissent sur les métacarpes et les interosseux par l'intermédiaire d'un tissu cellulaire très lâche. Rarement, on trouve entre le tendon ext. de l'index et l'extrémité supérieure du deuxième métacarpien partiellement recouverte par l'insertion du premier radial, une bourse séreuse mal limitée et n'ayant pas le *poli humide* des vraies séreuses. Quelquefois aussi on peut rencontrer entre le tendon de l'annulaire et l'extrémité supérieure du quatrième métacarpien une large bourse séreuse, avec l'aspect luisant caractéristique des vraies séreuses. J'ai indiqué en pointillé ces séreuses exceptionnelles.

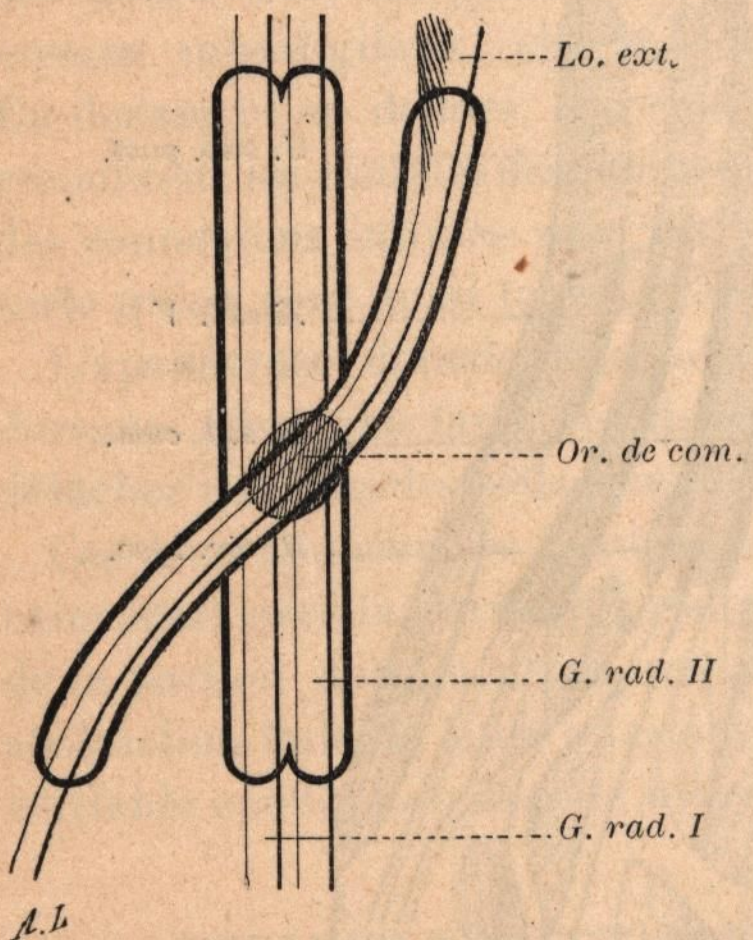

Fig. 134. — Schéma de la communication de la gaine syn. du long extenseur du pouce avec la gaine synoviale des radiaux.

Gaine synov. et bourse séreuse du long ext. du pouce. — On trouve, annexés à ce tendon, deux organes séreux : une gaine synoviale et une bourse séreuse. La *gaine synoviale*, d'une longueur de 6 à 7 cm., dépasse notablement le bord supérieur du ligament annulaire, revêtant les plus basses des fibres charnues, et descend jusqu'au bord supérieur du trapèze. Le tendon est libre dans son intérieur. Cette gaine communique toujours (sur vingt cas que je viens d'examiner, je n'ai trouvé qu'une exception) avec la gaine synoviale des radiaux. La communication se fait par un large orifice ovalaire répondant au tendon du deuxième radial. Chez les jeunes fœtus (30 à 32 cm) la synoviale du long extenseur est indépendante de celle des radiaux. Par contre la communication existe presque toujours chez le nouveau-né.

La *bourse séreuse*, annexée au tendon du long ext. du pouce, est développée entre la face profonde du tendon de l'extrémité supérieure du premier métacarpien. Cette bourse est omise par la plupart des anatomistes tant français qu'étrangers. Elle est figurée dans Monro (Tab. II, V), dans Loder (Tab. 48, fig. 3, n° 13) et dans l'édition allemande de Monro par Rosenmüller. Monro la

décrit sous le nom de Bursa vaginalis inferior extensoris majoris pollicis. D'après mes recherches, il y a bien plus souvent une bourse séreuse qu'une séreuse (vagina). Elle ne se rencontre isolée que sur un tiers des sujets. Il m'a paru qu'assez souvent, elle était continue avec la gaine synoviale du long extenseur du pouce qui, dans ce cas, descend beaucoup plus bas.

Gaines synov. des tendons radiaux. — Il serait plus conforme à la vérité de décrire : 1° la *gaine synoviale du premier radial*; 2° la *gaine synoviale du tendon du deuxième radial*. En effet, ces gaines sont primitivement séparées; je m'en suis assuré sur le poignet du nouveau-né. Chez l'adulte, ces gaines communiquent largement à la face postérieure des tendons, tandis qu'à la face antérieure de ceux-ci, elles restent le plus souvent séparées par une cloison celluleuse, vestige de la cloison qui primitivement les séparait. Je ne sais à quel âge s'établit la communication : les deux gaines étaient encore isolées sur un enfant de neuf mois que je viens de disséquer.

Les gaines des radiaux, distinctes chez l'enfant, réunies par leur partie profonde chez l'adulte, commencent par un cul-de-sac supérieur, immédiatement au-dessous du point où le court extenseur du pouce croise les tendons radiaux, et elles descendent jusqu'à 1 cm. au-dessus de l'insertion de ces tendons. Séparées en avant, elles communiquent en arrière.

C'est avec le compartiment du deuxième radial que communique la gaine synoviale du long extenseur du pouce par l'orifice ovalaire, large et constant que j'ai décrit plus haut.

Gaine syn. du court extenseur du pouce. — Elle commence un peu au-dessous du point où le muscle croise les tendons radiaux et descend très bas, souvent jusqu'à l'articulation trapézo-métacarpienne; elle communique d'ordinaire très largement, dans toute la partie qui répond à l'apophyse styloïde radiale, avec la gaine synoviale du long abd. du pouce.

Gaine syn. du long abducteur du pouce. — Elle commence un peu au-dessous du point où le tendon a croisé les tendons radiaux et s'étend très bas jusqu'à 1 centimètre de l'insertion du tendon. J'ai déjà dit que cette gaine communiquait avec la gaine du court extenseur du pouce. Au niveau de leurs culs-de-sac supérieur et inférieur, ces gaines restent isolées, surtout au niveau du cul-de-sac inférieur où elles sont séparées sur un très long trajet. Je pense que primitivement ces gaines sont tout à fait séparées; c'est ainsi en effet que je les ai trouvées sur un nouveau-né et même sur un adulte de 30 ans.

A la gaine synoviale classique du long abd. du pouce, je dois ajouter la description d'une *bourse séreuse* que l'on rencontre *à l'insertion du long abducteur du pouce* et dont il m'a été impossible de trouver mention dans les divers auteurs, anciens ou modernes, qui se sont occupés de la question.

Bourse séreuse du long abducteur. — Cette bourse séreuse, longue de 10 mm., large de 6 à 8 mm., se rencontre d'ordinaire immédiatement au-dessus de l'insertion du long abducteur à la base du premier métacarpien.

Pour la trouver, mettez à nu avec prudence le tendon de ce muscle, incisez le ligament carpien au niveau de l'apophyse styloïde et reconnaissez dans toute son étendue la gaine

séreuse de ce tendon. Ceci fait, coupez transversalement le tendon au niveau du sommet de l'apophyse styloïde radiale, pincez son extrémité distale et rabattez-la vers l'insertion, en la soulevant et en suivant avec soin sa face profonde. A 1 centimètre au-dessus de la base du premier métacarpien, vous constaterez par transparence l'existence d'une cavité, d'aspect noirâtre au travers du mince feuillet celluleux qui la limite. Percez ce feuillet d'un coup de pointe et vous ouvrez ainsi la séreuse dont il vous devient facile de constater la situation et la configuration.

Intermédiaire au tendon et à la face antéro-externe du trapèze, la bourse séreuse répond par l'une de ses parois au tendon, par l'autre au trapèze et à l'articulation trapézo-métacarpienne, dont l'interligne est masqué en partie seulement par le solide ligament trapézo-métacarpien.

J'ai étudié cette séreuse sur vingt poignets. Elle manquait trois fois et son absence était explicable par ce fait que le tendon abducteur s'épanouissait en s'insérant aussi sur la face antérieure du trapèze. Dans huit cas, elle était complètement isolée; dans neuf, elle communiquait avec l'articulation trapézo-métacarpienne par un orifice plus ou moins large bordé d'une part par le ligament trapézo-métacarpien, d'autre part par la capsule articulaire et les fibres supérieures du court abducteur. Elle existe même chez le nouveau-né d'une façon constante (6 fois sur 6) et ne communique pas avec l'articulation trapézo-métacarpienne.

Je mentionnerai encore l'existence exceptionnelle, 3 fois sur 20, d'une bourse séreuse interposée à la face profonde des tendons extenseurs du pouce au niveau de la tête métacarpienne. Cette bourse, que l'on ne rencontre guère que chez les sujets déjà avancés en âge, peut communiquer avec l'articulation métacarpo-phalangienne par un orifice plus ou moins large.

Face palmaire. — J'ai décrit, en même temps que le grand palmaire et que le cubital antérieur, les organes séreux annexés aux tendons de ces muscles. Je traiterai ici des organes séreux annexés aux tendons fléchisseurs.

GAINES SÉREUSES DES TENDONS FLÉCHISSEURS

Il y a, à la région palmaire de la main et des doigts, annexées aux tendons fléchisseurs, deux variétés de séreuses tendineuses. Les unes, annexées aux tendons fléchisseurs dans le canal ostéo-fibreux des doigts, sont au nombre de cinq; les autres, répondant aux tendons fléchisseurs dans la paume et au poignet, sont, en général, au nombre de trois. Total : huit. — Mais il arrive, d'ordinaire, que deux des séreuses digitales, celles des doigts I et V, entrent en communication avec la séreuse palmaire correspondante, de sorte que le nombre des séreuses descend de huit à six. D'autre part, il n'est pas très rare de constater dans la paume la présence anormale, la persistance serait mieux, de séreuses intermédiaires surajoutées aux deux séreuses normales. Ces points : *a*) communication des séreuses digitales I et V avec les grandes séreuses palmaires, modes divers de communication, époque de leur établissement; *b*) multiplication des séreuses palmaires, constituent les points intéressants et encore discutés de la question (fig. 146, 147, 148).

Séreuses digitales. — Elles sont primitivement au nombre de cinq; lorsque celles des doigts I et V communiquent avec les grandes séreuses pal-

maires, leur nombre se trouve réduit à trois (index, médius, annulaire). Ce sont des gaines séreuses enveloppant les tendons fléchisseurs dans leur portion digitale. Constituées suivant le type général des séreuses, elles présentent un *feuillet pariétal* (cellulo-endothélial), qui revêt la face interne du canal ostéo-fibreux et un *feuillet viscéral* appliqué sur le tendon (Voy. sch., p. 80). Aux deux bouts de la gaine le feuillet pariétal se réfléchit en cul-de-sac annulaire et vient se continuer avec le feuillet viscéral. Le cul-de-sac supérieur s'élève à environ 10 ou 15 millimètres au-dessus de l'interligne métacarpo-phalangien correspondant : c'est dire que les gaines séreuses commencent au-dessus de la tête métacarpienne. Les faire commencer au niveau de l'interligne métacarpo-phalangien, c'est méconnaître les conditions qui créent les séreuses, tendineuses ou autres. Elles finissent par un cul-de-sac autour du tendon, à la base de la phalangette.

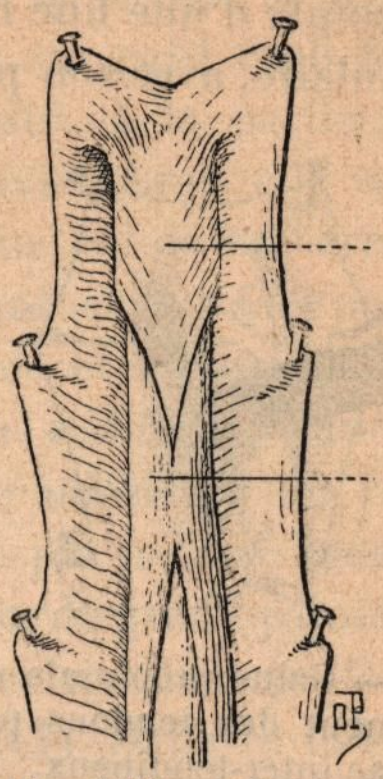

Fig. 135. — Gaine préputiale; face antérieure.

La réflexion du feuillet pariétal, devenant feuillet viscéral, se fait d'une façon différente aux deux extrémités de la gaine séreuse. A l'extrémité distale, la réflexion se fait par un simple cul-de-sac annulaire. A l'extrémité proximale, le mode de réflexion est plus compliqué.



Fig. 136. — Gaine préputiale; face postérieure.

On voit le feuillet pariétal de la séreuse se réfléchir en formant le cul-de-sac supérieur de la gaine et descendre le long du tendon sur une longueur d'un centimètre environ, constituant à ce tendon une gaine cylindrique complète. Puis, ce feuillet se replie, et, s'invaginant sur lui-même, remonte le long du [tendon qu'il vient de descendre pour passer enfin sur le tendon et devenir feuillet viscéral, à mi-chemin environ du point où il s'est replié et du grand cul-de-sac supérieur. Ainsi se trouve formé un deuxième ou petit cul-de-sac annulaire, péritendineux, dont la profondeur varie de 4 à 8 millimètres (Voy. schéma A, fig. 142). Ce repli n'est point parfaitement cylindrique : sur la face postérieure du faisceau tendineux, il passe transversalement et, là, la profondeur du cul-de-sac péritendineux atteint 6 à 8 millimètres. Sur la face antérieure des tendons, il s'allonge et finit en pointe sur la face antérieure et sur les bords des tendons fléchisseurs superficiels; aussi voit-on la profondeur du cul-de-sac diminuer progressivement de la face postérieure à la face antérieure du faisceau tendineux (fig. 135).

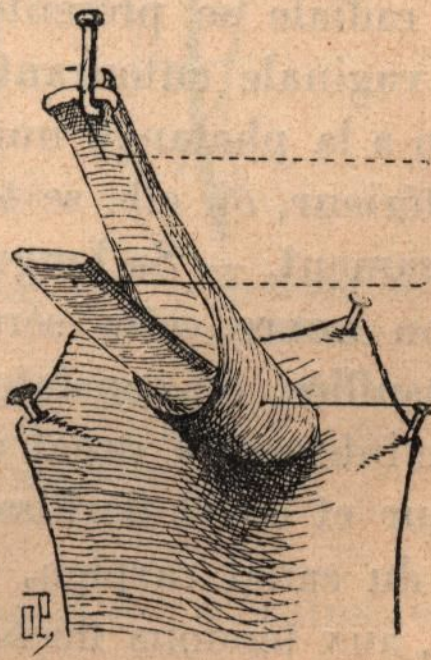

Fig. 137. — Gaine préputiale; face latérale.

C'est au fond de ce cul-de-sac péritendineux que le feuillet pariétal (cellulo-

endothélial) passe sur le tendon auquel il adhère, réduit à la seule couche endothéliale (Voy. schémas A et B, fig. 142). Rien n'est plus facile que de se rendre compte de cette disposition, en insinuant dans le cul-de-sac péritendineux la pointe d'une fine bougie de gomme. Je ne saurais mieux comparer ce repli annulaire, avec son prolongement antérieur adhérent, qu'au *repli préputial avec le frein* qui le maintient. La comparaison semble plus juste encore si l'on attire et refoule alternativement le tendon : on voit alors la *gaine préputiale* calottant et décalottant le tendon. Il apparaît nettement que cette disposition est en rapport manifeste avec le mouvement de retrait et de sortie du tendon : dans l'extension, la gaine préputiale est à son minimum de profondeur; au contraire, quand la flexion, attirant en haut le tendon, paraît le raccourcir, le tendon s'invagine dans son repli préputial dont la profondeur s'accroît.

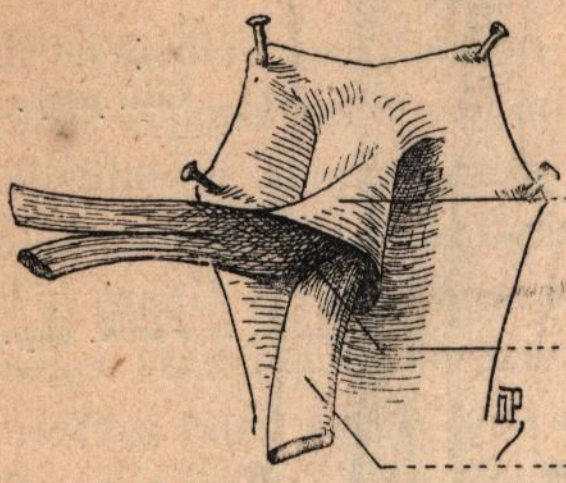

Fig. 138. — Gaine préputiale entr'ouverte par l'écartement des tendons pour montrer le cul-de-sac inter-tendineux.

Un détail est à noter : tandis que le repli préputial est simple, la gaine endothéliale, qui lui fait suite sur le tendon, se subdivise en trois gaines, quand le faisceau tendineux, agglutiné par du tissu celluleux, s'est séparé en trois tendons isolés, comme il arrive au niveau de la première phalange. De ce fait, il résulte, au point de séparation des gaines endothéliales, *un petit cul-de-sac intertendineux.*

Les séreuses digitales sont partiellement cloisonnées par les méso-tendons (vincula tendinum) qui se détachent de la paroi phalangienne, accompagnant les vaisseaux qui se rendent aux tendons.

Synoviale palmaire radiale. — Étudiée chez l'adulte, la grande séreuse radiale se présente, dans la plupart des cas, sous la forme d'une séreuse vaginale entourant le long fléchisseur propre du pouce, depuis son insertion à la phalange unguéale jusqu'au-dessus du ligament annulaire carpien antérieur, où elle se termine en cul-de-sac qui dépasse le bord supérieur de ce ligament. — Sa longueur totale est de 12 à 14 centimètres.

Si l'on ouvre cette séreuse, soit directement, soit après l'avoir légèrement insufflée, on constate : que son feuillet pariétal répond, dans le doigt, à la face interne du canal ostéo-fibreux; dans l'éminence thénar, aux muscles adducteur et court fléchisseur du pouce; au niveau du poignet, à la partie radiale du canal carpien, tandis que du côté cubital elle s'applique au nerf médian, aux tendons fléchisseurs de l'index et à la séreuse palmaire cubitale, à laquelle elle s'adosse en arrière de ces tendons, et quelquefois entre eux; à l'avant-bras, enfin, son cul-de-sac répond aux muscles et aux tendons voisins.

Le feuillet viscéral est appliqué au tendon : ce tendon n'est généralement point libre dans la gaine, mais reçoit, sur toute la longueur de la portion thénarienne, un large méso, continu ou interrompu, qui se fixe sur la face pro-

fonde et cubitale du tendon. Au niveau de la première phalange, feuillet pariétal et feuillet viscéral sont encore unis par le méso triangulaire, que l'on rencontre au même point sur tous les tendons fléchisseurs.

A l'insertion du tendon sur la phalange unguéale, la séreuse se termine par un cul-de-sac annulaire présentant, de chaque côté, un petit repli falciforme. En haut, à la partie inférieure de l'avant-bras, elle se termine par un cul-de-sac arrondi, s'étendant sous la face profonde du tendon, et répondant à l'articulation radio-carpienne et à la partie inférieure du radius, tapissée par le carré pronateur, au tendon du grand palmaire et à la séreuse médiane profonde (Voy. fig. 147). Dans ce cul-de-sac, la séreuse présente toujours un repli : ce repli, qui se détache de la paroi cubitale où il est d'ordinaire en continuité avec le long méso signalé, enveloppe le tendon à la façon d'un cornet dont le bord libre vient faire saillie dans la cavité séreuse, tandis que la pointe remonte vers l'avant-bras, le long du tendon.

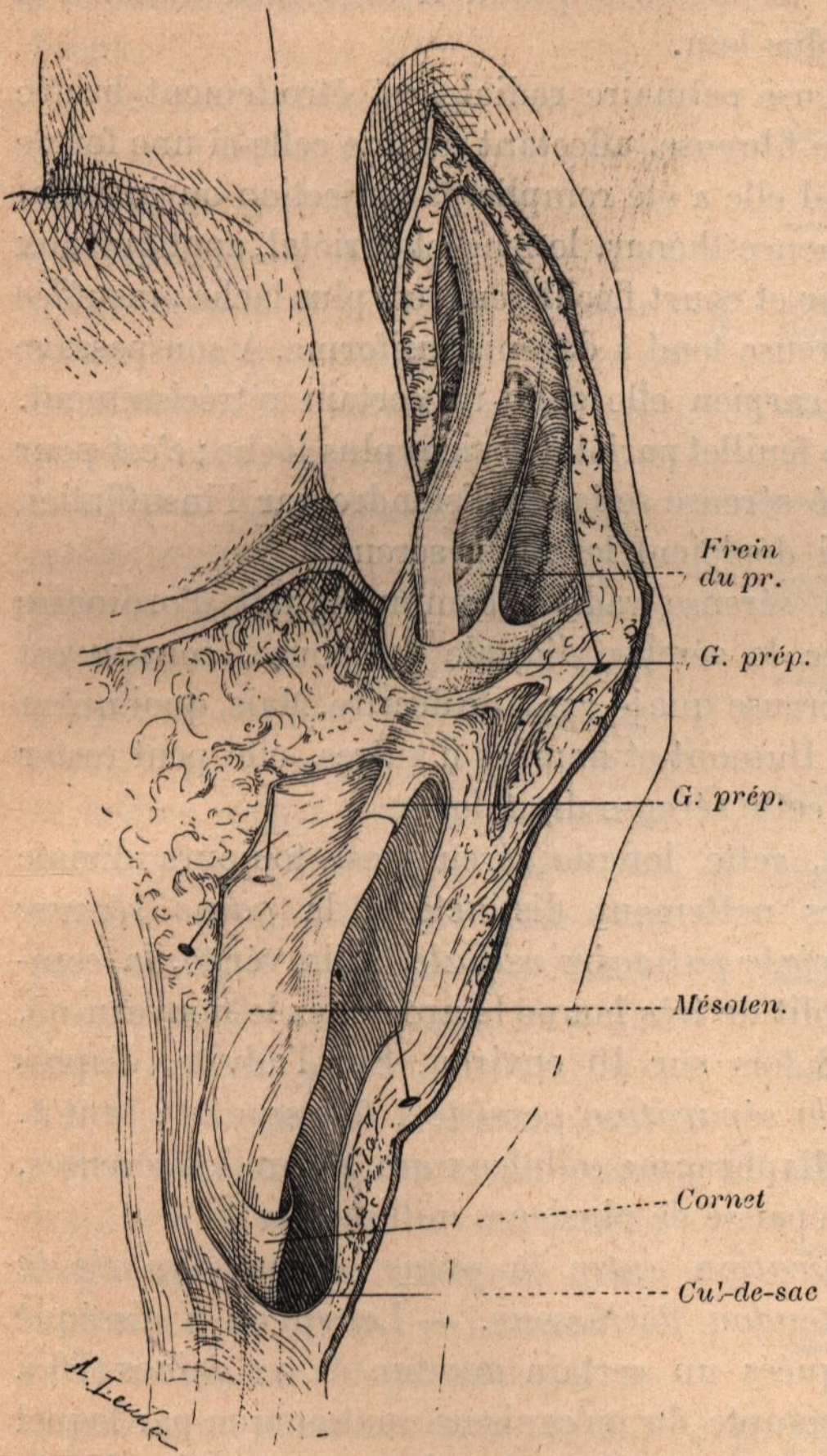

Fig. 139. — Synoviale palmaire radiale.

Cette figure reproduit un cas exceptionnel dans lequel la synoviale palmaire ne communiquait pas avec la séreuse digitale. J'ai fait représenter ce cas parce que cette séparation des séreuses est niée par tous. On peut voir que les deux séreuses ont chacune leur gaine préputiale.

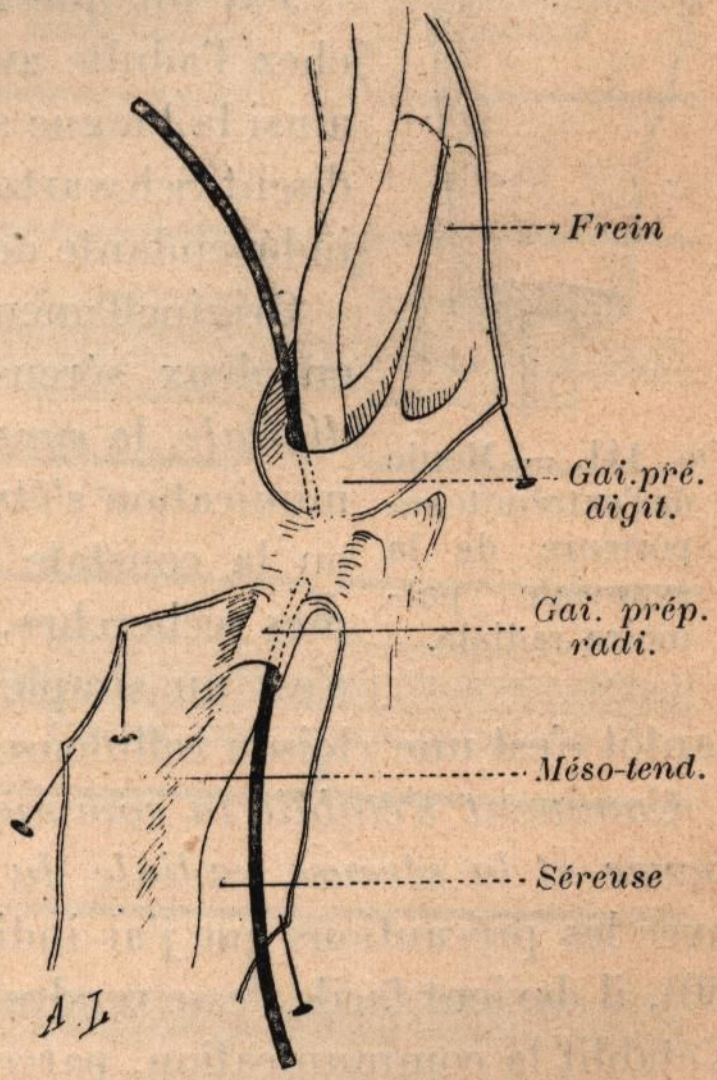

Fig. 140. — Schéma de la figure précédente.

Les sondes introduites sous les gaines préputiales sont arrêtées au fond du cul-de-sac péri-tendineux.

Cette disposition au niveau du cul-de-sac des séreuses n'a guère attiré l'attention des divers auteurs qui ont étudié ces séreuses; pour les uns, la gaine se termine par un cul-de-sac arrondi; pour les autres, c'est par un fuseau.

La vérité est qu'elle se termine par un cul-de-sac, surtout développé en arrière du tendon, et par un coin ou fuseau remontant à l'intérieur du cornet séreux, le long du tendon, comme on peut le voir sur le moule représenté figure 141.

Les dimensions du cul-de-sac sont variables : il devient très grand et s'étend en arrière du paquet des tendons fléchisseurs quand il s'est fusionné avec la séreuse médiane dont je parlerai plus loin.

Dans sa portion digitale, la séreuse palmaire radiale est étroitement bridée par la gaine ostéo-fibreuse, affectant comme celle-ci une forme cylindrique quand elle a été remplie par injection ou insufflation. Dans l'éminence thénar, le feuillet pariétal, appliqué aux muscles adducteur et court fléchisseur, est plus lâche ; insufflée ou injectée, la séreuse tend à devenir fusiforme. A son passage sous le ligament carpien elle subit un certain rétrécissement. A l'avant-bras, le feuillet pariétal devient plus lâche ; c'est pour cela que la cavité séreuse se laisse distendre par l'insufflation ou l'injection qui déploient les replis séreux.

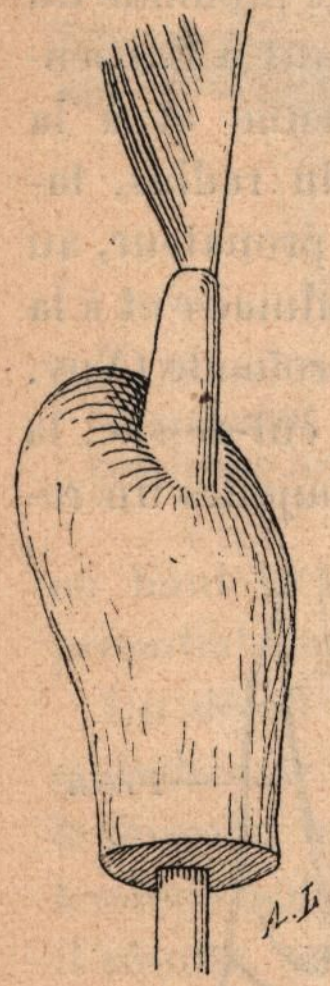

Fig. 141. — Moule de l'extrémité supérieure de la synoviale palmaire radiale.

J'ai dit que la séreuse radiale communiquait d'ordinaire chez l'adulte avec la séreuse digitale du pouce, constituant ainsi la longue séreuse que je viens de décrire. Mais, quoi qu'en disent Schwartz, Dumont et nombre d'autres, elle peut rester indépendante de cette séreuse digitale.

Originellement, cette longue séreuse est toujours divisée en deux séreuses nettement distinctes : la *gaine séreuse digitale*, la *synoviale palmaire radiale*. A la vérité, la communication s'établit de très bonne heure : chez le nouveau-né, on la constate 8 fois sur 10 environ. Sur l'adulte, d'après mes recherches, *la séparation persiste* 1 *fois sur* 20 : tantôt, c'est un simple diaphragme celluleux qui sépare les séreuses, tantôt c'est une cloison celluleuse épaisse de plusieurs millimètres.

Comment s'établit la communication entre la gaine séreuse digitale du pouce et la séreuse radiale du tendon fléchisseur. — Lorsqu'on a disséqué avec les précautions que j'ai indiquées un certain nombre de ces gaines (50 à 60), il devient facile de se rendre compte du mécanisme anatomique par lequel s'établit la communication, parce qu'on a eu l'occasion de rencontrer les degrés intermédiaires entre la séparation complète et la communication à plein canal, qui est le cas ordinaire chez l'adulte.

Dans les cas où les deux séreuses sont tout à fait isolées, on constate que leurs culs-de-sac adossés présentent un *repli préputial* en tout semblable à celui des gaines digitales, comme le montre la figure 140 et le schéma A de la figure 142. Au fond de chaque cul-de-sac péritendineux, le feuillet pariétal se continue avec le feuillet viscéral ; la séparation est complète. La fine bougie essaie en vain de franchir le cul-de-sac péritendineux ; une pince soulevant le repli, pendant qu'une autre attire le tendon, on voit le fond du cul-de-sac et l'on constate sa fermeture hermétique.

Dans d'autres cas les culs-de-sac adossés présentent encore leur repli préputial et paraissent encore fermés. Cependant si l'on engage la fine bougie sous

l'un des replis, entre le repli et le tendon, elle passe d'une séreuse à l'autre sans rencontrer la moindre résistance (Voy. fig. 142, schéma D); et cela, tout autour du tendon. La dissection confirme en *montrant* la communication qui se fait par un *canal péritendineux*. Les cas de ce genre sont assez nombreux.

Avec ces constatations, il devient assez aisé de se rendre compte du mécanisme par lequel s'effectue la communication. Au fur et à mesure que le tendon croît et que ses mouvements augmentent en force et en étendue, les culs-de-sac se rapprochent et ne tardent pas à s'adosser (sch. B et C); bientôt les mouvements répétés du tendon interrompent la continuité du tissu séreux en son point le plus faible, c'est-à-dire là où, de pariétal devenant viscéral, il perd sa paroi celluleuse et se trouve réduit à sa seule couche endothéliale. Donc, à ce degré, les séreuses communiquent seulement par un canal péritendineux. Leurs grands cul-de-sac, adossés ou à distance, restent complètement fermés. A ce stade, les replis préputiaux réunis et adhérents forment un cylindre, sorte de coulant séreux, dont la longueur varie de quelques millimètres à 2 ou 3 cm.; ce coulant est rattaché au feuillet pariétal par un diaphragme résultant de la réunion des grands culs-de-sac séreux (schéma E).

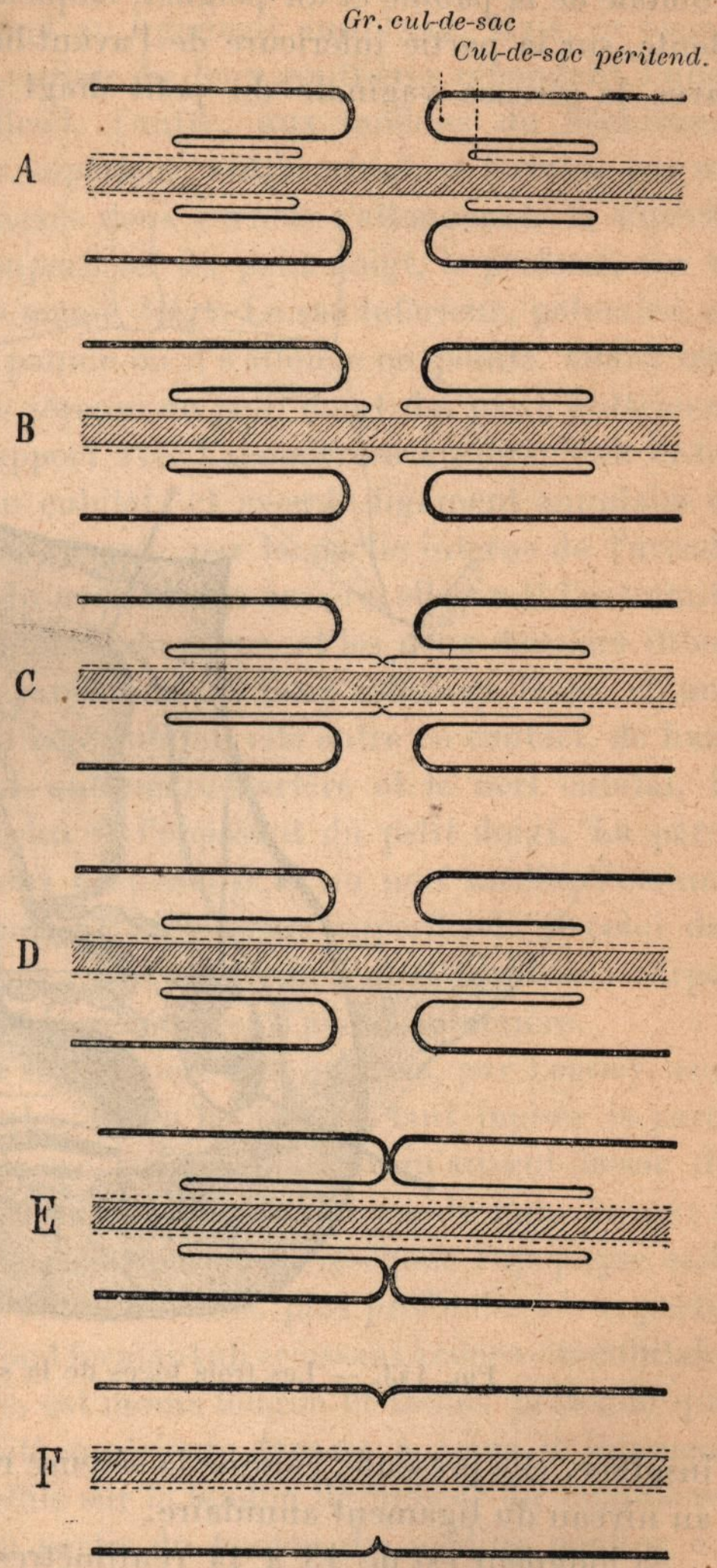

Fig. 142. — Schémas figurant la séparation et les degrés divers conduisant à la communication de deux séreuses vaginales.

A, les grands culs-de-sac et les culs-de-sac péritendineux sont à distance. — B, les culs-de-sac péritendineux se sont rapprochés. — C, ils sont adossés. — D, *ils communiquent*. — E, les grands culs-de-sac rapprochés forment diaphragme. — F, les gaines préputiales ont disparu, la communication se fait à plein canal.

A un degré plus avancé la fine membrane que formaient les replis préputiaux accolés et soudés cesse d'adhérer au feuillet pariétal de la séreuse, le diaphragme ayant disparu par la fusion des grands culs-de-sac séreux. Plus tard, elle disparaît complètement sous l'influence des mouvements répétés, et l'on ne retrouve plus que quelques débris du diaphragme, sous la forme d'une crête au niveau de son insertion (sch. E et F). Enfin, cette petite crête elle-même s'efface complètement : la *communication à plein canal est constituée*.

[*POIRIER*.]

Synoviale palmaire cubitale. — Annexée aux tendons les plus internes des fléchisseurs communs, la syn. palm. cub. répond à la portion cubitale de la paume et du poignet, empiétant plus ou moins, comme la précédente, sur la partie inférieure de l'avant-bras : elle communique très souvent avec la séreuse vaginale du petit doigt par un mode spécial. Légèrement

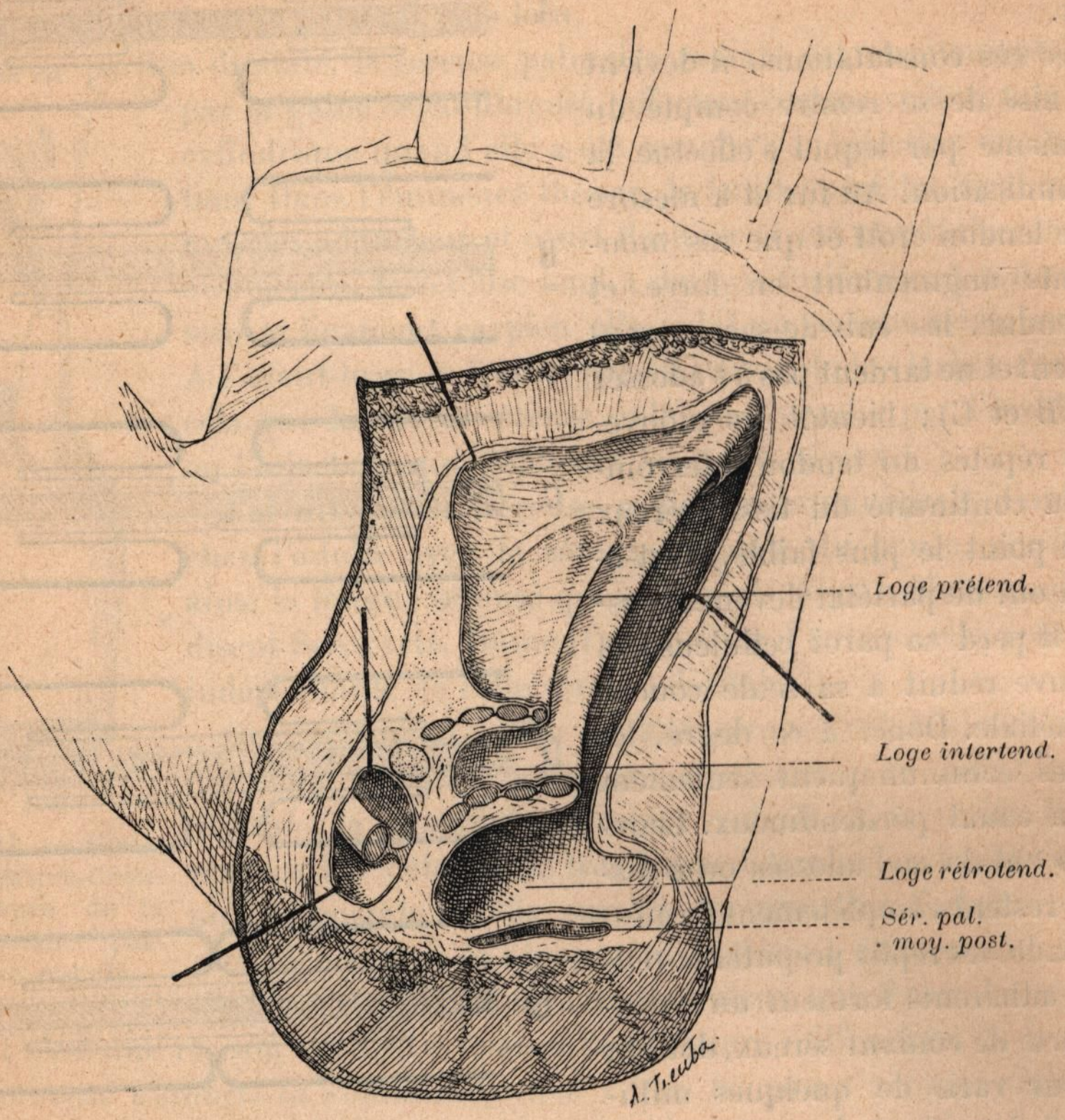

Fig. 143. — Les trois loges de la synoviale palmaire cubitale.

insufflée, elle présente, comme la séreuse radiale, un étranglement peu marqué au niveau du ligament annulaire.

Sa longueur est de 13 à 14 centimètres, si l'on y comprend la séreuse digitale du petit doigt.

Répondant aux mouvements d'un plus grand nombre de tendons, elle est beaucoup plus étendue que la séreuse radiale qui s'allonge sur un tendon unique. De plus, comme les tendons auxquels elle répond sont répartis en deux plans, la séreuse, qui revêt partiellement la face antérieure et la face postérieure de ce paquet tendineux, envoie encore un prolongement entre les deux plans tendineux. De sorte que, simple sur son bord cubital, elle présente sur son bord radial trois prolongements qui ont reçu les noms de loge *prétendineuse*, *l. intertendineuse*, et *l. rétrotendineuse*.

La communication avec la gaine séreuse du petit doigt se fait par un mode spécial, fort analogue à celui que nous avons étudié pour la synoviale radiale,

mais un peu compliqué par la présence de deux tendons fléchisseurs au lieu d'un.

Après légère insufflation, la séreuse cubitale prend la forme d'un bissac dont l'étranglement, peu prononcé, répond au ligament annulaire. Mais, ce bissac membraneux est creusé par sa face radiale de deux gouttières répondant, l'une, aux tendons du fléchisseur superficiel, l'autre, aux tendons du fléchisseur profond (Voy. fig. 143). — Son sac supérieur, antibrachial, se termine par un cul-de-sac arrondi auquel sont annexés deux cornets s'allongeant, le superficiel, sur le tendon du fléchisseur superficiel du petit doigt, le profond, sur le tendon du fléchisseur profond de ce même doigt. Le sac inférieur, palmaire, se renfle dans la partie cubitale de la paume où il s'allonge en pointe, allant très souvent se continuer avec la gaine séreuse du petit doigt. La paroi antérieure de cette grande synoviale est en rapport avec l'aponévrose antibrachiale entre les tendons du petit palmaire et du cubital, et avec le ligament annulaire et l'aponévrose palmaire, dont elle est séparée par la partie interne de l'arcade palmaire et les rameaux nerveux du médian. En arrière, elle revêt l'extrémité inférieure du cubitus, la portion cubitale du carpe, et les deux derniers interosseux palmaires, dont elle est séparée par un tissu celluleux lâche et une graisse diffluente. — En dedans, du côté cubital, elle entre en contact, de haut en bas, avec le tendon du cubital antérieur, l'artère et le nerf cubital, le pisiforme, la concavité de l'os crochu et l'opposant du petit doigt. La paroi externe, *radiale*, répond aux tendons fléchisseurs et au nerf médian; comme elle s'enfonce entre le plan des tendons fléchisseurs superficiels et celui des tendons du fléchisseur profond, puis entre ce dernier et la gouttière carpo-métacarpienne, elle forme ainsi trois loges étagées d'avant en arrière.

Ces trois loges, bien décrites pour la première fois, je crois, par Leguey, sont de longueur et de profondeur inégales; pour les voir, il faut inciser la paroi antérieure de la séreuse du cul-de-sac antibrachial jusqu'au cul-de-sac du petit doigt, par une incision longitudinale rasant l'apophyse de l'unciforme; il est aussi très utile de désarticuler le pisiforme et de réséquer l'apophyse saillante de l'os crochu. Ces loges sont, toutes les trois, plus profondes à leur partie moyenne qu'à leurs extrémités, leur fond formant un croissant à concavité cubitale.

La loge antérieure, *prétendineuse*, est moins longue et moins profonde que la loge rétrotendineuse. Son extrémité supérieure dépasse à peine le ligament carpien, son extrémité inférieure s'effile sur le tendon fléchisseur du cinquième doigt; son fond, qui couvre tout ou partie du tendon du médius, confine au nerf médian. Sa paroi antérieure est formée par le feuillet séreux adossé à l'aponévrose palmaire, dont il est toutefois séparé par l'arcade palmaire superficielle; sa paroi postérieure est formée par la réflexion de ce feuillet qui vient tapisser les tendons superficiels des quatrième et cinquième doigts.

La loge moyenne, *intertendineuse*, est moins profonde; facile à voir lorsqu'on soulève le tendon supérieur de l'auriculaire, elle commence au niveau du ligament carpien, et finit en pointe sur le tendon du fléchisseur profond de l'auriculaire, un peu au-dessous de la précédente. Sa paroi antérieure est formée par le feuillet séreux revêtant la face postérieure des tendons fléchisseurs superficiels des quatrième et cinquième doigts; sa paroi postérieure est formée par le même feuillet, réfléchi sur la face antérieure des tendons fléchisseurs pro-

fonds; son fond répond au tissu celluleux qui unit les tendons superficiels et les tendons profonds.

La loge postérieure, *rétrotendineuse*, est, de beaucoup, la plus étendue en hauteur et en largeur : en effet, elle s'avance sous les tendons fléchisseurs profonds et va s'adosser, non comme on le dit à la séreuse radiale, mais à la séreuse médiane postérieure. Sa paroi antérieure est formée par le feuillet séreux appliqué sur la face postérieure des tendons fléchisseurs profonds, sa paroi postérieure par ce même feuillet réfléchi sur le canal carpien et les deux derniers interosseux. Son extrémité supérieure s'élève au-dessus du ligament annulaire carpien, empiétant plus ou moins sur l'extrémité inférieure du cubitus; son extrémité inférieure s'effile sur le tendon du fléchisseur profond du cinquième doigt, et descend jusqu'à 2 centimètres au-dessus de l'articulation métacarpo-phalangienne de ce doigt.

L'extrémité supérieure de la synoviale

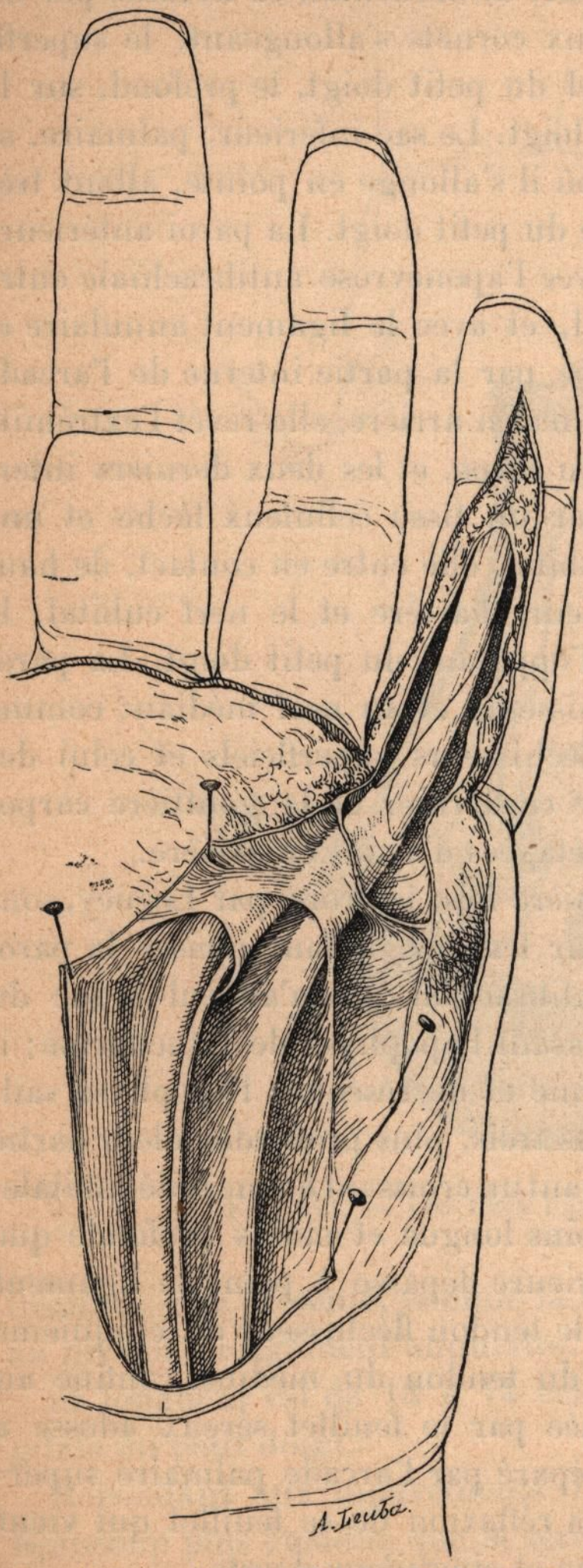

Fig. 144. — Partie distale de la synoviale palmaire cubitale; le cornet et l'entonnoir du cul-de-sac inférieur.

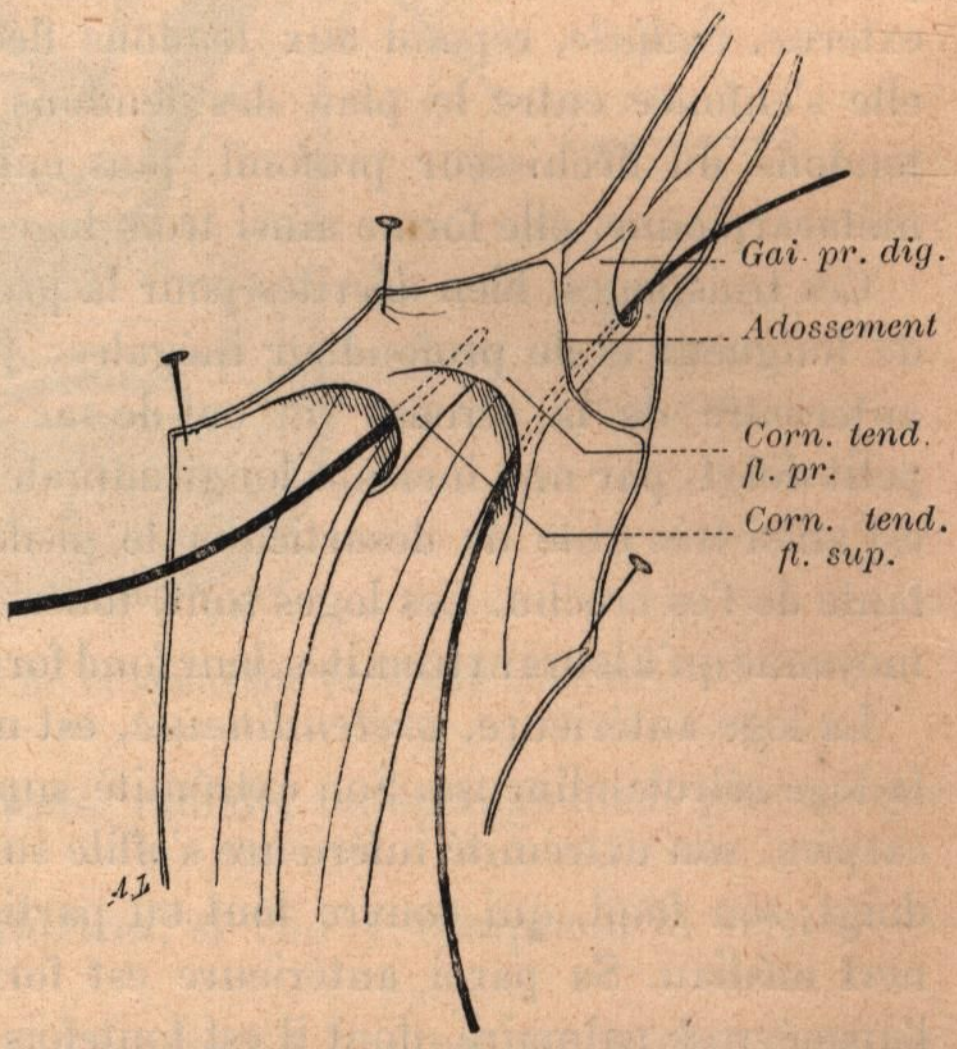

Fig. 145. — Schéma de la figure précédente.

Une bougie introduite dans le cornet séreux du tendon fléch. sup. s'arrête au fond de ce cornet; une bougie introduite dans le cornet, devenu entonnoir, du tendon fléch. prof. ressort dans la séreuse digitale.

cubitale, envisagée dans son ensemble, est fermée par la réflexion du feuillet séreux sur le paquet des tendons fléchisseurs : j'ai déjà indiqué le niveau de sa terminaison. Ce cul-de sac antibrachial présente deux replis semi-lunaires, ou mieux deux cornets, en tout semblables à celui que nous avons étudié à l'extrémité antibrachiale de la synoviale radiale autour du tendon fléchisseur du

pouce : l'un entoure les tendons superficiels des quatrième et cinquième doigts, l'autre entoure les tendons profonds. Je n'insiste pas, pour l'instant, sur ces replis semi-lunaires, me réservant de revenir sur ce sujet un peu plus loin, et de donner alors leur véritable signification.

L'extrémité inférieure est fort intéressante à étudier, puisque c'est à son niveau que s'établit la communication si fréquente entre la synoviale cubitale et la séreuse digitale du petit doigt. Là encore, on rencontre normalement deux replis semi-lunaires ou *cornets séreux*. L'un superficiel, apparaît d'abord : il se détache de la loge prétendineuse, sur le tendon superficiel de l'annulaire, contourne ce tendon et va finir dans la loge intertendineuse : ce cornet, très évasé, a une hauteur de 15 à 20 mm. environ; il finit en se soudant par son sommet au tendon fléchisseur superficiel de l'auriculaire. Introduisez une bougie de gomme dans ce cornet, soit en avant, soit en arrière, vous serez *toujours* arrêté au fond du cornet, c'est le cornet superficiel, *borgne*. Le repli semi-lunaire, ou cornet profond, est, en général, à un niveau plus bas que le superficiel; parfois cependant les deux cornets naissent d'une commune origine. Comme le précédent, il naît de la loge prétendineuse, mais sur le tendon de l'annulaire; contournant par son orifice évasé le tendon profond du fléchisseur de l'annulaire, il va se terminer sur la paroi postérieure. Un peu moins haut que le précédent, il se poursuit, par son sommet, autour du tendon fléchisseur profond de l'annulaire, et se continue, *assez souvent, à plein canal, avec la séreuse vaginale digitale*. Introduisez une fine bougie en gomme dans ce cornet, soit en avant soit en arrière, soit sur les côtés du tendon profond et vous pénétrerez alors dans la séreuse vaginale du petit doigt : ce n'est pas un cornet, *c'est un entonnoir*.

Telles sont les dispositions générales de la synoviale palmaire cubitale. La description que j'en viens de donner résume les caractères principaux et ordinaires de cette gaine. Maintenant, il est nombre de dispositions particulières sur lesquelles je ne puis insister ici ; je me propose de les exposer, avec les détails nécessaires, dans un travail qui doit paraître prochainement.

M'étant aperçu, en revoyant ces séreuses pour la rédaction de ce traité, que les notions actuellement classiques sur ce sujet sont incomplètes et inexactes, j'ai pris la résolution de les étudier à nouveau pour fixer, dans la mesure possible, nos connaissances. Pour donner quelques exemples des inexactitudes contenues dans les classiques tant français qu'étrangers, je rectifierai ici les points suivants : — A) La synoviale palmaire radiale communiquerait toujours avec la séreuse digitale du pouce (Schwartz, Dumont, etc.). Or, ces synoviales primitivement isolées chez le fœtus, restent isolées chez l'adulte, une fois sur 20 environ. — B) La synoviale cubitale communiquerait d'ordinaire avec la séreuse digitale du petit doigt; la non-communication serait un fait exceptionnel se rencontrant environ une fois sur 20 (Schwartz, Dumont, Rosthorn, etc.). Or, d'après mes recherches, la non-communication est très fréquente; on l'observe au moins dans un tiers des cas, peut-être dans la moitié. Actuellement, je l'ai vue 23 fois sur 52 cas. — C) Les synoviales palmaire et cubitale ne communiqueraient jamais l'une avec l'autre, et les auteurs citent à l'envi le cas de Gosselin qui aurait observé cette communication une seule fois. Or, il résulte de mes recherches que cette communication des deux grandes synoviales palmaires est très fréquente chez l'adulte; on l'observe dans la moitié des cas environ. Elle se fait par l'intermédiaire d'une séreuse médiane que je décrirai plus loin.

Bourses séreuses accessoires. — Les auteurs signalent à côté des deux grandes synoviales carpiennes l'existence inconstante de synoviales, dites accessoires, que l'on rencontre parfois le long des tendons fléchisseurs de

[*POIRIER.*]

l'index. Intermédiaires aux grandes synoviales radiale et cubitale, elles peuvent apparaître et s'isoler en séreuses distinctes le long des tendons fléchisseurs de ce doigt, surtout le long du tendon profond.

D'après mes recherches, ces synoviales sont au nombre de deux : il ne faut pas les appeler accessoires, puisque l'une d'entre elles est à peu près constante : je les désignerai sous les noms de séreuse *palmaire moyenne postérieure* et de séreuse *palmaire moyenne antérieure*.

Séreuse palmaire moyenne postérieure. — Cette séreuse mérite

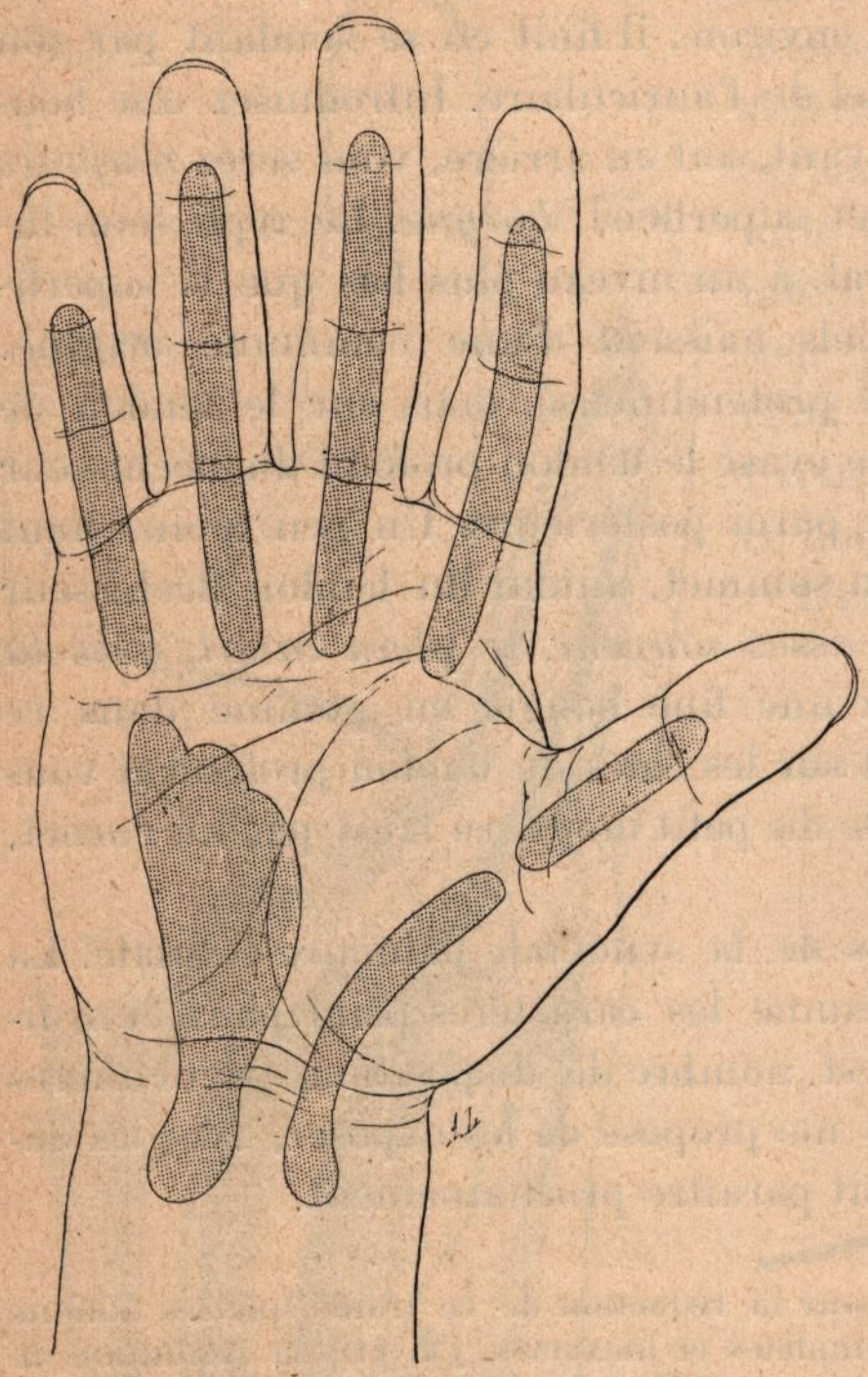

Fig. 146. — Synoviales palmaires, type fœtal.

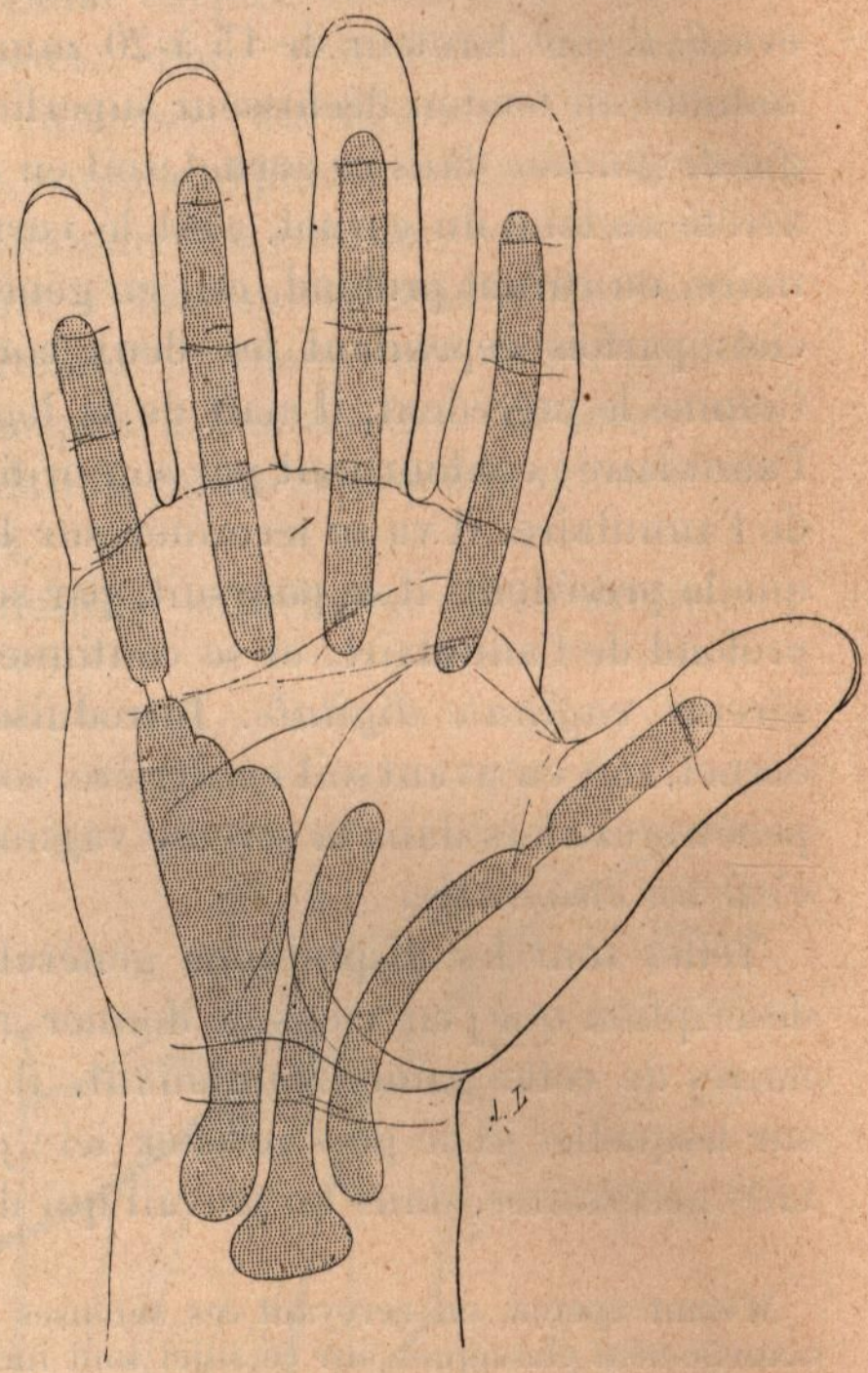

Fig. 147. — Synoviales palmaires, type normal de l'adulte.

d'être décrite comme séreuse normale de la région palmaire. En effet, on la rencontre 8 fois sur 10 environ (fig. 143 et 147). Intermédiaire au canal carpien et au tendon du fléchisseur profond de l'index, elle commence au poignet sur le bord saillant du radius, s'étale au niveau de la saillie du semi-lulaire et descend plus ou moins bas sur le tendon du fléchisseur profond. Sa longueur varie de 3 à 8 cm. Pour la voir, il faut couper transversalement la masse des muscles et tendons fléchisseurs vers le tiers inférieur de l'avant-bras et rabattre vers les doigts le bout distal.

C'est par l'intermédiaire de cette séreuse palmaire moyenne que communiquent d'ordinaire les grandes synoviales radiale et cubitale.

Séreuse palmaire moyenne antérieure. — Inconstante, elle ne se rencontre guère que dans la moitié des cas ; beaucoup plus petite que

la précédente, elle se trouve placée entre le tendon superficiel et le tendon profond de l'index.

Ces deux séreuses apparaissent plus tardivement que les autres; il est assez rare qu'elles arrivent à un degré aussi complet d'organisation; — en général, leur paroi n'a pas le poli humide caractéristique des séreuses à l'état de parfait développement.

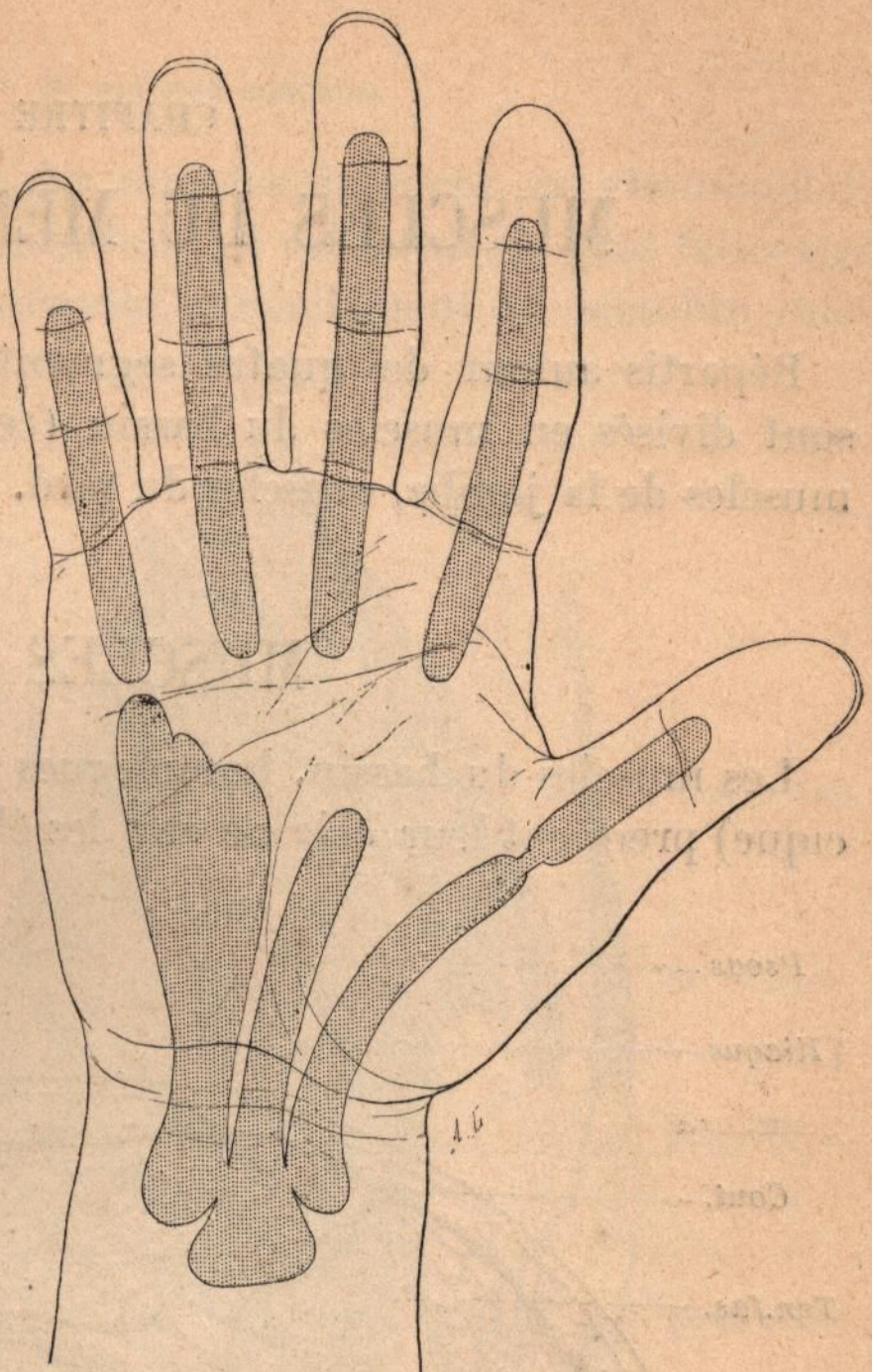

Fig. 148. — Synoviales palmaires, type très fréquent.

La disposition assez complexe de ces gaines rend leur description ardue; d'autant que les grandes gaines synoviales de la paume, avec des caractères généraux identiques, présentent des particularités variables suivant les sujets. La complexité et la variabilité de leurs replis résultent de ce fait que les deux grandes gaines sont formées par la fusion des gaines appartenant à chacun des tendons et primitivement isolées. Les replis, de nombre et d'étendue variables, que que l'on rencontre dans leur intérieur ne sont autre chose que les vestiges des cloisons qui primitivement séparaient les séreuses annexées à chaque tendon.

Chemin (*Bibl. anat.*, 1896) qui a étudié le développement des synoviales palmaires a vu que chez le fœtus de 2 mois, la synoviale du fléchisseur propre du pouce existe déjà et que chaque tendon des fléchisseurs communs possède une séreuse particulière. Ces synoviales ne tardent pas à communiquer entre elles. Cette communication commence au poignet pour s'étendre de là vers la paume de la main. Elle débute par les deux gaines de l'index, puis à 2 mois 1/2 par celles du 5e doigt, les autres suivent peu à peu de façon à ne former plus chez l'adulte qu'une gaine unique au lieu de 8. — Quant aux séreuses digitales, elles sont déjà complètement développées à 2 mois.

[POIRIER.]

CHAPITRE TROISIEME

MUSCLES DU MEMBRE ABDOMINAL

Répartis autour des quatre segments du membre abdominal, ces muscles sont divisés en muscles du bassin (ceinture pelvienne), muscles de la cuisse, muscles de la jambe, muscles du pied.

MUSCLES DU BASSIN

Les muscles du bassin, homologues des muscles de l'épaule (ceinture thoracique) prennent leur origine sur les éléments osseux de la ceinture pelvienne

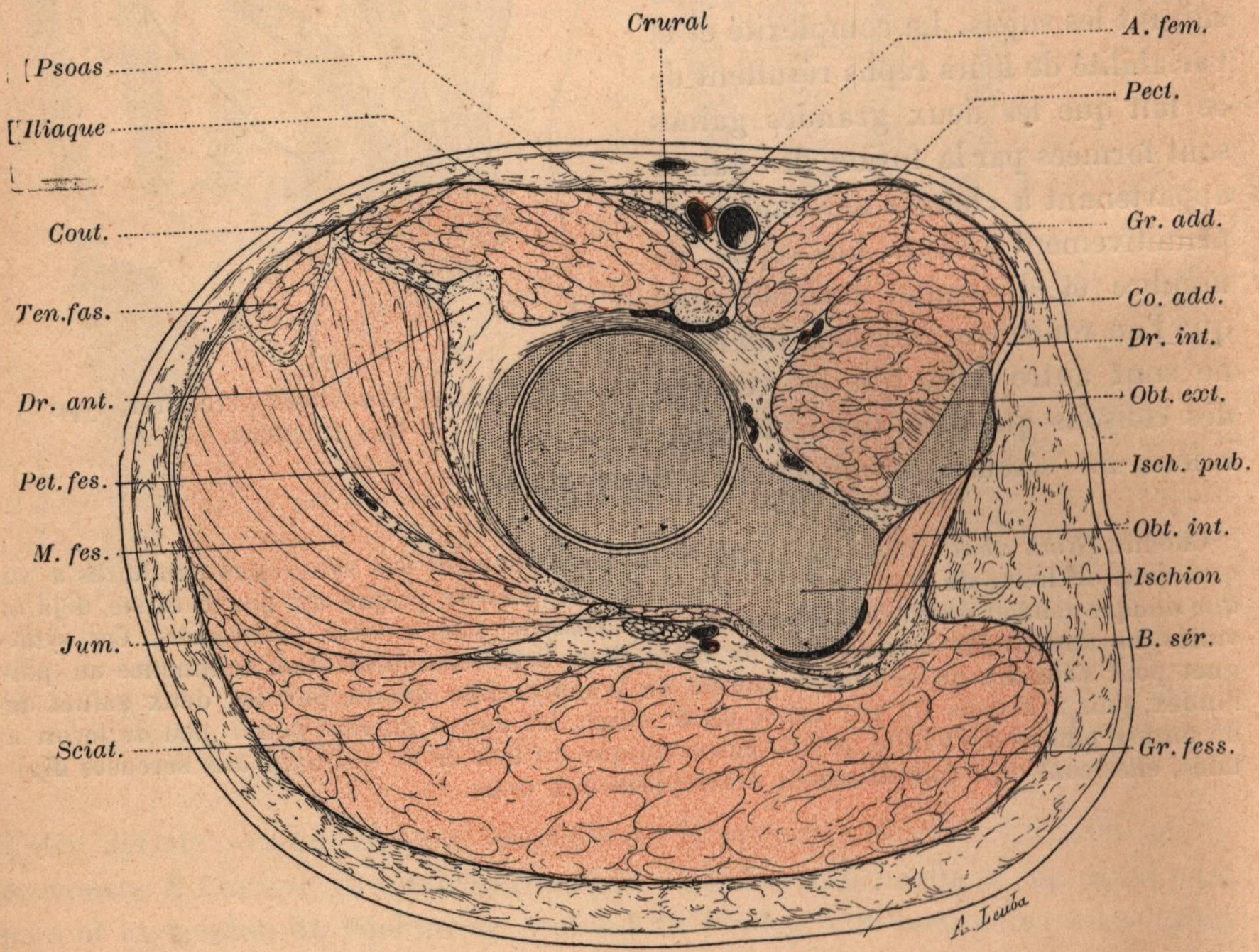

Fig. 149. — Coupe horizontale passant par la tête fémorale.

(os iliaque, sacrum). La plupart naissent de la face externe du bassin : tenseur du fascia lata, grand fessier, moyen fessier, petit fessier, jumeaux, obturateur externe, carré crural. Trois seulement, l'iliaque, le pyramidal et l'obturateur interne naissent de la face interne du pelvis. — La plupart des muscles du bassin vont s'insérer au grand trochanter ou à son voisinage immédiat ; un seul se rend au petit trochanter ; tous sont des pelvi-trochantériens. — A l'intérieur de la ceinture pelvienne, ils forment une seule couche ; extérieurement

ils sont superposés en trois couches, répondant à la superposition des trois muscles fessiers.

GRAND FESSIER. — M. glutœus maximus.

Le grand fessier, le plus volumineux des muscles du corps, est rhomboïdal, large, aplati; fort épais, 3 à 4 cm. en moyenne, il est formé de gros faisceaux obliques, comme le deltoïde qu'il représente partiellement au membre inférieur. C'est le plus superficiel des trois muscles fessiers. Son développement, en rapport avec l'attitude bipède, est remarquable dans l'espèce humaine.

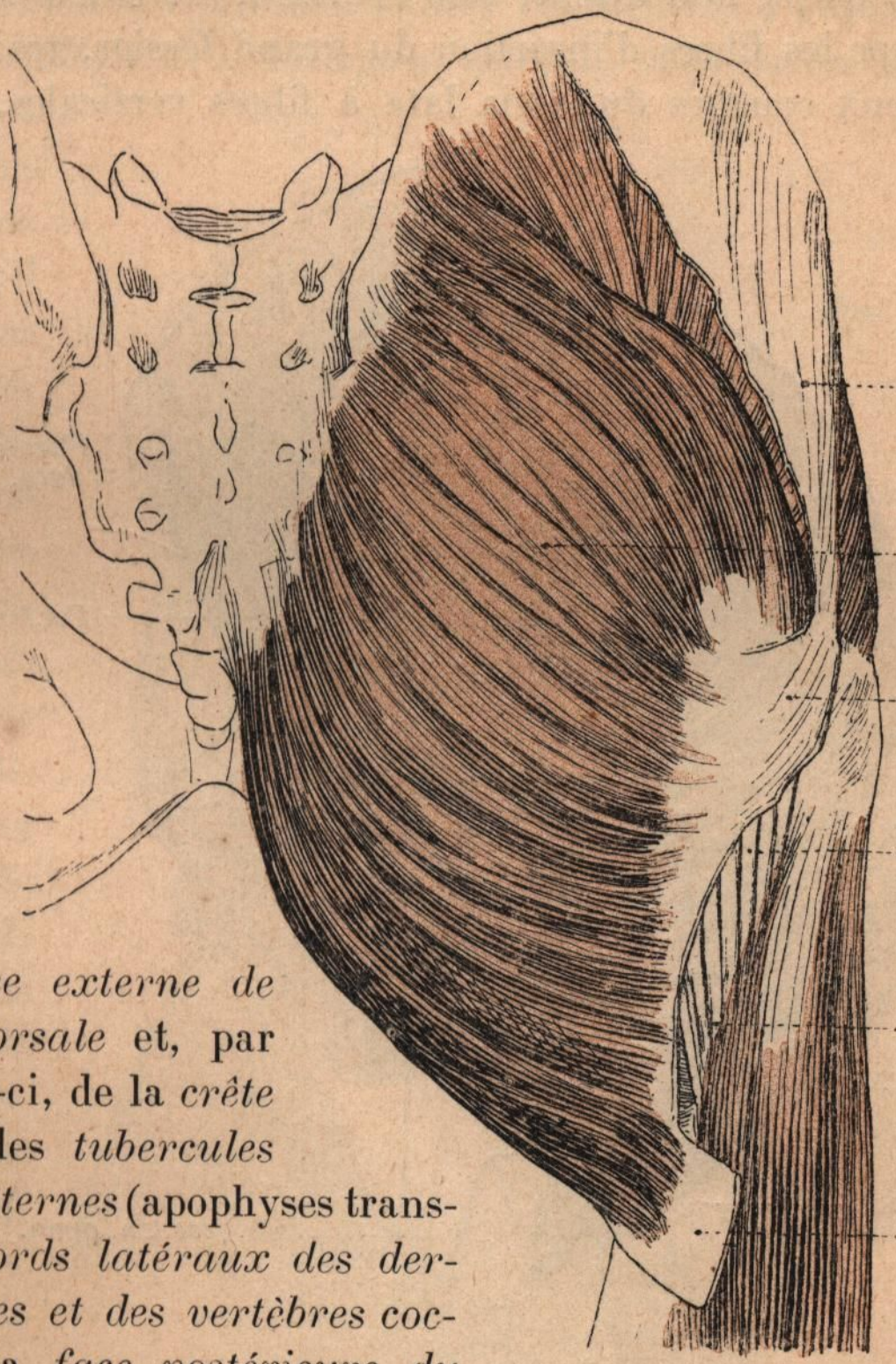

Fig. 150. — Grand fessier.

Il naît : — 1° du *cinquième postérieur de la crête iliaque* et d'une *petite surface triangulaire* située sur la *face externe de l'os iliaque*, en arrière de la ligne demi-circulaire postérieure (Voy. *Ostéologie*, fig. 195 et 360); — 2° de la *face externe de l'aponévrose lombo-dorsale* et, par l'intermédiaire de celle-ci, de la *crête du sacrum*; — 3° des *tubercules sacrés postérieurs et externes* (apophyses transverses sacrées), des *bords latéraux des dernières vertèbres sacrées et des vertèbres coccygiennes*; — 4° de la *face postérieure du ligament sacro-iliaque, du grand ligament sacro-sciatique et du ligament sacro-coccygien*. A ces origines constantes, il faut ajouter des faisceaux naissant en plus ou moins grand nombre de l'aponévrose du moyen fessier.

Ces origines se font en général par des fibres charnues mélangées de courtes fibres aponévrotiques. — Sur la face postérieure du grand ligament sacro-sciatique, ce sont de véritables lamelles ou feuillets tendineux, qui pénètrent dans les interstices des fibres verticales du ligament. Assez souvent, les fibres nées de l'aponévrose du moyen fessier proviennent d'une longue arcade aponévrotique, que l'on peut bien voir en rejetant en arrière la moitié postérieure du grand fessier coupé verticalement (fig. 152). De même, entre le sacrum et le coccyx, les fibres se détachent d'une arcade membraneuse sous laquelle passent les derniers nerfs sacrés postérieurs.

De ces origines, les fibres charnues s'ordonnent en faisceaux, séparés par

des cloisons aponévrotiques, qui se dirigent à peu près parallèlement en bas et en dehors, pour se terminer : — 1° dans l'*aponévrose fascia lata*; — 2° *sur la branche externe de la trifurcation de la ligne âpre du fémur.*

Les faisceaux superficiels, ceux qui sont nés de la crête iliaque et de la crête sacrée, se terminent dans l'aponévrose fascia lata, suivant une ligne qui, encadrant les bords postérieur et supérieur du grand trochanter, se prolonge sur tout le tiers supérieur de la cuisse. Le long de cette ligne d'insertion, le fascia lata atteint une épaisseur de 3 à 4 mm., et l'on peut voir sur sa coupe les fibres d'insertion du grand fessier, transversalement coupées, séparer deux couches du fascia lata à fibres verticales. — Les faisceaux profonds, après avoir suivi le trajet des précédents, s'infléchissent et se rendent à un tendon, aplati mais fort épais et fasciculé, qui, s'insinuant entre le biceps et le vaste externe auquel il adhère intimement, va se fixer *sur la branche externe de trifurcation de la ligne âpre*, et dans l'excavation que celle-ci limite en avant. — Nos figures montrent les insertions à l'aponévrose et le tendon sous-jacent; la figure 152 indique la préparation nécessaire pour étudier le tendon par sa face postérieure. J'ai multiplié ces figures en raison de l'importance de cette insertion aponévrotique négligée par quelques auteurs.

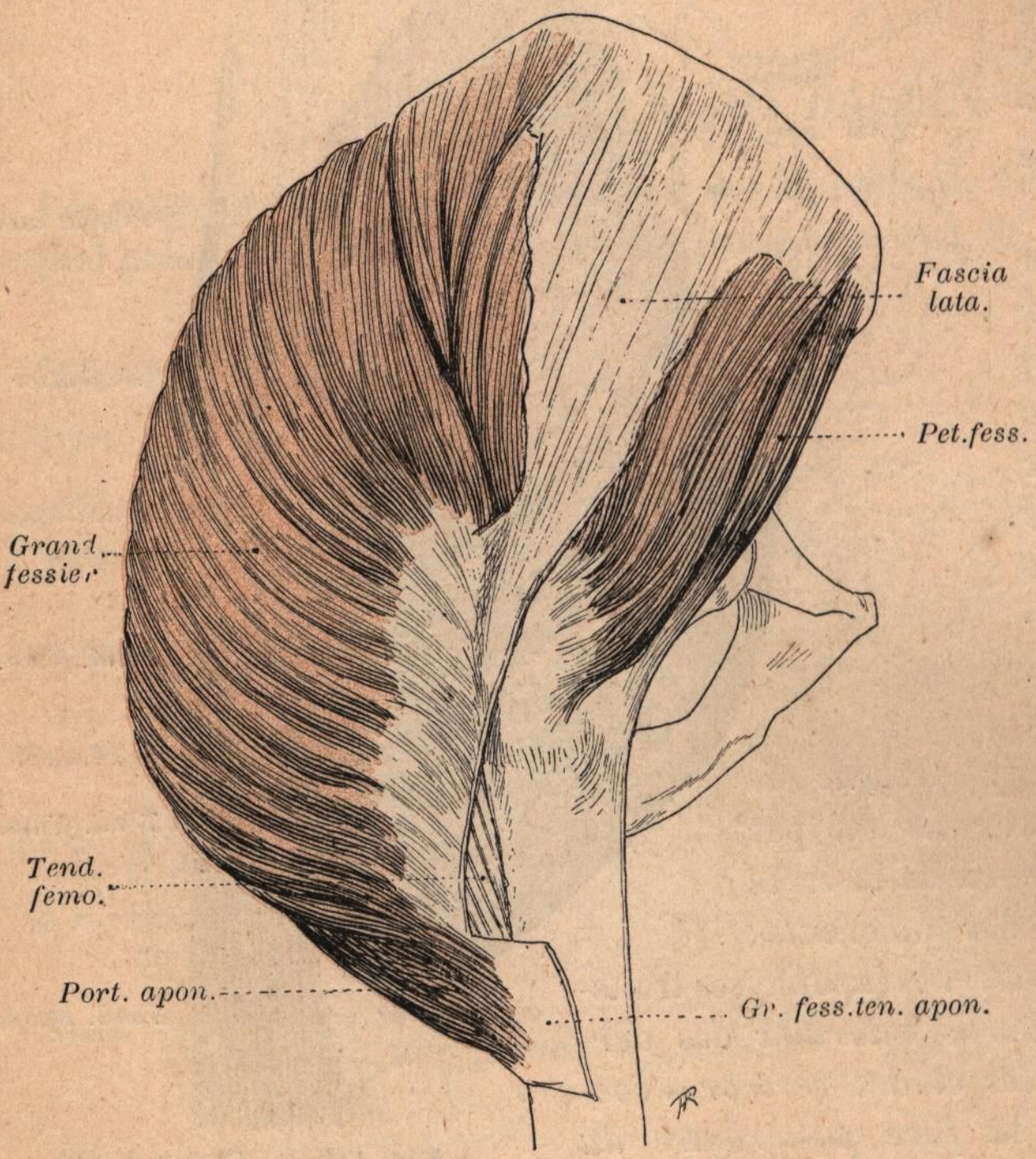

Fig. 151. — Grand fessier; insertions.

Dans quelques cas, on remarque une demi-torsion du muscle, dont les faisceaux supérieurs descendent vers la partie inférieure du tendon, tandis que les faisceaux supérieurs gagnent la partie supérieure de ce tendon, entrecroisement qui rappelle celui que présente le grand pectoral.

Rapports. — Par sa face superficielle convexe, le grand fessier est en rapport avec le pannicule graisseux si épais et si serré de la région fessière. — Par sa face profonde, il recouvre le muscle moyen fessier, le pyramidal, les jumeaux encadrant le tendon de l'obturateur interne, le carré crural, la grande échancrure sciatique et les vaisseaux et nerfs qui en émergent (vaisseaux et nerfs fessiers, ischiatiques et honteux internes, grand et petit nerfs

sciatiques), les insertions supérieures du biceps et du demi-membraneux et la partie supérieure du grand adducteur. Le large tendon aponévrotique, par lequel le grand fessier se tisse aux fibres verticales du fascia lata, glisse sur la face externe du grand trochanter, que recouvrent en partie les insertions du moyen fessier, par l'intermédiaire d'une bourse séreuse, étendue, cloisonnée, mal délimitée. — Des quatre bords du muscle, deux sont verticaux ou à peu près et répondent, l'interne à l'origine, l'externe à l'insertion. Les deux autres sont obliques. Le bord supérieur, aminci, adhère intimement à l'aponévrose du moyen fessier. Le bord inférieur, libre, épais, arrondi, convexe en bas, répond dans son tiers interne à la graisse contenue dans la fosse ischio-rectale ; dans son tiers moyen, il recouvre l'ischion dans l'extension de la cuisse, mais se relève et le découvre dans la flexion du membre, de sorte que les faisceaux musculaires ne sont point comprimés quand on est assis. Une bourse séreuse, mal délimitée et inconstante, se trouve entre le muscle et l'ischion. Ce bord, oblique, est croisé dans son tiers moyen par le pli fessier qui est transversal. Avec mon collaborateur et ami, Paul Richer, nous avons montré l'erreur de ceux qui attribuent le pli fessier à la saillie du bord inférieur du muscle grand fessier. Il y a longtemps d'ailleurs que Luschka a décrit les gros trousseaux fibro-élastiques, qui vont de l'ischion à la face profonde du derme (*ligamenta ischio-cutanea*), déterminant la dépression transversale connue sous le nom de pli fessier.

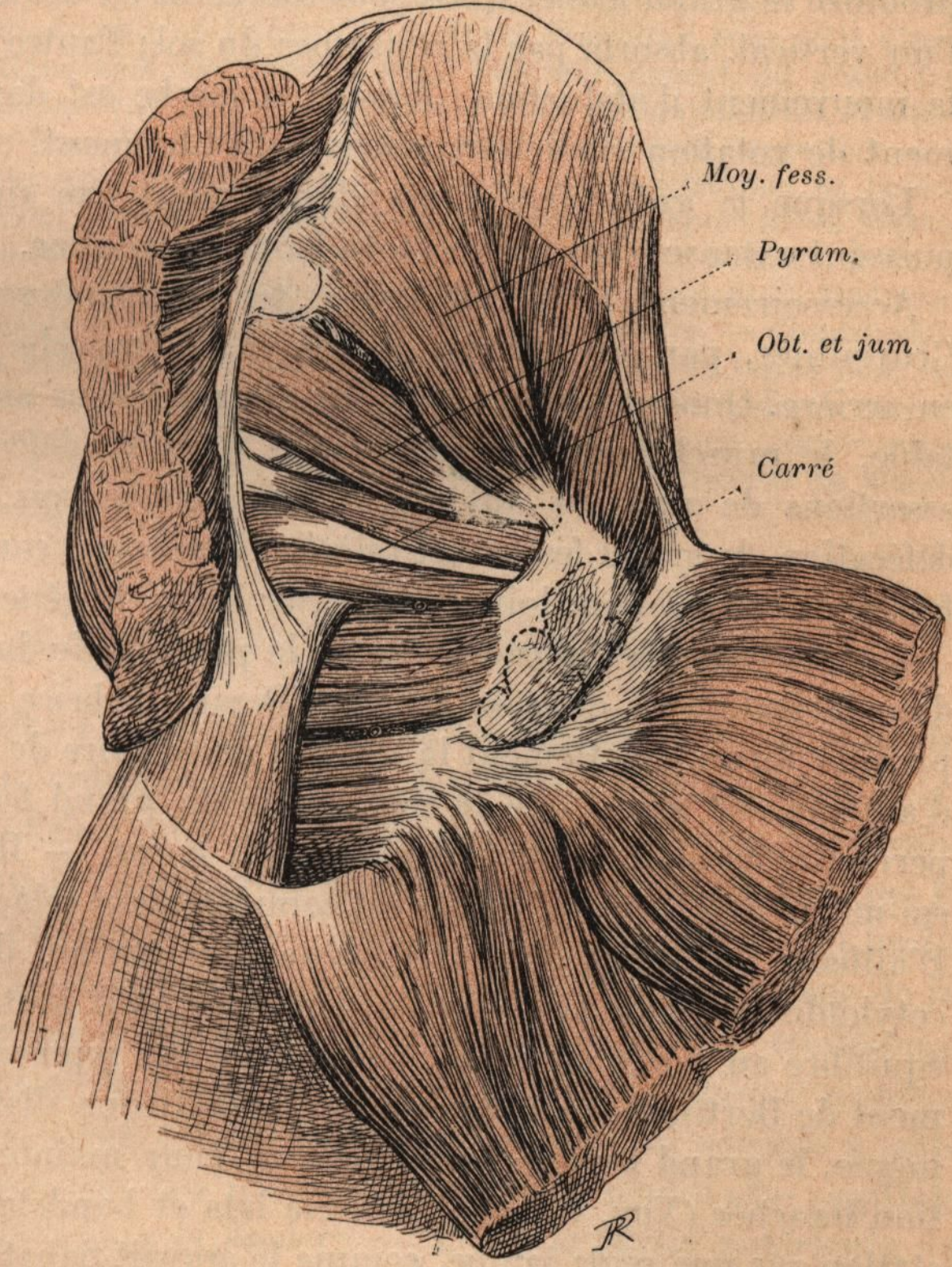

Fig. 152. — Muscles de la fesse; couche profonde.

Action. — On admet généralement que le grand fessier : — 1° étend la cuisse sur le bassin ; — 2° lui imprime un mouvement de rotation en dehors ; — 3° la place en légère abduction.

Le grand fessier est avant tout *un extenseur*. Lorsqu'on faradise le muscle, le membre inférieur se porte fortement en arrière : « c'est le plus énergique des extenseurs de la cuisse ; c'est lui qui la porte le plus en arrière et il en produit l'extension avec beaucoup plus de puissance que tous les autres extenseurs réunis » (Duchenne). — Le mouvement de rotation de dedans en dehors

est exécuté sans force et, pendant la faradisation du muscle, on peut l'empêcher sans difficulté. Quant au rôle d'abducteur que nombre d'auteurs attribuent au grand fessier et plus particulièrement à ses faisceaux inférieurs (Winslow, Sabatier), Duchenne le nie absolument. Il se refuse aussi à admettre le rôle d'adducteur que Cruveilhier accorde à ces mêmes faisceaux inférieurs. — Lorsque le sujet se trouve dans la station assise, les jambes fléchies et les pieds reposant sur le sol, la contraction du grand fessier produit cependant l'abduction de la cuisse. Mais, ce mouvement d'abduction s'effectue sans aucune énergie. Il est dû à ce que le mouvement de rotation en dehors, que tend à produire le grand fessier, peut se décomposer en deux mouvements secondaires: l'un vertical, absorbé par la résistance du sol; l'autre horizontal, qui représente le mouvement d'abduction; lorsque la jambe est dans l'extension, ce mouvement de rotation en dehors s'accomplit librement.

Lorsque le grand fessier prend son point fixe sur la cuisse, il devient un puissant extenseur du bassin et du tronc tout entier.

Accessoirement, le grand fessier tend l'aponévrose fémorale. — D'après Cruveilhier, par son attache au coccyx, il empêche le renversement de cet os en arrière. Quoique cette action du grand fessier sur le coccyx soit incontestable, le muscle ne joue aucun rôle dans la défécation, contrairement aux assertions de quelques auteurs. Il est facile de voir, en effet, que, pendant la défécation, le grand fessier est relâché. D'ailleurs, comme il rapproche les deux fesses, sa contraction, loin de favoriser l'acte, le gênerait plutôt.

Un des points les plus discutés de la physiologie du grand fessier est son rôle dans la station et dans la marche. Depuis Fabrice d'Aquapendente, qui a le premier formulé nettement la théorie musculaire de la station debout, nombre d'auteurs ont pensé que la contraction du grand fessier était nécessaire pour permettre le maintien de l'équilibre du corps. — Il est facile de s'assurer sur soi-même que le grand fessier est complètement relâché dans la station debout. D'ailleurs, le centre de gravité passant en arrière du centre des deux cavités cotyloïdes, c'est en avant de l'articulation qu'il faut chercher la force qui fait équilibre au poids du corps; cette force est représentée par le puissant ligament de Bertin et peut-être par le psoas-iliaque distendu (Giraud-Teulon). De même, le grand fessier n'intervient ni pour maintenir l'équilibre dans la station hanchée (Voy. tenseur du fascia lata et bandelette de Maissiat), ni dans la station sur une seule jambe, comme le croyait Sabatier.

Dans la marche sur un terrain plat, le grand fessier est absolument inactif; en revanche, il se contracte énergiquement dans la marche sur un plan ascendant, l'ascension d'un escalier, le saut, l'action de se lever d'un siège.

Innervation. — Le muscle grand fessier reçoit ses nerfs en grande partie du petit sciatique. — A la sortie de la grande échancrure sciatique, au-dessous du muscle pyramidal, le nerf fessier inférieur abandonne un rameau assez volumineux, qui se porte en arrière, en bas et en dedans, pour remonter ensuite sur la face profonde du grand fessier en formant une courbe à concavité supéro-externe. — On peut trouver le nerf du grand fessier venant non du petit sciatique, mais d'un véritable plexus formé par le petit sciatique et surtout le grand sciatique. — Dans l'un et l'autre cas, le nerf se divise en trois branches : l'une antérieure, se porte horizontalement en avant et se divise bientôt en une gerbe de petits filets; l'autre, moyenne, descend obliquement en avant; la troisième, postérieure, se porte verticalement en bas jusqu'au bord inférieur du muscle pour remonter ensuite dans son épaisseur. — Sappey signale un petit filet nerveux venant de la sixième paire sacrée et allant

se perdre dans la partie inférieure du muscle grand fessier. — Trolard décrit sous le nom de *nerf fessier postérieur* un petit filet nerveux formé par la réunion des première et deuxième branches postérieures du plexus sacré, qui se perd dans le muscle au niveau de ses insertions postérieures et internes.

Variations et anomalies. — La fixité de ce muscle, qui atteint chez l'homme son maximum de développement, est remarquable; ses anomalies sont relativement peu fréquentes. — Chudzinski fait remarquer que dans les races de couleur le grand fessier, plus étroit et moins épais que dans la race blanche, tend à se rapprocher de celui des anthropoïdes. — On a observé : tantôt la disparition de quelques-uns de ses faisceaux, les inférieurs le plus souvent; tantôt la réapparition, anormale chez l'homme, de faisceaux constants chez certains animaux. Macalister a même observé un grand fessier entièrement réduit, naissant seulement des deux dernières vertèbres sacrées : il s'agit là sans doute d'une atrophie morbide, car pareille réduction ne s'observe jamais, même chez les anthropoïdes. Luschka et Macalister ont signalé un faisceau musculaire qui suivait le bord inférieur du grand fessier, dont le séparait un interstice linéaire et le quittait pour aller s'insérer à la lèvre externe de la ligne âpre. Ce faisceau, chef inférieur, caudal, du grand fessier, correspond à celui que Sabatier et Meckel ont retrouvé chez les mammifères et décrit sous le nom de muscle coccy-fémoral. A cette formation, semble encore se rattacher le muscle observé par Chudzinski qui, naissant sur le ligament sacro-sciatique, se perdait en bas sur l'aponévrose fémorale. Parfois, de l'ischion se détachent quelques fibres musculaires qui vont se jeter dans la masse du grand fessier, constituant le chef ischiatique de ce muscle, normal chez certains mammifères (Meckel), chez le gorille (Duvernoy) — Tiedmann et Luschka ont observé le dédoublement du grand fessier en deux couches. — Chudzinski a noté la fusion plus ou moins complète du grand fessier avec le tenseur du fascia lata, fait intéressant en ce qu'il offre un beau cas de *deltoïde-fessier.* — Heinecke indique la présence d'une petite séreuse entre l'aponévrose d'insertion et l'épine iliaque postéro-supérieure; récemment Morestin a décrit de petites séreuses répondant au frottement du muscle sur les tubercules sacrés. Ces organes séreux sont inconstants.

TENSEUR DU FASCIA LATA. — M. tensor fasciæ latæ.

C'est à tort que Cruveilhier, Bourgery et d'autres désignent le tenseur du fascia lata comme « le plus volumineux de tous les tenseurs aponévrotiques ». En fait, les faisceaux superficiels du grand fessier qui vont à l'aponévrose fémorale constituent un tenseur de l'aponévrose plus volumineux et plus fort que le tenseur du fascia lata, leur antagoniste. — Allongé, épais, quadrilatère et tordu sur son axe longitudinal, ce muscle répond à l'union de la face externe de la fesse avec la face antérieure de la cuisse. Il naît : — 1° par une lame tendineuse mélangée de fibres charnues, de la *partie externe de l'épine iliaque antéro-supérieure*, et, dans une étendue variable, de l'*échancrure* qui succède à cette épine sur le *bord antérieur de l'os iliaque*; cette lame tendineuse sagittale s'enfonce entre le psoas et le moyen fessier; — 2° de la partie antérieure du *moyen fessier*, à laquelle le tenseur du fascia lata est intimement uni. Les fibres, disposées en fascicules parallèles, disposition analogue à celle du grand fessier, forment un corps charnu prismatique et triangulaire dont la face interne répond au muscle iliaque et au tendon du droit antérieur, dont la face postérieure repose sur le moyen fessier et le vaste externe, et dont la face externe répond à l'aponévrose superficielle. Ces fibres se dirigent obliquement en bas et en arrière, et se terminent par de longues fibres aponévrotiques, qui s'incurvent légèrement et se mélangent aux fibres verticales de l'*aponévrose fémorale*, vers la jonction du tiers supérieur avec les deux tiers inférieurs de la cuisse. Ces fibres, bien que confondues avec les fibres verticales du fascia lata, peuvent être suivies jusqu'au *tubercule de la tubérosité externe du tibia* sur laquelle elles s'insèrent; quelques-unes s'incurvent en avant pour

gagner le bord externe et la face antérieure de la rotule, sur laquelle elles se continuent avec des fibres aponévrotiques venues du côté interne.

Cette partie externe, épaissie, du fascia lata, porte le nom *de ligament iliotibial* ou *bandelette de Maissiat* (A).

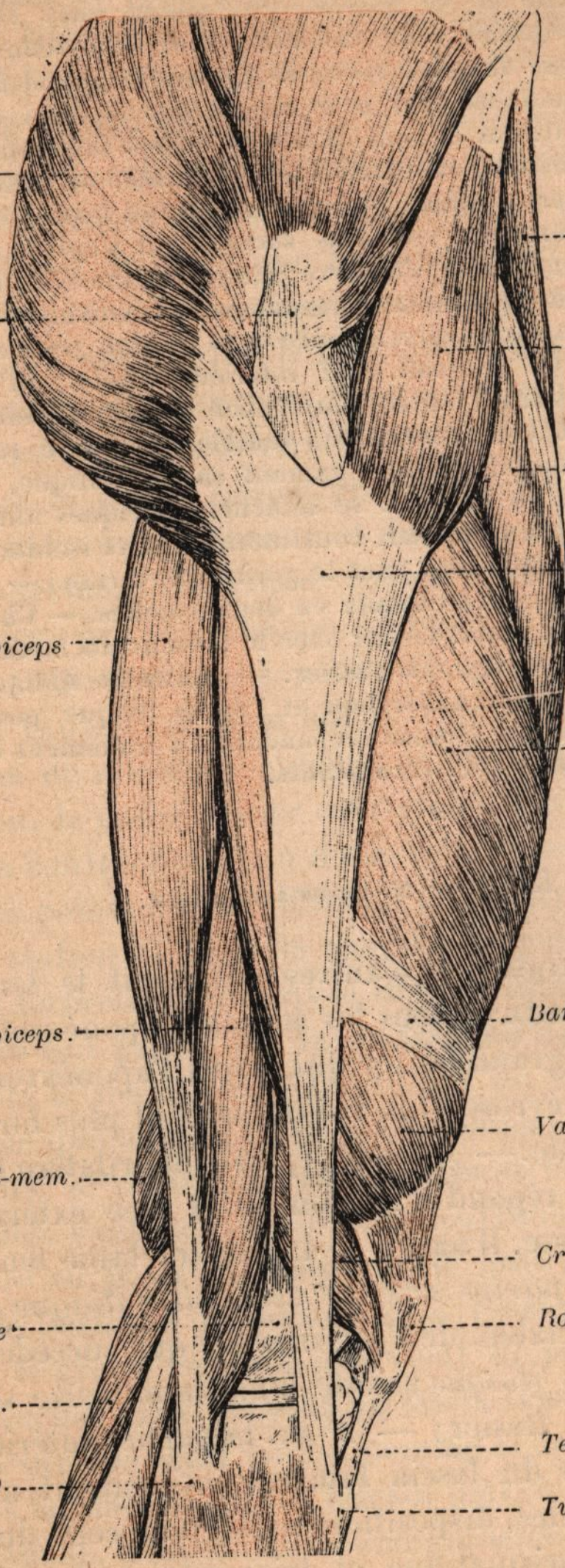

Fig. 153. — Muscle tenseur du fascia lata; région externe de la cuisse.

Le corps charnu du tenseur du fascia lata est inclus dans une loge aponévrotique, dédoublement du fascia; le feuillet profond de cette loge est en général plus épais que le feuillet superficiel, transparent. La paroi profonde de la loge présente un ou deux grands orifices par lesquels vaisseaux et nerfs arrivent au tenseur.

L'innervation est traitée avec celle des moyen et petit fessiers.

Action. — Le tenseur du fascia lata tend la partie externe de l'aponévrose fémorale; il imprime à la cuisse un mouvement de rotation de dehors en dedans; au maximum de sa contraction, il fléchit légèrement la cuisse, en la portant un peu dans l'abduction.

Par son action sur l'aponévrose, il joue un rôle pour le maintien de l'équilibre, dans la station debout. Comme les faisceaux aponévrotiques du grand fessier, le tenseur du fascia lata agit surtout sur la bandelette de Maissiat (muscle de la bande large, Winslow). Il semble que, lorsque cette bandelette est tendue sur le grand trochanter, qui presse sur elle de dedans en dehors dans la station hanchée, le tenseur du fascia lata agit comme le grand fessier, pour empêcher cette bandelette de se luxer sur cette tubérosité (Voy. Welcker, *Archiv für Anat. u. Phys.*, 1875).

Il agit synergiquemennt avec le psoas (fléchisseur et rotateur en dehors) pour provoquer la flexion directe de la cuisse.

Variations et anomalies. — Assez fréquemment, on a observé le dédoublement du tenseur du fascia lata. Macalister a observé un cas de division complète, dans lequel un faisceau antérieur partait de l'épine iliaque antéro-supérieure, tandis qu'un faisceau postérieur naissait de la crête iliaque. — On a signalé des faisceaux surnuméraires se détachant de l'arcade fémorale, de la crête iliaque et même de l'aponévrose abdominale. Gruber a publié le seul cas d'absence de ce muscle connu chez l'homme (*Virch. Archiv*, 1880). Je rappelle que Chudzinsky a observé l'union de ce muscle avec le grand fessier.

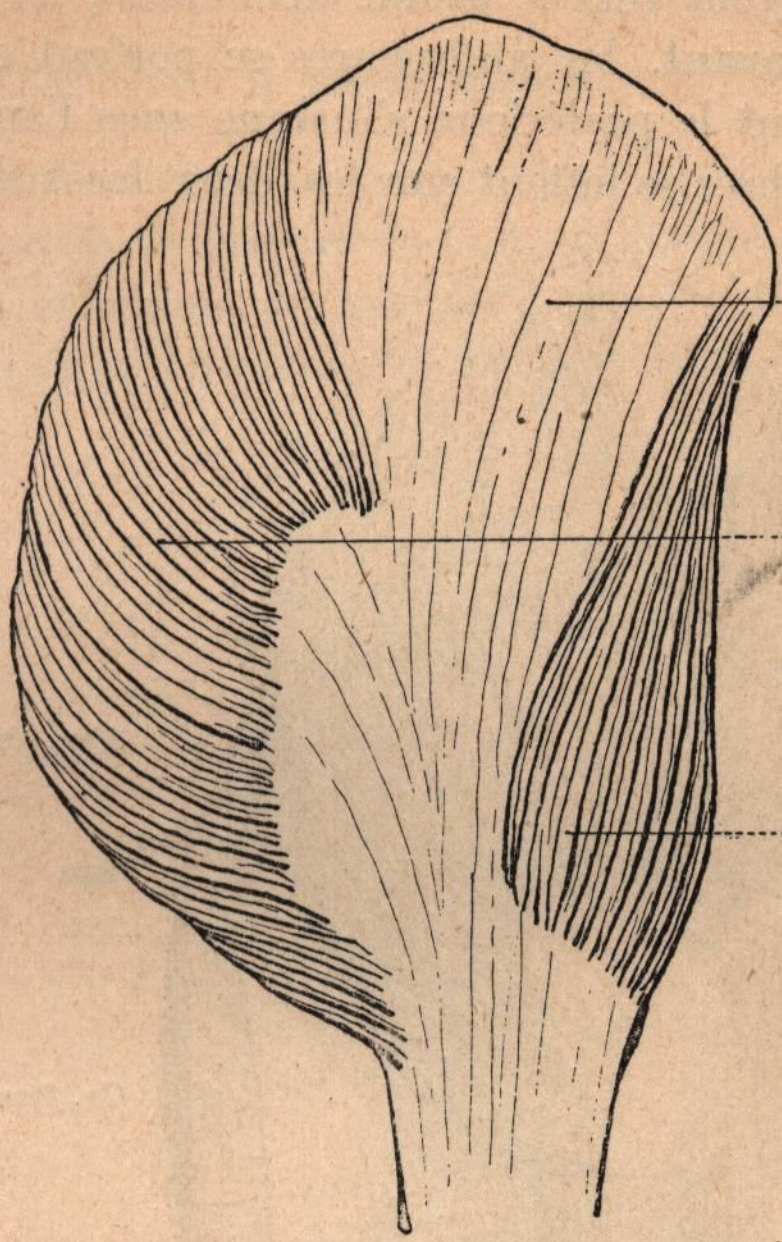

Fig. 154. — Schéma du deltoïde fessier.

(A). — Maissiat (Mémoires sur la station des animaux, *Comptes rendus de l'Académie des sciences*, 1842, p. 362) écrit : « Cette bande fibreuse assez mal déterminée sur ses bords est une portion plus résistante de l'aponévrose du fascia lata. Elle est d'une largeur variable entre 4 et 8 centimètres. Elle naît de la crête iliaque à son point le plus saillant, descend verticalement sous la peau, touche au grand trochanter sur lequel elle est mollement assujettie, puis, longeant la cuisse, atteint le tibia et s'y fixe en dehors. On pourrait la nommer *bande ilio-trochantéro-tibiale.* » M. démontre son action dans la station *sur un seul membre*, attitude naturelle (Léonard de Vinci). — « Tant que l'homme se tient sur deux membres, l'équilibre n'est qu'instable, le bassin forme avec les deux membres et le sol un cadre rectangulaire; mais la mobilité des quatre angles de ce cadre (surtout des angles supérieurs, articulations coxo-fémorales, est grande et l'équilibre difficile à garder. Alors il arrive que le tronc s'inclinant à droite ou à gauche, l'angle correspondant diminue; et cette diminution s'accentuerait, n'était l'intervention de la bandelette qui, bientôt tendue, résiste, et finit par caler le corps dans l'attitude hanchée. Par exemple, la taille a perdu de sa hauteur. »

MOYEN FESSIER. — M. glutœus medius.

Aplati, épais, disposé en éventail dont les fibres convergent de la fosse iliaque vers le grand trochanter, recouvert par le grand fessier à sa partie postérieure, recouvrant le petit fessier, le moyen fessier répond par sa plus grande étendue à l'épaisse aponévrose intermédiaire au grand fessier et au tenseur du fascia lata. On peut considérer cette aponévrose comme représentant la partie moyenne atrophiée d'un deltoïde fessier constitué par le grand fessier, le tenseur du fascia lata et l'aponévrose intermédiaire (fig. 154).

Le moyen fessier naît : des *trois quarts antérieurs de la lèvre externe de la crête iliaque*, et de toute la partie de la *fosse iliaque* externe comprise entre les lignes demi-circulaires antérieure et postérieure, surface falciforme à pointe antérieure (Voy. fig. 156 et *Ost.*, fig. 195). A ces origines osseuses, qui se font par des fibres charnues, il faut ajouter les nombreux faisceaux qui se détachent : — *a*) de l'aponévrose qui recouvre le muscle, — *b*) du feuillet

aponévrotique commun avec le tenseur du fascia lata et le petit fessier, — c) d'une arcade fibreuse qui, allant de l'os iliaque au sacrum, limite le canal ovalaire par où passent les vaisseaux fessiers supérieurs. De ces origines, les fibres convergent vers le grand trochanter; les postérieures descendant obliquement en avant, les antérieures se portant en arrière. Elles forment deux faisceaux, dont le postérieur s'insinue sous l'antérieur avec lequel il s'entrecroise. Ces fibres se jettent sur les deux faces d'un tendon large et plat, qui, d'abord caché dans l'intérieur du corps charnu, apparaît sur sa face interne et se dégage seulement au niveau de l'insertion, à *l'angle postéro-supérieur et à la face externe du grand trochanter*, déterminant la large empreinte en virgule que nous avons représentée (Voy. *Ostéol.*, fig. 229).

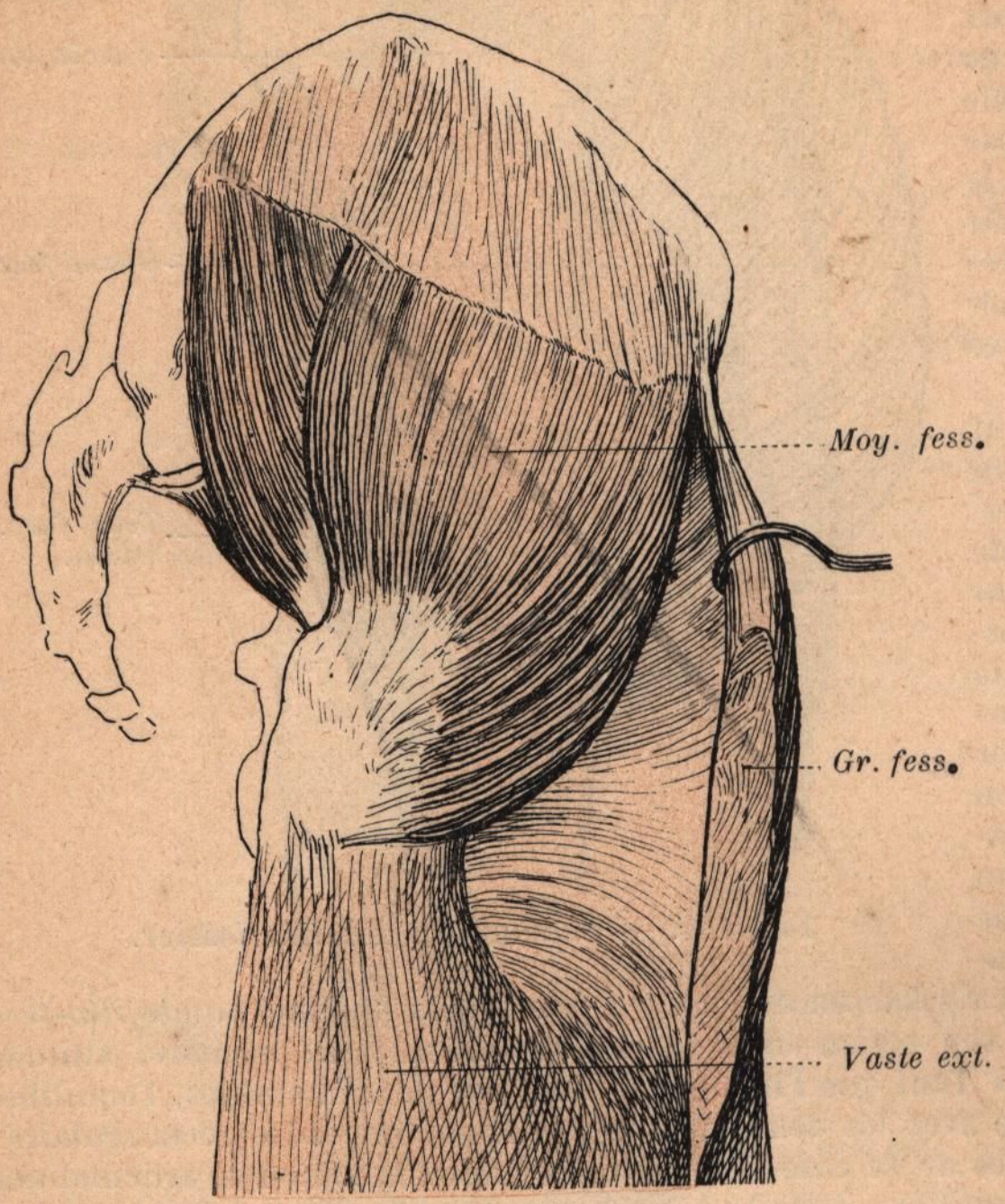

Fig. 155. — Moyen fessier.

Ce large tendon d'insertion est uni au tendon du pyramidal par quelques adhérences, sous lesquelles on trouve une petite bourse séreuse entre les deux tendons, tout près de leur insertion. Une ou deux autres petites séreuses répondent à la réflexion du tendon sur le bord supérieur du grand trochanter. Les fibres antérieures accompagnent le tendon jusqu'à son insertion, en entourant la face ou bord antérieur du grand trochanter : là, ces fibres adhèrent parfois au tendon du petit fessier ou sont séparées de lui par une bourse séreuse.

Action. — Lorsque le moyen fessier se contracte en totalité, il produit l'abduction directe de la cuisse avec une grande force. — La contraction isolée de ses faisceaux antérieurs produit la rotation interne de la cuisse, puis une abduction associée à un léger degré de flexion. Les faisceaux postérieurs déterminent au contraire la rotation externe, ainsi que de l'abduction associée à de l'extension. Seule, la portion moyenne est directement abductrice — Duchenne a constaté que la contraction successive des différents faisceaux, obtenue en promenant des réophores sur la surface du muscle, détermine la production d'un mouvement de circumduction de la cuisse, associé à des mouvements de rotation autour d'un axe longitudinal.

Variations et anomalies. — Homologue (Sabatier) du sus- et du sous-épineux, le moyen fessier est assez souvent divisé, comme l'ont vu Henle, Macalister, Young, en deux faisceaux, par un interstice cellulo-aponévrotique ; — Chudzinski, Macalister, Calori ont constaté

sa fusion complète avec le pyramidal et le petit fessier; — Henle a vu quelques-unes de ses fibres charnues s'insérer sur le tendon du pyramidal; dispositions qui rappellent toutes, de plus ou moins loin, celle observée par Humphry chez certains singes, où les deux fessiers, le moyen et le petit, et le pyramidal forment une masse commune.

PETIT FESSIER. — **M. glutœus minimus.**

Triangulaire, aplati, rayonné en éventail à demi déployé, recouvert par le moyen fessier, recouvrant la partie inférieure de la fosse iliaque externe, le petit fessier naît, par des fibres charnues, de toute la partie de la *fosse iliaque externe*, située entre la ligne demi-circulaire antérieure et les attaches supérieures de la capsule coxo-fémorale, jusqu'à la partie antérieure du pourtour de la grande échancrure sciatique. En avant, au niveau de l'épine iliaque antéro-supérieure et de l'échancrure sous-jacente, ses origines se confondent avec celles du moyen fessier et du tenseur du fascia lata. — De cette large surface d'origine, les fibres convergent vers le bord antérieur du grand trochanter : les antérieures, presque verticales, décrivent une courbe à concavité postérieure; les postérieures se dirigent presque horizontalement en avant. Ces fibres se fixent sur la face profonde d'un tendon qui vient s'insérer sur *toute la lèvre externe du bord* (de la face serait mieux) *antérieur du grand trochanter*. Cette insertion est remarquable : tandis que les fibres antérieures descendent directement, les postérieures se coudent presque à angle droit en se réfléchissant sur l'angle antéro-supérieur du grand trochanter. Ce tendon, encadré par les insertions du vaste externe, s'insère sur une hauteur de quatre centimètres. Une bourse séreuse constante répond à la réflexion du tendon ainsi plissé.

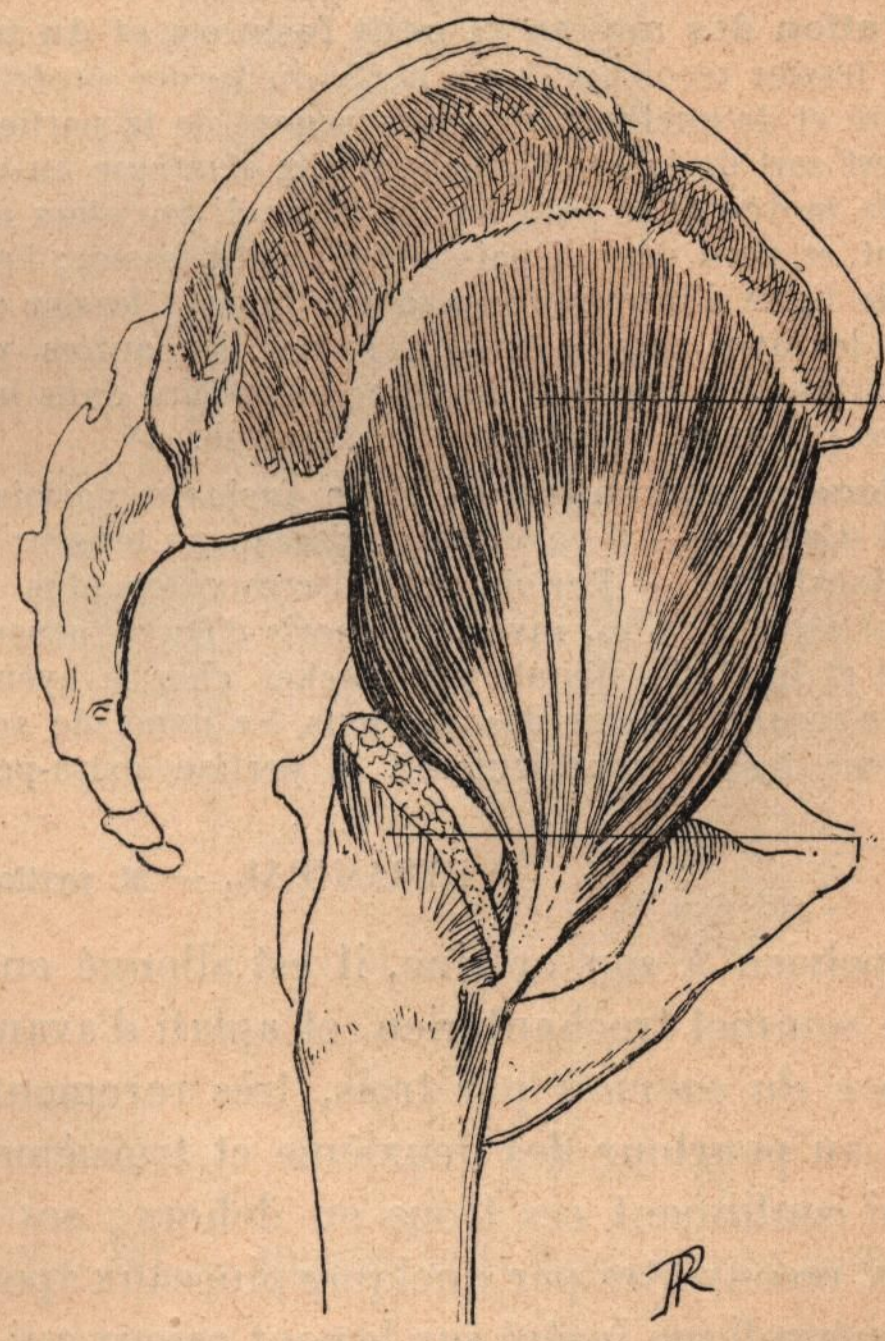

Fig. 156. — Petit fessier.

La face profonde du petit fessier contracte d'intimes adhérences avec la capsule fémorale, qui enferme dans son dédoublement le tendon réfléchi du droit antérieur. Assez souvent un gros trousseau tendineux se mêle à la capsule.

En avant, le petit fessier est souvent confondu avec le moyen fessier, ces deux muscles naissant d'un tendon commun qui parfois descend jusqu'au grand trochanter (*ligamentum suspensorium trochanterii de Gunther*) ; pour séparer les deux muscles il faut procéder d'arrière en avant. — Le bord supérieur

du muscle est convexe et demi-circulaire; le bord antérieur, uni à celui du moyen fessier, forme une masse charnue épaisse et convexe, qui se loge dans la concavité d'un feuillet aponévrotique, dépendance de l'enveloppe aponévrotique du tenseur (Voy. fig. 151). — Le bord postérieur, aminci, s'insinue sous le pyramidal.

Action. — L'action du petit fessier est analogue à celle du moyen. Tous les deux, prenant leur point fixe sur le fémur, jouent un rôle important dans la fixation du bassin. Lorsque le corps repose sur un des membres (station hanchée, deuxième temps de la marche), ils se contractent pour empêcher le poids du corps d'entraîner le bassin du côté opposé (Duchenne).

Innervation des moyen et petit fessiers et du tenseur du fascia lata. — Le moyen et le petit fessier reçoivent leurs nerfs du fessier supérieur : né de la partie postérieure du lombo-sacré et de quelques rameaux venant de la partie postérieure du plexus sacré (Valentin), ce nerf sort de la grande échancrure sciatique au-dessus du pyramidal, pénètre aussitôt entre le moyen et le petit fessier, et se divise alors en deux rameaux. L'un, inférieur et descendant, se perd dans l'épaisseur du petit fessier; l'autre, supérieur et horizontal, suit à peu près la ligne d'insertion supérieure du petit fessier et se divise en cinq ou six branches se portant les unes vers le moyen fessier, les autres vers le petit. — Un filet assez volumineux continue la direction du tronc et se perd dans le tenseur du fascia lata qu'il aborde par sa face profonde, vers sa partie moyenne.

Variations et anomalies. — Il se fusionne parfois avec le moyen fessier et avec le pyramidal (Calori); — il envoie un faisceau au tenseur du fascia lata (Walsham); au vaste externe (Macalister). — Parfois ses faisceaux les plus antérieurs s'isolent, constituant un muscle qui répond au m. invertor femoris d'Owen, observé chez l'orang et les autres singes par Wood et Bischoff, signalé par Meckel chez la hyène, et par Strauss-Durckeim chez le chat. — Ce muscle, encore désigné sous les noms de scansorius, de petit fessier antérieur, de quatrième fessier représenterait la portion extra-pelvienne du muscle iliaque.

PYRAMIDAL. — M. pyriformis.

Intra-pelvien à son origine, il est allongé en pyramide triangulaire à base sacrée, à sommet trochantérien, et aplati d'avant en arrière. Il naît de *la face antérieure du sacrum* par trois, très rarement quatre digitations qui s'implantent au pourtour des deuxième et troisième trous sacrés et dans les gouttières qui continuent ces trous en dehors ; ses origines se font par des fibres charnues, recouvertes par quelques pinceaux aponévrotiques (fig. 158). Le trousseau aponévrotique inséré sur le pont osseux qui sépare les deux trous est le plus fort; souvent, il marque son empreinte sur la face antérieure du sacrum (Voy. *Ostéol.*, tome I, p. 327). Ainsi constitué, le pyramidal se dirige en dehors, en avant et très légèrement en bas, vers la grande échancrure sciatique, au niveau de laquelle il reçoit, par son bord supérieur, quelques fibres charnues provenant de l'*os iliaque*, au voisinage de la symphyse sacro-iliaque, et d'autres venant du grand ligament sacro-sciatique. — Dès sa sortie du bassin, il se rétrécit assez rapidement, cheminant entre le moyen fessier et le jumeau supérieur, recouvert par le grand fessier, recouvrant quelques fibres du moyen. Ses fibres se concentrent sur un tendon qui apparaît d'abord sur la face antérieure et le bord supérieur du muscle et va s'insérer, en contractant d'intimes adhérences avec le jumeau supérieur, au bord supérieur du grand trochanter. — Quelques auteurs, après Heinecke, signalent en ce point une petite bourse séreuse.

Rapports. — Les rapports de ce muscle sont des plus intéressants. — *Dans le bassin*, sa face antérieure est en rapport avec le plexus sacré, la portion sa-

crée du sympathique, les vaisseaux sacrés latéraux et hypogastriques et l'aponévrose pelvienne supérieure sur laquelle se meut le rectum. — *Hors du bassin*, la face antérieure du pyramidal entre en rapport avec la petite épine sciatique, le petit ligament sacro-sciatique, des fibres du moyen fessier qui s'interposent plus ou moins entre elle et l'os et la partie postérieure de la capsule coxo-fémorale. — La face postérieure répond d'abord au sacrum et au grand ligament sacro-sciatique; hors du bassin, elle est recouverte par le grand fessier. — J'ai déjà montré le bord supérieur du pyramidal, longeant le bord postérieur du moyen fessier, et limitant, avec celui-ci et la partie supérieure de la grande échancrure sciatique, le canal ostéo-fibreux par lequel émergent les vaisseaux et nerfs fessiers. Le bord inférieur limite avec le jumeau supérieur un orifice ou fente triangulaire à pointe trochantérienne, par la base de laquelle émergent le grand et le petit nerf sciatique, l'artère ischiatique, les vaisseaux et le nerf honteux internes. Cet orifice, ou canal *sous-pyramidal* est plus large, plus facilement dilatable, que le canal *sus-pyramidal* des vaisseaux fessiers. Je crois, à l'encontre de Bourgery, qu'il constitue la voie la plus favorablement disposée pour les épanchements ou les hernies ischiatiques.

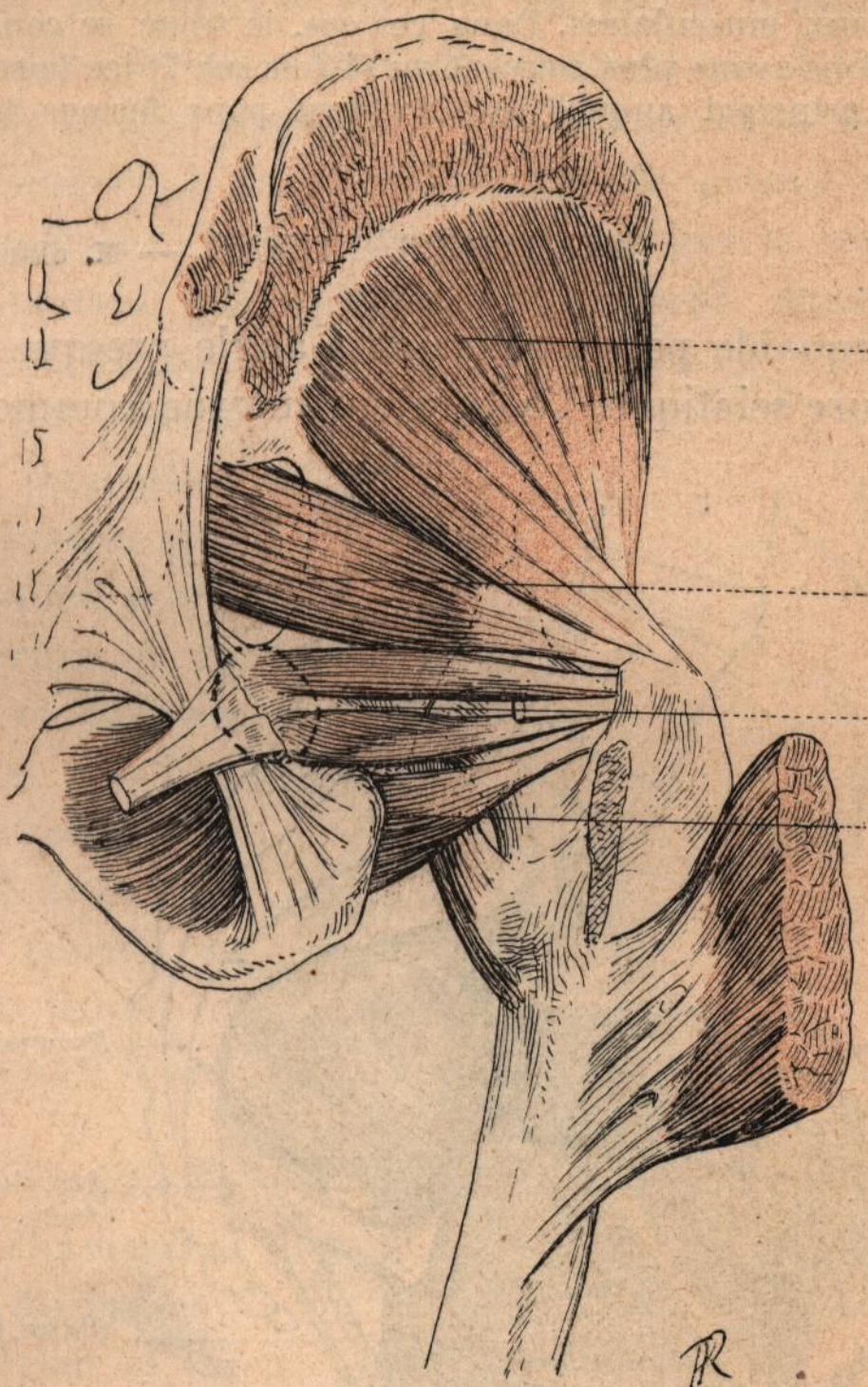

Fig. 157. — Muscles de la fesse; couche profonde.

Innervation. — Né de la partie postérieure du plexus sacré, le nerf du pyramidal se détache à la hauteur même du muscle, ou très peu au-dessus, et l'aborde par sa face antérieure dans sa portion extra-pelvienne. — Il n'est pas rare de trouver deux ou plusieurs filets très grêles se distribuant au muscle pyramidal.

Variations et anomalies. — Bien que Macalister ait constaté dans un cas l'extension des insertions du pyramidal qui s'étendaient à la cinquième sacrée et au coccyx, on peut dire, d'une façon générale, que dans toutes ses variations, ce muscle présente une tendance manifeste à la réduction et à la perte de son individualité. Sans insister ici à nouveau sur des faits déjà signalés, nous rappellerons sa fusion avec le moyen et le petit fessier. Plus souvent encore, suivant Chudzinski, il peut s'unir aux jumeaux, à l'obturateur interne, et cela surtout dans les races de couleur. Enfin, on a noté sa réduction extrême, sa disparition même (Budge, Macalister, Chudzinski). Certains auteurs ont mis en doute cette disparition, pensant que, souvent sinon toujours, il s'agissait d'une fusion méconnue.

Rapports du muscle pyramidal et du grand sciatique. — Le muscle pyramidal ne se présente pas toujours en un seul corps musculaire; il n'est pas extrêmement rare de le voir divisé en deux faisceaux, dont l'un est antérieur à l'autre, et quelquefois un peu

supérieur. Ces faisceaux sont généralement de même grosseur; cependant il peut arriver que le faisceau supérieur soit plus considérable. Ces deux portions du pyramidal se réunissent sur un tendon commun et cylindrique, qui peut aussi rester divisé jusqu'au trochanter; il y a alors deux pyramidaux. Cette disposition anormale est expliquée par le passage du tronc ou d'une partie du grand nerf sciatique. Ce nerf, généralement constitué avant d'arriver au niveau du bord inférieur du muscle, passe sous ce bord; ou bien, fait rare, il perfore tout entier le pyramidal. Lorsque les branches sacrées ne se sont pas fusionnées au niveau de l'échancrure sciatique, on peut voir les branches supérieures du plexus (branches postérieures du tronc lombo-sacré et deuxième sacrée) passer entre les faisceaux musculaires. Dans ces cas, le tronc se constitue au delà du muscle, suivant Mouret. Nous avons plus souvent vu (4 fois sur 7) les faisceaux nerveux perforants rejoindre le tronc principal auquel ils s'accolent pour former le nerf sciatique poplité externe.

OBTURATEUR INTERNE. — **M. obturator internus.**

Remarquable par la réflexion à angle presque droit qu'il subit sur la petite échancrure sciatique, l'obturateur interne commence dans la cavité pelvienne, par un éventail charnu appliqué à la membrane obturatrice et à son cadre osseux, et va se terminer, après réflexion, sur la face interne du grand trochanter; — c'est un éventail musculaire à sommet tendineux, brisé au niveau de sa réflexion.

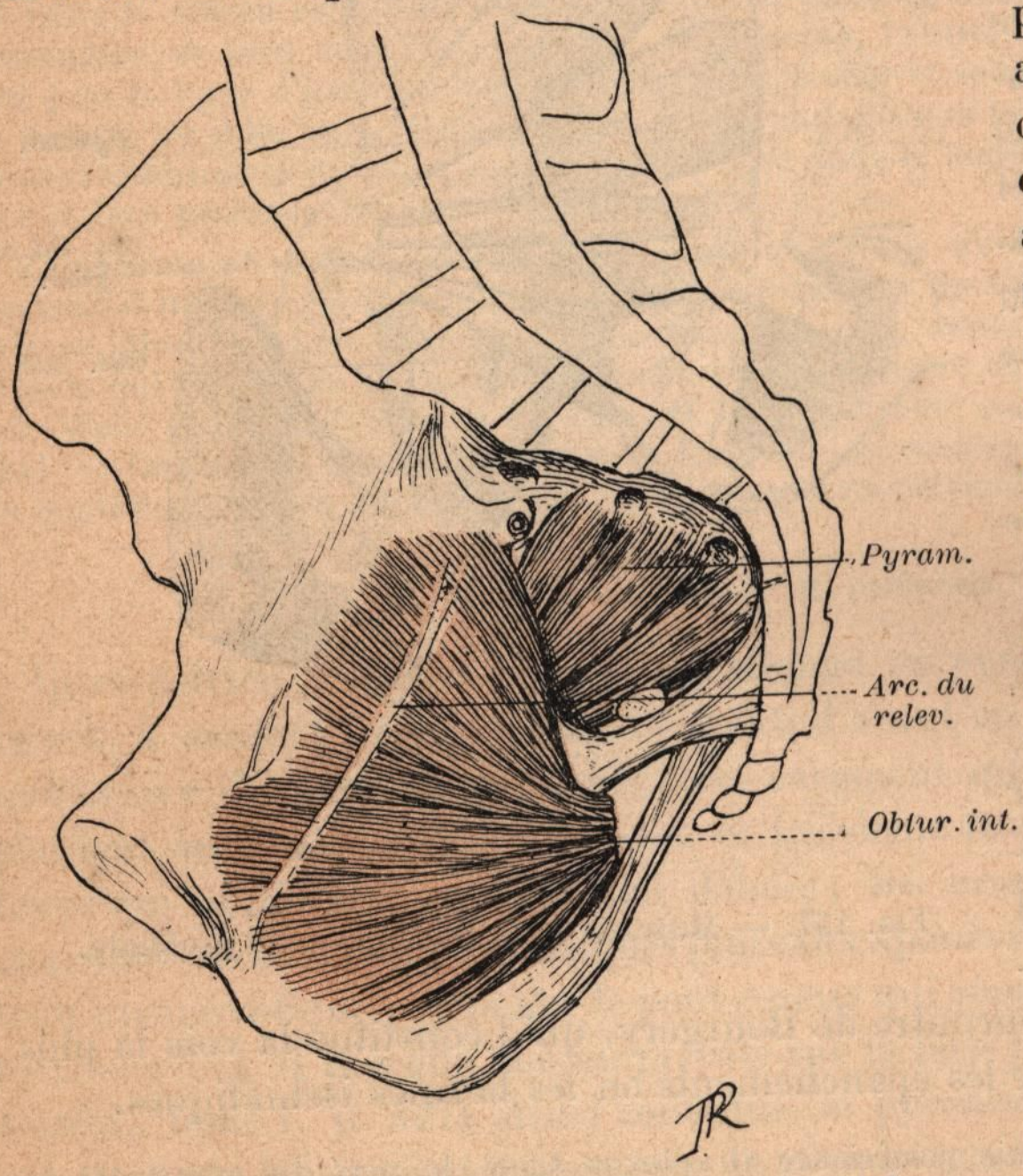

Fig. 158. — Obturateur interne et pyramidal.

Il naît : 1° de *tout le pourtour osseux du trou sous-pubien* (face pelvienne du pubis et de l'ischion et surface quadrilatère qui sépare le trou sous-pubien de l'échancrure sciatique, jusqu'à la ligne innominée); — 2° de la *membrane obturatrice interne*, qui lui appartient en propre, et dont les feuillets se continuent dans l'intérieur du muscle; — 3° d'*une aponévrose qui le recouvre*. Cette aponévrose, qui s'attache en haut à la ligne innominée forme, au niveau de la gouttière sous-pubienne, une arcade qui complète avec celle-ci le canal sous-pubien dans lequel s'engagent les vaisseaux et nerfs obturateurs (Voy. Picqué et Poirier, Hernie obturatrice. *Revue de chirurgie*, septembre 1891); en bas, elle se continue avec le prolongement du ligament sacro-sciatique qui remonte en *repli falciforme* le long de la branche horizontale de l'ischion (Voy. *Arthrologie*, p. 710). Dans sa moitié supérieure, elle est doublée par l'aponévrose du releveur de l'anus, qui parfois se termine en arcade vers la partie moyenne du muscle. Les fibres charnues naissent de la face interne de cette aponévrose, surtout en

haut et en bas, dans l'angle dièdre formé en haut par le pubis et l'aponévrose, en bas par l'aponévrose, le repli falciforme et l'ischion.

De ces origines, les fibres convergent vers la petite échancrure sciatique, transformée en trou par les ligaments sacro-sciatiques. Les fibres postérieures, verticales, débordent le squelette vers le fond de l'échancrure; les fibres pubiennes sont horizontales; les ischiennes ont une direction ascendante. Le muscle, ainsi épaissi et rétréci, se réfléchit suivant un angle presque droit, sur le bord de la petite échancrure et, se portant en avant, en dehors et en haut, remonte obliquement sur la face postérieure de l'ischion et de la capsule coxo-fémorale, pour aller s'insérer à *la face interne du grand trochanter*, près de l'angle antéro-supérieur. Le tendon est formé par la réunion de cinq ou six languettes tendineuses, qui apparaissent d'abord dans l'épaisseur du muscle, et se dégagent un peu avant le point de réflexion. Au niveau de la petite échancrure, ces languettes sont réduites à trois ou à quatre, qui glissent dans autant de petites gouttières creusées sur l'échancrure et la face postérieure de l'ischion, et revêtues d'un tissu fibro-cartilagineux. Un peu plus loin, ces languettes s'unissent en un tendon qui, logé d'abord dans l'interstice des jumeaux, croise ensuite le tendon du pyramidal, sous lequel il s'engage pour gagner son point d'insertion.

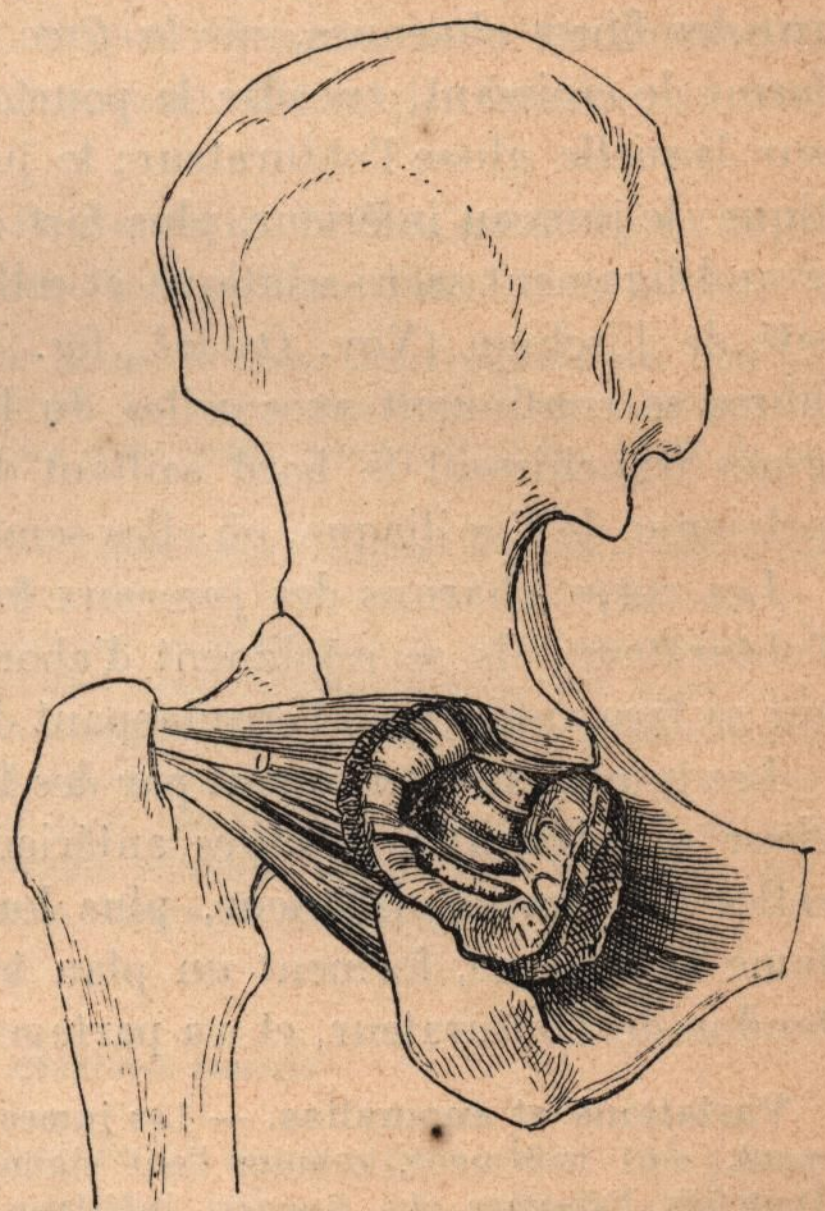

Fig. 159. — Bourse séreuse de l'obturateur interne.

Une grande bourse séreuse résulte du frottement du tendon sur l'échancrure; allongée suivant la direction du muscle, elle a un cul-de-sac intra-pelvien et un autre extra-pelvien. — Pour l'étudier, il faut sectionner transversalement le muscle après sa réflexion, et relever les deux chefs (Voy. fig. 159); on constatera alors que la bourse séreuse envoie des prolongements entre les tendons encore isolés. J'ai pu m'assurer que cette vaste séreuse résultait de la fusion de trois ou quatre séreuses annexées aux tendons d'abord isolés de l'obturateur; il n'est pas rare de retrouver les vestiges de cette séparation primitive. — Entre les corps charnus des jumeaux et le tendon, on trouve parfois une petite séreuse; rarement isolée, elle communique d'ordinaire avec la séreuse principale et apparaît comme un prolongement de celle-ci. — Parfois on rencontre une troisième bourse séreuse, entre le tendon et la capsule articulaire, près de l'insertion.

Rapports. — Dans la cavité pelvienne, l'obturateur est en rapport avec l'aponévrose pelvienne supérieure et le releveur de l'anus. — Releveur et obturateur, contigus et adhérents dans leur partie supérieure, s'écartent bientôt, limitant une large excavation remplie de graisse, l'excavation ischio-rectale,

au fond de laquelle cheminent les vaisseaux et nerfs honteux internes. — Hors du bassin, le tendon est recouvert par le grand fessier.

Innervation. — Son filet nerveux se détache du plexus sacré au niveau de la grande échancrure sciatique et se porte en bas et en dehors; puis, contournant l'épine sciatique, il rentre dans le bassin par la petite échancrure, en décrivant une courbe à concavité interne, pour atteindre le corps charnu qu'il pénètre par sa face postérieure.

JUMEAUX. — **M. gemelli.**

Les jumeaux, que nombre d'auteurs décrivent comme chef externe de l'obturateur interne, se présentent sous l'aspect de deux petits faisceaux charnus, flanquant la portion terminale et le tendon de l'obturateur interne : ils sont distingués en jumeau supérieur et jumeau inférieur. Ils prennent naissance par des fibres charnues, *sur la face postérieure de l'ischion;* leur origine, en forme de croissant, encadre le pourtour antérieur de la poulie cartilagineuse sur laquelle glisse l'obturateur; le jumeau supérieur empiète sur l'épine sciatique; le jumeau inférieur, plus fort en général, s'insinue entre les attaches du grand ligament sacro-sciatique et celles des muscles qui naissent de la tubérosité de l'ischion (Voy. *Ostéol.*, fig. 195); très souvent, quelques-unes de ses fibres se continuent avec celles du ligament et des muscles. Parfois, ses origines franchissent le bord saillant de l'échancrure, et empiètent sur la face pelvienne de l'os iliaque, où elles semblent bien continuer l'obturateur interne.

Les corps charnus des jumeaux forment gouttière aux bords du tendon de l'obturateur; ils se rejoignent d'abord sur la face profonde de celui-ci, puis, sur sa face antérieure, l'enveloppant dans un canal musculo-tendineux.

Les jumeaux se terminent par des fibres tendineuses : celles du jumeau supérieur se joignent aux fibres antérieures du tendon de l'obturateur interne; celles du jumeau inférieur, plus longues et rassemblées d'ordinaire en une lame tendineuse, forment un plan tendineux qui double la face profonde du tendon de l'obturateur, et va partager l'insertion trochantérienne de celui-ci.

Variations et anomalies. — Les jumeaux pelviens peuvent manquer soit simultanément, soit isolément, comme l'ont signalé Macalister, Wood, Knott, Gantzer, Meckel. Toutefois, l'absence du jumeau inférieur est plus rare (Chudzinski). — Tandis que le jumeau supérieur s'unit avec le pyramidal ou le petit fessier, le jumeau inférieur se confond avec le carré crural. — Plus souvent, ils forment avec l'obturateur une masse indivise; cette dernière disposition est si fréquente, chez l'homme et dans la série, que l'on peut considérer les jumeaux comme des faisceaux extra-pelviens de l'obturateur interne.

OBTURATEUR EXTERNE. — **M. obturator externus.**

Aplati et étalé en éventail au-devant du trou sous-pubien, comme l'obturateur interne l'est en arrière, il naît *des trois quarts antérieurs de la face externe du cadre osseux qui limite ce trou* (fig. 161).

Décrit d'ordinaire comme un plan charnu uniforme, l'obturateur externe est en réalité composé de trois faisceaux, que séparent les branches des vaisseaux et nerfs obturateurs : — le faisceau supérieur naît de la surface externe du pubis, au-devant de l'épine, et du bord antérieur de la branche horizontale de cet os, par une arcade aponévrotique qui limite l'orifice externe du canal sous-pubien; — le faisceau moyen naît de la branche descendante du pubis et de la membrane

obturatrice externe (Voy. Picqué et Poirier, *loc. cit.*); — le faisceau inférieur naît de la branche ascendante et du corps de l'ischion; cette origine s'étend jusque sur le bord tranchant qui borde le trou sous-pubien, et *empiète même sur la face interne ou pelvienne* (Voy. *Ostéol.*, fig. 199).

Les fibres charnues des trois faisceaux convergent vers un tendon qui, d'abord logé dans l'épaisseur du corps charnu, apparaît ensuite à sa face externe. Le muscle, rétréci et épaissi, suit la gouttière osseuse que limitent le bord inférieur de la cavité cotyloïde et la tubérosité de l'ischion, contourne la partie inférieure de la capsule coxo-fémorale, et gagne la face postérieure de celle-ci sur laquelle il passe obliquement pour aller s'insérer au *fond de la cavité digitale* du grand trochanter. — J'ai montré (Voy. *Ostéol.*, p. 222) la gouttière que creuse souvent le tendon de l'obturateur externe sur la face postérieure du col fémoral.

Rapports. — Recouvert par le pectiné, le psoas-iliaque, les adducteurs et le crural, l'obturateur externe recouvre la membrane obturatrice interne, *sur laquelle il ne prend aucune insertion.*

Il y a parfois une bourse séreuse, entre la gouttière, la face postérieure de la capsule et le tendon; j'en ai aussi observé une très petite à l'insertion même.

Innervation. — Le nerf obturateur abandonne dans le canal sous-pubien un filet au muscle obturateur externe. Ce nerf se divise bientôt en deux rameaux, l'un abordant le muscle par son bord supérieur, l'autre par sa face antérieure. Quelquefois les nerfs de ce muscle naissent directement du nerf obturateur.

Variations et anomalies des obturateurs. — L'obturateur externe n'a pour ainsi dire pas de variations; cependant Wood l'a vu renforcé par un faisceau du petit adducteur; Macalister a signalé l'isolement d'un de ses faisceaux pubiens par le nerf obturateur. — L'obturateur interne peut présenter soit une extension assez considérable de ses insertions, soit une division en deux chefs, intéressante parce qu'elle rappelle la forme normalement observée chez les oiseaux par Sabatier. Gruber a décrit la division de ce muscle en deux chefs, pubio-ischiatique et iliaque. Suivant Macalister, ses faisceaux peuvent se fixer sur le pubis, sur l'aponévrose pelvienne, sur la troisième vertèbre sacrée, sur le tendon terminal du petit psoas, sur la crête pectinéale, sur la tubérosité ischiatique.

CARRÉ CRURAL. — M. quadratus femoris.

Quadrilatère, court, aplati d'avant en arrière et assez épais, le carré passe transversalement de l'ischion au fémur, continuant le plan des adducteurs en bas, celui des jumeaux et de l'obturateur en haut (fig. 152).

Son origine s'étend verticalement sur *la face externe de l'ischion*, entre la tubérosité et le pourtour postérieur du trou sous-pubien, s'enfonçant profondément entre l'obturateur externe et les tendons ischiens, qui la recouvrent en partie. De là, les fibres se dirigent transversalement en dehors pour aller s'insérer non à la ligne intertrochantérienne postérieure, mais à une ligne rugueuse qui, *continuant l'interstice de la ligne âpre du fémur, aboutit au tubercule de l'angle postéro-inférieur du grand trochanter.*

Rapports. — En rapport avec l'obturateur externe et la capsule coxo-fémorale en avant, le grand fessier en arrière, le carré répond, par son bord supérieur, au jumeau inférieur; entre les deux muscles passe la circonflexe postérieure. Son bord inférieur est contigu au bord supérieur du grand adducteur ; entre les deux passe la première perforante.

Quelquefois, le muscle se dédouble près de son insertion fémorale : ses fibres postérieures,

les plus nombreuses, vont à l'insertion que j'indique, tandis que les antérieures s'arrêtent à la ligne intertrochantérienne. Entre les deux plans existe un tissu séreux, parfois transformé en une véritable bourse séreuse. Presque toujours, on trouve une bourse séreuse au niveau du point où le carré glisse sur la saillie du petit trochanter.

Innervation du carré et des jumeaux. — L'innervation de ces muscles présente des dispositions très variables. D'après Bourgery, un seul nerf, filet du plexus sacré, se distribue aux trois muscles; suivant Sappey, il y aurait deux nerfs, dont l'un irait au jumeau supérieur, l'autre allant au jumeau inférieur et au carré crural. Nous avons encore rencontré la disposition suivante : un filet, grêle, se divisait en deux rameaux pour les jumeaux; un autre, plus volumineux, descendait jusqu'au carré crural qu'il abordait par son bord supérieur.

Voyez à propos de l'innervation des muscles pelvitrochantériens, Morestin, Th. Paris, 1894.

Variations et anomalies. — On a signalé : l'union plus ou moins intime du carré crural avec les muscles voisins, jumeau inférieur, grand adducteur; — Albinus, Sœmerring, Macalister ont noté sa disparition. Meckel, Humphry, Duvernoy ont signalé son absence chez le phoque et le fourmilier. — On a observé la division de ce muscle en un nombre variable de faisceaux, deux le plus souvent, trente dans un cas de Janke.

Action des muscles pelvi-trochantériens. — Le pyramidal, les jumeaux, l'obturateur interne, l'obturateur externe et le carré sont des rotateurs de la cuisse en dehors : ce sont, à proprement parler, des pelvi-trochantériens. L'axe de rotation descend du centre de la cavité cotyloïde, passe par le centre de l'articulation du genou et du pied, et aboutit à la partie moyenne du calcanéum. — Ces muscles sont des muscles rotateurs externes directs. D'autres muscles produisent encore la rotation externe, mais ce mouvement est associé à de la flexion ou à de l'extension. — Ce mouvement de rotation se produit pendant la flexion comme pendant l'extension de la cuisse. Il est remarquable de voir qu'ici comme pour le grand fessier, le mouvement de rotation externe se transforme en abduction, lorsque ces muscles se contractent, le sujet étant assis, la jambe allongée, le talon reposant sur le sol.

Le pyramidal, les jumeaux et les deux obturateurs sont les antagonistes directs des faisceaux antérieurs du moyen et du petit fessier. Lorsque la jambe est pendante le long du corps, leur contraction l'emporte un peu sur celle de ces faisceaux et la pointe du pied est légèrement tournée en dehors.

Le pyramidal, outre son action rotatrice, imprime encore à la cuisse un mouvement en arrière et en dehors, c'est-à-dire un mouvement de flexion associé à l'abduction (Duchenne).

PSOAS-ILIAQUE. — M. iliopsoas.

On décrit sous le nom de psoas-iliaque un groupe musculaire formé par la réunion de deux muscles : un muscle long, d'origine lombaire, *le grand psoas*, et un muscle radié, naissant de la fosse iliaque, *l'iliaque*. En raison de leur insertion et de leur action commune, Haller, puis Cruveilhier, ont réuni ces deux muscles en un muscle unique à deux chefs, le *psoas-iliaque*.

PSOAS. — M. psoas major. — Le grand psoas, portion ou chef interne du psoas-iliaque, est un long muscle, fusiforme, allant de la douzième vertèbre dorsale au petit trochanter. Appliqué d'abord sur les parties latérales de la colonne lombaire, il suit plus bas la partie interne de la fosse iliaque, le bord du détroit supérieur et passe au-devant de l'articulation de la hanche pour se rendre au petit trochanter.

Il naît : 1° sur les parties latérales du corps de la *douzième vertèbre dorsale*,

des cinq vertèbres lombaires et des disques intervertébraux correspondants; ces origines se font par cinq languettes aponévrotiques aux bords des corps vertébraux et aux disques qui les réunissent; dans la partie qui répond au corps vertébral même, les fibres naissent d'*arcades aponévrotiques*, qui transforment les flancs excavés du corps vertébral en ellipses ostéo-fibreuses, par lesquelles passent les vaisseaux lombaires et les rameaux d'union du grand sympathique; — 2° par cinq languettes charnues, de la *face antérieure et du bord inférieur des apophyses costiformes des vertèbres lombaires*, en dedans des languettes d'origine du carré lombaire; parfois la languette inférieure manque; parfois la supérieure s'étend par une arcade fibreuse au bord inférieur de la douzième côte (Voy. fig. 160). De ces origines, les fibres charnues descendent, parallèles, presque verticales, formant par leur juxtaposition un corps charnu de volume croissant, aplati sur les côtés de la colonne lombaire. Ce corps charnu, devenu fusiforme, se porte légèrement en bas et en dehors, passe sur les confins du grand et du petit bassin, s'effilant sur un tendon large et plat.

Ce tendon, qui apparaît haut dans l'intérieur du muscle, se porte en bas et en dehors; il reçoit par sa face externe et sa face postérieure les fibres charnues de l'iliaque avec lequel il s'engage sous l'arcade de Fallope, pour apparaître à la partie supérieure de la cuisse, au fond du creux crural. Là, il descend au-devant de la capsule fibreuse de l'articulation de la hanche et va s'insérer sur le petit trochanter. On trouve parfois une petite bourse séreuse séparant le tendon de la face antérieure du petit trochanter.

ILIAQUE. — M. iliacus. — Le muscle iliaque rayonne, large et triangulaire, de toute la périphérie de la fosse iliaque interne vers la moitié inférieure du psoas. Il est séparé du précédent par un sillon profond dans lequel chemine, en général, le nerf crural.

Il naît : 1° de la *lèvre interne de la crête iliaque* et en arrière de celle-ci *du ligament iléo-lombaire;* 2° de *la plus grande partie de la fosse iliaque interne* (Voy. *Ost.*, fig. 199). Ces origines charnues se poursuivent en arrière jusque sur la *symphyse sacro-iliaque*, empiétant même sur le *sacrum* (Voy. *Ost.*, fig. 358) et sur la moitié postérieure de la *ligne innominée*. De cette large surface, les fibres convergent et se rendent successivement, comme les barbes d'une plume sur leur tige, aux faces antérieure, externe et interne du tendon que nous avons vu naître dans l'épaisseur du psoas. — Bien que les auteurs affirment avec Theile que l'iliaque n'a point de tendon terminal propre et que toutes ses fibres gagnent les bords latéraux et la face antérieure du tendon du psoas, je puis affirmer que souvent l'iliaque a un tendon propre. Tantôt ce tendon se confond intimement avec celui du psoas et n'en peut être séparé qu'avec grande difficulté; tantôt il lui est simplement accolé et les deux tendons peuvent être facilement décollés, même jusqu'au petit trochanter; tantôt enfin, les tendons du psoas et de l'iliaque sont séparés par un interstice qu'occupent des fibres charnues. C'est par la face postérieure du muscle qu'il faut étudier ces tendons. Je montrerai plus loin qu'à ces cas de séparation des tendons psoas et iliaque, répond un dédoublement de l'organe séreux créé par la réflexion de ces tendons sur le bord antérieur de l'os des îles.

Au muscle iliaque ainsi compris il faut ajouter un chef exclusivement

[*POIRIER.*]

charnu. Ce chef, décrit par quelques auteurs comme un muscle distinct (*iliacus minor, petit iliaque, ilio-capsulo-trochantinien*), naît du *bord antérieur de l'os des îles, de l'épine iliaque antéro-supérieure à l'épine iliaque antéro-inférieure;* il adhère très fortement au tendon direct du droit antérieur et à la capsule coxo-fémorale ; il suit un trajet parallèle aux fibres externes de l'iliaque auxquelles il est immédiatement accolé, mais dont il peut être assez facilement séparé et il va s'insérer sur le fémur à une petite fossette sous-trochantinienne, entre le crural sur lequel se perdent ses fibres inférieures et le pectiné. Ce chef est représenté sur la figure 160.

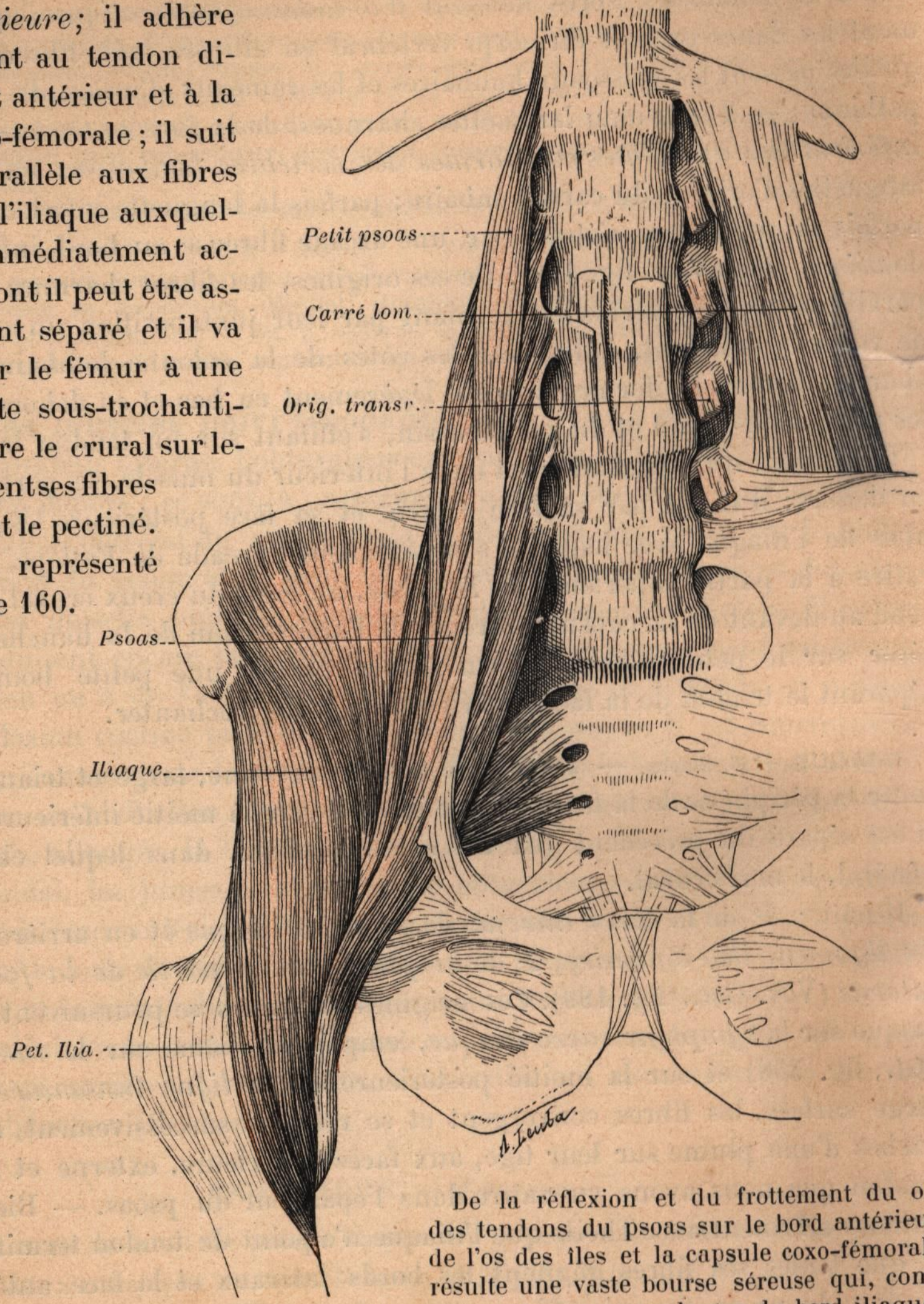

Fig. 160. — Les psoas et l'iliaque.

De la réflexion et du frottement du ou des tendons du psoas sur le bord antérieur de l'os des îles et la capsule coxo-fémorale résulte une vaste bourse séreuse qui, commençant un peu au-dessus du bord iliaque, descend jusqu'au petit trochanter. Cette longue séreuse est assez fréquemment cloisonnée dans sa longueur, au niveau de son cul-de-sac supérieur, disposition qui répond au dédoublement du tendon dont j'ai parlé; elle présente aussi parfois un cloisonnement transversal, un peu au-dessus du petit trochanter; ces cloisonnements indiquent que cette longue séreuse résulte de la fusion de trois ou quatre séreuses primitivement isolées. Cette grande séreuse communique parfois avec la synoviale articulaire coxo-fémorale : cette communication, très rare chez l'enfant, devient d'autant plus fréquente qu'on la recherche chez des sujets plus âgés. (Durville. Th. Paris, 1895.) (Voy. fig. 161).

Rapports. — Ils doivent être étudiés dans la région lombaire, l'abdomen et à la cuisse.

Portion lombaire. — Recouverte en haut par l'arcade du diaphragme

qui lui adhère intimement, la face antérieure du psoas répond, jusqu'au niveau de la troisième vertèbre lombaire, à la capsule adipeuse du rein. Puis elle entre en rapport, à droite, avec le côlon ascendant, à gauche, avec le côlon descendant. Plus bas, elle apparaît sous le péritoine et est croisée par l'uretère et par les vaisseaux spermatiques ou utéro-ovariens qui cheminent sous la séreuse. La face postérieure répond aux muscles intertransversaires, et au carré des lombes, dont la séparent : le douzième nerf intercostal, l'artère homonyme et les branches antérieures des artères lombaires. — Son bord interne est contigu en haut au pilier correspondant du diaphragme, et, dans toute son étendue, à la chaîne du sympathique lombaire; à droite, il répond à la veine cave inférieure, à la deuxième portion du duodénum et à la tête du pancréas; à gauche, il répond à l'aorte et à la quatrième portion du duodénum.

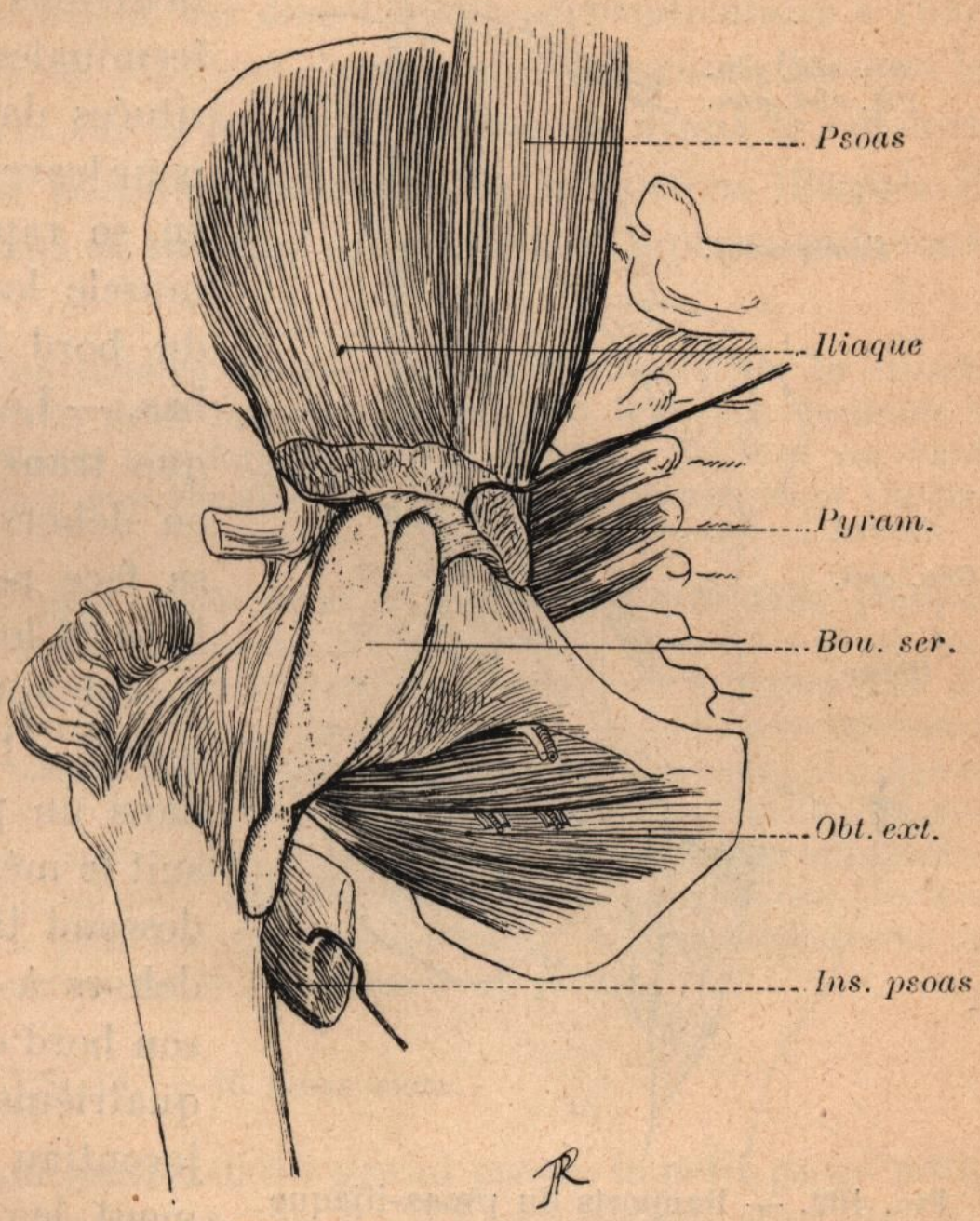

Fig. 161. — Bourse séreuse du psoas.

Portion iliaque. — Séparée du péritoine par une couche de tissu cellulaire lâche assez abondante, la face antérieure répond à droite au cœcum et à l'appendice, à gauche au côlon iliaque. La face postérieure répond au ligament ilio-lombaire, à la symphyse sacro-iliaque, à l'os des îles. Son bord externe, qui suit la crête iliaque, est contigu aux insertions du transverse. Son bord interne, longé par l'iliaque primitive puis par l'iliaque externe, est croisé par l'uretère, les vaisseaux spermatiques ou utéro-ovariens; il fait saillie dans le détroit supérieur, dont il rétrécit le diamètre transversal.

Portion crurale. — Elle est de forme pyramidale. Sa face antérieure est recouverte par l'aponévrose fémorale qui la sépare du tissu cellulaire sous-cutané. A la rencontre de cette face avec la face interne, se trouve le nerf crural qui s'épanouit en ses branches terminales. La face interne est séparée de l'entonnoir fémorali-vasculaire par la bandelette ilio-pectinée, puis du bord externe du pectiné par un interstice celluleux : psoas-iliaque et pectiné forment une gouttière musculaire dans laquelle cheminent les vaisseaux fémoraux. La face postérieure est appliquée sur l'os des îles, puis sur la capsule coxo-fémorale. Le bord externe, contigu d'abord au tenseur du fascia lata, est longé puis croisé par le couturier. — Le sommet de cette pyramide coiffe le petit trochanter qui, revêtu de son insertion musculaire, se meut sur le pectiné par l'intermédiaire d'un tissu celluleux extrêmement lâche, parfois transformé en séreuse.

[*POIRIER.*]

Rapports avec le plexus lombaire. — Le plexus lombaire est situé « dans l'épaisseur du psoas » ou plus exactement en arrière des faisceaux qui s'attachent aux corps et aux disques vertébraux, en avant des faisceaux qui se fixent aux apophyses costiformes. Il clive en quelque sorte la masse du muscle en deux plans : l'un, antérieur, à insertions vertébrales proprement dites; l'autre, postérieur, à insertions costales. Toutes ses branches terminales ou collatérales, primitivement situées dans cet interstice, le quittent pour traverser l'un ou l'autre de ces plans, en se rapprochant du bord externe du muscle lorsqu'elles émergent en haut, du bord interne lorsqu'elles sortent en bas. — Le grand abdomino-génital, presque transversalement dirigé de dedans en dehors, traverse le psoas, émerge à sa face postérieure, entre ce muscle et le carré lombaire, puis devient sous-péritonéal après avoir dépassé son bord externe. — Le petit abdomino-génital, situé dans un plan antérieur au précédent, suit le même trajet. — Le fémoro-cutané descend très obliquement en bas et en dehors à travers le psoas pour franchir son bord externe entre la troisième et la quatrième vertèbre lombaire. Puis, sous-jacent au fascia iliaca, il croise obliquement le muscle iliaque, et se dirige vers l'épine iliaque antéro-supérieure. — Le génito-crural émerge par une arcade, au niveau du disque séparant la deuxième vertèbre lombaire de la troisième, et descend à travers le psoas, obliquement d'arrière en avant; il longe ensuite la moitié interne de la face antérieure du muscle, appliqué contre elle par le fascia iliaca, et suit son bord interne sur le pourtour du détroit supérieur. — Le crural traverse le psoas obliquement en bas et en dehors, arrive dans l'interstice qui sépare le psoas de l'iliaque, puis, reposant sur la face antérieure du psoas-iliaque, passe sous l'arcade de Fallope. — L'obturateur, situé un peu en avant du crural, se dirige obliquement en bas et en dedans à travers le psoas jusqu'au niveau du détroit supérieur, où il apparaît en dedans du muscle, après avoir passé sous une arcade étendue de la cinquième lombaire à l'aileron sacré.

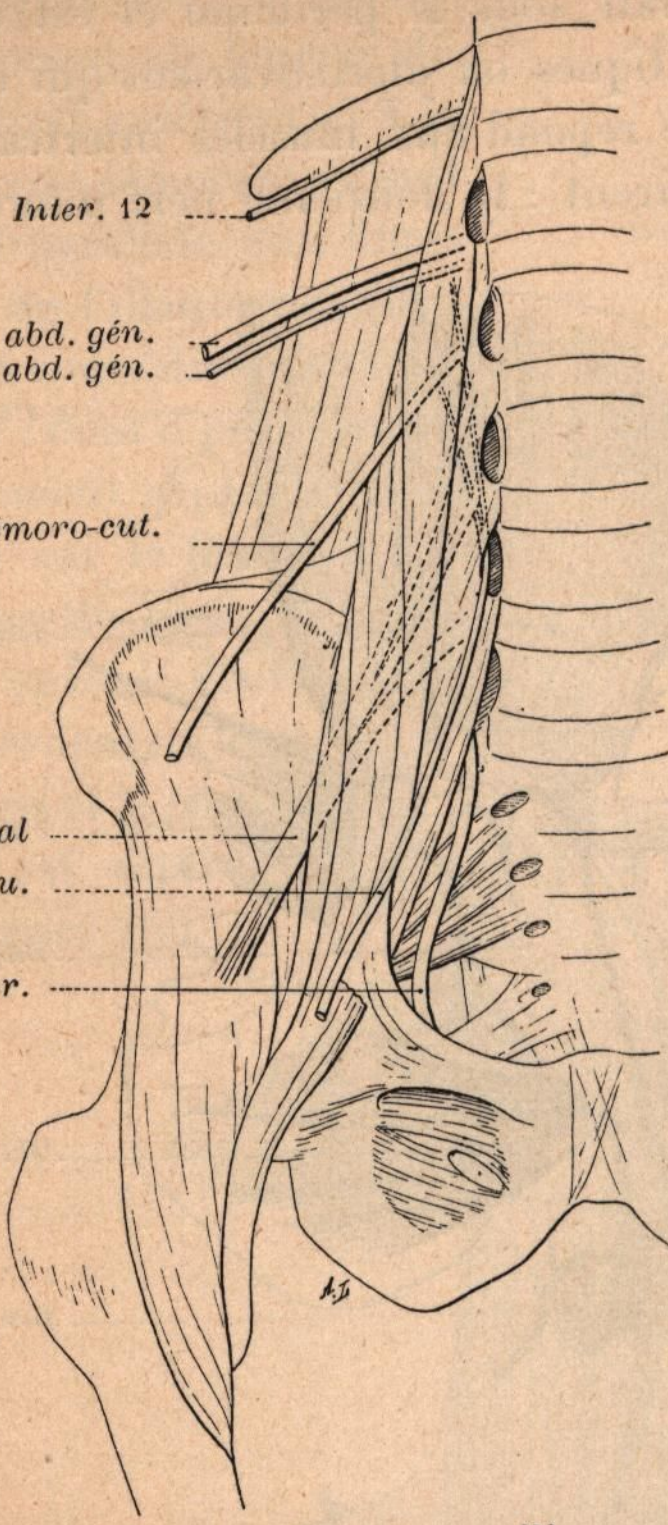

FIG. 162. — Rapports du psoas-iliaque avec le plexus lombaire.

Action. — Lorsqu'il prend son point fixe sur la colonne et sur le bassin, le psoas-iliaque produit : — 1° la flexion de la cuisse sur le bassin ; — 2° sa rotation de dedans en dehors. Le mouvement de flexion s'accomplit avec énergie. Il n'en est pas de même du mouvement de rotation ; mais, si peu prononcé que soit celui-ci, il n'en est pas moins suffisant pour neutraliser le mouvement de

rotation en dedans produit par un autre fléchisseur, le tenseur du fascia lata. En se contractant simultanément, le psoas-iliaque et le tenseur du fascia lata produisent la flexion directe. Nous avons vu, en étudiant le tenseur, que ces deux muscles interviennent dans le deuxième temps de la marche (flexion de la cuisse du membre mobile pendant la période de l'appui unilatéral).

La réflexion du muscle sur la tête fémorale augmente considérablement sa puissance, en rapprochant ses insertions de la perpendiculaire. C'est dans la demi-flexion que l'axe du psoas-iliaque est directement perpendiculaire à l'axe du fémur; le *moment de ce muscle est donc dans la demi-flexion*. Lorsque le psoas-iliaque prend son point fixe sur le fémur, il incline en avant la colonne vertébrale et le bassin, par sa portion lombaire; par la portion iliaque, il imprime au bassin un mouvement de rotation qui porte la symphyse pubienne du côté opposé.

Innervation. — Le psoas-iliaque est innervé par des rameaux intra-pelviens du crural. Le psoas reçoit, en général, une, parfois deux branches grêles. Les branches destinées à l'iliaque, plus nombreuses et plus fines, plexiformes suivant Fischer, naissent du bord externe du crural, cheminent sur la face superficielle du muscle pour se perdre dans l'épaisseur de son corps charnu.

Variations et anomalies. — Les deux chefs psoas et iliaque, distincts dans presque toute leur étendue, ne se réunissent qu'au niveau de leurs insertions fémorales. Cette disposition assez rare, observée par Lieutaud, Macalister, Chudzinski, est à rapprocher de celle signalée par Meckel chez les chauves-souris. Plus souvent, un ou plusieurs faisceaux du psoas sont séparés du reste du muscle par le crural ou par des branches du plexus lombaire (*psoas accessoires de Reid et Taylor*). — Du fascia iliaca, se détache parfois une lame musculaire qui recouvre le chef iliaque et se confond en bas avec lui (Macalister). — Du milieu de la crête iliaque on peut voir se détacher un faisceau charnu, distinct du corps musculaire, dans lequel il se jette inférieurement (Wood). — Macalister a noté la présence d'un faisceau anastomotique unissant le grand psoas au petit.

PETIT PSOAS. — **M. psoas minor.**

Couché au-devant de la portion lombaire du grand psoas, le petit psoas naît, en général, au-dessus du grand psoas, de *la douzième vertèbre dorsale, du ligament intervertébral qui la sépare de la première lombaire et de la partie supérieure de celle-ci* (Voy. fig. 160); parfois il reçoit un faisceau de l'apophyse transverse de la douzième vertèbre dorsale, plus rarement, de la seconde vertèbre lombaire. Aplati d'abord, il devient ensuite fusiforme, s'engage sous l'arcade fibreuse du diaphragme et descend sur le côté interne du psoas, jusqu'au milieu de la région lombaire, où ses fibres se terminent sur un tendon large et resplendissant. Ce tendon descend au-devant du grand psoas, dont il croise à angle très aigu la direction, et vient se fixer, en s'élargissant, à cette partie de la ligne innominée qui est immédiatement en arrière de l'éminence ilio-pectinée (Voy. *Ost.*, fig. 199). Ce tendon se confond intimement avec l'aponévrose lombo-iliaque ou fascia iliaca; parfois son insertion *relève en crête épineuse le point de la ligne innominée sur lequel il s'attache*.

Variations et anomalies. — Vestige atrophié chez l'homme d'un muscle constant chez nombre de mammifères, les sauteurs par exemple, où ses dimensions deviennent bien supérieures à celles du grand psoas, le petit psoas est fort inconstant, contrairement à l'opinion de Meckel. Theile, qui l'a trouvé une fois sur vingt sujets, considère son absence

comme normale chez l'homme. J.-B. Perrin l'a trouvé trente-deux fois sur cent douze sujets. Sur trente sujets appartenant à des races de couleur, Chudzinski ne l'a rencontré qu'une fois; cet anatomiste a noté son absence fréquente chez les anthropoïdes.

Ces divergences, relatives à la fréquence du muscle, tiennent sans doute au degré plus ou moins marqué d'atrophie du petit psoas qui peut être réduit à une expansion partant du bord interne du grand psoas (Macalister), ou à un simple épaississement de l'aponévrose lombo-iliaque (Blandin). Au dire de Riolan, on ne le trouverait pas chez les femmes, tandis que Winslow affirme l'avoir trouvé plus fréquemment chez les femmes que chez les hommes. — Theile a vu le tendon terminal s'insérer au ménisque compris entre la dernière vertèbre lombaire et le sacrum et à la symphyse sacro-iliaque. Bankart, Pye-Smith et Philips l'ont vu descendre jusqu'au voisinage du petit trochanter.

APONÉVROSE LOMBO-ILIAQUE

Bifurquée en haut comme le muscle qu'elle revêt, elle enveloppe toute la portion abdominale du psoas-iliaque. La portion qui revêt le psoas s'attache en haut à l'arcade aponévrotique du diaphragme sous laquelle s'engage le sommet du psoas; sur les côtés, elle se fixe en dedans, sur les vertèbres lombaires, les arcades fibreuses du psoas et, plus bas, à la ligne innominée; en dehors, elle contourne le carré des lombes. — La portion iliaque s'attache à la lèvre interne de la crête iliaque et au ligament ilio-lombaire; en dedans, elle s'unit au feuillet qui recouvre le psoas et gagne le détroit supérieur.

Au niveau de l'arcade crurale, le fascia iliaca, renforcé par des fibres parallèles à cette arcade, adhère intimement à la moitié externe de celle-ci; il l'abandonne dans sa partie interne, pour se porter sur l'éminence ilio-pectinée; cette partie renforcée du fascia iliaca a reçu le nom de *bandelette ilio-pectinée*. L'adhérence du fascia iliaca à l'arcade fait que les collections purulentes développées entre l'aponévrose et le péritoine sont arrêtées au niveau de l'arcade tandis que les abcès sous-aponévrotiques descendent au-dessous de l'arcade en suivant la gaine du muscle.

Plus bas, à la cuisse, l'aponévrose très amincie revêt la portion extra-pelvienne du psoas-iliaque jusqu'au petit trochanter.

Fort ténue dans sa partie supérieure, l'aponévrose lombo-iliaque s'épaissit à mesure qu'elle se rapproche de l'arcade fémorale, au-dessous de laquelle elle est d'une minceur extrême. — Elle est surtout formée de fibres transversales auxquelles se joignent des faisceaux verticaux qui se confondent avec le tendon du petit psoas, *tenseur de cette aponévrose*. L'aponévrose lombo-iliaque n'adhère pas au muscle qu'elle enveloppe; elle lui est seulement unie par un tissu celluleux très lâche. Une couche cellulo-graisseuse, épaisse en général, la sépare du péritoine iliaque et du cæcum.

C'est entre le péritoine et l'aponévrose que cheminent les vaisseaux iliaques externes, dans une gaine celluleuse propre que je ne puis considérer comme un dédoublement de l'aponévrose iliaque.

MUSCLES DE LA CUISSE

Les muscles de la cuisse forment trois groupes distincts : un groupe antérieur, *muscles extenseurs*; un groupe postérieur, *muscles fléchisseurs*, et un groupe interne, *muscles adducteurs*. Nous retrouvons ici une disposition identique à

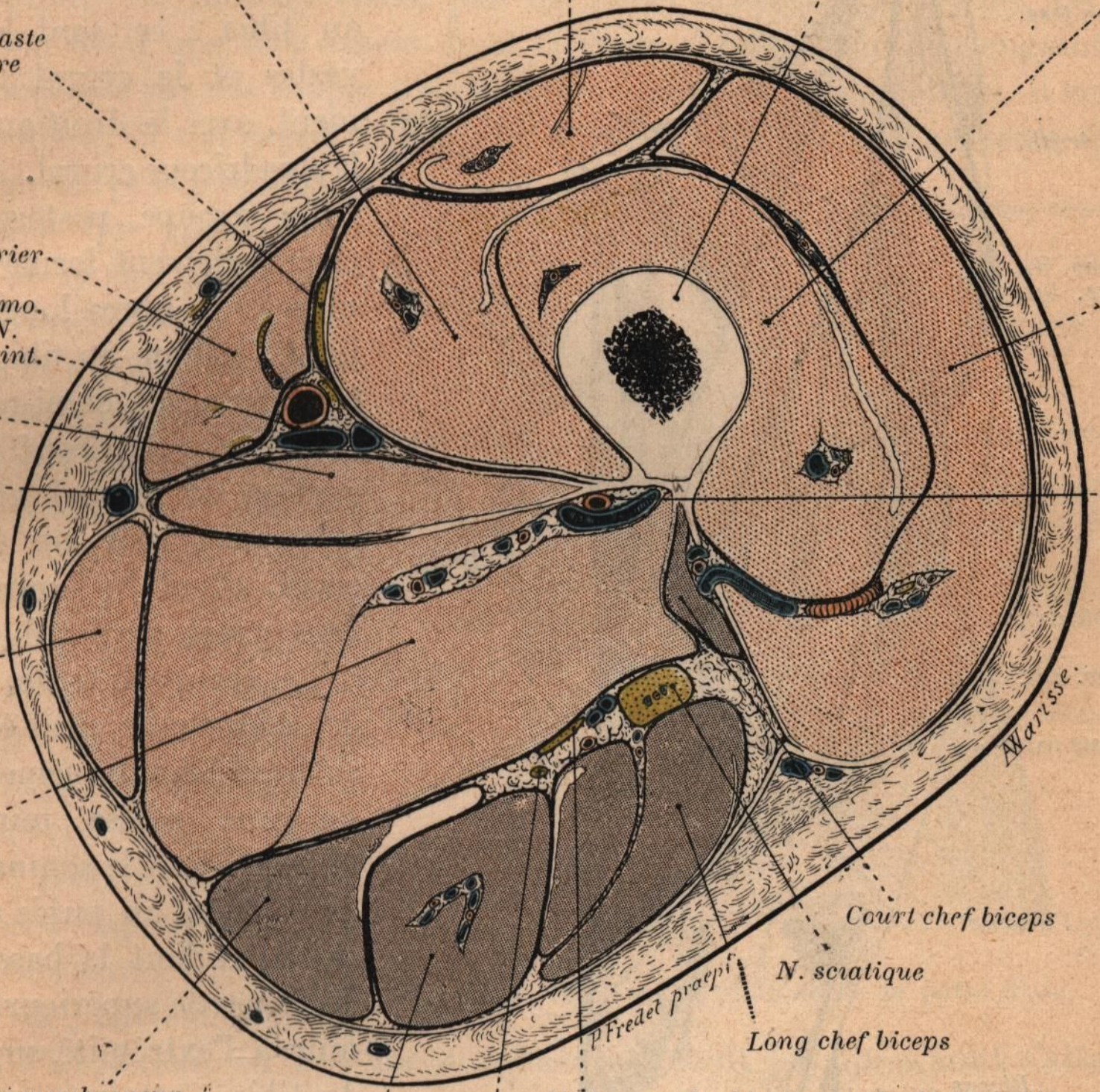

Fig. 163. — Coupe de la cuisse vers la pointe du triangle de Scarpa. — Sujet fixé par la formaline chromique. Côté droit, segment distal de la coupe (P. Fredet).

Trois teintes permettent de distinguer les trois groupes musculaires de la cuisse : extenseurs (quadriceps fémoral), teinte claire ; adducteurs et couturier (teinte moyenne) ; fléchisseurs (teinte foncée).

celle que nous avons rencontrée au niveau du bras. Il y a cependant entre la musculature du bras et celle de la cuisse des différences assez marquées. La plus intéressante est le développement considérable des adducteurs qui, s'ils le cèdent en volume aux extenseurs, l'emportent notablement sur les fléchisseurs, formant, sur une coupe de cuisse, environ le tiers de la surface de section.

Le groupe antérieur est constitué par deux couches. La première, superficielle, est formée par des muscles à fibres longues, qui vont du bassin à la jambe et franchissent ainsi deux articulations ; elle est exclusivement constituée par le droit antérieur ; on ne peut en effet lui rattacher le tenseur du fascia lata qui

fait évidemment partie du système des fessiers. — Quant au couturier, si différent des extenseurs au double point de vue morphologique et physiologique, on peut se demander s'il ne faut pas le regarder comme une formation distincte, se rattachant au groupe des tenseurs de l'aponévrose fémorale (Voy. Action du couturier). — La deuxième couche est formée par des muscles à fibres plus courtes, allant du fémur à la rotule et au tibia : ce sont les deux vastes et le crural qui forment, avec le droit antérieur, le quadriceps crural.

Le groupe postérieur est essentiellement formé par des muscles à fibres longues, reliant l'ischion au tibia (demi-tendineux et demi-membraneux), et au péroné (longue portion du biceps); et, accessoirement, par un faisceau court, allant du fémur au péroné (courte portion du biceps).

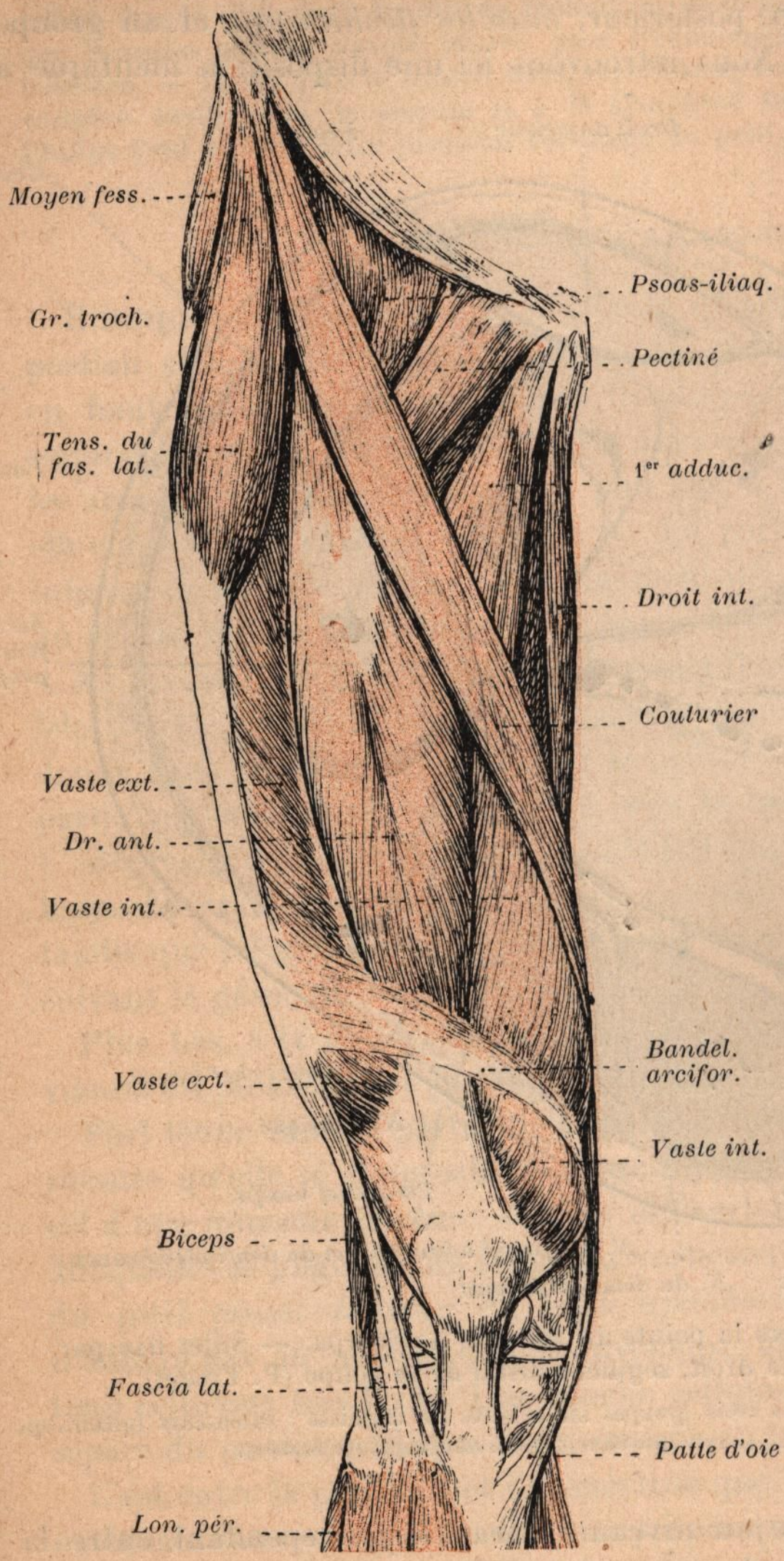

Fig. 164. — Muscles de la cuisse; face antérieure.

Le groupe interne, groupe des adducteurs, peut être considéré schématiquement comme une masse musculaire unique, dont le sommet tronqué répond au pubis et à l'ischion, et dont la base s'étend de la partie supérieure du fémur à l'extrémité supérieure du tibia. Cette masse musculaire est composée de plusieurs segments, qui s'étagent dans le sens vertical ou se superposent dans le sens antéro-postérieur. Sur un premier plan, nous trouvons le pectiné et le moyen adducteur; sur un deuxième, le petit adducteur; sur un troisième, le grand adducteur. — Le droit interne est formé par les fibres les plus longues du groupe, c'est-à-dire les fibres pubio-tibiales.

RÉGION ANTÉRIEURE

COUTURIER. — M. sartorius.

Allongé et aplati, le plus long des muscles du corps, le couturier, s'étend de l'épine iliaque antérieure et supérieure à l'extrémité supérieure du tibia,

prenant en écharpe la face antéro-interne de la cuisse. Il naît par de courtes fibres tendineuses de l'épine iliaque antérieure et supérieure et de la partie supérieure de l'échancrure interépineuse. L'ensemble de ces fibres tendineuses constitue une lame qui se divise aussitôt en deux lamelles secondaires, de l'écartement desquelles naissent les fibres charnues. Celles-ci constituent par leur réunion un corps musculaire aplati, qui descend obliquement en bas, en arrière et en dedans. Appliqué successivement sur la face antérieure, puis sur la face interne de la cuisse, il est d'abord dans un plan frontal, puis dans un plan sagittal. Ce muscle, formé par de longs faisceaux parallèles, est très étalé. Pour avoir une idée exacte de sa largeur, il faut l'examiner engainé par son aponévrose sur des coupes transversales, car, dégagé de celle-ci, il revient sur lui-même, et son aspect ne rappelle plus en rien celui qu'il présente réellement. Ses fibres se jettent sur un tendon qui apparaît au niveau de la face profonde et du bord antérieur du muscle. Ce tendon, que les fibres charnues accompagnent jusqu'au niveau de l'interligne articulaire, décrit une courbe qui longe la partie postérieure de la face cutanée du condyle interne. Chemin faisant, ce tendon abandonne par son bord antérieur, concave, quelques fibres à la partie inféro-interne de l'aponévrose crurale, et par son bord postérieur, convexe, des fibres à l'aponévrose jambière postérieure. Un peu au-dessous de l'articulation du genou, il s'épanouit en une large aponévrose dont les fibres vont s'attacher à la crête du tibia, immédiatement au-dessous de la tubérosité antérieure de cet os.

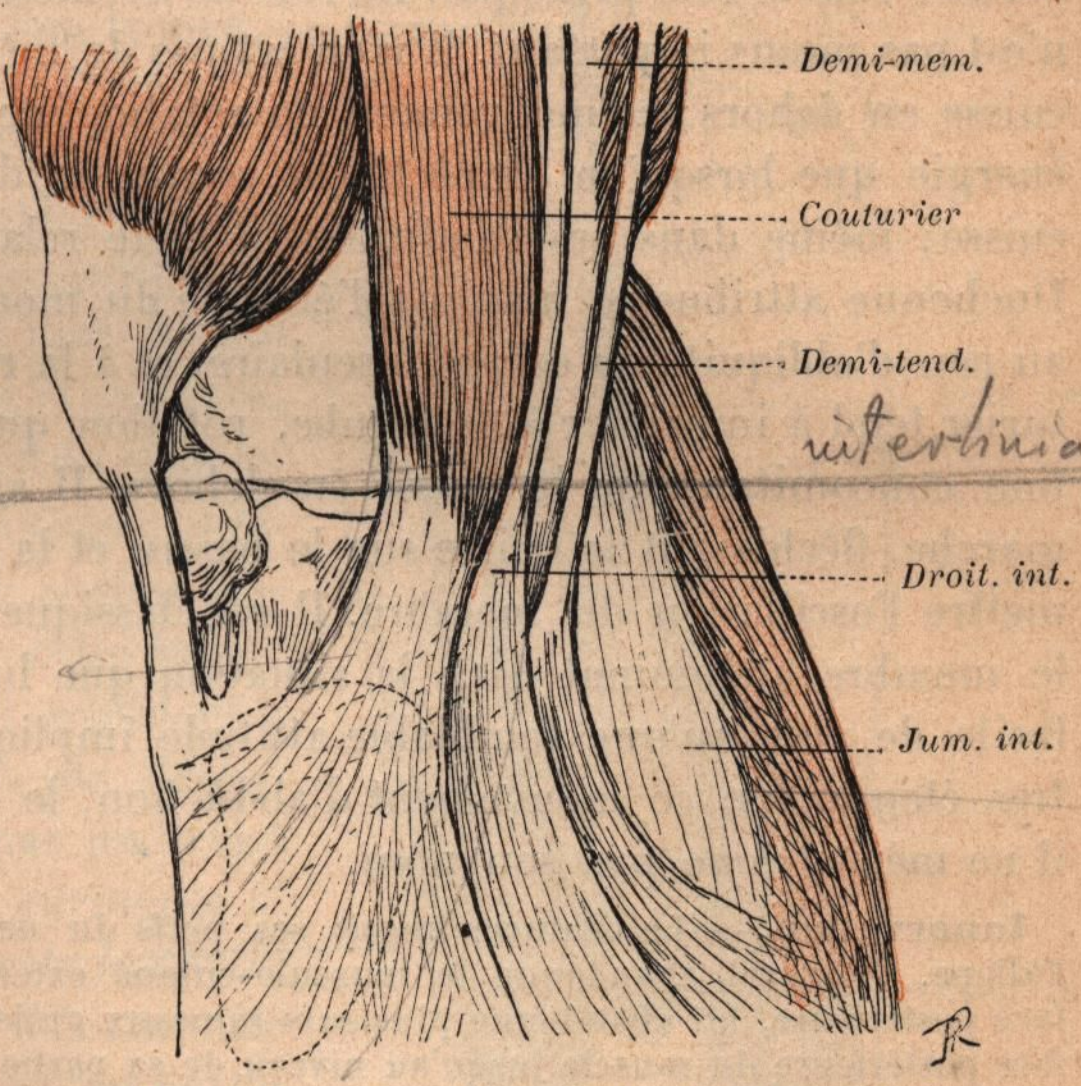

Fig. 165. — Les tendons de la patte d'oie.

Le tendon épanoui du couturier forme le plan superficiel de la patte d'oie. Nous verrons que le plan profond, qui déborde en bas l'expansion du couturier, est formé par la réunion des tendons du droit interne et du demi-tendineux. Une large bourse séreuse, figurée en pointillé sur la figure 165 sépare le tendon du couturier de ceux de ces deux muscles, eux-mêmes séparés de l'insertion tibiale du ligament latéral interne par une deuxième bourse séreuse, souvent confondue avec la première.

Rapports. — Le couturier est contenu dans un dédoublement de l'aponévrose fémorale. Par l'intermédiaire de cette dernière, il répond au fascia superficialis et à la peau. La saphène interne croise obliquement cette face. — Par sa face profonde, le couturier s'applique successivement sur le droit antérieur, le psoas-iliaque, le paquet vasculo-nerveux, le moyen et le grand adducteur, la face interne de l'articulation du genou, les tendons réunis du droit interne et

du demi-tendineux. — Il est situé en dehors de l'artère fémorale à la racine de la cuisse, où son bord interne forme le côté externe du triangle de Scarpa; il passe en avant de cette artère, à la partie moyenne de la cuisse, où le feuillet aponévrotique qui tapisse sa face profonde prend part à la constitution de la paroi antérieure de la gaine des vaisseaux (Voy. *Aponévrose* : Canal de Hunter); inférieurement, il est en dedans des vaisseaux. On l'appelle cependant : le satellite de la fémorale. — Le couturier est traversé par les trois branches perforantes du crural.

Action. — Le couturier : 1° fléchit la jambe sur la cuisse; 2° fléchit la cuisse sur le bassin; 3° imprime à la cuisse un mouvement de rotation en dehors; 4° tend la partie antéro-interne de l'aponévrose fémorale. Duchenne fait de ce dernier rôle le rôle principal. Le rôle de fléchisseur de la cuisse et de la jambe n'est pas moins important. Il n'en est pas de même de celui de rotateur de la cuisse en dehors; ce mouvement de rotation ne s'accomplit avec une certaine énergie que lorsqu'on empêche le couturier de déterminer la flexion de la cuisse; même dans ces conditions, il reste relativement faible et très limité. Duchenne attribue ce manque d'énergie du mouvement de rotation en dehors au peu d'obliquité du corps musculaire, et à la rotation en dedans que le couturier tend à imprimer à la jambe, rotation qui neutralise en partie la rotation concomitante de la cuisse en dehors. Il agit surtout au 2e temps de la marche, fléchissant la cuisse sur le bassin et la jambe sur la cuisse pour permettre l'oscillation du membre. Il est classique de dire que le couturier place le membre abdominal dans la situation que lui donnent les tailleurs. Il est facile de voir qu'une semblable attitude implique un mouvement d'abduction très étendu; or, ce mouvement d'abduction, le couturier ne peut le produire; il ne mérite donc pas son nom.

Innervation. — Le couturier reçoit ses nerfs du nerf crural. Au niveau de l'arcade de Fallope, le crural abandonne le musculo-cutané externe, qui, abordant le muscle par sa face postérieure, lui abandonne plusieurs rameaux grêles; l'un d'eux peut être suivi sur la face postérieure du muscle jusqu'au niveau de sa partie moyenne.

Variations et anomalies. — La division du couturier en deux chefs distincts dans toute leur étendue, comme on l'observe normalement chez la hyène, est un fait assez rare. Dans ces cas, l'un des tendons inférieurs présente ses insertions normales tandis que l'autre se fixe soit au fémur au-dessus du condyle interne, soit à l'aponévrose fémorale (Souligoux), soit encore au tendon rotulien. Par contre, la division incomplète du muscle tantôt dans sa moitié supérieure, tantôt dans sa moitié inférieure, est bien plus fréquente. Dans le cas de division supérieure, on voit l'un des chefs s'insérer normalement, tandis que l'autre va à l'échancrure interépineuse, ou à l'épine iliaque antéro-inférieure, ou encore, comme l'a vu Brock, à l'éminence ilio-pectinée. Les auteurs considèrent ces faisceaux moins comme parties du corps musculaire que comme chefs accessoires; certains admettent que le chef qui part de l'éminence ilio-pectinée est le vestige atrophié du chef pelvien du couturier, dont la présence est constante chez certains mammifères.

On a observé une extension des insertions supérieures de ce muscle qui peut se fixer à l'arcade de Fallope. — Meckel a observé une fois son absence chez l'homme, absence normale chez les chéiroptères.

QUADRICEPS CRURAL. — M. quadriceps femoris.

J'ai dit ailleurs (*Progrès médical*, 1888) pourquoi le muscle droit antérieur de la cuisse et le muscle triceps, comprenant un muscle vaste externe, un muscle vaste interne et un muscle crural, devaient être réunis en un seul muscle, quadriceps fémoral, extenseur de la jambe.

Les insertions du quadriceps fémoral peuvent être ainsi résumées :

Le droit antérieur s'insère à l'os iliaque par deux tendons. — Le vaste externe s'insère à la moitié supérieure de la lèvre externe de la ligne âpre. — Le vaste interne s'insère à la lèvre interne de la ligne âpre. — Le crural, compris entre les deux précédents, s'insère à la face antérieure et à la face externe du fémur.

Les tendons réunis des quatre muscles vont s'insérer à la base et aux côtés de la rotule et, par celle-ci, à la tubérosité antérieure du tibia.

Si, maintenant, on pénètre dans le détail de la constitution de ces muscles et de leurs insertions, voici ce que l'on trouve.

DROIT ANTÉRIEUR. — **M. rectus femoris.**

C'est un muscle fusiforme, aplati d'avant en arrière, occupant la partie antérieure et moyenne de la cuisse. Il naît de l'*os iliaque* par deux forts tendons : l'un, gros, arrondi, continuant la direction du muscle, se fixe solidement à l'*épine iliaque antérieure et inférieure*, et à la surface rugueuse qui est au-dessous de cette épine; l'autre, aplati, se séparant du précédent à deux centimètres au-dessous de l'épine iliaque, gagne et parcourt, par un trajet curviligne, *la gouttière qui surmonte le quart supérieur du pourtour de la cavité cotyloïde*, pour aller s'insérer à l'extrémité postérieure de cette gouttière et, en partie aussi, sur la capsule fibreuse de l'articulation coxo-fémorale. Le premier de ces tendons a reçu le nom de tendon *direct*, le second celui de tendon *réfléchi*.

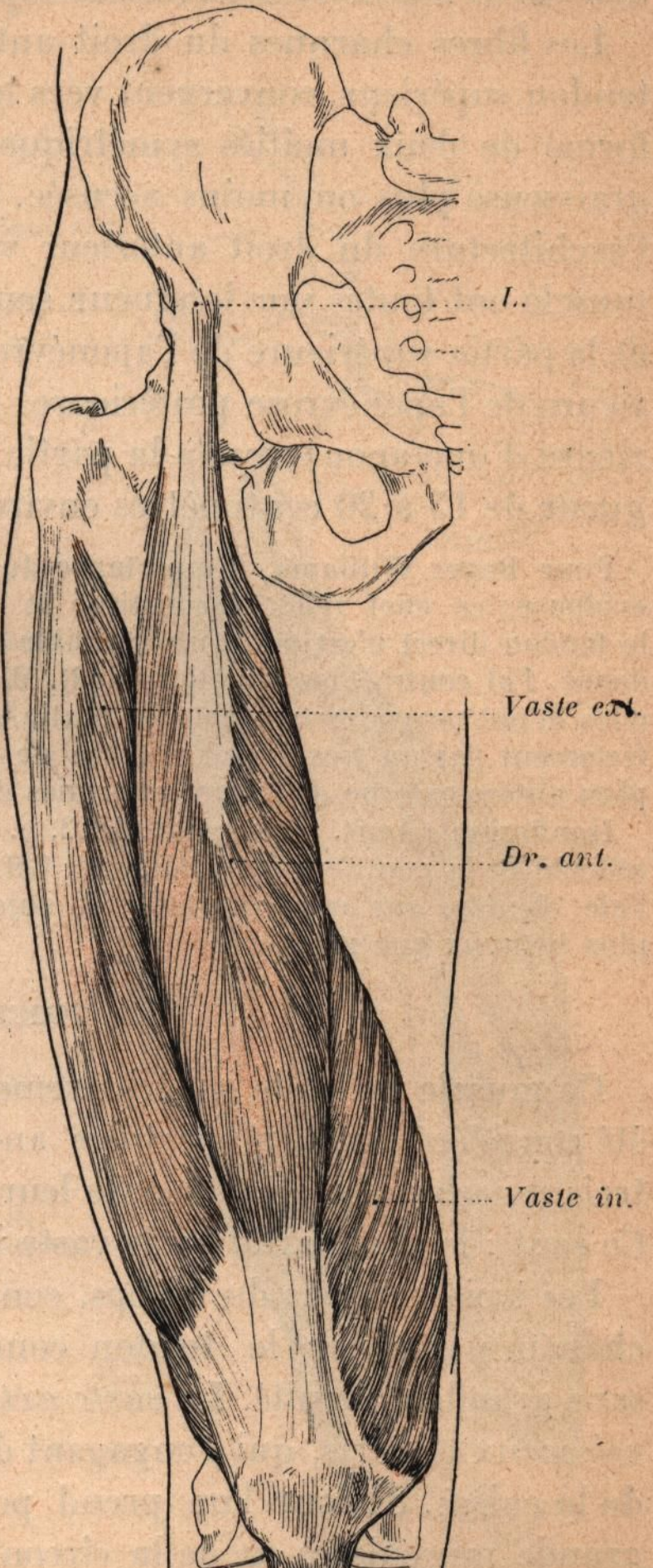

FIG. 166. — Quadriceps crural.

Le tendon du droit antérieur s'aplatit en descendant et s'étale sur la moitié antérieure et supérieure du muscle en une large aponévrose, en même temps qu'il forme dans le corps du muscle une sorte de raphé fibreux duquel naîtront les fibres musculaires. Celles-ci se détachent de la face postérieure de l'aponévrose et des bords du raphé : toutes se portent en bas et en arrière, en décrivant une demi-spirale, les internes de dehors en dedans, les externes de dedans en dehors; elles gagnent ainsi la face postérieure du muscle, où elles se terminent sur la face antérieure de l'aponévrose de terminaison. Celle-ci occupe les deux tiers inférieurs de la face postérieure du muscle; elle se rétrécit en descendant et

devient ainsi le tendon inférieur, aplati, du droit antérieur. Ce tendon descend au-devant des tendons réunis des vastes interne et externe, recevant par ses bords les fibres les plus superficielles de ces muscles qui empiètent plus ou moins sur sa face antérieure, et va s'insérer *au bord antérieur de la base de la rotule et à la moitié supérieure de la face antérieure de cet os.*

Les fibres charnues du droit antérieur, divergentes lorsqu'elles quittent le tendon supérieur, convergent vers le tendon inférieur, si bien que le muscle est formé de deux moitiés symétriques, que sépare en avant une ligne cellulo-graisseuse plus ou moins accusée. Creusez cet interstice, écartez ses parois et l'architecture du droit antérieur vous apparaîtra. Les fibres charnues de ce muscle ont toutes une longueur sensiblement égale; car celles qui se détachent de la partie supérieure de l'aponévrose antérieure se terminent à la partie supérieure de l'aponévrose postérieure; les inférieures vont aussi de la partie inférieure d'une aponévrose à la partie inférieure de l'autre; ces fibres ont une longueur de 15 à 20 centimètres environ.

Pour Roger Williams, l'importance du tendon réfléchi n'a pas été mise en suffisante évidence; ce chef réfléchi constitue le tendon véritable; ce que l'on appelle d'ordinaire le tendon direct n'est point un véritable tendon, mais un trousseau de tissu celluleux condensé. J'ai contrôlé les assertions de R. Williams sur un grand nombre de sujets d'âges divers: elles m'ont paru exactes, mais en partie seulement, car le tendon direct est constitué manifestement par un très grand nombre de fibres tendineuses en continuité directe avec le plan antéro-externe des fibres charnues du muscle.

Isenflamm (*Anat. Untersuch.*, 1822, p. 83) a décrit une bourse muqueuse entre le tendon réfléchi et la gouttière cotyloïdienne. Cet organe séreux doit être bien rare; car, bien que je l'aie cherché sur une vingtaine de sujets, je ne l'ai pas rencontré; Ledouble n'a pas été plus heureux que moi.

TRICEPS FÉMORAL

Ce muscle présente supérieurement trois parties bien distinctes : aussi a-t-il été considéré par la plupart des anatomistes comme formé par la réunion de trois muscles qui, en raison de leur importance, doivent être décrits séparément. Ce sont : le vaste externe, le vaste interne et le crural.

Les trois portions du triceps, confondues en bas, tant par échange de fibres charnues que par le tendon commun qui les reçoit, peuvent être séparées sans grande difficulté. Le *vaste externe* est toujours séparé du *crural* par ses vaisseaux et nerfs, qui s'engagent dans son bord interne à la partie supérieure de la cuisse. Si donc l'on prend pour guide ces vaisseaux qui naissent de la grande musculaire ou de la circonflexe, il suffira d'écarter avec le manche du scalpel les corps charnus qu'ils séparent pour isoler le vaste externe dans ses deux tiers supérieurs. Plus bas, la séparation deviendra difficile et même impossible; car le vaste externe et le crural, nettement séparés à la partie supérieure de la cuisse, échangent vers le tiers inférieur de celle-ci de nombreux faisceaux charnus.

VASTE EXTERNE. — M. vastus lateralis.

Le vaste externe forme une masse musculaire, épaisse et plate, de figure losangique, dont les fibres descendent à peu près en ligne droite au côté externe de la cuisse. Il naît : 1° de la *crête rugueuse horizontale qui limite inférieurement la face externe du grand trochanter*; 2° de la *crête rugueuse verticale* qui embrasse en dedans l'insertion du petit fessier *sur le bord antérieur de la*

même éminence; 3° de la *branche externe de trifurcation supérieure de la ligne âpre*, en dehors du tendon du grand fessier; 4° de la *moitié supérieure* de la lèvre externe de la *ligne âpre*; 5° de la *cloison intermusculaire externe*. — Toutes ces origines se font par une large et solide aponévrose qui recouvre toute la face externe du muscle. — Au-dessous de cette aponévrose, le vaste externe naît encore par des fibres charnues de la partie la plus élevée de la face externe du fémur, et, par un faisceau triangulaire, de la partie la plus élevée de la face antérieure de l'os. L'étendue de ces insertions charnues est très variable; en général, elle est fort petite, et le vaste externe reste séparé du crural par une bande osseuse libre de toute insertion et large de 5 à 10 mm.; dans des cas assez rares, ces muscles rapprochent leurs insertions et se confondent à ce niveau.

De ces origines, les fibres du vaste externe descendent : les supérieures presque verticalement, les inférieures, en contournant le corps du fémur, pour aboutir en bas à une lame tendineuse qui devient visible sur la face interne du muscle. A cette aponévrose succède le tendon qui va s'insérer à *la base et au côté externe de la rotule*.

Le bord interne du vaste externe n'est libre que dans sa partie supérieure, là où s'engagent les vaisseaux qui le séparent du crural; plus bas, il devient aponévrotique et se réunit au bord externe du vaste interne, au niveau et un peu au-dessus du tendon commun. — Le bord externe apparaît *au-dessous du milieu de la cuisse*, qu'il traverse obliquement à la jonction du tiers inférieur avec les deux tiers supérieurs : on aperçoit au-dessous de lui les fibres les plus internes du muscle crural, qui déborde ainsi le vaste externe pour devenir sous-cutané. L'interstice entre les deux muscles est souvent occupé par une traînée graisseuse; en l'absence de celle-ci, on arrive à le trouver en considérant l'obliquité différente des fibres musculaires appartenant à chacun de ces muscles. J'insiste sur ce point; car cette portion

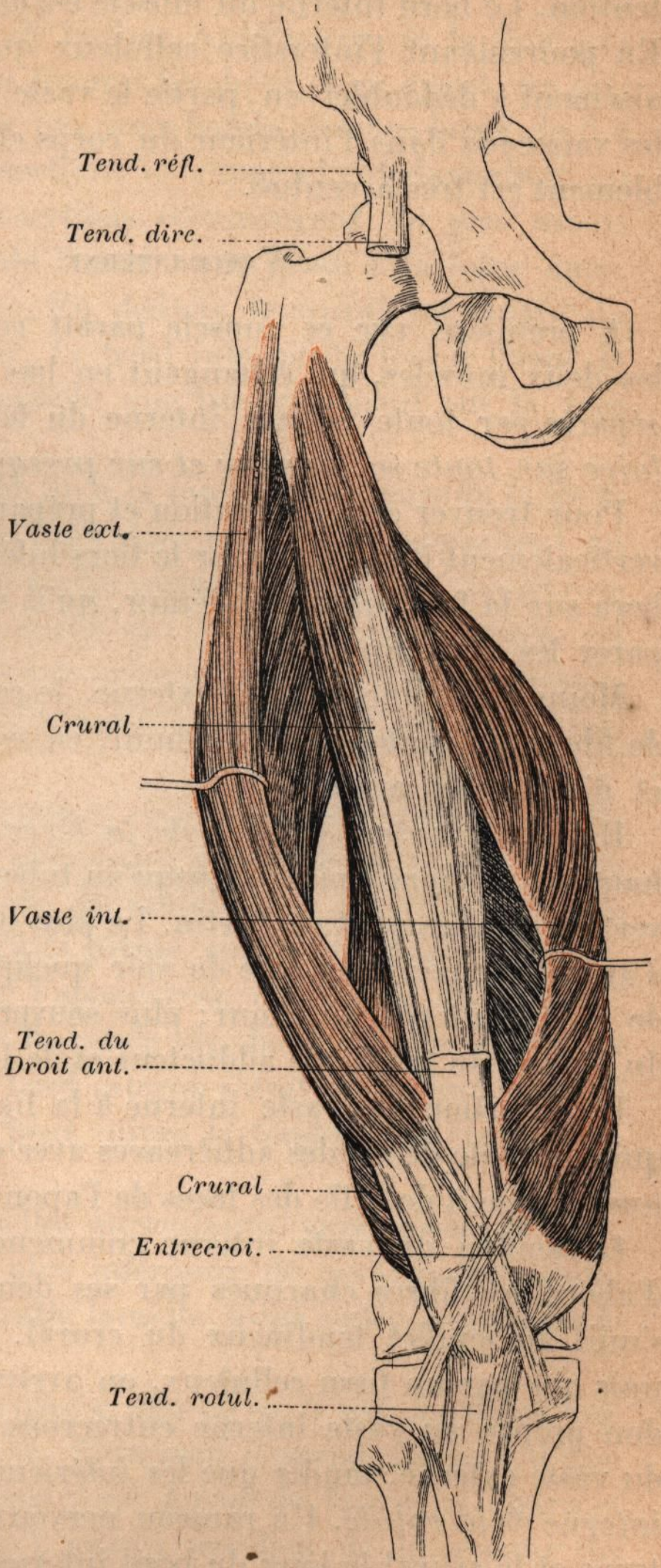

FIG. 167. — Le triceps fémoral. Le droit antérieur a été réséqué pour mieux montrer les vastes et le crural.

du crural, qui paraît continuer, sur la face externe de la cuisse, la masse du vaste externe, est souvent décrite comme appartenant au vaste externe alors qu'elle appartient manifestement au crural.

Il est une particularité du vaste externe sur laquelle il importe d'appeler l'attention. Le bord interne du muscle est formé par l'accolement de deux lamelles. En poursuivant l'interstice celluleux qui sépare ces deux lamelles, on arrive aisément à dédoubler en partie le vaste externe. Il suffit, pour cela, de suivre les vaisseaux dans l'intérieur du corps charnu. Sur quelques sujets, ce dédoublement est très accentué.

Vaste interne. — M. vastus medialis.

A première vue ce muscle paraît confondu avec le crural; en réalité, les deux muscles, qui échangent en bas de nombreux faisceaux charnus, sont séparés par toute la face interne du fémur, *libre de toute insertion musculaire sur toute sa hauteur et sur presque toute sa largeur.*

Pour trouver cette séparation et préparer les deux muscles, il suffit d'inciser verticalement jusqu'au fémur le tiers inférieur du vaste interne : l'incision tombera sur la face interne du fémur, qu'il suffira de suivre pour distinguer et séparer les deux muscles.

Moins volumineux que l'externe, le corps charnu du vaste interne est formé de fibres qui contournent le fémur, en se dirigeant obliquement de haut en bas et d'arrière en avant.

Il naît de *toute l'étendue de la lèvre interne de la ligne âpre* prolongée en haut par la *ligne spirale*, jusqu'au tubercule qui donne insertion au faisceau vertical du ligament de Bertin. Le plus ordinairement le vaste interne n'a point d'autre origine; il est rare de voir quelques-unes de ses fibres charnues naître de la face interne du fémur; plus souvent quelques faisceaux charnus naissent du tendon du troisième adducteur et de la cloison intermusculaire interne.

Les insertions du vaste interne à la ligne âpre se font par une aponévrose qui contracte de solides adhérences avec celle des adducteurs. Les fibres charnues naissent de celle des faces de l'aponévrose qui regarde l'os.

Le tendon du vaste interne commence dans l'intérieur du muscle et reçoit d'abord les fibres charnues par ses deux faces; plus bas, il devient libre et s'unit au feuillet tendineux du crural. Cependant, ces deux tendons n'étant unis que par un tissu celluleux, on arrive à les séparer et l'on voit que le tendon propre au vaste interne entrecroise ses fibres supérieures avec le tendon du vaste externe, tandis que les inférieures vont s'insérer *à la base et au côté interne de la rotule*. Un rameau nerveux, fort grêle, descend entre le vaste interne et le crural le long du bord interne de ce dernier.

Crural. — M. vastus intermedius.

Entre le vaste interne et le vaste externe, demeurés en place, on aperçoit une partie de l'aponévrose du muscle crural; si l'on vient à rejeter de chaque côté les corps charnus des muscles précédents (fig. 167), le crural se dégage et apparaît recouvrant les faces antérieure et externe du fémur. Sa face antérieure présente une large aponévrose d'insertion : il est facile de décoller avec le doigt

cette aponévrose des fibres musculaires du vaste externe; mais cette séparation, très facile en haut, devient plus difficile en bas, où les deux muscles sont réunis par d'épais faisceaux charnus ; c'est en ce point aussi que le crural passe sous le vaste externe et devient superficiel au niveau de la partie inférieure et externe de la cuisse.

Le crural naît par des fibres charnues de la *face antérieure*, de la *face externe* et des *bords interne* et *externe du fémur*. En haut et en avant, ses origines sont séparées de celles des vastes par une bande osseuse large de 5 à 10 mill.; quelquefois cependant les insertions se rapprochent davantage ou deviennent contiguës. En dehors, les insertions commencent un peu moins haut; elles s'accolent à la face externe de l'os et vont jusqu'à la ligne âpre, au contact des insertions du vaste externe. En dedans, le crural est séparé du vaste interne par la face interne du fémur. Le bord interne du fémur forme la limite des insertions du crural, qui n'empiète que très rarement sur la face interne de l'os.

On sait que le vaste externe ne s'attache qu'à la moitié supérieure de la lèvre externe de la ligne âpre : dans sa moitié inférieure cette lèvre appartient au crural qui y prend insertion ainsi qu'à la partie correspondante de l'aponévrose intermusculaire externe. La portion du crural qui s'insère en ces points est celle qui se dégage du bord inférieur du vaste externe en *paraissant* continuer la masse de celui-ci; j'ai noté plus haut l'interstice, quelquefois graisseux, qui sépare les deux muscles en ce point.

De ces origines les fibres du crural descendent : les antérieures verticalement, les internes obliquement, les externes et inférieures plus obliquement, vers un tendon qui continue l'aponévrose antérieure du muscle. Sur les côtés, les faisceaux charnus descendent très bas, jusqu'à la rotule, surtout en dehors.

Le tendon du crural, continuation de l'aponévrose antérieure du muscle, est mince et large : un peu au-dessus de la rotule son bord externe s'unit au feuillet tendineux du vaste externe; son bord interne s'unit moins intimement au tendon du vaste interne. Toujours on peut suivre le tendon du crural jusqu'à la base de la rotule.

Le muscle crural est composé de lamelles musculaires, superposées concentriquement à la diaphyse fémorale. La plus inférieure de ces lamelles, seule, est toujours séparée du reste du muscle; cette lamelle, ainsi isolée, constitue le muscle sous-crural.

Muscle sous-crural (subcruralis, articularis genu). — Il est constitué par la lamelle inférieure et profonde du crural. Rarement il prend l'aspect d'une lame musculaire compacte : le plus souvent il est formé de faisceaux charnus épars dans un tissu cellulo-graisseux. Il n'y aurait pas lieu de le séparer du crural, s'il ne s'en distinguait par ses insertions inférieures. En effet, les fibres ne se rendent point au tendon plat qui reçoit les autres fibres du crural; elles se terminent en s'éparpillant sur la partie supérieure de la capsule articulaire, si mince en ce point. Isenflamm, Rosenmüller, et après eux Theile, ont remarqué que les fibres musculaires du sous-crural se répartissaient d'ordinaire en deux faisceaux latéraux distincts, dont l'interne est plus considérable que l'externe.

Insertion rotulienne du quadriceps crural. — Les quatre portions

du quadriceps crural se réunissent, à quelques centimètres au-dessus de la rotule, en un tendon commun, le tendon rotulien. Mais la fusion n'est qu'apparente : les tendons des quatre muscles se sont accolés plutôt que soudés, et une dissection un peu attentive les sépare facilement. En réalité, le tendon rotulien est constitué par trois couches tendineuses : une couche superficielle formée par le tendon du droit antérieur, une moyenne formée par les tendons réunis des vastes et une postérieure ou profonde formée par le tendon du crural. Ces couches, assez intimement unies sur leurs bords par l'intrication des fibres tendineuses, ne sont maintenues adhérentes que par un tissu cellulaire peu dense, creusé de grandes cavités; avec le manche du scalpel, il est facile de les séparer. — Assez souvent on trouve entre ces couches tendineuses de véritables bourses muqueuses : Theile, et bien d'autres, ont noté leur présence; je les ai signalées comme assez fréquentes dans un travail sur *les bourses séreuses du genou* (*Arch. gén. de méd.*, 1886). Je crois que, sous l'influence des manœuvres habituelles à certaines professions, elles peuvent se développer et donner lieu à des tumeurs intratendineuses.

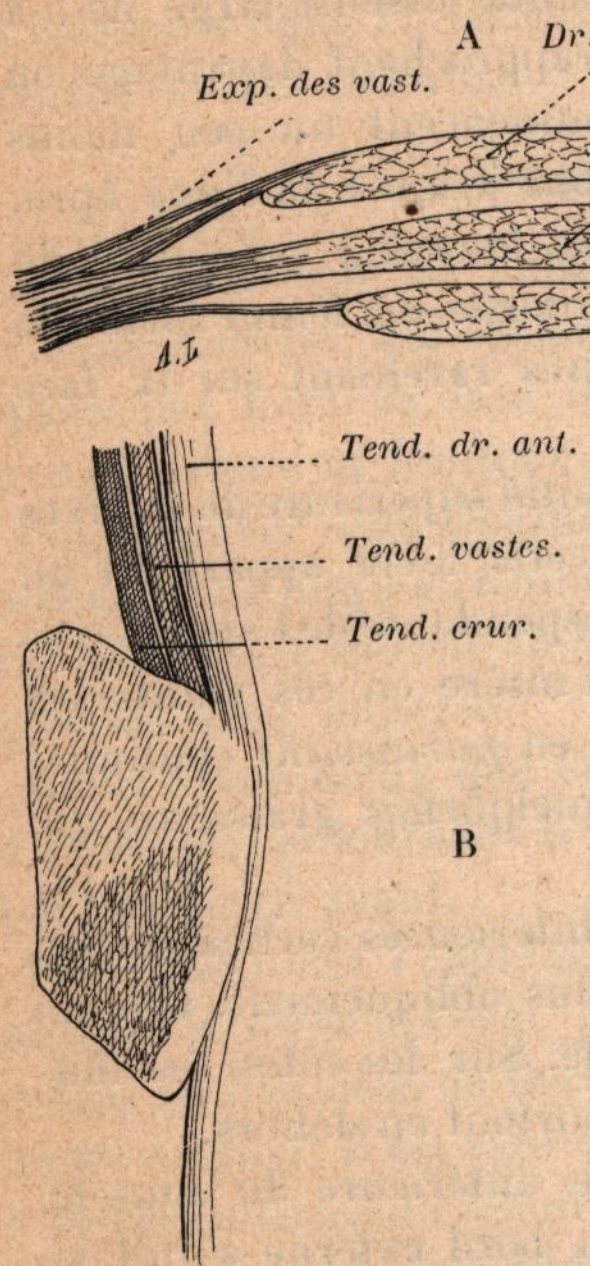

Fig. 168. — Tendon du quadriceps et son insertion rotulienne. — A. Coupe horizontale au-dessus de la rotule. — B. Coupe verticale comprenant la rotule.

En séparant les plans fibreux avec le manche du scalpel, on constatera aisément l'insertion de chacune des quatre portions du quadriceps.

1° Le *droit antérieur* s'insère par son tendon mince au bord antérieur de la base de la rotule au tiers supérieur de la face antérieure de cet os. Ses fibres les plus superficielles se continuent avec les fibres superficielles du tendon rotulien et vont avec celles-ci s'insérer à la tubérosité antérieure du tibia.

2° Le *vaste interne et le vaste externe* unissent leurs tendons à quelques centimètres au-dessus de la rotule, formant ainsi un large feuillet fibreux, commun aux deux muscles et qui va s'insérer à la base de la rotule, immédiatement en arrière du tendon du droit antérieur. — Les fibres charnues des deux vastes ne se rendent pas toutes à ce tendon : les plus superficielles s'insèrent aux bords du tendon du droit antérieur; les inférieures vont s'insérer par de courtes fibres tendineuses à la moitié supérieure des bords de la rotule.

3° Enfin, le tendon large et mince du *crural* s'insère à la base de la rotule, derrière le tendon commun aux deux vastes, formant ainsi la couche profonde du tendon rotulien.

De plus, de longues fibres aponévrotiques, faisant suite aux fibres charnues des vastes, s'entrecroisent au-devant de la rotule et vont s'insérer à la face antérieure du condyle tibial, condyle externe lorsqu'elles viennent du

vaste interne, condyle interne quand elles viennent du vaste externe (Voy. fig. 164).

Au-dessous de la rotule, le tendon rotulien continue le tendon du quadriceps et va s'insérer à la tubérosité antérieure du tibia; la rotule apparaît comme un os sésamoïde développé dans l'épaisseur du tendon du quadriceps.

Action. — Le quadriceps, lorsqu'il prend son point fixe sur le fémur et le bassin, étend la jambe sur la cuisse et fléchit la cuisse sur le bassin. Cette flexion de la cuisse n'est produite que par le droit antérieur : peu énergique d'ailleurs, elle est secondaire à l'extension de la jambe.

Le vaste interne, le vaste externe et le crural sont extenseurs de la jambe. La contraction isolée de chacun des deux vastes imprime à la rotule des mouvements de latéralité qui tendent à luxer latéralement cet os. Normalement, la contraction synergique des deux vastes annihile ce mouvement de latéralité. Il importe de noter que la contraction totale du muscle tend, tout comme la contraction isolée du vaste externe, à déplacer la rotule en dehors, en effaçant l'angle obtus ouvert en dehors que forme le muscle avec le tendon rotulien.

Le quadriceps n'intervient pas pour le maintien de l'équilibre dans la station debout. Mais, dès que la cuisse se fléchit un peu, le muscle doit entrer en action pour empêcher la chute devenue inévitable, le centre de gravité du corps passant alors en arrière du genou. En revanche, il se contracte activement dans la marche. Pendant la période de l'appui unilatéral (Voy. Action des muscles de la région postérieure de la cuisse), du côté du membre fixé, le quadriceps se contracte pendant les stades 1 et 2 (stades du pas postérieur et stade de la verticale); du côté du membre oscillant, il reste relâché dans les deux premiers stades, pendant lesquels la flexion de la cuisse se produit surtout par contraction du psoas-iliaque et du tenseur du fascia lata. Il se contracte au début du troisième stade (stade du pas antérieur). Cette extension se produit brusquement et cesse de même. A la fin du pas antérieur, le muscle est relâché et le membre descend alors de son propre poids jusqu'à la rencontre du talon avec le sol.

Innervation. — Né du crural, dont il forme une partie du faisceau profond, le nerf du quadriceps se divise après un très court trajet en quatre faisceaux pour les quatre portions du muscle. — Le premier faisceau, dirigé en bas et un peu en avant, aborde le droit antérieur par sa face profonde, et donne alors un rameau ascendant qui remonte vers l'insertion du muscle, et un rameau descendant, formé de trois ou quatre filets assez grêles, qui se perdent successivement dans l'épaisseur du muscle. — Le nerf du vaste interne, né souvent par un tronc commun avec le saphène interne, descend verticalement au-devant du muscle, suivant le saphène jusqu'au niveau du canal de Hunter, où il se perd au milieu des fibres musculaires. — Moins volumineux que le précédent, le nerf du crural vient, tantôt de la branche du vaste interne, tantôt de celle du vaste externe; situé entre ces deux nerfs, il descend verticalement pour pénétrer bientôt dans l'épaisseur de la partie moyenne du muscle (Froment). C'est de ce nerf que part un tout petit filet pour le sous-crural. — Le nerf du vaste externe se porte obliquement en bas et en dehors, croise la face profonde du droit antérieur, s'insinue entre le crural et le vaste externe et va se perdre dans la partie moyenne de ce dernier muscle. — Le vaste externe reçoit en outre, suivant Bourgery, un petit filet qui vient de la branche du vaste interne et se distribue dans la partie la plus inférieure du muscle.

Variations et anomalies. — Le système extenseur qui a atteint, chez l'homme, un si haut degré de différenciation, présente une indépendance et une fixité remarquables. C'est ainsi que sa fusion avec les systèmes musculaires voisins est inconnue et que l'on peut à peine signaler dans cet ordre d'idées l'insertion au tendon rotulien d'un chef inconstant du couturier. Son absence n'a été signalée qu'une fois (Drachmann). — Par contre, on

observe plus fréquemment la fusion plus ou moins complète ou l'absence de quelques-uns des chefs constitutifs de ce muscle. C'est ainsi que l'on a observé la fusion des deux vastes, disposition normale chez quelques animaux. Parfois encore, on rencontre la fusion du vaste externe avec le crural, comme on le voit constamment chez la grenouille et chez les oiseaux. Gruber a signalé l'absence du vaste externe.

Le dédoublement complet du vaste externe en deux lames superposées, signalé par Macalister, Gruber, est assez fréquent : on le trouve normalement chez les oiseaux et chez certains rongeurs (lapin).

Les variations du droit antérieur qui, avec le vaste interne, est un des chefs les plus différenciés du système extenseur, portent uniquement sur ses insertions supérieures. — Assez souvent le droit antérieur présente un tendon d'origine unique; et ceci, moins par l'absence du tendon réfléchi (Macalister), que par la fusion des deux tendons, fusion normale chez le kangourou les rongeurs et certains chimpanzés. Je pense même que le tendon unique décrit chez le chien et le blaireau est un tendon double dont les deux faisceaux sont assez rapprochés pour qu'il semble unique.

Macalister a signalé le dédoublement du tendon allant à l'épine iliaque antéro-inférieure; il a décrit un chef accessoire qui se fixait à l'épine iliaque antéro-supérieure. — Morestin a observé un chef accessoire naissant au-dessus de la cavité cotyloïde.

Le sous-crural présente des variations de volume assez considérables, une individualité assez peu accusée, mais manque rarement. Souvent il se confond en haut avec les vastes; il peut s'insérer au cul-de-sac synovial ou à la rotule.

Le système extenseur de la jambe n'est, comme l'a démontré Sabatier, que partiellement homotype de l'extenseur antibrachial : au droit antérieur répond une partie du long triceps brachial; au vaste externe et au crural, le vaste interne brachial; au vaste interne fémoral, le vaste externe du membre supérieur.

RÉGION INTERNE

PECTINÉ. — M. pectineus.

Aplati et quadrilatère, le pectiné, le plus élevé des muscles du groupe interne, s'étend du pubis à la branche moyenne de trifurcation de la ligne âpre.

Il naît par deux plans plus ou moins distincts. — Le plan superficiel s'attache : 1° sur la *crête pectinéale*, depuis l'éminence ilio-pectinée jusqu'à l'épine du pubis; 2° sur la *face pubienne du ligament de Cooper*; 3° sur la face profonde de l'aponévrose qui l'enveloppe et qui se fixe en haut sur ce ligament. — Le plan profond, bien décrit par Henle, se détache de la *lèvre antérieure de la gouttière sous-pubienne*, et par quelques fibres du *ligament pubio-fémoral*. — En dedans, les deux zones d'origine se confondent au niveau de l'épine du pubis. En dehors, elles sont séparées par toute la largeur de la surface pectinéale, sur laquelle le muscle ne semble point s'attacher.

Ces origines se font par l'implantation directe des fibres charnues, sauf au niveau de l'épine du pubis, sur laquelle les deux plans se fixent par de courtes fibres aponévrotiques. De là, les fibres du pectiné se portent en bas, en dehors et en arrière, constituant un corps musculaire aplati, qui présente son maximum d'épaisseur au niveau de son bord interne. Ce corps musculaire, d'abord orienté de façon à présenter une face antérieure et une face postérieure, subit en descendant un mouvement de torsion tel que la face antérieure devient externe et la face postérieure interne.

Le muscle se termine sur la branche de trifurcation moyenne de la ligne âpre, sur une étendue de 3 cm. environ. Le tendon terminal, aplati, résulte de la fusion de deux lames aponévrotiques, l'une assez forte, occupant la face externe du muscle, l'autre à peine marquée, occupant sa face interne; dans l'écartement de ces lames viennent se terminer les fibres charnues.

Rapports. — La face antérieure du pectiné forme la partie interne de l'aire du triangle de Scarpa; elle constitue la paroi postérieure et interne du canal crural. Elle répond au ligament de Gimbernat, aux vaisseaux fémoraux, surtout à la veine et, en dedans de celle-ci, aux ganglions lymphatiques logés dans le canal crural. Par l'intermédiaire de ces organes, le pectiné répond à l'aponévrose et à la peau. Il recouvre la partie supéro-interne de la capsule de l'articulation coxo-fémorale, l'obturateur externe, l'émergence des vaisseaux obturateurs et la partie supérieure du petit adducteur. Son bord externe, très mince, répond au psoas; son bord interne aux moyen et petit adducteurs.

Action. — Le pectiné : — 1° porte la cuisse dans l'adduction; — 2° la fléchit sur le bassin; — 3° lui imprime un mouvement de rotation en dehors. — Lorsqu'il prend son point fixe sur le fémur, il fléchit le bassin sur la cuisse.

Innervation. — Le pectiné est le plus souvent innervé par deux nerfs : le crural et l'obturateur. Le filet du crural, branche du musculo-cutané interne passe en arrière de la gaine des vaisseaux fémoraux et arrive sur la face antérieure du pectiné où il se perd; en outre, le tronc du crural donne parfois directement un autre rameau au muscle. Le nerf obturateur et parfois aussi le nerf obturateur accessoire, quand il existe, lui envoient un filet inconstant. Lorsque le muscle reçoit ainsi une double innervation, le crural fournit au plan musculaire superficiel ou externe, l'obturateur au plan profond ou interne (Paterson, *J. of An. and Phys*. 1892, vol. 26, p. 43).

Variations et anomalies. — Tantôt, le pectiné est constitué par deux faisceaux, un interne et un externe, situés dans le même plan horizontal; tantôt il est formé de deux faisceaux, un antérieur et un postérieur, superposés (Winslow). Chudzinski, qui a observé cette dernière disposition chez un nègre, fait remarquer qu'elle est constante chez les singes inférieurs. La première est fréquente dans la série. — Très souvent, le pectiné se confond avec le moyen adducteur, comme on l'observe normalement chez les rongeurs, les carnassiers et chez certains singes. — Macalister a décrit un faisceau anastomotique envoyé par le pectiné à l'obturateur externe, et un faisceau envoyé par le psoas-iliaque au pectiné.

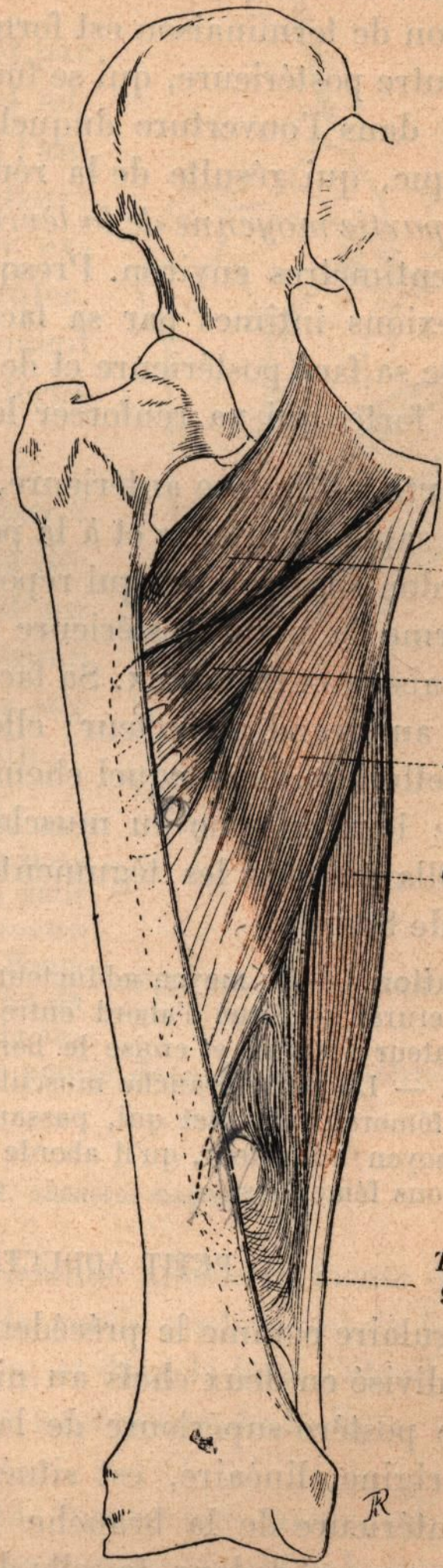

Fig. 169. — Les adducteurs.

ADDUCTEUR MOYEN. — M. adductor brevis.

Muscle allongé et aplati, de forme triangulaire, il s'étend du corps du pubis à la partie moyenne de la ligne âpre. Il naît de la *surface angulaire du pubis*, sur une petite facette, de forme quadrilatère, située au-dessous de l'origine du

pyramidal, au-dessus de celle du petit adducteur (Voy. *Ost.*, fig. 197). Cette origine se fait par un tendon qui, d'abord aplati et épais, se transforme ensuite en une lame tendineuse, visible en avant du corps musculaire, et qui descend assez bas le long du bord interne du muscle. Les fibres charnues, nées de la face profonde de cette lame, constituent un corps musculaire qui s'élargit de plus en plus, et finit par constituer un plan charnu assez mince.

Le tendon de terminaison est formé par deux lames très minces, l'une antérieure, l'autre postérieure, qui se fusionnent, en formant une sorte de V à angle très aigu, dans l'ouverture duquel vont se terminer les fibres charnues. La lame unique, qui résulte de la réunion de ces deux lames secondaires, va se fixer à *la partie moyenne de la lèvre interne de la ligne âpre*, sur une longueur de neuf centimètres environ. Presque toujours, cette lame terminale contracte des connexions intimes par sa face antérieure avec la cloison intermusculaire interne; de sa face postérieure et de son bord inférieur se détache une expansion assez forte, qui va renforcer le tendon condylien du grand adducteur.

Rapports. — Sa face antérieure, d'abord superficielle, répond à l'aponévrose, à la veine saphène interne et à la peau. En haut, le tendon d'origine est croisé par le cordon spermatique qui repose sur lui. En bas, cette face, devenue profonde, forme la paroi postérieure du canal de Hunter et se met en rapport avec les vaisseaux fémoraux. Sa face postérieure répond au petit adducteur et, plus bas, au grand adducteur; elle est séparée de ces muscles par une couche de tissu cellulaire dans lequel chemine la partie terminale de la fémorale profonde. Le bord interne du muscle forme, lorsque celui-ci se contracte, une corde saillante sous les téguments. Son bord externe limite en dedans le triangle de Scarpa.

Innervation. — Le moyen adducteur reçoit son innervation de deux sources, l'obturateur et le crural. — Situé d'abord entre le pectiné et le petit adducteur, le rameau venu de l'obturateur descend et croise le bord supérieur de l'adducteur superficiel dans lequel il s'épuise. — La petite branche musculo-cutanée interne donne au niveau de la gaine des vaisseaux fémoraux un filet qui, passant sur la face antérieure du pectiné, va se perdre dans le moyen adducteur, qu'il aborde par sa face antérieure à quelques centimètres de ses insertions fémorales.

PETIT ADDUCTEUR. — M. adductor minimus.

Triangulaire comme le précédent, le petit adducteur, simple à son origine, souvent divisé en deux chefs au niveau de sa terminaison, s'étend du pubis à la partie postéro-supérieure de la diaphyse fémorale.

Son origine, linéaire, est située, sur la surface angulaire du pubis et la partie antérieure de la branche ischio-pubienne, en dehors de l'attache du droit interne, en dedans de celle de l'obturateur externe, en arrière de celle du moyen adducteur et en avant de celle du grand adducteur (*Ost.*, fig. 197). Cette origine se fait par un tendon aplati, souvent adhérent au tendon d'origine du droit interne. — A ce tendon font suite les fibres charnues; elles constituent un corps musculaire d'abord épais, qui s'étale ensuite et se divise le plus souvent en deux faisceaux. Le faisceau supérieur va s'insérer par de courtes fibres aponévrotiques sur la branche interne de trifurcation de la ligne âpre. Les fibres les plus élevées glissent sur la face postérieure du petit trochanter. — Le faisceau inférieur, souvent séparé du précédent par un inter-

stice très apparent, est d'autres fois confondu avec lui; il se termine sur la partie supérieure de la lèvre interne de la ligne âpre. — Il est souvent très adhérent en avant au tendon terminal du premier adducteur, et à celui du troisième.

Le corps charnu du petit adducteur est tordu sur lui-même. — Je reviendrai, en étudiant le grand adducteur, sur cette torsion qui est la même pour les deux muscles.

Rapports. — Recouvert par le pectiné et par le moyen adducteur, il repose sur le grand adducteur; son bord inférieur s'enfonce dans l'angle formé par le grand et le moyen adducteur; son bord supérieur répond à l'obturateur externe, au psoas-iliaque et au petit trochanter. La perforante supérieure passe habituellement entre ses deux chefs. La circonflexe interne croise son bord supérieur.

Action. — Le moyen et le petit adducteur : 1° portent la cuisse dans l'adduction; 2° la fléchissent sur le bassin; 3° lui impriment un mouvement de rotation en dehors. — Comme le pectiné, lorsqu'ils prennent leur point fixe sur le fémur, ils fléchissent la cuisse sur le bassin.

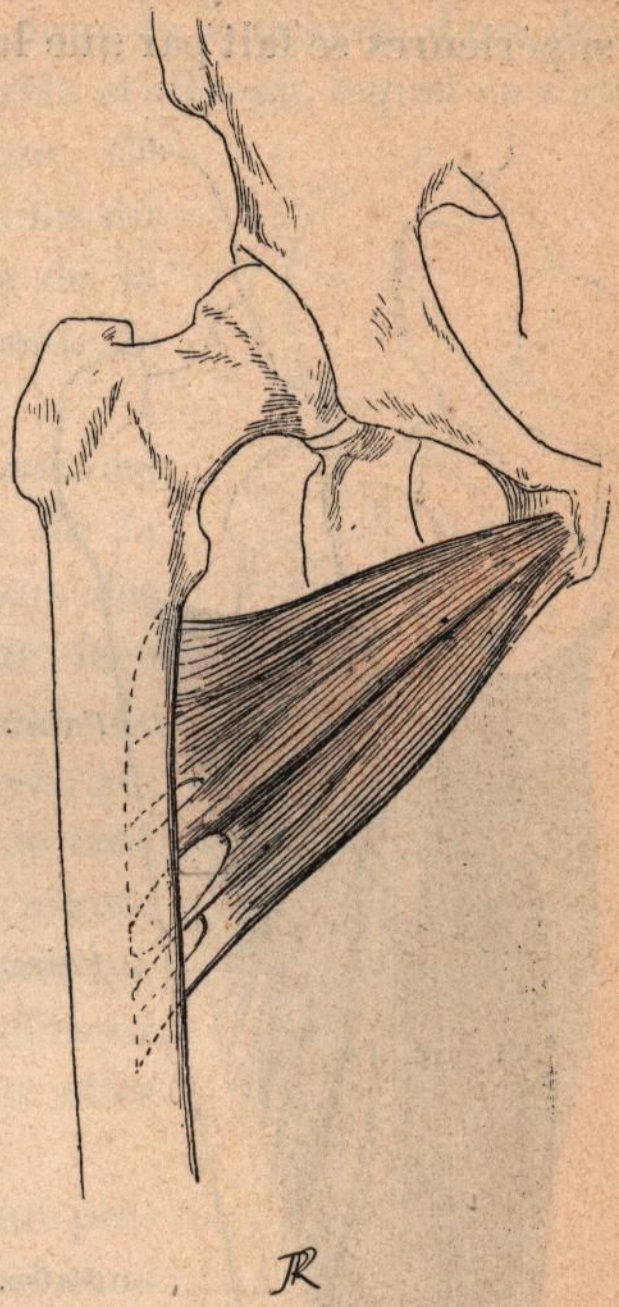

FIG. 170. — Le petit adducteur.

Innervation. — Né du tronc de l'obturateur, le rameau du petit adducteur suit à son origine la face postérieure du pectiné; arrivé au bord supérieur du petit adducteur, il s'avance sur sa face antérieure et pénètre en se ramifiant au milieu des fibres musculaires. Bourgery signale encore un petit filet venu de la branche de la gaine des vaisseaux fémoraux ou nerf musculo-cutané interne, branche du crural, filet qui irait se perdre dans la face antérieure du petit adducteur.

GRAND ADDUCTEUR. — **M. adductor magnus.**

Le grand adducteur, sous-jacent aux précédents, affecte la forme d'un large triangle, dont le sommet tronqué répond à la partie postérieure de la branche ischio-pubienne et à la tubérosité de l'ischion, et dont la base s'étend du tubercule latéral du condyle interne à l'extrémité supérieure de la ligne externe de trifurcation du fémur.

Au premier abord, le grand adducteur semble former une masse indivise, mais il est, en réalité, constitué par trois faisceaux superposés dans le sens vertical, et légèrement imbriqués dans le sens antéro-postérieur.

Le premier de ces faisceaux (adductor femoris minimus de Gunther, adductor quartus de Diemerbrock, chef supérieur ou externe(?) de Theile) est toujours facilement séparable, surtout si l'on dissèque le muscle par sa face postérieure. Il naît du tiers *moyen de la branche ischio-pubienne*; son origine répond en dedans à celle du droit interne, en dehors à celle de l'obturateur externe. En avant, ce faisceau est contigu à l'attache du petit adducteur, et, en arrière,

à celle des deux autres faisceaux du grand adducteur. Les fibres charnues s'implantent directement sur le bord inférieur, et, par de courtes fibres aponévrotiques, sur la face externe de l'os. Par leur réunion elles constituent un corps charnu triangulaire qui, d'abord étroit, s'étale de plus en plus, et va s'insérer : 1° *sur la branche de trifurcation externe de la ligne âpre*; 2° sur la *lèvre externe de cette ligne*, au niveau de son quart supérieur. L'insertion des fibres supérieures se fait par une lame aponévrotique résistante, qui glisse sur la face postérieure du petit trochanter à l'aide d'une bourse séreuse; celle des fibres inférieures se fait par de courtes fibres aponévrotiques.



Fig. 171. — Le grand adducteur; vue postérieure.

Le faisceau moyen et le faisceau inférieur, qui forment à eux deux l'*adductor magnus* de Henle sont situés sur un plan postérieur au précédent; ils paraissent tout à fait confondus à leur origine. Ils naissent : 1° du *quart postérieur de la branche ischio-pubienne*, en dedans du précédent; 2° du bord inférieur et de la face externe de la *tubérosité ischiatique*; 3° de la partie inférieure de la face postérieure de cette tubérosité, en dedans des insertions des muscles fléchisseurs de la jambe (Voy. *Ostéol.*, fig. 197, p. 194). L'origine des faisceaux antérieurs se fait par de courtes fibres tendineuses; celle des faisceaux postérieurs, par un tendon, concave en avant, qui donne attache aux fibres charnues par sa face antérieure et ses deux bords, et dont la face postérieure apparaît libre au niveau du bord postérieur du muscle. — Cette fusion des deux faisceaux au niveau de leur origine n'est d'ailleurs qu'apparente. Il est, en effet, facile de les séparer. Regardez, comme le conseille Theile, le bord antérieur de leur origine commune, et vous apercevrez, au niveau même de ce bord, un interstice celluleux. Pénétrez dans cet interstice, et vous séparerez sans grande peine le faisceau moyen et le faisceau inférieur. La séparation ne pourra cependant être complète, car les deux chefs sont réunis en arrière par le tendon que j'ai déjà décrit, et qui leur est commun.

Le faisceau moyen, le plus volumineux des trois chefs du grand adducteur, est constitué par un corps charnu de forme triangulaire, dont les fibres sont d'autant plus rapprochées de la verticale, qu'elles sont plus inférieures; elles vont s'insérer sur *les trois quarts inférieurs de la lèvre externe de la ligne âpre*. Cette insertion fémorale se fait par une aponévrose, qui résulte de la convergence de deux lames, dans l'intervalle desquelles viennent se terminer les fibres charnues. Intimement adhérent en avant au tendon du moyen adduc-

teur, ce tendon aponévrotique se termine sur le fémur, par une série d'arcades qui délimitent avec l'os autant d'orifices livrant passage aux vaisseaux perforants. Le plus important et le plus volumineux de ces orifices, situé au niveau de la bifurcation de la ligne âpre, est traversé par les vaisseaux fémoraux.

Le faisceau inférieur, situé, à son origine, en dedans du chef moyen, descend en croisant obliquement la face postéro-interne de celui-ci. Ses fibres vont se jeter, au niveau du tiers inférieur de la cuisse, dans la concavité d'un demi-cercle tendineux, qui se condense en un tendon grêle et allongé, lequel va s'attacher au *tubercule du condyle interne du fémur*. Ce tendon, souvent renforcé par quelques fibres venues du moyen adducteur, fait en quelque sorte partie de la cloison intermusculaire interne, dont il représente le bord interne, saillant sous les téguments.

Fig. 172. — Le grand adducteur; vue antérieure.

En résumé, nous voyons que le grand adducteur est constitué : 1° par un chef supérieur, qui, né de la branche ischio-pubienne, en avant et en dedans des deux autres chefs, croise très obliquement leur face antéro-externe, pour gagner la partie la plus élevée de la ligne d'insertion fémorale; 2° par un chef moyen, qui se détache de l'ischion, en partie confondu avec le chef inférieur qu'il croise sous une incidence très aiguë, pour aller s'attacher sur la ligne âpre, sur presque toute la hauteur de celle-ci; 3° par un chef inférieur qui, né en dedans du précédent, l'abandonne pour aller se fixer au tubercule latéral du condyle interne.

Examiné lorsqu'il est tendu, le grand adducteur présente une torsion des plus nettes. Cette torsion est sous l'influence de différents facteurs. Elle est due d'abord à l'entrecroisement des différents chefs du grand adducteur. Elle est due aussi à la torsion particulière que présente chacun d'eux; cette torsion, à peu près nulle pour le chef inférieur, à cause de son mode spécial de terminaison, est très nette pour le chef moyen et le chef supérieur. Elle tient, comme le montre le schéma ci-joint, à ce que les fibres dont l'origine est la plus interne ont l'insertion la plus élevée. La cause première de ces dispositions paraît résider dans la différence d'orientation des lignes d'origine et de terminaison; en effet, tandis que la première chemine oblique en avant et en dedans, dans un plan à peu près horizontal, la deuxième descend verticale, dans un plan sagittal.

Rapports. — La face antérieure du grand adducteur est recouverte, en allant de haut en bas, par le pectiné, le petit et le moyen adducteur. Au-dessous de ce muscle, elle intervient dans la constitution de la paroi postérieure du canal de Hunter, paroi constituée surtout par le moyen adducteur. Au-dessous, elle répond en dehors au vaste interne, et en dedans à l'aponévrose et à la peau. — Sa face postérieure répond aux muscles de la région postérieure :

biceps, demi-membraneux, demi-tendineux (fig. 163). Son bord inférieur, ou plus exactement interne, recouvert en haut par le droit interne, répond plus bas à l'aponévrose et à la peau; près de son insertion condylienne, le muscle fait saillie sous la peau. Le grand adducteur est traversé, le long de son insertion fémorale, par les diverses perforantes. La perforante supérieure passe souvent entre son chef supérieur et son chef moyen ; la perforante moyenne traverse le muscle à sa partie moyenne; l'inférieure le perfore un peu au-dessus du grand anneau qui livre passage à l'artère et à la veine fémorales.

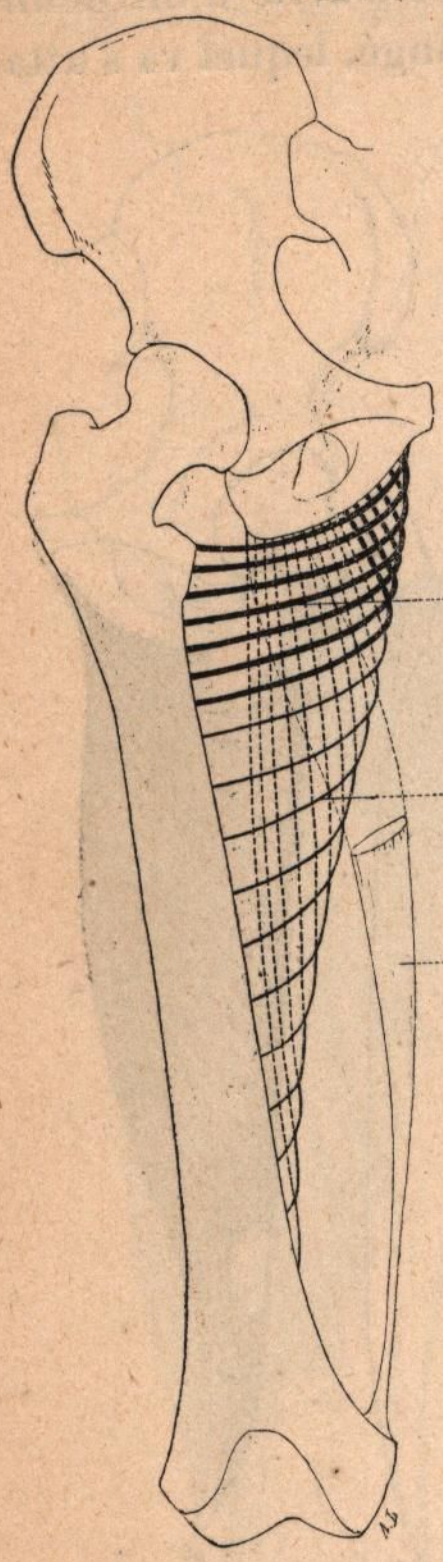

Fig. 173. — Schéma du grand adducteur.

Action. — Le grand adducteur : 1° porte énergiquement et directement la cuisse dans l'adduction; 2° lui imprime par son chef supérieur et son chef moyen un mouvement de rotation en dehors, par son chef inférieur un mouvement de rotation en dedans, lorsqu'elle a été préalablement placée dans la rotation en dehors. C'est ce chef qui se contracte lorsque le cavalier combine l'adduction et la rotation en dedans pour serrer les flancs de sa monture sans la toucher de l'éperon (Duchenne). D'après cet auteur le grand adducteur ne serait nullement fléchisseur. Le chef interne joue un rôle important dans la conservation de l'attitude normale du membre inférieur au repos; sa paralysie entraîne la rotation du membre en dehors.

Innervation. — Le grand adducteur reçoit ses nerfs de deux sources différentes : l'obturateur et le grand sciatique. — La branche venue de l'obturateur se place, à sa sortie du canal sous-pubien, entre le moyen et le grand adducteur, sur la face antérieure duquel elle descend assez bas, avant de se ramifier au milieu des fibres musculaires. — Le rameau venu du grand nerf sciatique, obliquement dirigé en bas et en dedans, aborde le muscle au niveau de son bord interne. L'innervation du grand adducteur vient surtout de l'obturateur; la branche du grand sciatique, fort petite, se termine dans les faisceaux les plus longs.

Variations et anomalies. — Les adducteurs peuvent se fusionner soit entre eux, soit avec les muscles voisins. Il n'y a pas lieu de revenir ici sur la fusion du grand adducteur avec le carré crural. Je signalerai seulement la fusion plus ou moins complète du grand adducteur soit avec le petit, soit avec le moyen. Je rappellerai celle du moyen avec le pectiné. — On a décrit comme anormale la division en plusieurs faisceaux plus ou moins distincts de chacun des adducteurs; attribuant à quelques-uns de ces faisceaux une individualité propre, on en a fait des muscles tels que l'ischio-condylien, l'adductor minimus de Gunther, l'adductor quartus de Diemerbrock.

DROIT INTERNE. — M. gracilis.

Muscle allongé, aplati et rubané, le droit interne s'étend du pubis à la partie supérieure de la face interne du tibia.

Il naît : 1° de la moitié inférieure de la face antérieure de la surface angulaire *du pubis*, tout près de la symphyse; en dedans du moyen et du petit

adducteur ; — 2° sur le tiers antérieur de la lèvre externe du bord inférieur de la *branche ischio-pubienne*, en dedans du petit et du grand adducteur. — Cette origine se fait par un tendon aplati, orienté dans le sens sagittal, et affectant la forme d'un triangle dont la base a une longueur de 3 à 4 centimètres environ. Ce tendon, constitué à son origine par une lame unique, se dédouble inférieurement. C'est de l'écartement de ces deux feuillets que naissent les fibres charnues (fig. 174).

Celles-ci constituent un corps musculaire, aplati de dehors en dedans, qui descend verticalement le long de la face interne de la cuisse. Au niveau de la

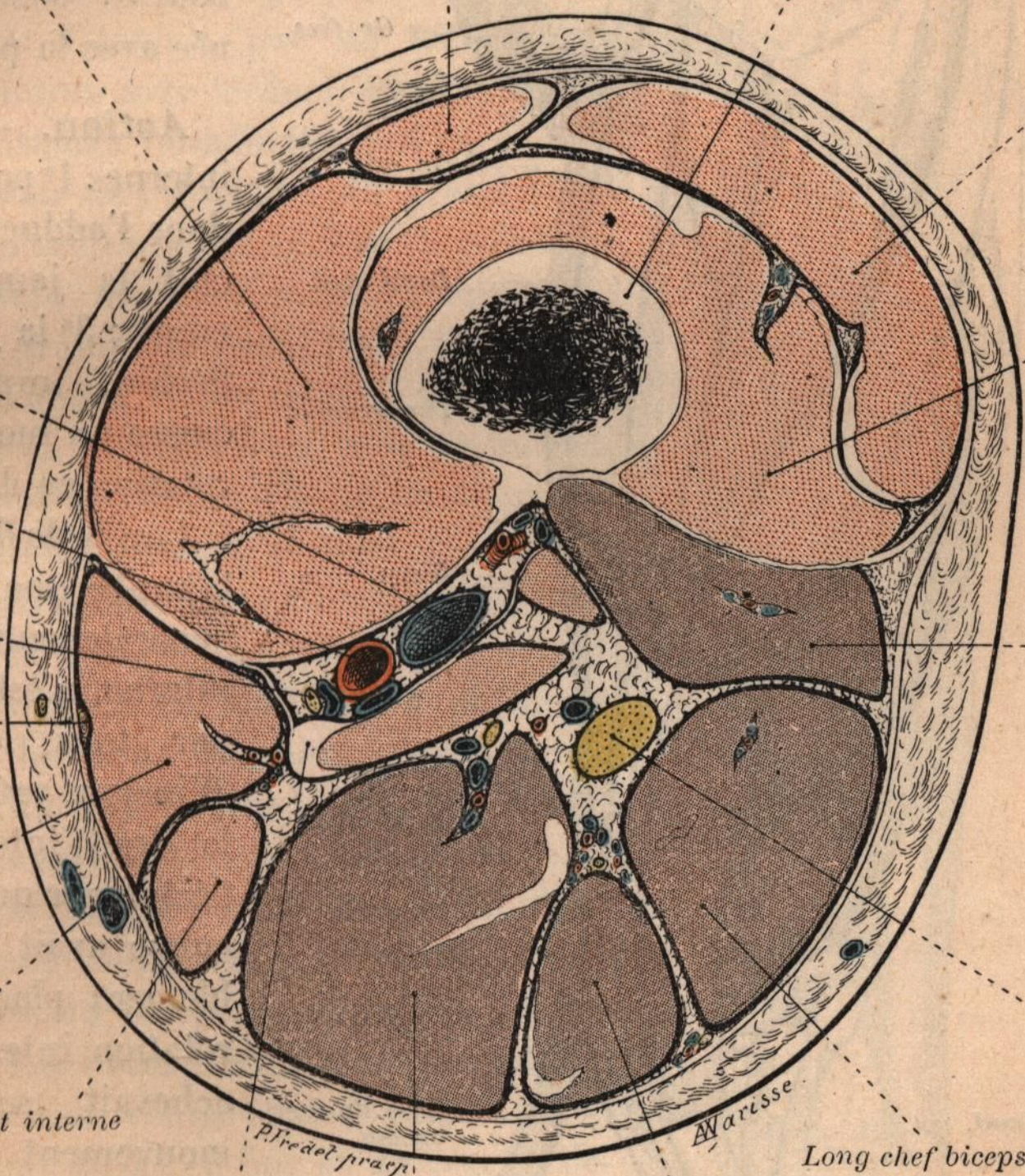

Fig. 174. — Coupe de la cuisse passant par le canal de Hunter. Sujet fixé par la formaline chromique. Côté droit, segment distal de la coupe (P. Fredet).

Extenseurs (quadriceps fémoral) : teinte claire ; adducteurs et couturier : teinte moyenne ; fléchisseurs : teinte foncée.

partie moyenne de la cuisse, le corps musculaire s'arrondit et ses fibres vont se terminer dans la concavité antérieure d'un demi-cône tendineux qui apparaît à la partie moyenne de la cuisse. — Ce demi-cône s'effile rapidement en un tendon cylindrique, qui contourne le condyle interne du fémur et la tubérosité correspondante du tibia, et s'insère à la *partie supérieure de la face interne* de cet os.

Rapports. — Dans la plus grande partie de son étendue, le muscle répond

par sa face interne à l'aponévrose et à la peau; sa face externe s'applique sur le bord interne des trois adducteurs. Sa portion tendineuse, qui forme avec le demi-tendineux le plan profond de la patte d'oie, est séparée du plan superficiel formé par le couturier, par une large bourse séreuse, et glisse sur le ligament latéral interne par une deuxième bourse, souvent fusionnée avec la précédente.

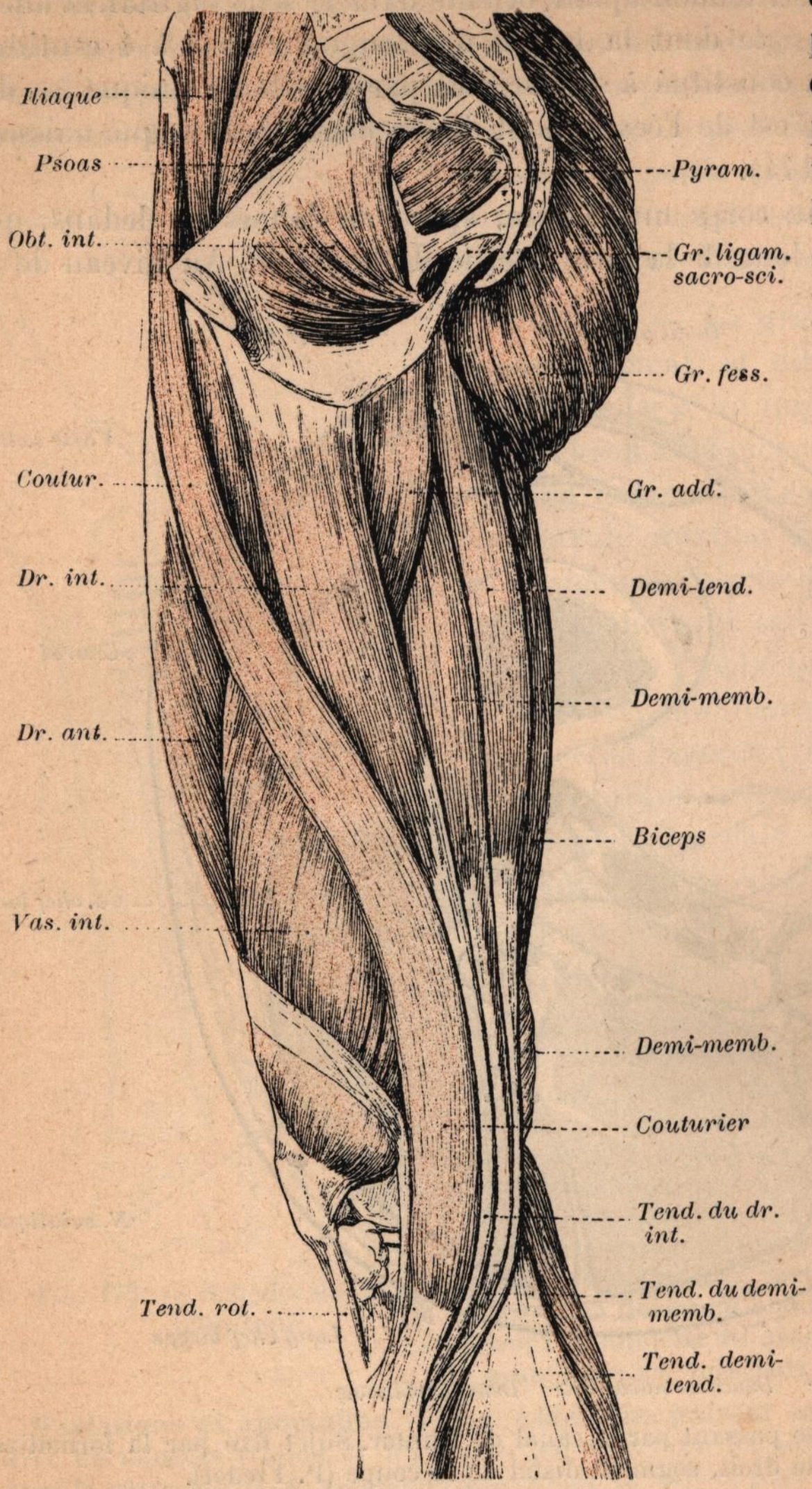

Fig. 175. — Muscles de la cuisse; face interne.

Action. — Le droit interne : 1° porte la cuisse dans l'adduction; 2° fléchit la jambe sur la cuisse; 3° la jambe étant fléchie, imprime à la cuisse un mouvement de rotation en dedans.

Le rôle de fléchisseur de la jambe, que l'on attribue généralement au droit interne, n'est pas accepté par tous les auteurs. Winslow prétendait que le droit interne n'était fléchisseur que lorsque la cuisse avait été préalablement placée dans la rotation interne, et qu'il achevait seulement le mouvement de flexion commencé par d'autres muscles. Les expériences de Duchenne n'ont pas confirmé les vues de Winslow et ont montré que le droit interne fléchissait la jambe, quelle que fût la position occupée par la cuisse au début de la contraction du muscle.

Innervation. — Le droit interne reçoit son nerf de l'obturateur. Né souvent d'un tronc commun avec le nerf du grand adducteur, ce filet passe entre le moyen et le troisième adducteur, et aborde le droit interne, au niveau de sa partie moyenne.

Variations et anomalies. — Les insertions pubiennes du droit interne peuvent être très réduites, d'où diminution de la largeur de son corps charnu. — Son tendon abandonne parfois quelques fibres à l'aponévrose fémorale, ou à l'aponévrose jambière.

RÉGION POSTÉRIEURE

BICEPS FÉMORAL. — M. biceps femoris.

Le biceps fémoral, long, volumineux, répond à la partie postéro-externe de la cuisse. Il est constitué par deux chefs : l'un, long, d'origine pelvienne; l'autre, court, d'origine fémorale. Ces chefs se réunissent en bas sur un tendon unique allant à la tête du péroné et au tibia.

Le long chef (l. tête, l. portion, caput longum, portion ischiatique), naît *de la tubérosité de l'ischion*, par un tendon qui lui est commun avec le demi-tendineux. Ce tendon s'attache immédiatement en dehors et au-dessous de l'insertion du grand ligament sacro-sciatique, en arrière et en dehors de l'insertion du demi-membraneux, au-dessus du grand adducteur (Ost., fig. 195).

Fig. 176. — Les trois muscles de la région postérieure de la cuisse.

Large d'abord, il se rétrécit un peu et s'épanouit en gouttière ou cône aponévrotique, ouvert en dehors : les fibres charnues naissent à l'intérieur de ce cône, tandis que celles du demi-tendineux tirent leur origine de sa partie externe, de telle sorte que sur une longueur de 10 à 15 cm. à partir de l'ischion, les deux muscles, l'un charnu (demi-tendineux), l'autre tendineux (biceps) sont intimement soudés. Le tendon, bien que masqué en partie par la portion charnue du demi-tendineux, reste visible sur la face interne du biceps, jusqu'au milieu de la cuisse. Les fibres charnues se rassemblent peu à peu en un ventre épais et prismatique, obliquement dirigé en bas et un peu en dehors. Elles se rendent successivement à une aponévrose qui apparaît, dès le milieu de la cuisse, sur la face postérieure du muscle; cette aponévrose se condense en un large tendon d'insertion qui descend vers la tête du péroné et la tubérosité externe du tibia.

La courte tête (caput breve, courte portion, chef fémoral) naît par de courtes fibres tendineuses de la *lèvre externe de la ligne âpre du fémur* (fig. 178), dans le tiers moyen de celle-ci, et de l'aponévrose intermusculaire externe : les fibres, parallèles, obliques en bas, en arrière et en dehors, forment un corps charnu aplati, losangique; elles viennent successivement se terminer sur la face antérieure du tendon de la portion ischiatique; les supérieures succèdent

[POIRIER.]

immédiatement aux fibres inférieures de cette portion; les inférieures n'abordent le tendon que près de son insertion.

Ce tendon passe, élargi, sur le condyle externe et va s'insérer : 1° par sa portion principale à *l'extrémité supérieure ou tête du péroné*, sur une facette en croissant entourant l'insertion du ligament latéral externe de l'articulation du genou (Voy. *Ost.*, fig. 245); 2° à la *tubérosité externe du tibia* par ses faisceaux supérieurs, rassemblés en un fort trousseau qui englobe entre ses deux

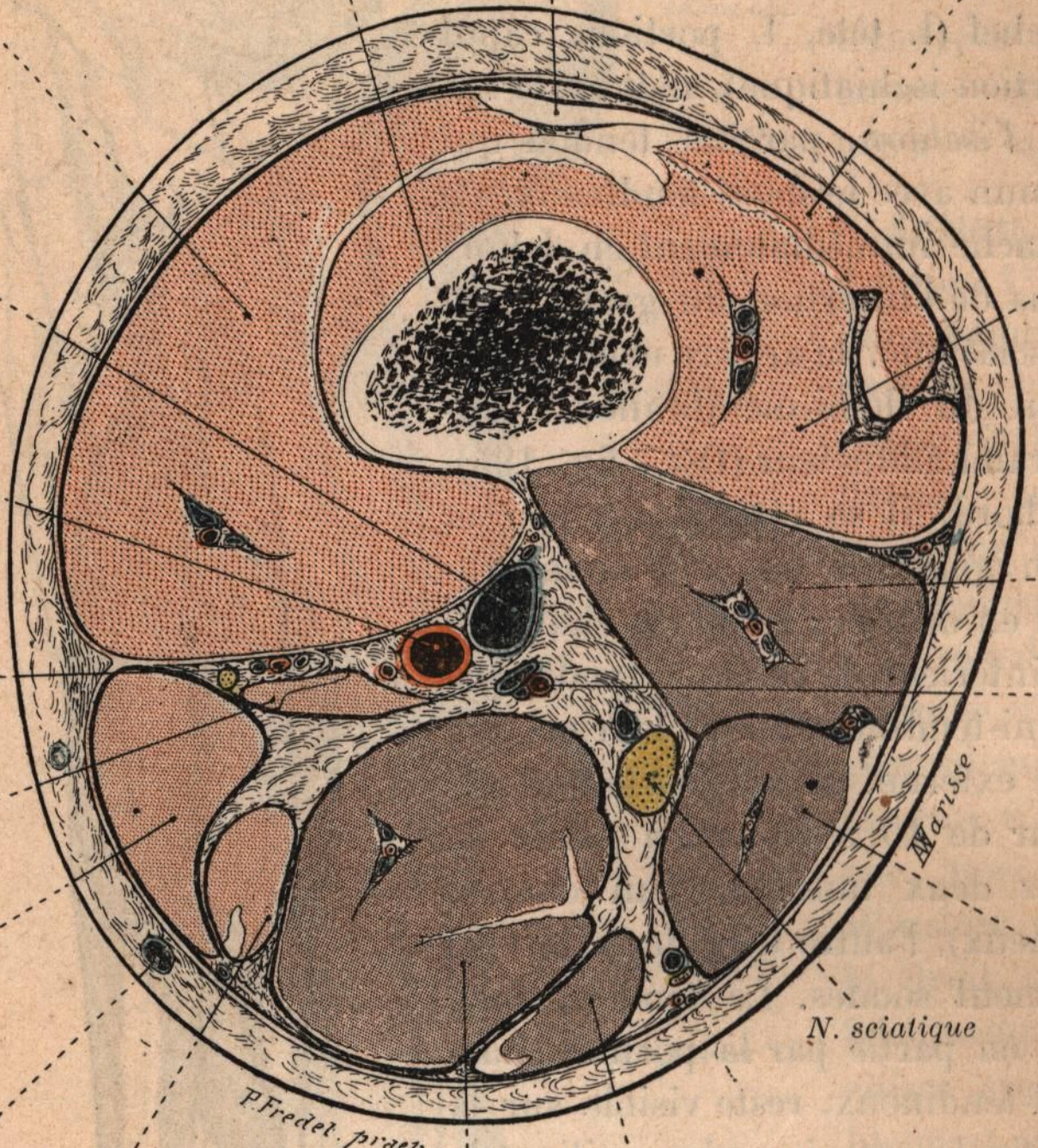

Fig. 177. — Coupe de la cuisse, passant par l'étage supérieur de la région poplitée. — Sujet fixé par la formaline chromique. — Côté droit, segment distal de la coupe (P. Fredet).

Cette coupe, exécutée quelques centimètres au-dessous de celle représentée figure 174, montre le passage de l'artère et de la veine fémorales à la région postérieure de la cuisse. Les deux chefs du biceps, isolés dans la coupe sus-jacente, sont ici unis en une seule masse.

feuillets le ligament latéral externe; 3° à l'*aponévrose jambière* par un faisceau inférieur.

Rapports. — Recouvert à son origine par le grand fessier, le biceps s'applique par sa face antérieure au grand adducteur, au demi-membraneux et au vaste externe, séparé de ce dernier par la cloison intermusculaire externe. Contigu par sa face interne au demi-tendineux, puis au demi-membraneux, il s'écarte bientôt de ces muscles, formant ainsi avec eux le triangle supérieur du losange poplité. Près de sa terminaison, il répond au jumeau externe et au plantaire grêle. — Le nerf sciatique est placé d'abord en dehors, puis en avant, puis à la face interne du muscle; vertical, le nerf sciatique croise très oblique-

ment le biceps; sa branche externe de bifurcation, le sciatique poplité externe, suit le tendon d'insertion du muscle, jusqu'à la tête du peroné. — La courte portion du biceps répond en dedans aux vaisseaux poplités.

Variations et anomalies. — Le biceps crural, muscle peu fixe, se fusionne parfois avec le demi-tendineux, le grand adducteur, le vaste externe. — Les deux chefs ne se réunissent que très bas, à leur insertion péronière. — Ils peuvent être distincts dans toute leur étendue (Macalister), indépendance normale chez les singes.

Longue portion. — Chudzinski a constaté, chez un boschiman, l'isolement complet du tendon ischiatique. — On a signalé des insertions iliaques accessoires (Wood), des insertions coccygiennes vestiges du chef caudal normal des mammifères.

Testut a vu une intersection tendineuse au milieu du corps charnu de la longue portion qui prenait ainsi le type digastrique. Parfois, cette longue portion présente un chef calcanéen en tout semblable à celui que Meckel a observé normalement chez la hyène : quelques-uns des faisceaux charnus le quittent au niveau de sa partie moyenne, pour se jeter sur un tendon grêle qui va se perdre, dans le tendon d'Achille (Gruber-Kelsch). Parfois ce faisceau affecte la forme d'un muscle digastrique dont le ventre inférieur, logé dans l'interstice des jumeaux, aborde le tendon d'Achille par sa face antérieure (Halliburton).

Courte portion. — Son absence, signalée par Meckel, Budge, Theile, Knott, assez rare chez l'homme et les anthropoïdes, est fréquente dans la série.

Gruber, Meckel, Giacomini ont décrit un faisceau surnuméraire d'origine fémorale. Henle a vu un faisceau accessoire naître du tenseur du fascia lata.

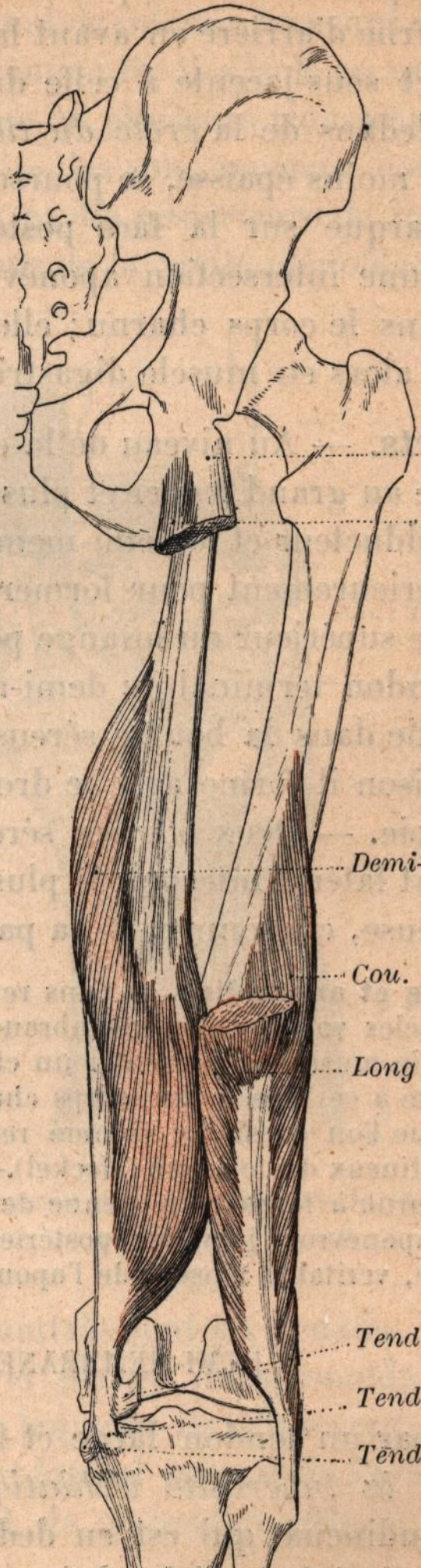

FIG. 178. — Les muscles de la région postérieure de la cuisse; couche profonde.

DEMI-TENDINEUX. — **M. semi-tendinosus.**

Le ventre charnu du demi-tendineux, allongé en cône, s'attache par sa base à l'ischion, s'effile et se termine en un long tendon qui va s'insérer au tibia.

Le demi-tendineux naît *de la tubérosité de l'ischion* : — 1° par un tendon qui lui est commun avec le biceps; — 2° par quelques fibres charnues. Sur l'ischion, l'empreinte d'origine du demi-tendineux est au-dessous de la facette bicipitale, au-dessus de l'insertion du grand adducteur (Voy. *Ost.*, fig. 195). Il tire aussi son origine de la face interne du *tendon qui lui est commun avec le biceps*, sur une longueur de 10 à 15 centimètres.

Le corps charnu, d'abord aplati d'avant en arrière, s'arrondit et se porte un peu obliquement en bas et en dedans; plus bas, il s'effile sur un tendon qui

apparaît, dès le milieu de la cuisse, sur le bord interne et la face postérieure du muscle. Ce tendon devient libre au-dessus du condyle interne; il descend en arrière de cette éminence, réduit à un cordon arrondi, et s'épanouit enfin en un triangle aponévrotique. La partie supérieure de cette expansion tendineuse, épaisse, resplendissante, représente proprement le tendon du demi-tendineux; elle contourne d'arrière en avant la tubérosité interne du tibia, par une courbe parallèle et sous-jacente à celle du droit interne, et va s'insérer immédiatement en dedans de la *crête du tibia, sur la face interne de cet os*. La partie inférieure, moins épaisse, se poursuit sur l'aponévrose de la jambe (fig. 165).

On remarque sur la face postérieure du demi-tendineux, vers sa partie moyenne, une intersection aponévrotique qui pénètre plus ou moins profondément dans le corps charnu; elle peut occuper toute l'épaisseur du muscle, tranformé alors en muscle digastrique.

Rapports. — Au niveau de la cuisse, le demi-tendineux répond par sa face postérieure au grand fessier et plus bas à l'aponévrose et à la peau; il recouvre le grand adducteur et le demi-membraneux. D'abord contigu au biceps, il s'en sépare inférieurement pour former avec le demi-membraneux le bord interne du triangle supérieur du losange poplité. — Au niveau du condyle, il chemine entre le tendon terminal du demi-membraneux et l'origine du jumeau interne et fait saillie dans la bourse séreuse commune à ces deux muscles. — Près de sa terminaison il forme avec le droit interne le plan aponévrotique profond de la patte d'oie. — Deux bourses séreuses le séparent l'une du couturier, l'autre du ligament latéral interne : le plus souvent elles sont ouvertes dans la grande bourse séreuse, cloisonnée, de la patte d'oie.

Variations et anomalies. — Sans revenir ici sur les faits de fusion du demi-tendineux avec les muscles voisins, demi-membraneux, grand adducteur, biceps, je signalerai la possibilité pour le muscle de présenter un chef coccygien commun avec le biceps.

On rapporte à ce muscle un corps charnu étendu de la ligne âpre au condyle interne (Luschka), que l'on considère comme représentant chez l'homme le chef fémoral constant du demi-tendineux des oiseaux (Meckel).—Parfois, quelques-unes de ses fibres abandonnent son corps charnu à la partie moyenne de la cuisse, pour se jeter sur un tendon grêle qui se perd dans l'aponévrose jambière postérieure. Gruber a observé deux fois ce petit muscle surnuméraire, véritable tenseur de l'aponévrose jambière.

DEMI-MEMBRANEUX. — **M. semi-membranosus.**

Il naît, par un tendon large et fort, *de la face postérieure et de la partie externe de la tubérosité ischiatique*, entre le tendon commun au biceps et au demi-tendineux, qui est en dedans, et le carré crural, qui est en dehors. Ce tendon d'origine, d'abord large et plat, se rétrécit et s'engage sous le tendon commun aux deux autres muscles ischiatiques; il adhère à ce tendon ainsi qu'à celui du grand adducteur par un tissu dense dans lequel on trouve quelquefois une bourse séreuse. Ce tendon, arrondi sur son bord externe, tranchant sur son bord interne, s'élargit et s'amincit en descendant; les fibres charnues naissent d'abord de sa face antérieure, puis de sa face postérieure, suivant une ligne descendant très obliquement du bord interne au bord externe. En somme, ce large tendon, ainsi coupé obliquement par les fibres charnues, répond à la moitié supérieure de la cuisse et du muscle, dit pour cette raison *semi-aponévrotique* ou *demi-membraneux*. Les fibres charnues

ainsi nées des deux faces de ce tendon descendent, obliques et courtes, pour se fixer à l'aponévrose et au tendon d'insertion, qui apparaissent sur la face antérieure et le bord externe du muscle.

Le tendon d'insertion (fig. 179), dont la pointe apparaît au niveau où le tendon d'origine finit sur le bord interne du muscle, c'est-à-dire vers le milieu de la cuisse, descend verticalement en arrière du condyle interne, recevant des fibres charnues jusqu'à l'interligne articulaire du genou; là, il s'isole en un tendon court, épais et plat. Ce tendon terminal se divise en plusieurs trousseaux tendineux qui prennent des directions différentes : — les uns, moyens, continuant la direction verticale du muscle, se fixent à la partie postérieure de la *tubérosité interne du tibia*, immédiatement au-dessous de la cavité glénoïde; les plus superficiels descendent sur le bord interne du tibia et donnent de larges lamelles à l'aponévrose du poplité : c'est le *tendon direct;* — d'autres, internes, se portent en dedans, en arrière et en haut, formant un large trousseau resplendissant qui remonte obliquement vers le condyle externe, sur la partie postérieure de l'articulation du genou, formant là le *ligamentum obliquum* des auteurs qui décrivent encore un ligament postérieur unique à cette articulation bifurquée à sa partie postérieure en articulations condylo-tibiales; c'est le *tendon récurrent;* — d'autres, enfin, rassemblés en une forte lame, nettement isolée, se portent horizontalement en dedans, contournent la tubérosité interne du tibia, creusant la margo infraglenoïdalis d'une large gouttière à l'extrémité antérieure de laquelle ils s'insèrent; c'est le *tendon réfléchi* qui s'engage sous le ligament latéral interne de l'articulation du genou : une séreuse résulte du glissement de ce tendon réfléchi dans sa gouttière osseuse.

Fig. 179. — Muscle poplité, tendons de la région poplitée.

Rapports. — Le demi-membraneux est successivement recouvert, de haut en bas, par le grand fessier, la longue portion du biceps, le demi-tendineux et l'aponévrose de la cuisse. Une petite bourse séreuse le sépare à son origine du tendon du biceps. Il recouvre le carré crural, le grand adducteur et l'articulation du genou. — Inférieurement, il est contigu au jumeau interne; il est séparé de ce muscle par une large bourse séreuse, bourse commune au jumeau interne et au demi-membraneux (Voy. Poirier, *Archives générales de médecine*, 1886).

Variations et anomalies. — Le demi-membraneux peut s'anastomoser, se fusionner même, soit avec le demi-tendineux, soit avec le grand adducteur. C'est un fait intéressant

à retenir que cette tendance à la fusion des muscles de la région postérieure en une masse unique, qui parfois même perd son individualité. Il explique que certains anatomistes aient mis en doute les faits d'absence du demi-membraneux rapportés par Loschge et de Souza. Il semble en effet bien établi depuis Henle que dans le cas de Loschge, il s'agissait d'une simple réduction du muscle. — De Souza ne parlant pas des autres muscles (grand adducteur et demi-tendineux), on est en droit de se demander s'il n'y avait pas simple fusion.

Récemment Gilis (*Soc. Biologie*, août 1895) a publié un cas indéniable d'absence du demi-membraneux. — Sur la cuisse gauche d'une femme de 50 ans, le demi-membraneux n'était représenté ni sur l'ischion, ni sur la capsule du genou, ni dans l'interstice séparant le demi-tendineux du troisième adducteur qui étaient, l'un *normal*, l'autre *très réduit*. — Calori a décrit un cas de dédoublement très net de ce muscle. — Macalister a vu son insertion supérieure s'étendre sur le ligament sacro-sciatique.

Action du demi-tendineux, du demi-membraneux et du biceps. — Le demi-tendineux, le demi-membraneux et le biceps : 1° fléchissent la jambe sur la cuisse; 2° étendent la cuisse sur le bassin. — Le demi-tendineux et le biceps déterminent la rotation de la cuisse, le premier de dehors en dedans, le deuxième de dedans en dehors.

C'est grâce à leur double rôle de fléchisseur de la jambe et d'extenseur de la cuisse que le demi-tendineux, le demi-membraneux et le biceps interviennent dans la marche. Je rappelle que l'élément primordial de cette dernière, le double pas, est décomposable en deux périodes : la période du double appui, la période de l'appui unilatéral. Pendant cette dernière, l'un des membres abdominaux reste fixe, tandis que l'autre se porte d'arrière en avant en croisant le précédent; ce mouvement du membre mobile comprend lui-même trois stades : le stade du pas postérieur, le stade de la verticale, le stade du pas antérieur. *Du côté du membre fixe*, les trois muscles commencent à se contracter au moment de la verticale et leur contraction se continue pendant le pas antérieur; ils agissent comme extenseurs du bassin et empêchent le corps de basculer en avant. C'est à tort, du moins pour la marche normale, que l'on a attribué ce rôle au grand fessier. — *Du côté du membre oscillant*, les fléchisseurs de la cuisse se contractent pendant le pas postérieur, pour empêcher la pointe du pied de traîner sur le sol; ils agissent là comme collaborateurs des extenseurs du pied. Leur contraction se continue pendant la verticale, pour cesser au début du pas antérieur.

J'ai dit que le demi-tendineux et le biceps impriment à la jambe un mouvement de rotation. Ces mouvements de rotation de la jambe ne sont pas possibles pendant son extension sur la cuisse, à cause de la disposition anatomique des ligaments du genou; ils se transmettent intégralement à la cuisse et le membre inférieur tourne alors en totalité. Ces mouvements de rotation peuvent au contraire s'exécuter librement pendant la flexion de la jambe; ils sont alors beaucoup plus étendus de dedans en dehors que de dehors en dedans, ce que Duchenne explique par la disposition des ligaments croisés, qui se détordent dans la rotation en dehors, et par ce fait que le ligament latéral externe, notablement situé en arrière de l'axe de flexion, est relâché pendant cette dernière.

Duchenne pense que ce sont les fléchisseurs de la jambe qui s'opposent à l'hyperextension de la jambe à l'état normal. On attribue aujourd'hui généralement ce rôle aux ligaments croisés.

Les muscles postérieurs de la cuisse sont trop courts pour fléchir le genou

et étendre la hanche en même temps (Henke-Bugnion); en outre, comme leur pouvoir d'élongation est proportionnel à leur pouvoir de raccourcissement, ils ne peuvent s'allonger assez pour permettre la flexion complète de la cuisse sur le bassin lorsque la jambe est étendue, d'où impossibilité de toucher le sol avec la main, la jambe étant étendue.

Innervation des muscles de la région postérieure de la cuisse. — Tous rameaux collatéraux du grand nerf sciatique, les nerfs des muscles de la région postérieure de la cuisse sont au nombre de quatre. — Trois naissent le plus souvent d'un même tronc : filets du demi-membraneux, du demi-tendineux, de la longue portion du biceps. Le dernier, allant à la courte portion du biceps, naît un peu au-dessous des autres. — Le nerf du demi-membraneux dirigé obliquement en bas, en dedans et en avant, croise le biceps et le demi-tendineux, arrive sur la face postérieure du muscle demi-membraneux et se ramifie en plusieurs filets qui se perdent dans le muscle. — Le demi-tendineux reçoit son nerf vers la partie moyenne de sa face antérieure; il est aisé de suivre ses dernières ramifications jusqu'au niveau du tendon long et grêle de ce muscle. — Le nerf de la longue portion du biceps, né du bord interne du grand nerf sciatique, se porte obliquement en bas et en dehors, aborde le muscle par sa face antérieure, au niveau de sa partie moyenne, et s'y épuise en se ramifiant. — Bourgery et Hirschfeld décrivent un filet « rameau ascendant du biceps et du demi-tendineux », venu du grand sciatique, qui remonte vers l'insertion ischiatique de ces muscles, en formant une courbe à concavité supérieure. — La courte portion du biceps reçoit un filet spécial né du grand nerf sciatique, à quelque distance des autres; il se porte en bas et en dehors, arrive sur la face postérieure de la courte portion du biceps et se divise en deux ou trois filets qui se perdent dans l'épaisseur du muscle.

MUSCLES DE LA JAMBE

La musculature de la jambe rappelle dans son ensemble la musculature de l'avant-bras. Les différences s'expliquent, d'une façon générale, par l'adaptation des muscles de la jambe à la marche; elles tiennent surtout au peu de mobilité des orteils et à l'absence des mouvements de pronation et de supination, remplacés par des mouvements de torsion se passant dans les articulations du pied. — L'atrophie, toute relative d'ailleurs, du système moteur des orteils se traduit par son absence d'attaches sur le fémur, et par le déplacement d'une partie des fléchisseurs et des extenseurs qui, dépourvus de toute insertion tibiale et péronière, font partie de la musculature intrinsèque du pied. Les systèmes pronateur et supinateur, à peu près absents, ne sont guère représentés que par le poplité, auquel les modifications du squelette ont d'ailleurs fait perdre son rôle primitif.

En revanche, si les muscles moteurs des orteils et des deux os de la jambe l'un sur l'autre ont subi une atrophie, partielle pour les premiers, à peu près totale pour les autres, les moteurs du pied proprement dits, c'est-à-dire les moteurs du squelette tarso-métatarsien, ont pris un développement considérable et représentent la partie la plus importante des muscles de la jambe.

Ces muscles sont, comme à l'avant-bras, disposés en trois groupes, que délimitent le squelette et les cloisons aponévrotiques. — Le *groupe antérieur*, groupe des fléchisseurs, est formé par quatre muscles. Le plus interne de ceux-ci, très volumineux, va aboutir à la partie interne du pied; c'est le jambier antérieur, fléchisseur adducteur. Le plus externe, ordinairement peu développé, parfois absent, va aboutir à la partie externe du squelette tarso-métatarsien; c'est le péronier antérieur, fléchisseur abducteur. Entre ces deux muscles se trouvent les deux extenseurs des orteils. — Le *groupe externe*

n'est formé que par deux muscles, muscles péroniers, puissants abducteurs, qui par leur fonction rappellent les radiaux à l'avant-bras; mais qui, par leurs insertions, ne peuvent pas être regardés comme leurs homologues. — Le *groupe postérieur*, groupe des extenseurs, présente sur un premier plan le volumineux triceps sural, constitué par une portion superficielle (jumeaux),

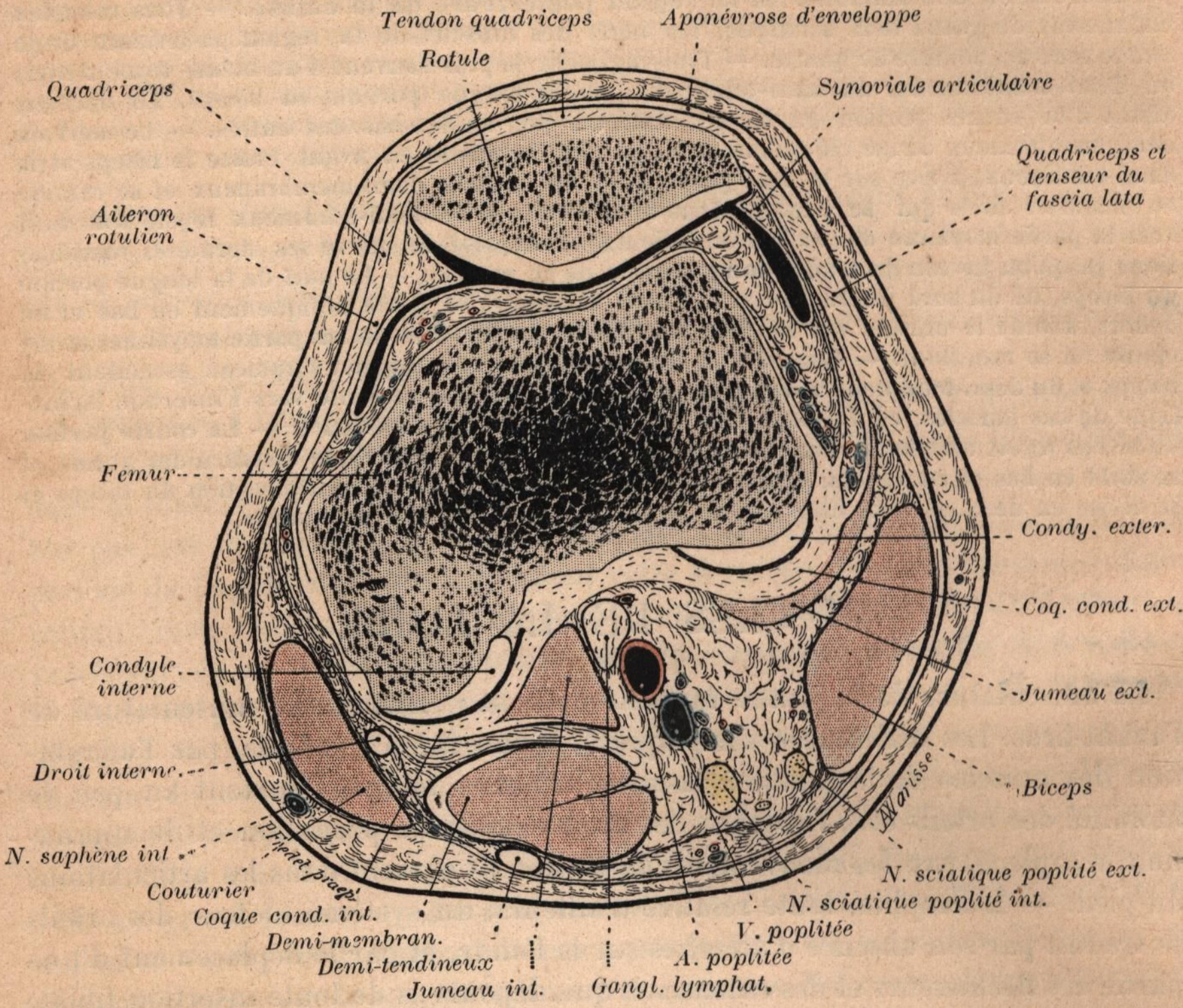

Fig. 180. — Coupe du genou, passant par le milieu de la rotule. — Sujet fixé par la formaline chromique. Côté droit, segment distal de la coupe (P. Fredet).

La section porte en avant sur la séreuse sous-tricipitale ; à quelques millimètres au-dessous on verrait le cartilage de la trochlée. — La coupe rase en arrière la partie supérieure des condyles, montre les coques condyliennes et l'origine des jumeaux. Le nerf sciatique est divisé en sciatique poplité interne et sciatique poplité externe.

et une portion profonde (soléaire). — Entre ces deux couches chemine le plantaire grêle, homologue atrophié du petit palmaire, et qui est comme absorbé par la masse du triceps sural. Sur un dernier plan, nous trouvons : en haut, le poplité, qui descend obliquement du condyle externe vers l'extrémité supérieure du tibia; plus bas, le jambier postérieur, puissant adducteur, qui se dirige vers le bord interne du pied en cheminant entre les deux longs fléchisseurs, fléchisseur péronier ou long fléchisseur propre du gros orteil et fléchisseur tibial ou long fléchisseur commun des orteils.

RÉGION ANTÉRIEURE

JAMBIER ANTÉRIEUR. — M. tibialis anterior.

Charnu, prismatique et quadrangulaire dans sa partie supérieure, tendineux et aplati dans sa portion inférieure, le jambier antérieur, le plus interne des muscles de la région antéro-externe, s'étend de la tubérosité externe du tibia au premier cunéiforme et au premier métatarsien.

Il naît : — 1° de la *ligne rugueuse* qui part de la tubérosité antérieure du tibia et se porte en haut et en dehors, limitant en bas la tubérosité externe du tibia, et de la partie inférieure du *tubercule de Gerdy*, improprement appelé tubercule du jambier antérieur, car il est soulevé par l'insertion de la bandelette de Maissiat; — 2° de la partie externe de la *tubérosité antérieure;* — 3° du *tiers supérieur de la face externe du tibia*, plus ou moins excavée suivant le développement du muscle; — 4° du tiers supérieur de la moitié interne du *ligament interosseux;* — 5° de la *face profonde de la partie supérieure de l'aponévrose jambière;* — 6° d'une cloison aponévrotique, haute de 4 à 5 centimètres, qui le sépare de l'extenseur commun des orteils. — A part quelques faisceaux superficiels aponévrotiques, ces origines se font par l'implantation directe des fibres charnues. Par leur réunion, celles-ci constituent un corps charnu prismatique et quadrangulaire, dont les fibres vont se jeter sur les faces et les bords d'une lame aponévrotique, orientée dans le sens frontal, qui commence très haut dans l'épaisseur du muscle. Elle émerge de la face antérieure de celui-ci à la partie moyenne de la jambe, et constitue alors un tendon plat et fort, qui continue à recevoir par sa face postérieure des fibres charnues, jusque dans le voisinage du ligament annulaire antérieur. Ce tendon s'engage dans un dédoublement du ligament annulaire, dévie ensuite vers le bord interne du pied, en exécutant un mouvement de torsion par lequel ses faces d'abord frontales deviennent sagittales. Il se termine en s'épanouissant : 1° sur la *face interne du premier cunéiforme*,

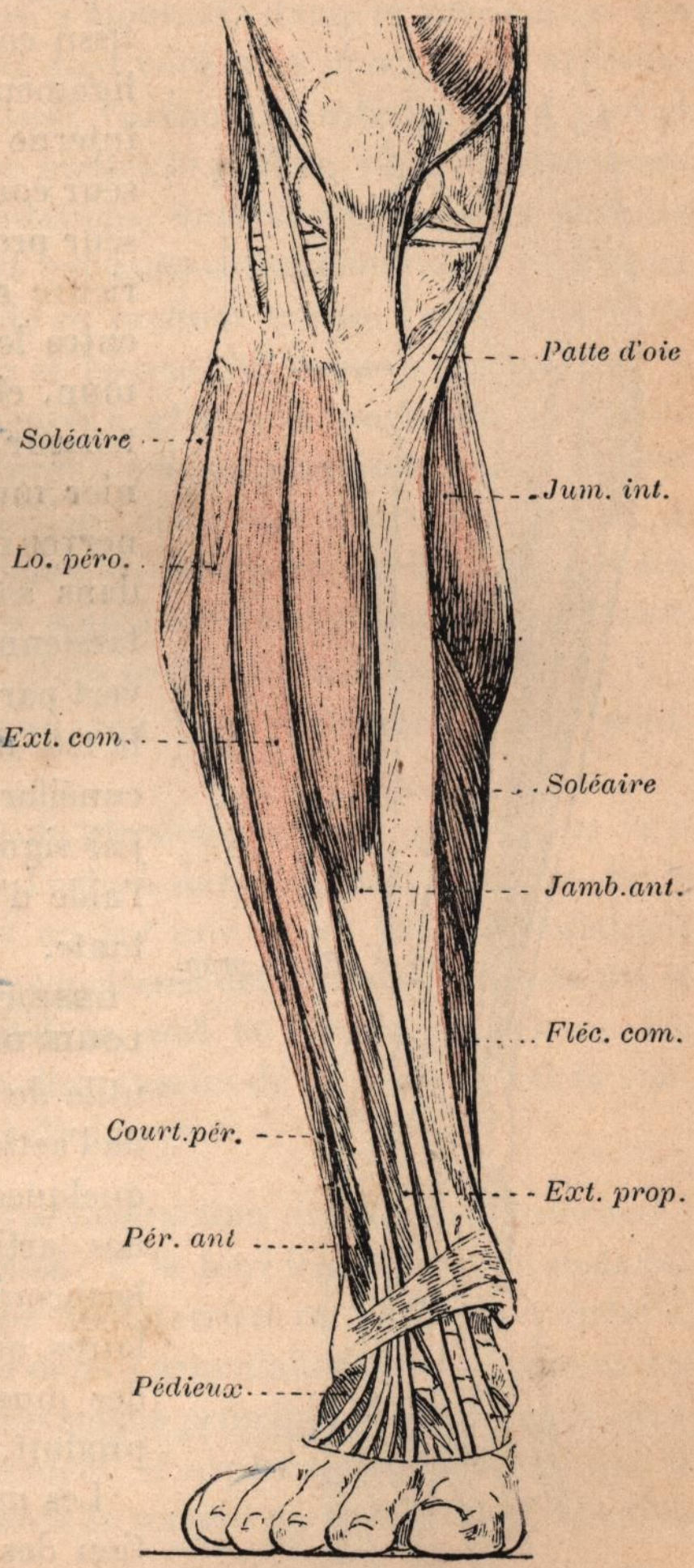

Fig. 181. — Muscles de la jambe; face antérieure.

[POIRIER.]

dans une dépression située près de l'angle antéro-inférieur de cette face; 2° sur la partie inférieure et interne de la base du premier métatarsien.

Rapports. — Par sa portion jambière, le tibial ou jambier antérieur répond : *en avant*, à l'aponévrose *dont il est impossible de le détacher supérieurement, à cause des insertions qu'il prend sur elle*; plus bas, il est séparé de cette aponévrose par une couche de tissu cellulaire assez lâche; — *en arrière*, au ligament interosseux; — *en dedans*, à la face interne du tibia ; — *en dehors*, au long extenseur commun des orteils d'abord, puis à l'extenseur propre du gros orteil. L'artère tibiale antérieure et le nerf tibial antérieur, d'abord situés entre le jambier antérieur et l'extenseur commun, cheminent ensuite entre le jambier et l'extenseur propre du gros orteil. Plus bas, ce dernier muscle se place entre le paquet vasculo-nerveux et le jambier antérieur, et le supplante dans son rôle de satellite. — Dans la portion tarsienne, le tendon du jambier antérieur, recouvert par l'aponévrose dorsale du pied, passe sur la tête de l'astragale, le scaphoïde et le premier cunéiforme, et glisse sur la gouttière osseuse que j'ai signalée sur la face interne de ce dernier à l'aide d'une bourse séreuse, d'existence inconstante.

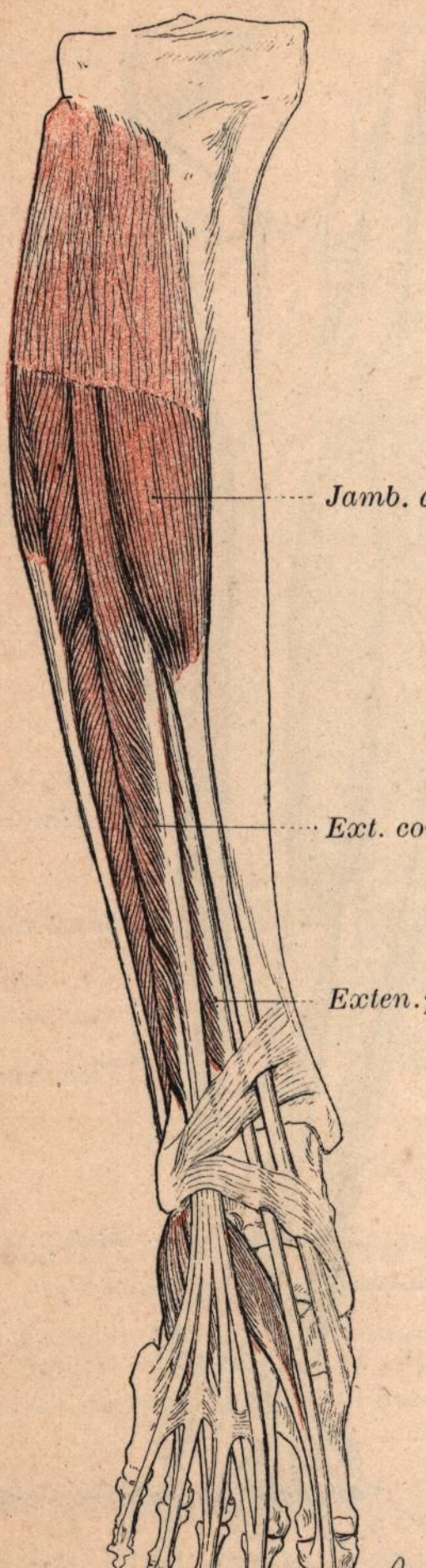

Fig. 182. — Muscles de la jambe; région antérieure.

OBSERVATIONS GÉNÉRALES SUR LA PHYSIOLOGIE DES ARTICULATIONS DU PIED. — Je crois utile de faire précéder l'étude souvent complexe de l'action des muscles qui meuvent le pied, par quelques remarques générales sur la physiologie des articulations mises en jeu. C'est en effet beaucoup plus à la direction des surfaces articulaires qu'à la direction et au mode d'insertion des muscles qu'est dû le sens du mouvement produit.

Les mouvements qu'exécute le pied sous l'action des différents muscles qui le meuvent sont de deux ordres : 1° mouvements de flexion et d'extension ; 2° mouvements de torsion en dedans et en dehors.

Les mouvements de flexion et d'extension se passent dans la tibio-tarsienne dont l'axe est sensiblement transversal; ces mouvements sont extrêmement simples et il est inutile d'y insister davantage.

Les mouvements de torsion ont pour siège les trois articulations calcanéo-astragalienne, calcanéo-cuboïdienne et astragalo-scaphoïdienne. — Henke (*Handbuch der Anatomie und Mechanik der Gelenke*, 1863), dans l'étude ma-

gistrale qu'il a faite de la physiologie des articulations du pied, a bien montré comment ces trois articulations forment un tout physiologique inséparable.

On peut toutes les regarder comme ayant un axe commun, oblique en haut, en avant et un peu en dedans, axe autour duquel leurs surfaces articulaires s'enroulent à la façon de segments de cylindres concentriques, mais à rayons différents (Voy. t. I, *Arth.*, fig. 769). — Il en résulte que les mouvements produits dans ces trois articulations sont des mouvements de même ordre, et qu'ils se combinent, ou pour mieux dire s'ajoutent, dans la production des mouvements de torsion. — Prenez un pied dont vous avez disséqué les articulations; fixez solidement l'astragale, saisissez l'extrémité antérieure du pied et tordez-la en bas et en dedans, c'est-à-dire mettez le pied en varus. Suivez pendant ce temps le jeu de vos trois articulations; vous voyez, dans un premier temps, le mouvement se passer dans la calcanéo-astragalienne et s'amorcer dans l'astragalo-scaphoïdienne. A la fin de ce premier temps, l'extrémité antérieure du calcanéum, arrivée au bout de sa course, est venue s'arrêter sous la tête astragalienne, sur laquelle a commencé à glisser le scaphoïde, assez vite arrêté par son attache avec le cuboïde jusqu'à présent immobile dans son articulation calcanéenne. — Mais alors, dans un deuxième temps, le cuboïde se déplace dans son articulation avec le calcanéum; il se porte en bas et en dedans et ce déplacement du cuboïde permet au scaphoïde de continuer son mouvement initial : la torsion en dedans est alors portée à son maximum.

Ces différents temps que j'ai séparés, un peu trop schématiquement peut-être, se confondent dans la réalité.

Si j'ai insisté sur ces quelques points de physiologie, c'est qu'ils nous faciliteront beaucoup la compréhension de l'action des différents muscles de la jambe. En effet, tout muscle qui mettra en jeu une de ces trois articulations sera en quelque sorte obligé d'obéir aux courbures des surfaces articulaires et produira forcément soit la torsion en dedans, soit la torsion en dehors. En somme, ce qui domine l'étude de l'action des muscles de la jambe, c'est la configuration des articulations sur lesquelles ils agissent.

Action du jambier antérieur. — La contraction du jambier antérieur : 1° détermine avec énergie la flexion du pied; 2° le tord légèrement en dedans; 3° porte l'extrémité postérieure du premier métatarsien en haut et en dedans.

Le mouvement de flexion qui se passe dans l'articulation tibio-tarsienne est très étendu et très énergique. C'est le mouvement principal produit par le jambier antérieur. Cependant, chronologiquement, il n'est exécuté qu'après que le jambier antérieur a produit les mouvements de torsion en dedans et d'élévation du premier métacarpien.

Le mouvement de torsion se passe dans les trois articulations astragalo-scaphoïdienne, calcanéo-cuboïdienne et astragalo-calcanéenne. Mais, il est en réalité très peu étendu, la direction du jambier antérieur ne lui permettant pas d'agir commodément sur ces articulations. Duchenne admet même qu'il n'agit point sur la calcanéo-cuboïdienne. Étant donnée la solidarité physiologique de ces trois articulations, il nous semble difficile d'admettre que l'action du jambier antérieur sur cette articulation soit absolument nulle. — L'élévation de l'extrémité postérieure du premier métatarsien est due à des mouvements

de glissement se passant dans les articulations du premier cunéiforme avec le premier métatarsien et avec le scaphoïde.

Au maximum de contraction, il transforme la voûte plantaire en une longue courbe à convexité supérieure allant du talon à l'extrémité du gros orteil; en outre, il produit la flexion des orteils, et spécialement du premier, par allongement des fléchisseurs.

Innervation. — Le muscle jambier antérieur est innervé par le tibial antérieur, branche du sciatique poplité externe. Deux ou trois petits filets s'en détachent à la sortie du canal ostéo-musculaire du long péronier, et se perdent dans la portion supérieure du muscle; un autre filet, plus long, suit le côté externe du muscle et se perd dans ses fibres au niveau de sa partie moyenne. — Il reçoit aussi par sa face postérieure de petits rameaux du tibial postérieur, qui traversent le ligament interosseux pour se perdre dans son épaisseur.

Variations et anomalies. — Rhinghoffer a observé une seule fois, et sur un membre congénitalement déformé, l'insertion fémorale du tibial antérieur, telle qu'on la rencontre chez le cochon et l'hippopotame (Cuvier), chez les chéloniens (Meckel). — Parfois le tendon inférieur se trifurque; dans ce dernier cas, ses insertions sont cunéennes, métatarsiennes et phalangiennes, le faisceau cunéen représentant le tibial antérieur, le f. métatarsien le long abducteur du pouce, le f. phalangien le court extenseur du premier. Cette division, fréquente pour le tendon, est rare au niveau du corps charnu. Cependant, Chudzinski a observé chez un nègre la division complète du corps charnu en deux faisceaux se jetant, l'un sur le tendon cunéen, l'autre sur le tendon métatarsien, comme on le voit normalement chez les carnassiers. — Sous le nom de *tibio-aponévrotique*, Macalister a décrit un faisceau du tibial antérieur s'arrêtant soit sur le ligament dorsal, soit sur l'aponévrose dorsale du pied; ce faisceau, signalé depuis par Wood, Banhsen. Humphry, est normal chez l'hippopotame (Cuvier). — Macalister a vu un faisceau musculaire parti du tibia s'insérer soit à l'astragale, soit au calcanéum. Ce faisceau a été retrouvé par Hyrtl, puis par Gruber qui l'a désigné sous le nom de *tibio-astragalien antérieur*; sa signification n'est pas établie d'une façon définitive. Il en est de même pour le *tibio-tibial* de Blandin et pour le *tibio-plantaire* de Wood. — Enfin, Blandin et Gruber ont encore décrit un faisceau tibial qui allait se perdre sur la capsule tibio-tarsienne.

EXTENSEUR PROPRE DU GROS ORTEIL. — M. extensor hallucis longus.

Mince et allongé, le long extenseur propre du gros orteil, charnu en haut, tendineux en bas, s'étend de la partie moyenne du péroné à la seconde phalange du gros orteil.

Son origine, linéaire, se fait : — 1° sur les *deux quarts moyens de la face interne du péroné*, tout près du bord antérieur de l'os; — 2° sur le *quart inférieur du ligament interosseux*. — Les fibres charnues, nées directement de l'os et du ligament, se portent en avant vers le bord postérieur du tendon terminal, jusqu'au niveau du bord supérieur du ligament annulaire antérieur. — Ce tendon, qui apparaît haut, s'engage sous le ligament, se réfléchit sur lui, glisse ensuite sur la face dorsale du pied et se fixe, en s'étalant un peu, sur la partie supérieure de la *base de la deuxième phalange*. — Aux bords latéraux de la portion du tendon qui glisse sur la première phalange, viennent s'attacher deux bandelettes dont l'externe est beaucoup plus forte que l'interne, et qui sont constituées, en partie, par des fibres perforantes venues de la bandelette interne de l'aponévrose plantaire moyenne, en partie par des fibres qui s'attachent sur les parties latérales de l'articulation métatarso-phalangienne et les bords de la phalange.

On voit souvent un tendon filiforme se détacher de ce tendon de terminaison, à quelques centimètres au-dessus de l'articulation métatarso-phalangienne, et aller se fixer à la partie supérieure de la base de la première phalange.

Rapports. — *A la jambe*, l'extenseur propre du gros orteil est d'abord profondément situé entre le jambier antérieur et l'extenseur commun; vers le tiers inférieur, il émerge et son tendon vient se montrer entre ces deux muscles. — L'artère tibiale et le nerf, primitivement placés en dedans du muscle, passent au-dessous de lui et répondent au bord externe du tendon au niveau du cou-de-pied. — *Sur la face dorsale du pied*, le tendon, compris entre l'aponévrose superficielle et l'aponévrose profonde, glisse sur la tête de l'astragale, la crête du premier cunéiforme, le premier métatarsien et sur la première phalange du pouce. — Son bord interne forme avec le tendon du jambier antérieur un angle aigu ouvert en avant. — Son bord externe répond à l'artère pédieuse, située en dehors.

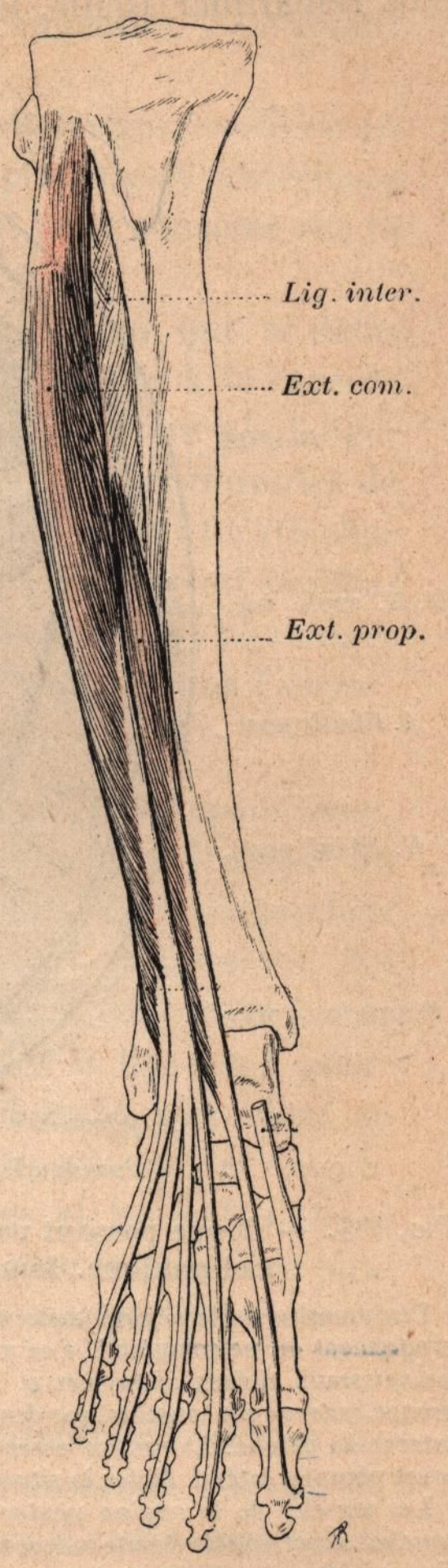

FIG. 183. — Muscles de la jambe; région antérieure.

Action. — L'extenseur propre du gros orteil étend puissamment la première phalange et faiblement la deuxième. — Lorsque la première phalange est fortement étendue, la deuxième est fléchie par la résistance tonique du long fléchisseur propre de cet orteil. Ce manque d'action sur la première phalange s'explique par l'union des bords du tendon aux bords de la première phalange. L'extenseur propre agit comme extenseur adducteur du pied en collaboration avec le jambier antérieur.

Innervation. — Le nerf tibial antérieur, qui longe la face interne du muscle, lui abandonne un nombre indéterminé de filets courts et grêles.

Variations et anomalies. — Son tendon peut se diviser en deux et même en trois chefs (*extensor hallucis longus tricaudatus* de Gruber). Testut, qui a vu une fois ce dernier muscle, a observé qu'il s'insérait par une languette à la première phalange, par deux languettes à la deuxième phalange. D'une façon générale, les chefs surnuméraires s'insèrent soit à la première phalange, soit à l'extrémité postérieure du premier métatarsien, soit encore, mais rarement, au deuxième orteil (Chudzinski). Le plus souvent, le dédoublement du corps charnu est incomplet; complet, il donne lieu à la formation de certains muscles surnuméraires de la région externe : les uns, à insertion inférieure métatarsienne, tels que l'*Extensor ossis metatarsi hallucis* de Macalister, les autres, à insertion inférieure phalangienne, *extensor primi internodii hallucis* de Macalister, ou encore court extenseur.

EXTENSEUR COMMUN DES ORTEILS. — **M. extensor digitorum longus.**

Allongé, charnu et aplati transversalement dans sa partie supérieure, divisé en quatre tendons en bas, le long extenseur commun est situé en dehors du précédent.

Il naît : — 1° de la *tubérosité externe du tibia*, entre les insertions du jambier antérieur et celles du long péronier latéral ; — 2° du *bord antérieur du péroné* ; — 3° de la *cloison intermusculaire* qui le sépare du jambier antérieur ;

— 4° de la partie externe du *ligament interosseux* sur une assez petite étendue ; — 5° sur la *cloison* qui le sépare du long péronier latéral ; — 6° sur la face profonde de la partie supérieure de l'*aponévrose jambière*.

Ces origines se font par implantation directe des fibres charnues. Comme le fait remarquer Henle, les origines osseuses sont très peu étendues. Il n'existe

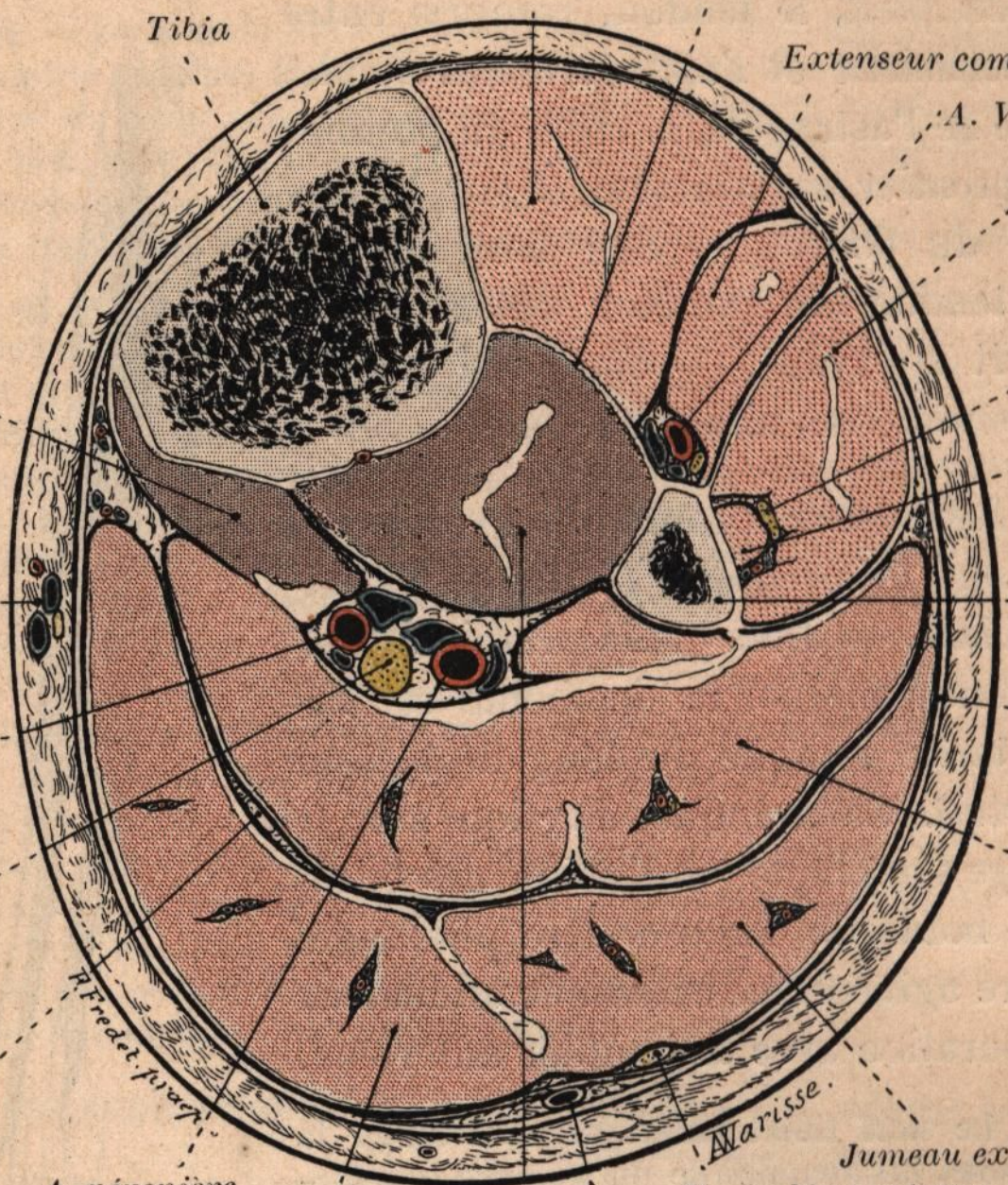

FIG. 184. — Coupe passant par le tiers supérieur de la jambe. — Sujet fixé par la formaline chromique. Jambe droite, segment distal de la coupe (P. Fredet).

Les muscles de la *région antéro-externe* (teinte claire) se partagent en deux groupes. Le groupe *antérieur* proprement dit ne comprend, à ce niveau, que le jambier antérieur et l'extenseur commun des orteils, séparés par les vaisseaux tibiaux antérieurs et le nerf correspondant. L'extenseur propre du gros orteil naît plus bas. Le groupe *externe* est constitué par deux muscles. Le long péronier latéral est attaché aux bords antérieur et postéro-externe du péroné. La surface osseuse restée libre entre ces deux lignes d'insertion donne attache à la pointe du court péronier latéral. Notez la situation du nerf musculo-cutané.

Les muscles de la *région postérieure* sont disposés en deux couches. Le triceps sural forme à lui seul la *couche superficielle* (teinte moyenne). La *couche profonde* (teinte foncée) n'est ici représentée que par le jambier postérieur (contrairement à ce que laissait croire l'examen superficiel de la pièce). On observe aussi, en dedans, la terminaison du muscle poplité.

Entre les muscles jambiers profonds et superficiels est placé le nerf tibial postérieur, flanqué latéralement des vaisseaux tibiaux postérieurs et péroniers. Remarquez encore l'artère nourricière du tibia, la situation et les rapports de la veine et du nerf saphène externe.

que quelques rares fibres s'implantant directement sur le péroné ; la plupart ne prennent une attache osseuse que par l'intermédiaire de la cloison intermusculaire externe. — Nées de ces différents points, les fibres charnues constituent un corps musculaire, semi-penniforme et aplati dans le sens transversal. Elles vont se rendre sur le bord postérieur d'un tendon qui apparaît à la partie moyenne de la jambe. Ce tendon, d'abord unique, se divise bientôt en deux portions, l'une interne, l'autre externe, qui s'engagent sous le ligament annulaire et se réfléchissent sur lui pour gagner la face dorsale du pied. — Au

niveau du bord inférieur du ligament, chaque tendon secondaire se bifurque à son tour; l'interne forme le tendon du deuxième et du troisième orteil; l'externe, le tendon du quatrième et du cinquième orteil. — Il n'est pas rare de voir le tendon du cinquième orteil se détacher très haut du tendon commun et même se continuer avec un faisceau distinct de fibres charnues, constituant ainsi un véritable extenseur propre du petit orteil.

Chacun des tendons, arrivé sur la face dorsale des phalanges, se divise en trois faisceaux : un médian, qui s'attache sur la partie supérieure et postérieure de la seconde phalange, et deux latéraux, qui convergent pour s'insérer sur la partie supérieure et postérieure de la troisième phalange.

On ne trouve pas au pied, comme à la main, cette expansion qui, se détachant de la face profonde du tendon de l'extenseur, va s'attacher à la capsule de l'articulation métacarpo-phalangienne et à la base de la première phalange. Mais on retrouve les expansions latérales, formées par des fibres perforantes de l'aponévrose plantaire, qui viennent passer au-dessous du tendon et s'attacher sur ses bords, au niveau des têtes métacarpiennes; — de plus, on voit se détacher de toute la longueur des bords latéraux du corps des premières phalanges des fibres qui fixent le tendon de l'extenseur à ces os; nous verrons l'importance physiologique de ces faits.

Rapports. — *A la jambe*, le muscle, recouvert en avant par l'aponévrose, répond, en dedans, d'abord au tibial antérieur, ensuite à l'extenseur propre du gros orteil. Le paquet vasculo-nerveux chemine profondément entre le jambier antérieur et l'extenseur propre, et plus bas, entre les deux extenseurs. En dehors, il est en rapport avec le long péronier latéral, dont il est séparé par la cloison intermusculaire externe. En arrière, il repose sur le ligament interosseux. — *Au pied*, les tendons, divergeant sur la face dorsale, répondent en haut à l'aponévrose superficielle, en bas au pédieux. — *Au niveau des orteils*, les tendons s'appliquent sur la face dorsale des phalanges et les articulations métatarso-phalangiennes. J'ai signalé leur union intime avec la première phalange. Nous verrons plus loin comment les interosseux se comportent vis-à-vis de ces tendons.

Action. — Ce que nous avons dit de l'action de l'extenseur commun des doigts nous permettra d'être bref sur l'action de l'extenseur commun des orteils. — Ce muscle étend puissamment les premières phalanges; il reste sans action sur les deuxième et troisième, qui se fléchissent au contraire par élongation des fléchisseurs. — Ce manque d'action sur les 2e et 3e phalanges s'explique par les fibres qui relient les portions digitales de ce tendon aux bords latéraux de la première phalange. Les extenseurs des deuxième et troisième phalanges sont ici, comme à la main, les interosseux et les lombricaux.

L'extenseur commun des orteils détermine la flexion du pied sur la jambe, c'est même là sa fonction principale (Duchenne). En même temps il tord légèrement le pied en dehors. Mais son action sur les trois articulations de la torsion est toujours très limitée. La flexion directe du pied sur la jambe ne peut se faire que par l'action combinée des trois muscles de la région antérieure.

Innervation. — Il reçoit du tibial antérieur plusieurs petits filets.

Variations et anomalies. — L'extenseur commun peut, comme Chudzinski l'a noté

chez un nègre, se fusionner avec l'extenseur propre du gros orteil, soit par fusion de leurs fibres charnues, soit plus fréquemment par anastomose tendineuse. C'est encore par des languettes intertendineuses qu'il se fusionne avec le pédieux. Dans le cas de fusion des corps charnus, on est en présence d'un retour à la masse indivise constituant *l'extenseur du cryptobranche* (Humphry). Dans le cas d'anastomose tendineuse, il s'agit au contraire d'un dédoublement du tendon du deuxième orteil (Wood, Gruber, Chudzinski). Ces dédoublements tendineux portent sur l'un quelconque des tendons, dont le nombre total se trouve ainsi augmenté. — Dans certains cas, l'une des branches de bifurcation, au lieu de se porter à l'orteil voisin, suit le même orteil. D'autres fois, les faisceaux surnuméraires ainsi constitués s'arrêtent sur les métatarsiens un, quatre ou cinq; c'est là un vestige de l'insertion métatarsienne, constante chez le cochon, le porc-épic (Meckel), les lézards (Humphry). — Ces tendons s'anastomosent entre eux par des languettes variables dans leur forme, leur nombre, etc., languettes que Chudzinski a trouvées remarquablement développées chez un Annamite. Cette division des tendons ne va pas toujours sans une division du corps charnu. C'est ainsi que Wood a constaté l'existence de quatre chefs répondant à chacun des quatre tendons, et que Morestin (*Bull. Soc. Anat.*, 1894) a vu le corps charnu subdivisé en deux faisceaux.

PÉRONIER ANTÉRIEUR. — **M. peronœus tertius.**

Grêle et allongé, parfois absent, souvent confondu, à sa partie supérieure, avec le précédent, le péronier antérieur est constitué par un corps charnu semi-penniforme, se détachant du péroné pour aller s'attacher par un tendon sur le cinquième métatarsien.

Il naît : — 1° du *tiers inférieur* de la *face interne du péroné* ; — 2° *de la cloison intermusculaire externe* ; — 3° de la partie la plus externe du *ligament interosseux*, sur une hauteur équivalente à celle de son insertion osseuse. Ses fibres se dirigent obliquement en bas et en avant et viennent s'attacher sur le bord postérieur d'un tendon cylindrique, qui est accompagné par les fibres charnues jusque sous le ligament annulaire antérieur. — Il s'engage sous ce ligament, glisse ensuite sur la partie externe de la face dorsale du pied et va se terminer sur la face supérieure de la *base du cinquième métatarsien*, et souvent aussi, sur la base du quatrième.

Rapports. — *A la jambe*, le muscle, recouvert par l'aponévrose, chemine entre les péroniers latéraux et l'extenseur commun, en avant du péroné. — *Au pied*, il croise en écharpe la face dorsale du pédieux, pour gagner la base du cinquième métatarsien.

Action. — Le péronier antérieur est avant tout fléchisseur du pied ; accessoirement, il le tord un peu en dehors, c'est-à-dire élève son bord externe et tourne sa face plantaire en dehors.

Innervation. — D'après Froment, le péronier antérieur est innervé, comme les deux péroniers latéraux, par le nerf musculo-cutané. Le rameau du péronier antérieur est le plus inférieur des rameaux musculaires du musculo-cutané.

RÉGION EXTERNE

LONG PÉRONIER LATÉRAL. — **M. peronœus longus.**

Charnu, allongé, épais et prismatique à sa partie supérieure, aplati et tendineux en bas, le long péronier latéral s'étend de la partie supérieure du péroné à l'extrémité postérieure du premier métatarsien.

Il naît : — 1° des parties antérieure et externe de *la tête du péroné* ; — 2° du tiers supérieur de la *face externe et des bords antérieur et externe de cet os* ;

— 3° du ligament antérieur de l'articulation péronéo-tibiale supérieure ; — 4° de la [*tubérosité externe du tibia*, immédiatement en avant de la facette articulaire péronière ; — 5° de la face profonde de l'aponévrose jambière ; — 6° des cloisons intermusculaires qui séparent le long péronier de l'extenseur commun des orteils en avant, du soléaire et du long fléchisseur propre du gros orteil en arrière.

De ces origines multiples, celles que prend le muscle sur le péroné sont les plus intéressantes. Je les ai représentées dans la figure 268 de l'*Ostéologie* ; on y voit que la zone d'insertion sur l'extrémité supérieure est séparée de la zone d'insertion sur le corps de l'os, par une gouttière oblique en bas et en avant. Les fibres dont l'origine est susjacente à cette gouttière délimitent avec elle un véritable tunnel long de 4 centimètres environ ; l'orifice postéro-supérieur, orifice d'entrée de ce tunnel ostéo-musculaire, est formé par une petite arcade aponévrotique, dépendance de la cloison qui sépare le long péronier latéral du soléaire. L'orifice antéro-inférieur, orifice de sortie, que l'on ne voit bien qu'après avoir vidé la loge antérieure des muscles qu'elle contient, est également limité par une arcade aponévrotique, beaucoup plus résistante que la précédente, et qui se rattache à la cloison qui sépare la loge des péroniers de la loge des extenseurs. Ce n'est pas tout. Sur ce conduit vient se brancher un autre conduit qui répond à la bande blanche verticale, représentée sur la même figure, bande qui sépare la zone d'insertion diaphysaire en deux champs secondaires, l'un antérieur, l'autre postérieur ; ce canal est donc, comme le précédent, en partie osseux, en partie musculaire. Cette disposition, un peu complexe, est due au passage et au dédoublement du sciatique poplité externe dans l'épaisseur du long péronier latéral. Ce nerf pénètre dans le tunnel oblique et se divise immédiatement en ses deux branches terminales ; tandis que le tibial antérieur continue la direction du tronc principal, pour aller émerger dans la loge antérieure, le musculo-cutané descend contre la face externe de l'os dans le conduit vertical, pour sortir plus bas sur le bord antérieur de l'os.

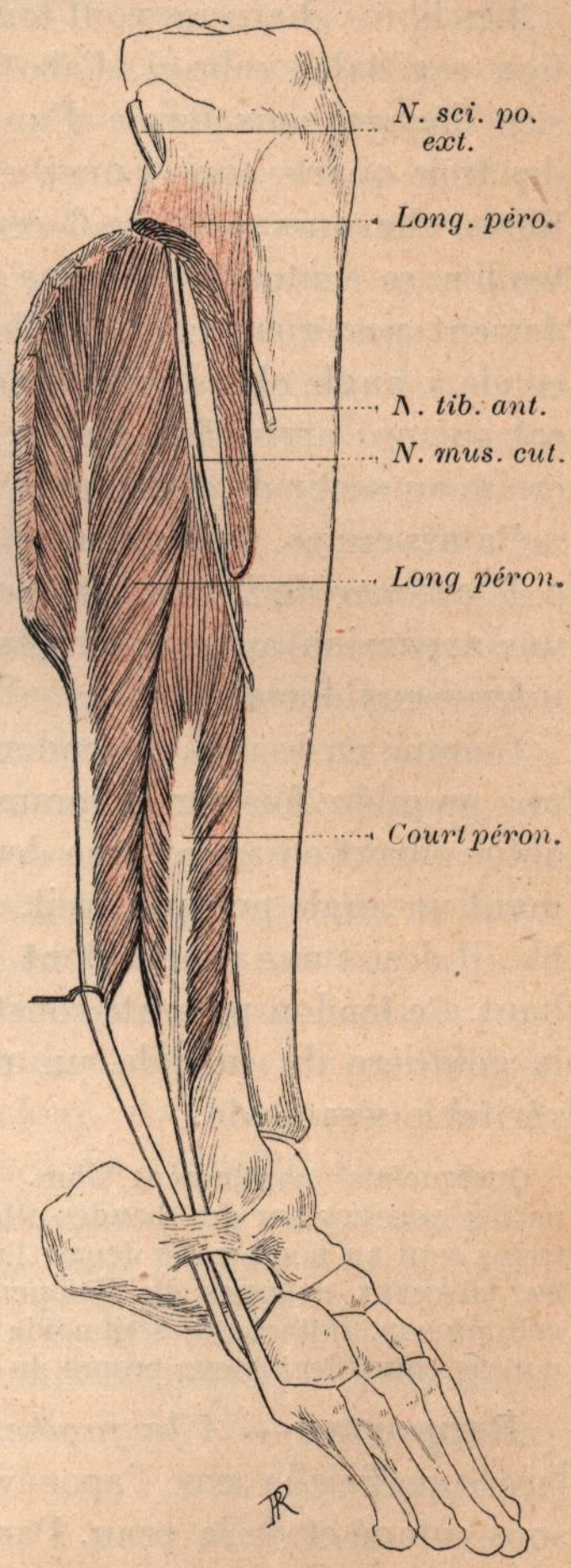

FIG. 185. — Les muscles péroniers.

Ces [différentes insertions se font par implantation directe des fibres charnues ; celles-ci, en se fusionnant, constituent un corps musculaire qui affecte la forme d'un prisme quadrangulaire, assez irrégulier.

Pour la majorité des classiques français, ce corps charnu formerait une masse unique ;

Theile et Henle lui décrivent deux chefs : — le chef principal (antérieur ou supérieur ou externe) est plus spécialement formé par les fibres venues de la tête du péroné, du tibia, de la cloison intermusculaire externe et du champ antérieur de la zone d'origine située sur le corps de l'os; ses fibres sont assez longues, à direction presque verticale. — Le chef accessoire (postérieur, inférieur ou interne), est formé par les fibres venues du champ postérieur de la zone d'origine diaphysaire et de la cloison qui sépare le long péronier des muscles de la région postérieure. Je le répète, ces deux chefs sont le plus souvent intimement unis. Cependant, en prenant le musculo-cutané pour guide, on peut les séparer sans trop de difficulté.

Les fibres charnues vont toutes se terminer sur une lame tendineuse à direction sagittale; celle-ci, d'abord cachée dans l'épaisseur du corps musculaire, s'en dégage, sous forme d'un tendon aplati, à l'union du quart inférieur et des trois quarts supérieurs du péroné; son bord postérieur reçoit les dernières fibres charnues à 5 ou 6 centimètres au-dessus de la malléole externe. Ce tendon se contourne, comme la face externe de l'os, dont il suit la direction, devient postérieur comme elle, glisse dans la gouttière rétro-malléolaire, se coude à angle obtus au sommet de la malléole et passe sur la face externe du calcanéum; arrivé à la plante, il s'engage dans la gouttière oblique du cuboïde, croise au sortir de cette dernière les deuxième et troisième articulations cunéo-métatarsiennes, et se termine au niveau du premier métatarsien sur le *tubercule externe de l'extrémité postérieure de cet os*. — Parfois le tendon envoie une expansion au premier cunéiforme, au deuxième métatarsien et au premier interosseux dorsal.

Comme on le voit, le tendon du long péronier latéral se réfléchit deux fois : une première fois sur le sommet de la malléole externe, en formant un angle obtus ouvert en avant, une deuxième fois, sur le bord interne du pied, en formant un angle presque droit, ouvert en dedans et en haut. — Dans son ensemble, il décrit une courbe dont la concavité regarde en avant, en dedans et en haut. Ce tendon présente constamment, au niveau du point où il pénètre dans la gouttière du cuboïde, un renflement fibro-cartilagineux, parfois même un véritable sésamoïde.

Quelquefois absolument libre, ce renflement sésamoïdien est d'ordinaire relié aux parties voisines par des bandes fibreuses qui jouent à son égard le rôle de freins; — ces freins sont au nombre de deux : l'un, postérieur, bien décrit par Krause, va se perdre sur les faisceaux externes du ligament calcanéo-cuboïdien inférieur; l'autre, antérieur, plus volumineux, rattache le sésamoïde à la base du cinquième métatarsien et aux origines du muscle court fléchisseur propre du gros orteil (Picou, *Bull. soc. anat.*, mars 1894).

Rapports. — *A la jambe*, le long péronier latéral est en rapport par sa face superficielle avec l'aponévrose jambière, qui le sépare du tissu cellulaire sous-cutané et de la peau. Par sa face profonde, il répond successivement, de haut en bas, au péroné et au court péronier latéral. En avant, la paroi antérieure de sa loge aponévrotique, détachée de la face profonde de l'aponévrose jambière, le sépare de l'extenseur commun des orteils et du péronier antérieur. En arrière, la paroi postérieure de sa loge aponévrotique le sépare du soléaire en haut, du fléchisseur propre du gros orteil en bas. Au niveau du cou-de-pied, son tendon, sus-jacent à celui du court péronier, répond en dehors à la peau, en dedans à la face externe du calcanéum. — *A la plante*, il repose sur le cuboïde et sur les articulations tarso-métatarsiennes, immédiatement recouvert par le ligament calcanéo-cuboïdien, qui le sépare de la face profonde du fléchisseur et de l'opposant du cinquième orteil, de l'adducteur oblique du premier.

Action. — Le long péronier latéral remplit un triple rôle : 1° il étend le pied sur la jambe; 2° il produit la torsion du pied en dehors; 3° il maintient la concavité de la voûte plantaire.

Le mouvement d'extension se passe dans la tibio-tarsienne; il est peu étendu et peu énergique; le long péronier latéral n'est, en tant qu'extenseur *proprement dit*, qu'un faible auxiliaire du triceps sural.

Le mouvement de torsion en dehors est schématiquement décomposable, en un mouvement de rotation en vertu duquel le bord interne du pied s'abaisse et le bord externe s'élève, en même temps que la face plantaire regarde en dehors, et en un mouvement d'adduction, en vertu duquel la pointe du pied se dirige en dehors. — Ce mouvement se passe dans les trois articulations de la torsion : astragalo-scaphoïdienne, astragalo-calcanéenne et calcanéo-cuboïdienne. Le long péronier latéral imprime à ces articulations un mouvement en sens inverse de celui que leur imprime le tibial antérieur. Les surfaces articulaires mobiles se déplacent en haut, en dehors et en arrière, autour de l'axe commun à ces trois articulations. Dans ce mouvement, la face dorsale du pied tend à devenir supérieure, et la face supérieure de la grande apophyse du calcanéum vient combler la partie externe du sinus astragalo-calcanéen.

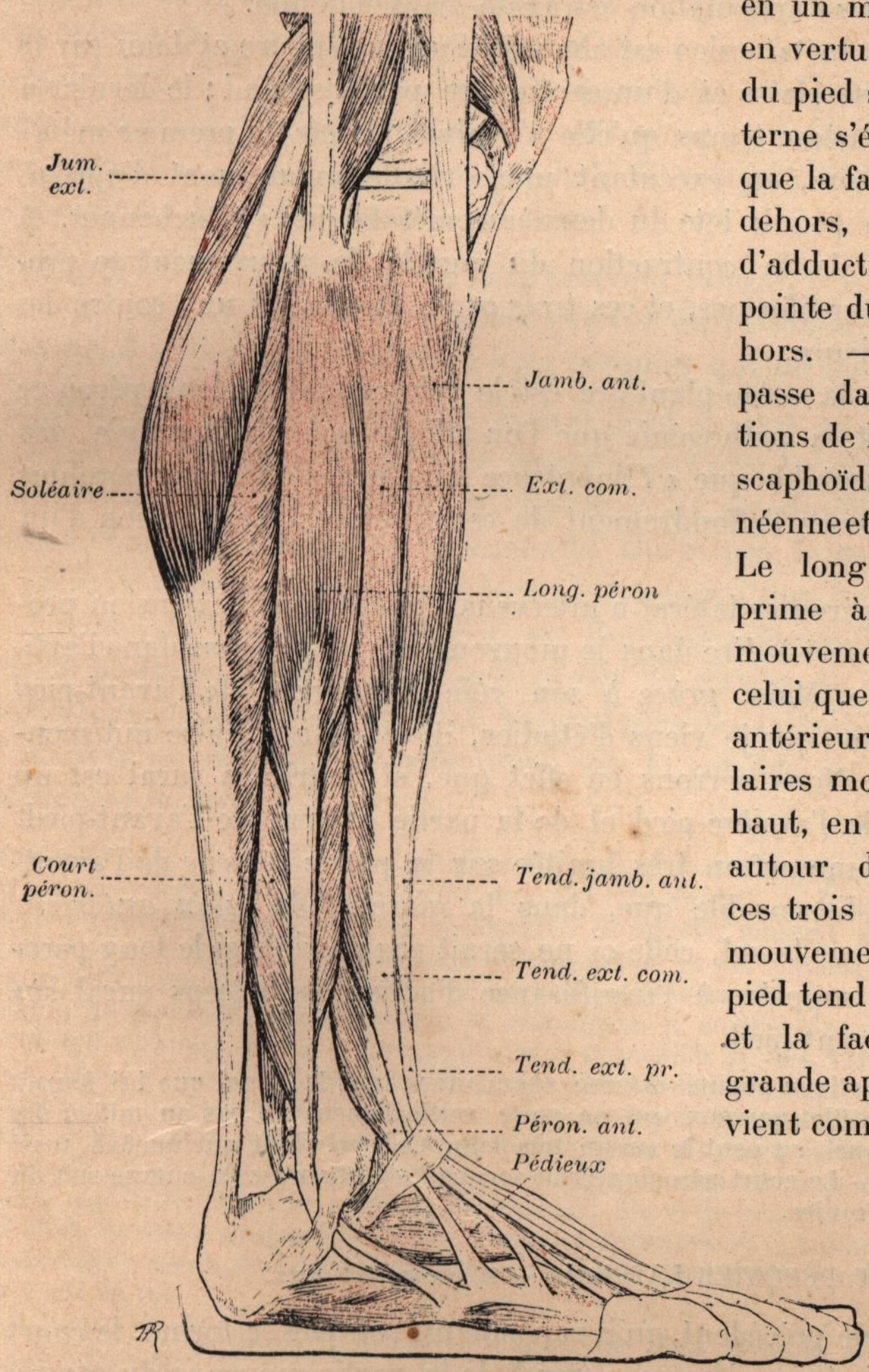

Fig. 186. — Muscles de la jambe; face externe.

La contraction du long péronier latéral exagère la concavité de la voûte plantaire. — Cette action du muscle est due à ce qu'il porte le bord interne du pied en bas et en dehors. Il en résulte une augmentation de la concavité de la voûte plantaire dans le sens transversal et dans le sens antéro-postérieur.

Ces deux mouvements du bord interne du pied se combinent pour produire un mouvement de torsion complexe dont témoigne l'existence de plis cutanés curvilignes qui apparaissent sur la face plantaire pendant la contraction du

long péronier latéral. — Ce mouvement de torsion de la partie interne de l'avant-pied, qu'il ne faut pas confondre avec le mouvement de torsion en dehors de la totalité du pied, est dû, non plus à des mouvements se passant dans les trois articulations de la torsion, mais à des mouvements de glissement qui ont pour siège les petites articulations de la partie interne de l'avant-pied. Ces mouvements s'accomplissent d'abord dans l'articulation du premier métatarsien avec le premier cunéiforme, dans celle du premier cunéiforme avec le scaphoïde et un peu dans l'articulation astragalo-scaphoïdienne.

« La tête du premier métatarsien est abaissée d'un centimètre et demi par le premier mouvement articulaire et d'un centimètre par le second ; le dernier a moins d'étendue... En même temps qu'elle s'abaisse, la tête du premier métatarsien se porte en dehors, en exécutant une sorte de mouvement d'opposition et va recouvrir un peu la tête du deuxième métatarsien » (Duchenne). A un degré plus avancé de la contraction du muscle, le mouvement se propage aux deux autres cunéiformes, et ces trois os se tassent les uns contre les autres à leur face inférieure.

Ce rôle de soutien de la voûte plantaire est le rôle capital du long péronier latéral. Quelle que soit la pathogénie que l'on adopte pour la tarsalgie des adolescents, il est indiscutable que « l'impotence fonctionnelle du long péronier latéral a pour conséquence l'effondrement de cette voûte et l'apparition d'un pied plat ».

J'ai dit que le long péronier latéral n'intervenait guère dans l'extension proprement dite du pied, c'est-à-dire dans le mouvement qui se passe dans l'articulation tibio-tarsienne. Mais, grâce à son rôle d'abaisseur de l'avant-pied interne par le mécanisme que je viens d'étudier, il est un auxiliaire indispensable du triceps sural. Nous verrons en effet que, si le triceps sural est un extenseur énergique de l'arrière-pied et de la partie externe de l'avant-pied, en revanche, il n'a qu'une action très limitée sur la partie interne de l'avant-pied. Comme il est indispensable que, dans la marche, le *talon antérieur* appuie énergiquement sur le sol, celle-ci ne serait pas possible si le long péronier latéral ne venait suppléer à l'insuffisance d'action du triceps sural sur la partie interne de l'avant-pied.

Innervation. — Le sciatique poplité externe abandonne dans le canal que lui fournit le long péronier latéral un filet nerveux qui se porte verticalement en bas au milieu des fibres du muscle dans lequel on peut le suivre très loin. Ce nerf vient quelquefois aussi du nerf musculo-cutané. — Le court péronier reçoit son nerf soit du musculo-cutané soit du rameau qui va au long péronier.

COURT PÉRONIER LATÉRAL. — M. peronœus brevis.

Sous-jacent au muscle précédent, qu'il rappelle un peu par sa forme, le court péronier latéral, aplati et penniforme, s'étend de la partie moyenne du péroné à l'extrémité postérieure du cinquième métatarsien.

Il naît : 1° du *tiers moyen de la face externe du péroné* : 2° des *cloisons* qui le séparent des muscles de la région antérieure et de la région postérieure de la jambe. Son origine péronière affecte la forme d'un losange vertical : l'angle supérieur, très effilé, de ce losange s'insinue entre les deux chefs d'origine du long péronier latéral ; son angle inférieur descend très bas le long du bord externe de l'os. Ces origines se font d'ordinaire, par implantation directe des

fibres charnues; parfois, par une lame aponévrotique visible sur la face profonde du muscle.

Les fibres se dirigent en bas et en avant, et viennent se fixer sur les deux faces d'un tendon aplati, dont elles accompagnent le bord postérieur jusqu'au niveau de la base de la malléole péronière. Ce tendon glisse, élargi, dans la gouttière rétro-malléolaire, se réfléchit sur le sommet de la malléole, ou plutôt sur le ligament péronéo-calcanéen, passe obliquement sur la face externe du calcanéum, et va s'insérer au *sommet de l'apophyse du cinquième métatarsien*. Quelquefois, le tendon du court péronier envoie une expansion qui va se fixer sur le tendon du long extenseur appartenant au petit orteil. Comme les autres insertions surnuméraires du court péronier latéral que nous signalerons plus loin, cette expansion représente le reliquat de l'extenseur péronier du cinquième orteil de certains animaux.

Rapports. — Sous-jacent au long péronier latéral, il recouvre le péroné, le ligament péronéo-calcanéen et la face externe du calcanéum. Sous la malléole, son tendon est croisé par celui du long péronier qui lui devient inférieur.

Action. — Le court péronier latéral tord le pied en dehors, c'est-à-dire élève son bord externe et amène la plante à regarder en dehors. — Il n'agit ni comme extenseur, comme le croyait Sabatier, ni comme fléchisseur, comme le pensait Winslow. Comme l'a bien montré Duchenne, le court péronier latéral ne produit de mouvement dans la tibio-tarsienne que lorsque le pied a été préalablement placé dans la flexion ou l'extension forcée ; il le ramène alors dans la position moyenne. Le mouvement de torsion se passe dans les trois articulations de la torsion. De plus, le court péronier latéral met en jeu la petite articulation du cinquième métatarsien sur le cuboïde, en lui imprimant un mouvement de bas en haut.

Variations et anomalies du groupe péronier. — Long péronier latéral. — Le long péronier peut s'anastomoser avec le court (Macalister), se fusionner avec lui (Ringhoffer). Un muscle péronier latéral observé par Ringhoffer naissait du condyle externe du fémur, pour se fixer sur la face externe du calcanéum et sur l'aponévrose plantaire. — Le long péronier envoie fréquemment des expansions tendineuses aux deuxième et troisième orteils, plus rarement aux quatrième et cinquième. Il envoie une expansion au premier cunéiforme (Walter); Picou a rencontré cette expansion 51 fois sur 54 cas. Macalister a vu un faisceau aberrant se détacher du corps charnu de ce muscle pour s'arrêter sur le ligament latéral externe de l'articulation tibio-tarsienne. D'après Budge, un faisceau semblable se fixe sur la malléole externe. Nous verrons plus loin la signification de ce faisceau. On a signalé comme très rare une expansion fibreuse émanée du tendon du long péronier à son entrée dans la gouttière du cuboïde. Sur cette expansion venaient s'insérer les deux chefs du court fléchisseur (Wood, Picou et Delanglade). L'union du tendon du long péronier avec celui du jambier postérieur, signalée par Meckel, n'a été rencontrée que 12 fois sur 54 cas.

Cour péronier latéral. — Son tendon se divise assez souvent, son corps charnu plus rarement. La languette tendineuse surnuméraire va se fixer soit sur la deuxième ou la troisième phalange du cinquième orteil, soit sur le tendon correspondant de l'extenseur commun, soit encore sur le cuboïde. L'expansion envoyée au quatrième métatarsien est très fréquente, sinon constante. Par contre, celle que Wood a vu donner naissance à un faisceau de l'abducteur transverse est très rare.

Le péronier antérieur varie beaucoup. On l'a vu plus développé à lui seul que l'extenseur commun. Plus souvent encore (10 fois sur 102 sujets), il peut manquer. Tous les états intermédiaires sont susceptibles de se rencontrer. L'absence est un retour à la disposition constante chez les singes. Rarement son corps charnu se divise; plus souvent son tendon se bifurque, parfois même se trifurque. Il peut alors s'insérer sur les métacarpiens

cinquième, quatrième, troisième et dans les espaces interosseux correspondants (Souligoux): tantôt les différents faisceaux tendineux sont de volumes égaux, tantôt l'un prédomine, l'autre disparaît.

Péroniers accessoires. — Ces muscles, décrits sous les noms les plus divers, par les auteurs qui les ont successivement signalés, ne seraient, que des formes plus ou moins incomplètes d'un même muscle, normal chez les singes et chez un certain nombre de mammifères : le *péronier du cinquième orteil*. Ce muscle qui, d'après les statistiques de Wood et de Pozzi, ne se rencontrerait chez l'homme blanc qu'une fois sur six ou sept sujets, serait beaucoup plus fréquent dans les races de couleur suivant Chudzinski, qui l'a rencontré sur presque la moitié des sujets noirs disséqués par lui. Le muscle, distinct du court péronier latéral, se détache du quart inférieur du péroné et se jette sur un tendon qui s'insère sur le cinquième orteil (Macalister). — Son corps charnu s'est fusionné avec celui du court péronier. Le tendon d'insertion peut s'arrêter en chemin, s'insérant alors en un point quelconque du cinquième métatarsien, sur le cuboïde (*P. accessoire de Henle*), sur le tendon du long péronier latéral; sur le calcanéum (*P. quartus d'Otto, — P. sextus de Macalister*); sur la malléole externe (Budge), sur le ligament latéral externe de la tibio-tarsienne (Macalister).

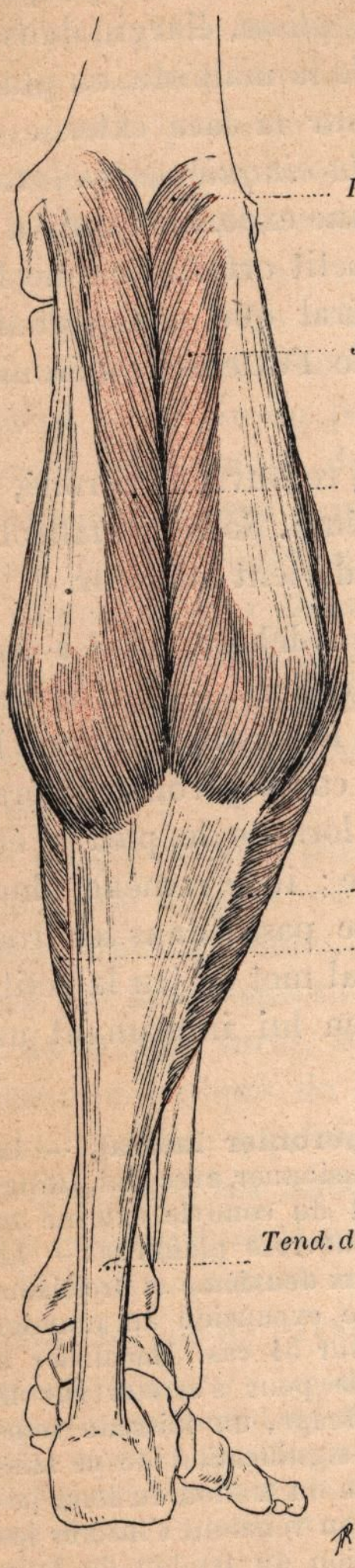

Fig. 187. — Le triceps sural.

RÉGION POSTÉRIEURE

TRICEPS SURAL. — M. triceps suræ.

Le triceps sural constitue une masse musculaire considérable, étendue du fémur et des deux os de la jambe à l'extrémité postérieure du calcanéum. Cette masse musculaire, qui détermine la saillie du mollet, est formée par trois muscles : deux superficiels, les *jumeaux*; un troisième profond, le *soléaire*.

Les trois muscles aboutissent à un tendon commun, *le tendon d'Achille*.

JUMEAUX. — M. gastrocnemius.

Allongés et aplatis, plus épais à leur partie moyenne qu'à leurs extrémités, les deux jumeaux, qui, sans être absolument identiques, présentent de grandes ressemblances, se détachent des condyles fémoraux, s'accolent et se fusionnent inférieurement pour aller s'unir par un tendon commun au tendon terminal du soléaire.

Jumeau interne. — Les faisceaux d'origine du *jumeau interne* forment trois groupes : les faisceaux externes, rassemblés en un faisceau tendineux, se détachent d'une facette lisse, allongée, oblique en haut et en arrière, frappée sur la partie postéro-supérieure de la face cutanée du condyle interne; les faisceaux moyens s'attachent sur le tubercule sus-condylien; les faisceaux internes se détachent d'une ligne qui descend du tubercule sus-condylien vers

l'échancrure intercondylienne. — Quelques-uns d'entre eux n'ont cependant pas une origine osseuse; ils se détachent de ce plan fibreux qui passe sur l'échancrure intercondylienne et qui porte, bien à tort, le nom de ligament postérieur de l'articulation du genou.

La zone d'origine représente en somme une surface triangulaire, dont le sommet répond au tubercule sus-condylien et dont la base limite en haut la surface articulaire du condyle. L'ensemble des attaches osseuses forme une sorte de capuchon tendineux qui coiffe la saillie condylienne, et au centre duquel se trouve une petite bourse séreuse (bourse sus-condylienne interne) (Poirier, Bourses séreuses de la région poplitée. *Archives générales de médecine*, mai 1886; et *Progrès médical*, 1886, Insertions des jumeaux).

Jumeau externe. — *Le jumeau externe* naît du pourtour de la fossette sus-condylienne externe par trois faisceaux d'origine, à peu près analogues à ceux du jumeau interne. Ses origines sur le tubercule sus-condylien et la facette condylienne externe sont fortes; celles qu'il prend sur le bord interne de la fossette sus-condylienne sont moins marquées que du côté interne. En revanche, quelques fibres charnues du jumeau externe s'insèrent directement sur la coque condylienne.

Ces origines se font pour chacun des deux jumeaux de la façon suivante : les origines sur la facette sus-condylienne interne ou externe se font par un tendon aplati, très résistant, qui constitue l'origine principale du muscle. Dans l'épaisseur du tendon du jumeau externe, on trouve presque

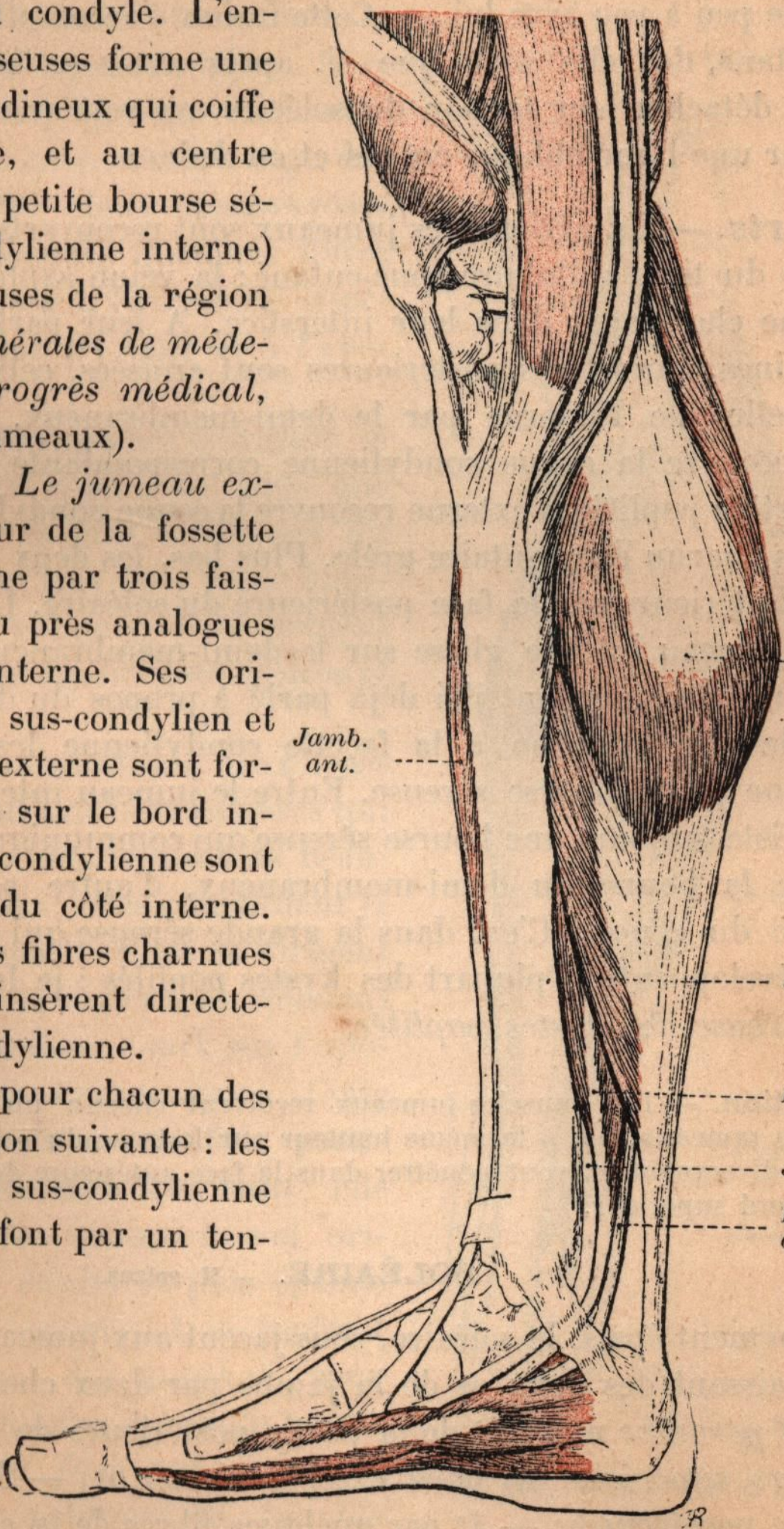

Fig. 188. — Muscles de la jambe; face interne.

constamment un os sésamoïde. — Ce tendon s'épanouit en demi-cône sur le bord externe (par rapport à l'axe de la jambe) et la face postérieure de chacun des jumeaux, et donne attache aux fibres charnues par sa concavité qui regarde en avant et en dedans. — Les fibres qui naissent du sommet de la surface sus-condylienne, ou sur son bord interne, s'attachent sur le tubercule correspondant par de courtes fibres aponévrotiques auxquelles font suite les fibres charnues. — L'ensemble des fibres charnues constitue deux corps musculaires de forme ovalaire

[POIRIER.]

Ces deux corps charnus sont limités en bas par deux courbes dont l'interne descend plus bas que l'externe. C'est sur la face antérieure de ces corps charnus qu'apparaît le tendon terminal. Ce tendon est formé par deux portions séparées, qui se fusionnent pour donner naissance à une lame tendineuse unique. Celle-ci, d'abord large et étalée, se rétrécit peu à peu, et s'épaissit en descendant; d'abord lâchement unie avec le tendon terminal du soléaire, elle se fusionne peu à peu avec lui. — Cette fusion s'accomplit plus vite en dehors qu'en dedans, de telle sorte que si, après avoir sectionné les jumeaux, on cherche à détacher leur tendon du soléaire, on voit que la zone de fusion est limitée par une ligne oblique en bas et en dedans.

Rapports. — En arrière, les jumeaux sont recouverts par l'aponévrose qui les sépare du tissu cellulaire sous-cutané; la veine saphène externe et le nerf homonyme cheminent dans leur interstice. A leur partie supérieure, près de leurs origines, leurs faces postérieures sont croisées, celles de l'externe par le biceps, celles de l'interne par le demi-membraneux. En avant, le jumeau interne recouvre la coque condylienne correspondante et le poplité dont le sépare l'artère poplitée; l'externe recouvre la coque condylienne correspondante, et le corps charnu du plantaire grêle. Plus bas, les deux jumeaux reposent par leur face antérieure sur la face postérieure du soléaire. Le bord interne, tendineux, du jumeau interne glisse sur le demi-membraneux, par l'intermédiaire d'une bourse séreuse dont j'ai déjà parlé à propos du demi-membraneux. Au niveau de leur insertion à la facette condylienne les jumeaux présentent parfois une petite bourse séreuse. Entre le jumeau interne et la coque condylienne, existe toujours une bourse séreuse qui communique fréquemment, d'une part avec la bourse du demi-membraneux, d'autre part avec la synoviale articulaire du genou. C'est dans la grande séreuse qui résulte de cette fusion que se développent la plupart des kystes poplités : je lui ai donné le nom de *bourse séreuse des kystes poplités*.

Innervation. — Les muscles jumeaux reçoivent chacun un nerf du sciatique poplité interne. Ces rameaux, nés à la même hauteur sur le tronc du sciatique poplité, se portent en bas, en divergeant, et vont pénétrer dans la face antérieure des muscles, à peu de distance du bord supérieur.

SOLÉAIRE. — M. soleus.

Extrêmement épais, le soléaire, sous-jacent aux jumeaux, peut être considéré comme naissant des deux os de la jambe par deux chefs distincts.

Le *chef péronier* naît : 1° de la partie postérieure de la *tête du péroné*; — 2° *du tiers supérieur du bord externe de cet os*; — 3° *du quart supérieur de sa face postérieure*; — 4° par quelques fibres de la cloison intermusculaire qui sépare le soléaire du long péronier latéral, et, plus spécialement, de la *petite arcade*, dépendance de cette cloison, sous laquelle nous avons vu s'engager le sciatique poplité externe (Voy. Long péronier latéral). — Cette origine péronière se fait par une aponévrose large, épaisse, *extrêmement résistante*. Sur la face postérieure de l'os, l'origine se fait par implantation directe des fibres charnues.

Le *chef tibial* s'attache : 1° sur la *lèvre inférieure de la ligne oblique du tibia*; — 2° *sur le tiers moyen du bord externe de cet os*. — Cette origine se

fait également par l'intermédiaire d'une aponévrose, qui, moins épaisse que la précédente, l'emporte sur elle en largeur.

Formées par des fibres verticales, ces deux aponévroses, d'abord distinctes, ne tardent pas à se fusionner en une lame unique dont les bords se recourbent en arrière sur les parties latérales du corps musculaire. — En convergeant l'une vers l'autre, ces deux lames déterminent la formation d'une arcade aponévrotique, *l'arcade du soléaire*. Celle-ci est presque exclusivement formée par la rencontre à angle aigu des fibres constituantes des deux aponévroses d'origine; il existe cependant quelques fibres unissant la tête du péroné à l'extrémité supérieure de la ligne oblique du tibia et à l'aponévrose du poplité.

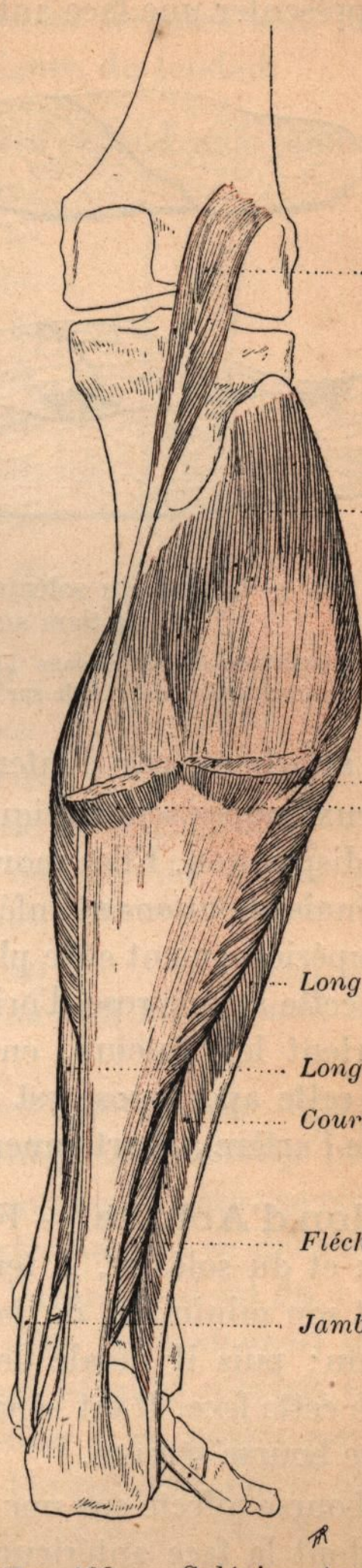

Fig. 189. — Soléaire et plantaire grêle.

Inférieurement, les deux lames d'origine se séparent de nouveau et n'occupent plus que les parties latérales de la face antérieure du muscle; elles descendent très bas, mais diminuent rapidement de volume, et se perdent en plusieurs languettes tendineuses isolées et parallèles.

Les fibres charnues naissent des deux faces de cette aponévrose d'origine. — Les fibres qui naissent de la face postérieure sont de beaucoup les plus nombreuses; elles constituent la masse principale du muscle. Elles se dirigent obliquement en bas et en arrière, et viennent se fixer après un trajet assez court sur *l'aponévrose principale de terminaison*. Cette aponévrose, que l'on voit sur la face postérieure du muscle, commence très haut; elle est très large mais très mince à son origine; elle devient plus étroite et plus épaisse vers la terminaison du muscle, et se confond avec le tendon terminal des jumeaux, pour former avec celui-ci le tendon d'Achille.

Les fibres *nées de la face antérieure de l'aponévrose d'origine* constituent un véritable petit muscle bipenné, indépendant, formé de deux portions nettement séparées. — La portion interne se détache des deux tiers supérieurs du tendon tibial; la portion externe, de la partie correspondante du tendon péronier et aussi de la face postérieure du péroné. — Ces deux portions sont formées par des fibres parallèles, qui convergent pour s'insérer sur les faces latérales d'un tendon spécial. — Ce tendon se détache du tiers inférieur de la face antérieure du grand tendon terminal, dont il est une émanation; il se dirige en haut et en avant, glisse entre l'extrémité péronière et

l'extrémité tibiale de l'aponévrose d'origine bifurquée inférieurement, et passe en avant de celle-ci pour recueillir les fibres nées sur la face antérieure de cette aponévrose. Ce tendon, ou plus exactement cette lame tendineuse, est orienté dans un plan intermédiaire au plan frontal et au plan sagittal, de façon à présenter une face antéro-externe et une face postéro-interne (Coupe A).

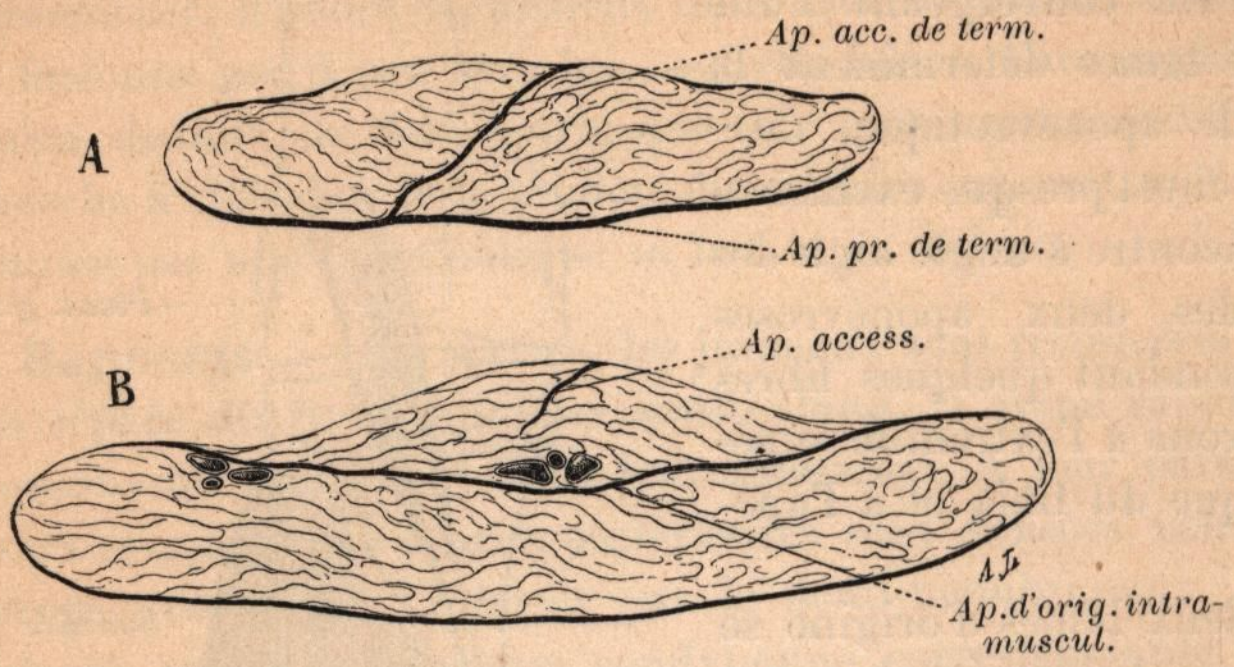

Fig. 190. — Coupes du soléaire : A, au tiers inférieur; B, au tiers supérieur.

On voit l'aponévrose d'origine dans l'épaisseur du muscle B, tandis que l'aponévrose de terminaison est visible sur sa face postérieure, A et B.

En somme, nous voyons que le soléaire est formé par deux systèmes charnus différents, l'un naissant de la face postérieure, l'autre de la face antérieure de l'aponévrose d'origine.

Toutes ces fibres vont aboutir au tendon terminal; mais, alors que les premières se fixent directement sur ce tendon, les autres s'y attachent par l'intermédiaire d'une lame tendineuse accessoire.

Les deux coupes schématiques que j'ai fait représenter rendent bien compte de cette disposition. Elles montrent notamment comment le tendon accessoire de terminaison, attenant inférieurement au tendon principal (Coupe A), s'en sépare supérieurement et se place en avant de l'aponévrose d'origine (Coupe B). — C'est cette aponévrose d'origine qui constitue l'aponévrose intramusculaire dont parlent les auteurs, en décrivant la ligature de la tibiale antérieure. Lorsque cette aponévrose est sectionnée, les fibres qui séparent encore l'opérateur de l'artère appartiennent au petit muscle penniforme antérieur.

Tendon d'Achille. — Formé par la fusion des aponévroses terminales des jumeaux et du soléaire, le tendon d'Achille se rétrécit et s'épaissit peu à peu. Il atteint son minimum de largeur un peu au-dessus de la face postérieure du calcanéum; puis il s'étale de nouveau pour aller s'insérer sur la moitié inférieure de cette face. Il est séparé de la partie supérieure de cette dernière par une large bourse séreuse.

Cette bourse affecte sur une coupe (Voy. fig. 80) la forme d'un prisme triangulaire dont la face antérieure est formée par la surface osseuse revêtue par une couche de fibro-cartilage. La paroi postérieure est formée par le tendon revêtu d'une couche analogue, épaisse de 1 millimètre environ. La paroi supérieure, formée par une mince toile celluleuse, présente constamment une grosse frange graisseuse qui fait saillie dans l'intérieur de la séreuse et divise sa partie supérieure en deux compartiments. J'ai étudié (page 81) les raisons d'être de cette séreuse et de sa frange graisseuse.

Au tendon d'Achille est annexé un autre organe séreux, dont l'existence est à peu près constante : c'est une bourse séreuse qui se développe sur la face postérieure du tendon, entre le tendon et l'aponévrose. Quoique bien limitée,

elle n'est autre chose qu'une cellule agrandie de ce tissu celluleux lâche dans lequel se meut le tendon d'Achille. Son existence est intéressante, parce qu'elle permet d'expliquer le siège élevé de la douleur dans certains cas de synovite localisés à tort dans la bourse séreuse rétrocalcanéenne. Je possède deux observations, qui ne laissent aucun doute sur le siège de l'inflammation dans la bourse séreuse, sus-calcanéenne, que je viens de décrire. De Bovis (*Soc. Anat.*, 1898, p. 745) a décrit encore 2 ou 3 petites bourses séreuses sous-jacentes à celle-ci et répondant comme elle à la face postérieure du tendon.

Rapports. — Par sa face postérieure, le soléaire répond aux jumeaux dont le sépare le plantaire grêle. Par sa face antérieure, il recouvre les muscles de la couche profonde : tibial postérieur, fléchisseur commun des orteils, fléchisseur propre du gros orteil, dont le séparent le tronc tibio-péronier et ses branches de bifurcation, la tibiale postérieure et la péronière, le nerf tibial postérieur et ses branches. Son bord supérieur, oblique, est contigu au bord inférieur du poplité. Ses bords latéraux débordent les jumeaux, pour se mettre en rapport avec l'aponévrose.

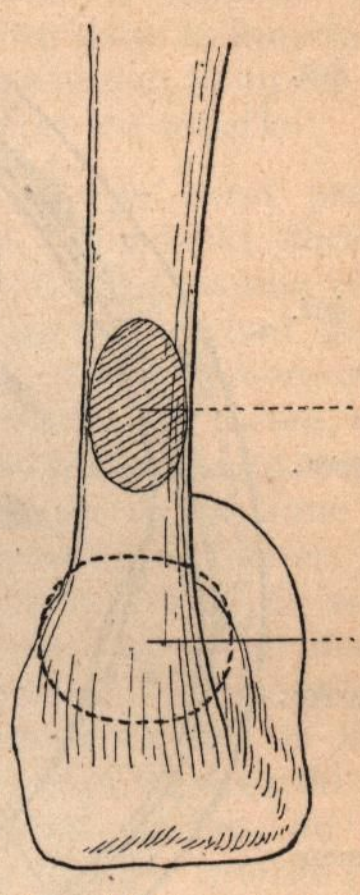

Fig. 191. — Les bourses séreuses du tendon d'Achille.

Action. — La contraction du triceps produit : 1° l'*extension du pied*; 2° *son adduction*; 3° *sa rotation en dedans*; en somme il place le pied en varus équin. On peut regarder, d'une façon schématique, ce mouvement complexe comme la résultante de deux mouvements secondaires s'accomplissant successivement : dans un premier temps, il se fait un mouvement d'extension simple; dans un deuxième, un mouvement de torsion en dedans, c'est-à-dire de supination.

Le *mouvement d'extension* s'accomplit avec une grande énergie pour l'arrière-pied et pour la partie externe de l'avant-pied, beaucoup plus faiblement pour la partie interne de ce dernier; une pression légère exercée sous le premier métatarsien empêche très facilement l'extension de ce dernier. Ce peu d'action du triceps sural sur la partie interne de l'avant-pied est dû « à ce que les articulations correspondantes jouent entre elles verticalement de bas en haut et vice versa dans une assez grande étendue, et qu'il n'existe pas à leur partie inférieure de ligaments qui puissent s'opposer à ce mouvement » (Duchenne). — Au contraire, la partie externe de l'avant-pied est si solidement unie au calcanéum que dans *les mouvements d'extension* elle ne fait qu'un avec ce dernier. — Ce mouvement d'extension se passe dans l'articulation tibio-tarsienne. C'est un mouvement presque direct; je dis presque, parce que l'axe de rotation de la tibio-tarsienne n'est pas exactement transversal, mais s'incline un peu en arrière par son extrémité externe. Cette inclinaison est d'ailleurs pratiquement négligeable.

Le mouvement de *torsion en dedans* se passe surtout dans la calcanéo-astragalienne et accessoirement dans l'astragalo-scaphoïdienne. L'axe de cette articulation calcanéo-astragalienne étant dirigé, comme je l'ai dit, en bas, en

arrière et en dehors, il en résulte que l'extrémité antérieure du calcanéum se portera en bas, en dedans et un peu en avant, et viendra se placer au-dessous de la tête astragalienne. — La partie externe de l'avant-pied suit passivement l'extrémité antérieure du calcanéum, à laquelle elle est solidement attachée, et il ne se produit aucun mouvement dans l'articulation calcanéo-cuboïdienne. Mais, ce mouvement de la partie externe de l'avant-pied ne peut se

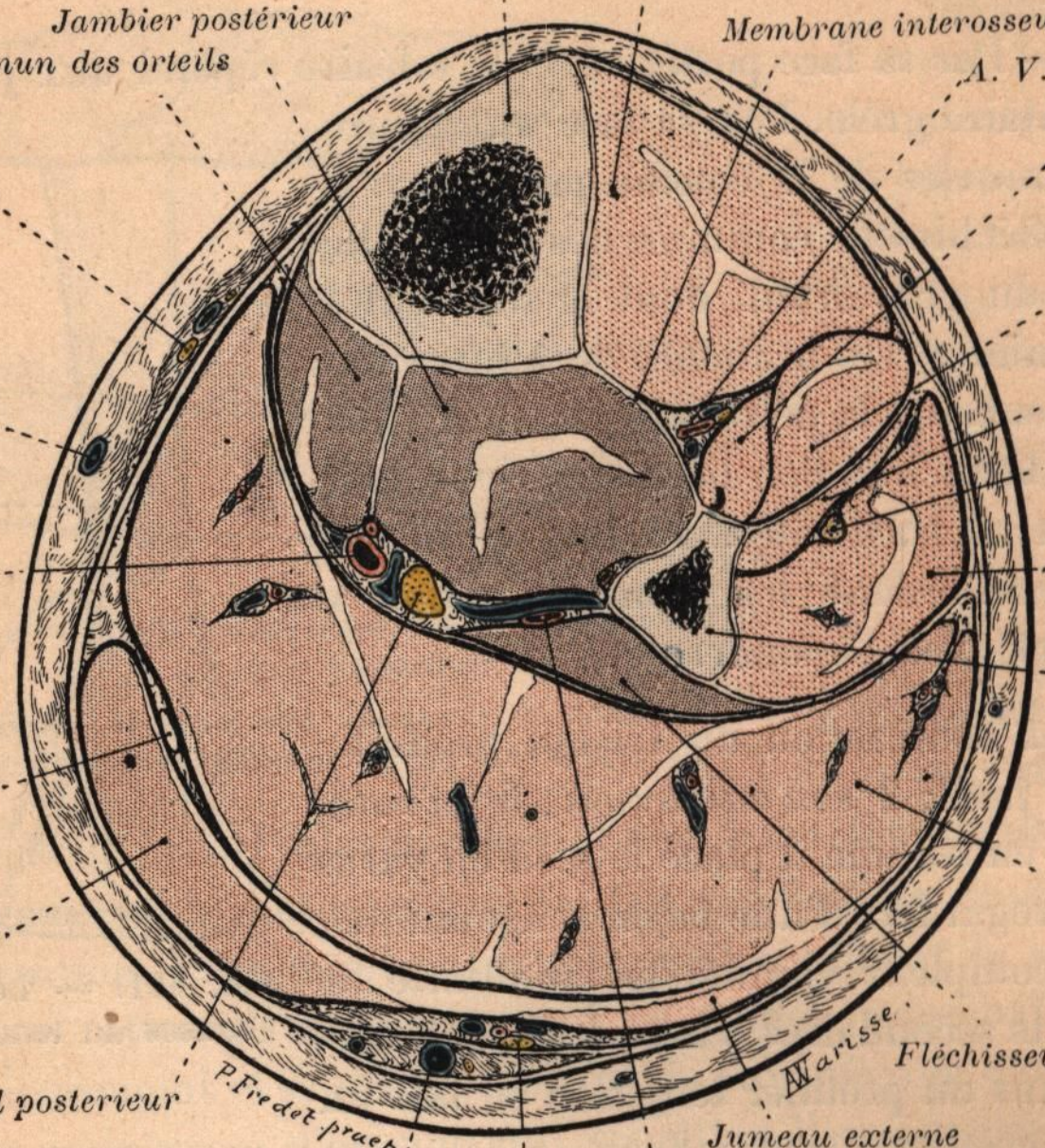

Fig. 192. — Coupe passant au-dessus du milieu de la jambe. — Sujet fixé par la formaline chromique. Côté droit, segment distal de la coupe (P. Fredet).

Tous les muscles de la jambe, constitués à ce niveau. apparaissent sur la coupe.
Région antéro-externe (teinte claire). — Dans le *groupe antérieur* proprement dit, notez la situation des vaisseaux et nerfs tibiaux antérieurs, satellites du jambier antérieur. Dans le *groupe externe*, comparez la disposition des muscles péroniers avec celle qu'ils avaient plus haut.
Région postérieure. — *Couche profonde* (teinte foncée) ; *couche superficielle* (teinte moyenne) : les jumeaux s'épuisent, la saillie du mollet est presque entièrement due à la masse du soléaire.

produire sans mettre en mouvement l'articulation astragalo-scaphoïdenne sur laquelle agit le triceps sural. — Nous avons vu que l'axe de l'articulation astragalo-scaphoïdienne coïncidait sensiblement avec celui de l'astragalo-calcanéenne; les deux mouvements vont s'ajouter pour produire la torsion du pied en dedans. — Il importe de remarquer qu'une fois l'action du triceps crural épuisée, on peut encore exagérer cette torsion en dedans. Dans ce cas, intervient l'articulation calcanéo-cuboïdienne; le cuboïde, qui se déplace en bas et en dedans, permet au scaphoïde une excursion plus étendue sur la tête astragalienne.

Dans l'étude remarquable qu'il a donnée des mouvements de torsion produits par le triceps sural, Duchenne ne parle que de mouvements se passant dans la calcanéo-astraga-

dienne. Il est facile de se convaincre que tout mouvement dans cette articulation a pour corollaire obligé des mouvements dans l'astragalo-scaphoïdienne.

Cet exemple nous montre que, conformément à la formule générale que j'ai énoncée plus haut, c'est la direction des surfaces articulaires qui détermine le sens du mouvement produit; je ne fais que signaler l'opinion de Delpeuch qui attribuait les mouvements d'adduction et de rotation en dedans, produits par le triceps sural, à la prédominance d'action de ce muscle sur le bord interne du calcanéum. — A ces mouvements principaux d'extension et de torsion en dedans produits par le triceps sural, il faut ajouter l'extension des premières phalanges des orteils et la flexion des deux dernières. Ce mouvement secondaire est dû à la mise en jeu de la tonicité de l'extenseur commun des orteils, et consécutivement, de celle des fléchisseurs de ces mêmes doigts.

Innervation. — Le nerf du soléaire, branche du sciatique poplité interne, naît très souvent par un tronc commun avec celui du jumeau externe. Il descend au-devant du jumeau externe, suit la face postérieure du soléaire, et pénètre dans le muscle tout près de son arcade fibreuse. Le soléaire reçoit aussi un filet long et grêle qui, venu du nerf du long fléchisseur commun des orteils, s'épuise dans la face antérieure du muscle.

Variations et anomalies. — Les chefs constitutifs du triceps sural peuvent s'isoler plus ou moins. Bankart, Pye-Smith, Philips, chez un nègre, Chudzinski, chez un caraïbe, ont observé l'indépendance de ces chefs dans toute leur étendue, disposition constante chez les anthropoïdes, les singes et certains carnassiers. — Le triceps devient quadriceps par l'adjonction d'un faisceau qui tantôt est ischio-calcanéen, tantôt fémoro-calcanéen. Le faisceau ischio-calcanéen détaché du biceps, du demi-tendineux, ou même, quoique plus rarement, du grand adducteur nous est connu. Le faisceau fémoro-calcanéen (*gastrocnemius tertius* de Krause) naît soit dans l'angle de bifurcation de la ligne âpre (Smith, Virchow), soit de la branche de bifurcation interne de la ligne âpre (Terrier, Walsham). Il est assez fréquemment bifide (Quain, Kœlliker, Flesch et Wood), l'un de ses chefs naissant de la surface poplitée, tandis que l'autre vient de la capsule du genou. — L'un ou l'autre des chefs constitutifs peut ou prédominer ou disparaître. En général, le jumeau interne est plus développé que le jumeau externe. Macalister a signalé la transformation fibreuse de ce dernier; Shefferd a observé son absence; cependant Chudzinski a vu chez un nègre le jumeau externe plus développé que le jumeau interne. Parfois, on observe dans le tendon du jumeau externe, plus rarement dans celui du jumeau interne (Theile, Hyrtl, Cruveilhier, Macalister) un sésamoïde. Suivant Chudzinski, ce sésamoïde serait presque constant dans les races nègres. — Lorsque le soléaire est distinct des jumeaux dans toute son étendue, il va s'insérer directement au calcanéum par ses fibres charnues. — Sous les noms de soléaire surnuméraire (Cruveilhier), de secundus soleus (Pye-Smith), on a décrit un faisceau qui tantôt s'isole de la face profonde du soléaire, tantôt part de la ligne oblique du tibia et de l'aponévrose d'enveloppe du fléchisseur commun, tantôt encore de ces deux dernières origines à la fois, pour se terminer directement sur le côté interne du calcanéum. Testut a noté une très grande réduction du chef tibial en tout semblable à celle vue par Macalister chez le gorille : les singes ont un soléaire uniquement péronier.

MUSCLE PLANTAIRE GRÊLE. — M. plantaris.

Situé entre les jumeaux et le soléaire, le plantaire grêle est constitué par un petit corps charnu qui se détache du condyle externe du fémur (fig. 189), se continue par un tendon très mince et va s'insérer à l'extrémité postérieure du calcanéum. — Il naît : tantôt de la coque condylienne, et du tendon d'origine du jumeau externe, tantôt de la partie inférieure de la branche externe de bifurcation de la ligne âpre du fémur. Ces origines se font par de courtes fibres aponévrotiques auxquelles font suite les fibres charnues. Celles-ci constituent un corps musculaire aplati, puis pyriforme, très court, dont l'extrémité inférieure s'effile et se continue avec un tendon plat et fort long. Ce tendon, qui descend obliquement entre les jumeaux et le soléaire, apparaît au niveau du bord interne du tendon d'Achille; il se termine à côté de ce dernier sur la partie externe de la face postérieure du calcanéum, ou va se perdre dans le tissu cellulo-graisseux du voisinage.

Rapports. — Son corps charnu est en rapport en arrière avec la face anté-

rieure du jumeau externe, en avant avec la face postérieure du poplité. Il est en rapport en dedans avec les vaisseaux poplités et le nerf sciatique poplité interne. Son tendon, qui répond d'abord à l'interstice des jumeaux en arrière, croise obliquement de haut en bas et de dehors en dedans la face postérieure du soléaire, sur laquelle il repose, pour gagner le bord interne du tendon d'Achille, où il entre en rapport avec l'aponévrose superficielle.

Action. — Chez certains animaux le plantaire grêle est un tenseur de l'aponévrose plantaire. Chez l'homme il ne joue aucun rôle. Les différentes fonctions qu'on lui a attribuées, et qui varient d'ailleurs suivant son origine ou sa terminaison, sont toutes plus ou moins hypothétiques. Il est aussi difficile de voir en lui un tenseur de la capsule du genou, de celle de la tibio-tarsienne, ou de la bourse séreuse rétro-calcanéenne, que de le considérer comme un auxiliaire du triceps sural.

Innervation. — Son rameau nerveux vient du sciatique poplité interne.

Variations et anomalies. — Le plantaire grêle peut recevoir un faisceau surnuméraire venant du ligament postérieur de l'articulation du genou ou du fémur dans la portion sus-jacente au condyle externe, réalisant ainsi un plantaire grêle biceps. Il peut naître sur le bord interne du tibia, sur l'aponévrose du poplité (Hyrtl, Chudzinski), sur le péroné, sur l'aponévrose (tenseur de l'aponévrose jambière, Macalister). — Il peut se terminer dans la couche celluleuse comprise entre les jumeaux et le soléaire, sur le ligament annulaire interne, dans le tissu cellulaire environnant le tendon d'Achille, entre le calcanéum et la malléole interne. Son absence, assez fréquente dans la race blanche, est fort rare dans les races de couleur. Chudzinski n'a noté cette absence que sur un seul des sujets nègres disséqués par lui. — Il peut se fusionner plus ou moins avec le soléaire, constituant alors certaines formes spéciales de soléaires accessoires.

MUSCLE POPLITÉ. — M. popliteus.

Muscle triangulaire, assez épais, le poplité, profondément situé dans le creux du jarret, s'étend du condyle externe du fémur à l'extrémité supérieure du tibia. Il naît par un tendon très fort : 1° *d'une fossette ovoïde située sur la face cutanée du condyle externe*, immédiatement au-dessous de l'origine du ligament latéral externe (Voy. *Ost.*, fig. 238); 2° sur la coque fibreuse condylienne (Sappey) par de courtes fibres aponévrotiques. Cette origine fémorale se fait par un tendon aplati qui glisse sur la face externe du condyle externe, cheminant dans l'intérieur même de l'articulation, puis sur le fibro-cartilage externe auquel il est uni par une expansion détachée de son bord inférieur. Le tendon descend ensuite, en s'élargissant, dans une large gouttière située en arrière de l'articulation péronéo-tibiale supérieure. — Les fibres charnues qui se détachent du tendon apparaissent plus tôt sur la face postérieure que sur l'antérieure; elles constituent un corps musculaire aplati, triangulaire, dont les fibres vont s'attacher sur la lèvre supérieure de la ligne oblique du tibia et sur toute l'étendue de la face de l'os située au-dessus de cette ligne.

D'après Cruveilhier, le tendon du poplité se diviserait inférieurement en quatre ou cinq petits faisceaux divergeants qui donneraient naissance aux fibres charnues. Cruveilhier compare cette disposition à celle que présente le tendon terminal de l'obturateur interne. — Ce tendon adhère au ligament poplité arqué (ligamentum arcuatum); au dire de Henle quelques fibres naissent de ce ligament.

Rapports. — Sa face postérieure est recouverte en haut et en dehors par le

plantaire grêle, qui la sépare du jumeau externe. Elle est croisée par les vaisseaux poplités et le nerf sciatique poplité interne, qui la séparent de la face profonde du jumeau interne. Sa face antérieure répond au condyle fémoral, à la face postérieure de l'articulation du genou, à l'articulation péronéo-tibiale et au tibia. Son bord supérieur est longé dans sa moitié inférieure par l'artère articulaire inférieure et interne. Son bord inférieur est contigu au bord supérieur du soléaire.

Action. — Le poplité : 1° fléchit la jambe sur la cuisse; 2° imprime à la jambe un mouvement de rotation de dehors en dedans assez énergique.

D'après Henle, les fibres que le poplité envoie au ligamentum arcuatum tendraient cette bande fibreuse pendant la flexion du genou et maintiendraient béant l'orifice qui permet la communication entre la grande cavité synoviale et son prolongement poplité.

Innervation. — Le nerf du poplité, né du sciatique poplité interne, prend quelquefois son origine par un tronc commun tantôt avec le nerf du soléaire, tantôt avec le nerf articulaire. Il descend en bas et en dedans, et arrive sur la face postérieure. Le poplité reçoit encore un petit filet venu du tibial postérieur, filet qui, contournant son bord inférieur, s'épanouit sur sa face antérieure.

Fig. 193. — Muscles de la jambe, région postérieure, couche profonde.

Variations et anomalies. — Le système pronateur de la jambe, normalement réduit au poplité, homologue du rond pronateur, peut être complété par la présence du *peroneotibialis* de Gruber, homologue du carré pronateur. Comme son homologue antibrachial, le poplité présente parfois deux chefs d'origine. Le chef accessoire, signalé pour la première fois par Fabrice d'Aquapendente, revu depuis par Gruber, Calori, etc., s'insère à la partie supérieure et postérieure du condyle fémoral externe, à la partie adjacente de la capsule articulaire, parfois au tendon du jumeau externe et au sésamoïde si souvent inclus dans ce tendon. De là, il se porte obliquement en bas et en dedans pour rejoindre le corps charnu normal avec lequel il se confond. Gruber a décrit ce poplité bifide sous le nom de *poplité biceps*. — Macalister a décrit dans le tendon d'origine du poplité un sésamoïde inconstant comme celui observé par Hyrtl et Scheffer dans le tendon d'origine du rond pronateur. — Tandis que la fixité de ce muscle est remarquable (un seul cas d'absence, Ringhoffer, in *Virchow's Archiv*), la présence du péronéo-tibialis est exceptionnelle : Gruber l'a trouvé 128 fois sur 860 sujets; Knott et Krause 8 f. sur 100. De forme variable, tantôt quadrilatère, tantôt fusiforme, il est transversalement étendu du péroné au tibia et correspond manifestement à l'*interosseux de la jambe* décrit par Wiedmann chez les chéloniens, au *pronator tibiæ* observé par Humphry chez le cryptobranche. Il est constant chez

les oiseaux (Alix), chez la sarigue (Meckel), chez le loup et le renard, les prosimiens et les simiens (Gruber). Ce dernier auteur l'a trouvé 24 fois sur 30 cadavres de chiens.

JAMBIER POSTÉRIEUR. — **M. tibialis posterior.**

Situé entre le fléchisseur commun superficiel et le long fléchisseur du gros orteil, le jambier postérieur est charnu et prismatique à sa partie supérieure; plus bas, il devient aplati et tendineux, pour se terminer en s'épanouissant sur toute la partie moyenne de la face plantaire du squelette du pied.

FIG. 194. — Muscles de la jambe; région postérieure; couche profonde.

Il naît du *tibia*, *du péroné*, *du ligament interosseux et des cloisons qui le séparent du long fléchisseur commun et du long fléchisseur propre du gros orteil*. Les origines tibiales se font sur la *lèvre inférieure de la moitié externe de la ligne oblique* et au tiers moyen de la face postérieure. Les insertions péronières se font sur la capsule de l'articulation péronéo-tibiale supérieure, sur la *face interne de la tête du péroné, et sur la partie de la face interne du corps de l'os située en arrière du ligament interosseux*, au niveau des deux tiers supérieurs de cette face. — Les origines *interosseuses* se font sur toute la largeur du ligament, au niveau de la partie supérieure de celui-ci, et n'occupent plus que sa portion externe au niveau de sa partie inférieure.

Ces origines se font par l'implantation directe des fibres charnues. Celles-ci se portent en bas en formant deux groupes, l'un externe oblique en bas et en dedans, l'autre interne oblique en bas et en dehors, qui convergent pour aller s'attacher sur les bords latéraux de l'aponévrose de terminaison, en se disposant de façon à donner au muscle un aspect nettement bipenné. — L'aponévrose de terminaison est orientée dans le sens sagittal. Son bord postérieur apparaît libre à la partie moyenne de la face postérieure du muscle. Cette aponévrose se condense d'ailleurs bientôt en un tendon résistant, qui passe au-dessous du tendon du long fléchisseur commun des orteils, gagne la face postérieure de la malléole, contourne son sommet, croise obliquement le ligament latéral interne et arrive, après avoir cheminé par l'intermédiaire de ce ligament, sur la partie interne du col de l'astragale, au niveau du bord interne du pied. Le tendon du jambier postérieur se renfle et présente, à ce niveau, dans son épaisseur, un os sésamoïde, puis il s'épanouit en formant un véritable bouquet tendineux, à insertions multiples.

Les fibres *antérieures* très nombreuses se dirigent directement en avant pour s'insérer : 1° *sur le tubercule du scaphoïde*; 2° *sur la capsule de la pre-*

mière articulation scapho-cunéenne; 3° *sur la face inférieure du premier cunéiforme*. — Les fibres *moyennes* vont s'attacher : sur la *face inférieure du cuboïde*, au niveau de l'extrémité interne de la crête de cet os, en se confondant plus ou moins avec les fibres du grand ligament calcanéo-cuboïdien ; sur le *bord inférieur du premier et du deuxième cunéiforme et sur l'extrémité postérieure des deuxième, troisième et quatrième métatarsiens*. Souvent quelques-unes de ces fibres moyennes se confondent avec les tendons d'origine du court fléchisseur du pouce et de l'adducteur oblique. — Les fibres *postérieures*, beaucoup moins nombreuses que les précédentes, se portent en arrière et en dehors en suivant un trajet presque récurrent, et vont s'attacher *sur le sommet de la petite apophyse du calcanéum*.

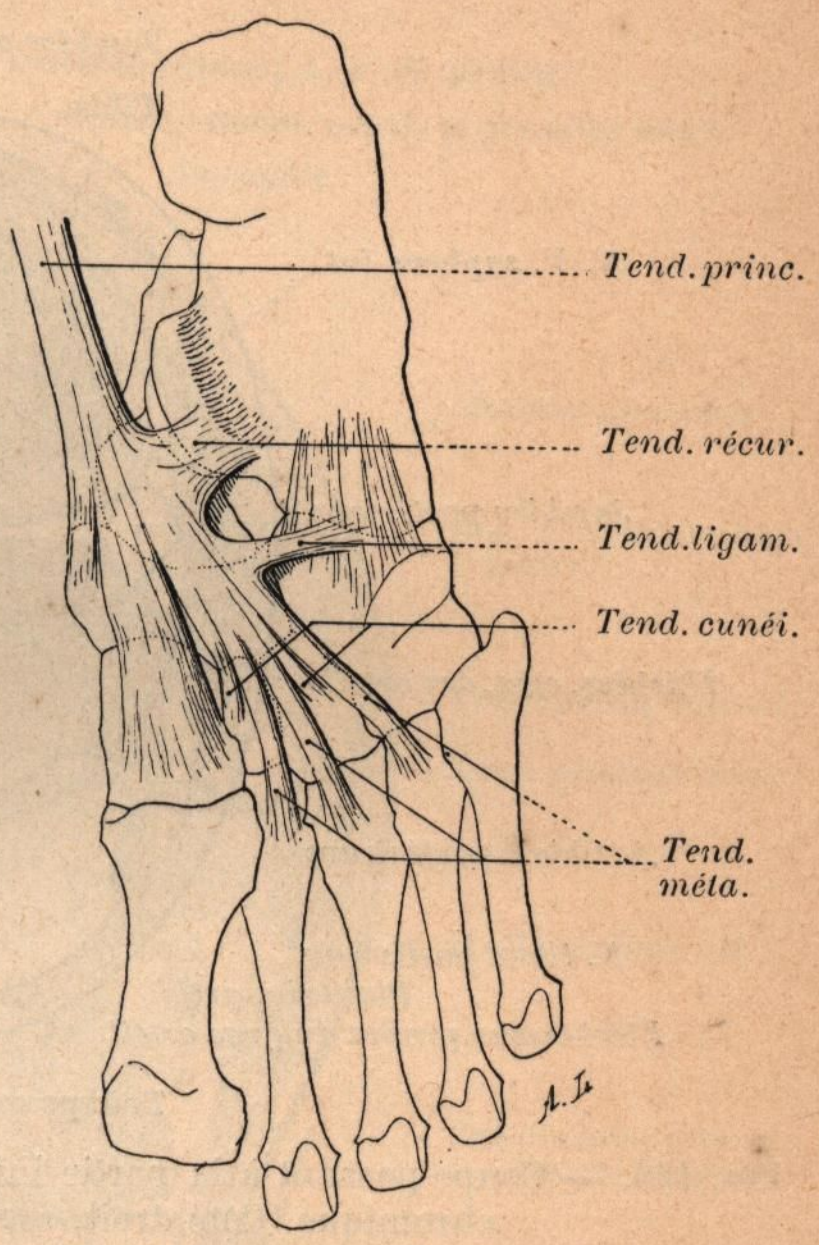

Fig. 195. — Insertions du jambier postérieur.

Rapports. — *A la jambe*, il est recouvert par le soléaire, le fléchisseur commun et le fléchisseur propre du gros orteil. Il recouvre l'aponévrose interosseuse et la partie adjacente des deux os de la jambe. Son tendon est d'abord situé en avant et en dedans de celui du long fléchisseur commun ; puis en avant et au-dessus de lui, à la plante.

Action. — Le jambier postérieur porterait, d'après Duchenne, le pied dans l'adduction directe. Il ne serait que très légèrement rotateur en dedans : « pendant le mouvement d'adduction, dit Duchenne, le bord interne du pied est à peine plus élevé que l'externe ». — Duchenne pense que ce mouvement d'adduction se passe dans l'astragalo-scaphoïdienne. Étant donnée la configuration des surfaces articulaires, il nous semble difficile qu'il en soit ainsi. Si le jambier postérieur est un adducteur direct, comme le pense Duchenne, ce mouvement d'adduction ne peut être que le résultat de mouvements de glissement se passant dans les articulations du tarse antérieur. Tout mouvement dans les articulations de la torsion ne peut produire l'adduction pure, mais amène toujours une adduction combinée à de la rotation en dedans.

Innervation. — Ce muscle est innervé par une branche longue et grêle, venue du nerf tibial postérieur. Ce rameau descend fort bas sur la face postérieure du muscle, en lui envoyant successivement de petits filets. Le jambier postérieur reçoit en outre un rameau plus gros, qui vient du sciatique poplité interne, reste longtemps accolé au tronc nerveux, et s'en détache au niveau des insertions péronières du muscle (Bourgery).

Variations et anomalies. — Le tibial postérieur peut être plus ou moins complètemen fusionné avec les longs fléchisseurs, ce qui n'est en somme qu'une exagération de la disposition normale chez l'homme et une reproduction de la disposition normale chez le chat (Strauss-Durckeim). Son absence a été signalée une fois par Budge. Ce sont là les seules

anomalies que présente ce muscle très fixe. Car il ne saurait être question ici du sésamoïde rencontré dans son tendon inférieur, d'une façon constante, par Theile et Cruveilhier; de ses insertions inférieures, accessoires pour Macalister, normales pour Theile et Richard ; ni du *tibialis secundus*, chef accessoire que lui a décrit Banhsen par erreur d'interprétation.

LONG FLÉCHISSEUR COMMUN DES ORTEILS. — **M. flexor digitorum longus.**

Le plus interne des muscles de la région postérieure de la jambe, le long fléchisseur commun des orteils, simple et charnu en haut, devient tendineux, et se divise de façon à donner un tendon à chacun des quatre derniers orteils.

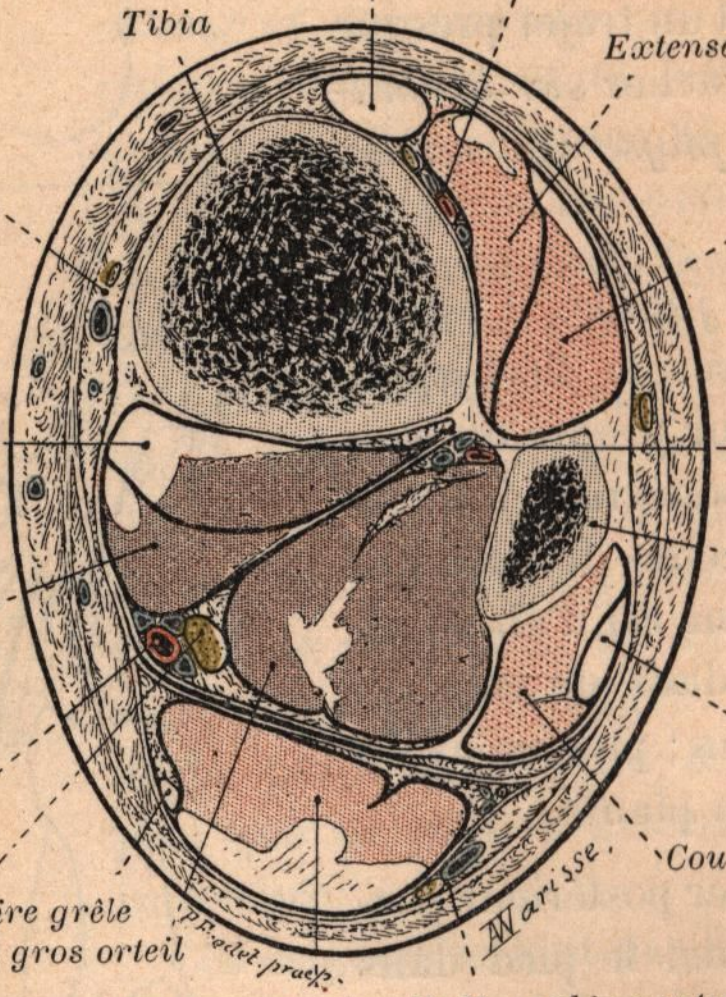

FIG. 196. — Coupe passant à la partie inférieure de la jambe. — Sujet fixé par la formaline chromique. Côté droit, segment distal de la coupe (P. Fredet).

Région antéro-externe (teinte claire). — Les deux groupes *antérieur* et *externe* se séparent nettement. Le jambier antérieur, devenu purement tendineux, reste satellite de l'artère tibiale antérieure. Les fibres charnues du long péronier latéral sont épuisées. Le court péronier s'attache sur toute la face correspondante du péroné. Le nerf musculo-cutané a quitté l'interstice des deux muscles, mais chemine encore sous l'aponévrose jambière qu'il va perforer.

Région postérieure. Couche profonde (teinte foncée). — On note un déplacement des muscles. Le jambier postérieur, profond, abandonne l'intervalle compris entre les fléchisseurs et gagne la région interne en s'engageant sous le fléchisseur commun des orteils.

Couche superficielle (teinte moyenne). — Le tendon d'Achille qui résume le triceps sural reçoit les dernières fibres du soléaire.

Il naît : 1° *de la ligne oblique du tibia*, au-dessous du soléaire; — 2° du *tiers moyen de la face postérieure de cet os*; — 3° d'une cloison fibreuse qui le sépare du jambier postérieur. — On peut rattacher à cette cloison fibreuse une arcade spéciale, inconstante d'ailleurs, présentant de grandes variations dans son volume, et sur laquelle s'insère le long fléchisseur commun des orteils.

Cette arcade, lorsqu'elle est peu développée, s'insère en haut sur la partie moyenne de la face postérieure du tibia et va se terminer sur la partie inférieure de cette même face, tout près de l'articulation péronéo-tibiale inférieure. Lorsque l'arcade est bien développée, ses insertions supérieures s'étendent. On voit alors l'extrémité supérieure de cet arc tendineux s'épanouir pour aller s'attacher sur le bord postérieur du péroné, au-dessus des origines

du jambier postérieur (Voy. fig. 193) et sur la ligne oblique du tibia ; quelques-unes des fibres dépassent même la ligne oblique pour aller se perdre sur l'aponévrose du muscle poplité. Cette arcade détermine avec la face postérieure du tibia la formation d'un anneau dans lequel s'engage le jambier postérieur. — C'est du bord inféro-interne, convexe, de cette arcade que se détachent les fibres charnues. Celles-ci, parfois réunies en un faisceau assez distinct, se dirigent en bas et en dedans à la rencontre des fibres d'origine tibiale, dont le

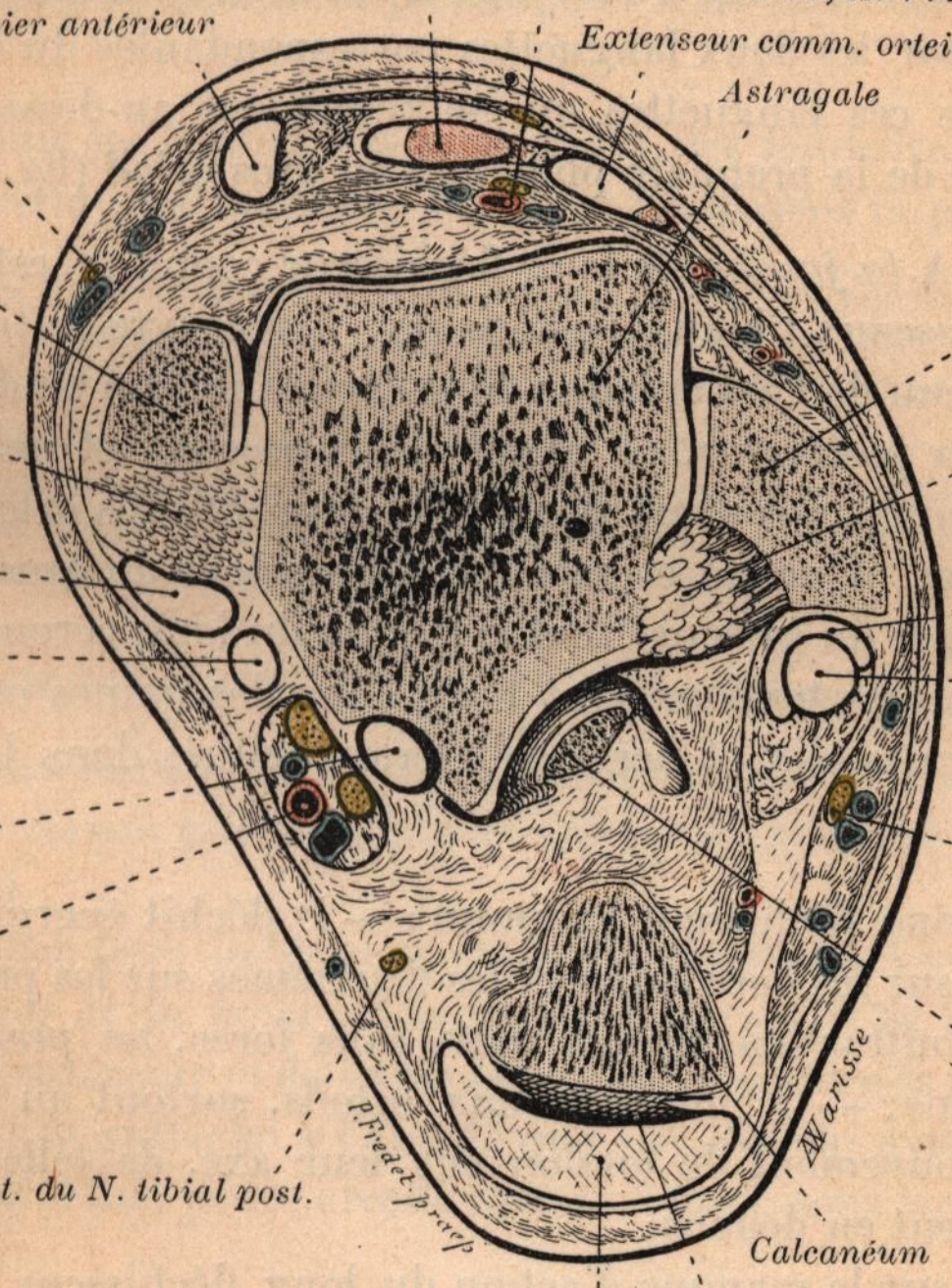

Fig. 197. — Coupe passant par les malléoles et la face supérieure du calcanéum. — Sujet fixé par la formaline chromique. Côté droit, segment distal de la coupe (P. Fredet).

Cette coupe ouvre en avant l'articulation tibio-tarsienne. En raison de sa légère obliquité en bas et en arrière, elle rase la face supérieure du calcanéum qui est tranché en deux points : au contact de l'astragale (l'articulation du calcanéum et du corps de l'astragale est ouverte) ; au contact du tendon d'Achille (la bourse séreuse rétro-calcanéenne est ainsi mise en évidence).

Au-devant des tendons extenseurs, on remarque la coupe des éléments du ligament antérieur du cou-de-pied.

trajet est sensiblement vertical. — Toutes ces fibres vont se jeter sur une lame tendineuse contenue dans l'épaisseur du muscle. Cette lame donne naissance à un tendon qui contourne la face postérieure de la malléole interne, en arrière du tendon jambier postérieur, croise obliquement les fibres postérieures du ligament latéral interne, passe sur le sommet de la petite apophyse du calcanéum, et descend dans le canal calcanéen. Il coupe à angle aigu le tendon du long fléchisseur propre, et débouche dans la région plantaire. — A ce niveau, le tendon s'étale, reçoit une anastomose du tendon du long fléchisseur propre du gros orteil, et se divise un peu en arrière de l'interstice calcanéo-cuboïdien

en quatre tendons secondaires qui vont aux quatre derniers orteils. — Le tendon du second orteil se dirige en avant; les autres se portent en avant et en dehors, d'autant plus obliques qu'ils sont plus externes. Arrivés au niveau des articulations métatarso-phalangiennes, les tendons pénètrent dans les coulisses fibreuses situées sous la face inférieure des orteils. Dans les gaines ostéo-fibreuses, les tendons du fléchisseur commun se comportent vis-à-vis des tendons du court fléchisseur plantaire, comme les tendons du fléchisseur profond ou perforant des doigts se comportent à l'égard des tendons du fléchisseur superficiel ou perforé. Chacun d'eux, logé d'abord dans le croissant à concavité supérieure formé par les deux languettes correspondantes du court fléchisseur, passe ensuite entre ces languettes qui se réunissent au-dessus de lui, et va s'attacher à la base de la première phalange du gros orteil (fig. 200).

Rapports. — A *la jambe*, le long fléchisseur commun est recouvert par le soléaire et les vaisseaux tibiaux postérieurs; il recouvre le tibia et le jambier postérieur. Au niveau de l'articulation tibio-tarsienne, son tendon est en arrière de celui du jambier postérieur, en avant des vaisseaux et nerfs tibiaux postérieurs. — A *la plante*, recouvert par l'adducteur du gros orteil et par le court fléchisseur commun, il croise et recouvre l'adducteur du gros orteil, le tendon du fléchisseur propre du gros orteil et le tendon du long péronier latéral. — Au *niveau des orteils*, ses tendons sont logés dans des gaines ostéo-fibreuses qui les séparent des vaisseaux et nerfs collatéraux, situés dans le tissu cellulaire sous-cutané.

Action. — Le long fléchisseur commun : — 1° fléchit énergiquement les troisièmes phalanges sur les deuxièmes et les deuxièmes sur les premières; — 2° au maximum de sa contraction, fléchit, mais sans force, les premières phalanges sur les métatarsiens; — 3° imprime aux orteils, surtout au quatrième et au cinquième, un mouvement de torsion sur leur axe, de telle sorte que leurs extrémités regardent en dedans.

Je n'insiste pas sur le manque d'action du long fléchisseur commun sur les premières phalanges; je me suis suffisamment expliqué sur ce fait en étudiant la physiologie des fléchisseurs des doigts. J'y reviendrai d'ailleurs en étudiant les interosseux. — L'action rotatrice exercée par le long fléchisseur sur les orteils s'explique par l'obliquité du trajet plantaire de ses tendons. — Nous verrons, en étudiant l'action de l'accessoire du long fléchisseur, que celui-ci, en se contractant synergiquement avec le long fléchisseur, s'oppose à ce mouvement de torsion. L'action du long fléchisseur commun sur l'articulation tibio-tarsienne est nulle. C'est donc à tort que quelques auteurs l'ont regardé comme extenseur du pied.

Innervation. — Le long fléchisseur commun des orteils reçoit du tibial postérieur un filet peu volumineux mais assez long, qui suit sa face postérieure et se termine vers la partie moyenne du muscle.

LOMBRICAUX. — M. lumbricales.

Les lombricaux du pied, constituant un deuxième groupe d'accessoires du long fléchisseur commun, rappellent en tous points les lombricaux de la main : ce sont quatre petits corps musculaires fusiformes, étendus des tendons du long

fléchisseur commun aux phalanges des orteils correspondants. Désignés sous les noms de premier, deuxième, troisième, etc., en comptant de dedans en dehors, ils décroissent de volume dans le même sens. Ils naissent dans l'angle de division des tendons fléchisseurs, à l'exception du premier qui prend naissance uniquement sur le bord tibial du tendon du deuxième orteil (fig. 200) et se terminent par un tendon grêle au niveau de la première articulation digitale. Ce tendon passe au côté tibial de la phalange, s'y insère et envoie une expansion au tendon extenseur correspondant. — Suivant Theile, le tendon lombrical adhérerait seulement à la phalange et irait en entier se réunir à celui de l'extenseur.

Action. — Comme les lombricaux de la main, les lombricaux du pied étendent les deux dernières phalanges des orteils et fléchissent la première.

Innervation. — Les deux premiers lombricaux sont innervés par le plantaire interne, dont les deuxième et troisième rameaux fournissent chacun un filet. Les deux derniers lombricaux reçoivent leurs nerfs de la branche profonde du plantaire externe.

Variations et anomalies. — L'absence totale des lombricaux a été signalée par Macalister; l'absence d'un ou de plusieurs d'entre eux est relativement fréquente (Macalister, Petsche, Rudolphi, Behrends, Sœmmering, Ledouble, etc.). Les lombricaux sont parfois dédoublés; ce dédoublement porte spécialement sur le troisième et le quatrième.

LONG FLÉCHISSEUR PROPRE DU GROS ORTEIL. — **M. flexor hallucis longus.**

Le plus externe des muscles de la région postérieure et profonde de la jambe, ce muscle, d'abord charnu puis tendineux, s'étend du péroné à la dernière phalange du gros orteil.

Il naît : 1° des *deux tiers inférieurs de la face postérieure du péroné;* — 2° *du bord postérieur et du bord interne de cet os*; — 3° de la cloison qui le sépare du jambier postérieur et de l'aponévrose qui recouvre la partie supérieure de ce muscle, et qui se rattache à l'arcade que j'ai décrite avec le long fléchisseur commun ; — 4° d'une petite arcade aponévrotique sous laquelle passent les vaisseaux péroniers.

Les fibres charnues forment deux groupes, l'un externe, l'autre interne, dont les fibres vont aboutir à une lame aponévrotique incluse dans l'épaisseur du muscle; elles s'ordonnent donc de façon à constituer un muscle bipenné. Cette lame aponévrotique s'épaissit peu à peu et se transforme en un tendon, qui ne se dégage complètement des fibres musculaires qu'au niveau de l'interligne tibio-tarsien. Là, il croise obliquement le bord postérieur de la mortaise tibiale, glisse dans la gouttière de la face postérieure de l'astragale, se réfléchit sur celle-ci, et court horizontalement dans la gouttière de la face interne du calcanéum pour gagner la loge plantaire moyenne. A son entrée dans cette dernière, il croise, au niveau du troisième cunéiforme, le tendon du long fléchisseur commun, passant au-dessous de lui et lui envoyant une expansion qui sera étudiée plus loin. De là, il gagne directement le gros orteil, s'engage dans la coulisse ostéo-fibreuse de celui-ci, et s'attache à la partie inférieure de la base de sa deuxième phalange (fig. 193, 194, 200).

Rapports. — *A la jambe*, le long fléchisseur propre est recouvert par le soléaire, puis par le tendon d'Achille. Il recouvre le péroné, le jambier postérieur, la partie inférieure de l'aponévrose interosseuse et le tibia. Il est traversé

par l'artère péronière qui, située d'abord sur sa face postérieure, atteint ensuite sa face antérieure. En dehors, il répond au long et au court péronier latéral; en dedans, au fléchisseur commun. — *Au niveau du cou-de-pied*, son tendon est profondément situé, au-dessous et en dehors de celui du fléchisseur commun. Il passe obliquement en bas et en dedans sur la face postérieure de l'astragale, dans une gouttière propre limitée en dehors par l'os trigone. Puis il descend dans la gouttière calcanéenne, sous la petite apophyse. — *A la plante*, il suit un sillon limité par les deux chefs du court fléchisseur. Il est recouvert par le court fléchisseur commun et l'aponévrose plantaire.

Action. — Le long fléchisseur du gros orteil fléchit énergiquement la deuxième phalange sur la première et faiblement la première sur le premier métatarsien. Son action sur la tibio-tarsienne est à peu près nulle (Duchenne). On ne peut donc le regarder avec quelques auteurs comme extenseur du pied.

Innervation. — Long et verticalement descendant, le nerf du fléchisseur propre du gros orteil vient du tibial postérieur; il s'applique à la face postérieure du muscle dans lequel il envoie de nombreux rameaux à mesure qu'il descend.

Variations et anomalies du système long fléchisseur des orteils. — Nous étudierons uniquement ici les variations du système fléchisseur, laissant de côté celles de ses accessoires normaux et anormaux. — Le système long fléchisseur des orteils est constitué par deux muscles normalement indépendants : le long fléchisseur commun des orteils et le long fléchisseur propre du gros orteil.

Les variations de ce système, très fréquentes, sont de deux ordres bien différents : dans un premier groupe de faits, s'accentue la tendance à la différenciation. C'est ainsi que Banhsen a vu un fléchisseur propre du deuxième orteil, Bartholin un fléchisseur propre du cinquième. Dans un deuxième groupe de faits, de beaucoup les plus nombreux et les plus fréquents, se manifeste au contraire un retour plus ou moins complet à la masse primitivement indivise, à insertion péronéo-tibiale, de la marmotte, du lapin, du kangourou. Cette tendance à la fusion se manifeste d'ailleurs de façons diverses, tantôt sous forme d'anastomoses entre les deux chefs tibial et péronier, tantôt par l'adjonction à chacun d'eux d'un chef surnuméraire. L'anastomose que le fléchisseur propre du pouce envoie au fléchisseur commun présente d'assez grandes variétés, décrites par Wood, Macalister et surtout bien étudiées chez l'homme par Schultze (*Zeitsch. für wissensch. Zool.*, XVII, 1) et Turner (*Transact. of the roy. soc. of Edimb.*, vol. XXIV, p. 1, p. 181), par Duvernoy, Champneys, Bischoff chez les singes. Ordinairement l'expansion, égale sinon supérieure en volume au tendon dont elle émane, se rend aux tendons du deuxième et du troisième orteil (58 p. 100, Schultze; 40 p. 100, Turner). Assez souvent, elle ne se distribue qu'au tendon du 2e orteil (32 p. 100, Schultze; 20 p. 100, Turner). Pour Schultze, elle fournirait assez rarement des fibres aux tendons du deuxième, du troisième et du quatrième orteil (20 p. 100). Pour Turner, cette disposition serait au contraire assez fréquente (36 p. 100). Schultze n'a jamais vu l'expansion prendre part à la constitution du tendon du cinquième orteil. — Dans un cas de Turner, l'expansion se divisait en quatre languettes distinctes, aboutissant chacune à une des divisions du tendon principal du long fléchisseur commun. — Dans tous les cas, le nombre des fibres envoyées par l'expansion à chaque tendon secondaire va toujours en décroissant de dedans en dehors. — Il n'est pas rare, d'après Schultze, de voir l'expansion tendineuse envoyer quelques fibres aux lombricaux. Dans 29 p. 100 des cas (Schultze), 10 pour 100 (Turner), on voit se détacher du long fléchisseur commun une expansion qui va renforcer le tendon du long fléchisseur propre. — Ce faisceau anormal se rencontre surtout dans les cas où l'expansion du long fléchisseur du gros orteil présente un volume considérable.

Ces anastomoses entre les deux fléchisseurs sont de véritables tendons supplémentaires, envoyés par le fléchisseur propre du premier aux tendons des deuxième, troisième, quatrième. — Ce fléchisseur propre est donc en réalité un fléchisseur commun, au même titre que le fléchisseur commun classique. — C'est pourquoi Chudzinski (*Rev. d'Anthropologie*, 1873), insistant sur l'incorrection de la terminologie classique, propose de désigner les fléchisseurs communs et propre du premier sous les noms de fléchisseur tibial et fléchisseur péronier, empruntés à leurs insertions. — Lorsqu'il existe un chef surnuméraire, celui du *Fl. tibial* est toujours péronier (Chudzinski), celui du *Fl. péronier* est tibial (Bankart, Pye-Smith et Philipps). — De plus, on a noté l'insertion du chef péronier du fléchis-

seur tibial à l'aponévrose jambière (Macalister), à l'aponévrose interosseuse (Chudzinski). — Shepherd a vu un sésamoïde dans le tendon du long fléchisseur propre du gros orteil, là où ce tendon glisse sur l'astragale et le calcanéum.

MUSCLES DU PIED

Si nous faisons abstraction du pédieux et du court fléchisseur plantaire, muscles dont l'origine, primitivement tibio-péronière, a été reportée au niveau du pied par suite de l'atrophie des orteils au double point de vue anatomique et physiologique, et de la chair carrée de Sylvius, formation surnuméraire sans homologue à la main, nous voyons que les muscles du pied rappellent par leur disposition générale les muscles de la main. Tous sont des dérivés de la musculature primordiale représentée par les interosseux. Les interosseux qui se rendent aux premier et cinquième orteils ont pris un développement plus considérable. Il importe toutefois de remarquer que l'existence de muscles plus volumineux et plus nombreux, au niveau des régions plantaires externe et interne, n'est pas en relation, comme à la main, avec des mouvements plus étendus de ces orteils, mais tient à ce que ces derniers ont à fournir dans la marche un effort plus considérable que les autres.

Les muscles du pied sont répartis en quatre régions : région dorsale, régions plantaires externe, interne et moyenne.

RÉGION DORSALE

La face dorsale ne comprend qu'un seul muscle : le pédieux.

PÉDIEUX. — M. extensor digitorum brevis.

Muscle court et aplati, le pédieux, simple et charnu à sa partie postérieure, se divise en avant en quatre faisceaux qui vont aboutir aux quatre premiers orteils.

Il naît : — 1° de la partie antérieure de la *face supérieure du calcanéum*, à l'entrée du creux astragalo-calcanéen ; — 2° de l'origine des deux piliers *du ligament annulaire antérieur*. Les origines aponévrotiques ou ligamenteuses se font par implantation directe des fibres charnues ; les attaches osseuses se font par de courtes fibres tendineuses, qui se condensent parfois au niveau du bord interne du muscle en un tendon aplati.

Le corps charnu, fort épais et ramassé sur lui-même, commence dans le creux astragalo-calcanéen et s'étale sur le dos du pied ; il se divise en quatre faisceaux d'autant moins volumineux qu'ils sont plus externes. Chacun de ces faisceaux se termine sur un tendon suivant le type penniforme. Le tendon qui se rend au gros orteil croise la face profonde du tendon du long fléchisseur propre, un peu au-dessus de l'articulation métatarso-phalangienne, et vient se terminer sur *la base de la première phalange du pouce*. Les trois tendons externes viennent s'accoler au bord externe du tendon correspondant de l'extenseur commun, se fusionnent avec lui et partagent sa terminaison (Voy. Extenseur commun des orteils).

Les quatre faisceaux du pédieux sont intimement confondus en arrière. Le

chef externe est parfois distinct sur une assez grande étendue. C'est en se basant sur cette indépendance d'ailleurs toute relative, ainsi que sur son mode de terminaison spécial, mais plus encore sur les données de l'anatomie comparée, que quelques auteurs, notamment Henle et Gegenbaur, décrivent le chef interne du pédieux comme un muscle indépendant sous le nom d'*extensor hallucis brevis*.

Rapports. — La face supérieure du pédieux est croisée par les tendons du péronier antérieur, de l'extenseur commun des orteils et de l'extenseur propre du pouce ; elle est séparée de ces organes par une mince toile celluleuse. — Le pédieux recouvre la face dorsale des os du tarse et du métatarse, les ligaments qui unissent ces os, les interosseux recouverts par l'aponévrose interosseuse dorsale, les artères dorsales du tarse et du métatarse et les interosseuses dorsales. — Le bord externe du muscle, très oblique par rapport à l'axe du pied, forme avec le tendon de l'extenseur propre du gros orteil un angle aigu ouvert en arrière et en haut. L'artère pédieuse, accompagnée du nerf tibial antérieur, d'abord située en dedans de ce bord, s'engage ensuite sous lui, pour plonger à la partie postérieure du premier espace interosseux.

Fig. 198. — Le muscle pédieux.

Action. — Le pédieux a une action analogue à celle du long extenseur commun et du long extenseur propre. Il étend énergiquement les premières phalanges et n'exerce qu'une action très limitée sur les troisièmes et les secondes. De plus, le pédieux en étendant les premières phalanges, les incline latéralement vers le petit doigt. L'étendue de ce mouvement de latéralité est en raison directe de l'obliquité des tendons du pédieux : très marqué pour le premier orteil, il est à peu près nul pour le deuxième. Les classiques admettent que ce mouvement de latéralité a pour but de corriger un mouvement de latéralité en sens contraire que produisent les longs extenseurs. D'après Duchenne, les longs extenseurs produiraient l'extension directe et le pédieux n'aurait pas à intervenir pour modifier leur action.

Innervation. — Le nerf tibial antérieur, au moment où il côtoie le bord interne du

pédieux, envoie dans ce muscle un filet assez gros qui pénètre le muscle par son bord interne et s'y épuise en se ramifiant. — Parfois il y a plusieurs filets se rendant au ce muscle.

Variations et anomalies. — Le court extenseur des orteils, accessoire constant du système long extenseur, présente, comme tous les muscles en voie de régression, une variabilité extrême, tant par la constitution même de son corps charnu que par ses relations avec les systèmes musculaires voisins, extenseur et surtout péronier. Il peut faire défaut (Ledouble). Il peut être réduit à deux ou trois faisceaux. C'est ainsi que Murrie et Flower ont observé chez un boschiman un pédieux réduit à deux faisceaux qui se rendaient l'un au premier orteil, l'autre au quatrième. Macalister a décrit un pédieux constitué par deux chefs se rendant l'un au deuxième et au troisième orteil, l'autre au troisième et au cinquième. Bankart, Pye-Smyth et Philipps ont noté l'absence du faisceau destiné au premier orteil. Beaunis et Bouchard ont signalé l'absence du faisceau allant au quatrième orteil. Dans le cas de ce dernier auteur, le chef absent du pédieux était remplacé par un faisceau venu du péronier antérieur. C'est là un fait intéressant que cette suppléance par un muscle d'un groupe voisin, dont les connexions deviennent parfois plus intimes encore. Cette réduction s'observe normalement chez certains singes (Bischoff), chez la sarigue, le porc-épic, le castor (Meckel).

Parfois, au contraire, le pédieux atteint un plus haut degré de développement : il présente chez l'homme des chefs supplémentaires, comme bien souvent Meckel l'a observé chez les oiseaux. Nous laissons de côté ici les faits de chefs surnuméraires aberrants par suite de bifurcation tendineuse, pour n'envisager que ceux où un tendon surajouté fait suite à un corps charnu supplémentaire. Le plus souvent, le chef surnuméraire va au deuxième orteil, parfois au cinquième. Le faisceau surnuméraire du deuxième orteil est variable dans son origine et dans sa terminaison. Il peut naître entre le corps charnu du premier et le chef normal du deuxième, sur le côté péronier du premier. Bifide, il peut venir du côté péronier du premier et du troisième cunéiformes, ou de la base du troisième métatarsien. Tantôt il se termine sur le côté tibial du tendon long extenseur, tantôt sur l'extrémité postérieure de la première phalange. Parfois encore, il s'arrête sur le deuxième métatarsien ou se perd dans le premier espace interosseux. Cette variabilité extrême d'origine, portée ici à son plus haut degré sur un chef inconstant, se rencontre pour chacun des chefs normaux de ce muscle : nous y reviendrons plus loin. Le faisceau du cinquième orteil, signalé par Meckel, Theile, Macalister, Ringhoffer, peut s'isoler complètement de la masse musculaire, comme d'ailleurs chacun des faisceaux constitutifs. Il apparaît alors comme représentant très vraisemblablement le péronier du cinquième orteil. — L'isolement de l'un quelconque des aisceaux constitutifs est très fréquent suivant Meckel. Il semble se produire avec une fréquence maxima pour le faisceau du premier orteil, disposition constante chez les oiseaux et les singes (Meckel). — Cette fréquence est si grande d'ailleurs qu'Henle a pu considérer ce faisceau comme un muscle indépendant qu'il a décrit sous le nom d'extensor hallucis brevis. — Au point de vue des insertions, on observe les variations suivantes qui ne sont, comme on s'en rendra facilement compte, que la reproduction plus ou moins fidèle de celles déjà décrites à propos du faisceau surnuméraire du deuxième orteil. Le faisceau du court extenseur se perd sur l'aponévrose interosseuse; il se continue, ce qui est très rare, avec le muscle interosseux correspondant. Il naît des cunéiformes, du cuboïde, pour se terminer soit normalement, soit à l'extrémité postérieure d'un métatarsien. — Dans ce dernier cas se trouvent constitués de petits faisceaux cunéo- ou cuboïdo-métatarsiens d'interprétation parfois difficile ; Ledouble incline à les considérer comme des lambeaux d'un pédieux mal développé.

RÉGION PLANTAIRE MOYENNE

La région plantaire moyenne est constituée par le court fléchisseur, l'accessoire du long fléchisseur, et les interosseux. — La description de l'accessoire du long fléchisseur serait peut-être plus logiquement placée à côté de celle de ce muscle : je le décrirai néanmoins ici pour me conformer à l'usage et ne pas m'écarter trop des résultats immédiats de la dissection.

COURT FLÉCHISSEUR PLANTAIRE. — M. flexor digitorum brevis.

Muscle allongé et aplati, étroit et simple en arrière, divisé en avant en quatre faisceaux, le court fléchisseur plantaire naît : — 1° de la *grosse tubérosité de la face inférieure du calcanéum* et de l'échancrure qui sépare cette

tubérosité de la petite; — 2° de la partie la plus reculée de la *face inférieure de l'os*; — 3° du tiers postérieur de l'*aponévrose plantaire*; — 4° des cloisons intermusculaires interne et externe.

Il forme un corps charnu étroit et épais, qui s'étale peu à peu et se divise en quatre faisceaux penniformes, dont les tendons se rendent aux quatre derniers orteils. Les faisceaux du deuxième et du troisième orteil sont de beaucoup les plus gros, et occupent un plan plus superficiel; le faisceau du cinquième orteil est très grêle; il peut même manquer. Les tendons du court fléchisseur se superposent à ceux du long fléchisseur, et pénètrent avec eux dans les gaines ostéo-fibreuses des orteils.

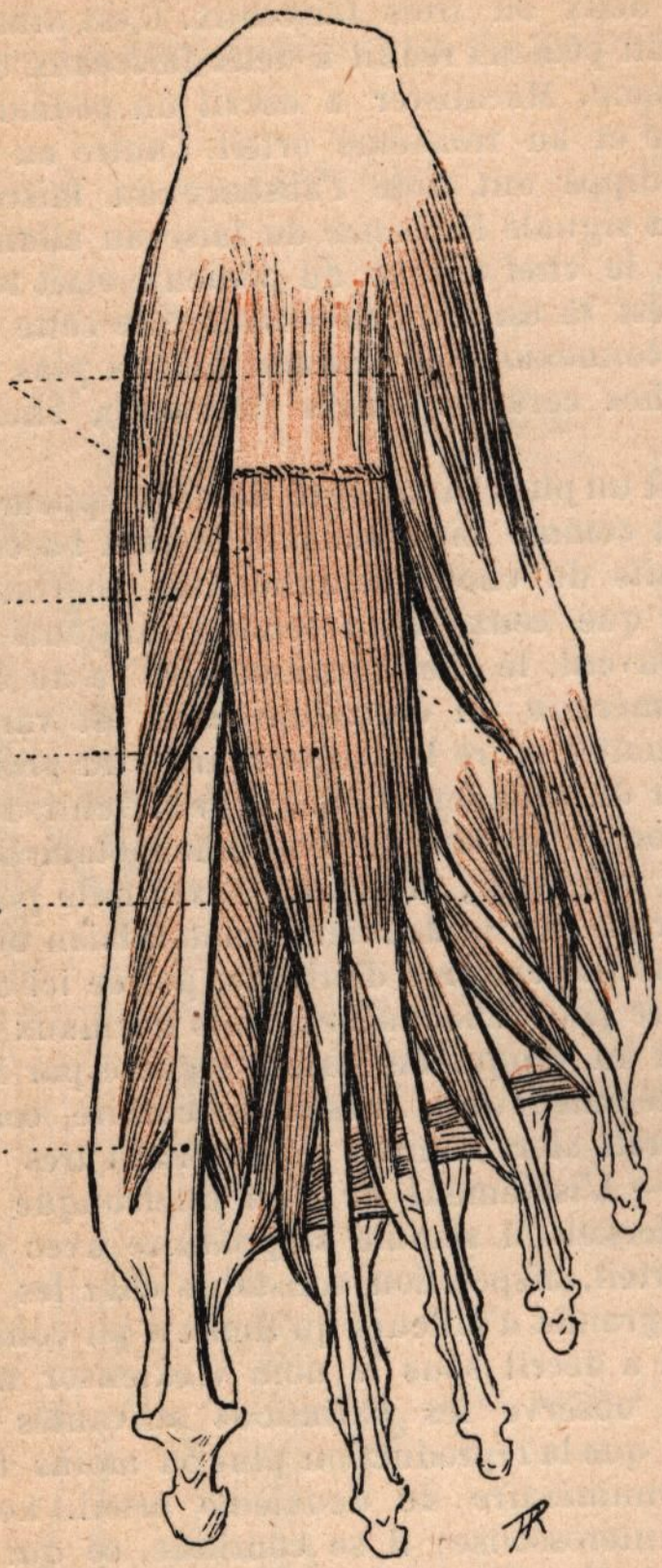

Fig. 199. — Muscles de la plante; couche superficielle.

Au niveau des articulations métatarso-phalangiennes, les tendons du court fléchisseur forment une gouttière à concavité antérieure qui reçoit le tendon du long fléchisseur. Chaque tendon se divise ensuite en deux bandelettes qui s'écartent pour laisser passer le tendon du long fléchisseur, et se rapprochent ensuite, pour aller s'insérer à côté l'une de l'autre, sur les côtés de la face inférieure de la deuxième phalange. En un mot, le court fléchisseur commun des orteils se comporte vis-à-vis du long fléchisseur comme le long fléchisseur commun superficiel des doigts se comporte vis-à-vis du long fléchisseur commun profond.

Rapports. — Par sa face inférieure, le court fléchisseur commun répond à l'aponévrose plantaire et à la peau. Sa face supérieure recouvre le long fléchisseur commun, son accessoire, les lombricaux, les vaisseaux et nerfs plantaires externes.

Action. — Le court fléchisseur commun fléchit énergiquement les deuxièmes phalanges; il agit très faiblement sur les troisièmes que fléchit le long fléchisseur commun, et est presque sans action sur les premières qui sont fléchies par les interosseux. Il rappelle donc complètement, au point de vue physiologique, le fléchisseur commun superficiel des doigts.

Variations et Anomalies. — Homologue du fléchisseur commun superficiel des doigts, il semble être un muscle en voie de régression. — La plupart des anomalies de ce muscle accusent sa tendance à l'atrophie. Dans la plupart des cas il s'agit de l'absence de quelques-

uns de ses faisceaux constituants. L'absence totale a été signalée par Chudzinsky et Ledouble. D'après Wood, le chef allant au petit doigt manquerait 13 fois sur 100. Les autres chefs manquent plus rarement. Il faut d'ailleurs faire observer que les chefs absents sont souvent suppléés par des chefs anormaux; ceux-ci peuvent avoir les origines les plus différentes. — Il n'est pas rare de les voir naître du tendon du long fléchisseur. — La tendance à la fusion du court fléchisseur plantaire avec le long fléchisseur commun accuse la même tendance régressive du muscle; cette fusion peut se faire, soit par l'union des tendons qui vont prendre une insertion commune sur les phalanges, soit par l'adjonction aux faisceaux calcanéens du court fléchisseur, de faisceaux supplémentaires naissant du tendon du long fléchisseur.

ACCESSOIRE DU LONG FLÉCHISSEUR COMMUN DES ORTEILS. — **M. quadratus plantæ.**

Aplati et quadrilatère, l'accessoire du long fléchisseur ou *chair carrée* naît par deux chefs distincts. — Le chef externe naît par un tendon allongé : de la *petite tubérosité du calcanéum*, et de la partie externe du ligament calcanéo-cuboïdien, jusqu'à la crête du cuboïde. — Le chef interne s'attache par implantation directe des fibres charnues : 1° *à la partie inférieure de la face interne du calcanéum, dans le canal calcanéen*; 2° *à la grosse tubérosité du même os*; 3° à une lame fibreuse qui s'étend de la face profonde du ligament annulaire interne à la gouttière osseuse du canal calcanéen et sépare les vaisseaux plantaires du long fléchisseur propre du gros orteil; 4° au ligament calcanéo-scaphoïdien inférieur.

Les deux faisceaux, d'abord séparés par un espace angulaire à sommet antérieur, dans lequel on aperçoit le ligament calcanéo-cuboïdien inférieur, se fusionnent bientôt en un corps musculaire unique.

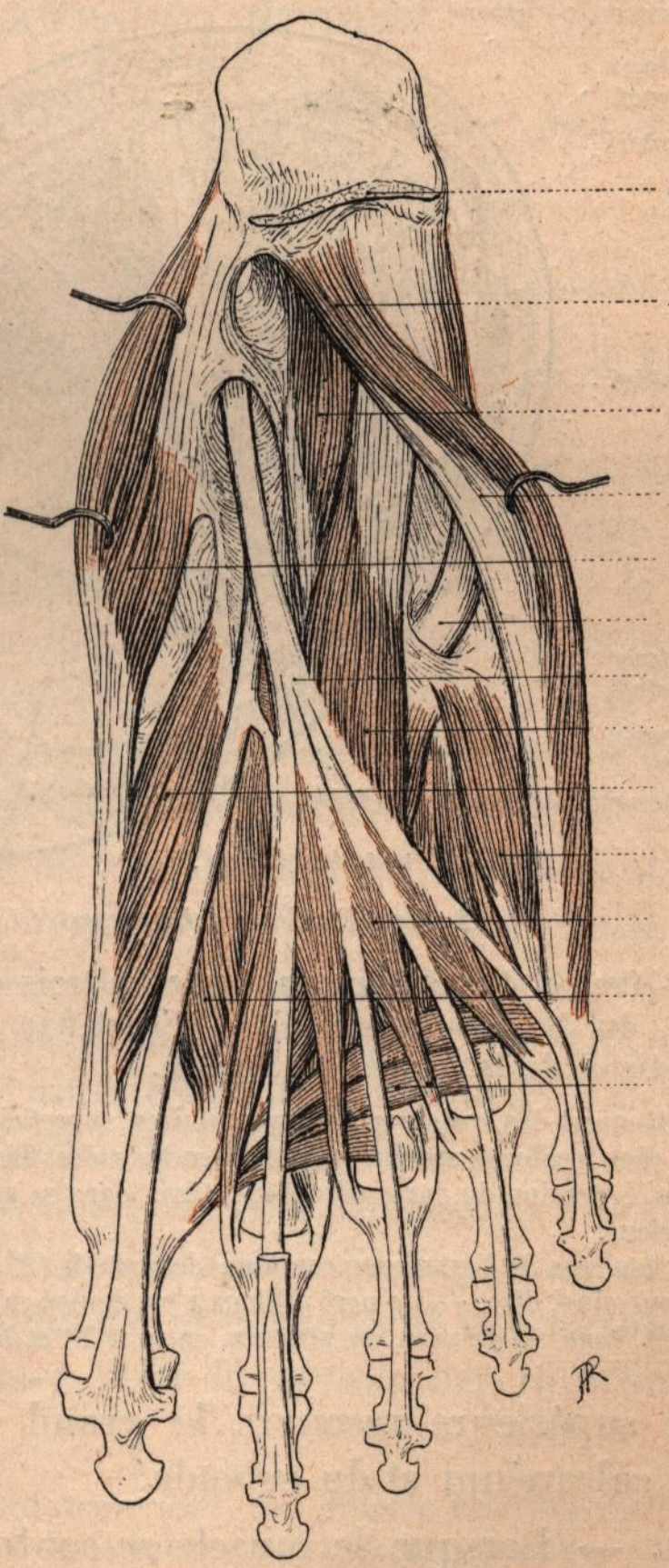

FIG. 200. — Muscles de la plante; couche moyenne.

Dans le voisinage de sa terminaison, l'accessoire est formé de deux plans : un plan superficiel, constitué par un tendon assez étroit, qui succède à une partie du plan charnu du chef interne et va se perdre à la face profonde du tendon commun du long fléchisseur; un plan profond, exclusivement charnu, formé par la totalité du chef externe et les fibres restantes du chef interne, qui va s'attacher : 1° aux tendons terminaux du long fléchisseur commun, et plus spécialement, au tendon du petit orteil; — 2° à l'anastomose que le long fléchisseur propre du

gros orteil envoie au long fléchisseur commun ; — 3° quelquefois au tendon du long fléchisseur propre lui-même.

La terminaison de l'accessoire du long fléchisseur présente d'assez grandes variétés, comme on peut s'en rendre compte par l'examen d'un certain nombre de sujets, et par la lecture des auteurs. J'ai décrit la disposition qui m'a paru être la plus fréquente. Il m'a semblé que le volume de l'anastomose avec le long fléchisseur propre avait une certaine importance au point de vue de ces variétés. Lorsque l'anastomose est considérable, elle reçoit la presque totalité des fibres de l'accessoire.

Rapports. — Par sa face inférieure, l'accessoire du long fléchisseur répond au court fléchisseur commun dont il est séparé par une couche de tissu cellulaire lâche, dans laquelle se trouvent les vaisseaux et nerfs plantaires externes.

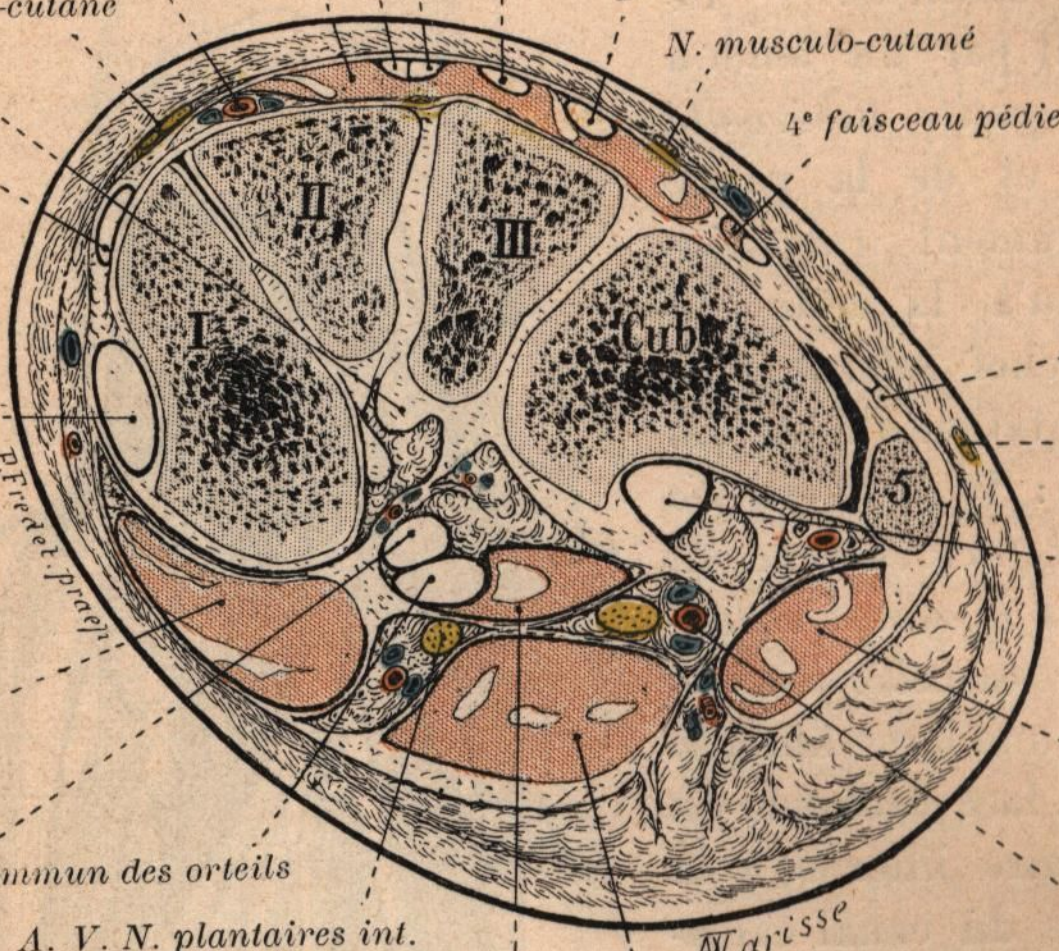

FIG. 201. — Coupe du pied passant par les trois cunéiformes (I, II, III), le cuboïde (Cub) et la pointe du 5e métatarsien (5). — Sujet fixé par la formaline chromique. Côté droit ; segment distal de la coupe (P. Fredet).

On voit nettement les trois groupes musculaires superficiels de la plante du pied, externe, moyen et interne. Sur un plan plus profond apparaissent les tendons des fléchisseurs longs et l'accessoire des fléchisseurs ; au contact des os, le tendon du long péronier latéral dans sa gouttière et les expansions plantaires du tendon du jambier postérieur.

A, B, C, D, tendons de l'extenseur commun des orteils ($A = 2^e, D = 5^e$), au contact du pédieux dans lequel ils s'incrustent pour ainsi dire. — Le nerf pédieux s'est épuisé en partie dans le pédieux au-dessus de la coupe ; il n'en reste qu'un filet, logé au-dessous du pédieux, entre le IIe et le IIIe cunéiforme

La face supérieure recouvre le grand ligament calcanéo-cuboïdien qui le sépare du calcanéum et du cuboïde.

Action. — Lorsque le muscle se contracte isolément, il produit, sans aucune énergie, la flexion des troisièmes phalanges. Son vrai rôle est de corriger l'obliquité du tendon du long extenseur commun et de s'opposer ainsi à la torsion des orteils produite par ce muscle, lorsqu'il se contracte isolément.

Innervation — Le court fléchisseur commun des orteils est innervé par un filet, né du nerf plantaire interne à la sortie de la gouttière calcanéenne ; ce filet se porte transversalement en dehors et pénètre la face supérieure du muscle. — Le nerf de l'accessoire du long fléchisseur commun des orteils vient du plantaire interne, dont il se détache au niveau de la bifurcation du tibial postérieur.

Variations et anomalies. — On a signalé l'absence du muscle accessoire du long flé-

chisseur, sa réduction extrême (Wood). On a noté l'absence de l'un de ses deux chefs d'origine, l'externe le plus souvent. Morestin (*Bull. Soc. Anat.*, 1895) a observé la disparition du chef interne. Cette réduction, sous ses modalités les plus diverses, est la règle chez les singes (Champneys, Humphry). L'absence est fréquente chez nombre d'anthropoïdes (Duvernoy, Bischoff).

D'autre part, ce muscle présente parfois une extension considérable de ses insertions qui peuvent, par l'intermédiaire d'un chef accessoire, s'étendre jusqu'à la jambe. Ce faisceau, constituant le long accessoire, accessorius ad accessorium de Turner, peroneo-calcaneus internus de Macalister, se détache le plus souvent du péroné, parfois du tibia, parfois encore de ces deux os. Il peut encore naître, mais plus rarement, de la face profonde du soléaire, de l'aponévrose recouvrant le fléchisseur tibial, de l'aponévrose jambière, du court péronier latéral. Suivant Wood, ce muscle existerait une fois sur cent cadavres. — Ce long accessoire est constant chez les cryptobranches où Humphry l'a décrit sous le nom de pronator tibiæ.

RÉGION PLANTAIRE INTERNE

Elle comprend quatre muscles : l'*abducteur du gros orteil*, son *court fléchisseur*, son *adducteur oblique* et son *adducteur transverse*.

MUSCLE ABDUCTEUR DU GROS ORTEIL. — M. abductor hallucis.

Le muscle abducteur du gros orteil est le plus superficiel et le plus volumineux des muscles du groupe interne.

Il paraît au premier abord avoir des insertions multiples, et s'attacher : 1° à *la tubérosité interne du calcanéum*; 2° au ligament annulaire interne du cou-de-pied; 3° à la face profonde de l'aponévrose plantaire; 4° à la cloison qui le sépare du court fléchisseur commun; 5° à la gaine du long fléchisseur commun par une expansion qui cloisonne le canal calcanéen et sépare la loge vasculaire de ce canal de la loge tendineuse. — En réalité, l'*insertion calcanéenne est l'insertion principale*. En effet, lorsqu'on détache les fibres charnues les plus superficielles du muscle, et qu'on met ainsi à nu le tendon d'origine, on voit que les fibres de ce tendon se rendent toutes à la *tubérosité interne du calcanéum*. Les fibres inférieures s'y rendent directement; les supérieures s'y rendent en décrivant une courbe plus ou moins marquée, suivant qu'elles sont plus ou moins élevées. Ces fibres, ainsi réfléchies, prennent une part importante à la constitution de la partie inférieure du ligament annulaire. De la convexité de ces courbes tendineuses se détachent des trousseaux fibreux qui vont se fixer à la malléole interne, à la petite apophyse du calcanéum, au col de l'astragale et à la tubérosité du scaphoïde, et permettent la réflexion des fibres du tendon calcanéen, sans constituer pour le muscle des insertions au sens rigoureux du mot.

J'ai bien souvent vu se détacher du bord supérieur du muscle une expansion aponévrotique très solide, qui va se continuer avec le faisceau inférieur du ligament annulaire antérieur. J'ai rencontré une fois un petit sésamoïde dans l'épaisseur de cette expansion qui ne paraît pas avoir été signalée, bien qu'elle soit, je le répète, très fréquente.

Le tendon d'origine suit la face profonde ou externe du muscle. Il donne attache aux fibres charnues qui vont se jeter, à la façon des barbes d'une plume, sur les parties latérales de petits faisceaux tendineux; ceux-ci apparaissent très tôt et se fusionnent, à la partie moyenne du muscle, en un tendon unique répondant à la face superficielle ou interne du corps charnu. — Ce tendon se dirige en avant, subit un léger mouvement de torsion qui, du bord interne du

pied, le porte insensiblement sur sa face plantaire, et se termine sur le sésamoïde interne et sur la partie externe de l'extrémité postérieure de la première phalange, après avoir envoyé une expansion au tendon de l'extenseur.

Très souvent le muscle est renforcé par quelques fibres qui se détachent de la tubérosité du scaphoïde et d'une bandelette allant du bord interne de l'aponévrose plantaire moyenne au bord interne du pied, sous la face profonde du muscle. — C'est là un véritable chef accessoire, chef interne de quelques anatomistes. A propos de cette division en deux chefs de l'abducteur, il est bon de rappeler la division de quelques auteurs (Theile; Courcelles, *Icon. musc. plantæ pedis*, Lugd. Bat. 1739), qui appellent chef postérieur l'ensemble des fibres à insertion calcanéenne, et chef antérieur les fibres venant du ligament annulaire. Comme nous l'avons vu, toutes les fibres aboutissent en dernière analyse au calcanéum; cette division ne peut donc être acceptée.

Rapports. — Par sa face interne, le muscle répond à l'aponévrose qui le sépare de la peau. — Sa face externe, séparée des muscles et des tendons de la région moyenne par une cloison fibreuse, répond : *en arrière*, à la chair carrée, aux tendons des fléchisseurs et du jambier postérieur, aux vaisseaux et nerfs plantaires passant dans la gouttière calcanéenne ; *en avant*, au court fléchisseur du gros orteil. — Le bord inférieur, libre, répond à l'aponévrose plantaire; le bord supérieur répond successivement à la tête de l'astragale, au tubercule du scaphoïde, au premier cunéiforme et au premier métatarsien, il adhère intimement à l'aponévrose profonde qui recouvre ces os; *mais, en dépit de l'apparence, il n'y prend aucune insertion.* — Au niveau de l'interligne métatarso-phalangien, le tendon, devenu franchement plantaire, chemine en dedans du tendon du long fléchisseur propre du gros orteil.

Variations et anomalies. — Les variations du court abducteur sont insignifiantes. Ce muscle reçoit parfois un faisceau supplémentaire venu du bord interne du pied (Lépine. *Dict. an. des progrès des sciences médicales*, 1864, p. 35). Chudzinski a vu le tendon terminal envoyer une expansion tendineuse à la première phalange du deuxième orteil.

COURT FLÉCHISSEUR DU GROS ORTEIL. — M. flexor hallucis brevis.

Situé au-dessous du muscle précédent, qu'il déborde en dehors, appliqué contre le premier métatarsien, le court fléchisseur, simple en arrière au niveau de son origine sur les os de la deuxième rangée du tarse, se bifurque en avant et va s'insérer sur les deux sésamoïdes de l'articulation métatarso-phalangienne du gros orteil.

L'origine de ce muscle est représentée par un tendon étalé, dont les fibres moyennes s'insèrent sur le *premier et le deuxième cunéiformes*, les fibres externes se continuant avec des fibres du ligament calcanéo-cuboïdien inférieur et parfois avec l'aponévrose plantaire moyenne, et les fibres internes avec l'expansion du tendon du jambier postérieur.

A ce tendon fait suite un corps charnu qui, d'abord unique, ne tarde pas à se diviser en deux faisceaux : le faisceau interne se place sur le bord interne du tendon du long fléchisseur propre, puis se jette sur le tendon de l'abducteur, pour s'attacher avec lui sur le sésamoïde interne et la partie interne de la base de la première phalange du pouce; le faisceau externe longe le bord externe du tendon du long fléchisseur propre et va se confondre avec le tendon des adducteurs, pour s'insérer avec lui sur le sésamoïde externe et la partie externe de la base de la première phalange.

Rapports. — Par sa face supérieure ou profonde, le court fléchisseur

recouvre les deux cunéiformes internes, la gaine du long péronier latéral, sur laquelle il glisse à l'aide d'une large bourse séreuse, et le premier métatarsien. — Sa face inférieure est creusée d'une gouttière dans laquelle chemine le long fléchisseur propre. — En dehors, il répond à l'adducteur oblique ; en dedans à l'abducteur.

Variations et anomalies. — On a signalé la fusion de son chef interne avec l'adducteur oblique. Cette disposition est normale chez nombre de mammifères, et, notamment, chez les lémuriens (Cunningham). — Quelquefois le court fléchisseur envoie un tendon à la base de la première phalange du deuxième orteil (Ledouble). Cette anomalie s'explique par la présence primitive de courts fléchisseurs pour la plupart des orteils.

MUSCLE ADDUCTEUR OBLIQUE

M. adductor hallucis (caput obliquum).

Profondément situé dans la région plantaire moyenne, l'adducteur oblique naît : — 1° de la *crête du cuboïde* ; — 2° du plan superficiel du ligament calcanéo-cuboïdien inférieur ; — 3° du *troisième cunéiforme* ; — 4° de la *base des deuxième et troisième métatarsiens* ; — 5° d'une arcade fibreuse étendue du ligament calcanéo-cuboïdien à l'aponévrose interosseuse, arcade sous laquelle s'engagent les vaisseaux et nerfs plantaires externes. Ces attaches se font par de courtes fibres aponévrotiques auxquelles font suite les fibres charnues ; celles-ci constituent un corps musculaire très épais qui se dirige en bas et en dedans, en diminuant peu à peu de volume, et va s'insérer par un tendon aplati sur le sésamoïde externe, et surtout sur la partie externe de l'extrémité supérieure de la première phalange, après avoir envoyé une expansion au tendon de l'extenseur.

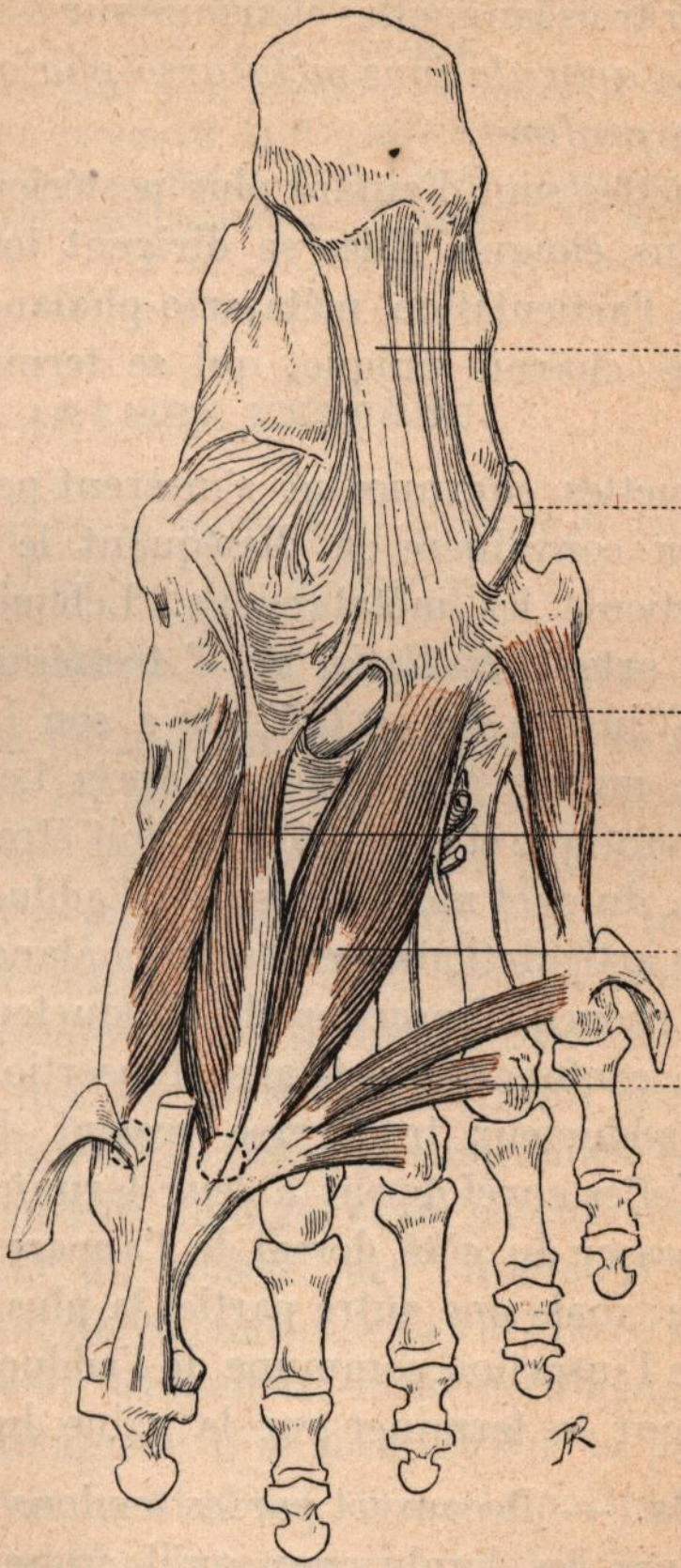

Fig. 202. — Muscles de la plante, couche profonde.

Rapports. — L'adducteur oblique du gros orteil est recouvert par l'aponévrose plantaire, le court fléchisseur plantaire, la portion superficielle des vaisseaux et nerfs plantaires externes, organes qui sont séparés de lui par le plan formé par le long fléchisseur commun, son accessoire et les lombricaux. — Par sa face profonde, il recouvre les interosseux et la terminaison de l'artère plantaire externe. — Son bord interne répond au premier métatarsien et au court fléchisseur. — Son bord externe est séparé de l'adducteur transverse par un

espace angulaire ouvert en haut et en dehors, et variable en étendue suivant les sujets.

MUSCLE ADDUCTEUR TRANSVERSE DU GROS ORTEIL.

M. adductor hallucis (caput transversum).

Beaucoup plus grêle que le précédent, l'adducteur transverse est couché transversalement sur les têtes des derniers métatarsiens.

Il naît par trois languettes charnues sur *les capsules des troisième, quatrième et cinquième articulations métatarso-phalangiennes* et sur le *ligament inter-métatarsien profond.*

Ces languettes sont d'autant plus postérieures qu'elles proviennent d'un métatarsien plus éloigné. Elles se dirigent toutes obliquement en avant et en dedans vers l'articulation métatarso-phalangienne du pouce, et se fusionnent en un corps charnu unique, qui se termine sur le tendon de l'adducteur oblique.

Ces languettes charnues ne s'insèrent point sur les métatarsiens, comme on peut s'en convaincre en disséquant le muscle par sa face dorsale après avoir désarticulé les métatarsiens. Leboucq (Muscles adducteurs du pouce et du gros orteil, *Bulletin de l'Académie royale de médecine de Belgique*, 1893) insiste sur ce fait, qui a son importance, pour retrouver l'homologue de ce muscle à la main. D'après Leboucq, ce muscle à insertion purement aponévrotique et capsulaire ne doit être comparé qu'à la portion, d'ailleurs inconstante. du chef métacarpien de l'adducteur du pouce, qui se détache des capsules des articulations métacarpo-phalangiennes.

D'après Leboucq, l'insertion de l'adducteur transverse sur le sésamoïde péronier ne se confondrait pas avec l'insertion de l'adducteur oblique. — « Les fibres de l'adducteur transverse restent distinctes de celles de l'adducteur oblique, qu'elles enveloppent à leur terminaison, de telle sorte que quelques-unes vont passer du côté dorsal de l'appareil métatarso-phalangien, comme le décrit Henle; mais une autre partie, la plus volumineuse même, passe du côté plantaire de l'insertion commune de l'adducteur oblique et du court fléchisseur péronier, pour se terminer sur la gaine du long fléchisseur du gros orteil. »

Rapports. — Recouvert par les tendons du long et du court fléchisseur des orteils, et par les lombricaux qu'il croise perpendiculairement, l'adducteur transverse répond aux articulations métatarso-phalangiennes et au ligament transverse du métatarse qui le sépare des lombricaux.

Innervation des muscles de la région plantaire interne. — L'innervation des muscles de la région plantaire interne provient des deux nerfs plantaires. — L'abducteur du gros orteil reçoit un filet du plantaire interne, filet qui se détache à la sortie de la gouttière calcanéenne. Ce nerf est fréquemment double (Hirchfeld). — Le court fléchisseur du gros orteil est innervé par plusieurs filets, assez grêles, qui se détachent du collatéral interne du gros orteil et se jettent dans la portion interne de ce muscle. Il reçoit aussi du deuxième rameau du plantaire interne deux ou trois petits nerfs qui se perdent dans sa portion externe. — Les nerfs qui vont à l'adducteur oblique et à l'adducteur transverse naissent par un tronc commun de la branche profonde du plantaire externe, passent sous l'accessoire du long fléchisseur et se divisent en un grand nombre de filets qui se perdent dans les deux muscles.

Variations et anomalies des adducteurs oblique et transverse — Les anomalies des adducteurs du gros orteil sont relativement fréquentes; elles s'expliquent facilement par l'atrophie que subit le muscle au cours de son évolution.

L'adducteur du gros orteil est originairement formé, d'après Leboucq, de trois faisceaux : un faisceau supérieur venant du tarse et de la tête du deuxième et du troisième métatarsien; — un faisceau moyen venant du corps du deuxième et parfois du troisième métatarsien; — un faisceau inférieur venant des capsules des deuxième, troisième, quatrième articulations métatarso-phalangiennes et de l'aponévrose d'enveloppe du muscle; ce faisceau recouvre d'ordinaire le précédent.

Ce muscle à trois faisceaux existe chez quelques anthropoïdes. Leboucq l'a trouvé très développé chez le chimpanzé. D'après Ruge les trois faisceaux existent aussi chez le fœtus humain. — Mais, au cours du développement, le chef venu du corps du métatarsien s'atrophie complètement et il ne reste du chef capsulo-aponévrotique que les faisceaux capsulaires qui constituent l'abducteur transverse de nos auteurs.

Anormalement le chef capsulo-aponévrotique peut persister en entier, Il disparaît, de bas en haut, dans le processus d'atrophie; rarement la disparition est totale (Bœhmer). La persistance du chef venu du 2e métatarsien, chef auquel Leboucq propose de réserver le nom d'adductor hallucis transversus, est exceptionnelle. Macalister l'a signalée, Leboucq l'a rencontrée 3 fois sur 60 pieds.

RÉGION PLANTAIRE EXTERNE

Les muscles de la région plantaire externe sont au nombre de trois : l'*abducteur du petit orteil*, son *court fléchisseur*, son *opposant*.

ABDUCTEUR DU PETIT ORTEIL. — **M. abductor digiti quinti,**

Allongé, rappelant par sa forme l'abducteur du gros orteil, ce muscle naît : 1° de la *tubérosité postéro-externe de la face inférieure du calcanéum*; — 2° de la *tubérosité postéro-interne correspondante*, un peu en avant de la ligne d'insertion du court fléchisseur plantaire; — 3° de la face profonde de la très épaisse aponévrose plantaire externe; — 4° de la cloison intermusculaire qui le sépare du court fléchisseur commun. — Ces origines se font par implantation directe des fibres charnues, qui, au niveau des cloisons aponévrotiques, se continuent avec les fibres de celles-ci. — Ces fibres charnues se dirigent en avant, constituant un corps musculaire allongé, et se jettent sur un tendon aplati qui apparaît dans l'épaisseur du muscle, dès l'interstice calcanéo-cuboïdien. Ce tendon reçoit d'abord les fibres charnues par ses faces supérieure et inférieure, puis par sa face supérieure seulement; il est accompagné par elles jusqu'à l'interligne métatarso-phalangien; il se termine sur la partie externe de la base de la première phalange du petit orteil, et sur la partie inférieure de la capsule de l'articulation métatarso-phalangienne. Le tendon terminal envoie souvent une expansion au tendon de l'extenseur correspondant.

Rapports. — Par sa face inférieure, l'abducteur du petit orteil répond à l'aponévrose plantaire externe et à la peau. Il recouvre le chef externe de l'accessoire du long fléchisseur, le ligament calcanéo-cuboïdien, la gaine du long péronier latéral, le cinquième métatarsien, le court fléchisseur et l'opposant du petit orteil. — En dedans, il confine au court fléchisseur plantaire et au long fléchisseur propre.

Dans un grand nombre de cas, l'abducteur du petit orteil ne contracte avec la tubérosité du cinquième métatarsien que des rapports de voisinage; il glisse alors sur elle, par l'intermédiaire d'une bourse séreuse. D'autres fois, quelques-unes de ses fibres se terminent ou naissent sur cette tubérosité. Les fibres qui s'y terminent ont une origine calcanéenne et s'attachent sur le métatarsien, soit directement, soit en s'implantant sur les fibres d'une forte bandelette réunissant la tubérosité postéro-externe de la face inférieure du calcanéum à la tubérosité du métatarsien, bandelette que nous décrirons avec l'aponévrose plantaire

externe. Ce petit faisceau calcanéo-métatarsien correspond à l'abductor ossi metatarsi quinti de Wood, au faisceau externe de l'abducteur de Bourgery. L'abducteur du cinquième métatarsien existerait dans la moitié des cas d'après Wood, dans le quart seulement d'après Macalister. — Les fibres qui naissent de la tubérosité constituent un petit faisceau d'ordinaire assez distinct qui se jette sur le tendon terminal, dans le voisinage de son insertion phalangienne.

Variations et anomalies. — Le court abducteur du petit orteil est parfois renforcé par une expansion aponévrotique venue des muscles voisins; nous avons signalé son insertion supplémentaire sur le cinquième métatarsien; il prend quelquefois une insertion anormale sur les troisième et quatrième métatarsiens.

COURT FLÉCHISSEUR DU PETIT ORTEIL. — **M. flexor digiti quinti brevis,**

Muscle étroit et aplati, le court fléchisseur naît : — 1° de la *gaine du long péronier latéral* ; — 2° de la *crête de la face inférieure du cuboïde*, par un tendon souvent confondu avec celui de l'opposant ; — 3° de la *base du cinquième métatarsien*. — J'ai vu le muscle renforcé, comme le court fléchisseur du gros orteil, par un faisceau charnu venant de l'aponévrose plantaire. — Nées de ces différents points, les fibres charnues constituent un corps musculaire fusiforme qui va se terminer, par de courtes fibres aponévrotiques, sur la *base de la première phalange du petit orteil et la capsule de l'articulation correspondante*.

Rapports. — Recouvert par l'abducteur et l'aponévrose plantaire, il répond supérieurement au quatrième métatarsien et au dernier interosseux plantaire.

Variations et anomalies. — Le court fléchisseur peut être plus ou moins confondu avec l'abducteur. Quelquefois, l'origine métatarsienne fait défaut.

OPPOSANT DU PETIT ORTEIL. — **M. opponens digiti quinti.**

Muscle aplati et triangulaire, il naît de *la gaine du long péronier latéral et de la crête du cuboïde*, par un tendon toujours très grêle. Ce tendon contourne la tubérosité du cinquième métatarsien et donne attache aux fibres charnues qui s'épanouissent en éventail et vont se terminer *sur le bord externe du cinquième métatarsien*.

Rapports. — Recouvert par l'abducteur, il repose sur le cinquième métatarsien, en dehors du court fléchisseur avec lequel il est souvent confondu.

Ce muscle manque souvent. Sappey ne le mentionne pas dans son traité; Henle, Krause, Luschka, Gegenbaur le décrivent comme normal. Theile, Bourgery, Cruveilhier en font un chef externe du court fléchisseur. Henle s'élève vivement contre cette opinion et regarde l'opposant comme un muscle absolument autonome.

Innervation des muscles de la région plantaire externe. — L'opposant reçoit un filet nerveux du rameau interne du plantaire externe. — L'abducteur du petit orteil reçoit du plantaire externe un filet nerveux qui se porte transversalement sur le court fléchisseur plantaire et aborde le muscle par sa face interne. — Le court fléchisseur du petit orteil reçoit un filet nerveux du rameau externe du nerf plantaire externe.

INTEROSSEUX

Les interosseux du pied occupent et comblent les espaces intermétatarsiens. Mais, à l'étroit dans ces espaces trop petits pour eux, ils font saillie dans la région plantaire, et, débordant fortement les métatarsiens sur lesquels ils s'in-

sèrent, ils forment, au-dessous de ces derniers, une couche musculaire continue qui cache les surfaces osseuses. Comme à la main, on peut les diviser en deux groupes : interosseux dorsaux et interosseux plantaires.

D'après Gegenbaur et Ruge (*Morph. Jahrb.*, 1878), les interosseux dorsaux occupent originairement une position plantaire, et se portent progressivement dans les espaces interosseux où les muscles interosseux plantaires les suivent. Cette situation plantaire primitive, qui explique leur mode d'innervation, est plus accentuée qu'au membre supérieur, où l'évolution est plus avancée, et la tendance des interosseux à gagner la face dorsale beaucoup mieux indiquée.

INTEROSSEUX DORSAUX. — **M. interossei dorsales.**

Au nombre de quatre, et distingués sous les noms de premier, deuxième, etc., en allant de dedans en dehors, les interosseux dorsaux sont situés dans les espaces intermétatarsiens et les remplissent complètement.

Prismatiques et triangulaires, lorsqu'on les examine sur une coupe, les interosseux dorsaux sont aplatis et penniformes lorsqu'ils ont été étalés et disséqués, après écartement des métatarsiens. Ils naissent : 1° des *faces latérales des métatarsiens* qui circonscrivent l'espace interosseux dans lequel ils sont situés, sur toute la largeur de ces deux faces latérales, l'origine de l'interosseux plantaire correspondant étant reportée sur le bord inférieur de l'os ; — 2° de la *face inférieure de la base des métatarsiens* ; — 3° de l'apovévrose interosseuse dorsale.

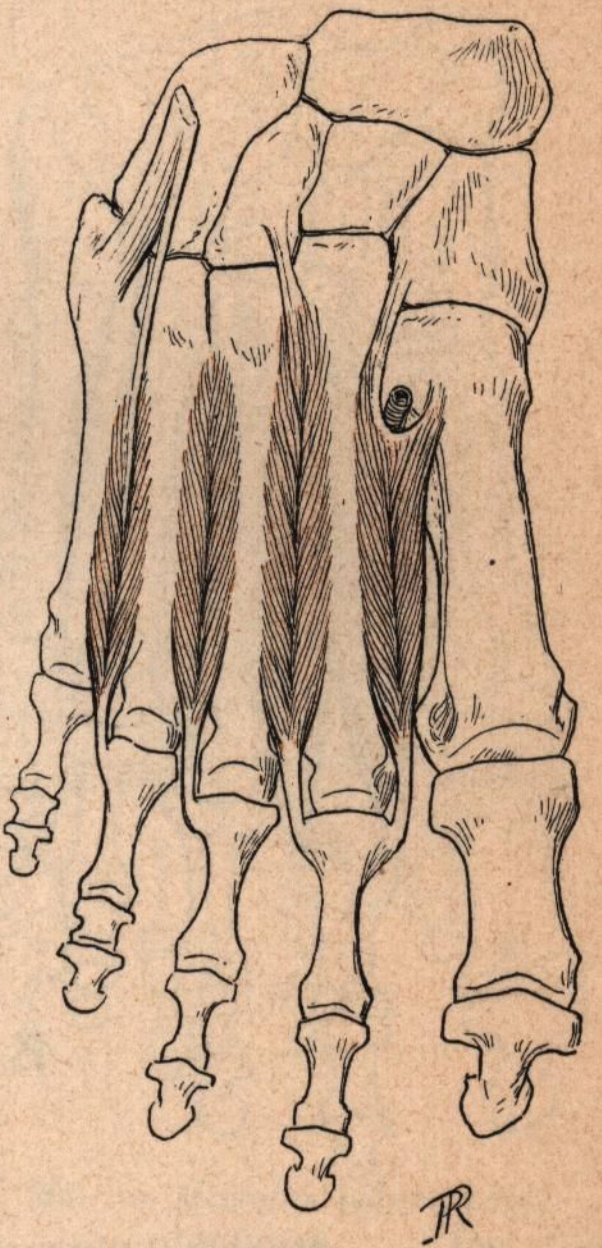

Fig. 203. — Muscles interosseux dorsaux.

Pour Cruveilhier, les interosseux dorsaux ne s'insèrent qu'à un seul métatarsien. Cette disposition, qui existe parfois, ne saurait être regardée comme habituelle.

Les fibres charnues, nées de ces différents points, soit directement, soit par l'intermédiaire de courtes fibres aponévrotiques, viennent se jeter sur les faces latérales d'une cloison tendineuse qui se ramasse bientôt en un tendon aplati. Ce tendon va se fixer sur les parties latérales de la *base de la première phalange* de l'orteil le plus rapproché de l'axe du pied ; — cet axe, contrairement à ce que nous avons vu à la main, passe ici par le deuxième orteil. — Le tendon de terminaison, ordinairement très fort, s'applique sur la capsule des articulations métatarso-phalangiennes ; il n'est pas rare de voir le tendon envoyer quelques fibres aux os sésamoïdes qui se trouvent parfois dans le fibro-cartilage glénoïdien. Par contre, les interosseux dorsaux n'envoient pas d'expansion aponévrotique au tendon de l'extenseur. C'est là du moins l'opinion générale. Quelques auteurs admettent l'existence d'une expansion aponévrotique rappelant celle des interosseux de la main. Dans tous les cas, cette expansion est très mince, et, contrairement à ce qui se passe à la main, n'a qu'une importance secondaire.

Chacun des interosseux dorsaux présente quelques particularités. — Le chef

interne du premier interosseux dorsal s'insère, non sur le corps, mais sur la base du premier métatarsien. — Il naît encore : 1° d'une arcade étendue de la base de ce métatarsien à sa tête (Henle) ; — 2° de l'angle antéro-interne du premier cunéiforme, — et 3° d'une expansion que lui envoie le tendon du long péronier. Entre les deux chefs passe l'artère pédieuse qui va s'anastomoser avec la terminaison de la plantaire externe.

Le deuxième interosseux dorsal aurait, d'après Theile, son chef interne ou tibial très réduit.

Le troisième reçoit quelques fibres, se détachant du corps charnu du premier interosseux plantaire.

Le quatrième est renforcé par une expansion aponévrotique se détachant du tendon du péronier antérieur. — Quelques fibres charnues du troisième et du quatrième interosseux font suite à une expansion du grand ligament calcanéo-cuboïdien inférieur, expansion qui envoie aussi des rameaux aux trois interosseux plantaires.

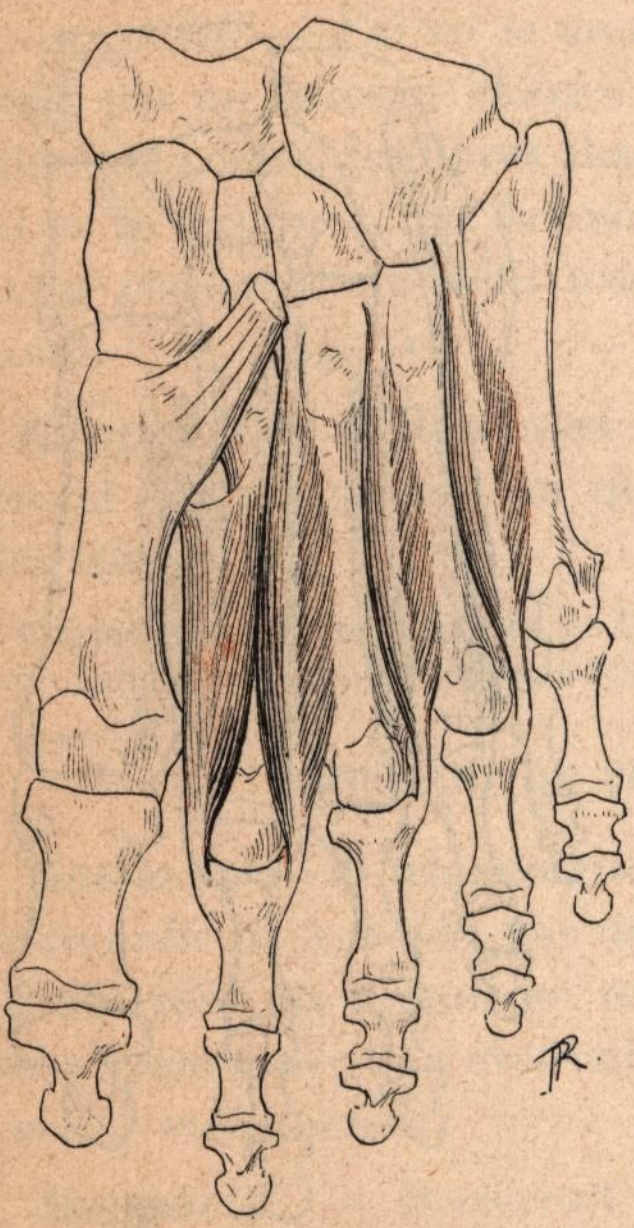

Fig. 204. — Muscles interosseux dorsaux, vus par la face plantaire.

Rapports. — Les corps charnus des interosseux dorsaux, logés entre les deux métatarsiens, répondent par leur face supérieure à l'aponévrose dorsale interosseuse, qui les sépare des tendons extenseurs, du pédieux et des artères interosseuses dorsales. Leur face inférieure est en rapport, en allant de dedans en dehors, avec le court fléchisseur, les adducteurs du gros orteil, les trois tendons internes du long fléchisseur commun, les lombricaux correspondants, et les vaisseaux et nerfs plantaires externes. Par leurs faces latérales, ils répondent aux métatarsiens. Au-dessus de ceux-ci, ils se mettent en contact entre eux, ou avec les interosseux plantaires. Leur tendon est appliqué sur les faces latérales des articulations métatarso-phalangiennes par des trousseaux fibreux, qui, partis de l'aponévrose plantaire moyenne, vont contourner en anse le tendon extenseur. Il est séparé de ces articulations par une bourse séreuse importante. Cette bourse séreuse fait toujours défaut au niveau des premier et quatrième interosseux dorsaux ; elle communique rarement avec la cavité articulaire.

INTEROSSEUX PLANTAIRES. — M. interossei plantares.

Au nombre de trois, les interosseux plantaires sont distingués en premier, deuxième, etc., en allant de dedans en dehors. Couchés sur le bord plantaire des trois derniers métatarsiens, ils appartiennent en réalité à la région plantaire, et méritent à peine le nom d'interosseux.

La plupart des auteurs ne décrivent que trois interosseux plantaires et re-

gardent le premier espace interosseux comme en étant dépourvu. On peut, avec Henle, considérer comme constituant le premier interosseux plantaire, un faisceau de l'adducteur oblique, souvent assez distinct, qui naît de la base du deuxième métatarsien, reçoit quelques faisceaux supplémentaires, venant du tendon du long péronier près de sa terminaison, passe au-dessous du tendon de l'abducteur transverse et se termine sur la partie externe de la base de la première phalange du gros orteil. Cette interprétation, acceptée par Wood, n'est pas admise par Cunningham, ni par Brooks.

Les interosseux plantaires naissent : — 1° du *tiers postérieur du bord inférieur des trois derniers métatarsiens* ; — 2° de la *face inférieure de la base de ces os* ; — 3° des expansions métatarsiennes du feuillet superficiel du ligament calcanéo-cuboïdien inférieur. Le troisième interosseux plantaire prolonge parfois ses origines sur la face inférieure de la petite tubérosité, jusque vers le sommet de celle-ci. Nées de ces différents points, les fibres charnues se fusionnent en petits corps musculaires allongés, puis se jettent sur un tendon allant à la base de la phalange qui s'articule avec le métatarsien sur lequel ils naissent. Cette insertion phalangienne se fait sur le tubercule latéral le plus rapproché de l'axe du pied. — Ici, comme pour les interosseux dorsaux, l'expansion dorsale est peu marquée, le plus souvent même, elle manque.

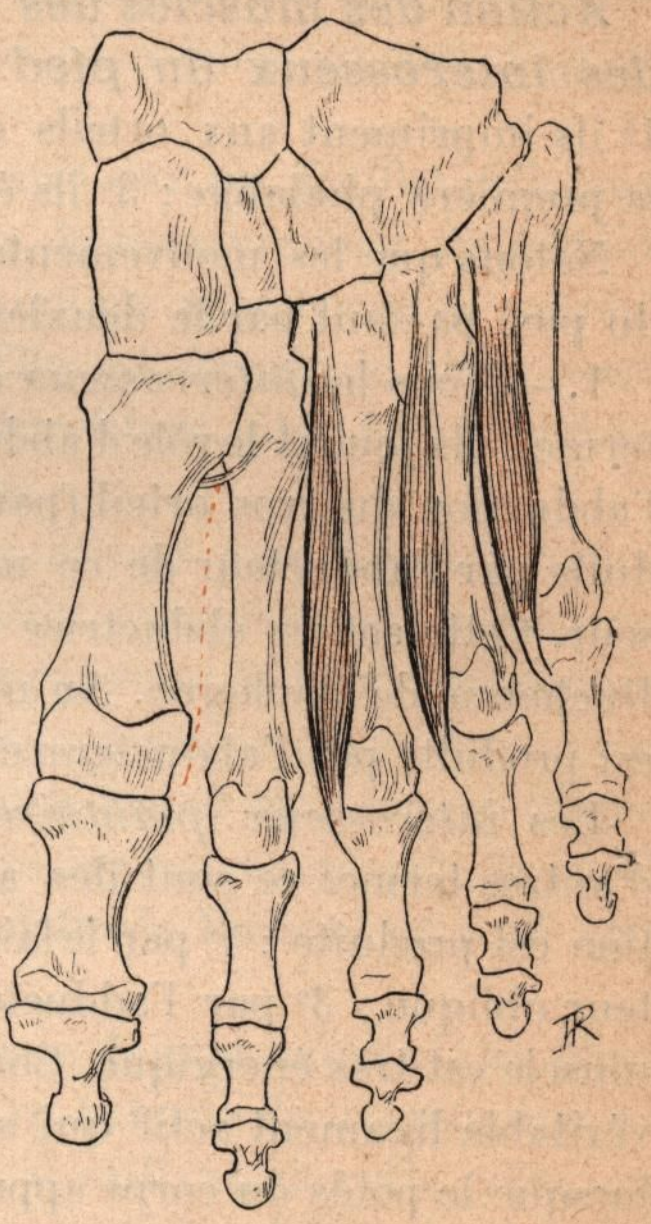

Fig. 205. — Muscles interosseux plantaires.

Rapports. — Les corps charnus des interosseux plantaires répondent par leur face supérieure au métatarsien sur lequel ils s'insèrent. Leur face inférieure est en rapport avec l'adducteur du gros orteil, les vaisseaux et nerfs plantaires externes, le long fléchisseur propre, et les lombricaux. La face plantaire du troisième est recouverte par le court fléchisseur et l'opposant du petit orteil.

Variations et anomalies. — Les anomalies des interosseux du pied sont sinon rares, du moins mal connues. Il n'est pas exceptionnel de voir le deuxième interosseux dorsal ne prendre aucune insertion sur le troisième métatarsien (Theile). Dans un cas observé dans mon laboratoire, le premier interosseux palmaire était très développé et recevait un faisceau supplémentaire du quatrième métatarsien et du corps charnu du deuxième interosseux dorsal; sur la même pièce, le chef tibial du troisième interosseux dorsal faisait défaut.

Innervation. — La branche profonde du plantaire externe envoie un filet qui va se perdre dans la partie moyenne de chacun des interosseux. Le tibial antérieur donne, suivant Froment, un filet au premier des interosseux dorsaux.

MUSCLES SURNUMÉRAIRES DU PIED

Opposant du gros orteil. — C'est un petit faisceau qui se détache du court fléchisseur du gros orteil ou de la cloison intermusculaire interne, et va s'attacher sur toute la lon-

gueur du corps du premier métatarsien (Macalister, Ledouble). Il est normal chez le gorille, le chimpanzé (Hartmann), l'orang (Ledouble), le macaque (Bischoff).

Adducteur du deuxième orteil. — Ledouble décrit sous ce nom un petit muscle surnuméraire d'origine variable, mais à terminaison constante sur la partie externe de la première phalange du deuxième orteil. Ce muscle, homologue des adducteurs du gros orteil, appartient à un groupe spécial formé par des muscles rapprochant les orteils de l'axe du pied, muscles adducteurs par conséquent; ces muscles, absents normalement chez l'homme, ont été décrits sous les noms de *contrahentes digitorum* chez les différentes espèces simiennes par Bischoff, Halford, Cunningham.

Abducteur accessoire du petit orteil. — Petit faisceau anormal décrit par Ledouble, ce muscle peut être regardé comme un faisceau aberrant de l'abducteur du petit orteil. Il existe comme formation autonome dans quelques espèces animales.

Action des muscles des régions plantaires externe et interne et des interosseux du pied. — Ces muscles possèdent une triple action : 1° ils impriment aux orteils des mouvements de latéralité ; 2° ils fléchissent la première phalange ; 3° ils étendent la deuxième et la troisième phalange.

Notons que les mouvements de latéralité sont envisagés par rapport à l'axe du pied passant par le deuxième orteil.

1. — Tous les *interrosseux dorsaux* écartent les orteils de cet axe, en d'autres termes, ils jouent le rôle d'abducteurs. Au niveau de la région plantaire interne, l'abduction du gros orteil (par rapport à l'axe du pied, bien entendu) est produite par l'abducteur de ce muscle et le faisceau interne de son court fléchisseur. Cette action abductrice du court fléchisseur a été nettement établie par Duchenne de Boulogne. Au niveau de la région plantaire externe, l'abduction est produite par l'abducteur et le court fléchisseur.

Les *interosseux plantaires* rapprochent les orteils de l'axe du pied ; en d'autres termes ce sont des adducteurs. — Au niveau du gros orteil, l'abduction est produite : 1° par le faisceau externe du court fléchisseur ; 2° par l'adducteur oblique ; 3° par l'adducteur transverse. L'action adductrice de ce dernier muscle est très énergique. Comme le fait remarquer Duchenne, c'est aussi un véritable ligament actif qui s'oppose à l'écartement des têtes métatarsiennes lorsque le poids du corps appuie sur elles.

2. — Tous les interosseux et tous les muscles des régions plantaires internes et externes sont des fléchisseurs de la première phalange, à l'exception de l'adducteur transverse du premier orteil. — C'est là la fonction principale de tous ces muscles. Ce mouvement de flexion s'accomplit avec une grande énergie et joue un rôle considérable dans la marche. Ce rôle est surtout important pour les muscles annexés au gros orteil. « Lorsque, à la fin de la marche, le talon a été élevé et séparé du sol par la contraction du triceps sural, la partie interne de l'avant-pied, principalement la saillie sous-métatarsienne est abaissée par le long péronier latéral et appuie fortement contre le sol, afin d'imprimer au corps une impulsion en avant. A ce moment, tous les muscles ou faisceaux musculaires qui s'attachent aux deux os sésamoïdes du gros orteil, se contractent énergiquement, afin d'abaisser la première phalange avec une force considérable et pour continuer le mouvement d'impulsion du corps en avant, avec le concours du long fléchisseur du gros orteil, qui déprime fortement la dernière phalange contre le sol, un peu avant que le pied s'en détache » (Duchenne).

3. — Ces muscles produisent l'extension des deux dernières phalanges, moins par action directe, que par élongation des extenseurs.

APONÉVROSES DU MEMBRE ABDOMINAL

De même que celle du membre thoracique, l'aponévrose du membre abdominal se présente comme une longue gaine, infundibuliforme, évasée en haut au niveau de ses attaches à la ceinture pelvienne, où elle se continue avec les aponévroses des muscles du tronc, cylindro-conique à la cuisse et à la jambe, et terminée par cinq prolongements en culs-de-sac, les gaines des orteils. — Dans chaque segment du membre, des cloisons aponévrotiques se détachent de la face profonde de cette aponévrose, et séparent les grandes régions musculaires.

HANCHE. — L'aponévrose se détache de la lèvre externe de la crête iliaque, du sacrum et du coccyx : en bas, elle se continue insensiblement avec l'aponévrose fémorale.

Sur le *grand fessier*, l'aponévrose est représentée par un feuillet celluleux, mince, demi-transparent, semblable aux feuillets de recouvrement du deltoïde et du grand pectoral. Par sa face profonde, cette mince aponévrose se poursuit en cloisons entre les gros faisceaux du muscle. Elle est formée de fibres parallèles à celles du muscle, entre-croisées avec d'autres fibres, plus fortes, perpendiculaires à la direction des faisceaux musculaires.

En avant, la mince aponévrose fessière se continue avec l'aponévrose si épaisse qui recouvre le moyen fessier ; — en bas, elle se continue en partie avec l'aponévrose de la cuisse ; en partie elle se recourbe sous le bord inférieur du grand fessier pour gagner l'ischion et le grand ligament sacro-sciatique, et se poursuivre sous la face profonde du muscle, entre le grand et le moyen fessier.

L'aponévrose qui recouvre le *moyen fessier*, très épaisse, représente la partie moyenne, atrophiée, du deltoïde fessier. La bandelette de Maissiat en a été artificiellement détachée.

Ce très épais feuillet fibreux, de la face profonde duquel naissent les fibres charnues du moyen fessier, se détache de la lèvre externe de la crête iliaque, dans la partie moyenne de celle-ci ; le tubercule, si saillant, de cette crête, répond à l'insertion des faisceaux détachés sous le nom de bandelette de Maissiat. En bas, il se continue directement avec l'aponévrose fémorale. En avant, cette aponévrose se bifurque pour se continuer avec les deux feuillets de la gaine du tenseur du fascia lata ; en arrière, elle se bifurque également, englobant le grand fessier dans son dédoublement ; c'est-à-dire que son feuillet superficiel se continue avec l'aponévrose du grand fessier, tandis que le profond passe entre ce muscle et le moyen fessier ; plus bas, ce feuillet recouvre le pyramidal. — Une cloison celluleuse, mince, sépare le pyramidal du moyen fessier et se continue avec le feuillet qui sépare les muscles moyen et petit fessiers.

CUISSE. — L'aponévrose fémorale, très forte et très épaisse, forme une gaine conique autour des muscles de la cuisse. J'étudierai successivement les diverses régions de ce cône aponévrotique tronqué.

Elle atteint son maximum d'épaisseur sur la face externe de la cuisse ; c'est à cette partie externe de l'aponévrose fémorale que certains anatomistes réservent le nom de fascia lata, appliqué par d'autres à toute l'aponévrose de la cuisse. Continue en haut avec l'aponévrose du moyen fessier, elle va

s'attacher en bas à la rotule et au tibia. J'ai déjà indiqué comment le tenseur du fascia lata était logé dans un dédoublement de cette aponévrose, et comment une grande partie des faisceaux du grand fessier venaient se terminer dans son épaisseur. Cette partie de l'aponévrose fémorale recouvre et maintient le vaste externe.

La partie antérieure de l'aponévrose fémorale, plus mince, s'attache en haut à l'arcade fémorale, de l'épine iliaque antérieure et supérieure à l'épine pubienne; en bas, elle descend au-devant du genou pour se fixer à l'extrémité supérieure du tibia; j'ai décrit dans l'arthrologie (Voy. Articul. du genou) les connexions de l'aponévrose fémorale avec les expansions fibreuses des vastes et la capsule articulaire. En dehors, elle se continue avec la partie externe, si épaisse; en dedans avec la partie interne plus mince. Si nous suivons cette aponévrose, de la partie externe de la cuisse vers la partie interne, nous voyons que, très épaisse d'abord, elle se dédouble pour englober le muscle couturier, sur le bord interne duquel ses deux feuillets se reconstituent en un feuillet unique. De ce bord du couturier l'aponévrose passe au-devant des vaisseaux fémoraux, pour se rendre sur la saillie des adducteurs, où nous la retrouverons amincie; je reviendrai plus loin sur les détails que présente cette partie antérieure de l'aponévrose fémorale, renforcée en bas par une bandelette arciforme (Voy. fig. 164).

Dans *sa partie interne et postérieure*, l'aponévrose fémorale est plus mince. Appliquée sur les muscles adducteurs et fléchisseurs, elle se détache de la branche ischio-pubienne et va se continuer en bas avec l'aponévrose de la jambe.

De la face profonde de l'aponévrose fémorale se détachent des prolongements qui pénètrent dans les interstices des muscles et leur forment des gaines particulières. Parmi ces cloisons, les plus remarquables sont celles qui séparent les trois groupes musculaires de la cuisse; elles ont reçu les noms de cloisons *intermusculaire, interne et externe* (Voy. fig. 174 et 177).

Cloison intermusculaire externe. — A la fois cloison et aponévrose d'insertion, elle va du grand trochanter au condyle externe. Au-dessous du grand trochanter, elle adhère au tendon du grand fessier, qui suit la lèvre externe de la ligne âpre, puis la bifurcation externe de celle-ci jusqu'au condyle.

Constituée par des fibres longitudinales, elle atteint son maximum de largeur au-dessus du condyle, où, renforcée par quelques fibres transversales, elle forme une corde saillante, facile à sentir à travers la peau. Son bord interne se fixe à la lèvre externe de la ligne âpre; son bord externe s'unit à la face profonde de l'aponévrose fémorale; par sa face antérieure, elle donne insertion au vaste externe; par sa face postérieure, à la courte portion du biceps.

Cloison intermusculaire interne. — Cette cloison est constituée essentiellement par l'aponévrose d'origine du vaste interne, elle se détache de la lèvre interne de la ligne âpre, et de sa branche interne de bifurcation, et accompagne le tendon du grand adducteur jusqu'au condyle interne. De sa face antérieure naissent les fibres charnues du vaste interne; sa face postérieure adhère fortement aux aponévroses d'insertion des adducteurs. — Sa partie inférieure forme la paroi externe de cette partie de la gaine des vaisseaux fémoraux qui a reçu le nom de canal de Hunter.

Gaine des vaisseaux fémoraux; — canal crural; — canal de Hunter. — La partie antérieure de l'aponévrose fémorale présente dans son tiers supérieur, répondant au triangle de Scarpa, des dispositions particulières, qui doivent retenir l'attention. Nous l'avons vue, reconstituée en feuillet unique sur le bord antérieur du tenseur du fascia lata, se dédoubler pour englober le couturier, sur le bord interne duquel ses feuillets, réunis de nouveau, passent au-devant des vaisseaux fémoraux, pour se rendre sur la saillie des adducteurs. Ce feuillet aponévrotique, qui passe au-devant des vaisseaux, limite avec l'aponévrose du psoas-iliaque d'une part, avec celle du pectiné de l'autre, un canal prismatique dont la paroi antérieure est formée par l'aponévrose fémorale, la paroi postéro-externe par le psoas revêtu de son aponévrose, la paroi interne par le pectiné revêtu de son aponévrose; c'est le *canal des vaisseaux fémoraux* ou *gaine fémorali-vasculaire.*

On peut encore présenter d'une autre façon la formation de ce canal prismatique, et dire : sur le bord interne du couturier, l'aponévrose fémorale se dédouble de nouveau : son feuillet superficiel passe au-devant des vaisseaux fémoraux, son feuillet profond descend en arrière de ces vaisseaux sur le psoas iliaque et se relève sur le pectiné, pour rejoindre le feuillet superficiel, constituant ainsi un canal prismatique et triangulaire, la *gaine des vaisseaux fémoraux.*

Cette longue gaine commence à l'arcade crurale et finit à l'anneau du troisième adducteur. Son commencement, ou orifice supérieur, s'attache à un cadre ostéo-fibreux formé par la bandelette ilio-pectinée ou arcade fémorale profonde (Voy. Aponévrose lombo-iliaque), l'arcade fémorale proprement dite et la crête pectinéale.

On donne le nom d'**arcade crurale** à une bande fibreuse, reliant l'épine iliaque antéro-supérieure à l'épine pubienne. Nous verrons que l'arcade crurale est constituée par les fibres inférieures du tendon du grand oblique. Elle n'est point rectiligne : en effet, les fibres tendineuses descendent obliquement en bas et en dedans en décrivant des arcs à concavité supérieure. Ainsi la *gouttière fibreuse* qu'elles forment paraît tordue autour de son axe longitudinal, ou mieux encore, enroulée spiralement autour d'un axe rectiligne fictif allant de l'épine iliaque à l'épine pubienne. (Voy. plus loin Aponévroses de l'abdomen).

A l'insertion pubienne, quelques fibres se réfléchissent pour s'insérer sur la crête pectinéale, formant ainsi un petit ligament triangulaire, le **ligament de Gimbernat.** — Le ligament de Gimbernat n'est point formé uniquement par des fibres récurrentes : en fait, les fibres inférieures de l'arcade crurale, après s'être infléchies et tordues, se rendent directement à la crête pectinéale, en formant une véritable gouttière à concavité supérieure : c'est dans cette gouttière qu'est reçu le cordon spermatique.

Déjà, nous avons vu comment la large échancrure du bord antérieur de l'os coxal, convertie en trou par l'arcade crurale, est subdivisée en deux compartiments par l'arcade crurale profonde : le compartiment *externe* est occupé par le muscle psoas au côté interne duquel chemine le nerf crural; l'*interne* constitue ce qu'on appelle l'*anneau crural.* Cette expression est mauvaise : elle tend à faire croire que cet orifice est l'orifice supérieur du canal crural; tandis que son tiers interne seul forme l'orifice du véritable canal crural; il est mieux

d'appeler cet orifice, *orifice supérieur de la gaine des vaisseaux fémoraux*, et de réserver le nom d'orifice du canal crural ou d'ANNEAU CRURAL à son tiers interne seulement. (Voy. les schémas aux Aponévroses de l'abdomen.)

En effet, cet orifice forme le cadre d'un canal aponévrotique, prismatique et triangulaire, l'*entonnoir fémorali-vasculaire*, gaine des vaisseaux fémoraux dont nous avons vu la constitution. Dans son angle externe passe l'artère fémorale; dans l'angle postérieur est la veine fémorale; l'angle interne, libre, représente l'orifice supérieur de ce que nous allons appeler tout à l'heure le *canal crural proprement dit*. Une membrane mince, dite *septum crurale*, dépendance du *fascia transversalis*, ferme cette partie de l'orifice.

La gaine des vaisseaux fémoraux contient l'artère fémorale dans son tiers externe, la veine fémorale dans sa partie moyenne, un ou deux ganglions lymphatiques dans son tiers interne. Entre l'artère et la veine, entre la veine et les lymphatiques, le tissu cellulaire condensé forme cloison. Et la grande gaine fémorali-vasculaire est ainsi subdivisée en trois compartiments ou loges : 1° la loge externe, *artérielle*; 2° la loge moyenne, *veineuse*; 3° la loge interne, *lymphatique*.

C'est cette loge ou compartiment interne, lymphatique, qui seule doit porter le nom de CANAL CRURAL : il constitue la voie ordinaire des hernies crurales.

Canal crural. — Sa forme est celle d'une pyramide triangulaire. De ses trois parois, l'*externe* est formée par la veine fémorale et la mince cloison celluleuse qui la sépare des lymphatiques; la *postérieure*, par le pectiné revêtu de son aponévrose; l'*antérieure*, par le feuillet superficiel de dédoublement du fascia lata. — Sa *base* ou *embouchure* répond au tiers interne de l'orifice supérieur de la gaine des vaisseaux fémoraux, véritable anneau crural, et au *septum crurale* qui ferme cet anneau; son sommet répond à l'embouchure de la saphène interne dans la veine fémorale. Le contour inférieur de l'orifice par lequel la saphène traverse l'aponévrose fémorale est concave en haut, solide, tranchant; le doigt l'accroche facilement : il porte le nom de *repli falciforme* (anneau de Hey ou d'Allan Burns). La paroi antérieure du canal crural, aponévrotique, porte un nom : c'est le *fascia crebriformis*; en effet, de nombreux vaisseaux lymphatiques venant des ganglions lymphatiques superficiels situés dans la couche sous-cutanée du triangle de Scarpa, perforent l'aponévrose, pour se rendre aux ganglions contenus dans le canal crural (loge ou compartiment lymphatique de la grande gaine fémorali-vasculaire). Cette aponévrose ainsi perforée, criblée, a reçu le nom de *fascia crebriformis*. — Pendant longtemps on ne décrivit point le fascia crebriformis que le scalpel détachait facilement; et cette partie de la gaine fémorali-vasculaire, ainsi dépourvue de sa paroi antérieure, était alors décrite sous le nom de *fosse ovale*.

Dans sa partie moyenne, la gaine des vaisseaux fémoraux est croisée par le couturier qui renforce sa paroi antérieure; de plus sa paroi interne est formée par le moyen adducteur remplaçant le pectiné, et sa paroi externe par le vaste interne qui a succédé au psoas iliaque.

Canal de Hunter. — Dans son tiers inférieur, la gaine des vaisseaux fémoraux offre une paroi antérieure renforcée par le couturier et par des trousseaux fibreux allant du vaste interne au grand adducteur. C'est à cette partie

de la gaine que l'on donne le nom de canal de Hunter. Les parois de ce canal sont : en dehors, le vaste interne; en arrière, le troisième adducteur, dont le tendon apparaît sous forme d'un épais cordon descendant vers le tubercule du condyle interne; en avant et en dedans, l'aponévrose très épaissie. La limite supérieure de ce canal est toute conventionnelle : il commence là où s'épaissit la paroi antérieure de la gaine, il se termine en bas à l'anneau du troisième adducteur; il a donc environ cinq travers de doigt de long. Sa paroi antérieure est intéressante à étudier; formée de fibres aponévrotiques qui passent obliquement du tendon du troisième adducteur sur le vaste interne, elle est perforée par le passage du nerf saphène interne et de l'artère grande anastomotique, qui sortent de la gaine des vaisseaux (Voy. fig. 174 et 177).

JAMBE. — Étendue du genou aux malléoles, l'aponévrose de la jambe représente un cône presque complet, interrompu seulement au niveau de la face interne du tibia.

Sa circonférence supérieure prend en avant de solides attaches sur la tête du péroné et sur les trois tubérosités du tibia; à ce niveau, il y a contiguïté mais non continuité entre le segment fémoral et le segment jambier de l'aponévrose du membre inférieur. En arrière, au contraire, les deux feuillets se continuent au niveau du creux poplité sans ligne de démarcation aucune et leur limite est toute conventionnelle.

La circonférence inférieure de l'aponévrose jambière se fixe latéralement sur les malléoles et, en arrière, sur la face postérieure du calcanéum.

Entre ces trois saillies osseuses, elle se continue avec les trois ligaments annulaires du cou-de-pied qui en représentent des épaississements.

Sa surface externe est recouverte par les ligaments et le tissu cellulo-adipeux qui les double et dans lequel rampent les veines et les nerfs sous-cutanés. Des orifices, dont le plus important est celui qui livre passage au musculo-cutané, permettent l'émergence des filets nerveux et des rameaux veineux qui établissent la communication entre le réseau superficiel et le réseau profond.

Sa surface interne recouvre les muscles de la jambe. Si nous suivons l'aponévrose sur une coupe transversale passant à la partie moyenne, nous la voyons naître au bord antérieur du tibia, se porter en dehors en recouvrant le jambier antérieur, le long extenseur propre, l'extenseur commun et le péronier antérieur, et s'appliquer ensuite sur le long péronier latéral. Elle passe de ce muscle sur le bord externe du soléaire, recouvre la face postérieure du jumeau externe, embrasse dans un dédoublement la saphène externe, recouvre le jumeau interne et le bord interne du soléaire, et vient se terminer sur le bord interne du tibia. La face profonde de l'aponévrose est séparée de tous ces organes par un tissu cellulaire plus ou moins chargé de graisse. En haut et en avant, elle adhère cependant aux muscles sous-jacents qui prennent sur elle des insertions très étendues (Voy. fig. 192).

De cette face profonde se détachent les cloisons intermusculaires. Celles-ci sont au nombre de deux. La première va s'attacher sur le bord antérieur du péroné; la deuxième sur le bord externe de cet os. Ces cloisons divisent l'espace sous-aponévrotique en trois loges. La loge antérieure, très profonde, de forme prismatique et quadrangulaire, est remplie par le jambier antérieur, les deux

extenseurs des orteils, le péronier antérieur et les vaisseaux et nerfs tibiaux antérieurs. La loge externe contient les deux péroniers latéraux et la partie supérieure du musculo-cutané. — La loge postérieure, beaucoup plus vaste que la précédente, est divisée en deux loges secondaires par une cloison transversale. Cette cloison, formée par l'aponévrose jambière postérieure profonde, s'étend du bord interne du tibia au bord externe du péroné. Très forte en haut où elle recouvre le poplité, elle s'amincit brusquement au-dessous de ce muscle pour s'épaissir de nouveau lorsqu'on se rapproche de l'articulation tibio-tarsienne. En arrière de cette cloison, dans la loge superficielle par conséquent, nous trouvons le triceps sural et le plantaire grêle; en avant d'elle, dans la loge profonde, les deux fléchisseurs des orteils, le jambier postérieur, les vaisseaux et nerfs tibiaux postérieurs et les vaisseaux péroniers.

L'aponévrose jambière présente une épaisseur variable. En arrière, elle reste assez mince, sauf en bas où elle s'épaissit quelque peu pour relier les bords latéraux du tendon d'Achille à la partie postérieure des malléoles. En dehors, assez épaisse en haut, elle s'amincit graduellement en bas. C'est en haut et en avant qu'elle présente son maximum d'épaisseur. Elle donne attache à ce niveau aux fibres des muscles de la région antérieure; elle s'amincit ensuite, mais présente un peu au-dessus du ligament annulaire antérieur un épaississement notable qui affecte la forme d'une bandelette transversale étendue du bord antérieur du tibia au bord antérieur du péroné. C'est le *ligamentum transversum cruris*. (Lig. trav. tibiæ., Lig. vaginale cruris s. tibiæ).

L'aponévrose jambière est formée par des fibres transversales, des fibres longitudinales et des fibres obliques. Les fibres transversales naissent du bord antérieur du tibia et viennent se terminer, après avoir entouré presque toute la jambe, sur le bord interne de cet os. Les fibres longitudinales et obliques viennent soit des saillies osseuses sur lesquelles nous avons vu l'aponévrose jambière s'insérer supérieurement, soit des tendons terminaux de certains muscles (biceps en dehors; couturier, droit interne et surtout demi-tendineux en dedans).

LIGAMENTS DU COU-DE-PIED

Ligament annulaire antérieur du tarse. — Examiné après ablation de la peau et de la couche graisseuse sous-cutanée, le ligament annulaire antérieur apparaît comme une bande d'aspect tendineux qui émerge du creux astragalo-calcanéen, gagne la face dorsale du pied, et se divise en deux branches (Voy. fig. 209); l'une, ascendante, continuant la direction primitive du ligament, va se perdre sur la crête du tibia et sur la malléole interne; l'autre, obliquement descendante, va contourner le bord interne du pied pour se continuer avec l'aponévrose plantaire interne. Dans son ensemble le ligament figure assez bien un Y, ou de préférence un V, afin d'éviter toute confusion avec le ligament profond en Y, clef de l'articulation médio-tarsienne.

Au premier abord, ce ligament paraît représenter un simple épaississement de la portion de l'aponévrose superficielle qui répond au cou-de-pied; en réalité sa constitution est beaucoup plus complexe.

Sa *branche supérieure*, la plus importante, est constituée par deux feuillets. Le *feuillet* ou *pilier superficiel*, large de 2 cm. environ, naît de la face supé-

rieure de la grande apophyse du calcanéum, à la partie la plus externe du creux astragalo-calcanéen. A son origine, il est renforcé par quelques fibres provenant de l'aponévrose d'enveloppe du pédieux et de la coulisse fibreuse des péroniers latéraux. Il se porte ensuite en haut et en dedans, croisant obliquement les tendons du péronier antérieur, de l'extenseur commun et de l'extenseur propre. Au niveau du jambier antérieur, il se dédouble; quelques-unes de ses fibres passent en avant du tendon; le plus grand nombre passe en arrière; toutes se rejoignent pour aller s'attacher sur la face antérieure de la malléole interne et sur la partie inférieure de la crête du tibia. Un certain nombre d'entre elles contourne la saillie malléolaire pour aller renforcer le ligament annulaire interne.

Le *feuillet* ou *pilier profond* naît de la partie la plus reculée du creux astragalo-calcanéen. A ce niveau ses fibres s'insèrent sur la face supérieure de la grande apophyse du calcanéum, et sur la portion de l'astragale qui forme la paroi postérieure du canal interosseux; quelques fibres ont même une origine plus éloignée encore et vont s'attacher à la petite apophyse du calcanéum, en passant par le *sinus tarsi*; il est facile de les voir et de les suivre dans le canal interosseux, lorsqu'on a séparé l'astragale du calcanéum. Retzius, dans son excellent travail sur le ligament annulaire, travail auquel nous devons les éléments essentiels et les termes mêmes de cette description, a suivi ces fibres jusqu'à leur origine au *sustentaculum tali* (Retzius, Bemerkungen über ein schleuderfœrmiges Band in dem Sinus tarsi des Menschen und mehrerer Thiere. *Müller's Archiv*, 1841, p. 497).

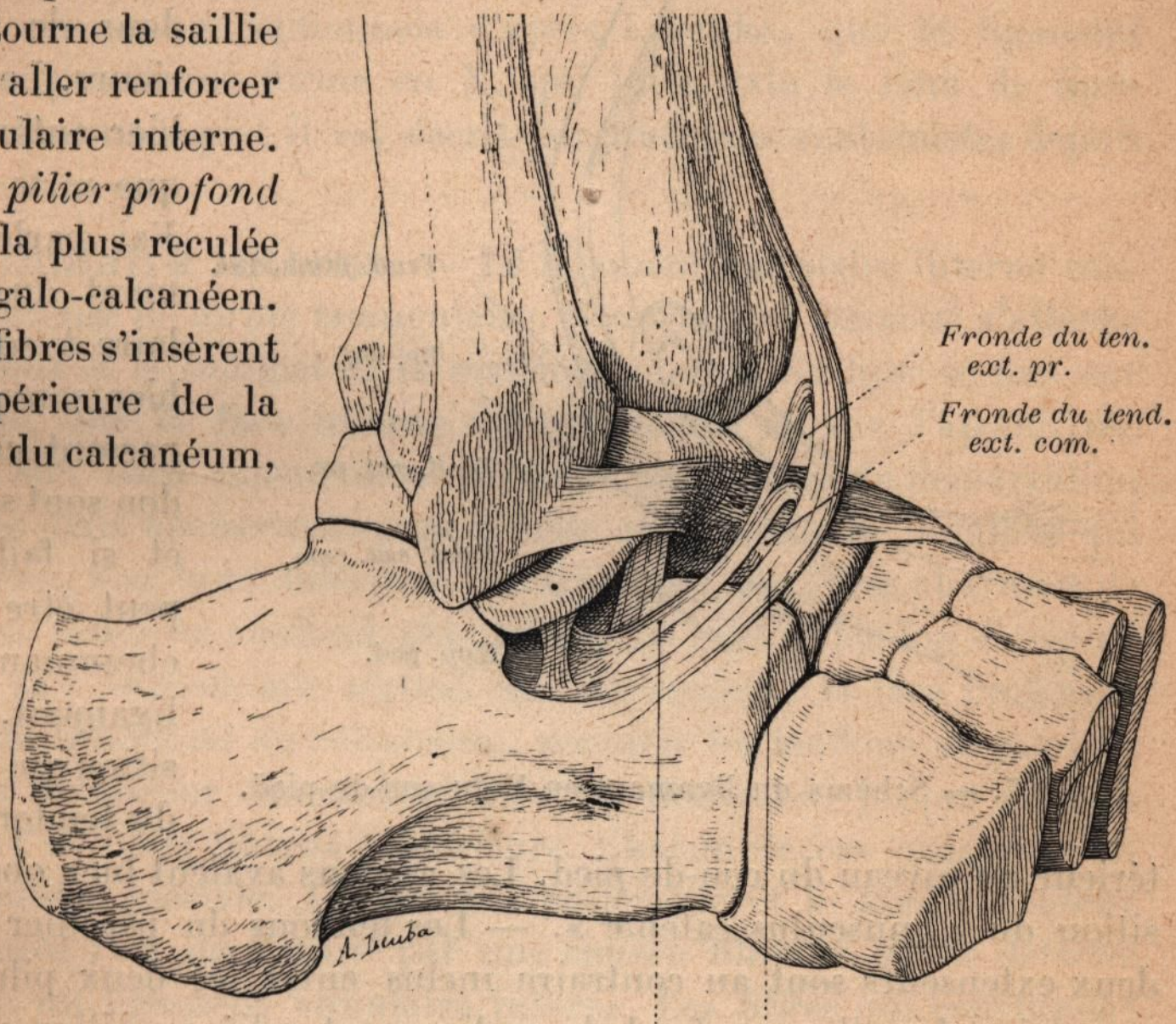

Fig. 206. — Ligament annulaire du cou-de-pied; branche supérieure.

L'origine du feuillet ou pilier profond est séparée de celle du feuillet superficiel par un intervalle de 1 cm. environ dans lequel s'insinuent les faisceaux d'origine du pédieux. D'abord séparées, ses fibres se ramassent ensuite en un faisceau compact qui ne tarde pas à s'étaler, glisse sur la face externe du col de l'astragale et s'engage en arrière des tendons du péronier antérieur et de l'extenseur commun. Au niveau du tendon que l'extenseur commun envoie à l'orteil, la plupart de ses fibres se recourbent, contournent *ce tendon et vont se perdre à la face profonde du feuillet superficiel*; *mais elles ne font que s'accoler à ce feuillet* et, par une dissection attentive, on peut s'assurer

qu'elles reviennent, par un trajet récurrent, à l'origine calcanéenne du feuillet ou pilier superficiel. Les fibres restantes poursuivent leur trajet, mais bientôt elles contournent le tendon de l'extenseur propre, comme les précédentes ont contourné le paquet tendineux de l'extenseur commun et, comme elles encore, elles s'accolent à la face profonde du feuillet superficiel pour regagner le calcanéum.

Nous voyons ainsi que la branche supérieure du ligament annulaire se comporte d'une façon différente vis-à-vis des différents tendons de la région antérieure. Le tendon du jambier antérieur est en quelque sorte préligamenteux. J'ai parlé d'un dédoublement du ligament annulaire à son niveau; mais, bien souvent, les fibres qui passent en avant du tendon sont si peu nombreuses et si faibles que celui-ci peut être regardé comme cheminant en avant du ligament. C'est cette disposition qui explique la saillie du tendon du jambier antérieur au niveau du cou-de-pied. Les anciens avaient bien observé cette disposition du « musculus catenæ ». — Les tendons du péronier antérieur et des deux extenseurs sont au contraire inclus entre les deux piliers du ligament annulaire. Le pilier profond de ce ligament relié au pilier superficiel par les fibres récurrentes que nous avons décrites, forme, autour de ces tendons, deux *anses* ou *frondes* (Schleuderfœrmig, Retzius) qui les maintiennent, en même temps qu'elles leur servent de poulie de réflexion. De ces deux frondes, l'externe, la plus large et la plus forte, contient les tendons du péronier antérieur et de l'extenseur commun, l'interne, plus étroite et moins résistante, ne contient que l'extenseur propre du gros orteil; cette dernière peut faire défaut; cependant son absence est rare. — Le paquet vasculo-nerveux passe ordinairement en arrière d'elle, dans le tissu cellulo-graisseux abondant qui sépare son feuillet profond de la capsule de l'articulation tibio-tarsienne.

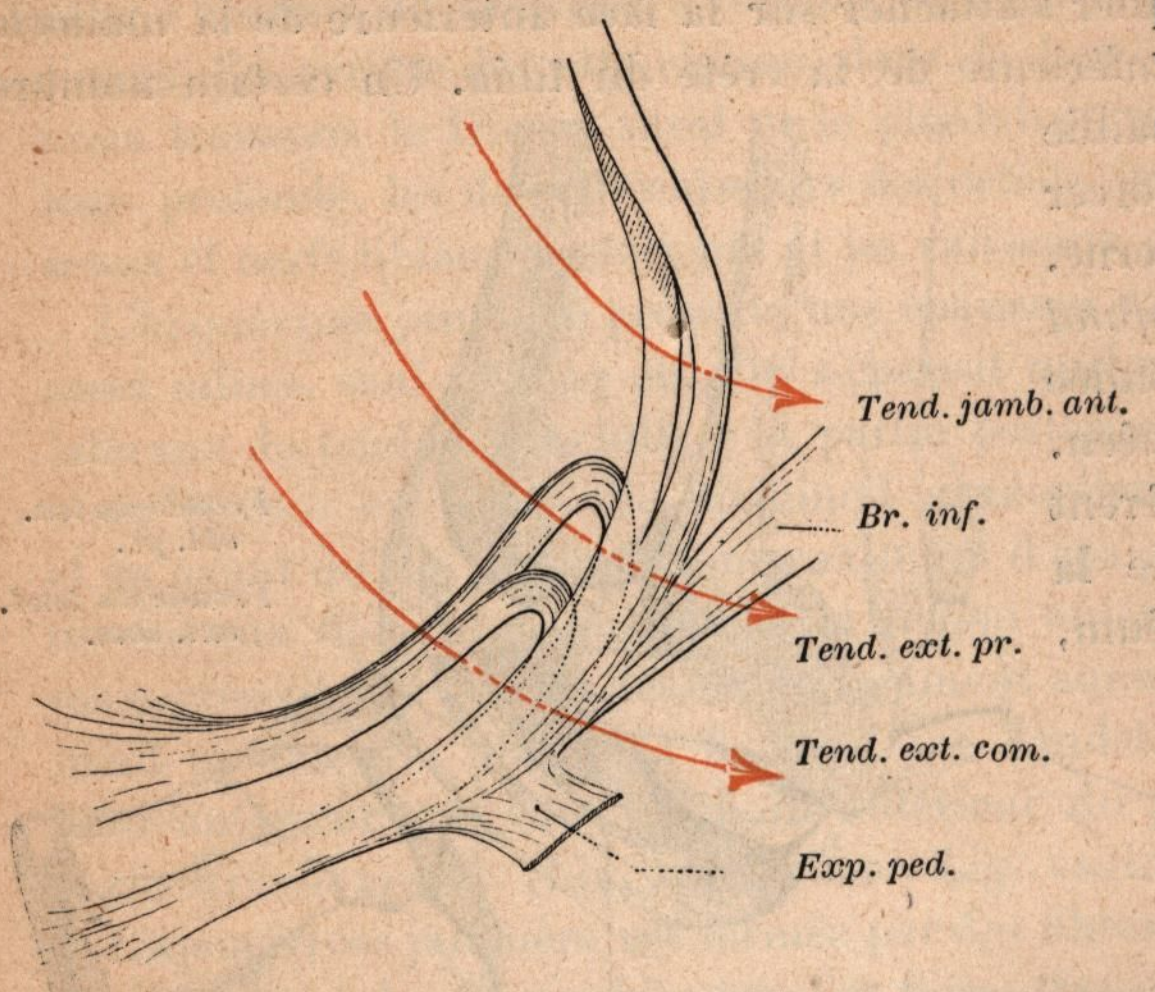

Fig. 207. — Schéma du ligament en V du cou-de-pied.

En somme la branche supérieure du ligament annulaire antérieur se compose de deux ordres de fibres; les unes, superficielles, vont directement de la partie externe du creux astragalo-calcanéen au tibia; les autres, recouvertes par les précédentes, forment les frondes des tendons extenseurs. C'est à celles-ci qu'il faut réserver le nom de *ligamentum fundiforme de Retzius*. Cet anatomiste a depuis longtemps fait remarquer l'indépendance relative de ces deux ordres de fibres; il a montré que chez certains animaux, comme le chien et le Simia cynomolgus, le ligament fundiforme existait à l'état de formation complètement isolée.

La *branche inférieure* du ligament annulaire antérieur offre une disposition beaucoup plus simple (Voy. fig. 209). Elle se détache de la partie moyenne du bord inférieur de la branche précédente, se dirige en avant et en dedans, passe au-dessus de tous les tendons qui descendent sur la face dorsale du pied, et vient se terminer sur le bord interne de celui-ci. A ce niveau, la plupart de ses fibres se terminent sur l'aponévrose plantaire interne; quelques-unes se fixent sur le scaphoïde et le premier cunéiforme. A leur origine les fibres de la branche inférieure se confondent avec les fibres du feuillet superficiel de la branche supérieure; parfois, elles croisent ces dernières et arrivent à la malléole externe; ce n'est que dans ces cas, exceptionnels d'après Luschka, que le ligament annulaire antérieur prend une forme en X, qui lui a valu le nom de *ligamentum cruciatum*, sous lequel il est décrit par quelques anatomistes depuis Weitbrecht.

Ligament annulaire interne. — Le ligament annulaire interne constitue une lame fibreuse de forme triangulaire. Son sommet émoussé s'attache sur le bord postérieur et le sommet de la malléole interne. Sa base se fixe sur le tendon d'Achille, sur la face interne du calcanéum et sur l'aponévrose plantaire interne. Son bord supérieur se continue, sans ligne de démarcation bien nette, avec les deux aponévroses superficielle et profonde de la jambe qui s'accolent à ce niveau. Son bord inférieur, recouvert par les fibres charnues de l'adducteur du gros orteil, se confond plus ou moins avec le tendon d'origine de ce muscle. La face superficielle répond aux téguments; la face profonde, adhérente à la petite tubérosité du calcanéum, recouvre les tendons du jambier postérieur, du long fléchisseur commun et du long fléchisseur propre du gros orteil, les vaisseaux et nerfs tibiaux postérieurs. Chacun de ces organes chemine dans une coulisse spéciale. Le jambier postérieur et le long extenseur commun sont séparés l'un de l'autre par une cloison fibreuse qui se détache de la face profonde du ligament annulaire interne. Les fibres qui constituent cette cloison passent entre les deux tendons, puis se recourbent au-dessous d'eux : les unes, ascendantes, reviennent à la malléole interne en s'appliquant sur le ligament latéral interne; les autres, descendantes, vont s'attacher à la petite tubérosité du calcanéum. — Le tendon du long fléchisseur propre est contenu dans une gaine fibreuse spéciale, tout à fait indépendante du ligament annulaire interne; les fibres de cette gaine naissent de la lèvre interne de la gouttière rétro-astragalienne et du sommet de la petite apophyse du calcanéum; elles vont se terminer sur la lèvre interne de la même gouttière et sur la face interne du calcanéum, à un centimètre au-dessous de la petite apophyse. Les vaisseaux cheminent au-dessus de cette gaine, recouverts par le ligament annulaire interne proprement dit.

Ligament annulaire externe. — Le ligament annulaire externe, qui maintient les tendons des péroniers dans leur trajet sur la face externe du cou-de-pied, est essentiellement formé par des fibres qui se détachent du bord externe de la gouttière rétro-malléolaire et du sommet de la malléole et vont se terminer sur le tendon d'Achille et sur la face externe du calcanéum. Ce ligament présente deux épaississements. Le premier se trouve au niveau même de la gouttière rétro-malléolaire, c'est le *retinaculum peroneorum*

superius de Henle. Le deuxième, séparé du précédent par un intervalle d'un centimètre et demi environ, dans lequel le ligament est très mince, constitue le *retinaculum peroneorum inferius* du même auteur. Situé un peu en arrière du point où les deux tendons vont se séparer, il serait constitué, d'après Henle, par l'adjonction aux fibres péronéo-calcanéennes superficielles dont nous avons parlé d'un système de fibres qui, parties de la face externe du calcanéum, au-dessous du tendon du long péronier latéral, contourneraient les deux tendons, pour revenir s'attacher sur le calcanéum, un peu au-dessus de leur point de départ. Ces fibres constituent ainsi, au niveau du cou-de-pied, un véritable ligament frondiforme qui rappelle le ligament frondiforme antérieur.

La coulisse fibreuse des péroniers forme un canal d'abord unique. Mais, au niveau même des fibres en frondes, ce canal est divisé en deux canaux secondaires par une cloison qui s'étend de la coulisse fibreuse au tubercule du calcanéum.

APONÉVROSES DU PIED

Les aponévroses du pied se divisent en aponévroses plantaires et en aponévroses dorsales.

I. — APONÉVROSES PLANTAIRES

Les feuillets aponévrotiques de la face plantaire forment deux plans : l'un, superficiel, aponévrose plantaire proprement dite ; l'autre, profond, aponévrose interosseuse plantaire. — Le plan superficiel est lui-même décomposable en trois segments : aponévrose plantaire moyenne, interne et externe.

Aponévrose plantaire moyenne. — Extrêmement résistante, présentant l'aspect nacré des tendons, l'aponévrose plantaire moyenne, épaisse et condensée en arrière, s'amincit et s'étale en avant. — Elle revêt dans son ensemble la figure d'un triangle à sommet calcanéen.

Sa face inférieure répond à la peau dont elle est séparée par une couche épaisse de tissu graisseux d'aspect aréolaire, fortement comprimé entre l'aponévrose et la peau, et par un riche plexus veineux à mailles extrêmement serrées. Cette face, contrairement à ce que nous avons vu pour l'aponévrose palmaire moyenne, n'adhère que faiblement aux téguments. Aussi peut-on la disséquer sans grande peine. — *Sa face supérieure* recouvre le court fléchisseur plantaire, auquel elle donne insertion dans son tiers postérieur. — *Ses bords* se continuent, ou plutôt *paraissent* se continuer, avec les aponévroses plantaires, externe et interne. A leur niveau, il existe deux profonds sillons antéro-postérieurs que comble un tissu graisseux abondant. — Son *sommet* s'attache aux deux tubérosités de la face inférieure du calcanéum. — *Sa base*, irrégulièrement découpée, se trouve au niveau des articulations métatarso-phalangiennes.

L'aponévrose plantaire moyenne est essentiellement constituée par des fibres à direction *longitudinale*. — La plupart de ces fibres s'insèrent sur les tubérosités calcanéennes ; quelques-unes paraissent se continuer avec des fibres du tendon d'Achille. Anormalement, on les a vues faire suite au tendon du plantaire grêle, disposition de grand intérêt au point de vue de la signification et des homologies de ce muscle. — Ces fibres, d'abord réunies en une nappe con-

tinue, se divisent ensuite en cinq bandelettes. La bandelette interne est ordinairement peu marquée; c'est pour cela que quelques auteurs ne la décrivent pas. — Ces bandelettes cheminent en avant des tendons fléchisseurs et, arrivées un peu au-dessus des articulations métatarso-phalangiennes, se divisent en trois languettes ; la médiane qui envoie quelques fibres au ligament palmant interdigital, puis va s'insérer à la face profonde de la peau; les latérales, qui contournent le tendon fléchisseur. Quelques-unes de leurs fibres s'insèrent sur le ligament transverse profond du métatarse, les autres perforent ce ligament et longent les parties latérales des articulations métatarso-phalangiennes, en appliquant sur ces dernières le tendon des interosseux, pour aller se continuer au-dessus du tendon de l'extenseur avec les fibres qui ont contourné la face opposée de l'articulation.

Fig. 208. — Aponévrose plantaire.

A ces fibres à direction longitudinale s'ajoutent quelques *fibres transversales*, clairsemées. On en rencontre quelques-unes un peu en avant de l'origine calcanéenne de l'aponévrose plantaire moyenne, qu'elles réunissent aux aponévroses plantaires externe et interne et à la peau qui recouvre ces dernières. Au niveau des têtes métatarsiennes, il existe d'autres fibres transversales, plus superficiellement placées que les fibres longitudinales, à trajet un peu irrégulier, et qui constituent par leur réunion une sorte de ligament transverse superficiel, beaucoup moins marqué que la formation homologue de la main.

Des bords de l'aponévrose plantaire moyenne se détachent un certain nombre de fibres *obliques*, qui ne sont que des fibres longitudinales, à insertion calcanéenne, déviées de leur direction primitive. Parmi ces fibres, *les unes* restent superficielles et se perdent sur les aponévroses plantaires interne et externe; peu nombreuses en dehors, elles se détachent en assez grand nombre de la partie inférieure du bord interne de l'aponévrose plantaire moyenne; parmi ces dernières, un assez grand nombre va se perdre à la face profonde de la peau de la partie antérieure de la région plantaire interne; — *les autres* se dirigent vers la profondeur et prennent part à la constitution des cloisons intermusculaires.

En dedans, ces fibres profondes s'accolent aux fibres du tendon d'origine de

l'abducteur du gros orteil, et peuvent être regardées comme faisant partie de ce tendon, car elles se continuent avec les fibres charnues du muscle; quelques-unes d'entre elles vont cependant s'attacher sur le tubercule du scaphoïde et le bord inférieur du premier cunéiforme, en se confondant avec le tendon du jambier postérieur. En dehors, elles se dirigent obliquement vers le bord externe du pied, et s'insèrent à la gaine du péronier latéral, à la crête du cuboïde et même à l'extrémité postérieure du cinquième métatarsien.

On peut rattacher au système des fibres transversales de l'aponévrose plantaire moyenne le *ligament palmant interdigital*; absolument semblable au ligament homologue que j'ai décrit à la main; il ne mérite pas une description spéciale, étant moins épais et beaucoup moins nettement limité que celui-ci.

L'aponévrose plantaire moyenne a pour rôle principal de maintenir la concavité de la voûte osseuse du pied; à ce point de vue, on peut la regarder comme une annexe du squelette. — De plus, formant un plan résistant, au-dessus des veines sous-cutanées du pied, elle permet la compression de ces veines et l'expression du sang qu'elles contiennent, au moment où le pied repose sur le sol. Elle favorise donc la progression du sang veineux et joue par conséquent un rôle analogue à celui que nous avons signalé pour l'aponévrose palmaire.

Aponévrose plantaire interne. — En arrière, l'aponévrose plantaire interne est constituée par une fine toile celluleuse, difficile à disséquer et qui laisse voir par transparence les muscles sous-jacents; elle s'épaissit en avant où elle est renforcée par des fibres se détachant du bord interne de l'aponévrose moyenne. En arrière, elle s'insère sur le calcanéum; en avant, elle se perd insensiblement sur la terminaison de la bandelette que l'aponévrose plantaire moyenne envoie au gros orteil; en dedans, elle se termine sur l'aponévrose plantaire moyenne et sur la cloison intermusculaire interne. — En dehors, elle se continue avec le ligament annulaire interne et l'aponévrose dorsale superficielle, non sans adhérer assez fortement au bord interne du pied.

Recouverte par la peau à laquelle elle adhère intimement, elle recouvre l'abducteur et le court fléchisseur du gros orteil.

Aponévrose plantaire externe. — Elle présente un aspect très différent, suivant qu'on l'examine dans sa partie antérieure ou dans sa partie postérieure. — En arrière, elle est très résistante, et son épaisseur le cède à peine à celle de l'aponévrose moyenne. A ce niveau, elle est constituée par un trousseau résistant qui se divise bientôt en deux faisceaux divergents : l'un, externe, beaucoup plus fort, va s'attacher à la partie inférieure de la tubérosité du cinquième métatarsien et constitue le ligament calcanéo-métatarsien de quelques auteurs; l'autre, interne, moins résistant, se dirige en avant et en dedans et va se fusionner avec les deux ou trois dernières bandelettes longitudinales de l'aponévrose plantaire moyenne. — Entre ces deux faisceaux de bifurcation, on en aperçoit quelquefois un troisième, qui se perd sur la partie mince ou celluleuse de l'aponévrose plantaire externe. — Cette partie celluleuse, qu'on peut opposer à la partie précédente ou tendino-aponévrotique, commence en arrière dans l'interstice compris entre les deux faisceaux externe et interne de celle-ci; en bas, elle se perd sur la gaine fibreuse des fléchisseurs du gros orteil; en dedans, elle se continue avec la cinquième bandelette de l'aponévrose moyenne, et en dehors avec l'aponévrose dorsale superficielle.

Aponévrose plantaire profonde. — L'aponévrose plantaire profonde, ou interosseuse plantaire, tapisse la face inférieure des muscles interosseux. — Fixée latéralement sur le bord inférieur du premier et du cinquième métatarsiens, elle se perd en arrière sur les ligaments de la face plantaire du tarse. En avant, elle s'épaissit pour former le ligament intermétatarsien transverse profond, renforcé par les fibres que nous avons décrites comme venant de l'aponévrose plantaire moyenne.

Loges de la face plantaire. — Les feuillets aponévrotiques, que je viens de décrire, divisent la région plantaire en trois loges : loges plantaire moyenne, interne et externe. La première est séparée des deux antres par les *cloisons intermusculaires interne et externe* (Voy. fig. 201). Je rappelle que ces cloisons sont une dépendance de l'aponévrose plantaire moyenne. — L'externe est essentiellement constituée par des fibres dont la plupart sont en réalité des fibres tendineuses constituant l'origine de l'abducteur du gros orteil. Ces fibres sont elles-mêmes reliées au bord interne du pied par des trousseaux fibreux ou tendineux, dont les uns s'insèrent sur le premier cunéiforme et le scaphoïde, et dont les autres appartiennent à l'expansion terminale du jambier postérieur. Cette cloison est d'ailleurs très incomplète; elle n'existe pas en arrière, là où les organes passent du canal calcanéen dans la région plantaire moyenne. Elle n'existe pas non plus en avant, là où le long et le court fléchisseur du gros orteil et les deux adducteurs de ce dernier passent dans la loge plantaire interne. — L'artère et le nerf plantaires internes perforent d'ordinaire cette cloison au-dessus du large orifice qui donne passage aux muscles.

La cloison intermusculaire externe est essentiellement constituée par des fibres obliques en bas, en avant et en dehors, qui passent au-dessus de l'abducteur du petit orteil pour aller s'attacher au grand ligament calcanéo-cuboïdien, à la crête du cuboïde, à la gaine du long péronier latéral et à l'extrémité postérieure du cinquième métatarsien. Elle est incomplète en haut, ce qui permet à l'abducteur du petit orteil, qui s'attache sur le calcanéum au-dessus du court fléchisseur plantaire, de pénétrer dans la loge plantaire externe. Elle est également incomplète là où passe le court fléchisseur du petit doigt.

Des trois loges de la face plantaire, la moyenne est la plus importante; elle contient non seulement les muscles de la région plantaire moyenne, mais même l'adducteur oblique et transverse, et le faisceau externe du court fléchisseur du gros orteil. Elle contient aussi les vaisseaux et nerfs plantaires externes et une partie du nerf plantaire interne.

La loge plantaire interne ne contient que l'abducteur et le faisceau interne du court fléchisseur du gros orteil, l'artère plantaire interne et une partie du nerf du même nom; les adducteurs oblique et transverse, ainsi que le tendon du long fléchisseur propre, pénètrent dans la loge pour gagner leurs insertions.

La loge plantaire externe renferme l'abducteur, le court fléchisseur et l'opposant du petit orteil, ainsi que le dernier interosseux plantaire.

APONÉVROSES DORSALES

Les aponévroses dorsales sont au nombre de trois : l'aponévrose superficielle, l'aponévrose du pédieux, l'aponévrose interosseuse dorsale.

[POIRIER.]

L'aponévrose superficielle recouvre toute la face dorsale du pied. Latéralement, elle se continue en partie avec les aponévroses plantaires externe et interne, non sans adhérer aux bords du squelette du pied. En haut, elle fait suite au ligament annulaire antérieur; en bas, elle se perd sur les gaines digitales des tendons extenseurs. Sa face superficielle est séparée des téguments par les veines et les nerfs sous-cutanés; sa face profonde recouvre les tendons du jambier et du péronier antérieur et les tendons extenseurs.

L'aponévrose du pédieux, lame celluleuse extrêmement mince, naît en dehors du bord externe du pied, recouvre la face superficielle du muscle, l'artère pédieuse et le nerf tibial antérieur, s'engage ensuite sous le tendon de l'extenseur propre du gros orteil et se termine sur l'aponévrose superficielle au-dessus de ce tendon.

L'aponévrose interosseuse dorsale, sous-jacente au pédieux, recouvre les interosseux et la face dorsale des métatarsiens. Elle est en réalité formée de quatre lamelles distinctes qui quoique très minces possèdent une certaine résistance.

Loges de la face dorsale. — Ces feuillets aponévrotiques divisent la région dorsale du pied en deux loges : une loge supérieure contenant les tendons des longs extenseurs, du jambier antérieur et du péronier antérieur; — et une loge profonde contenant le pédieux et l'artère pédieuse accompagnée du nerf tibial antérieur.

GAINES SYNOVIALES TENDINEUSES DU PIED

Analogues dans leurs dispositions générales aux gaines tendineuses de la main, les gaines tendineuses du pied sont réparties, comme les tendons auxquels elles sont annexées, en gaines dorsales, externes et plantaires.

Gaine du jambier antérieur. — La plus interne des gaines dorsales du cou-de-pied; elle commence haut dans la jambe, débordant le bord supérieur du ligament annulaire, suit le tendon du jambier et finit au voisinage de l'interligne astragalo-scaphoïdien. Sa longueur varie de 6 à 8 cm. — Au niveau du cul-de-sac supérieur, cette gaine présente constamment un cornet séreux, haut de 2 cm., qui va se continuer avec le méso qui se détache de la face profonde du tendon sur toute sa longueur.

Au tendon jambier antérieur est annexé un autre organe séreux constitué par une bourse séreuse placée tout près de l'insertion du tendon, entre celui-ci et la gouttière cunéenne. Cette bourse communique parfois avec la synoviale de l'articulation cunéo-métatarsienne ou avec la grande gaine synoviale tendineuse du jambier. Je n'ai observé cette dernière communication qu'une seule fois; dans ce cas la gaine tendineuse, très allongée par l'addition de la cavité séreuse, descendait jusqu'à l'interligne cunéo-métatarsien. — Cannieu aurait observé deux fois la communication de cette gaine avec la suivante au niveau du cul-de-sac supérieur.

Gaine de l'extenseur propre du gros orteil. — La gaine séreuse annexée au tendon de l'extenseur propre du gros orteil commence plus bas que la précédente, sous le ligament frondiforme de ce tendon. Sa limite inférieure est plus difficile à préciser : le plus souvent, elle finit un peu au-dessus de l'interligne cunéo-métatarsien; plus rarement, elle descend au delà de l'in-

terligne cunéo-métatarsien, s'avançant plus ou moins sur la face dorsale du premier métatarsien. Bouchard l'a rencontrée une fois se prolongeant jusqu'au milieu de la première phalange du gros orteil. Ces différences tiennent à ce que la gaine tendineuse est ou n'est pas entrée en communication avec une bourse séreuse que l'on rencontre, sur le prolongement de la gaine, au niveau de l'articulation cunéo-métatarsienne.

Indépendamment de cette bourse séreuse, placée, je le répète, sur le prolongement de la gaine synoviale du tendon et décrite par les auteurs comme compartiment de cette gaine, au niveau de la saillie formée par l'articulation cunéo-métatarsienne, on peut rencontrer, au même niveau, mais plus profondément, entre la face profonde du tendon et les os, une deuxième bourse séreuse. Cette dernière, bien décrite récemment par M. Morestin (*Soc. anat.*, octobre 1894) peut rester isolée, tant de la gaine synoviale que de la bourse séreuse qui prolonge parfois celle-ci; plus souvent, elle communique avec la séreuse superficielle par un orifice ovalaire, de dimensions variables. Pour voir cette communication, il faut, après avoir incisé la séreuse superficielle placée sur le prolongement de la gaine et communiquant parfois avec elle, il faut, dis-je, saisir et attirer avec deux pinces les parois latérales de la séreuse incisée; on verra alors le mince feuillet celluleux qui la sépare de la bourse séreuse profonde, et au milieu de ce feuillet transparent l'hiatus qui fait communiquer les deux séreuses.

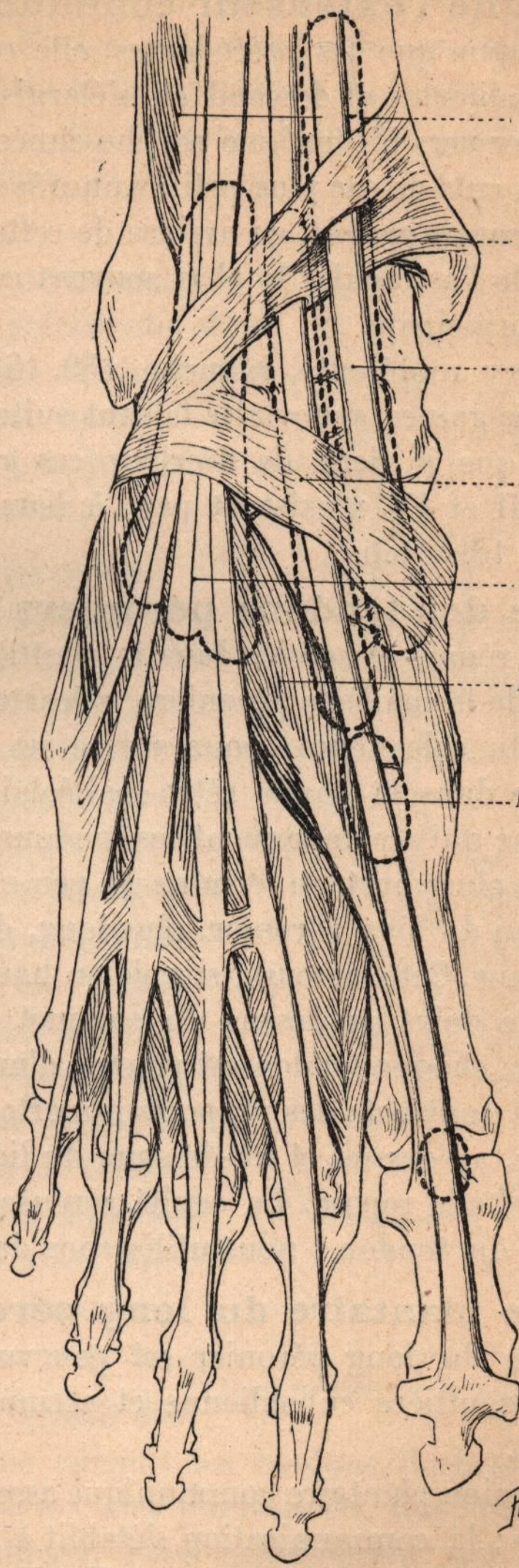

FIG. 209. — Ligament annulaire, tendons et synoviales tendineuses de la face dorsale du cou-de-pied et du pied.

En résumé, on peut rencontrer en outre de la gaine synoviale qui descend le long du tendon extenseur propre du pouce, non pas, comme on l'a dit, une bourse séreuse cunéo-métatarsienne, mais deux bourses séreuses, superposées au niveau de l'interligne cunéo-métatarsien. Ces deux séreuses peuvent communiquer entre elles et avec la gaine synoviale du tendon, gaine dont les dimensions sont variables suivant que cette communication existe ou non.

[POIRIER.]

Dans quelques cas très rares, on peut encore rencontrer une bourse séreuse très petite, au niveau de la tête du métatarsien, entre le tendon extenseur propre du gros orteil et le tendon du chef interne du pédieux (fig. 209).

Gaine de l'extenseur commun des orteils. — Plus large, mais moins longue que les précédentes, elle commence un peu au-dessus du ligament frondiforme et descend en s'élargissant sur la face dorsale du pied, pour se terminer vers l'interligne scapho-cunéen par un grand cul-de-sac, subdivisé parfois en culs-de-sac plus petits annexés à chaque tendon.

On rencontre parfois, en arrière de cette gaine, une bourse séreuse répondant à la tête de l'astragale; le plus souvent cette bourse séreuse communique avec la gaine principale.

Bourgery représente, planche 159, fig. 4 du tome II de son magnifique atlas, trois gaines synoviales faisant suite à la gaine commune de l'extenseur commun que je viens de décrire; ces gaines annexées aux tendons des orteils II, III et IV, n'existent pas; à leur place on trouve seulement un tissu celluleux très lâche.

Gaine des tendons péroniers latéraux. — Les tendons péroniers latéraux, réunis et accolés dans la gouttière qu'ils ont creusée sur la face postérieure de la malléole péronière, s'écartent au niveau du tubercule de la face externe du calcanéum, pour suivre un trajet différent. Leur gaine séreuse, commune dans la partie rétro-malléolaire, se divise inférieurement en deux culs-de-sac qui accompagnent les tendons séparés : le cul-de-sac qui suit le court péronier, plus court, se termine un peu en avant de l'interligne calcanéo-cuboïdien; celui du long péronier, plus long, descend jusqu'à l'entrée de la gouttière cuboïdienne. Cette séreuse, simple en haut, bifurquée en bas, commence à deux travers de doigt au-dessus du sommet de la malléole : dans son cul-de-sac supérieur, chaque tendon est pourvu d'un beau cornet séreux. Derrière la malléole, elle contracte des rapports importants avec la synoviale articulaire tibio-tarsienne, au-dessus et au-dessous du ligament péronéo-astragalien postérieur sur lequel elle repose. La cavité séreuse se prolonge un peu plus sur la face profonde du tendon : nous utiliserons dans un instant cette remarque.

Gaine plantaire du long péronier. — Dans son trajet plantaire, le tendon du long péronier est pourvu d'une gaine séreuse qui commence dans la gouttière cuboïdienne et accompagne le tendon jusque près de son insertion.

Cette gaine plantaire communique assez souvent avec la gaine supérieure des péroniers; la communication s'établit à l'entrée de la gouttière cuboïdienne, et *sur la face profonde du tendon*. Tandis que les culs-de-sac de la gaine supérieure et de la gaine plantaire s'adossent ou restent à quelque distance l'un de l'autre sur la face superficielle du tendon, ils se rapprochent beaucoup plus sur la face profonde, osseuse, de celui-ci. Là, ils sont seulement séparés par une lamelle celluleuse transparente, qui peut disparaître.

On dit que toujours les deux gaines restent indépendantes. Je puis affirmer que la communication est fréquente : on la constatera dans un tiers des cas environ, pour peu qu'on veuille la chercher en suivant la face profonde du tendon.

Gaine du jambier postérieur. — Longue de 7 à 8 centimètres, elle commence à trois travers de doigt au-dessus du sommet de la malléole, descend le long du tendon dans la gouttière rétro-malléolaire et accompagne le tendon jusqu'à son insertion au scaphoïde, s'étendant un peu plus bas sur la face profonde que sur la face superficielle. — Parfois, elle descend un peu moins bas : on trouve alors une bourse séreuse entre la face profonde du tendon et le ligament calcanéo-scaphoïdien inférieur. — En général, le tendon jambier postérieur est libre de tout méso à l'intérieur de sa gaine séreuse.

Gaine du long fléchisseur commun. — Située en arrière et en dedans de la précédente, dont elle est séparée par une cloison cellulo-fibreuse fort mince, elle commence un peu moins haut, mais se prolonge plus bas sur le tendon, jusqu'au niveau de l'interligne scapho-cunéen.

Gaine du long fléchisseur propre du gros orteil. — Plus profondément située que les précédentes, comme le tendon auquel elle est annexée, elle commence plus bas, à un centimètre au-dessus de l'interligne tibio-tarsien, descend avec le tendon dans la gouttière astragalienne, puis sous la petite apophyse du calcanéum et va se terminer un peu en avant et au-dessus de la précédente, vers l'interligne scapho-cunéen. Dans cette dernière partie de son trajet, la gaine du long fléchisseur propre croise la gaine du fléchisseur commun et passe au-dessus d'elle, comme le tendon qu'elle accompagne croise le tendon fléchisseur commun. A ce point de croisement les deux séreuses, adossées, ne sont séparées que par un mince feuillet celluleux : assez souvent, deux fois sur dix environ, une communication s'établit entre les deux gaines, en ce point.

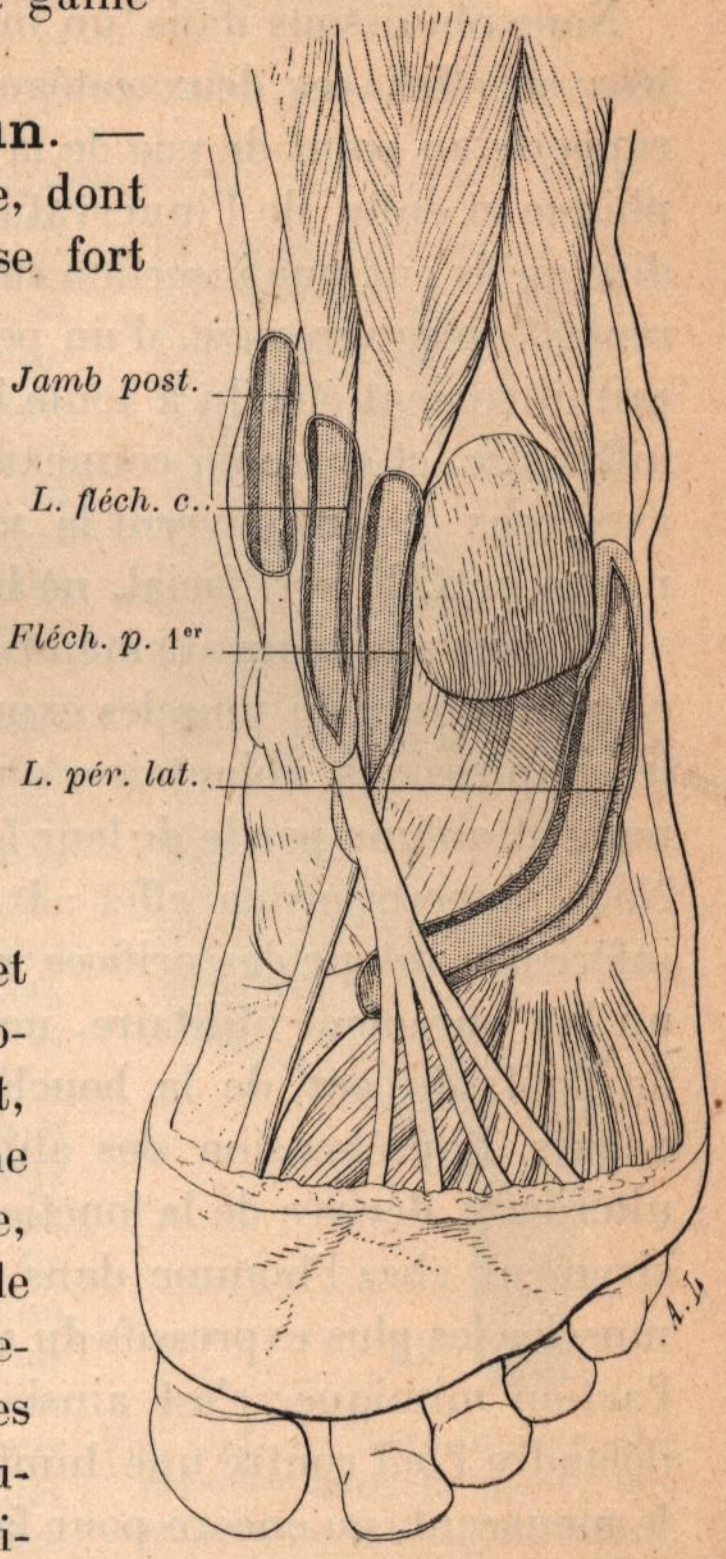

Fig. 210. — Tendons et synoviales tendineuses de la plante du pied.

Gaines phalangiennes. — Au niveau des orteils, dans le canal ostéo-fibreux que suivent les tendons fléchisseurs, on trouve, annexées à ces tendons, des synoviales tendineuses, fort analogues à celles que nous avons étudiées aux doigts. Elles commencent sur les têtes métatarsiennes et se poursuivent jusqu'à l'insertion du tendon à la phalange unguéale. La plus longue est celle du gros orteil qui s'avance souvent de deux ou trois centimètres sous le métatarsien. — Contrairement à ce qui se passe à la main, les gaines phalangiennes des orteils restent toujours à grande distance des gaines tarsiennes, avec lesquelles elles ne communiquent jamais.

CHAPITRE QUATRIÈME

MUSCLES PEAUCIERS DU COU ET DE LA TÊTE

par A. CHARPY[1]

Nous réunissons dans un même chapitre le peaucier du cou et ceux de la tête; en effet, ces deux catégories de muscles ont entre elles les plus étroits rapports au point de vue de la disposition, de l'origine, de la situation topographique et enfin de l'innervation. Tous ces muscles sont des peauciers, c'est-à-dire qu'ils ont une insertion cutanée; les peauciers de la tête dérivent, par différenciation progressive, d'un peaucier primitif cervico-facial; le peaucier du cou, primitivement étendu à toute la face, en occupe encore chez l'homme la partie inférieure, et entre en connexion avec un grand nombre de ses muscles, même avec ceux qui recouvrent la voûte crânienne; enfin, tous sont innervés par le même nerf, le nerf facial, né lui-même au voisinage de l'arc hyoïdien.

Plusieurs auteurs allemands les décrivent aujourd'hui sous le nom de *muscles mimiques* ou muscles expressifs, ayant pour rôle de traduire extérieurement les impressions, volontaires ou non, de la vie cérébrale. Mais ce n'est là certainement qu'une partie de leur fonction, et non pas toujours la plus importante. Nous observerons en effet : 1° que ces muscles apparaissent chez les vertébrés inférieurs autour des orifices naturels qu'ils servent à ouvrir ou à fermer, dans un but purement utilitaire, non expressif; tels sont les mouvements de l'oreille, de l'œil, du nez, de la bouche, dans la perception des sons, des images, des odeurs, la préhension des aliments. Le caractère mimique est une fonction ultérieure, dérivée de la fonction organique; celle-ci existe encore presque exclusivement chez l'homme dans les premiers mois de la vie. — 2° Que même les muscles les plus expressifs du visage humain ont une action utilitaire qui prime l'action mimique; c'est ainsi que le sourcilier se contracte plus souvent pour défendre l'œil contre une lumière trop vive ou contre des corps étrangers qui le menacent, ou encore pour faciliter la vision à distance, que pour exprimer la réflexion ou la colère. La plupart des muscles de la bouche fonctionnent surtout pour la préhension et la mastication des aliments, ou pour des actes respiratoires, et le buccinateur, si important comme muscle nutritif, ne remplit qu'un rôle bien effacé comme muscle physionomique.

Les muscles peauciers sont groupés autour des orifices naturels et agissent comme dilatateurs ou constricteurs de ces orifices. De là une classification logique, tout à la fois topographique et fonctionnelle. Nous décrirons d'abord le peaucier du cou, père des autres muscles, selon Gegenbaur; puis nous répartirons ceux-ci suivant les organes des sens auxquels ils sont annexés; de là, les groupes suivants :

I. — *Muscle peaucier du cou.*

II. — *Muscles de l'oreille externe.* . . . . . { Auriculaires antérieur, supérieur et postérieur.

1. Les alinéas en petit texte, intitulés : *Variétés et Anomalies*, sont dus à M. P. Poirier.

III. — *Muscles des paupières*	Occipital, frontal, pyramidal. Orbiculaire des paupières, sourcilier.
IV. — *Muscles du nez*	Transverse, dilatateur des narines. Myrtiforme.
V. — *Muscles des lèvres.*	Risorius, grand zygomatique. Petit zygomatique, releveur superficiel, releveur profond. Canin, triangulaire des lèvres. Carré, houppe du menton. Buccinateur. Orbiculaire des lèvres, incisifs supérieur et inférieur.

Caractères communs aux muscles peauciers. — Les muscles peauciers présentent un certain nombre de caractères communs :

1° Ils sont disposés en sens *radié* ou en sens *concentrique* autour des orifices. Henle a distingué trois couches, une couche transversale superficielle, une couche verticale, et une couche transversale profonde (le buccinateur notamment); cette distinction est en partie arbitraire, car on est obligé de faire rentrer les muscles à direction oblique dans la classe des muscles verticaux ou des transversaux.

Fig. 211. — Terminaison des muscles dans la peau (d'après Podwyssozki).

2° Ils présentent, dans leur forme typique, une insertion osseuse fixe, et une insertion cutanée mobile. Mais l'insertion osseuse peut être remplacée par une insertion fibreuse, comme il arrive pour le muscle frontal, les auriculaires supérieur et antérieur qui sont fixés à l'épicrâne, le transverse du nez et le risorius insérés tous deux sur une aponévrose. Les deux insertions peuvent même être encore plus modifiées. La portion palpébrale de l'orbiculaire des paupières va d'un ligament fibreux à un autre ligament fibreux, le dilatateur des narines se fixe par ses deux extrémités sur un cartilage, et l'orbiculaire des lèvres s'épuise à ses deux bouts dans le plan cutanéo-muqueux. En général, les fibres des insertions osseuses sont rouges et compactes, celles des insertions cutanées sont pâles et éparpillées.



Fig. 212. — Terminaison des muscles dans la peau; terminaisons intra-épithéliales, d'après Podwyssozki. — Partie de la figure précédente, vue à un plus fort grossissement.

Les insertions cutanées se font suivant une disposition étudiée par Podwyssozky (*Arch. f. microsc. Anatomie*, 1887). Arrivées au voisinage de l'épithélium, les fibres musculaires se décomposent en fibrilles isolées en pinceau, qui aboutissent chacune à une fibrille tendineuse. Celles-ci s'entre-croisent en réseau et vont se fixer, le plus grand nombre dans les renflements épithéliaux interpapillaires, et quelques-unes dans l'épithélium de la papille elle-même. La terminaison se fait de la façon suivante : un certain nombre de fibrilles tendineuses se confondent avec la membrane basale du derme qui est sans doute elle-même constituée par un réseau fibrillaire; les autres traversent cette membrane et se perdent dans les espaces intercellulaires de l'épithélium en se fixant probablement au ciment.

L'auteur, qui a étudié quelques animaux domestiques et l'homme, a trouvé cette disposition très développée chez le lapin. Il pense qu'elle est en rapport avec la mimique si active des lèvres chez cet animal; par cette terminaison intra- ou juxta-épidermique et par la dissociation de leurs fibres, les peauciers peuvent faire mouvoir la couche épithéliale et commander à des territoires extrêmement restreints. Peut-être y a-t-il aussi une action vaso-motrice exercée sur les capillaires de la papille par les fibres musculaires qui enlacent ces vaisseaux.

Il n'est pas dit d'ailleurs que toutes les insertions des peauciers soient épithéliales; vrai-

semblablement, d'autres se font par fixation des fibres musculaires aux faisceaux fibreux du derme ou mieux du tissu sous-dermique très dense en certaines régions de la face.

3° La plupart des muscles peauciers n'ont pas de gaine aponévrotique, soit à cause de leur éparpillement, soit parce qu'un certain nombre sont plongés dans une graisse molle. Il faut faire exception pour les muscles auriculaire et occipito-frontal qu'enveloppe un dédoublement de l'aponévrose épicrânienne, le buccinateur qui a un feuillet lamelleux sur sa face externe, le peaucier du cou qui possède un fascia.

4° Sur tous les sujets, un certain nombre de muscles, variables d'ailleurs, sont *continus* avec les muscles voisins, soit par accolement exact des deux bords sur un certain trajet, soit le plus souvent par échange de fibres musculaires. Telles sont les anastomoses du peaucier avec le carré du menton, de l'orbiculaire des paupières avec les zygomatiques, du temporal superficiel avec le frontal. Cette continuité est bien plus marquée chez les singes inférieurs; l'homme possède les muscles les plus différenciés, les plus indépendants; mais cette indépendance n'est jamais absolue, les anastomoses excentriques indiquent encore l'origine de chaque muscle dans le masque continu du peaucier qui s'est progressivement segmenté. L'embryon humain présente souvent la disposition simienne, qui se transforme par la suite en muscles autonomes.

Le type fusionné se rencontre surtout chez les sujets à musculature vigoureuse. Chudzinski a constaté que chez les nègres les muscles de la face sont très intriqués, et forment un masque en apparence uniforme, ce qui est dû soit au plus grand nombre de fibres musculaires, soit à leurs anastomoses plus fréquentes. Le type discontinu est au contraire celui des sujets aux traits fins, à musculature un peu grêle.

5° Le développement de la musculature faciale est loin d'être toujours régulier. Il peut varier dans son ensemble et dans ses parties. La musculature totale est sur certains sujets très prononcée, sur d'autres très affaiblie, comme il arrive d'ailleurs pour tous les muscles du corps; mais on observe aussi des différences régionales. On peut voir prédominer les muscles des paupières, ou bien les muscles des lèvres. Cruveilhier a noté que certains muscles présentent un volume inversement proportionnel, comme le releveur superficiel et le releveur profond de la lèvre supérieure, ou directement proportionnel et corrélatif comme le buccinateur et l'orbiculaire, le triangulaire avec le grand zygomatique, le frontal avec le sourcilier, l'orbiculaire et le pyramidal. Ce sont là des groupements fonctionnels agissant par synergie ou par antagonisme.

6° Les variations sont plus fréquentes sur les muscles de la face que sur tous les autres muscles du corps, soit parce que leur dérivation d'un muscle unique et commun laisse subsister dans les muscles isolés des traces différentes de la continuité originelle, soit parce que l'exercice éminemment variable des organes des sens et des expressions mimiques pousse les muscles dans des voies spéciales et leur crée des formes individuelles que transmet l'hérédité. Ces variations portent sur le nombre, le volume, la forme, la disposition des muscles, et influent considérablement sur les caractères de la physionomie.

7° Tous les muscles peauciers sont innervés par le *nerf facial*. La sphère de distribution de ce nerf s'étend depuis l'occipital jusqu'au peaucier du cou; il commande donc à des muscles synergiques et à des muscles antagonistes : la même branche préside à l'élévation et à l'abaissement du sourcil, à l'occlusion et à l'ouverture de la bouche. Au contraire les muscles masticateurs sous-jacents au peaucier, notamment le masséter et le temporal, reçoivent leur motricité du trijumeau par sa petite branche motrice ou branche masticatrice.

8° La dissection de ces muscles offre d'assez grandes difficultés, surtout pour ménager leurs insertions cutanées. On recommande de choisir des sujets vigoureux. Cruveilhier a basé sa description sur l'étude de têtes de suppliciés ou d'individus morts de mort violente, et il fait remarquer que les muscles de la face pâlissent et maigrissent avec une grande rapidité dans le cours des maladies; ils se décolorent aussi promptement après la mort.

Toutefois les sujets vigoureux présentent ce grand défaut, que leurs muscles sont continus et anastomosés; mieux vaut pour les débutants un sujet sec et maigre, non phtisique, dont les muscles soient bien distincts. Si l'on veut pousser l'étude un peu loin, il faut faire une double dissection, une par la face superficielle, une autre par la face profonde qui ménage mieux les insertions cutanées. Les figures 299 de l'*Anatomie chirurgicale* de B. Anger, et 84 du tome Ier de l'atlas de Bonamy et Beau représentent les muscles vus par leur couche profonde. Cruveilhier recommande aussi le trempage dans l'acide nitrique dilué qui dissout le tissu cellulaire et durcit les fibres des muscles.

I. — MUSCLE PEAUCIER OU PLATYSMA.

Le *muscle peaucier*, ainsi nommé par Winslow (*subcutaneus colli, platysma myoides* de Cooper) occupe la région antérieure et latérale du cou. Par ses extrémités, il s'étend sur la région pectorale et sur la région faciale. C'est un muscle large, très mince, irrégulièrement quadrilatère à grand axe vertical.

Il s'insère, *d'une part* : 1° à la peau de la région pectorale supérieure ou sous-claviculaire et de la région scapulaire deltoïdienne, sur le trajet d'une ligne étendue du deuxième cartilage costal à l'acromion ; 2° par des faisceaux postérieurs inconstants, à l'aponévrose cervicale superficielle, dans les points où elle recouvre, sur le bord externe du cou, le trapèze et le sterno-mastoïdien, et aux aponévroses parotidienne et massétérine ; — *d'autre part*, à sa partie supérieure : 1° à la base de l'éminence mentonnière, et en dehors d'elle à la lèvre externe du bord inférieur du maxillaire inférieur, en remontant jusqu'à la ligne oblique externe, sur laquelle il peut s'étendre en partie ; 2° à la peau de la commissure des lèvres et à la peau de la partie inférieure de la joue.

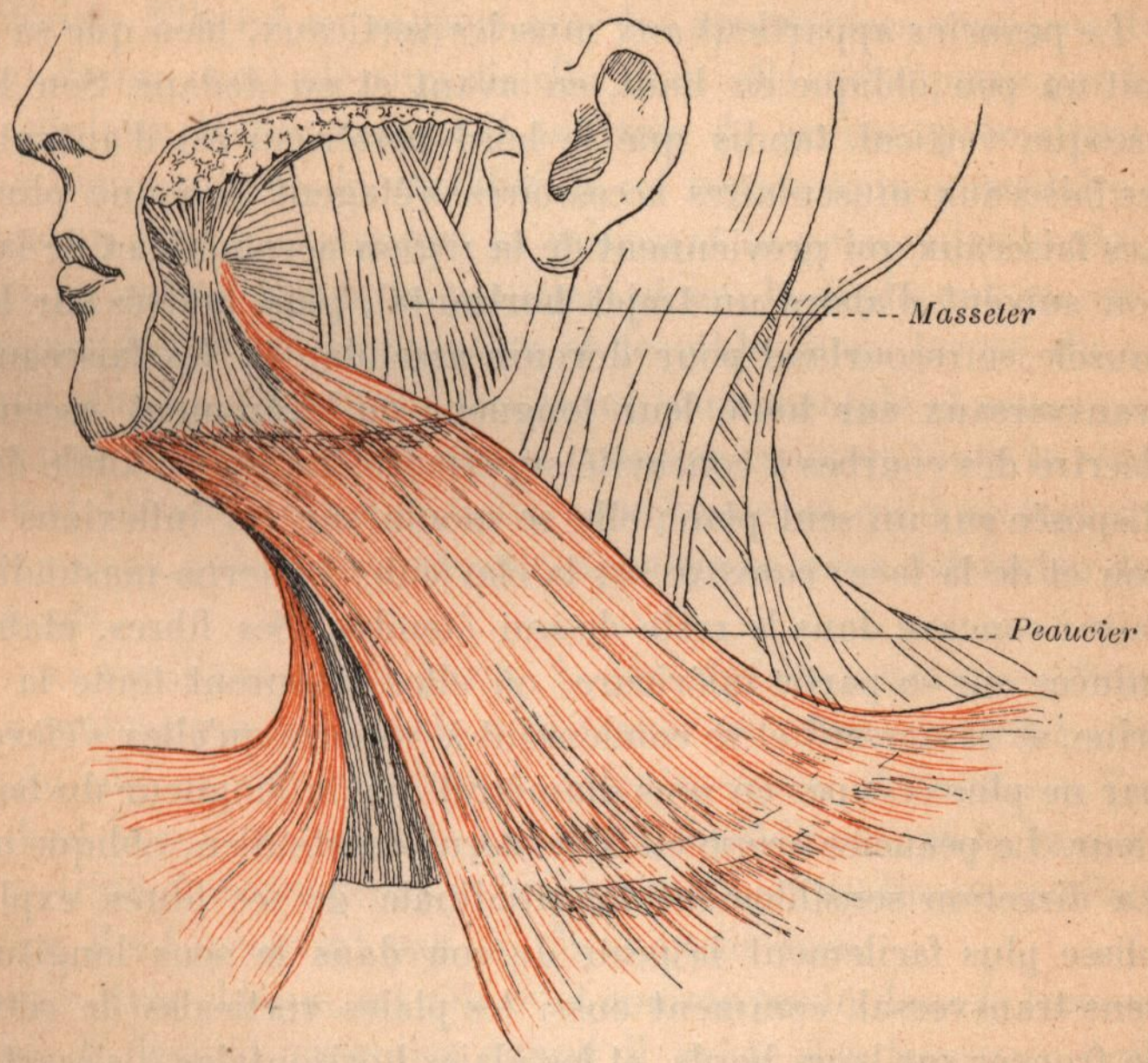

Fig. 213. — Muscle peaucier du cou.

Les insertions inférieures, qui se font sur la poitrine et l'épaule, sont des insertions *cutanées* ; c'est à tort que quelques auteurs leur attribuent pour points d'attache l'aponévrose thoracique et l'aponévrose deltoïdienne. Elles se font suivant une ligne sinueuse et oblique. Welcker a montré que, sur un sujet vigoureux, elles pouvaient supporter des poids successifs de 5 à 10 kil., et que la partie supérieure du muscle se déchirait avant que la partie cutanée fût rompue. Les insertions latérales, échelonnées le long du bord externe, appartiennent à des faisceaux inconstants. Quand elles sont complètes, elles se font en deux échelons ou nappes : une première qui émerge, par des fibres disséminées, du bord externe du cou au niveau du trapèze, de l'angle supérieur du triangle sus-claviculaire, et de la portion moyenne du sterno-mastoïdien ; une deuxième, qui recouvre la portion supérieure de ce dernier muscle, la région parotidienne et une partie de la région massétérine. On admet que toutes ces insertions laté-

rales sont des insertions *aponévrotiques*, qui se font sur l'aponévrose cervicale ou sur les gaines des muscles ; mais ce point n'est pas définitivement établi, il se pourrait que ce fussent encore des insertions cutanées.

Les insertions supérieures ou faciales se font, elles aussi, suivant deux lignes horizontales échelonnées, une première osseuse, qui comprend le bord maxillaire dans sa moitié antérieure, jusqu'au voisinage du muscle masséter, et coupe la joue en deux moitiés supérieure et inférieure ; une seconde, cutanée. Nous verrons plus loin que ces insertions faciales manquent de netteté, à cause des échanges de fibres musculaires qui se font entre le peaucier et les muscles voisins.

Le peaucier appartient aux muscles verticaux, bien que sa direction générale soit un peu oblique en haut, en avant et en dedans. Son bord antérieur est presque vertical, tandis que le bord postérieur est d'autant plus oblique que les faisceaux musculaires accessoires s'étagent sur une plus grande hauteur. Les faisceaux qui proviennent de la région acromiale et de la partie latérale du cou suivent d'abord un trajet horizontal, puis, arrivés sur le bord externe du muscle, se recourbent pour devenir ascendants ; les faisceaux parotidiens sont transversaux sur toute leur longueur ou légèrement ascendants, et peuvent décrire des courbes à concavité supérieure. La masse totale du muscle n'est pas disposée sur un seul plan ; elle se moule sur les inflexions de la poitrine, du cou et de la face : convexe sur la clavicule, le sterno-mastoïdien, le bord maxillaire ; concave dans le reste de son étendue. Ses fibres, plates et comme disséminées sur sa partie inférieure, où elles mesurent toute la largeur de la poitrine, se ramassent et se condensent à mesure qu'elles s'élèvent ; elles finissent par ne plus occuper en sens diamétral que la longueur du bord maxillaire inférieur. Le peaucier croise en X le sterno-mastoïdien, oblique en bas et en avant. La direction sensiblement longitudinale de ses fibres explique comment on plisse plus facilement la peau du cou dans le sens longitudinal que dans le sens transversal, comment aussi les plaies verticales de cette région tendent à se froncer sur leurs bords, et les plaies horizontales à s'écarter.

Les deux peauciers, convergeant l'un vers l'autre, se rencontrent par leurs bords antérieurs et s'entrecroisent sur la ligne médiane au-dessous du menton (30 fois sur 34, Schmidt).

Rapports. — Le peaucier est engainé dans un fascia à deux feuillets que l'on peut à la rigueur considérer comme une émanation du fascia superficialis de la peau et qui en tout cas s'unit avec lui au niveau des insertions thoraciques.

Sa *face antérieure* est en rapport avec la peau. Chez les sujets maigres, dans la région sous-hyoïdienne, la peau, ne présentant qu'une très mince couche adipeuse, semble faire corps avec le platysma, auquel elle est unie par des adhérences, peu serrées d'ailleurs, soit chez l'homme, soit chez les animaux ; de là un plan tégumentaire unique, cutanéo-musculaire, que l'on a comparé aux téguments du crâne ; de là aussi les difficultés du froncement transversal de la peau à la région cervicale. Chez les femmes, les enfants, et chez les hommes d'un certain embonpoint, une nappe graisseuse d'épaisseur variable s'interpose entre le muscle et la peau ; car malgré l'assertion de Meckel, aussi bien chez l'homme que chez les animaux, le peaucier est situé *sous le pannicule adipeux*. Dans la région sus-hyoïdienne, la couche graisseuse sous-cutanée

est plus importante, le peaucier devenant plus profond ; je trouve sur une femme obèse, au-dessous du menton une nappe graisseuse de 10 mm. au-dessus du platysma, et de 20 mm. au-dessous ; le double menton est donc produit par la graisse pré- et rétro-musculaire. Dans la région faciale, le peaucier est en partie recouvert par le triangulaire des lèvres et par le risorius qui le croise à angle droit ou à angle aigu.

Sa *face postérieure*, également tapissée par son fascia, couvre une vaste étendue et des régions très différentes, les régions sous-claviculaire, deltoïdienne supérieure, sus-claviculaire, sterno-mastoïdienne, sous-maxillaire, sus-hyoïdienne médiane, la partie inférieure de la joue et quelquefois les régions parotidienne et massétérine. Elle est en rapport avec les aponévroses sous-jacentes, surtout avec l'aponévrose cervicale superficielle, dont elle est séparée par une couche de tissu cellulaire lâche, rarement infiltrée de graisse, permettant le glissement du plan tégumentaire ; la mobilité de cet espace sous-musculaire est très grande, comme on peut s'en assurer en saisissant la peau entre les doigts (on saisit toujours en même temps le peaucier) et en la déplaçant ou en la fronçant ; elle permet les vastes ecchymoses et les phlegmons larges du cou. Nous avons indiqué plus haut la couche graisseuse sous-mentale et sous-maxillaire. Faisons observer dès maintenant que le peaucier recouvre toute la région sus-claviculaire, mal défendue par une faible aponévrose, et qu'il protège vraisemblablement les veines qui traversent cette aponévrose pour déboucher dans les vaisseaux profonds.

Le *bord antérieur* rectiligne est la partie la plus épaisse, surtout en haut ; on le voit dans la contraction du muscle se détacher en relief vigoureux. Avec le bord antérieur du côté opposé avec lequel il s'entre-croise, il limite un V ou triangle médian, dont le sommet est à la région sus-hyoïdienne, et la base à la région sternale ; ce triangle correspond à la région sous-hyoïdienne médiane ; à défaut du peaucier, il est recouvert par une forte aponévrose.

Le *bord postérieur*, très oblique, est mince et comme perdu dans le tissu cellulaire sous-cutané. Il devient irrégulier quand il existe des faisceaux postérieurs à fibres disséminées qui viennent successivement s'ajouter au muscle. Sur les limites de la face, et hormis le cas où il existe des fibres parotidiennes, le bord postérieur coupe ordinairement l'angle du maxillaire, tantôt le recouvrant, tantôt le laissant à découvert, suivant le volume très variable du muscle.

Le *bord supérieur*, qui répond à la ligne des insertions faciales, est irrégulièrement découpé. Le *bord inférieur* est constitué par une série de tendinets, faisant suite aux fibres musculaires ; ceux-ci traversent obliquement le pannicule adipeux du cou qu'ils séparent de celui de la poitrine et vont se terminer dans le derme.

La veine jugulaire antérieure, à son origine cutanée sous-mentale, est d'abord *par-dessus* le peaucier quand celui-ci présente son plan entrecroisé, puis elle le perfore pour devenir sus-aponévrotique. La veine jugulaire externe est dans toute son étendue *sous* le peaucier ; elle est contenue en haut dans un dédoublement de la gaine du sterno-mastoïdien, plus bas elle rampe sur l'aponévrose sus-claviculaire. Les nerfs du plexus cervical superficiel et les ganglions lymphatiques sont également sous-jacents au platysma.

Les deux portions *externe et interne*, que nous avons distinguées dans le

muscle, sont parfois séparées dans la région sous-maxillaire par un interstice celluleux, qui peut correspondre au passage de l'artère faciale sur la branche horizontale du maxillaire.

Action. — L'action du peaucier consiste dans le *soulèvement* de la peau du cou qui se tend au-devant du sterno-mastoïdien. Ce mouvement s'accompagne d'un *plissement longitudinal*, dû à la rigidité des fibres musculaires qui se détachent en cordes saillantes, et d'un *froncement transversal*, bien prononcé dans la région sus-hyoïdienne où la mobilité de la peau permet la formation de bourrelets curvilignes. En même temps, les deux insertions du muscle tendant à se rapprocher, la peau de la poitrine s'élève faiblement, et, tandis que le maxillaire inférieur s'écarte à peine de quelques millimètres, on voit la commissure des lèvres s'abaisser d'une manière notable, jusqu'à 2 et 3 centimètres, et découvrir les dents. Les lèvres s'élargissent et se tendent. La partie inférieure de la joue descend à son tour et les narines elles-mêmes sont entraînées par continuité de tissu dans ce mouvement qui attire en bas et en dehors les téguments de la face.

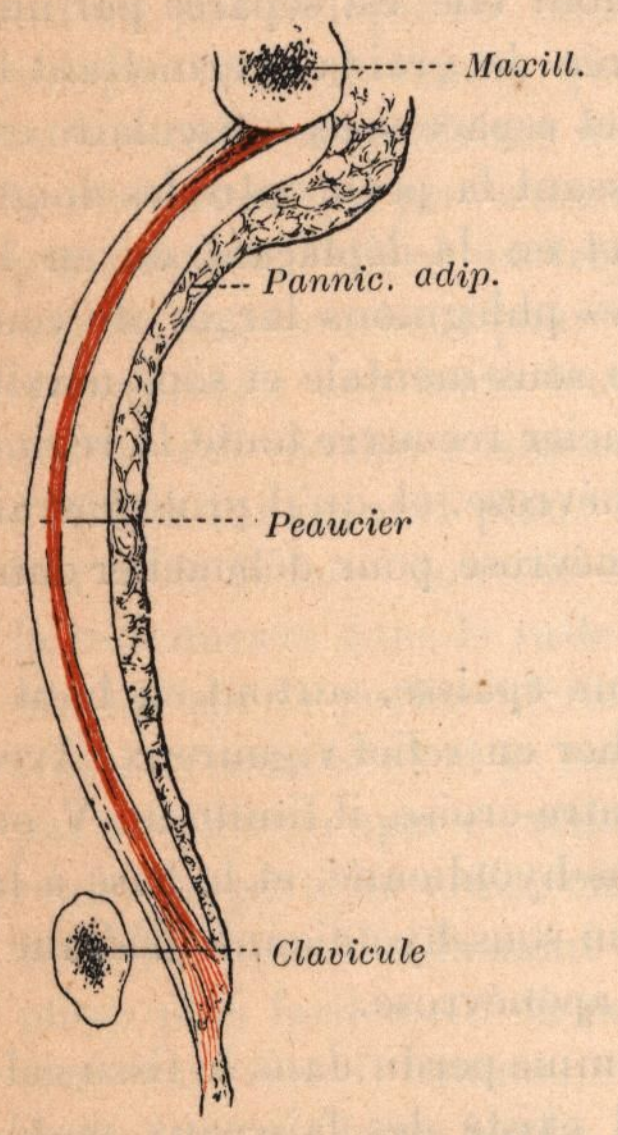

Fig. 214. — Coupe schématique du peaucier.

L'action du peaucier se manifeste dans trois circonstances différentes, dans l'effort, dans certaines émotions, dans la mastication ; — 1° Foltz (de Lyon) a le premier indiqué que le peaucier était un muscle de l'effort, qu'en soulevant la peau du cou il produisait la béance des veines sous-jacentes, empêchait par conséquent leur affaissement, favorisait la circulation par appel du sang veineux et contre-balançait la pression atmosphérique. De là, sa mise en jeu dans les grandes inspirations, dans l'effort thoracique, dans le chant, dans le vomissement. Peut-être même est-ce là sa fonction principale, car on ne concevrait pas qu'il eût persisté sur une aussi grande étendue, s'il ne servait qu'à exprimer des états aussi exceptionnels que la frayeur ; — 2° Il exprime en effet la frayeur, mais non pas seul, car sa contraction isolée est inexpressive, et n'acquiert un sens défini qu'à la condition d'être associée à celle du frontal, et à celle des abaisseurs de la mâchoire qui ouvrent la bouche. Aussi Darwin conteste-t-il la justesse de la dénomination *muscle de la frayeur* que lui a donnée Duchenne, l'expression de la peur étant la résultante de plusieurs muscles combinés. D'après Reynier (Paris, 1889) qui se fonde sur un certain nombre d'expériences, « la véritable action du peaucier du cou est d'être tenseur des téguments de la partie inférieure de la face et de jouer pour les peauciers situés au-dessous du front le rôle de régulateur des mouvements. Il se contracte dans les expressions énergiques, et de son association habituelle aux sentiments intenses il résulte que sa simple contraction volontaire, ou que la tension que l'on peut artificiellement donner aux téguments de la partie inférieure de la face, réveille l'énergie dans l'expression et dans les centres nerveux. » — 3° Henle a émis l'hypothèse que le peaucier

pouvait, en comprimant la glande parotide et la glande sous-maxillaire, favoriser l'excrétion de la salive; il fait remarquer qu'il suffit d'une contraction très faible pour agir sur des glandes tendues.

La contraction du peaucier est toujours involontaire à l'état normal, et se fait par excitation réflexe. Elle peut aussi cependant être provoquée par la volonté, et un grand nombre de personnes contractent plus ou moins leur peaucier volontairement, mais d'ordinaire très faiblement; j'ai vu sur un sujet qui s'est montré en public une contraction volontaire aussi intense que dans les photographies de Duchenne. Il faut se rappeler que le peaucier est très inégalement développé suivant les individus; d'après Wood, il est plus volumineux chez les personnes qui ont le cou mince et les épaules larges, et coïncide alors avec une plus grande puissance de la volonté sur l'occipito-frontal. A titre pathologique, on a observé sa contraction dans les états convulsifs, le frisson, la rage, le tétanos.

Chez le vieillard, dont le maxillaire inférieur atrophié et privé de ses dents remonte vers le maxillaire supérieur, le peaucier subit une certaine tension plutôt qu'une tonicité active, qui lui fait abaisser et écarter les angles des lèvres, caractère frappant de la caducité.

Le peaucier est innervé par le facial (branche cervico-faciale).

Insertions. — Il est moins facile qu'on ne croirait de déterminer quelles sont les insertions fixes et quelles sont les insertions mobiles. Nous distinguerons deux portions dans le platysma, une portion interne dont les insertions faciales sont osseuses, et une portion externe dont les mêmes insertions sont cutanées. Dans la *portion interne*, l'insertion maxillaire est évidemment en théorie une insertion fixe, et l'insertion thoracique une insertion mobile, mais en fait toutes les deux sont sensiblement fixes; la peau de la région sous-claviculaire est en effet épaisse, très peu mobile; fixée par son fascia au périoste de la clavicule et à l'aponévrose du grand pectoral, elle ne se soulève pas plus (quelques millimètres) que le maxillaire ne s'abaisse dans la contraction du muscle; l'effet obtenu est un soulèvement et non une ascension des téguments du cou. Dans la portion *externe*, les deux insertions sont cutanées, toutes deux sont mobiles et tendent dans la contraction à se rapprocher l'une de l'autre; mais, les téguments de la joue et des lèvres étant plus mobiles que ceux de la région thoracique latérale et de la région deltoïdienne, ces derniers fournissent un point relativement fixe. Les mêmes réflexions s'appliquent aux faisceaux cervico-parotidiens accessoires.

Entre-croisement. — L'*entre-croisement* des deux peauciers commence ordinairement dans la région sus-hyoïdienne, à distance égale de l'os hyoïde et du menton, et de là se prolonge jusqu'au bord maxillaire, sur une hauteur de 2 ou 3 cm.; tantôt il est très court, limité au menton même, tantôt il occupe une bien plus grande étendue, puisqu'on l'a vu commencer chez un nègre à 25 mm. de la fourchette sternale, en sorte que le peaucier couvrait toute la région antérieure du cou. Chose remarquable, cette décussation musculaire est souvent asymétrique; dans la moitié des cas (Schmidt), le peaucier du côté droit, arrivé au côté opposé, devient superficiel, et le peaucier gauche est profond, exemple invoqué par ceux qui soutiennent l'individualisation des deux moitiés du corps. Ruge a avancé que l'entre-croisement des peauciers est un phénomène progressif chez l'homme, c'est-à-dire plus marqué que chez les animaux; Popowsky au contraire, l'ayant constaté chez les mammifères non primates, chez les cynocéphales, et à l'état intensif chez le gorille et chez le nègre, le considère chez l'homme européen comme une disposition atavique, en voie de disparition.

Connexions. — Les deux peauciers droit et gauche peuvent être asymétriques et très inégaux comme développement; dans le même peaucier, la partie supérieure peut être beaucoup plus forte que la partie inférieure, ce qui fait admettre à Gegenbaur qu'elle est la partie originelle et fondamentale. On connaît plusieurs cas de dédoublement en deux plans, un superficiel, l'autre profond, tous deux à fibres longitudinales; ce dédoublement est normal chez un certain nombre de primates. Seydel (Ueber eine Variation der Platysma. *Morphol. Jahrb.*, 1895) a même observé un cas où le peaucier était divisé en trois couches, dont une transversale. Il en conclut que ce muscle est la réunion de deux parties originellement distinctes : une partie postérieure, la plus ancienne, formant un sphincter externe du cou, et

partagée elle-même en deux couches, une superficielle et une profonde; une partie antérieure ou ventrale, dérivée de la couche profonde de ce sphincter externe.

Le peaucier a, chez beaucoup d'animaux et chez l'embryon humain, une plus vaste extension sur la face que chez l'homme adulte, et la plupart des muscles de la face étant des produits de sa segmentation, de nombreux rapports persistent encore entre ces muscles et le platysma. C'est ainsi qu'il se continue, à l'état normal et habituel : 1° avec le muscle de la houppe du côté opposé, par conséquent par ses fibres croisées; 2° avec les fibres du carré du menton, auquel il abandonne un nombre de fibres très variable; — à l'état anormal, 3° avec le triangulaire des lèvres, par le bord externe de ce muscle; 4° avec le grand zygomatique; 5° avec l'orbiculaire; — plus rarement encore, 6° avec le temporal superficiel; 7° avec le muscle auriculaire postérieur.

Toutes ces variétés ont une grande importance dans l'étude des origines et des connexions des peauciers de la face.

Voy. sur certains points particuliers de l'anatomie du peaucier : Welcker, Platysma myoïdes, in *Zeitschrift f. Anatomie*, 1875; et Froriep, Ueber der Hautmuskel des Halses, in *Arch. f. Anatomie*, 1877. — Schmidt. Ueber das Platysma, in *Arch. f. Anat.*, 1894.

II. — MUSCLES DE L'OREILLE EXTERNE

Le pavillon ou auricule possède deux espèces de muscles : — 1° des muscles extrinsèques, qui ne sont fixés au pavillon que par une de leurs extrémités, l'autre étant attachée aux os ou aux aponévroses des régions voisines ; — 2° des muscles intrinsèques, dont les deux insertions se font sur la membrane cartilagineuse. Ces derniers seront décrits en même temps que l'oreille externe, dont ils supposent la connaissance exacte; nous n'étudierons ici que les muscles extrinsèques, qui sont au nombre de trois : les *auriculaires antérieur*, *supérieur* et *postérieur*.

Quelques auteurs, Cruveilhier entre autres, réunissent l'auriculaire antérieur et l'auriculaire supérieur en un seul muscle, l'*auriculo-temporal*; il est certain que ces deux muscles se touchent par un de leurs bords et ne sont pas toujours séparés, même par une ligne celluleuse. Mais plusieurs particularités permettent de les distinguer; c'est ainsi que l'auriculaire antérieur est plus profond, qu'il se continue avec le temporal superficiel, et qu'il détermine un mouvement de protraction et non d'élévation de l'oreille. Nous les décrirons donc séparément. D'autre part, l'auriculaire antérieur forme avec le temporal superficiel un muscle digastrique et doit être réuni avec lui.

MUSCLES AURICULAIRE ANTÉRIEUR ET TEMPORAL SUPERFICIEL

Le muscle auriculaire antérieur est situé en avant de l'oreille, dans la partie inférieure de la région temporale, un peu au-dessus de l'arcade zygomatique. Il est mince et a une forme rayonnée, à base antérieure. Sa longueur est de 2 cm. environ.

Il s'insère : d'*une part* (insertion fixe), à une intersection fibreuse qui lui est commune avec le temporal superficiel ; — d'*autre part* (insertion mobile), par un tendon, à l'épine de l'hélix sur sa face postérieure et à la conque sur son bord antérieur. L'intersection tendineuse est constante; elle a ordinairement une forme arquée, à convexité antérieure ; elle est située à 15 ou 20 mm. de la scissure préauriculaire ; sa largeur varie de 5 à 10 mm.

La plupart des auteurs font insérer le muscle, en avant, non pas à l'arc fibreux qu'ils paraissent avoir méconnu, mais à la partie temporale de l'épicrâne. En arrière, Henle refuse toute insertion auriculaire aux fibres charnues, qui iraient se fixer par du tissu cellulaire condensé au bord du conduit cartila-

gineux, à la capsule articulaire et à un arc tendineux sous lequel passent les vaisseaux temporaux.

Rapports. — L'auriculaire antérieur est dirigé un peu obliquement en haut et en avant. Il est plus profond que les autres muscles auriculaires. Sa face superficielle est recouverte par les vaisseaux temporaux et la graisse pré-auriculaire ; sa face profonde repose sur l'aponévrose temporale.

Cruveilhier décrit sous le nom d'*auriculaire antérieur profond* un petit faisceau quadrilatère profond, situé sous le muscle précédent, et qui s'étend de la face externe du tragus à l'apophyse zygomatique. Gegenbaur dit aussi que l'auriculaire antérieur est, dans certains cas, divisé en deux couches, et que la

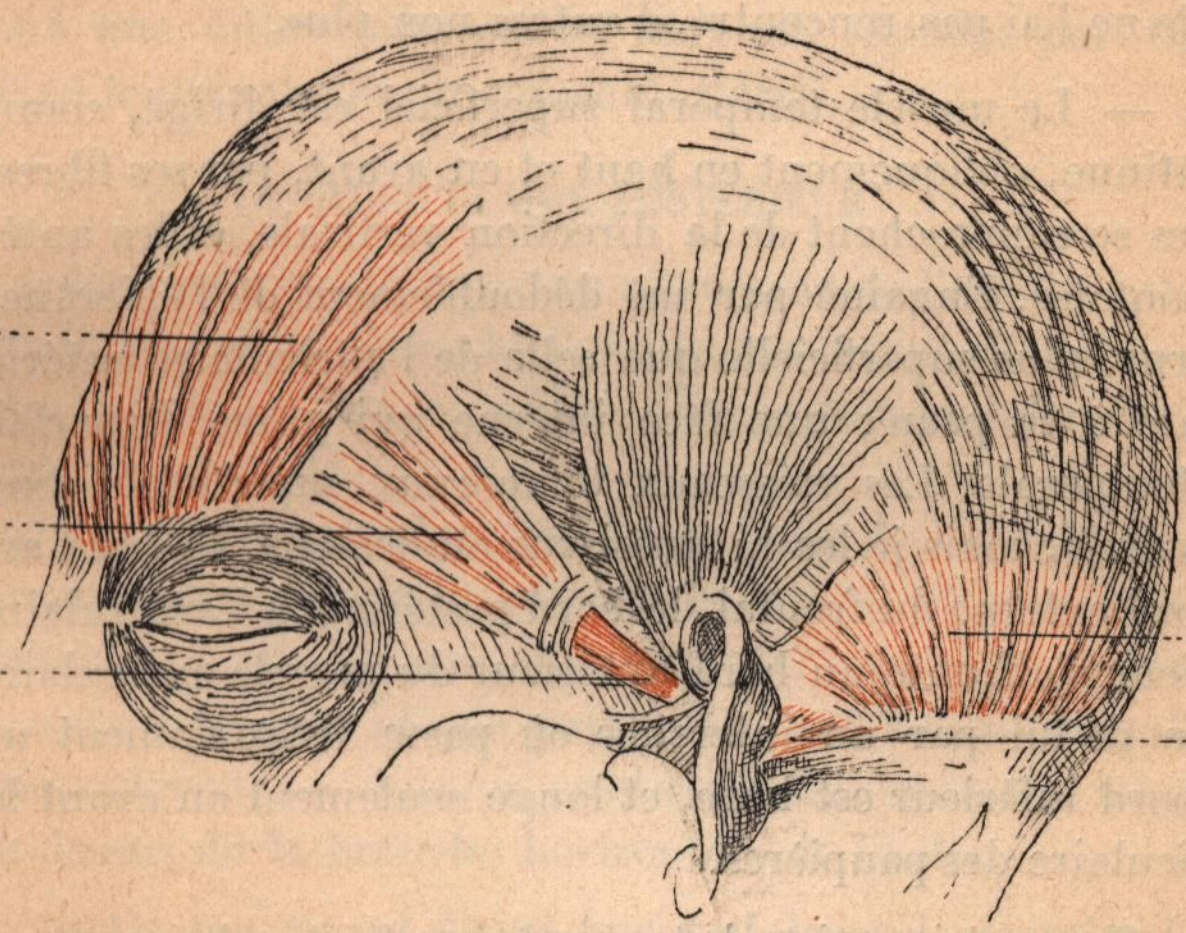

Fig. 215. — Muscles auriculaires et occipito-frontal.

profonde seule arrive alors jusqu'à l'oreille. Macalister considère l'existence d'un auriculaire antérieur profond comme une anomalie rare.

Le muscle TEMPORAL SUPERFICIEL est décrit dans Henle comme *épicrânio-temporal*, dans Cruveilhier comme partie antérieure du muscle auriculo-temporal ; Sappey, qui l'a étudié avec plus de soin, lui a donné le nom de muscle *temporal superficiel*. Plusieurs auteurs, Bertelli entre autres, le confondent avec l'auriculaire antérieur, mais il en est toujours séparé par l'intersection fibreuse que nous avons mentionnée. On peut donc les considérer ou comme deux muscles distincts, ou mieux comme un muscle digastrique, ayant succédé chez l'homme à un muscle unique qui se trouve chez beaucoup d'animaux, sous le nom de muscle *orbito-auriculaire*, et qui s'étend de l'oreille au bord supérieur de l'arcade orbitaire.

Le muscle temporal superficiel occupe la partie antérieure de la région temporale, entre le muscle frontal et le muscle auriculaire supérieur. C'est un muscle vaste, mais très mince, de forme quadrilatère ; sa couleur presque toujours pâle contraste avec les fibres rouges de l'auriculaire antérieur. Son existence est constante (Schwalbe dit pourtant qu'il fait quelquefois défaut),

mais huit fois sur dix il est à peine visible à l'œil nu. On l'a constaté chez le gorille et l'orang.

Il s'insère, d'*une part*, par son bord antérieur, à la partie temporale de l'aponévrose épicrânienne ; — d'*autre part*, par son bord postérieur, à l'intersection fibreuse qui le sépare de l'auriculaire antérieur. Ces deux insertions se faisant également sur des parties aponévrotiques, il est difficile de déterminer celle qui est fixe et celle qui est mobile, Logiquement, l'insertion épicrânienne est l'insertion fixe, le muscle se continuant par l'intermédiaire de l'auriculaire antérieur jusqu'à l'oreille qu'il doit mouvoir.

Sappey a décrit un tendon, émané du faisceau supérieur, qui se prolongerait jusqu'à la portion externe du muscle occipital, ce qui produirait un faisceau digastrique ; je ne l'ai pas rencontré, d'autres non plus,

Rapports. — Le muscle temporal superficiel est dirigé, comme l'auriculaire qu'il continue, obliquement en haut et en avant, par ses fibres moyennes ; les postérieures se rapprochent de la direction verticale, et les antérieures sont presque horizontales. Engainé par un dédoublement de l'épicrâne, il présente une face externe, plus superficielle que celle de l'auriculaire antérieur, intimement adhérente à la peau ; une face interne qui glisse imparfaitement sur l'aponévrose temporale. Les vaisseaux temporaux superficiels sont ordinairement sur le muscle, mais je les ai aussi vus au-dessous. Le bord antérieur correspond au bord externe du frontal, le bord postérieur à l'auriculaire antérieur ; le bord supérieur s'affronte au bord antérieur du muscle auriculaire supérieur, séparé ou non de lui par un interstice où passe fréquemment une branche artérielle ; le bord inférieur est libre, et longe seulement en avant le bord supérieur de l'orbiculaire des paupières.

Connexions. — Chez certains sujets, le temporal superficiel se fusionne complètement en arrière avec l'auriculaire postérieur; chez d'autres, il s'unit en bas au bord supérieur du peaucier. Il est fréquent de le voir, sur son bord antérieur, se mêler par quelques faisceaux à l'orbiculaire des paupières, disposition qui rappelle le muscle orbito-auriculaire des animaux ; on a vu ces fibres passer sous le muscle frontal et se prolonger jusqu'au voisinage du grand angle de l'œil. Souvent, le long du bord antérieur, des fibres se recourbent et s'accolent aux fibres externes du muscle frontal ; d'ailleurs, chez les prosimiens et chez plusieurs espèces de singes, l'auriculaire antérieur, le temporal superficiel et le frontal forment un seul muscle auriculo-frontal (Gegenbaur).

Bibliographie. — Voy., sur le muscle temporal superficiel, les recherches de Bertelli : (Il muscolo auricolare anterior, in *Jahresberichte für Anatomie*, 1889), avec les observations critiques de Schwalbe. Kazzander (*Internat. Monatschr.*, 1892) le rattache à l'auriculaire supérieur auquel il serait constamment uni par une couche musculaire plus ou moins mince.

MUSCLE AURICULAIRE SUPÉRIEUR

Le muscle *auriculaire supérieur*, ou élévateur de l'oreille, occupe la région latérale ou pariétale de la tête ; c'est un muscle large, radié, mais mince, à peine visible sur les sujets peu musclés.

Il s'insère, *d'une part* (insertion fixe), par son bord supérieur convexe, à la partie latérale de l'aponévrose épicrânienne, elle-même peu mobile à ce niveau, à cause de ses adhérences avec les tissus profonds ; — *d'autre part* (insertion mobile), par une expansion lamellaire, au pavillon de l'oreille, c'est-à-dire à la convexité qui reproduit sur la face interne la fossette de l'anthélix ou fosse naviculaire, et au bord antérieur de l'hélix qui limite en avant cette fossette.

Gegenbaur dit que les insertions inférieures n'arrivent pas toujours jusqu'à l'oreille.

Rapports. — L'auriculaire supérieur est dirigé verticalement par son axe général; ses fibres extrêmes s'inclinent en avant et en arrière, suivant les bords du triangle que ce muscle représente. La face antérieure, recouverte par un feuillet de l'épicrâne, est en rapport avec le cuir chevelu avec lequel elle adhère; la face postérieure également recouverte par l'épicrâne, repose sur l'aponévrose temporale et sur le périoste pariétal. L'auriculaire supérieur est intercalé entre les muscles auriculaires antérieur et temporal superficiel en avant, le muscle occipital en arrière. Nous avons déjà dit que son bord antérieur touche le bord correspondant de l'auriculo-temporal; il y a ordinairement entre eux une mince intersection fibreuse, signalée par Cruveilhier, et qui loge la veine temporale ou un rameau artériel.

AURICULAIRE POSTÉRIEUR

Le muscle *auriculaire postérieur*, ou rétracteur de l'oreille, est situé dans la région mastoïdienne, en arrière de l'oreille, en avant de la bosse occipitale supérieure. Il a la forme d'une languette, dirigée horizontalement le long de la base de l'apophyse mastoïde.

Il s'insère, *d'une part* (insertion fixe), à la base de l'apophyse mastoïde, et à la partie voisine de l'occipital; accessoirement, à l'aponévrose du muscle sterno-mastoïdien, à l'aide d'une languette tendineuse ou charnue, émanée surtout du faisceau inférieur, et que parfois on peut suivre jusqu'à la protubérance occipitale externe; — *d'autre part* (insertion mobile), à la convexité de la conque, au-dessus de la branche horizontale de l'hélix.

Rapports. — Ce muscle est dirigé horizontalement et croise les insertions supérieures du sterno-mastoïdien. Il se compose ordinairement de deux faisceaux, l'un supérieur, l'autre inférieur, celui-ci étant le plus fort, rarement d'un seul faisceau ou au contraire de trois. La face externe est située sous la peau; sa face profonde repose sur le périoste et les aponévroses d'insertion de la région mastoïdienne. Il est sur le même plan que le muscle occipital, dont il semble continuer les fibres les plus externes, et avec lequel il est souvent continu; l'épicrâne les engaine tous les deux.

Action des muscles auriculaires. — Ces muscles sont disposés en demi-cercle autour de l'oreille, et s'insèrent sur la face interne de la conque ou sur les branches voisines de l'hélix et de l'anthélix. Prenant leur point fixe sur les os ou sur l'aponévrose épicrânienne, ils tirent sur le pavillon dans le sens des rayons que représentent leurs fibres. L'auriculaire antérieur avec le temporal superficiel qui le prolonge est *protracteur*, il tire l'oreille en avant et un peu en haut; l'auriculaire supérieur est un *élévateur* direct; l'auriculaire postérieur, un *rétracteur* qui déplace le pavillon horizontalement en arrière. Tous sont dilatateurs de l'orifice externe du conduit auditif, en même temps qu'ils amènent l'oreille de leur côté; il n'y a pas de constricteur. Cette action est d'ailleurs purement théorique. Tandis que beaucoup d'animaux peuvent dilater et resserrer l'orifice de l'oreille, et surtout diriger celle-ci à la recherche des sons, au point que le chat n'a pas moins de vingt-cinq muscles actifs, l'homme a

perdu la faculté de dilatation et d'orientation exécutées par le seul jeu de ses muscles auriculaires. L'oreille est complètement immobile, même chez les anthropoïdes, qui ont pourtant en général une musculature plus développée que la nôtre. Il ne semble pas qu'il existe dans ces muscles de contraction réflexe; *dresser l'oreille* est purement métaphorique. Quelques personnes peuvent volontairement contracter l'auriculaire postérieur ou le supérieur; on voit alors se produire un déplacement brusque, très limité et sans effet utile. Le Double, dans ses *Variations du système musculaire*, en a rapporté quelques exemples historiques. L'auriculaire antérieur échappe, dit-on, complètement à la volonté; c'est d'ailleurs celui qui semble être le plus souvent en rétrogradation. Il manque plus souvent que les autres, même chez les anthropoïdes, D'après Sung, l'excitation artificielle d'un des muscles auriculaires provoquerait la contraction simultanée de tous les autres.

III. — MUSCLES DES PAUPIÈRES

Les muscles des paupières et des sourcils ont tous pour action ou bien de rétrécir la fente palpébrale, et de diminuer par conséquent la quantité de lumière qui pénètre dans l'œil, en même temps que de le protéger contre des corps étrangers, ou bien d'agrandir cet orifice et de découvrir une plus vaste étendue du globe oculaire. Les premiers sont des constricteurs, ils comprennent l'orbiculaire des paupières, le sourcilier et le pyramidal; les seconds sont des dilatateurs ou apériteurs, et sont au nombre de deux : le releveur de la paupière supérieure qui, en raison de sa situation intra-orbitaire, est décrit avec les muscles de l'œil, et le muscle occipito-frontal.

Muscles constricteurs (par action décroissante. .	Orbiculaire des paupières. Sourcilier. Pyramidal.
Muscles dilatateurs (par action décroissante). .	Releveur de la paupière supérieure. Occipito-frontal.

Nous ne suivrons pas cet ordre physiologique, qui présente quelques inconvénients au point de vue de la dissection, et nous étudierons successivement l'occipito-frontal, le pyramidal qui est son antagoniste, l'orbiculaire et le sourcilier.

MUSCLE OCCIPITO-FRONTAL

Albinus avait déjà réuni le muscle occipital et le muscle frontal sous le nom de *muscle épicrânien* (epicranius); l'épicrânien de Henle comprend en plus les auriculaires. Il est bien vrai qu'à leur origine, dans la série animale, ces deux muscles sont complètement distincts et proviennent de deux parties différentes du peaucier crânien; l'occipital est alors un muscle de l'oreille; mais chez l'homme, et déjà chez les primates, ces deux muscles sont réunis par un tendon commun, qui en fait un muscle digastrique, et fonctionnent toujours dans une dépendance réciproque étroite.

Considérant donc cette masse charnue comme un muscle digastrique, étendue d'avant en arrière sur la voûte du crâne, nous décrirons d'abord sa partie postérieure, muscle occipital, puis sa partie antérieure, muscle frontal, et enfin son tendon intermédiaire, aponévrose épicrânienne.

MUSCLE OCCIPITAL

Le *muscle occipital* occupe la région occipitale dont il recouvre les bosses supérieures. Il est plat, mince, de forme quadrilatère, nettement fasciculé. Sa largeur est d'environ 5 à 6 cm. et sa hauteur de 3 cm.

Il s'insère, *d'une part* (insertion fixe), à la ligne courbe supérieure de l'os occipital dans ses deux tiers externes, et à la partie postérieure de la région mastoïdienne; — *d'autre part* (insertion mobile), au bord postérieur de l'aponévrose épicrânienne.

Rapports. — Le muscle occipital est dirigé un peu obliquement en haut et en avant; ses faisceaux internes sont presque verticaux, tandis que les faisceaux externes, curvilignes à concavité inférieure, se rapprochent de la ligne horizontale en se dirigeant vers l'oreille.

Le muscle est tapissé sur ses deux faces par un dédoublement de l'aponévrose épicrânienne. La face antérieure ou profonde est en rapport avec le périoste de la bosse occipitale supérieure; sa face postérieure ou superficielle, avec le cuir chevelu auquel elle est solidement unie. L'artère occipitale, avec ses deux branches de bifurcation et le grand nerf occipital, est située entre le muscle et la peau. Le bord externe longe la base de l'apophyse mastoïde et est en rapport avec le muscle auriculaire postérieur. Le bord interne est séparé de celui du côté opposé par un espace angulaire à sommet inférieur tronqué, dans lequel s'enfonce un prolongement de l'épicrâne. La largeur de ce triangle varie de 1 à 5 cm.; elle est relativement plus grande chez le nouveau-né.

Insertions. — Les insertions osseuses se font par des fibres aponévrotiques courtes et fortes, qui s'entrecroisent avec celles du sterno-mastoïdien et du trapèze, traversées elles-mêmes horizontalement par une languette tendineuse de l'auriculaire postérieur. C'est dans ce lacis fibreux que se trouve le filet postérieur du nerf facial. Les insertions épicrâniennes sont un peu différentes en dedans et en dehors. Dans ses deux tiers internes, le muscle se termine par des faisceaux tendineux typiques, lisses, nacrés, qui font partie intégrante de l'épicrâne, et qu'on peut suivre jusqu'au bord antérieur de celui-ci, au niveau du frontal. Dans son tiers externe, il émet des fibres plus minces et plus irrégulières qui se perdent dans la trame de l'aponévrose épicrânienne. Sappey prétend que ce tendon externe engaine l'auriculaire supérieur et va s'unir avec celui du temporal superficiel, mais cette disposition paraît être exceptionnelle.

Cruveilhier semble décrire comme normale une *portion auriculaire* ou externe qui s'insère à la partie postérieure de la conque du pavillon. On la rencontre en effet assez souvent chez le nouveau-né, constamment chez l'embryon, quelquefois seulement chez l'adulte : c'est donc une anomalie. En s'unissant au bord supérieur de l'auriculaire postérieur, cette portion aberrante nous rappelle que ces deux muscles étaient primitivement confondus, et que l'auriculaire postérieur est une différenciation relativement tardive du muscle occipital.

Muscle petit occipital ou occipital transverse. — Santorini a décrit sous le nom de *petit occipital* (occ. minor), Cruveilhier sous celui de *peaucier sous-occipital*, d'autres comme *transverse de la nuque*, un muscle anormal qu'on rencontre sur un assez grand nombre de sujets (8 fois sur 25 cadavres). Ce muscle, réduit ordinairement à un faisceau grêle, est couché horizontalement sous la ligne courbe supérieure de l'occipital, par conséquent sous le bord inférieur du muscle occipital. Il va de la protubérance externe à l'aponévrose du sterno-mastoïdien, en rasant l'insertion supérieure du trapèze. Il représente la portion nuchale du peaucier d'un grand nombre d'animaux. — Voyez un dessin à l'article : *Sterno-mastoïdien.*

Variations et anomalies. — Macalister, Cassebohm et Ledouble ont rapporté chacun un cas d'absence complète des muscles occipitaux. — Sœmmering a observé l'entre-croisement des deux occipitaux sur la ligne médiane. On a signalé le dédoublement de l'occipital en deux plans dont le postérieur ne serait pour Ledouble que le faisceau supérieur de l'auriculaire postérieur. — Ledouble a vu un faisceau charnu du grand complexus se perdre dans l'occipital du même côté. — Chudzinski a noté que toujours chez les sujets de races

de couleur, les faisceaux les plus antérieurs de l'occipital allaient se fixer sur le pavillon de l'oreille.

MUSCLE FRONTAL

Situation. — Le *muscle frontal* occupe la région frontale, la région des sourcils et l'espace intersourcilier. Il est large, mince, quadrilatère comme l'occipital. Cruveilhier considère les deux frontaux, droit et gauche, comme formant un seul muscle impair et médian ; mais malgré la communauté des fibres médianes, il y a bien deux muscles distincts, ainsi que le montrent leur innervation par un nerf facial droit et un nerf facial gauche, la localisation de l'excitation électrique et de la paralysie hémiplégique à une moitié du front.

Il s'insère, *d'une part* (insertion fixe), par son bord supérieur curviligne, au

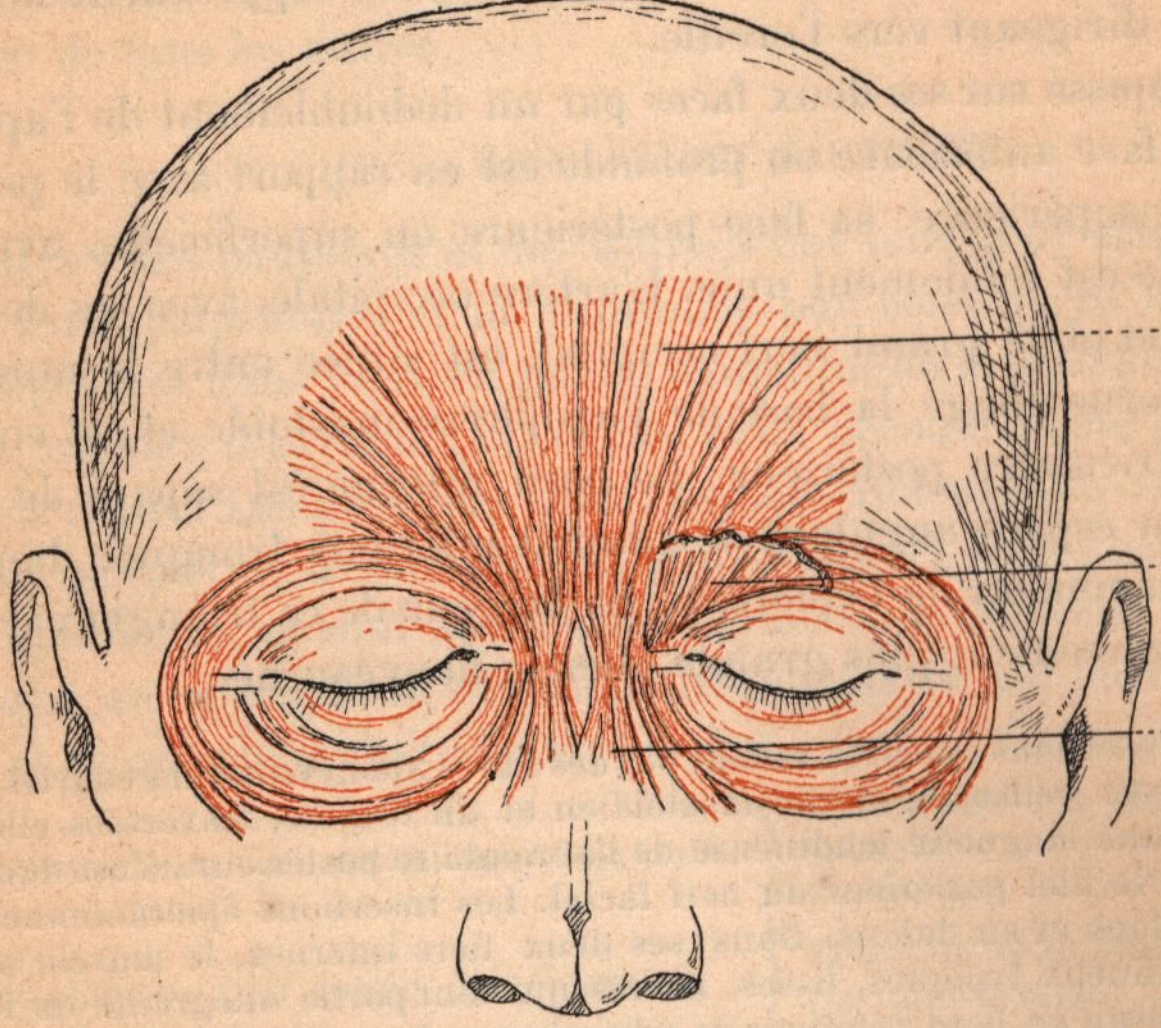

Fig. 216. — Muscles frontal, sourcilier et pyramidal.

bord antérieur de l'aponévrose épicrânienne ; — *d'autre part* (insertion mobile), par son bord inférieur à la peau de la région sourcilière et de la région intersourcilière ou glabelle.

Les insertions supérieures se font suivant une ligne à convexité supérieure, qui est située un peu au-dessous de la suture fronto-pariétale et qui se dessine en relief plus ou moins apparent pendant la contraction des muscles. Entre les deux frontaux est un triangle à sommet inférieur, occupé par un prolongement inconstant de l'épicrâne. Ces insertions fibreuses se font par continuité des fibres musculaires avec les fibres tendineuses de l'aponévrose. Les insertions inférieures ou cutanées ont lieu par pénétration des fibres musculaires dans la couche profonde de la peau ; au niveau du sourcil, elles croisent perpendiculairement les fibres du sourcilier et de l'orbiculaire, à travers le coussinet adipeux de cette région ; dans l'espace intersourcilier, elles s'allongent au contraire parallèlement aux fibres supérieures du pyramidal, sans qu'on puisse voir à ce niveau ni une intersection fibreuse, ni une ligne de séparation entre les deux muscles.

Outre ces insertions cutanées, beaucoup d'auteurs décrivent encore des insertions osseuses. Le frontal par des fibres profondes se fixerait à l'arcade

sourcilière, à la suture fronto-nasale et à l'apophyse orbitaire interne; ces insertions internes se feraient à l'aide d'une bande fibreuse transversale. On ne peut les considérer que comme des insertions irrégulières, anormales, car il est manifeste que le frontal est un muscle élévateur des sourcils et non pas abaisseur.

Rapports. — Le muscle frontal a une direction générale verticale plus prononcée que celle de l'occipital; ses fibres internes suivent la ligne sagittale, ses fibres externes sont obliques en haut et en dehors; les fibres moyennes sont les plus longues, car elles atteignent le sommet de la convexité.

Un dédoublement de l'épicrâne engaine le muscle et lui fournit sur ses deux faces un feuillet lamelleux. Par sa face antérieure, le frontal adhère intimement à la peau et fait corps avec elle, grâce aux adhérences serrées qui unissent sa gaine au fascia superficialis et qui rendent la dissection très difficile. Ces adhérences se font entre les deux plans parallèles de la peau et du muscle, mais je ne crois pas qu'il y ait émission continue de fibres musculaires, comme l'avancent plusieurs auteurs; toutes les fibres paraissent se prolonger jusqu'au bord supérieur pour se continuer par les tendons de l'épicrâne. La face postérieure ou profonde glisse sur le périoste à l'aide d'une couche celluleuse, siège des bosses sanguines. Les artères frontale et sus-orbitaire, ainsi que les veines et nerfs de même nom, situées d'abord contre l'os à leur émergence orbitaire, ne ardent pas à se bifurquer en branches cutanées principales, qui s'engagent et cheminent entre la peau et le muscle frontal, en branches périostiques accessoires peu volumineuses, qui rampent dans le périoste.

Le bord externe du frontal est en rapport avec le muscle temporal superficiel, souvent à peine visible, dans d'autres cas uni à lui par des fibres curvilignes qui renforcent ce bord externe. Le bord interne est uni et confondu avec celui du côté opposé, sans aucune ligne de démarcation, comme s'il y avait un muscle unique; mais en haut ces deux bords s'écartent et sont séparés par l'angle antérieur de l'épicrâne.

Le frontal se continue par des faisceaux variables : en dedans, avec les fibres verticales du sourcilier, avec le pyramidal et le releveur commun; en dehors avec le temporal superficiel et l'orbiculaire des paupières.

Action du muscle occipito-frontal. — Le muscle occipital, qui chez beaucoup d'animaux fonctionne comme rétracteur de l'oreille, grâce à ses insertions au pavillon, n'est plus chez l'homme qu'un tenseur de l'aponévrose épicrânienne qu'il attire en bas et en arrière. D'après les auteurs, en fixant cette aponévrose, il assure un point d'appui stable à la contraction du frontal. Il y aurait donc deux temps dans les mouvements ascensionnels du front et du sourcil : 1° contraction de l'occipital fixant l'aponévrose; 2° contraction du frontal, à l'aide de cette aponévrose. Chez les sujets qui peuvent faire onduler le cuir chevelu, les contractions des deux muscles sont alternatives.

Cette action de l'occipital me paraît très contestable. Il semble, au contraire, que dans la contraction du frontal la peau de l'occipital soit attirée vers le sommet de la tête à la rencontre de celle du front, et que le muscle occipital agisse, postérieurement au frontal, pour ramener le cuir chevelu en arrière, synergiquement avec le pyramidal qui abaisse la peau du front. Le sommet du front

s'abaisse en effet dans une contraction un peu forte du frontal, ce qui suppose un occipital à l'état d'allongement et non de raccourcissement.

L'action du frontal consiste essentiellement dans l'*élévation du sourcil*. Prenant son point fixe sur l'aponévrose épicrânienne qui elle-même fait corps avec le cuir chevelu, il tire de bas en haut la peau du sourcil; la courbure de celui-ci est augmentée. L'ascension et la courbure du sourcil se voient même chez l'enfant, dont le front ne se plisse pas.

Ce muscle est donc un apériteur de l'œil; comme tel, il intervient soit dans la vision intensive, soit dans le phénomène de l'attention.

Les conséquences de cette traction ascensionnelle du sourcil sont : l'abaissement du bord supérieur du front, les deux insertions du muscle tendant à se rapprocher, et par suite le raccourcissement du front en hauteur; — la formation de plis transversaux curvilignes, concentriques à l'arc sourcilier, à concavité inférieure, raccordés de droite à gauche, sur la ligne médiane, par de petits plis à courbure inverse; ces plis transversaux, ou rides frontales, font défaut chez l'enfant; ils manquent souvent chez l'adulte dans le triangle intermusculaire supérieur; dans la contraction intensive du muscle, ils deviennent irréguliers et se relèvent sur le côté externe; ils sont la conséquence de l'adhérence complète du muscle à la peau sur toute sa face antérieure; — le déplissement et la tension de la peau intersourcilière également attirée en haut; — l'ascension de la paupière supérieure, et par suite l'agrandissement de l'ouverture palpébrale. Par cette élévation du sourcil et de la paupière, l'œil est découvert, une plus grande quantité de lumière lui arrive, anime le regard, et de là glisse sur les joues qu'elle illumine.

Comme apériteur de l'œil, le frontal agit quand la vision est rendue difficile par un éclairage insuffisant, soit à cause de l'éloignement de l'objet, soit à cause de la faible lumière ambiante; c'est ainsi que, lorsque les yeux sont *écarquillés* dans l'obscurité, le contraction énergique du frontal s'associe à la fixité de l'œil. Il est des myopes qui, pour voir au delà de leur point normal, utilisent surtout leur muscle frontal, alors que d'autres se servent presque exclusivement d'un muscle antagoniste, le sourcilier, qui leur permet de voir dans les conditions de la fente sténopéique.

Au point de vue expressif, il a été bien nommé par Duchenne le *muscle de l'attention*. Il caractérise en effet le regard actif, c'est-à-dire la volonté de voir. Son action se porte sur les objets extérieurs; la vision intérieure, qui est la réflexion, s'accompagne au contraire d'un jeu inverse de la physionomie, de la contraction du sourcilier et de celle de l'orbiculaire, les paupières se ferment au lieu de se dilater. L'attention simple, physique ou morale, est de tous les états d'esprit le plus fréquent, le plus habituel; il est exprimé par l'élévation du sourcil. L'attention à son tour entre comme élément constitutif dans des états composés, tel que la surprise, l'admiration, la frayeur, et dans l'horreur, combinaison de frayeur et de répulsion.

Le frontal prend part aussi à certains mouvements expansifs du visage qui ne relèvent pas directement de l'attention, tels que le sourire et la gaîté qui *déride* les sourcils.

Ce n'est pas lui qui produit le *hérissement* des cheveux, qu'on observe dans la frayeur extrême, et même à l'état chronique chez certains aliénés. Le redressement des cheveux est produit par les *arrectores pilorum*, muscles microscopiques annexés aux poils. En revanche, c'est lui qui, conjointement avec l'occipital, provoque le *roulement* du cuir chevelu, successivement attiré en avant et en arrière dans un mouvement d'ondulation transversale. Ce mouvement est très marqué chez beaucoup de singes; il s'exerce avec une grande puissance chez le gorille et annonce un état de colère et de menace. Un assez grand nombre d'hommes (on ne signale pas ce fait chez la femme) peuvent volontairement et dans des limites très variables faire mouvoir leur cuir chevelu, quelques-uns avec force. A l'état réflexe, purement mimique, ce fait a été observé chez des personnes qui parlaient avec animation, en gesticulant fortement.

APONÉVROSE ÉPICRANIENNE

L'aponévrose épicrânienne, dite encore *épicrâne*, *aponévrose occipito-frontale*, *galea aponeurotica* (casque ou calotte tendineuse), est une membrane fibreuse interposée entre les muscles peauciers de la voûte crânienne. Elle recouvre le sommet de la tête, c'est-à-dire la région pariétale, et empiète sur les régions des os frontal et occipital. Sa position au milieu de muscles qui s'in-

sèrent sur tout son pourtour, le frontal, l'occipital et les auriculaires, l'a fait comparer au centre phrénique, et désigner sous le nom de *centre tendineux* de la région crânienne.

Sa forme est celle d'une calotte moulée sur le sommet de la tête, ou, si l'on veut, d'un quadrilatère à surface courbe, à contour dentelé. On peut lui reconnaître quatre bords, un antérieur, un postérieur et deux externes; deux faces, une externe et une interne.

Le bord antérieur, concave de chaque côté, reçoit le bord convexe du muscle frontal, et se prolonge en pointe triangulaire entre les deux muscles frontaux;

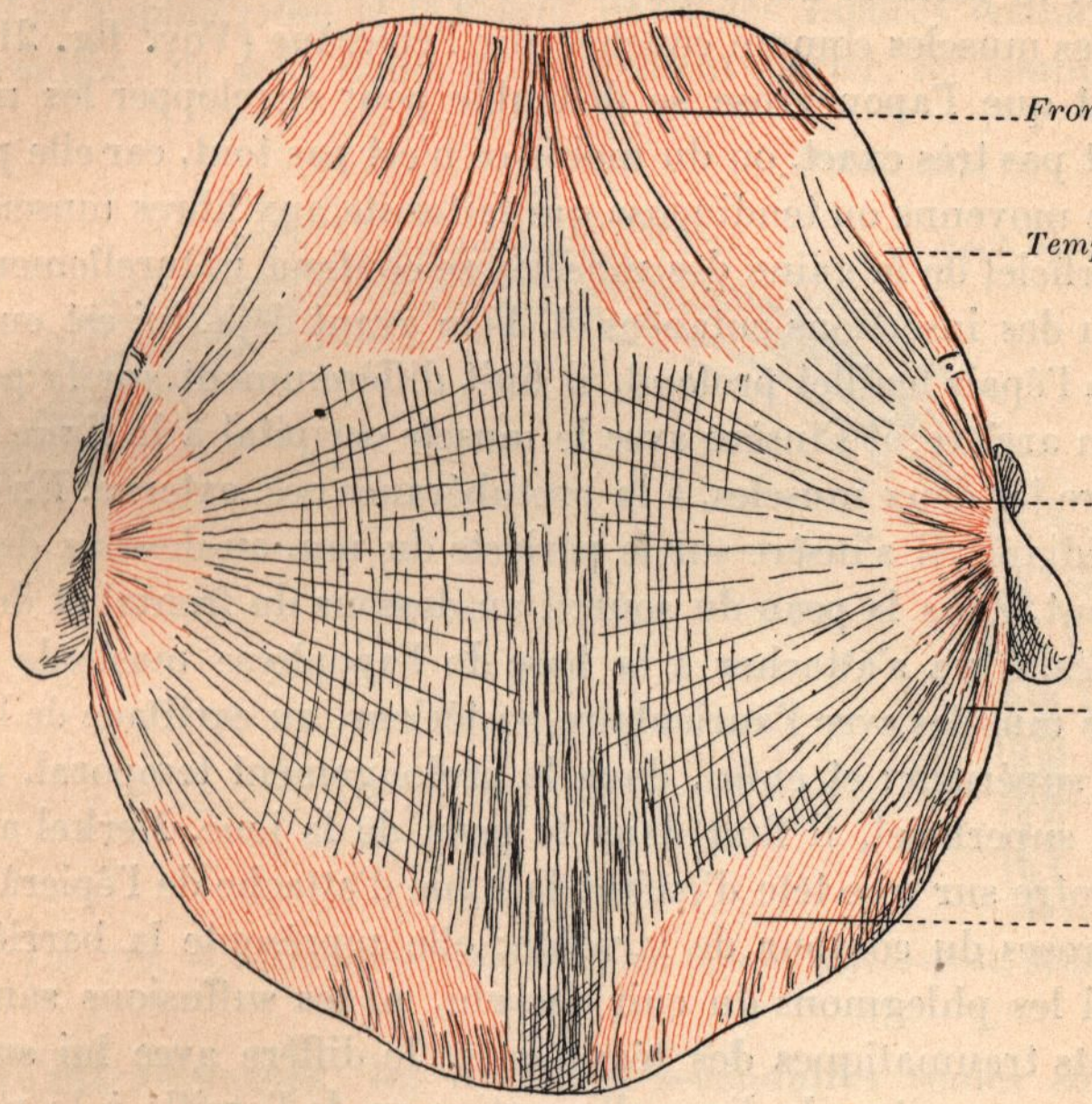

FIG. 217. — Aponévrose épicrânienne.

ce prolongement antérieur ou frontal est aigu et a son sommet dirigé en bas; il n'est pas constant.

Le bord postérieur est semblable; il reçoit aussi dans ses concavités latérales les convexités des muscles occipitaux, et se prolonge en pointe entre ceux-ci. Seulement ici les muscles occipitaux sont séparés sur toute leur hauteur; il s'ensuit que le prolongement postérieur ou occipital est plus large (de 4 à 5 cm. en moyenne), qu'il se termine en sommet tronqué, et que l'aponévrose arrive jusqu'à la protubérance et à la ligne courbe occipitale sur lesquelles elle prend insertion.

Les bords externes droit et gauche sont identiques. Leur partie moyenne est également creusée d'une concavité où s'enchâsse l'insertion du muscle auriculaire supérieur. En avant et en arrière de cette insertion, l'aponévrose se prolonge sur les parties latérales de la voûte; en avant (prolongement temporal) entre le muscle frontal et le muscle auriculaire supérieur, en arrière (prolongement mastoïdien) entre ce même auriculaire et le muscle occipital. Le prolongement latéral antérieur ou temporal paraît très large et très long, car il recouvre

la moitié antérieure de la région de la tempe et descend jusqu'à l'arcade zygomatique; mais, strictement parlant, il est très court, car toute cette région est barrée par un muscle plus ou moins apparent, le temporal superficiel.

La périphérie que nous venons de décrire à l'aponévrose est celle qui répond à la ligne des insertions musculaires, et elle marque bien la fin de la partie aponévrotique, tendineuse, de l'épicrâne. Mais il faut savoir qu'arrivé au niveau des muscles, l'épicrâne, par sa couche la plus superficielle et sa couche la plus profonde, fournit à chacun d'eux une gaine complète, avec un feuillet superficiel mince et adhérent à la peau, et un feuillet profond toujours beaucoup plus épais et mobile sur le périoste du crâne; c'est l'épaisseur de ce feuillet profond qui fait paraître les muscles comme couchés sur l'épicrâne (Voy. fig. 218). On dit communément que l'aponévrose se dédouble pour envelopper les muscles peauciers; ce n'est pas très exact, ou du moins ce n'est pas tout, car elle possède en plus une partie moyenne ou tendineuse qui fait suite aux fibres musculaires.

Le feuillet superficiel de la gaine des muscles se confond naturellement avec la peau au niveau des insertions cutanées et, bien avant déjà, lui est en partie fusionné. Quant à l'épais feuillet profond, il finit différemment sur la périphérie de la voûte. En arrière, il s'insère avec le muscle occipital à la ligne courbe supérieure et, entre les deux muscles, à la protubérance occ. externe. En avant, et sur la ligne médiane, il s'insère sur le périoste du nez, au-dessous du pyramidal; latéralement, dans la peau du sourcil au-dessous du frontal et du sourcilier. Sur les côtés, il va s'attacher à la base de l'apophyse mastoïde et aux aponévroses de ses muscles avec l'auriculaire postérieur, au cartilage de l'oreille avec l'auriculaire supérieur; et enfin, dans le prolongement temporal, au-dessous du temporal superficiel, il finit dans la peau de la joue. Merkel a donné un dessin qui montre sur une tête d'enfant la ligne d'attache de l'épicrâne aux os et aux aponévroses du contour de la voûte; elle représente la barrière que ne franchissent ni les phlegmons du cuir chevelu, ni les suffusions sanguines ou les décollements traumatiques des téguments. Je diffère avec lui sur deux points. Sans doute, en arrière, la ligne d'insertion va de l'oreille à la protubérance occipitale; mais 1° en avant, l'épicrâne ne s'insère pas à l'arcade orbitaire, il s'insère à la peau et les injections expérimentales, comme les hémorragies, envahissent la paupière supérieure; 2° sur le côté, Merkel décrit des adhérences serrées entre l'épicrâne et l'aponévrose temporale; or j'ai toujours vu l'épicrâne finir en une mince lamelle qui au niveau de l'arcade zygomatique se confond avec le fascia superficialis de la peau, et ne contracter avec l'aponévrose temporale que des connexions lâches; les injections sous-épicrâniennes fusent toujours dans la région temporale avec la plus grande facilité et il en est de même des phlegmons diffus.

La face externe ou superficielle de l'aponévrose n'est libre nulle part, et ne peut se préparer qu'artificiellement; elle adhère intimement à la peau qui la recouvre et avec laquelle elle fait corps, constituant le tégument du crâne ou *cuir chevelu*. Il n'est pas possible de creuser une cavité dans l'épaisseur de ce tégument, ni d'y faire pénétrer une masse liquide quelconque, il ne peut donc y avoir ni phlegmon ni bosse sanguine sus-aponévrotiques; j'ai démontré par les injections expérimentales que l'espace sous-cutané admis par les auteurs n'existait pas (Voy. LARMARAUD, Th. de Lyon, 1882). Je me suis assuré aussi

que l'épicrâne n'était pas en rapport immédiat avec le pannicule adipeux ; il est intimement appliqué et adhérent à une lame conjonctive mince, mais résistante, qui recouvre sa face externe ; cette lame qu'on dissèque non sans peine dans quelques régions, et qu'on reconnaît bien sur les coupes histologiques, n'est autre que le fascia superficialis de la peau. C'est elle qui envoie à la face profonde du derme ces travées fibreuses solides, qui, semblables à des colonnettes, élargies à leur origine et à leur terminaison, cloisonnent le pannicule adipeux et le décomposent en loges remplies par des boules graisseuses à l'état de tension. Les gros troncs artériels et veineux, les gros troncs nerveux, sont situés entre l'aponévrose et le fascia, dans des espaces celluleux qui forment leur adventice ; ils sont donc, à strictement parler, ici comme ailleurs, *sous*

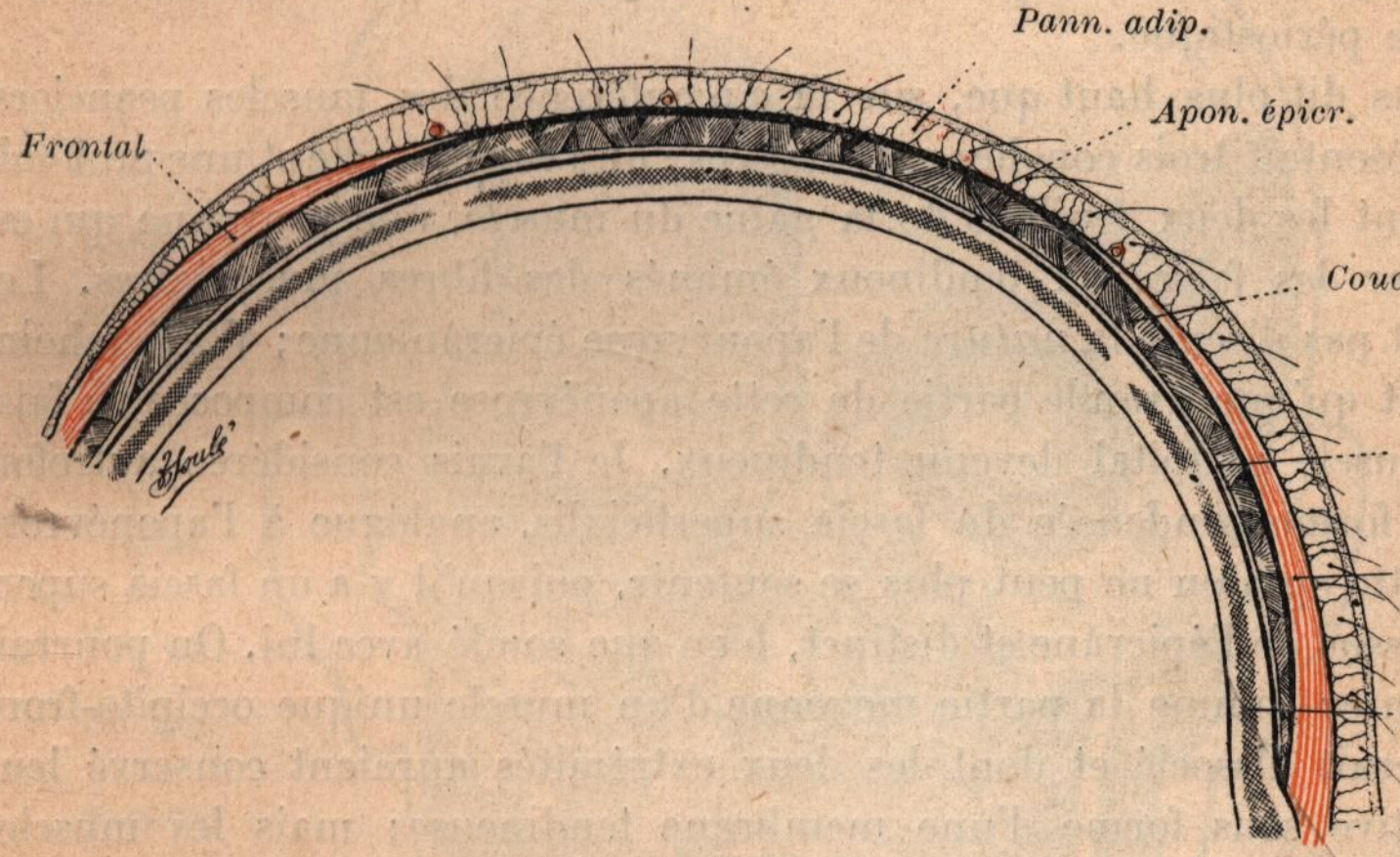

Fig. 218. — Aponévrose épicrânienne. Coupe antéro-post. schématique.

plutôt qu'*intra-cutanés ;* les branches secondaires seules sont au-dessus du fascia superficialis, dans d'autres canaux celluleux semblables, d'où elles émettent leurs branches dermiques ascendantes.

La face interne ou profonde de l'aponévrose épicrânienne est partout lisse et libre ; elle est en rapport avec le périoste externe du crâne ou *péricrâne*, et glisse sur lui à l'aide d'une couche celluleuse, plus ou moins lâche suivant les sujets ; cette couche est la véritable séreuse dans laquelle se font les phlegmons, les bosses sanguines, les œdèmes, les vastes décollements ; c'est ce que démontrent les injections expérimentales sur le cadavre ou sur les animaux, et les constatations de l'anatomie pathologique.

Le tégument du crâne ou *cuir chevelu* (terme que quelques auteurs réservent à tort à la peau seule) comprend de la surface à la profondeur : la peau, le pannicule adipeux, le fascia superficialis et l'aponévrose épicrânienne. Merkel donne à ce tégument, chez un homme jeune et bien conformé, une épaisseur moyenne de 6 mm. dont 2 pour la peau, 2,5 pour le pannicule adipeux, et 1,5 pour l'aponévrose avec le fascia. Sur une tête chauve, le tégument peut n'avoir que 2 mm.

La *structure* de l'aponévrose est différente dans sa partie médiane et dans ses parties latérales. Sa partie médiane est épaisse, au centre plus qu'ailleurs,

[CHARPY.]

et nettement tendineuse, c'est-à-dire lisse, nacrée, composée de forts faisceaux plats, parallèles; cette disposition est toujours bien prononcée en arrière, où le muscle occipital émet une véritable membrane tendineuse; elle est déjà moins nette pour le tendon du frontal dont les fibres sont petites et ternes. Ces faisceaux médians sont antéro-postérieurs, sagittaux pour le frontal, obliques pour l'occipital. Dans la partie latérale de l'épicrâne, la structure aponévrotique disparaît et fait place à la texture irrégulière des fascias lamelleux, l'épaisseur est aussi bien moindre. On reconnaît cependant des faisceaux transversaux qui proviennent de l'auriculaire supérieur et croisent à angle droit les fibres sagittales de l'occipito-frontal. De nombreux interstices se voient au point de croisement, quand on regarde l'aponévrose par sa face profonde ; ce sont des orifices vasculaires, surtout veineux, qui font communiquer la circulation cutanée avec la circulation périostique.

Nous avons dit plus haut que, sur la circonférence des muscles peauciers, l'épicrâne présentait trois couches superposées : une superficielle et une profonde qui deviennent les deux feuillets de la gaine du muscle, une moyenne qui est constituée par les faisceaux tendineux émanés des fibres musculaires. Les auteurs n'ont pas discuté la *nature* de l'aponévrose épicrânienne; Wiedersheim dit seulement qu'une grande partie de cette aponévrose est composée de faisceaux du muscle occipital devenu tendineux. Je l'avais considérée autrefois comme une forme condensée du fascia superficialis, analogue à l'aponévrose palmaire; cette opinion ne peut plus se soutenir, puisqu'il y a un fascia superficialis au-dessus de l'épicrâne et distinct, bien que soudé avec lui. On pourrait se la représenter comme la partie moyenne d'un muscle unique occipito-frontal, qui se serait dissocié et dont les deux extrémités auraient conservé leur union primitive sous forme d'une membrane tendineuse; mais les muscles frontal et occipital sont originellement indépendants chez les animaux, et dérivent de masses différentes, le frontal de la partie antérieure ou faciale du peaucier, l'occipital de sa partie nuchale ou crânienne. En outre, l'occipital est primitivement un muscle de l'oreille. C'est donc vraisemblablement le résultat de la fusion de deux tendons voisins : celui de l'occipital, ayant cessé de mouvoir l'oreille, a perdu ses connexions avec elle et s'est conservé en se soudant à celui du frontal, avec lequel son muscle forme un couple anatomique et fonctionnel; il s'est également allongé en se substituant à une partie de son muscle devenu tendineux.

Voy. sur les points spéciaux de l'épicrâne auxquels j'ai fait allusion : Larmaraud, *les Téguments du crâne*. Thèse de Lyon, 1882. — Voy. aussi P. Poirier, *Anat. médico-chir.*, p. 23 et 24.

Variations et anomalies. — Macalister a signalé l'absence du frontal. A ce propos, Chudzinski se demande si cet auteur n'a pas eu affaire à un muscle atrophié à fibres d'une pâleur extrême. — Tous les auteurs qui ont disséqué des nègres, Hamy, Chudzinski, s'accordent à reconnaître le développement très considérable que prend chez ces sujets le frontal comme d'ailleurs tous les autres muscles de la face. Ledouble a observé l'entre-croisement sur la ligne médiane des deux frontaux. — Mayer a noté la continuité directe des fibres charnues du frontal avec celles de l'occipital.

MUSCLE PYRAMIDAL

C'est par erreur que ce muscle a reçu le nom de pyramidal; Santorini l'avait nommé *procerus nasi*, et c'est l'élévateur de l'aile du nez qu'il appelait le *pyra-*

midalis. Beaucoup d'anatomistes le considèrent comme la portion interne du frontal et ne le décrivent pas comme un muscle à part. Mais les expériences physiologiques de Duchenne ont mis fin à cette question litigieuse et montré qu'on avait bien affaire à un muscle indépendant, antagoniste du frontal. Depuis lors on a reconnu, à l'aide de l'embryogénie et de l'anatomie comparée, que le pyramidal dérivait par différenciation du muscle releveur commun de la lèvre supérieure, et non pas du muscle frontal.

Le muscle pyramidal occupe la partie supérieure du dos du nez et la bosse

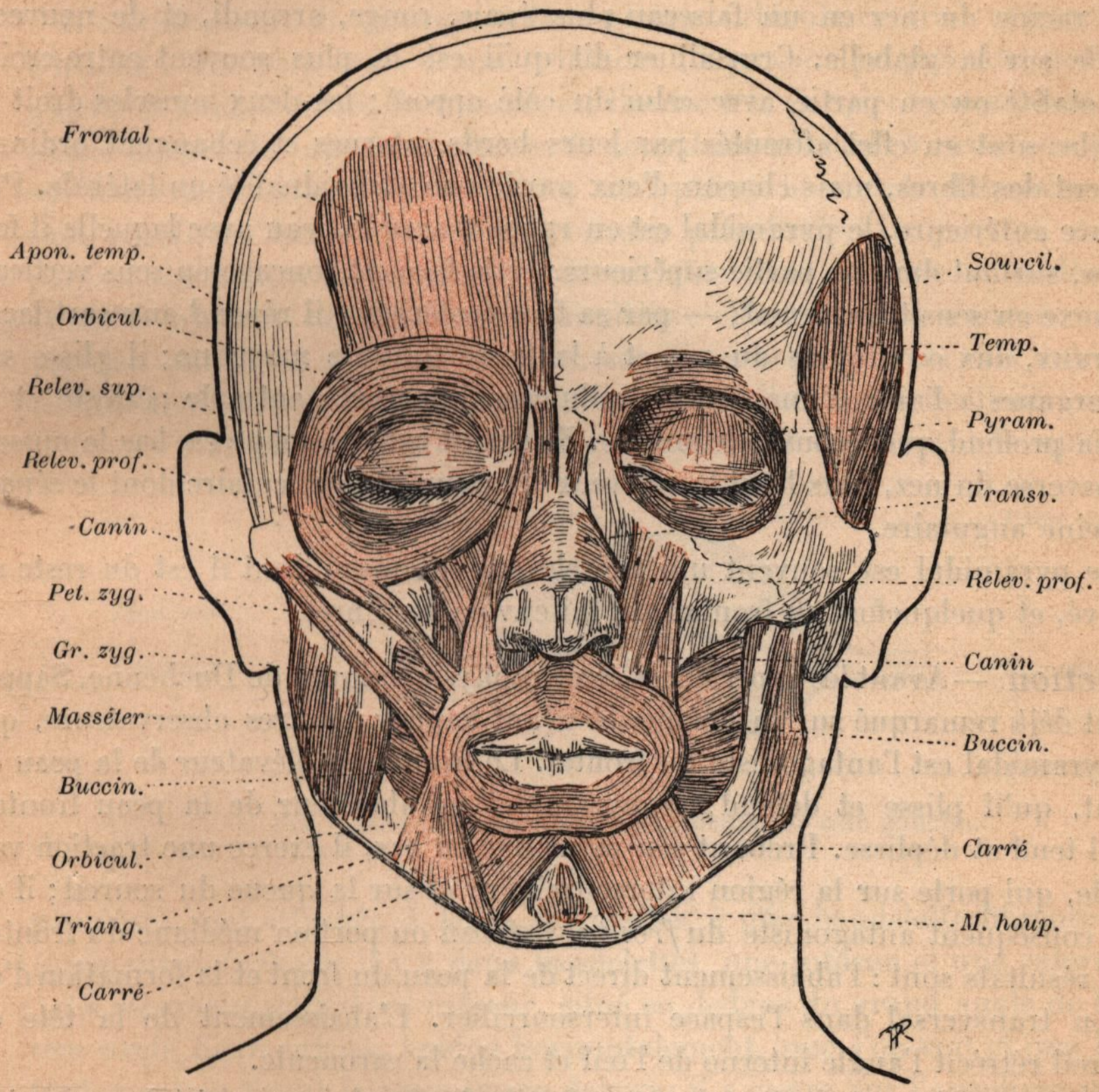

FIG. 219. — Muscles de la face.

frontale moyenne. Il est constitué par une petite languette qui a la forme de l'os propre du nez sur lequel elle se moule.

Il s'insère, *d'une part* (insertion fixe), à sa partie inférieure, par ses fibres superficielles, au cartilage latéral du nez, au moyen d'une membrane fibreuse, et par ses fibres profondes, au périoste des os propres du nez, sur la partie inférieure de leur bord interne; — *d'autre part* (insertion mobile), à la peau de la région intersourcilière.

Les insertions aux os propres du nez sont contestées, et se feraient pour quelques auteurs au tégument du dos du nez; pour d'autres à l'aponévrose du muscle transverse. Les insertions cutanées supérieures sont entre-croisées avec les insertions inférieures du frontal, mais on ne voit là aucune intersection

fibreuse, et ce n'est que sur des coupes histologiques que l'on peut reconnaître la terminaison des deux muscles par des fibres qui s'enfoncent dans le derme en sens opposé, mais sous des incidences si faibles qu'elles sont presque parallèles. L'expérimentation montre que la ligne neutre d'excitation, qui marque la limite entre les deux muscles, est une ligne transversale, située un peu au-dessus du sillon fronto-nasal, sur la glabelle ou bosse frontale moyenne.

Rapports. — Le pyramidal se dirige verticalement; il a une longueur de 12 à 15 mm. Il commence par un bord inférieur élargi, puis se condense à la racine du nez en un faisceau plus épais, rouge, arrondi, et de nouveau s'étale sur la glabelle. Cruveilhier dit qu'il est le plus souvent entre-croisé en totalité ou en partie avec celui du côté opposé; les deux muscles droit et gauche sont en effet affrontés par leurs bords internes et échangent ordinairement des fibres, mais chacun d'eux garde son individualité unilatérale. Par sa face antérieure, le pyramidal est en rapport avec la peau avec laquelle il fait corps, surtout dans sa partie supérieure; cette face est concave en sens vertical, convexe en sens transversal; — par sa face postérieure il répond aux cartilages latéraux, aux os propres du nez et à la bosse frontale moyenne; il glisse sur ces organes à l'aide d'une couche celluleuse interposée entre le périoste et le fascia profond qui recouvre le muscle. Son bord externe longe en bas le muscle transverse du nez, plus haut le releveur commun et l'orbiculaire dont le sépare la veine angulaire.

Le pyramidal est souvent uni au releveur commun, dont il est du reste un dérivé, et quelquefois au frontal qui lui envoie des fibres.

Action. — Avant les expériences électro-physiologiques de Duchenne, Sappey avait déjà remarqué sur lui-même, et avant Sappey d'autres observateurs, que le pyramidal est l'antagoniste du frontal. Le frontal est élévateur de la peau du front, qu'il plisse et détend; le pyramidal est abaisseur de la peau frontale qu'il tend et déplisse. Prenant son point fixe en bas, il exerce une traction verticale, qui porte sur la région intersourcilière et sur la queue du sourcil; il est par conséquent antagoniste du *frontal médian* ou portion médiane du frontal. Les résultats sont : l'abaissement direct de la peau du front et la formation d'un sillon transversal dans l'espace intersourcilier. L'abaissement de la tête du sourcil rétrécit l'angle interne de l'œil et cache la caroncule.

Le pyramidal est de tous les muscles de l'œil celui qui obéit le moins à la volonté. Il agit : 1° comme muscle défensif, pour protéger l'œil; 2° comme muscle mimique, pour exprimer des émotions douloureuses.

Darwin a montré qu'il se contracte synergiquement avec le sourcilier et l'orbiculaire pour rétrécir la fente palpébrale, et augmenter la saillie du sourcil, dans le cas où l'œil est exposé à une vive lumière. Il concourt donc à l'occlusion de l'œil. Cette action se manifeste aussi dans certains efforts, tels que les cris chez l'enfant.

Au point de vue expressif, Duchenne l'a nommé le *muscle de l'agression*, parce qu'il donne de la dureté au regard, et annonce la méchanceté, la haine. Toutefois beaucoup d'observateurs, au dire de Darwin, n'ont pas reconnu dans les photographies de Duchenne cette expression de dureté agressive. La contraction du muscle isolé paraît inexpressive; associée à d'autres, elle se rapporte plutôt à des émotions pénibles; c'est ainsi qu'on la constate dans le pleurer, dans la méditation morose, dans les grandes douleurs concentrées. Talma tirait de grands effets de l'abaissement puissant du front.

Variations et anomalies. — Harrison et Ledouble signalent l'absence possible du pyra-

midal. — Les pyramidaux peuvent s'entre-croiser ou se fusionner plus ou moins intimement sur la ligne médiane. — Suivant Chudzinski, sa forme subirait des variations ethniques; c'est ainsi que, trapézoïde dans la race blanche, il devient plus ou moins triangulaire dans les races noire et jaune.

MUSCLE ORBICULAIRE DES PAUPIÈRES

Le *muscle orbiculaire des paupières* occupe les paupières et la circonférence de l'orbite. C'est un muscle plat, disposé en ellipse à grand axe transversal autour de la fente palpébrale.

Il est nécessaire de distinguer dans chaque orbiculaire droit et gauche deux portions : une palpébrale et une orbitaire. La *portion palpébrale*, portion originelle et fondamentale du muscle, est limitée à la paupière même dont elle fait partie intégrante; elle est composée de deux demi-anneaux à insertions fibreuses sur leurs deux extrémités; les fibres sont pâles; le muscle détermine l'occlusion régulière, habituelle, de l'ouverture palpébrale. La *portion orbitaire*, portion secondaire et beaucoup plus variable dans la série animale, entoure l'arcade orbitaire en dehors des paupières; elle forme un anneau unique et presque complet à insertion osseuse; ses fibres sont rouges; elle entre en jeu comme auxiliaire de la portion palpébrale, dans l'occlusion de l'œil avec effort.

Disons tout d'abord que les cartilages tarses qui constituent le squelette des

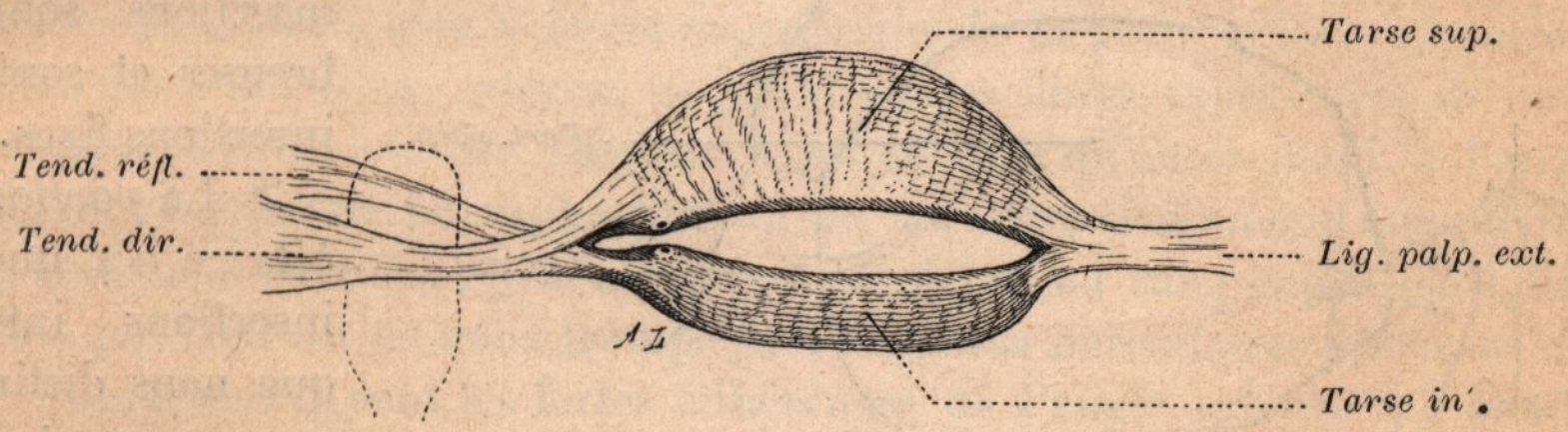

Fig. 220. — Les tendons de l'orbiculaire; côté gauche.

paupières sont attachés, à leurs extrémités, à une bandelette fibreuse appelée *ligament palpébral;* il y a deux bandelettes, une interne et une externe.

Le *ligament palpébral interne*, situé en dedans du grand angle de l'œil, est une corde ligamenteuse tendue horizontalement, que l'on voit et que l'on sent facilement en tirant la paupière en dehors; il s'insère sur l'apophyse montante du maxillaire supérieur, se dirige en dehors et se bifurque en deux branches dans lesquelles sont creusés les canalicules lacrymaux; la branche supérieure va se fixer à l'extrémité du tarse supérieur, la branche inférieure au tarse inférieur. Sa longueur est de 6 à 7 mm.; son épaisseur de 2 mm. De sa face postérieure se détache un faisceau semblable, *faisceau réfléchi*, ou faisceau postérieur, qui se dirige également sur le plan horizontal, en dedans et en arrière, derrière le sac lacrymal, pour s'attacher à la crête de l'unguis qui forme la lèvre postérieure de la gouttière lacrymale. Le sac lacrymal, poche fibreuse qui occupe la gouttière de l'unguis, est donc entouré par un demi-anneau fibreux qui le coupe transversalement, anneau constitué en avant par le faisceau antérieur du ligament palpébral qui adhère intimement à la paroi du sac, en arrière par le faisceau postérieur qui ne lui adhère pas.

[CHARPY.]

Le ligament palpébral interne est souvent désigné en France sous le nom de *tendon direct* de l'orbiculaire, et sa portion postérieure sous le nom de *tendon réfléchi*; ces dénominations ne sont pas heureuses, car le ligament n'est que la terminaison des cartilages tarses auxquels il appartient; ses fibres ne se continuent pas avec les fibres musculaires de l'orbiculaire, qui viennent au contraire s'y jeter perpendiculairement.

Au côté externe de l'œil, un ligament semblable, mais moins compact, moins fort, attache au périoste de la circonférence orbitaire les extrémités externes des tarses : c'est le *ligament palpébral externe*, que l'on aurait tout aussi bien pu appeler le tendon externe.

1° La *portion palpébrale* s'insère : d'*une part*, en dedans, au ligament palpébral interne (ou tendon direct), sur sa face antérieure et sur ses deux bords; quelques auteurs ajoutent : à la partie voisine de la circonférence orbitaire; — d'*autre part*, en dehors, à la face antérieure du ligament palpébral externe; ces dernières insertions sont partiellement croisées.

Le muscle palpébral s'étend d'un ligament palpébral à l'autre et il est composé de deux demi-ellipses distinctes, une supérieure et une inférieure; ses deux insertions sont fibreuses et sont des insertions fixes.

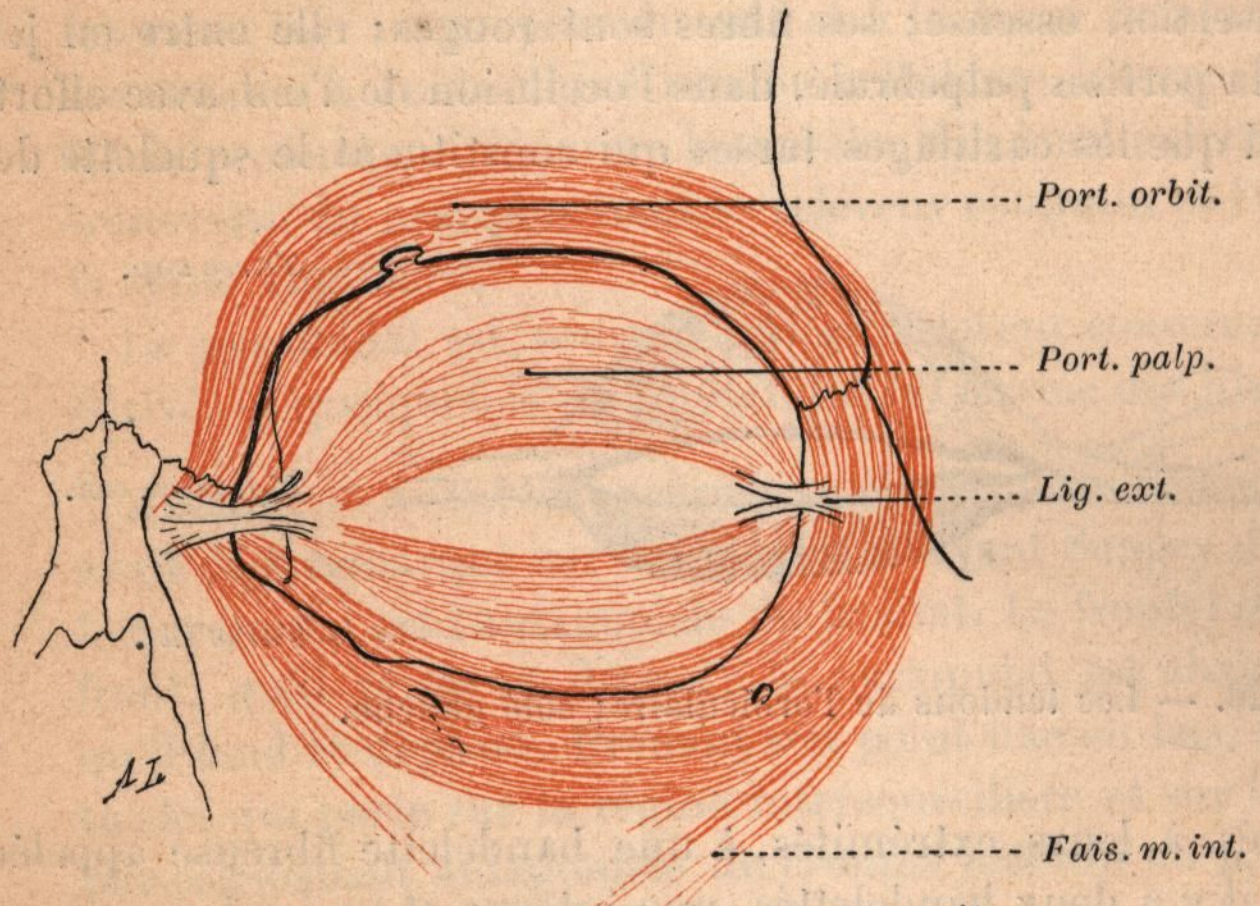

Fig. 221. — Muscle orbiculaire des paupières.

2° La *portion orbitaire* n'a que des insertions internes que nous distinguerons en supérieures et inférieures. Elle s'insère : d'*une part*, par ses insertions supérieures, au ligament palpébral interne, à l'apophyse montante du maxillaire, à l'apophyse orbitaire interne du frontal et au tiers interne et supérieur de l'arcade orbitaire jusqu'à l'échancrure sus-orbitaire; — d'*autre part*, par ses insertions inférieures, à ce même ligament palpébral interne et au tiers interne et inférieur de l'arcade orbitaire, jusqu'au trou sous-orbitaire.

Le muscle orbitaire a donc deux insertions fixes, fibreuses et surtout osseuses, toutes deux en dedans de l'œil, l'une au-dessus de l'autre; il forme par conséquent une ellipse à peu près complète qui n'est ouverte qu'en dedans, entre les insertions supérieures et inférieures.

Rapports. — Le muscle *palpébral*, appelé encore orbiculaire interne, est étendu en couche mince translucide, sur la partie profonde des paupières; ses fibres sont pâles, groupées en petits faisceaux plats et espacés, qui décrivent des courbes à concavité postérieure moulées en quelque sorte sur le globe de l'œil. Il occupe le tissu cellulaire sous-cutané; une double couche celluleuse le

tapisse sur ses faces superficielle et profonde et le sépare en avant de la peau, en arrière du cartilage tarse et du ligament large des paupières. Il n'adhère donc par aucune de ses faces aux tissus voisins et glisse librement dans cet espace de tissu lâche. Cette couche celluleuse ne renferme jamais de graisse; c'est elle qui s'infiltre dans les œdèmes, les ecchymoses. C'est seulement au niveau des ligaments palpébraux externe et interne que la peau très mince est unie aux bandes fibreuses et aux origines du muscle.

Le muscle *orbitaire* ou orbiculaire externe, plus vaste, plus épais, épais surtout vers l'angle interne de l'œil, plus rouge, a des rapports bien différents. Il s'étend dans la région du sourcil, celle de la tempe, et dans la partie supérieure de la joue. Ses fibres rapprochées ne sont pas disposées sur un plan courbe en sens frontal, comme les fibres palpébrales, mais déroulent leurs ellipses sur un plan presque droit. Il recouvre la partie extérieure de la base de l'orbite, y compris la pommette, le sourcilier, la partie antérieure du temporal, les insertions supérieures du grand zygomatique et des élévateurs de la lèvre. Sa partie inférieure est quelquefois très vaste et s'étend jusqu'au tiers de la distance qui sépare l'orbite de la commissure des lèvres. Par sa face antérieure, il est en rapport avec la peau, non plus une peau mince et sans graisse, mais une peau épaisse et adipeuse; en outre il est adhérent au tégument. Ces adhérences se font à plat, c'est-à-dire que le fascia lamelleux qui recouvre la face antérieure du muscle est fusionné avec le fascia superficialis de la peau; elles sont surtout marquées dans la région externe, au point où les fibres supérieures se réfléchissent pour décrire leur arc inférieur. C'est en vain qu'en ce point, à l'angle externe, on chercherait un raphé fibreux ou un entre-croisement musculaire, ou des insertions cutanées; je n'ai pu en constater au microscope et il faut admettre que l'œil nu ne nous trompe pas; les fibres musculaires décrivent des courbes continues; ce sont les fortes adhérences de l'angle externe qui maintiennent leur courbe et leur tiennent lieu d'insertion tendineuse.

Fibres cutanées. Muscle de Riolan. Muscle de Horner. — Le muscle orbiculaire émet constamment par son bord externe un certain nombre de *fibres cutanées* qu'on a décrites comme des portions distinctes. Ces fibres s'échappent surtout des deux angles. De l'angle interne partent des fibres ascendantes, fibres sourcilières, qui vont s'unir au muscle sourcilier et se terminer avec lui dans la peau du sourcil, et des fibres descendantes qui vont dans la peau de la joue. De même, de l'angle externe émanent des fibres descendantes qui vont en bas et en dedans dans la peau de la joue, à la rencontre des fibres internes avec lesquelles elles peuvent s'entre-croiser. Ces fibres des joues ont été décrites comme *portion malaire* de l'orbiculaire. D'après Ruge, le faisceau malaire interne n'est qu'une partie intermédiaire entre l'orbiculaire et l'élévateur commun; le faisceau malaire externe n'a jamais appartenu à l'orbiculaire, c'est une partie intermédiaire entre l'orbiculaire et le grand zygomatique, reste de la fusion primordiale des deux muscles. (Voy. Merkel, Der Musculus superciliaris. *Anat. Anzeiger*, 1887; et Ruge, in *Jahresbericht f. Anatomie*, 1887).

Le *muscle ciliaire* ou *muscle de Riolan* n'est autre que le faisceau marginal de la portion palpébrale, celui qui occupe le bord libre de la paupière, et que

Riolan a en effet distingué du reste du muscle. Il est rectiligne, large de 2 ou 3 mm., composé de fibres striées qui comptent parmi les plus fines de l'organisme. Les glandes de Moll et les cils le séparent du reste du muscle palpébral. Il rase dans son trajet les conduits excréteurs des glandes de Meibomius et des glandes sébacées, et envoie en sens horizontal, autour de ces conduits et de leurs culs-de-sac, des fibres disposées en plexus, qui s'étendent jusque sous la conjonctive. Le muscle ciliaire sert probablement à l'excrétion des glandes et au mouvement des cils.

Le *muscle de Horner* (Philadelphie, 1827), ou lacrymal postérieur, est considéré tantôt comme un muscle indépendant, tantôt et le plus souvent comme une dépendance du muscle orbiculaire; il était déjà connu des anciens anatomistes. Il s'insère sur la crête de l'unguis, se dirige horizontalement en dehors, en languette carrée, appliqué contre la face postérieure du ligament palpébral interne postérieur, ou tendon réfléchi, et contre le sac lacrymal; au niveau des cartilages tarses, il se bifurque en deux moitiés supérieure et inférieure, dont chacune se termine en partie sur le canalicule lacrymal auquel elle fournit un sphincter, en partie sur le cartilage tarse. Nous n'insisterons pas sur la description de ce muscle dont l'étude se rattache justement à celle des voies lacrymales. Disons seulement qu'il paraît être un antagoniste de l'orbiculaire, ce qui témoignerait en faveur de son indépendance anatomique. L'orbiculaire, en se contractant dans le clignement, dilate le sac lacrymal et relâche le muscle de Horner, le sac se remplit de larmes; le clignement terminé, l'orbiculaire se relâche, et le muscle de Horner comprime et vide les canalicules lacrymaux et le sac lacrymal.

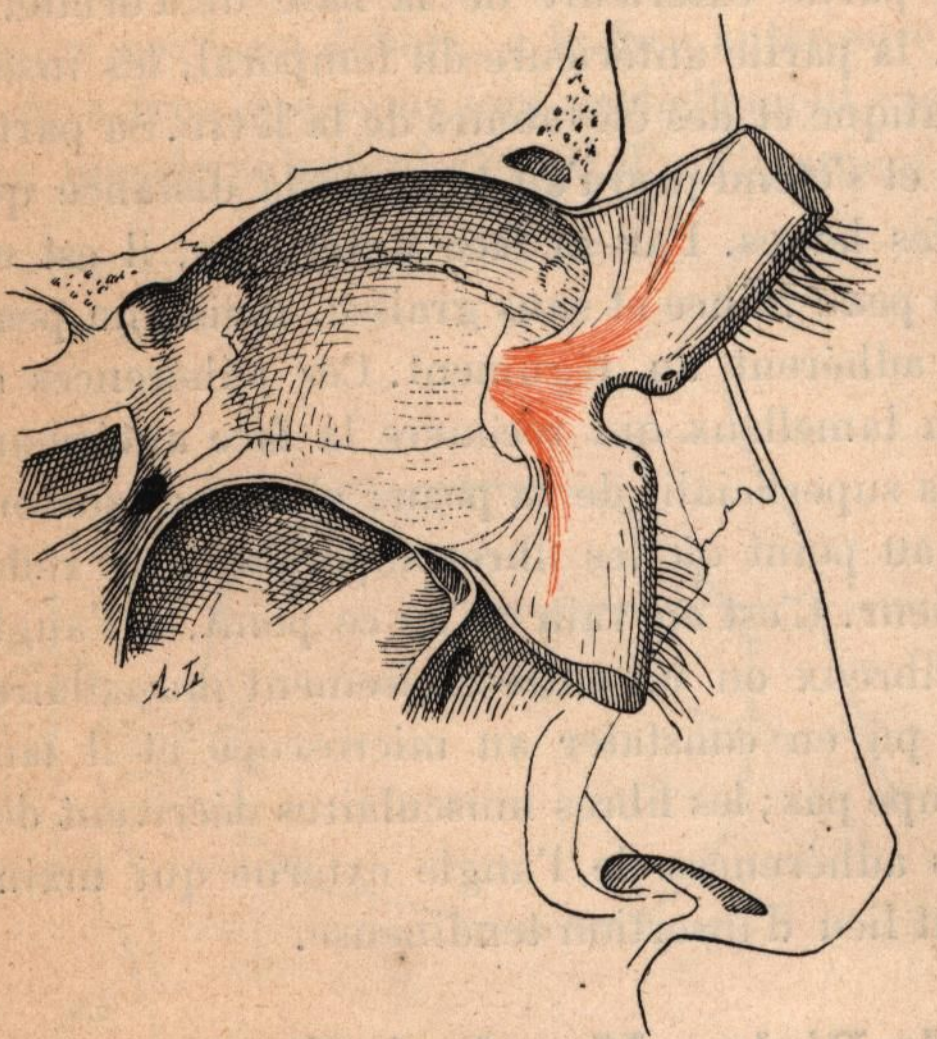

Fig. 222. — Muscle de Horner.

Action. — L'orbiculaire des paupières est un sphincter qui préside à leur occlusion.

La *portion palpébrale* ferme l'œil en rapprochant l'une de l'autre les deux valves des paupières supérieure et inférieure, dont elle affronte les bords libres, au moins par leur lèvre postérieure.

En même temps, les points lacrymaux renversés en dedans baignent dans le sac lacrymal, et se juxtaposent sur une même ligne transversale; le sac lacrymal est dilaté par la traction en avant du ligament palpébral; les larmes y affluent. La paupière supérieure est déplissée et tendue, mais des plis obliques très fins se voient sur la paupière inférieure au niveau des angles externe et interne, ils sont dirigés en bas et en dehors.

Le muscle palpébral préside à l'occlusion régulière de l'œil dans les condi-

tions normales, sans effort, telles que le sommeil et le clignement. Il a pour antagoniste direct le releveur de la paupière supérieure, et pour auxiliaire la pression atmosphérique qui suffit à maintenir la fermeture de l'œil (Wilmart).

Le muscle *orbitaire* se contracte surtout dans l'occlusion avec effort; il a pour antagoniste le frontal, pour muscles synergiques le sourcilier et le pyramidal. Il ferme l'œil en présence d'une lumière trop vive, d'un danger immédiat; il joue un grand rôle dans la vision des myopes, dans les travaux minutieux, dans l'acte du viser. Darwin observe que cette occlusion se voit dans tous les actes qui entraînent une expiration forcée, dans les pleurs, cris, sanglots, dans les cris du rire, dans la toux, l'éternuement, le vomissement, la défécation énergique, lorsqu'on se mouche bruyamment. Dans tous ces cas, l'expiration forcée congestionne la face. Ch. Bell suppose que la contraction de l'orbiculaire a pour effet d'empêcher la congestion de l'œil en le comprimant; Donders a justifié cette explication en montrant que, dans ces circonstances, la pression s'élevait en effet dans les artères et dans les veines de la circulation intra et extra-oculaire; la compression du muscle diminue cette injection vasculaire comme le ferait un bandeau ou l'application des mains.

L'orbiculaire, comme tous les autres muscles peauciers de l'œil, est innervé par le nerf facial; tandis que son antagoniste direct, le releveur de la paupière supérieure, reçoit sa motricité du nerf moteur oculaire commun. Dans la paralysie faciale, l'œil restera donc ouvert; tandis que la chute de la paupière supérieure caractérise la paralysie du releveur.

Connexions. — L'orbiculaire possède ordinairement des fibres communes avec un ou plusieurs des muscles qui l'entourent. C'est ainsi qu'il envoie des fibres (ou qu'il en reçoit) au muscle sourcilier, avec lequel plusieurs auteurs le confondent encore, avec le frontal dans la partie externe de ce dernier muscle, avec le petit zygomatique et l'élévateur commun. Il est plus rare de le voir uni au temporal superficiel et même à l'auriculaire antérieur, par des faisceaux qui rappellent le muscle orbito-auriculaire des animeaux, au peaucier dans sa portion parotido-massétérine, au grand zygomatique.

Action. — La portion *palpébrale*, qui ferme la boutonnière curviligne des paupières, ne peut agir efficacement, d'après Wilmart (*la Clinique de Bruxelles*, 1897), que si les deux bords ont été préalablement déplacés et l'angle lacrymal fermé, ce qui suppose l'intervention préalable ou des fibres orbitaires ou du muscle de Horner. Chaque moitié fonctionne indépendamment et prenant son point d'appui, à ses deux extrémités, sur les ligaments palpébraux, redresse ses fibres curvilignes, dont la concavité est inverse dans les deux paupières; le redressement fait glisser la paupière à la surface du globe de l'œil. La paupière supérieure exécute le mouvement principal; elle s'abaisse jusqu'au delà de la ligne horizontale. La paupière inférieure au contraire ne s'élève que d'une quantité très faible, 1 à 2 mm., et paraît presque immobile; son bord libre est en effet déjà horizontal au repos et ses fibres sont moins courbes. En même temps, elle est attirée en haut vers l'angle interne de l'œil, de sorte que la caroncule lacrymale est refoulée en dedans et que le point lacrymal inférieur monte et se rapproche du nez. D'après Theile, cette adduction du point lacrymal serait plus marquée du côté gauche, et l'élévation de la paupière plus prononcée à droite. Ajoutons qu'une certaine pression est exercée sur le globe de l'œil.

La *portion orbitaire* se contracte dans l'occlusion avec effort. Prenant son point fixe à l'angle interne de l'œil, elle rapproche les anneaux de ses deux moitiés l'une vers l'autre et aussi son angle externe de son angle interne. Le mouvement d'adduction de l'extrémité externe du muscle est limité par ses adhérences intimes avec la peau; il n'en existe pas moins, et ne cesse qu'avec la tension de la peau de la région temporale elle-même fixée à l'oreille. Il se passe en grand ce qui était esquissé seulement dans la contraction du muscle palpébral, les paupières se rapprochent, mais la paupière inférieure est attirée fortement en haut et en dedans. Comme résultat de cette contraction, on remarque l'abaissement du sourcil et le déplissement de la partie latérale du front, la tension de la peau de la tempe, l'ascension de la peau de la joue vers l'angle interne de l'œil; chez certains sujets, il s'y joint une ascension de l'angle des lèvres par les fibres communes de l'orbiculaire avec

l'élévateur et le grand zygomatique. La fente palpébrale diminue, non seulement dans son ouverture verticale qui finit par être nulle, mais aussi dans son diamètre transversal par adduction de son extrémité externe; l'œil paraît de toutes manières plus petit. La joue élevée forme un bourrelet sur la base de l'orbite, une gouttière concave la sépare de la paupière. Enfin des plis rayonnants se montrent sur la région temporo-malaire, vers l'angle externe de l'œil; ces plis curvilignes, disposés en éventail, perpendiculairement au sens des fibres de l'orbiculaire, sont la conséquence des adhérences cutanéo-musculaires et de la traction que subit la peau à ce moment; fixés à l'état de rides, ils constituent la *patte d'oie*.

Au point de vue expressif, la contraction de l'orbiculaire se manifeste dans tant de cas, depuis le plus fin clignement jusqu'à l'occlusion complète, qu'elle appartient à un très grand nombre d'expressions ou d'émotions et perd par cela même toute valeur caractéristique. L'orbiculaire ne peut être ni le muscle de la méditation par sa partie supérieure, ni le muscle de la bienveillance par sa partie inférieure (*Duchenne*). Il me suffira de citer la réflexion, la rêverie, le doute sceptique, le mépris, la décision, l'ennui, la honte, le sourire et le rire, la bouderie, la tristesse, la douleur, la colère, tous états de l'âme dans lesquels un certain resserrement de la fente palpébrale accompagne d'autres contractions des muscles de la face, et surtout le froncement du sourcil. Presque tous annoncent ou une concentration en nous-mêmes, par conséquent la volonté de nous soustraire en partie aux images extérieures, ou bien un effort moral produisant des effets analogues à l'effort physique.

MUSCLE SOURCILIER

Le *sourcilier* (corrugator supercilii) est situé sur l'arcade sourcilière. C'est un muscle étroit et de faible longeur, arciforme à concavité inférieure, comme l'arcade osseuse sur laquelle il se moule.

Il s'insère : *d'une part* (insertion fixe), par deux ou trois faisceaux, à l'arcade sourcilière, sur son extrémité interne, un peu au-dessus de la suture fronto-nasale, à 1 cm. environ de son congénère du côté opposé; — *d'autre part* (insertion mobile), à la peau de la moitié interne du sourcil.

Ces insertions cutanées commencent au niveau du trou sus-orbitaire et de là s'étendent tantôt jusqu'à la moitié, tantôt jusqu'aux deux tiers internes du sourcil. Elles se font par émanations successives de fibres pâles mêlées de graisse qui vont se fixer à la face profonde de la peau, en s'entre-croisant avec celles du frontal et en formant avec elles un lacis inextricable.

Rapports. — Court, ramassé à son origine, aplati, étalé à sa terminaison, le sourcilier se dirige d'abord en haut et un peu en dehors, puis devient horizontal; sa direction générale est oblique en haut et en dehors, et la concavité de la courbe qu'il décrit regarde en dehors et en bas. On lui reconnaît deux espèces de fibres, des fibres courtes qui constituent la grosse masse du muscle et forment le sourcilier proprement dit; des fibres verticales, à peu près constantes chez le blanc, qui font défaut chez les primates et paraissent caractéristiques de l'homme (Popowsky).

Le sourcilier est relativement profond, il n'est nulle part sous-cutané. Sa face antérieure est recouverte par le pyramidal, le frontal et l'orbiculaire; elle adhère à la peau du sourcil par les fibres qu'elle lui envoie à travers les interstices de ces muscles. Sa face postérieure joue à la surface de l'arcade sourcilière; elle recouvre les vaisseaux et nerfs sus-orbitaires. Le muscle est tout entier noyé dans une graisse molle, qui forme coussinet adipeux et qui atteste que le sourcil est un tégument facial et non crânien.

Le sourcilier se continue par quelques fibres avec l'orbiculaire, dont il est un faisceau spécialisé et avec lequel on le voit encore décrit par Henle, par Merkel; — il se continue par d'autres fibres avec le frontal.

Action. — Le muscle sourcilier est le muscle qui fronce le sourcil (corrugator supercilii). Duchenne seul, et ceux qui l'ont copié, ont pu lui dénier cette action pour l'attribuer à l'orbiculaire des paupières. Tous les autres observateurs sont unanimes sur ce point.

La contraction du sourcilier accompagne presque toujours l'effort physique ou l'effort moral. Dans les deux cas il agit réellement ou est censé agir comme protecteur de l'œil.

Le sourcilier forme avec l'orbiculaire et le pyramidal la triade des muscles défenseurs de l'œil, soit contre la lumière excessive en rétrécissant le champ visuel, soit contre les corps étrangers. C'est ainsi qu'il se contracte en présence d'une lumière trop vive ou trop grande, chez la plupart des myopes dans la vision au loin, chez presque tous les sujets dans les travaux rapprochés, minutieux et dans le simple acte d'enfiler une aiguille, dans l'exposition au vent, à la poussière. Dans l'effort physique, la contraction du sourcilier semble s'ajouter à celle de l'orbiculaire pour contenir le globe de l'œil et modérer sa tension.

Au point de vue mimique, le sourcilier seul, comme d'ailleurs tous les autres muscles, est par lui-même inexpressif. Associé à d'autres, il indique presque toujours une certaine énergie intellectuelle, une concentration de l'âme.

Le froncement du sourcil se manifeste par les caractères suivants : gonflement de la tête du sourcil et aplatissement de la partie moyenne; tassement et léger redressement en avant des poils dans la partie gonflée; abaissement de la tête du sourcil qui prend une position oblique en bas et en dedans, d'où redressement de l'arc sourcilier et rapprochement des deux sourcils; formation d'un pli vertical entre le sourcil et la glabelle, pli un peu oblique en bas et en dehors, perpendiculaire à la direction du muscle. Comme conséquence, l'œil paraît enfoncé derrière un sourcil qui le surplombe davantage, la fente palpébrale se rétrécit et une moins grande quantité de lumière lui arrive d'en haut. Sur les parties voisines, on remarque le déplissement de la partie latérale du front et le gonflement de la peau sur la racine du nez.

L'élévation de l'extrémité interne du sourcil (obliquité supérieure) et les plis transversaux médians du front, que Duchenne a attribués au sourcilier, doivent être rapportés à la portion interne du frontal.

Duchenne l'a nommé le *muscle de la douleur*, mais à tort, car nous fronçons les sourcils dans beaucoup de circonstances autres que la douleur vraie, et que l'on peut répartir dans les trois groupes principaux de la réflexion, de la souffrance et de la colère. C'est de lui, et non de l'orbiculaire, que Duchenne aurait dû dire : « ces sourcils, fortement abaissés, « rectilignes, portés en dedans, faisant pour ainsi dire la nuit autour de l'œil, ces sourcils « dont la tête se gonfle, dont l'espace intersourcilier est creusé de lignes verticales; ces « sourcils en un mot, tourmentés par la pensée, annoncent un travail laborieux de l'esprit. « Tel est le *Pensieroso* de Michel-Ange. » Le froncement du sourcil s'observe dans tous les états de souffrance, depuis la simple inquiétude, l'impression désagréable même physique, comme de sentir une mauvaise odeur, et la mélancolie, jusqu'à la douleur la plus extrême, et dans tous les états de colère, depuis l'indignation jusqu'à la férocité; dans tous il rend l'œil sombre, que celui-ci paraisse seulement voilé, ou qu'il prenne un aspect sinistre.

Le sourcilier peut se contracter synergiquement avec le frontal médian ou partie médiane du frontal. Les sourcils sont alors froncés, rapprochés et gonflés par l'action du sourcilier; mais ils sont en même temps obliques en haut, leur extrémité interne étant relevée par l'action du frontal médian. De là une combinaison de rides verticales sourcilières, coupées à leur partie supérieure par des rides transversales frontales, dont la disposition générale est celle d'une demi-ellipse à ouverture inférieure; ces rides sont connues sous le nom de *rides en fer à cheval*, rides quadrangulaires. Presque toujours disgracieuses, elles s'observent surtout dans les états de tristesse.

Ajoutons enfin avec Darwin que le froncement des sourcils est un geste très humain; chez les nègres inférieurs les sourcils s'élèvent et s'abaissent, mais ne se froncent pas. L'orang et le chimpanzé ont un sourcilier rudimentaire, mal distinct de l'orbiculaire palpé-

bral; Darwin ne leur a jamais vu froncer le sourcil d'une manière bien sensible. Il pense que le froncement des sourcils a commencé avec la station verticale. Les enfants au contraire, même en très bas âge, froncent souvent le sourcil pour exprimer une peine, une inquiétude.

IV. — MUSCLES DU NEZ

Le nez possède des muscles qui lui sont propres et d'autres qui lui sont communs avec la lèvre supérieure; on ne saurait les distinguer en intrinsèques et extrinsèques comme pour l'oreille, car tous s'insèrent en dehors du nez par une de leurs extrémités, tous seraient donc extrinsèques, exception faite de quelques faisceaux musculaires des narines que l'on peut à peine considérer comme des muscles réels.

Les muscles communs sont les deux releveurs superficiel et profond, auxquels il faut joindre le faisceau nasal du triangulaire des lèvres; les muscles propres sont au nombre de trois : le transverse, le myrtiforme et le dilatateur des narines. On peut les grouper ainsi au point de vue de leur action sur l'orifice des narines.

Muscles dilatateurs.	Transverse du nez. Dilatateur des narines. Releveurs superficiel et profond.
Muscles constricteurs. . . .	Myrtiforme. Triangulaire des lèvres.

Il ne faut pas prendre d'ailleurs ces termes de constriction et de dilatation dans le sens d'un mouvement concentrique ou excentrique, s'opérant dans la direction des rayons de l'ouverture nasale, mais comme signifiant un resserrement ou un agrandissement de cette ouverture.

L'étude des muscles propres du nez, dit Theile, est une des parties les plus difficiles de la myologie. Cela n'est vrai toutefois que pour les fibres musculaires atrophiées du cartilage des narines. Il y a d'autre part une synonymie inutile dans leurs dénominations, et des opinions contradictoires sur leur action.

MUSCLE TRANSVERSE DU NEZ

Ce muscle, qui porte encore les noms de *triangulaire du nez*, *constricteur du nez*, *compressor nasi*, est placé transversalement sur la partie moyenne de cet organe, au-dessus du sillon horizontal qui limite en haut l'aile du nez. Il est mince, plat, de forme triangulaire; la base des deux muscles droit et gauche se touche sur le dos du nez.

Il s'insère, d'*une part* (insertion fixe), à une aponévrose qui recouvre le dos du nez; — d'*autre part* (insertion mobile), à la peau du sillon naso-labial, sillon vertical qui sépare le nez de la joue.

Les insertions supérieures se font par continuité des fibres musculaires avec une aponévrose mince, étalée, qui s'unit ordinairement sur le dos du nez avec celle du côté opposé soit par ses fibres tendineuses, soit par un mélange de fibres musculaires et tendineuses; on a même vu les deux transverses se continuer par leur base sans interposition de tissu fibreux. L'union des deux muscles par leur aponévrose fait que la partie moyenne du nez est recouverte d'une sangle contractile. La fixité du point d'appui est assurée soit par cette continuité même, soit par les adhérences qui relient l'aponévrose avec la peau. Quelques fibres musculaires se terminent dans la peau de l'aile du nez.

Les insertions inférieures ou cutanées se font au sillon naso-labial, où viennent aboutir une partie des fibres des élévateurs et du myrtiforme. Telle est l'opinion de Weber, de Sappey et ce qu'il nous a semblé avoir observé nous-même. Mais d'autres anatomistes décrivent au contraire à ce niveau une insertion osseuse, fixe par conséquent, qui se ferait à l'alvéole de la dent canine, quelquefois aussi à celle de la première molaire (Theile, Cruveilhier, Popowsky); pour eux d'ailleurs, le transverse est un constricteur. Nous verrons plus loin que les expériences d'électro-physiologie concordent avec l'hypothèse d'insertions purement cutanées.

Rapports. — Le transverse a son sommet ramassé en un faisceau épais, arrondi, dirigé en arrière et en bas, tandis que sa base, mince, étalée, est parallèle à l'arête médiane du nez. Les fibres inférieures longent le sillon supérieur des ailes du nez; son bord postérieur paraît se continuer avec le myrtiforme. Par sa face externe il est en rapport avec la peau, et en arrière avec les élévateurs; il adhère à la peau, surtout à ses extrémités. Sa face interne ou profonde recouvre le cartilage latéral du nez, cartilage fixe interposé entre les os propres et le cartilage de l'aile ou des narines; elle glisse sur ce cartilage, à l'aide d'une couche celluleuse.

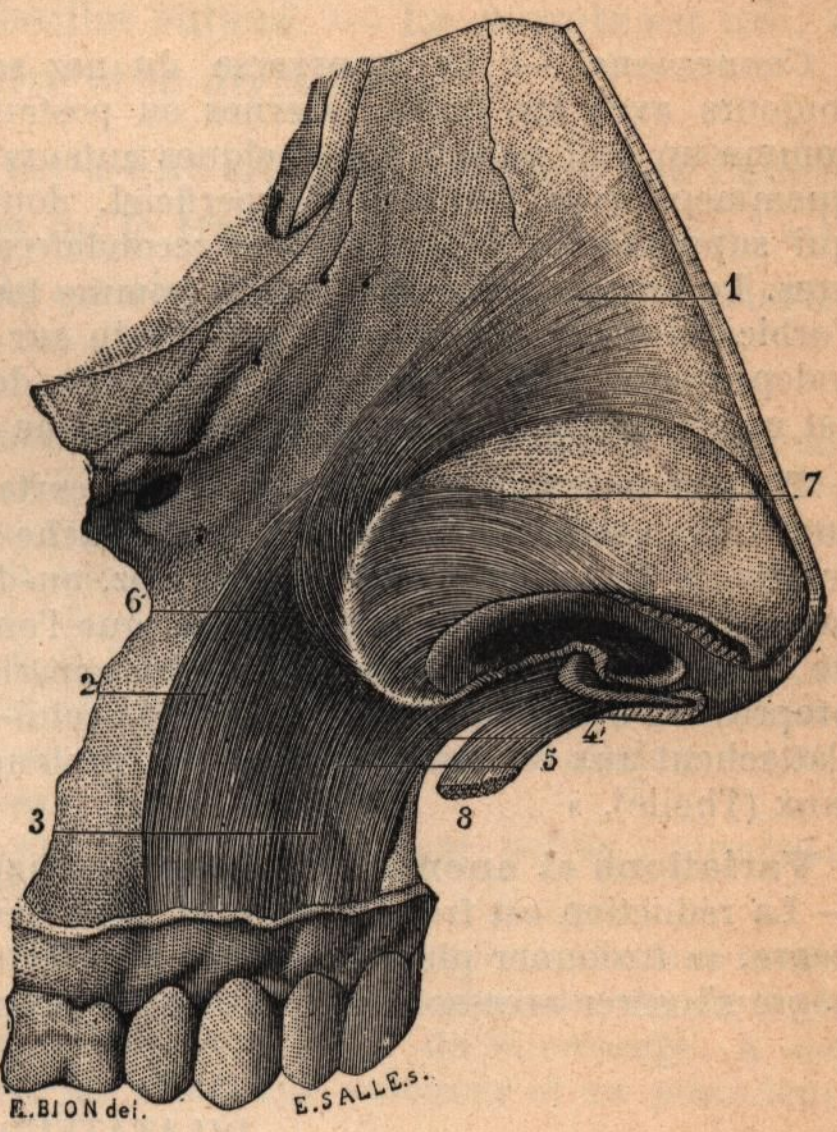

Fig. 223. — Muscle transverse du nez. (d'après Sappey).

1. Transverse. — 2, 3, 4, 5, 6. Myrtiforme. — 7. Dilatateur des narines. — 8. Faisceau nasal du triangulaire.

Action. — La plus grande discordance règne au sujet de l'action du transverse du nez. Cruveilhier, qui lui assigne des insertions inférieures osseuses, se contredit plus loin en lui attribuant, d'après Duchenne, une action dilatatrice.

Pour Albinus, Theile, Sappey, le transverse et le myrtiforme constituent un couple musculaire, associé physiologiquement et même anatomiquement par la continuité de leurs faisceaux externes; tous deux se contractent synergiquement et, avec les muscles de l'autre côté, forment une sorte de sphincter autour de l'orifice des narines. Ils sont *dépresseurs* et *abaisseurs* de l'aile du nez, par conséquent constricteurs. Henle et Gegenbaur ne décrivent même comme muscle propre du nez qu'un seul muscle, *muscle nasal* (nasalis), avec deux ou trois portions, et par conséquent doué d'une seule action.

Les expériences électro-physiologiques de Duchenne font au contraire du transverse du nez un muscle dilatateur. Il attire l'aile du nez en haut et en avant, ainsi que la partie supérieure du sillon naso-labial; il *retrousse* par conséquent la narine; sur les parties latérales du nez se forment des plis perpendiculaires à ses fibres, dirigés suivant une ligne étendue de l'angle interne

[*CHARPY.*]

de l'œil au bout du nez. Richer a confirmé cette action sur des hystériques hypnotisées. Theile avoue qu'il a vu ce muscle sur le vivant prendre son point fixe sur le dos du nez et agir comme corrugateur. J'ajouterai que, sur le cadavre, sa traction retrousse manifestement la narine.

Il s'associe ordinairement aux releveurs pour élever et dilater l'angle externe des narines. Il prend donc part à l'acte physique du flairer. Comme muscle physionomique, il concourt à certaines expressions, le mécontentement, le mépris; mais il est surtout le muscle sensuel. Duchenne l'a nommé le muscle de la lascivité, il vaudrait mieux dire de *la sensualité*, car il exprime toutes les nuances de la volupté, depuis les sensations délicates jusqu'à la passion lubrique.

Connexions. — Le transverse du nez se continue avec plusieurs muscles : presque toujours avec les fibres externes ou postérieures du myrtiforme, ce qui les fait décrire comme un seul muscle par quelques auteurs; — avec le pyramidal du dos du nez; — fréquemment avec l'élévateur superficiel, dont il est pourtant génétiquement différent, ce qui suppose une fusion acquise secondairement (Popowsky); — avec l'orbiculaire des lèvres. Le muscle transverse étant, comme tous les muscles propres du nez, un dérivé de l'orbiculaire des lèvres qui s'est étendu sur le nez et s'est peu à peu différencié en muscle indépendant, a conservé avec ce muscle des rapports variables; chez les animaux, il lui est normalement continu, il en est de même encore partiellement chez certains nègres.

Transverse accessoire. — « Chez certaines personnes dont les muscles de la face sont très développés, on trouve une couche musculaire mince et triangulaire sur la partie inférieure de la portion osseuse du nez, au-dessus du constricteur, auquel touche son bord inférieur. Les fibres de cette couche, que l'on voit quelquefois très bien à l'œil nu, naissent de l'apophyse montante du maxillaire supérieur, se portent en avant et en haut sur les os propres du nez, pour gagner le dos de celui-ci, se réunissent avec celle du côté opposé, et s'attachent aux os nasaux, entre les prolongements nasaux (pyramidal) des muscles frontaux (Theile). »

Variations et anomalies. — On a signalé un cas d'absence unilatérale du transverse. — La réduction est fréquente. — Il peut devenir rectangulaire. — Hamy l'a vu, chez un nègre, se fusionner plus ou moins avec celui du côté opposé. Chudzinski l'a vu chez un nègre s'insérer accessoirement à l'apophyse montante du maxillaire supérieur.

DILATATEUR DES NARINES

Ce muscle (dilatateur propre de Santorini, pinnal transverse de Cruveilhier) occupe l'aile du nez (fig. 223). On appelle *aile du nez* la partie inférieure de cet organe, qui est située de chaque côté du bout du nez et qui forme la paroi externe des narines; elle est mobile, séparée du reste de la face latérale par la branche transversale du sillon naso-labial; un cartilage, dit cartilage des narines ou de l'aile du nez, lui sert de charpente.

Le dilatateur est constant dans son existence, mais souvent on ne le reconnaît qu'au microscope; c'est en effet un des muscles les plus petits et les plus pâles. Sa forme est celle d'un triangle dont le sommet est dirigé en avant. Cruveilhier se trompe doublement en appelant aile du nez le bord inférieur du nez purement cutané, et en avançant que le muscle occupe ce repli cutané au-dessous du cartilage des narines.

Il s'insère, *d'une part*, en arrière, à la peau du sillon naso-labial; — *d'autre part*, en avant, au bord inférieur de l'aile du nez, ou plus exactement aux téguments, dans la moitié postérieure curviligne du bord inférieur de la valve externe des narines. Au lieu des insertions cutanées naso-labiales, Cruveilhier indique une insertion à la fosse canine, et Theile une insertion au bord

de l'apophyse montante du maxillaire. Les insertions que nous avons indiquées sont toutes deux cutanées; les postérieures paraissent être le point fixe, les antérieures le point mobile.

Rapports. — Le dilatateur est composé de fibres curvilignes à concavité inférieure, qui se développent excentriquement depuis l'angle de la narine où elles sont très courtes jusqu'au milieu de l'aile du nez. Par sa base qui correspond à ses insertions postérieures, il longe le sillon naso-labial; son bord inférieur, marqué par des fibres plus rouges et plus condensées, occupe le repli cutanéo-muqueux du bord inférieur des narines. Sa face externe ou superficielle adhère intimement à la peau; sa face interne ou profonde recouvre, en y adhérant, en haut le cartilage de l'aile du nez, en bas la muqueuse des narines, muqueuse qui du reste est un véritable feuillet cutané. — Le muscle est uni, à son insertion postérieure, avec le transverse et le myrtiforme.

Action. — C'est un dilatateur vrai, c'est-à-dire qu'il ne retrousse pas l'angle de la narine comme le font les élévateurs ou le transverse, mais il écarte l'aile du nez de la ligne médiane et agrandit la courbe que dessine la valve externe des narines.

Ce muscle est très inégalement développé chez les différents sujets. Peu de personnes peuvent le faire contracter volontairement; il m'a semblé que cette contraction coïncidait avec des narines charnues et épaisses. Même au point de vue de l'action involontaire, il est des sujets chez lesquels l'excitation électrique ou autre reste négative.

Il entre en jeu pour activer l'inspiration, de façon à faire pénétrer une plus grande masse d'air à la fois; c'est ce que l'on voit dans le flairer et dans la dyspnée. Cruveilhier signale particulièrement son action chez les enfants qui respirent difficilement. Le flairer est un acte accompli ordinairement sans le secours des élévateurs, ou par le dilatateur seul, ou par le transverse quand le dilatateur fonctionne insuffisamment.

En tant que muscle expressif, il caractérise soit la volupté délicate par sa contraction modérée et mobile; soit l'orgueil, aux narines gonflées et dilatées.

Muscles accessoires. — Arnold a décrit sous le nom de *compressor narium minor* un petit muscle qui, du bout du nez, se porte en travers sur la face antérieure du cartilage de l'aile du nez. Theile ne l'a jamais rencontré, même avec l'aide du microscope. A son tour, Theile divise le dilatateur en deux muscles, un dilatateur antérieur et un postérieur, dont la description diffère un peu de la nôtre.

Variations et anomalies. — Ledouble l'a vu manquer. — Macalister l'a vu recevoir un faisceau de l'orbiculaire des paupières.

MUSCLE MYRTIFORME

Le *muscle myrtiforme* (pinnal radié de Cruveilhier, depressor alæ nasi, dépresseur de l'aile du nez) est situé au-dessous de l'aile du nez, entre cette aile et le bord alvéolaire du maxillaire inférieur. On le découvre immédiatement en incisant la muqueuse buccale au-dessus de l'incisive latérale. Il est mince, aplati, de forme rayonnée à sommet inférieur tronqué, ou de forme quadrilatère.

Il s'insère : *d'une part* (insertion fixe), par son bord inférieur étroit ou sommet, aux saillies alvéolaires de l'incisive latérale, de la canine et quelquefois de la première molaire; quelques fibres émanent de la gencive; — *d'autre part* (insertion mobile), à toute la circonférence postérieure de l'orifice des narines, c'est-à-dire à la partie postérieure de la sous-cloison, à l'espace qui sépare la sous-cloison de l'aile du nez, et à l'extrémité postérieure de cette aile. Ces insertions sont toutes cutanées.

[*CHARPY.*]

Rapports. — Le myrtiforme a une direction verticale; ses fibres rayonnent de bas en haut; les plus internes sont les plus courtes et vont en haut et en dedans; les externes, qui sont les plus longues, décrivent une courbe à concavité antérieure. Le muscle est profond. Sa face externe est recouverte par la muqueuse buccale au-dessus de la seconde incisive et de la canine, et plus haut par l'orbiculaire des lèvres et le releveur superficiel. Sa face interne recouvre la face antérieure du bord alvéolaire du maxillaire supérieur.

Il se continue ordinairement par quelques fibres : avec le transverse, que plusieurs auteurs considèrent comme étant sa partie supérieure ou plutôt celle d'un muscle unique, le nasal, — avec l'orbiculaire des lèvres, dont il dérive; — avec les élévateurs, — avec le canin; Henle dit que les bords du canin et du myrtiforme sont continus et souvent échangent des fibres.

Ce muscle, qui fait défaut ou n'est que rudimentaire chez beaucoup d'animaux, paraît être bien développé chez le nègre et concourt avec l'orbiculaire à donner à sa lèvre son épaisseur caractéristique (Chudzinski).

Action. — Le myrtiforme est essentiellement abaisseur de l'aile du nez, qu'il tire en bas et en arrière; en même temps il l'aplatit, le diamètre transversal des narines diminue, le diamètre antéro-postérieur s'allonge un peu. Quand cet effet est bien prononcé, la voix nasonne, d'où le nom de muscle *nasillard* donné au myrtiforme. De l'abaissement et de l'aplatissement de l'aile du nez résulte une diminution dans l'ouverture des narines, ce qui revient au fond à un effet de constriction. Notons en outre que la lèvre supérieure devient saillante et est projetée en avant; le sillon naso-labial est attiré vers la ligne médiane.

La constriction des narines s'opère avec une grande force chez certains sujets. Elle s'observe quand nous voulons nous soustraire à une mauvaise odeur, à un flot de poussière, et coïncide ordinairement avec le froncement des sourcils produit par le sourcilier. A l'état mimique, elle accompagne les expressions de sévérité, de timidité, les émotions tristes, la douleur physique.

V. — MUSCLES DES LÈVRES

La musculature des lèvres comprend deux systèmes de fibres, un système périphérique de fibres radiées qui rayonnent sur toute la circonférence de l'orifice buccal, et un système central de fibres circulaires, traversé perpendiculairement par les fibres radiées.

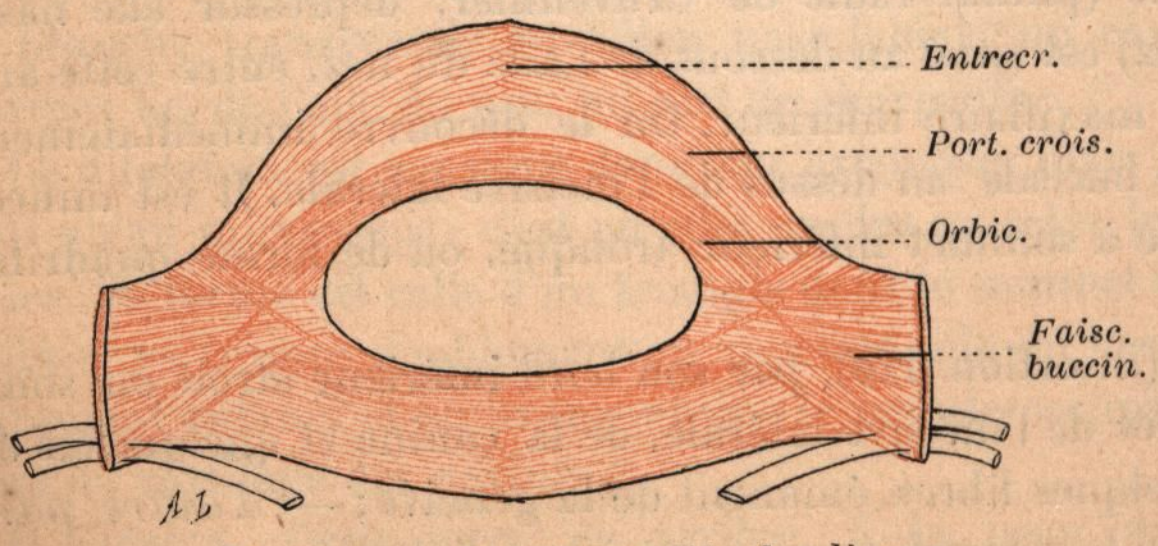

Fig. 224. — Muscles radiés des lèvres.

Les *fibres radiées* sont dilatatrices. Elles appartiennent aux muscles risorius, grand zygomatique, petit zygomatique, releveur superficiel, releveur profond, canin, triangulaire, carré du menton et buccinateur; tous muscles pairs. A ces fibres vient se joindre le peaucier du cou qui, par un faisceau

à peu près constant de sa portion externe, s'insère à l'angle des lèvres. Nous décrirons en même temps le muscle de la houppe du menton, qui n'appartient pas à la lèvre inférieure, mais à la peau du menton, dont il est élévateur.

Les *fibres circulaires* sont groupées en un seul muscle impair et unique, l'orbiculaire des lèvres, qui est le constricteur ou sphincter de la bouche. L'orbiculaire est à son tour renforcé par un système de fibres antéro-postérieures appelées muscle compresseur des lèvres, et par des muscles qui lui sont parallèles et disposés derrière lui en arc de cercle, les incisifs supérieur et inférieur.

Tous ces muscles sont inégalement répartis dans les deux lèvres. A la lèvre supérieure appartiennent : les deux releveurs, le petit zygomatique, l'incisif supérieur et la portion supérieure de l'orbiculaire; à la lèvre inférieure, le carré et la houppe du menton, l'incisif inférieur et la portion inférieure de l'orbiculaire; à l'angle des lèvres ou commissure labiale, le grand zygomatique, le risorius, le peaucier, le canin, le triangulaire et le buccinateur. Ces attributions ne sont pas absolues. Tout d'abord, les deux releveurs ont un de leurs faisceaux qui se distribue à l'aile du nez, et le peaucier a pour insertions principales le maxillaire inférieur et la peau de la joue ; tous les trois ne sont donc qu'en partie labiaux. D'un autre côté, le triangulaire se prolonge sur la lèvre supérieure et même sur le nez, le canin sur la lèvre inférieure, et le buccinateur sur les deux lèvres.

Les muscles radiés forment entre eux certains groupes anatomiques qui présentent plus d'avantage pour l'étude que la simple division en couches superficielle, moyenne et profonde. Dans un premier groupe se rangent les muscles superficiels de la région malaire, le risorius et le grand zygomatique ; — dans un second groupe, les trois muscles petit zygomatique, releveur superficiel et releveur profond, que depuis Henle les auteurs allemands décrivent comme un seul muscle, le *carré supérieur*, par opposition au carré de la lèvre inférieure ou carré du menton ; — dans un troisième, le canin et le triangulaire, qui ont la même disposition en sens inverse, s'entre-croisent fibre à fibre, et ont été encore décrits sous les noms de triangulaires supérieur et inférieur ; — dans un quatrième, le carré du menton et la houppe du menton ; — dans un cinquième enfin le buccinateur, le plus profond de tous, qui est essentiellement le muscle de la joue et qui se rattache plus au tube digestif qu'à la musculature mimique de la face.

RISORIUS

Le *muscle risorius* ou muscle rieur de Santorini a été décrit par cet anatomiste (1739), qui le distingua du peaucier. Quelques auteurs le confondent encore avec ce dernier muscle, dont il ne serait que le faisceau le plus élevé. Mais les caractères suivants le différencient comme muscle indépendant : 1° il est plus superficiel que le peaucier, et quand celui-ci possède une portion massétérine, le risorius passe par-dessus cette portion et croise ses fibres ; 2° il naît en arrière par des tendons distincts ; 3° il fait défaut chez tous les primates inférieurs, qui ont pourtant un platysma très développé ; 4° il dérive probablement du triangulaire des lèvres dont il représente une extension transversale sur la joue (Ruge, Popowsky). Il semble que ce soit un muscle humain en voie de développement progressif.

[CHARPY.]

Le risorius est situé sur la partie moyenne de la joue. C'est un muscle toujours grêle, souvent extrêmement mince, de forme triangulaire à base postérieure parallèle à la branche montante du maxillaire inférieur, à sommet antérieur répondant à la commissure antérieure des lèvres. Il est inconstant chez l'homme; il fait défaut chez tous les primates inférieurs, et même chez les anthropoïdes sa présence est exceptionnelle.

Il s'insère : *d'une part* (insertion fixe), par sa base, à l'aponévrose parotidienne, ordinairement en avant du bord postérieur de la branche montante du maxillaire ; — *d'autre part* (insertion mobile), par son sommet, dans la peau de la commissure des lèvres et peut-être à la muqueuse par quelques-unes de ses fibres.

Les insertions postérieures, aponévrotiques, se font sur une ligne verticale qui mesure ordinairement 1 cm. et demi, mais qui peut être moindre ou plus étendue; elle comprend deux ou trois languettes, quelquefois une seule très grêle ou une série de petits faisceaux. Quand le risorius est bien développé, les insertions peuvent s'étendre jusqu'au bord antérieur du sterno-mastoïdien et même jusqu'à son bord postérieur. L'extrémité antérieure du muscle s'unit au bord postérieur du triangulaire qu'elle longe et tantôt se confond avec ses insertions, tantôt et le plus souvent passe en avant de lui pour aller se fixer aux téguments de la commissure.

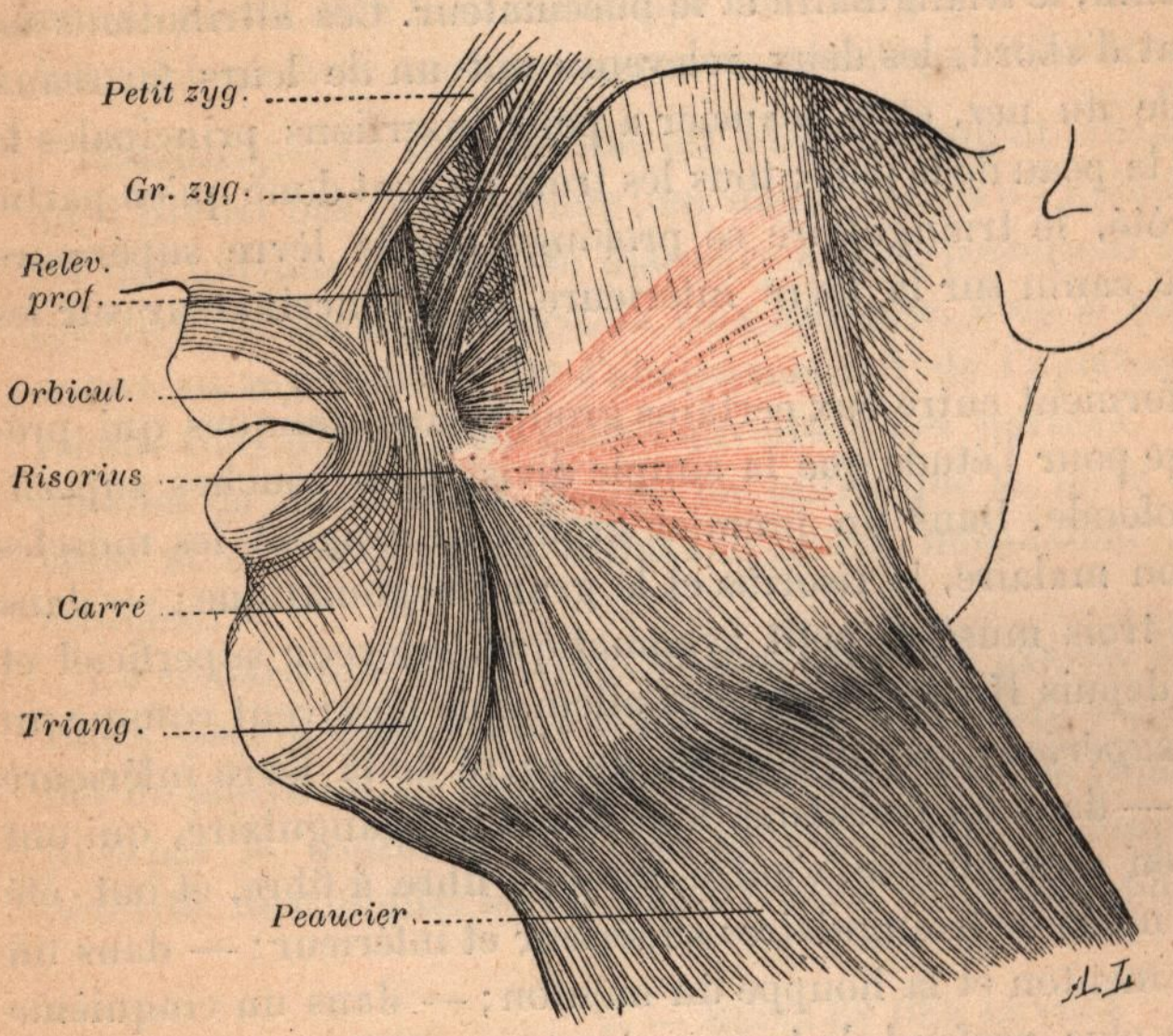

FIG. 225. — Le risorius, les zygomatiques, le triangulaire, le carré, etc.

Rapports. — Le risorius est dirigé transversalement de dehors en dedans; il est ordinairement légèrement ascendant; ses fibres supérieures deviennent curvilignes à concavité supérieure. Il est tout à fait superficiel.

Action. — Le muscle de Santorini écarte les commissures et allonge la bouche dans le sens transversal. On pense généralement que, quand il se contracte avec l'orbiculaire des lèvres, c'est-à-dire la fente buccale étant fermée, il produit le sourire; mais cet effet est douteux, car le risorius, par la direction habituelle de ses fibres, tire le coin des lèvres non pas directement en dehors, mais en dehors et en bas ; il ne faut pas oublier non plus qu'il peut manquer ou être très grêle. Il est plus vraisemblable qu'il est un auxiliaire des muscles du rire.

Sa face externe adhère en partie à la peau sous laquelle elle est située, au milieu du pannicule adipeux. Sa face interne ou profonde recouvre le peaucier, quand celui-ci présente une portion massétérine; elle le recouvre alors en arrière et croise à angle aigu ou même à angle droit la direction de ses fibres; en avant, près de leur terminaison labiale, les deux muscles sont presque sur le même plan, le risorius étant pourtant encore plus superficiel que le platysma. On trouve aussi, sous le risorius, le masséter et le buccinateur. Dans son plein développement, il peut s'étendre en hauteur depuis le triangulaire

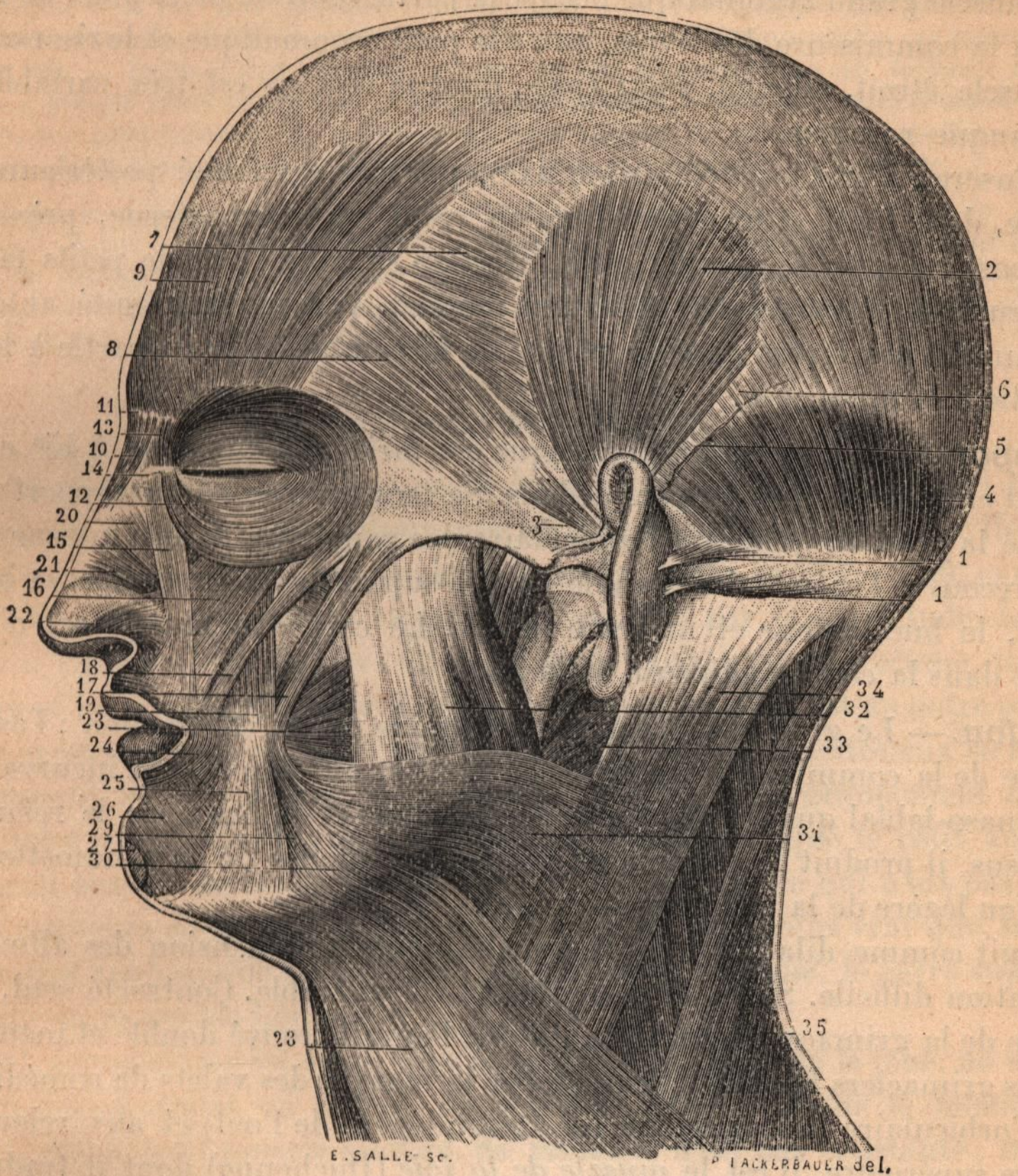

Fig. 226. — Muscles de la face; vue latérale (d'après Sappey).

1. Auriculaire postér. — 2. A. supér. — 3. A. ant. — 4. Occipital. — 5, 6. Aponévrose. — 7, 8. Tempor. superfic. — 9. Frontal. — 10. Pyramidal. — 12, 13, 14. Orbiculaire. — 15. Relev. superfic. — 16. Relev. profond. — 17. G. zygomat. — 18. Petit zygomat. — 19. Canin. — 20. M. innominé. — 21. Transv. du nez. — 22. Dilatateur. — 23. Buccinat. — 24. Orbiculaire. — 25. Triangulaire. — 26. Carré. — 27. M. de la houppe. — 28, 29, 30. Peaucier. — 31. Risorius. — 32. Masséter.

jusqu'au grand zygomatique, et en arrière se superposer à la parotide et au sterno-mastoïdien.

Il est rare de voir coexister le risorius vrai avec une portion parotido-massétérine du peaucier, portion appelée par quelques auteurs platysma-risorius. Le grand zygomatique peut lui aussi émettre des faisceaux inférieurs qui se prolongent dans la même région (zygomato-risorius).

Le risorius est en continuité avec le triangulaire des lèvres, dont on suppose qu'il est un dérivé, un chef transversal, et non avec le peaucier.

Variations et anomalies. — Chudzinski a noté, sur les races de couleur, le grand développement et la complexité du risorius qu'il a vu entrer en connexion avec l'orbiculaire des paupières, le muscle occipital, les zygomatiques et le triangulaire des lèvres.

[CHARPY.]

Le même auteur a noté son insertion à l'oreille, aux os malaires, au sterno-cléido-mastoïdien. Il l'a vu se prolonger sur la région temporale, et même jusqu'à la protubérance occipitale. — Il a signalé sa décomposition en faisceaux dont le nombre peut varier de 2 à 15; il a vu ses faisceaux inférieurs descendre jusqu'à la symphyse mentonnière et même dans la région sous-hyoïdienne.

MUSCLE GRAND ZYGOMATIQUE

Le muscle grand zygomatique occupe la partie centrale de la joue, de la pommette à la commissure des lèvres, entre le petit zygomatique et le risorius. C'est un muscle étroit, allongé, assez épais, dont le volume est très variable, mais qui manque rarement.

Il s'insère : *d'une part* (insertion fixe), par son extrémité postérieure, à l'os malaire, dans le sillon transversal qu'on voit sur sa face externe, près de son angle postérieur ou temporal; cette insertion se fait à l'aide de petits faisceaux tendineux; — *d'autre part* (insertion mobile), par son extrémité antérieure, au tégument des lèvres dans la région de la commissure, en partie à la peau, en partie à la muqueuse.

Rapports. — Le grand zygomatique est dirigé obliquement, à 45° environ, de haut en bas, et de dehors en dedans. Sa face externe est en rapport avec la peau de la joue, en haut avec l'orbiculaire des paupières; sa face interne ou profonde recouvre l'os malaire, l'angle antéro-supérieur du masséter, la boule de Bichat, le buccinateur et la veine faciale. Le corps du muscle est d'ailleurs plongé dans la couche adipeuse de la joue.

Action. — Le grand zygomatique détermine par sa contraction : l'ascension oblique de la commissure des lèvres en haut et en dehors, et l'incurvation du sillon naso-labial qui devient convexe en dedans et en bas; par le refoulement des tissus, il produit le gonflement des parties molles de la pommette et une élévation légère de la paupière inférieure.

Il agit comme dilatateur de la bouche dans la préhension des aliments, la respiration difficile. Son rôle mimique est considérable. Contracté seul, il est le muscle de la grimace; Dupuytren, dit-on, l'aurait trouvé double et même triple sur des grimaciers fameux; il caractérise le masque des valets de comédie. Associé à l'orbiculaire des paupières (occlusion légère de l'œil) et aux releveurs de la lèvre supérieure, il est le *muscle de la joie* (Duchenne) dont il traduit tous les degrés et toutes les nuances, depuis le plus simple sourire jusqu'au rire le plus fou. C'est la contraction synergique de l'orbiculaire palpébral, bien plus que le refoulement des tissus par le zygomatique, qui produit les rides rayonnantes des paupières dans l'acte du rire. Par d'autres associations musculaires, il peut exprimer le rire sardonique, le ricanement et le grognement; dans tous ces cas, il découvre en partie la dent canine (Voy. Raulin. *Étude sur le rire*. Thèse de Paris, 1899).

Un certain nombre de personnes présentent sur la joue, pendant qu'elles rient, une petite fossette, située un peu en dehors de la commissure, appelée *fossette du rire*. On l'a attribuée à un écartement entre le grand zygomatique et le risorius, ou entre le grand et le petit zygomatique, ou même entre les deux faisceaux d'un grand zygomatique anormalement double. Luschka dit qu'elle est produite par la contraction de quelques fibres du risorius qui se termineraient dans la peau à ce niveau et exerceraient sur elle une traction.

Chez l'homme, comme chez les singes, l'extrémité antérieure du muscle, arrivée sur le bord externe du triangulaire, se divise en deux faisceaux, de proportions très variables : un *faisceau superficiel*, en général le plus faible, qui se dirige par-dessus le canin et le triangulaire confondus dont il croise les fibres pour aller se fixer, à l'aide de fibres minces et éparpillées, recourbées en avant, à la peau de l'angle des lèvres, et à la partie immédiatement adjacente des deux lèvres; un *faisceau profond*, plus épais, qui se continue par un certain nombre de ses fibres avec le risorius et le triangulaire et, passant sous ce dernier muscle, va s'épuiser dans la muqueuse de la commissure. D'après Henle, entre les deux faisceaux est un canal de tissu conjonctif qui contient l'artère coronaire supérieure.

Connexions. — Il est uni presque constamment avec l'orbiculaire des paupières, dont les faisceaux externes renforcent son bord antérieur; cette communication ne manque que 4 fois sur 100, — souvent avec le triangulaire, auquel il abandonne un faisceau externe, quelquefois avec le carré supérieur, et avec le buccinateur. — Souvent, chez le nègre et chez l'embryon, son bord inférieur se juxtapose au bord contigu du peaucier, et les deux muscles ne forment qu'un seul plan; cette connexion est plus rare chez le blanc adulte.

Variations et anomalies. — Prodigieusement développé dans les races de couleur (Chudzinski), il fait très rarement défaut. — Macalister l'a trouvé double. — Il peut se détacher soit de l'aponévrose épicrânienne (Chudzinski), soit de l'aponévrose qui recouvre le buccinateur, soit de l'aponévrose massétérine (Ledouble). — Chudzinski et Ledouble l'ont vu se fusionner avec le petit zygomatique.

MUSCLE PETIT ZYGOMATIQUE

Le petit zygomatique constitue, avec les muscles releveur superficiel et releveur profond, un groupe musculaire, que les Allemands désignent avec Henle du nom de *carré supérieur*, par analogie avec le *carré inférieur* ou carré du menton. Ces trois muscles se rapprochent en effet par la similitude de leurs insertions, l'anastomose de leurs fibres et leurs variations de volume qui sont solidaires et inversement proportionnelles; leur contraction est en outre presque toujours synergique, et même l'excitation électrique d'un d'entre eux se répand ordinairement sur les autres. On a objecté toutefois à ce groupement que les trois muscles sont distincts chez les singes supérieurs, et que le petit zygomatique paraît être un dérivé de l'orbiculaire des paupières, ce qui n'est pas le cas pour les releveurs de la lèvre supérieure. Il n'en est pas moins vrai que, tant au point de vue anatomique qu'au point de vue physiologique, le carré supérieur représente un ensemble homogène.

Le petit zygomatique est situé dans la partie supérieure de la joue, en dedans du grand zygomatique, en dehors du releveur profond et sur le même plan que lui. C'est un petit muscle allongé. Sa présence n'est pas constante ; il manquait 22 fois sur 100 sujets examinés par Le Double. Theile prétend que son absence n'est qu'apparente, à cause de sa fusion avec le releveur profond.

Il s'insère : *d'une part* (insertion fixe), à l'aide de courtes fibres aponévrotiques, à la partie inférieure de l'os malaire, au-dessous de l'insertion du grand zygomatique; — *d'autre part* (insertion mobile), à la peau de la lèvre supérieure. Outre son insertion à l'os malaire, le petit zygomatique est souvent en rapport avec la portion externe de l'orbiculaire palpébral par un faisceau, qui peut même constituer sa partie la plus importante, et que l'on a considéré comme une insertion accessoire. L'insertion cutanée a lieu à la lèvre supérieure. à quelques millimètres en dedans de la commissure, et non à la commissure même, comme celle du grand zygomatique; elle se confond avec le bord externe du releveur profond.

Rapports. — Le muscle est dirigé obliquement d'arrière en avant, du grand

zygomatique au releveur profond. Il est entouré par l'atmosphère adipeuse de la joue. Sa face externe est en rapport avec la peau et l'orbiculaire des paupières; sa face interne, avec le canin et la veine faciale.

Action. — Ce muscle élève en haut et en dehors la partie externe de la lèvre supérieure; c'est donc un releveur ou élévateur de la lèvre, comme les autres releveurs dont il fait partie.

Connexions. — Les connexions les plus fréquentes du petit zygomatique se font avec l'orbiculaire des paupières et avec le releveur profond. Il reçoit souvent des faisceaux externes de l'orbiculaire, faisceaux appartenant à la portion malaire de ce muscle; quelquefois même il émane entièrement de l'orbiculaire. Avec le releveur profond, il s'unit fréquemment par des faisceaux internes, et peut même se confondre totalement avec lui dans sa partie inférieure. On l'a vu aussi s'anastomoser avec le buccinateur, avec le releveur superficiel, et avec le bord interne du grand zygomatique.

Action. — Comme conséquence de sa contraction, on observe une incurvation, en arc à concavité inférieure, du bord libre de la lèvre supérieure et du sillon naso-labial; puis, par refoulement des tissus, le gonflement de la pommette et une légère élévation de la paupière inférieure. Si la lèvre est épaisse, elle est en même temps retroussée, c'est-à-dire renversée en dehors. Chez le vieillard il se produit des rides secondaires obliques sur la lèvre supérieure, et des plis cutanés transversaux sur la paupière inférieure.

Le petit zygomatique agit comme dilatateur de la bouche dans la respiration difficile. Son action mimique est malaisée à préciser, parce qu'il se contracte synergiquement avec les muscles voisins. Duchenne dit qu'il marque l'attendrissement, et qu'il s'unit aux releveurs de la lèvre supérieure pour exprimer le dédain et le pleurer. Ce serait donc un antagoniste du grand zygomatique. Mais Darwin objecte que, dans le rire, la lèvre supérieure est toujours un peu élevée et arquée, en même temps que l'œil se ferme un peu; il pense que ce fait est dû au petit zygomatique, dont les connexions avec l'orbiculaire sont très intimes. Henle fait remarquer aussi qu'on ne peut fermer exactement un œil qu'en élevant la lèvre correspondante.

Variations et anomalies. — Il peut manquer (une fois sur trois ou quatre suivant Sappey); plusieurs anatomistes l'ont trouvé double; Morgagni a noté un cas de triplicité; Ledouble a constaté son absence et sa duplicité. — Eustachius a signalé son union avec des fibres externes du frontal; Ledouble l'a vu rejoindre l'auriculaire antérieur et se perdre dans les parties molles de la joue. — Chudzinski l'a vu naître, sur un nègre, de l'aponévrose épicrânienne, dans la région temporale; le même auteur, sur un Cochinchinois, l'a vu se prolonger dans le peaucier du cou, et dans le canin sur un Annamite.

MUSCLE RELEVEUR SUPERFICIEL

Ce muscle est l'*élévateur commun* de la lèvre et de l'aile du nez d'un grand nombre d'auteurs, le *pyramidal* de Santorini et de Theile. Il occupe le sillon naso-génien qui sépare le nez de la joue.

Allongé, étroit en haut, élargi à sa partie inférieure, il descend d'abord verticalement, puis un peu obliquement en dehors. C'est un muscle très variable, souvent grêle, pouvant même faire défaut, et généralement d'un volume inversement proportionnel à celui du releveur profond.

Il s'insère : *d'une part* (insertion fixe), par un double faisceau, 1° à la face externe de l'apophyse montante du maxillaire supérieur, creusée d'une dépression verticale; 2° au rebord orbitaire, au-dessous de l'orbiculaire; — *d'autre part* (insertion mobile) par ses fibres externes, qui sont les plus nombreuses, à la peau de la lèvre supérieure, près de la commissure, et par ses fibres internes, moins importantes, à la partie postérieure et inférieure de l'aile du nez.

Les insertions supérieures peuvent s'étendre en haut jusqu'au ligament palpébral interne et même jusqu'à l'apophyse orbitaire interne; Cruveilhier signale aussi quelques fibres transverses qui se jettent sur le nez. Les insertions infé-

rieures, malgré leur double terminaison, ne divisent pas le muscle en deux faisceaux ; elles sont très superficielles et croisent perpendiculairement les fibres horizontales de l'orbiculaire des lèvres.

Rapports. — Le releveur superficiel est, en haut, sur le même plan que l'orbiculaire palpébral. Sa face externe est recouverte par la peau à laquelle elle adhère à sa partie inférieure; sa face profonde ou interne recouvre l'apophyse montante du maxillaire, les muscles du nez, le releveur profond. — Il peut être continu avec le pyramidal, qui en dérive d'après certains auteurs; avec l'orbiculaire des paupières, auquel on l'a vu étroitement uni chez le nègre; avec le releveur profond.

Action. — Son action se confond avec celle du releveur profond.

Anomalus maxillæ (*muscle anormal d'Albinus*). — Albinus a décrit sous ce nom (Santorini sous celui mal justifié de *rhomboïdeus*) un faisceau musculaire allongé, cylindrique, obliquement descendant, large à son extrémité supérieure, rétréci à son extrémité inférieure, qui se fixe par ses deux bouts à une surface osseuse, de là son caractère *anormal*. Il s'insère en haut à l'apophyse montante du maxillaire supérieur, au-dessous de l'insertion du releveur superficiel; en bas, à la saillie alvéolaire de la première molaire. Sappey, qui l'a vu s'insérer en bas au cul-de-sac supérieur de la muqueuse gingivo-labiale, le considère comme son tenseur; il le figure sous le nom de *muscle innominé* (Voy. 20, fig. 226). Ce muscle est très variable dans ses dimensions. Il a été successivement rattaché à l'élévateur superficiel, au transverse du nez, enfin à l'orbiculaire des lèvres avec lequel il peut s'anastomoser. D'après Le Double, ce muscle est indépendant dans la majorité des cas; mais sa présence n'est pas constante.

Variations et anomalies. — Il peut manquer (Cruveilhier, Ledouble); Macalister l'a vu remplacé par une bandelette fibreuse. — Lorsqu'un des faisceaux constitutifs fait défaut, c'est le plus souvent le faisceau nasal (Ledouble). Chudzinski a vu chacun des faisceaux présenter une double origine nasale. — Chudzinski fait remarquer que, dans les races de couleur, il peut remonter jusqu'à la suture fronto-nasale et même à l'arcade sourcilière.

MUSCLE RELEVEUR PROFOND

Le muscle *releveur profond* (*élévateur propre de la lèvre supérieure* de beaucoup d'auteurs, élévateur commun profond de Sappey) est situé au-dessous et en dehors du releveur superficiel. Il est mince, quadrilatère; sa largeur peut varier du simple au double.

Il s'insère : *d'une part* (insertion fixe), par sa partie supérieure et à l'aide de fibres aponévrotiques, au rebord orbitaire dans ses deux tiers internes, sur une ligne courbe horizontale longue de 2 cm. environ, qui s'étend au-dessous des insertions de l'orbiculaire palpébral, au-dessus du trou sous-orbitaire; — *d'autre part* (insertion mobile) par sa partie inférieure : 1° à la peau de la lèvre supérieure, dans presque toute son étendue (faisceau labial); 2° à l'aile du nez, dans toute la hauteur de son bord postérieur (faisceau nasal).

Rapports. — Le releveur profond est dirigé en bas et en dedans, et croise en sautoir par le releveur superficiel qui est dirigé en bas et en dehors. Tous deux ont des fibres rouges et fasciculées jusqu'à la base du nez, pâles et éparpillées dans la lèvre supérieure; ils s'unissent par leurs bords internes, qui limitent de chaque côté la gouttière labiale médiane. Le releveur profond est en rapport par sa face externe en haut avec l'orbiculaire des paupières, dans sa partie moyenne avec la peau à laquelle il adhère intimement à partir du sillon naso-labial, dans sa partie inférieure et tout le long de son bord interne avec

le releveur superficiel. Par sa face profonde, il recouvre le muscle canin qui le déborde en dehors, le myrtiforme, l'orbiculaire des lèvres, et, au-dessous de son insertion supérieure, les vaisseaux et nerfs sous-orbitaires.

Le releveur profond peut entrer en connexion avec l'orbiculaire des paupières, le releveur superficiel et le petit zygomatique.

Action. — Les deux muscles releveurs superficiel et profond agissent sans doute synergiquement, et leurs tractions obliques en sens inverse, en haut et en dedans pour le premier, en haut et en dehors pour le second, aboutissent à une élévation directe de la lèvre supérieure et de l'aile du nez. Dans ce mouvement, les incisives et la canine supérieure sont découvertes ; le sillon naso-labial s'allonge et devient rectiligne dans sa branche verticale, qui subit un mouvement ascensionnel, la peau refoulée se gonfle dans l'angle naso-génien et des plis rayonnants se montrent vers le grand angle de l'œil.

Les releveurs, en dilatant la bouche et les narines, sont des muscles inspirateurs ; ils contribuent aussi au flairer. Certaines personnes les contractent d'un côté sous forme de tic. Leur action expressive se manifeste dans deux circonstances principales, dans la mauvaise humeur, le mécontentement, le chagrin, le grognement (dents à découvert), et dans le pleurer, depuis le pleurer de la joie jusqu'à celui de la douleur.

Insertions. — Les insertions à la lèvre supérieure se font sur toute la hauteur, et par quelques fibres jusque près du bord libre, soit à la peau, soit au tissu cellulo-adipeux rigide qui double la peau ; elles constituent la couche superficielle de la lèvre. Ces fibres sont pâles, disséminées, extrêmement adhérentes, tantôt confondues avec celles du releveur superficiel, tantôt et le plus souvent au-dessous d'elles ; les fibres de ce dernier muscle s'irradient surtout vers la commissure et celles du releveur profond vers la ligne médiane. Les insertions nasales, méconnues par les anciens auteurs, d'où le nom d'élévateur propre de la lèvre, se font à l'aide d'un faisceau qui se détache du bord interne du muscle et passe transversalement sous le releveur superficiel, pour aborder l'aile du nez.

Sillon naso-labial. — Le sillon naso-labial est une dépression qui sépare l'aile du nez et la lèvre supérieure de la joue correspondante. Il comprend deux branches : une branche transversale qui s'étend sur la partie inférieure du nez et marque la limite entre l'aile du nez mobile et le reste de l'organe rigide, une branche verticale qui descend entre la lèvre supérieure et la joue, et finit en encadrant la commissure. Ces deux branches du sillon sont curvilignes ; la branche transversale, la seule indiquée chez l'enfant, est à concavité inférieure ; la branche verticale, à concavité interne, bien qu'on puisse la voir aussi rectiligne et même convexe en dedans.

Ce sillon correspond à la ligne où commencent les adhérences et les insertions tendineuses de plusieurs muscles : les zygomatiques, les deux releveurs, le transverse du nez, le myrtiforme, le dilatateur des narines. En dedans de lui, la peau adhère intimement aux muscles sous-jacents par un tissu cellulaire mince et serré ; en dehors, au contraire, sur la joue, la peau est séparée des muscles par du tissu lâche et une graisse abondante qui s'arrête nettement à pic sur la lèvre externe du sillon. Tous les dilatateurs de la lèvre supérieure et des narines modifient la forme du sillon naso-labial et augmentent de plus en plus sa profondeur.

Variations et anomalies. — Otto a signalé le seul cas connu d'absence de l'élévateur propre de la lèvre supérieure. — Fréquemment il reçoit un chef supplémentaire qui se détache de l'os malaire ; il peut être constitué par deux faisceaux séparés dans toute leur étendue.

MUSCLE CANIN

Le muscle canin occupe la fosse canine du maxillaire supérieur. Sa forme est quadrilatère, plus étroite et plus épaisse à son extrémité inférieure, et son volume serait, d'après Cruveilhier, inversement proportionnel à celui du grand

zygomatique. En raison de son entre-croisement avec le triangulaire des lèvres et de la grande analogie de disposition qu'il présente avec ce dernier muscle, un certain nombre d'auteurs allemands le désignent, depuis Henle, sous le nom de *triangulaire supérieur*.

Il s'insère : d'*une part* (insertion fixe), par sa partie supérieure, à l'aide d'un double faisceau : 1° à l'aide d'un faisceau externe, à la fosse canine, sur sa partie la plus élevée, à 1 centimètre au-dessous du trou sous-orbitaire et dans une étendue de 12 à 15 mm. ; 2° à l'aide d'un faisceau interne à peu près constant, à la base de l'apophyse montante du maxillaire supérieur, au-dessous de l'insertion du releveur profond ; quelquefois une seconde languette lui vient du dos du nez ; — d'*autre part* (insertion mobile), par sa partie inférieure : 1° à la peau de la commissure des lèvres ; 2° par un faisceau irradié, à la peau de la lèvre inférieure dans toute son étendue, jusqu'à la ligne médiane.

Rapports. — Le canin est dirigé un peu obliquement en bas et en dehors ; quand la bouche est étroite, il est complètement vertical, car son bord interne rencontre toujours la commissure (Theile).

C'est un muscle profond dans la plus grande partie de son étendue ; mais il devient superficiel à son extrémité inférieure. Sa face externe est en rapport en haut avec le releveur profond et le petit zygomatique, en bas avec la peau doublée de graisse ; les vaisseaux et nerfs sous-orbitaires occupent l'atmosphère adipeuse qui sépare le canin du releveur profond. Sa face interne recouvre la fosse canine du maxillaire, le buccinateur, la muqueuse labiale ; l'artère faciale passe en dessous de son extrémité inférieure.

Il peut s'unir au releveur superficiel par un faisceau grêle, avec le triangulaire avec lequel il est en continuité apparente, avec le transverse du nez, par des faisceaux curvilignes longeant le bord supérieur de ce muscle. Chez les animaux domestiques, il est plus ou moins confondu avec les releveurs et agit autant sur les naseaux que sur la lèvre supérieure (Le Double).

Action. — Comme le canin se dérobe en partie aux excitations électriques à cause de sa profondeur, son action n'est pas nettement déterminée. Il élève la commissure en haut et en dedans, ou verticalement quand ces fibres ont une direction verticale. Par son faisceau irradié dans la lèvre inférieure, il est auxiliaire de l'orbiculaire ; il élève légèrement la lèvre inférieure et l'applique contre l'arcade du maxillaire. Pour Ch. Bell, le canin, secondé d'ailleurs par les zygomatiques et le buccinateur, est essentiellement un retrousseur de l'angle labial qui découvre la dent canine ; selon lui, le muscle et la dent correspondante ont un volume proportionnel. Le découvrement de la canine s'observe dans l'acte de mordre, dans la mastication. Physionomiquement, c'est un mouvement puissant chez les carnassiers qui montrent leurs crocs ; chez l'homme il donne, suivant les combinaisons des autres muscles, une expression amère, ou une attitude de grognement, ou une impression de haine menaçante.

Insertions. — Les insertions inférieures sont remarquables. Arrivé à 1 cm. en dehors de l'angle des lèvres, le canin, ramassé sur lui-même, rencontre l'extrémité supérieure du triangulaire, et s'entre-croise avec lui, en occupant généralement le plan superficiel ; puis une partie de ses fibres se jette dans la peau de la commissure à ce niveau même, tandis que l'autre forme un faisceau assez mince, longtemps méconnu par les anatomistes, qui se dirige en bas et en dedans sur la lèvre inférieure dont il constitue la partie excentrique. Ce

faisceau labial inférieur s'insère à la peau de la lèvre inférieure, jusqu'à la ligne médiane, par des fibres directes, et à la peau du côté opposé, par des fibres croisées qui coupent celles de l'autre faisceau labial; il prend part ainsi à la constitution de l'orbiculaire externe, comme nous le verrons plus loin (Voy. fig. 229). L'entrelacement musculaire des extrémités du canin et du triangulaire produit un *nœud musculaire*, dur, qu'on sent à 1 cm. de la commissure en prenant la joue entre les doigts; il est encore renforcé par des fibres des zygomatiques et du buccinateur. Henle a décrit en ce point un raphé tendineux dont Aeby a nié l'existence; on y trouve en tout cas souvent des épaississements fibreux et denses du tissu conjonctif sous-muqueux.

Variations et anomalies. — Le canin des nègres est plus large et plus épais que celui des blancs (Chudzinski). Sur un nègre, Hamy a vu un faisceau du canin aller se perdre dans l'orbiculaire des paupières.

MUSCLE TRIANGULAIRE DES LÈVRES

Le *triangulaire des lèvres*, triangulaire inférieur pour ceux qui donnent au canin le nom de triangulaire supérieur, occupe la partie de la joue qui limite en dehors le menton. Large, aplati, volumineux, plus épais à son extrémité supérieure, il présente la forme d'un triangle dont la base est fixée sur le bord inférieur du maxillaire, dont le sommet est à la commissure; le bord externe est vertical, légèrement convexe, le bord interne concave regarde la concavité du triangulaire opposé.

Il s'insère : *d'une part* (insertion fixe), par son bord inférieur ou base, à la ligne oblique externe du maxillaire inférieur, dans son tiers antérieur; — *d'autre part* (insertion mobile), par son sommet : 1° à la peau de la commissure des lèvres, au même point que le canin; 2° à l'aide d'un double faisceau irradié, à la peau de la lèvre supérieure jusqu'au sillon médian et au delà, et au cartilage de l'aile du nez et de la sous-cloison.

Les insertions inférieures ou osseuses se font entre le bord inférieur de l'os et le trou mentonnier, depuis l'éminence mentonnière jusqu'à la deuxième molaire; elles ont lieu à l'aide d'arcades aponévrotiques entre-croisées avec celles du peaucier, et sous lesquelles passent les origines des fibres du carré. Les insertions supérieures ou cutanées se font à 1 cm. en dehors de l'angle de la bouche; à ce niveau, marqué par un nœud musculaire épais, les fibres du triangulaire s'entre croisent avec celles du canin, si bien que les deux muscles semblent passer l'un dans l'autre et ne former qu'un seul muscle digastrique; mais ce n'est qu'une apparence, car une partie notable des fibres se fixe immédiatement à la peau sur une hauteur d'un centimètre, tandis que l'autre, émergeant de l'entre-croisement, constitue le faisceau irradié qui se dirige en haut et en dedans sur la lèvre supérieure et sur les narines pour s'y fixer. Cette terminaison se fait par deux faisceaux secondaires : un faisceau supérieur ou *nasal*, qui va s'attacher à tout le bord postérieur des narines depuis la sous-cloison jusqu'à l'aile du nez; un faisceau inférieur ou *labial*, qui, semblable au faisceau irradié du canin, prend part à la formation de l'orbiculaire externe, et se jette en partie dans la peau de la lèvre du même côté, sur les deux tiers supérieurs en hauteur et toute la longueur, en partie dans la peau du côté opposé voisine du sillon médian, à l'aide de fibres entrecroisées (Voy. fig. 229). — C'est Henke qui a reconnu le premier le faisceau irradié; Aeby a confirmé sa description en s'appuyant sur des recherches histologiques.

Rapports. — Le triangulaire est un muscle tout à fait superficiel, plus

superficiel que le carré du menton et le peaucier. Sa face externe est en rapport avec la peau, à laquelle elle adhère intimement dans son tiers supérieur. Sa face interne ou profonde recouvre le peaucier, le buccinateur, et surtout le carré du menton auquel l'attache un tissu conjonctif serré. Le bord antérieur ou interne, arqué, mince, dirigé obliquement en haut et en dehors, croise en X les fibres du carré; le bord postérieur, épais, légèrement convexe, vertical, reçoit en bas le faisceau labial du peaucier, plus haut l'extrémité antérieure du risorius. Enfin, au niveau de son entre-croisement avec le canin et de son insertion à la commissure, il est embrassé par la terminaison du grand zygomatique, qui se bifurque en deux faisceaux dont l'un, superficiel, passe au-dessus du triangulaire, tandis que l'autre, profond, passe en dessous, pour aller se terminer respectivement dans la peau et la muqueuse de l'angle des lèvres.

Action. — Le triangulaire exerce une traction légèrement oblique sur la commissure des lèvres. Par ses insertions à la commissure, il abaisse celle-ci en bas et en dehors, donne à la fente buccale une forme arquée à concavité inférieure, et allonge le sillon naso-labial qu'il tend à rendre vertical. Par son faisceau irradié, il abaisse faiblement la lèvre supérieure et la narine dont il rétrécit un peu l'ouverture. L'action sur la lèvre supérieure est très limitée et ne produit ni plis ni rides; l'action principale se concentre sur l'angle des lèvres (muscle abaisseur du coin de la bouche), et s'y traduit par des plis et des saillies transversales.

Le rôle purement physiologique du triangulaire paraît être bien restreint, et, comme celui de tous les dilatateurs, se rapporter surtout à la mastication et à la respiration difficile. Le rôle physionomique est au contraire des plus importants. Le triangulaire est, avec le sourcilier, un des muscles caractéristiques de l'expression humaine. Chez les primates inférieurs, il fait défaut ou reste rudimentaire; chez les anthropoïdes, il est encore le plus souvent très peu développé. Les animaux abaissent la lèvre inférieure en totalité, mais non pas son angle; l'abaissement du coin de la bouche et le froncement des sourcils sont deux gestes humains, qu'on ne retrouve qu'imparfaitement et très passagèrement même chez les singes supérieurs. Darwin observe que la contraction du triangulaire atteste dans beaucoup de circonstances un acte de volonté, d'empire sur nous-mêmes, car nous le contractons quand nous faisons effort pour retenir nos cris ou nos pleurs.

Duchenne l'a nommé le *muscle de la tristesse*. Il exprime en effet les différents états d'abattement et de tristesse; mais par d'autres associations musculaires, il traduit aussi le dégoût, le mépris, la jalousie, la haine. Il est donc affecté surtout aux passions tristes et sombres, et avec les autres abaisseurs de la lèvre inférieure appartient au masque tragique, tandis que le masque comique est caractérisé surtout par l'agilité musculaire de la lèvre supérieure et du nez.

Connexions. — Sous le nom de *triangulaire interne*, on a décrit une couche très mince qui s'irradie du bord interne dans la peau du menton, par des fibres curvilignes à concavité supérieure. J'ai vu aussi le triangulaire émettre par son bord externe un faisceau de fibres qui allait se fixer à l'aponévrose buccinatrice; l'artère faciale passait sous ce faisceau aberrant.

Le triangulaire est souvent continu par son bord postérieur avec le peaucier, dont il n'est

[*CHARPY.*]

cependant pas un dérivé immédiat comme le carré, et avec le risorius. Il semble aussi se continuer avec le grand zygomatique, l'orbiculaire interne et surtout avec le canin; mais ce n'est là qu'une apparence. Il y a pourtant fréquemment échange d'un certain nombre de fibres entre le triangulaire et le canin.

Transverse du menton. — Santorini a décrit sous ce nom, et Cruveilhier sous celui de *faisceau sous-symphysien* du triangulaire, une couche de fibres musculaires qui émanent du bord interne du triangulaire et descendent vers la ligne médiane, par-dessous le menton, dans la région sus-hyoïdienne. Parmi les anatomistes, les uns le considèrent comme un muscle spécial, indépendant, d'autres comme une portion du triangulaire des lèvres.

Sans être constant, il s'observe chez un grand nombre de sujets. Theile l'a constaté dix fois sur quatorze sujets féminins, deux fois sur quatorze sujets masculins; Schmidt 25 fois sur 34 sujets; Ledouble, 19 fois sur 30. Ordinairement il est grêle et pâle et ne dépasse pas 3 à 4 mm. de largeur. Les fibres partent le plus souvent de deux points: de l'angle antéro-inférieur du triangulaire, en continuité directe avec les fibres musculaires du bord interne de ce muscle, en partie du bord inférieur du maxillaire sur lequel elles prennent insertion. De là elles se dirigent en bas et en dedans dans la région sus-hyoïdienne médiane, et s'y terminent d'une façon variable, ou en se perdant sur l'aponévrose sus-hyoïdienne ou bien en s'unissant avec celle du côté opposé, soit par continuité de fibres musculaires, soit par une aponévrose intermédiaire, ou même des deux manières à la fois. De la réunion des deux transverses sur la ligne médiane résulte une écharpe, en forme d'arc à concavité supérieure, appelée quelquefois la *sangle* du triangulaire. Le transverse du menton est sous-cutané, placé par-dessus le peaucier qu'il sépare de la peau; c'est à son bord postérieur qu'on attribue le sillon transversal qui limite le double menton.

Froriep et après lui Schmidt font dériver le transverse du peaucier du cou; mais il est en connexion manifeste avec le triangulaire et fait défaut chez les animaux qui ont ce dernier muscle rudimentaire, comme chez les singes cercopithèques. Sappey le considère comme un tenseur de la peau de la région sous-mentonnière.

Variations et anomalies. — Les fibres constitutives du triangulaire sont plus fortes et plus colorées dans les races de couleur que dans la race blanche (Chudzinski). — Le plus souvent, suivant Ledouble, le triangulaire est divisé en trois faisceaux, très rarement en deux entre lesquels passe le nerf mentonnier. Suivant Chudzinski, le transverse du menton serait plus fréquent dans les races de couleur que dans la race blanche.

CARRÉ DU MENTON

Le *carré du menton* occupe la partie latérale du menton et la lèvre inférieure. C'est un muscle très mince et très pâle, dont la forme est plutôt losangique.

Il s'insère : *d'une part* (insertions fixes), par son bord inférieur, au tiers inférieur de la ligne oblique externe du maxillaire inférieur, au-dessous du trou mentonnier, dans l'espace qui correspond à la canine et aux trois premières molaires; Cruveilhier ajoute : à la lèvre externe du bord inférieur du maxillaire; — *d'autre part* (insertions mobiles), par son bord supérieur, à la peau de la lèvre inférieure et en partie à sa muqueuse.

Les insertions inférieures, osseuses, sont entre-croisées avec celles du peaucier et du triangulaire. Les insertions supérieures, tégumentaires, se font à toute la longueur de la lèvre inférieure, sauf 4 ou 5 mm. de l'angle, et sur toute sa hauteur depuis le sillon mento-labial jusqu'au bord rouge. Les faisceaux les plus élevés, au lieu de se courber en avant, se courbent en arrière et traversent l'orbiculaire pour aller se fixer à la muqueuse.

Rapports. — Le carré du menton semble continuer le peaucier, dont il n'est d'ailleurs qu'une portion interrompue par une insertion maxillaire; il s'en distingue quelquefois cependant par sa couleur. Comme le peaucier, il est oblique en haut et en dedans. Ses fibres sont disposées en fascicules parallèles. Au niveau du sillon mento-labial, il rencontre le carré du côté opposé et s'en-

tre-croise avec lui à angle aigu; ces fibres internes, croisées, sont les plus courtes et n'atteignent pas le bord de la lèvre.

Ce muscle est situé superficiellement. Par la plus grande partie de sa face externe, il est en rapport avec la peau avec laquelle il est uni, à travers la couche adipeuse qui infiltre ses faisceaux; en dehors, il est recouvert par le triangulaire qu'il croise à angle droit et avec lequel il contracte également d'étroites adhérences. Par sa face profonde, il recouvre l'orbiculaire des lèvres, auquel il est fixé par du tissu cellulaire serré qui le sépare de la muqueuse, les vaisseaux et nerfs mentonniers et une partie de la houppe du menton.

Action. — Le carré est abaisseur de la lèvre inférieure, Il l'abaisse en bas et en dehors, et la traction commence à quelques millimètres en dedans de la commissure. La lèvre est tendue transversalement, quelquefois renversée en dehors. En se contractant avec l'incisif, il peut donner à la bouche une forme carrée.

Il agit dans la mastication comme antagoniste de la houppe du menton, qui est élévatrice de la lèvre. Dans l'expression, il s'associe au peaucier pour indiquer la terreur; ou bien à d'autres muscles de la face pour traduire l'ironie, la colère concentrée, en général les passions tristes et sombres.

Connexions. — Chez les mammifères inférieurs et chez les lémuriens, le peaucier du cou va directement se fixer à toute la lèvre inférieure, il n'y a pas de carré; c'est chez les singes inférieurs qu'il commence à se fixer partiellement au maxillaire, séparant ainsi de lui une portion supérieure, maxillo-labiale, qui est le carré du menton. Il est exceptionnel que le carré ait perdu toute connexion avec le peaucier, et presque constamment il reçoit du peaucier le tiers ou le quart de ses fibres externes, le long de son bord postérieur. Plus rarement il lui est uni le long de son bord antérieur ou interne, ou même lui est continu par toute sa face superficielle. On a observé aussi la continuité du carré avec le triangulaire, et avec la houppe du côté opposé.

Variations et anomalies. — Chez le nègre, Chudzinski a trouvé les carrés du menton très larges. Il a vu leur entrecroisement descendre jusqu'au bord inférieur du maxillaire recouvrant ainsi la houppe.

MUSCLE DE LA HOUPPE DU MENTON

La *houppe du menton* (*levator menti, releveur du menton, mentalis* de Henle) occupe la partie médiane de la région du menton. C'est un faisceau musculaire, assez puissant, de forme conoïde, juxtaposé sur la ligne médiane à celui du côté opposé (fig. 231).

Ce muscle s'insère : *d'une part* (insertion fixe), par son sommet, à la saillie alvéolaire de l'incisive externe et de la canine, immédiatement au-dessous de la gencive et de l'insertion du muscle incisif inférieur, et, plus bas, à la fossette mentonnière (Cruveilhier); — *d'autre part* (insertion mobile), par sa base à la peau du menton, dans sa partie la plus saillante. Les fibres de l'insertion osseuse sont rouges, fasciculées; celles de l'insertion cutanée sont pâles, de couleur jaunâtre, et disséminées à la façon d'une houppe.

Rapports. — La houppe du menton est oblique en bas et en avant, et occupe par conséquent un plan vertical; mais ses fibres, qui rayonnent en éventail, s'étendent aussi un peu en dehors et en dedans. En dedans, les fibres supérieures sont toujours unies à celles du côté opposé en arc musculaire et les fibres inférieures aboutissent à un raphé tendineux, qui est le ligament de la houppe. La face externe du muscle est en rapport avec la muqueuse buccale,

au point où celle-ci se réfléchit des lèvres sur la gencive, avec l'orbiculaire des lèvres et le carré du menton qui le recouvrent en partie. La face interne ou profonde est appliquée sur l'os. La terminaison cutanée du muscle est noyée dans le coussinet adipeux du menton.

La houppe est constamment unie au peaucier du cou, qui après son croisement se fixe sur l'éminence mentonnière et se continue par quelques-unes de ses fibres avec les fibres inférieures de la houppe.

Ligament de la houppe. — Entre les deux muscles de la houppe est interposé un cordon fibreux ou fibro-élastique, *ligament de la houppe*, très fort, très dense, qui né de la symphyse du menton, se prolonge en bas, en diminuant d'épaisseur, sur l'éminence mentonnière. Nous avons vu que les fibres internes des muscles de la houppe venaient s'y insérer de chaque côté, ce qui a pu faire considérer ce ligament comme un raphé tendineux intermusculaire. Il est placé verticalement, de champ; son bord antérieur se fixe à la peau, les fibres les plus élevées passent sous le cul-de-sac de la muqueuse des lèvres pour arriver au sillon mento-labial ; ses fibres inférieures sont plus espacées et disposées en travées qui logent des grains adipeux. C'est l'insertion cutanée du ligament de la houppe, et aussi sans doute des fibres centrales du muscle, qui produit sur le menton une dépression, tantôt en forme de sillon vertical, tantôt en fossette, *fossette du menton*, dont la forme et la profondeur varient suivant la disposition du cordon fibreux et du coussinet adipeux qui l'entoure.

Près de la pointe du menton, Richet a signalé une bourse muqueuse, *bourse prémentonnière*, profondément située sur la ligne médiane, entre le périoste et les fibres inférieures du ligament de la houppe. Elle manque fréquemment, et, quand elle existe, elle est ordinairement cloisonnée. A ce niveau le ligament de la houppe est lui-même recouvert par un plan musculaire, qui comprend quelques fibres du peaucier du cou et les fibres les plus internes de la houppe entre-croisées en avant du ligament.

Sillon mento-labial — La lèvre inférieure est séparée du menton par le *sillon mento-labial*, sillon transversal, arqué à concavité inférieure. Il correspond à la partie supérieure de l'éminence mentonnière et au cul-de-sac gingivo-labial. Au-dessus de lui, la peau est mobile sur l'os; au-dessous, la peau, doublée d'un coussinet adipeux, est assez étroitement unie au maxillaire par la réflexion même de la muqueuse, par la houppe du menton avec son ligament et par des travées conjonctives qui vont de la peau au périoste. En même temps qu'il marque la limite supérieure de la partie adhérente du ligament, il est aussi un pli de flexion dans les mouvements de la lèvre sur le menton.

Anomalus menti. — Theile a décrit sous ce nom un faisceau musculaire à peu près constant, de forme triangulaire, sous-jacent à la houppe, qui naît du maxillaire inférieur et se fixe à l'éminence mentonnière, et qui a par conséquent ses deux insertions osseuses. Est-ce un muscle indépendant, un faisceau de la houppe avec laquelle il est parfois continu, ou un faisceau du peaucier? Theile laisse la question douteuse.

Action. — Le muscle de la houppe est élévateur de la peau du menton, qu'il fronce fortement en forme de saillies et de plis rayonnants (corrugator menti), et aussi de la lèvre inférieure qu'il courbe en arc à concavité inférieure et qu'il renverse un peu en dehors. Il est très développé chez l'homme et son action est énergique.

Comme muscle physiologique, il agit dans la mastication, surtout pour repousser les débris alimentaires, et dans l'occlusion avec effort, la protraction des lèvres, par suite dans le baiser, l'insufflation. Il prend part aussi à l'articulation des sons, notamment pour les voyelles *o*, *u* et pour les consonnes *b*, *f*, *g*, *m*, *p*, *v* (Wilmart), et joue un rôle important dans le marmottement, les prières à voix basse. Comme muscle physionomique, il concourt à l'expression de l'hésitation, du doute, du dédain, du dégoût. On l'a appelé le *musculus superbus*, bien qu'il caractérise plutôt le mépris que l'orgueil.

MUSCLE BUCCINATEUR

Le *muscle buccinateur*, muscle de la trompette, ainsi nommé pour la part qu'il prend au jeu de cet instrument, est essentiellement le muscle de la joue, dont il constitue le plan profond conjointement avec la muqueuse buccale.

Large, épais, quadrilatère, à petit côté antérieur, plus grand que l'espace mesuré par ses insertions, il apparaît comme étant plutôt un muscle de la vie végétative qu'un muscle de la vie de relation. Il est très profond, il se continue avec le constricteur supérieur du pharynx, il a de vastes insertions osseuses, il est recouvert par une forte aponévrose, il présente un développement précoce, tous caractères qui le différencient des autres peauciers. Luschka l'a comparé au releveur de l'anus, tous deux, à chaque extrémité du tube digestif, constituant (avec celui du côté opposé) un muscle creux, infundibuliforme, qui pénètre par ses fibres radiées les fibres circulaires du sphincter anal ou buccal.

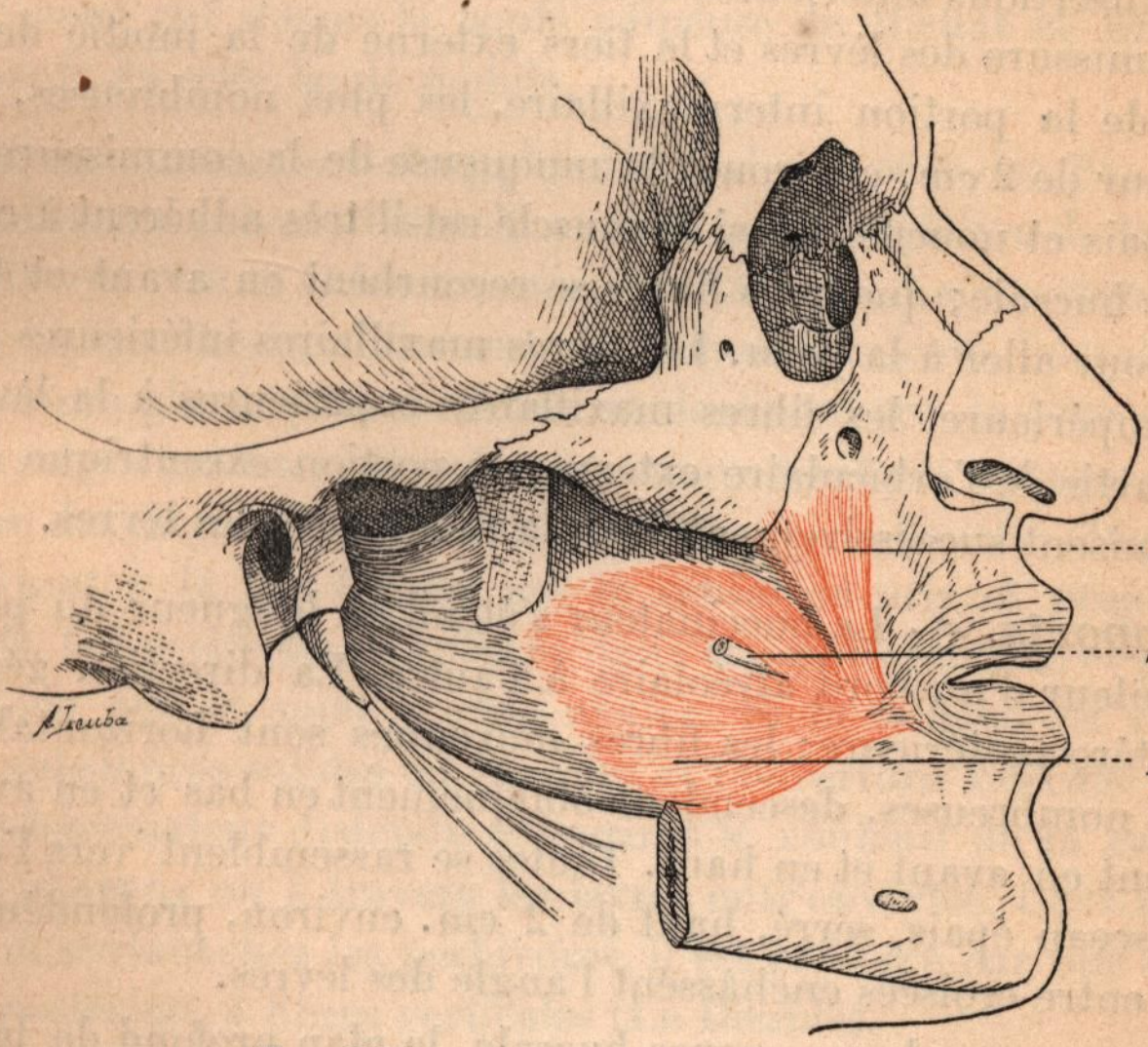

Fig. 227. — Le buccinateur et le canin.

Ce muscle s'insère : *d'une part* (insertion fixe), par son bord postérieur, sur trois lignes, dont deux horizontales réunies à une verticale ; 1° (insertion supérieure) au maxillaire supérieur, sur le bord alvéolaire qui répond aux trois dernières molaires, ou même aux quatre dernières, jusqu'à la crête canine, et aussi (Henle, Sappey) à la tubérosité maxillaire, en arrière des insertions précédentes; 2° (insertions inférieures) au maxillaire inférieur, sur la ligne oblique externe, depuis son origine jusqu'au voisinage du trou mentonnier, espace qui correspond aux trois ou quatre dernières molaires; 3° (insertions intermaxillaires) au ligament intermaxillaire ou aponévrose buccinato-pharyngienne, sur toute la hauteur de son bord antérieur; — *d'autre part* (insertion mobile), à la muqueuse de la commissure des lèvres et de la partie adjacente des lèvres supérieure et inférieure.

Les insertions postérieures se font suivant une ligne en fer à cheval dont l'ouverture regarde en avant et en dedans. Les deux branches horizontales sont égales, c'est-à-dire que les extrémités des insertions aux maxillaires supérieur et inférieur cessent en avant au même niveau et se trouvent sur une même ligne verticale.

Le *ligament intermaxillaire* ou *ptérygo-maxillaire* ou *aponévrose buccinato-pharyngienne* est une bande fibreuse étroite, arrondie en haut, élargie vers le bas, qui s'insère en haut au crochet de l'aile interne de l'apophyse ptérygoïde et descend verticalement se fixer sur le maxillaire inférieur, à l'extrémité postérieure de la ligne oblique interne ou ligne mylo-hyoïdienne. Sur le bord antérieur de ce ligament s'attache le buccinateur, sur le bord postérieur le constricteur supérieur du pharynx; souvent les deux muscles s'unissent par-dessus le ruban fibreux et semblent former avec le côté opposé une vaste ceinture musculaire, ouverte seulement au niveau de la fente buccale. Cruveilhier signale en outre comme constante une insertion sur le tendon du temporal, au niveau de la partie la plus reculée du bord alvéolaire inférieur.

Les insertions antérieures se font sur une assez grande étendue qui comprend la commissure des lèvres et le tiers externe de la moitié de chaque lèvre; les fibres de la portion intermaxillaire, les plus nombreuses, s'insèrent sur une longueur de 2 cm. environ à la muqueuse de la commissure, dont le derme est très épais et noueux, aussi le muscle est-il très adhérent à ce niveau à la muqueuse buccale; quelques fibres se recourbent en avant et traversent l'orbiculaire pour aller à la peau. Les fibres maxillaires inférieures sont destinées à la lèvre supérieure, les fibres maxillaires supérieures à la lèvre inférieure; elles font partie de l'orbiculaire externe ou portion excentrique du sphincter labial et s'épuisent successivement dans la muqueuse des lèvres.

Rapports. — Le buccinateur s'étend en longueur du pharynx aux lèvres, en hauteur d'un bord alvéolaire à l'autre. La direction générale de ses fibres est antéro-postérieure; les fibres moyennes sont horizontales; les supérieures, moins nombreuses, descendent obliquement en bas et en avant, les inférieures montent en avant et en haut. Toutes se rassemblent vers l'angle des lèvres en un faisceau épais, serré, haut de 2 cm. environ, profondément situé, dont les fibres entre-croisées enchâssent l'angle des lèvres.

Il forme, avec la muqueuse buccale, le plan profond de la joue et le plancher de la fosse adipeuse que contient cette partie de la face. La face externe est en rapport avec la branche montante du maxillaire inférieur, les muscles masséter, temporal, zygomatiques, risorius, canin et triangulaire, avec les graisses de la joue et la boule de Bichat. Elle est longée par l'artère et la veine faciale qui la coupent obliquement, par l'artère transverse de la face, l'artère buccale et le nerf du même nom, enfin par le canal de Sténon, émané de la parotide, qui chemine obliquement entre ses fibres pour aller s'ouvrir dans le vestibule de la bouche. Sa face interne est appliquée contre la muqueuse buccale avec laquelle elle fait corps; les adhérences sont surtout marquées en arrière, et en avant sur un espace de 2 cm. à partir de l'angle des lèvres. Entre la muqueuse et le muscle se trouvent quelques glandes assez rares, qui peuvent s'engager dans les interstices des fibres musculaires; on signale surtout les *glandes molaires* au voisinage du canal de Sténon, et un groupe glandulaire au commencement de la ligne oblique externe.

On sait que le buccinateur reçoit ses filets moteurs du nerf facial, et que le nerf buccal lui fournit seulement des fibres sensitives. Debierre et Lemaire

(*Soc. Biol.*, 1895) prétendent même qu'aucune fibre du buccal ne s'arrête dans le muscle.

Aponévrose buccale ou **buccinatrice**. — Le muscle buccinateur est recouvert par une lame fibreuse épaisse, dense surtout en arrière, de plus en plus mince en avant, qui lui adhère fortement à l'aide de prolongements qu'elle envoie entre ses fibres : c'est l'*aponévrose buccale* ou *buccinatrice*. En haut et en bas, elle s'insère au bord alvéolaire du maxillaire ; en arrière, elle se continue avec l'aponévrose péri-pharyngienne qui recouvre le constricteur supérieur du pharynx ; elle cesse en avant au voisinage des entrecroisements musculaires de la commissure. Elle sépare le buccinateur de la masse adipeuse de la joue. On la voit en arrière s'unir avec la gaine externe du canal de Sténon, qui, par son autre extrémité, se continue avec l'aponévrose massétérine ; elle est également reliée à cette dernière aponévrose par un feuillet de raccordement, qui passe par dessus la boule adipeuse de Bichat et limite en avant les déplacements de cette boule mobile.

Action. — C'est un muscle cavitaire, plus viscéral que peaucier. Son action produit des effets différents suivant l'état de vacuité ou de réplétion de la cavité buccale. Si la bouche est vide et si les lèvres sont relâchées, il agit comme dilatateur transversal, il tire horizontalement en dehors la fente buccale qu'il allonge ; un ou plusieurs plis arqués verticaux se dessinent sur la joue et produisent de grandes rides chez les vieillards. Ce mouvement est antagoniste de celui de l'orbiculaire des lèvres et surtout des incisifs. Si, la bouche étant vide, la fente buccale est tout à la fois fermée par le sphincter oris et projetée en avant par les incisifs, le buccinateur s'enfonce dans la cavité buccale et produit un creux dans la joue que le sujet semble avaler. Si la bouche est remplie par de l'air ou des substances solides ou liquides et l'ouverture buccale fermée par l'orbiculaire, le buccinateur distendu comprime le contenu de la cavité et l'expulse ou vers le pharynx ou à travers les lèvres entr'ouvertes. Chez les animaux domestiques et surtout chez les herbivores, il est renforcé par une couche superficielle, prémassétérine, à fibres verticales (Le Double).

L'action du buccinateur se manifeste surtout dans la mastication, dans la succion énergique. Il expulse l'air dans le siffler, le souffler, le jeu des instruments à vent. On a signalé sa dilatation chez les joueurs de cor, les souffleurs de verre, et son grand volume chez les gros mangeurs, chez les animaux herbivores et chez ceux qui se servent de la bouche comme garde-manger. Le nouveau-né possède un buccinateur bien développé, de même que son orbiculaire des lèvres.

La fonction expressive paraît être restreinte. Duchenne dit pourtant qu'il s'associe à d'autres muscles pour exprimer le rire ironique, la colère concentrée.

Le buccinateur peut s'unir au canin, au triangulaire des lèvres, au constricteur supérieur du pharynx. Sa continuité avec l'orbiculaire des lèvres est surtout apparente.

MUSCLE ORBICULAIRE DES LÈVRES

L'*orbiculaire des lèvres* (sphincter des lèvres) occupe l'épaisseur des lèvres supérieure et inférieure. Sa forme est celle d'un large anneau elliptique,

à grand diamètre transversal comme la fente buccale qu'il entoure complètement.

La structure de l'orbiculaire est compliquée et difficile, comme l'a dit Haller depuis longtemps, et les descriptions varient suivant l'idée que l'on se fait de la constitution du muscle. Avec Bichat, nous admettons que l'orbiculaire des lèvres comprend deux portions différentes, une portion excentrique, formée par le prolongement des muscles radiés, une portion concentrique ou marginale, dont les fibres appartiennent en propre au muscle constricteur; de là un orbiculaire externe et un orbiculaire interne.

L'orbiculaire externe, portion accessoire de Sappey, est la partie périphérique du muscle. Elle est large, mince, au moins sur ses parties latérales. Sa largeur correspond aux deux tiers externes de la largeur totale de la lèvre, c'est-à-dire pour la lèvre supérieure aux deux tiers supérieurs, pour la lèvre inférieure aux deux tiers inférieurs. Ce muscle est situé autour de l'orbiculaire interne, mais il empiète un peu sur lui et recouvre sa partie excentrique.

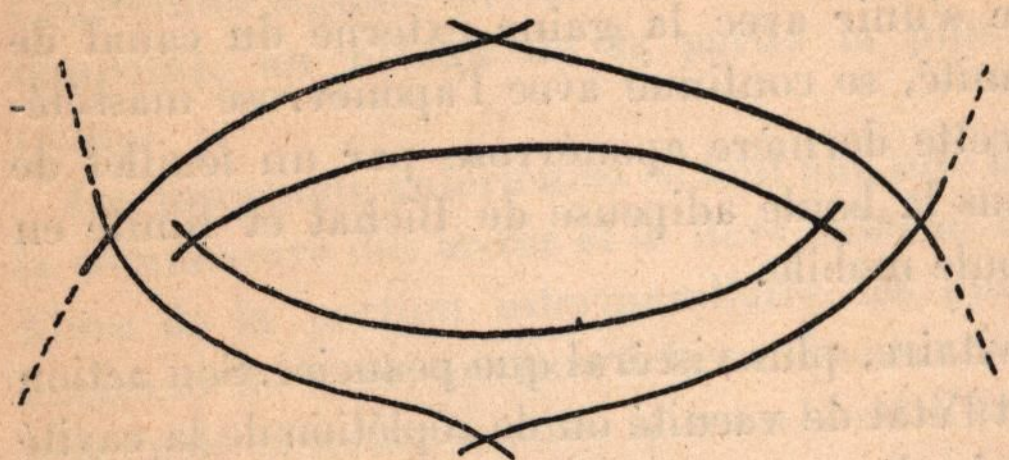

FIG. 228. — Schéma de l'orbiculaire.

Les fibres proviennent de plusieurs muscles qui se superposent ou se juxtaposent et forment un plan en apparence homogène.

A la lèvre supérieure se rendent : 1° le triangulaire, par ses deux faisceaux irradiés, le faisceau interne qui se fixe en partie à la peau du même côté, en partie à la peau de l'autre côté après entrecroisement avec le triangulaire opposé; le faisceau externe ou *nasal*, qui est plus superficiel et s'attache au cartilage de l'aile du nez, ainsi qu'aux téguments de la sous-cloison; ce faisceau nasal est le *muscle moustachier* de certains auteurs; 2° le buccinateur, par les faisceaux obliquement ascendants de sa portion inférieure, qui vont en diminuant peu à peu se fixer à la muqueuse labiale, dans sa partie externe; 3° le muscle incisif supérieur, qui de la fossette incisive descend obliquement en bas et en dehors, sous la muqueuse, et se perd dans la lèvre près de la commissure.

A la lèvre inférieure appartiennent : 1° le canin, dont le faisceau irradié, plus mince que celui du triangulaire, affecte la même disposition, se fixant en partie à la peau du même côté, en partie à celle de l'autre côté; 2° le buccinateur, par ses faisceaux obliquement descendants, tout à fait analogues à ses faisceaux ascendants; 3° le muscle incisif inférieur, qui de la fossette incisive inférieure se porte en haut et en dehors, à la peau de l'angle des lèvres.

Tous ces muscles sont unilatéraux. De là pour chaque lèvre deux demi-orbiculaires externes droit et gauche, et, pour l'ensemble de l'ouverture buccale, quatre orbiculaires externes, à savoir les orbiculaires externes supérieurs droit et gauche, et les orbiculaires externes inférieurs droit et gauche. Dans chaque moitié de la lèvre, le triangulaire ou le canin occupent toute la surface depuis la commissure jusqu'à la ligne médiane, le buccinateur la moitié externe, et l'incisif la moitié interne, au moins par son corps.

L'orbiculaire interne ou *sphincter oris*, portion principale de Sappey, faisceau marginal de Roy, est un anneau compact qui occupe le bord libre renflé de chaque lèvre. Il est marginal par rapport à la fente buccale, concentrique par rapport à l'orbiculaire externe. Sa hauteur ou largeur équivaut à la moitié interne de la largeur totale de la lèvre; il empiète sur l'orbiculaire externe et par son bord périphérique aminci se place derrière lui, entre ce muscle et la muqueuse labiale. Ses fibres s'étendent d'une extrémité à l'autre de la fente buccale, sur toute la longueur de la lèvre, et finissent au niveau de la commissure. L'orbiculaire interne est donc bilatéral; il est divisé en deux portions, chacune en demi-ellipse, qui correspondent aux deux lèvres; de là, un orbiculaire interne supérieur et un orbiculaire interne inférieur.

Insertions. — L'*orbiculaire externe* a pour insertions celles des muscles qui le constituent et que nous avons décrites ou que nous décrirons avec eux. Le triangulaire, le canin, le buccinateur, les incisifs sont tous, par une de leurs extrémités, fixés sur les maxillaires supérieur ou inférieur. Par une partie de leurs extrémités mobiles, ils se terminent dans la peau des lèvres et aussi dans la muqueuse au niveau de la commissure; un certain nombre de fibres des triangulaires et des canins s'entrecroisent sur la ligne médiane avec celles du muscle homonyme et vont se fixer à une courte distance au delà; cet entrecroisement est, comme on le sait, un fait extrêmement général pour les muscles médians; le frontal et le peaucier en fournissent des exemples à la face.

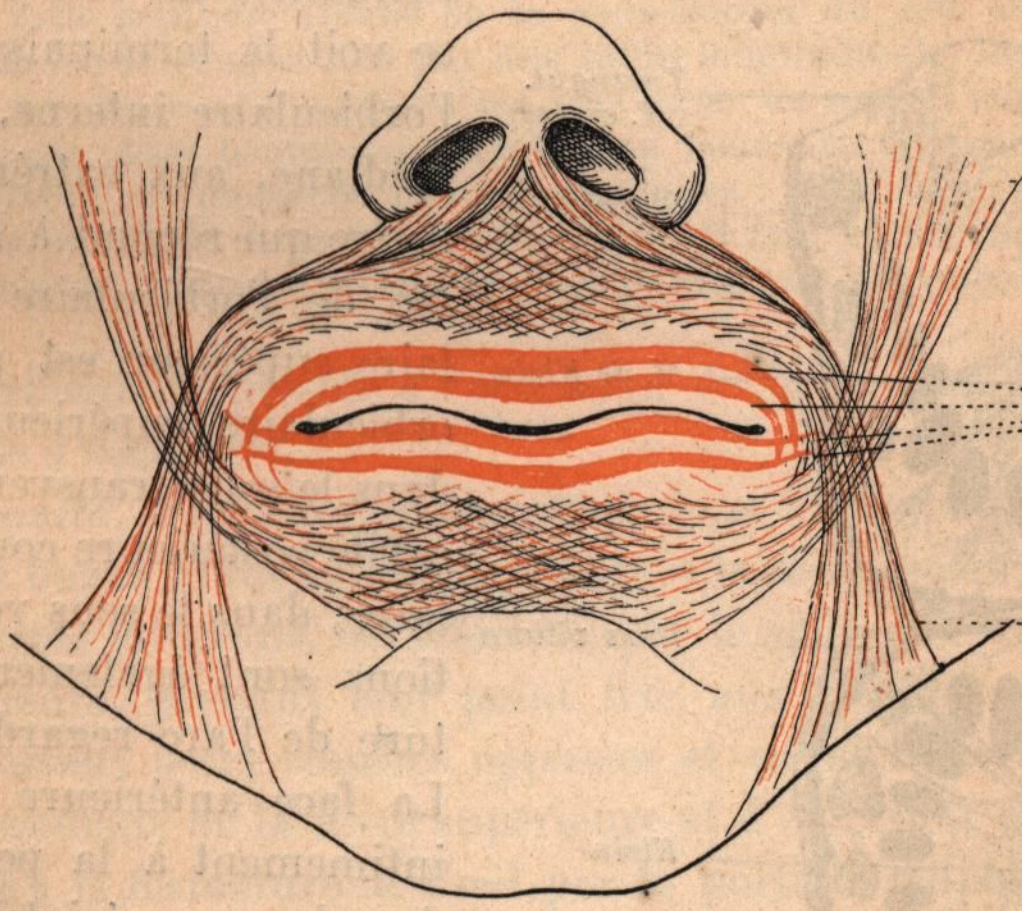

Fig. 229. — Schéma de la musculature des lèvres (d'après Roy).

L'*orbiculaire interne* se termine, au niveau de la commissure, dans les couches profondes de la peau et probablement aussi de la muqueuse. L'orbiculaire supérieur, arrivé à l'angle des lèvres, se recourbe de haut en bas et de dedans en dehors, s'éparpille en dehors et au-dessous du niveau de cet angle et s'entrecroise avec les fibres presque horizontales de l'orbiculaire inférieur; une partie des fibres, après croisement, se prolonge sur une certaine distance dans la lèvre inférieure, ce qui donne l'illusion de fibres complètement annulaires. L'orbiculaire inférieur moins courbé se termine semblablement, après s'être décussé avec le faisceau supérieur, mais ne se recourbe pas comme lui pour remonter dans l'autre lèvre.

Cette description de la terminaison du sphincter oris par des insertions tégu-

mentaires croisées aux angles de la bouche est conforme à celle qu'a donnée Sappey ; c'est aussi ce qui nous a paru résulter des coupes histologiques faites dans différents plans au niveau de la commissure (Roy et nous-même). Le sphincter oris est, par conséquent, disposé comme l'orbiculaire palpébral (non orbitaire), qui est composé de deux demi-ellipses fixées à leurs extrémités sur les ligaments palpébraux et qui est entouré d'une portion accessoire ou orbitaire, rappelant, avec une autre structure d'ailleurs, la portion périphérique des lèvres ; dans les deux cas, les orbiculaires périphériques sont une partie surajoutée et accessoire. Le sphincter anal et le sphincter de l'urètre sont eux aussi une boutonnière elliptique à deux lèvres.

Rapports. — Pris dans son ensemble, l'orbiculaire des lèvres occupe tout le pourtour des lèvres en forme d'un anneau, rétréci vers les commissures, aux extrémités de son grand diamètre, où se voit la terminaison entre-croisée de l'orbiculaire interne, élargi sur la ligne médiane, aux extrémités du petit diamètre qui répond à la terminaison croisée de l'orbiculaire externe. L'orbiculaire supérieur est plus large. Chaque orbiculaire supérieur et inférieur est, dans le sens transversal, concave à concavité postérieure comme l'arcade maxillaire ; dans le sens vertical, ces deux portions sont également arquées, l'ouverture de l'arc regarde la fente buccale. La face antérieure du muscle adhère intimement à la peau, non seulement dans la zone périphérique où se font des insertions cutanées continues, mais aussi dans la zone marginale où le sphincter oris est fixé au tégument par sa face antérieure. Elle est en rapport avec les deux releveurs superficiel et profond et le petit zygomatique, pour la lèvre supérieure, avec le carré du menton pour la lèvre inférieure. L'orbiculaire appartient à la couche profonde des muscles de la face ; il n'est sous-cutané qu'au niveau du sillon médian de la lèvre supérieure et de la région des commissures.

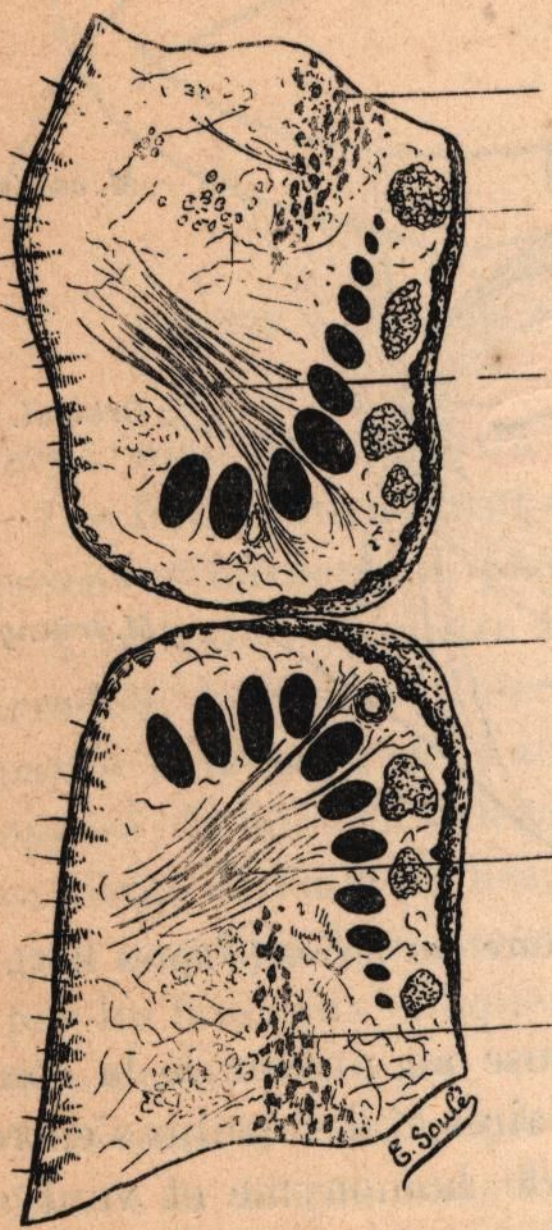

Fig. 230. — Coupe verticale des lèvres, d'après Roy.

Les cercles noirs disposés en L représentent la coupe de l'orbiculaire interne.

Sa face postérieure recouvre la muqueuse labiale, qui lui adhère assez intimement et qu'on ne peut que très faiblement plisser ; il recouvre une partie des muscles myrtiforme, buccinateur et la houppe du menton.

L'orbiculaire interne présente quelques rapports spéciaux. La coupe verticale des lèvres (fig. 230) nous le montre conformé en L, avec une longue branche verticale et une courte branche horizontale ; les L des orbiculaires supérieur et inférieur se regardent par leur branche horizontale. La branche

verticale, d'abord mince et profonde à la périphérie, recouverte par l'orbiculaire externe et recouvrant la couche glandulaire de la muqueuse, ne tarde pas à s'accroître et s'unit à angle droit avec la branche horizontale épaisse; celle-ci occupe le bord libre de la lèvre, dans la région cutanéo-muqueuse de transition, et se termine au point où commencent les follicules pileux. L'artère coronaire labiale est située sous la muqueuse, à l'angle de réunion des deux branches musculaires.

L'orbiculaire externe est normalement continu avec les muscles triangulaire, canin et buccinateur, qui font partie intégrante de la musculature des lèvres; accessoirement avec les releveurs. L'orbiculaire interne ne semble avoir aucune connexion, sauf peut-être avec le buccinateur.

Gouttière labiale. — La lèvre supérieure présente sur sa ligne médiane une dépression verticale, appelée *gouttière labiale, sillon médian, philtrum.* Plus étroite dans sa partie supérieure ou nasale, cette gouttière s'étend de la sous-cloison du nez au lobule médian de la lèvre; elle est bordée de chaque côté par une saillie longitudinale, légèrement oblique en bas et en dehors. La dépression médiane est une ligne de suture embryonnaire; elle représente la soudure des deux bourgeons incisifs. Les bourrelets latéraux sont dus à la superposition à ce niveau de plusieurs plans musculaires : le faisceau cutané du triangulaire, son faisceau nasal, et le corps du muscle incisif. Il faut y joindre aussi le faisceau interne du releveur profond, auquel Cruveilhier attribue une part exagérée.

Action. — L'orbiculaire préside à l'occlusion de la bouche. Il faut distinguer plusieurs états d'occlusion.

L'occlusion ordinaire, sans effort, consistant dans le simple rapprochement des lèvres, dont les bords libres se juxtaposent en laissant entre eux une gouttière angulaire ouverte en avant, est effectuée par le sphincter oris; ses moitiés supérieure et inférieure, prenant leur point fixe aux insertions cutanées des commissures, redressent leurs courbes opposées et se mettent au contact. Ce mouvement d'abaissement de la lèvre supérieure et d'élévation de la lèvre inférieure est identique à la fermeture de l'œil par la portion palpébrale de l'orbiculaire.

L'occlusion avec effort met en jeu l'orbiculaire externe, de même que la portion orbitaire de l'orbiculaire des paupières dans la fermeture énergique de l'œil. A la contraction plus forte du sphincter oris, s'ajoutent celles du triangulaire qui abaisse la lèvre supérieure, du canin qui élève la lèvre opposée, celle du buccinateur qui tend les commissures et augmente la fixité des insertions de l'orbiculaire interne. Des plis rayonnants, analogues à la patte d'oie des paupières, se montrent aux angles de la fente buccale.

L'orbiculaire des lèvres appartient à la vie de nutrition et à la vie de relation : 1° comme muscle de la vie végétative, il ferme la cavité buccale et empêche l'écoulement de la salive, la pénétration de corps étrangers, il sert à la préhension des aliments, des liquides surtout, à la succion, à la mastication; 2° comme muscle de la vie de relation, il ferme complètement ou partiellement l'ouverture des lèvres dans l'effort physique, l'articulation des mots, le siffler, le jeu de certains instruments, le baiser. Au même titre, « il est un muscle « mimique qui prend part à des états variés de l'âme, la douleur physique, la « contention d'esprit, la décision, l'énergie, la mauvaise humeur, la défiance, « la moue, le dédain, l'envie, la colère. Il est remarquable que la contraction « de l'orbiculaire des lèvres s'ajoute, dans la plupart de ces cas, à celle de

« l'orbiculaire des paupières et du sourcilier, que par conséquent les ouver-
« tures buccale et oculaire tendent plus ou moins à se fermer simultanément
« comme pour nous faire rentrer en nous-même (Roy). »

La dualité physiologique de l'orbiculaire, en concordance avec sa dualité anatomique, ressort des faits que nous avons exposés plus haut. Elle est également confirmée par les expériences électro-physiologiques de Duchenne, qui ont démontré surtout l'indépendance des quatre portions excentriques de l'orbiculaire externe, ce qui avait fait admettre à cet observateur quatre orbiculaires, deux pour chaque lèvre, ce qui est exact, sauf que Duchenne méconnaissait l'orbiculaire interne. Landois (*Traité de physiol.*, p. 685) dit « qu'il peut à volonté contracter la moitié latérale de la portion du muscle orbiculaire qui borde la lèvre inférieure. »

D'après Roy, on pourrait observer aussi une dissociation pathologique des deux parties constitutives du muscle. Dans la paralysie glosso-labio-laryngée, c'est surtout l'orbiculaire interne qui est atteint; les malades ne peuvent siffler, souffler, prononcer l'*o* et l'*u*, retenir leur salive. Dans l'hémiplégie faciale au contraire, l'action du sphincter oris est en grande partie conservée, sans doute par les fibres nerveuses du côté sain; les malades peuvent encore fermer la bouche, souffler, siffler, parler, toutes ces fonctions s'exécutant du reste de travers par suite de la déviation de la bouche, que détermine la paralysie de l'orbiculaire externe.

Si l'occlusion de la bouche s'accompagne de renversement des lèvres en dedans (lèvres pincées) cachant leur bord libre, c'est que le sphincter se contracte assez énergiquement, surtout si la bouche est entr'ouverte. Les élévateurs et les abaisseurs des lèvres rendent ce mouvement plus prononcé. Dans le renversement des lèvres en dehors (lèvres retroussées), qui découvre le bord libre et une partie de la muqueuse postérieure, plusieurs muscles apportent leur action synergique; l'orbiculaire interne ne semble prendre qu'une part secondaire, tandis que l'orbiculaire externe creuse la portion périphérique des lèvres et que le muscle de la houppe élevant la lèvre inférieure la fait butter et plisser contre la lèvre inférieure. Ordinairement aussi les commissures sont rapprochées par les incisifs.

Dans le baiser, le siffler, le crachement, la bouderie, la prononciation de l'*o*, l'occlusion s'accompagne de protraction ou allongement en avant; la fente buccale transversale se transforme en orifice circulaire ou mieux losangique, à plis rayonnants. L'occlusion est le fait du sphincter, tandis que la projection en avant est déterminée par les muscles incisifs supérieur et inférieur, adducteurs de l'angle des lèvres.

Historique. — Aucun muscle de la face n'a donné lieu à un aussi grand nombre de recherches et d'interprétations que le muscle orbiculaire des lèvres. Autant d'auteurs, autant de descriptions. On trouvera dans la thèse de Roy (*Le muscle orbiculaire des lèvres.* Thèse de Bordeaux, 1890), l'exposé et la discussion de ces opinions diverses; cette thèse renferme les études que l'auteur a faites, surtout à l'aide de coupes histologiques en série, et mes recherches personnelles.

Constitution du muscle. — Il y a deux hypothèses principales, celle de la non-individualité du muscle et celle de son individualité :

1° La non-individualité suppose que l'orbiculaire n'a aucune fibre propre, et n'est que le prolongement des muscles extra-labiaux. Ici deux hypothèses secondaires, celle de Santorini et celle d'Albinus. Dans l'hypothèse de *Santorini*, l'orbiculaire dérive entièrement du buccinateur; il n'en est que la partie médiane passant d'un côté à l'autre de la face. Elle est adoptée par Cruveilhier, Luschka, Gegenbaur. Dans l'hypothèse d'*Albinus*, plusieurs muscles, et non plus seulement le buccinateur, concourent à former l'orbiculaire, notamment le canin et le triangulaire. A cette opinion se rattachent Theile, Langer, Aeby, Henke, Henle. Depuis le grand travail d'Aeby, on peut dire que c'est l'opinion classique en Allemagne.

Dans l'hypothèse de la non-individualité, les auteurs sont obligés d'admettre qu'une partie des fibres radiées d'un muscle (partie devenue orbiculaire) peut se contracter indé-

pendamment des autres fibres de ce muscle, et que le buccinateur par exemple peut être son propre antagoniste.

2° L'hypothèse de l'individualité admet des fibres propres, un muscle anatomiquement indépendant. Elle est celle de *Winslow*, et à sa suite, de Bichat, de Sappey, de Ruge, de Popowsky. Elle est d'ailleurs comprise différemment suivant les auteurs et comporte deux formes différentes. Dans une première opinion, le muscle tout entier est indépendant; c'est de beaucoup la plus générale. Dans la seconde manière de voir, celle que nous avons défendue, l'orbiculaire se divise en deux parties : l'orbiculaire externe, non individuel, emprunté à divers muscles périphériques, et l'orbiculaire interne, le sphincter oris, individuel, indépendant.

Il est à remarquer que Ruge et Popowsky, qui ont tous deux fait de grandes recherches d'anatomie comparée et d'embryologie, soutiennent que ces deux sciences confirment formellement l'existence d'un sphincter individuel.

Disposition du muscle. — Les opinions ne sont pas moins nombreuses et plusieurs combinaisons sont représentées : 1° Il n'y a qu'un seul muscle, complètement annulaire, dont les fibres n'ont ni commencement ni fin; 2° il y a deux muscles, un pour chaque lèvre, soit un demi-orbiculaire supérieur et un demi-orbiculaire inférieur. Popowsky, qui admet deux muscles aussi, les dispose autrement, il y en a un droit et un gauche se regardant par leur concavité; 3° il y a quatre muscles, deux pour chaque lèvre. Cette hypothèse (Duchenne, Langer) a surtout pour but d'expliquer l'indépendance des deux lèvres et des deux moitiés de chaque lèvre; 4° pour nous, après Sappey et d'autres, il y a, premièrement un sphincter ou orbiculaire interne divisé en deux muscles supérieur et inférieur; secondement, un orbiculaire externe composé de quatre portions unilatérales et indépendantes. Bichat admettait la même division, mais avec un orbiculaire interne unique et continu.

Origine de l'orbiculaire. — Gegenbaur a avancé que l'orbiculaire des lèvres dérivait de la musculature cutanée profonde que l'on rencontre sur le cou chez les lémuriens et chez beaucoup de mammifères non primates. Ces animaux ont sur le cou un double peaucier, un peaucier superficiel à fibres longitudinales et un peaucier profond (sphincter colli) à fibres transversales. C'est cette couche transversale qui, en s'étendant sur la face, a produit les muscles profonds, et notamment l'orbiculaire des lèvres. Ruge et Popowsky se rallient à l'hypothèse de Gegenbaur. Mais si elle est très vraisemblable pour l'explication de l'orbiculaire externe dérivé de muscles radiés, eux-mêmes en connexion avec le peaucier, elle ne s'applique plus aussi facilement à l'orbiculaire interne. Tous les vertébrés semblent posséder un sphincter oris; au moins l'a-t-on constaté déjà chez les poissons. Il apparaît comme un muscle du tube digestif, servant à fermer l'orifice supérieur, antérieur aux muscles de la face et indépendant d'eux. Même chez l'homme, dont les peauciers de la face sont si développés, le sphincter oris n'affecte aucune connexion avec eux. Nous pensons donc qu'il a une origine individuelle, et qu'il ne se rattache pas au territoire du platysma.

Développement. — La dualité de l'orbiculaire se manifeste même dans son évolution. Tandis que l'orbiculaire externe suit dans son développement la marche des autres muscles mimiques, l'orbiculaire interne, le sphincter oris, muscle de la vie végétative, présente une apparition précoce et une grande rapidité d'accroissement. A la naissance, il est pleinement développé et relativement à la partie périphérique plus volumineux qu'il ne sera plus tard; il permet dès les premières heures la succion énergique. Cette forte musculature coïncide avec un grand développement des surfaces sensitives de la lèvre; la muqueuse du bord libre et de la face postérieure se fait remarquer par ses longues papilles qui lui donnent un aspect villeux. C'est encore le sphincter oris qui prédomine chez les anthropoïdes et les nègres, et leur donne cette grosse lèvre ourlée et charnue, caractéristique des appétits matériels de la vie de nutrition.

Quant à l'orbiculaire externe, Popowsky semble considérer comme un phénomène progressif possible, que des interruptions tendineuses se produisent au niveau des commissures, comme cela paraît avoir été observé par Henle et d'autres, et que les portions labiales du triangulaire et du canin, isolées de leur muscle originel, soient incorporées à l'orbiculaire propre.

Variations et anomalies. — Suivant Chudzinski, il atteint chez les nègres, comme chez les anthropoïdes, un développement considérable.

MUSCLE COMPRESSEUR DES LÈVRES OU MUSCLE DE KLEIN

Dans l'épaisseur des lèvres, près du bord libre, se trouve un muscle formé par des fibres à direction sagittale, qui se fixent à la peau et à la muqueuse

(Voy. fig. 230). Ce muscle, qui a été observé pour la première fois par Luschka, a été étudié spécialement par Klein, qui lui a donné le nom de *compresseur des lèvres*.

Aeby a complété ces recherches et proposé un nouveau nom, celui de *Rectus labii* ou droit des lèvres. Voici, d'après Roy, le résumé de sa description :

« Le muscle occupe tout le bord libre des lèvres et ne s'étend que fort peu sur la périphérie. Dès son origine il se dispose en faisceaux assez serrés, plats ou arrondis qui traversent la partie marginale de l'orbiculaire et font croire à une pénétration de celui-ci dans la peau. Près du plan médian, la direction de ces faisceaux est descendante (de la peau à la muqueuse) pour la lèvre supérieure, ascendante pour la lèvre inférieure. Leur origine cutanée va depuis la première jusqu'à la dixième ou même la quatorzième rangée de follicules pileux. Dans la muqueuse, ils occupent l'espace compris entre la première rangée de glandes en grappe qu'ils traversent en partie et le point le plus haut de la lèvre.

« Vers l'angle de la bouche, leur trajet est de plus en plus sagittal et ils ne se rapprochent plus autant du bord libre à leur insertion muqueuse. A l'angle même, ils passent sous les faisceaux du risorius et du zygomatique qui s'infléchissent en avant, mais ils ne présentent pas la direction radiée que Klein leur attribue. Aeby n'a pas non plus observé que ce muscle fût moins développé à la lèvre supérieure qu'à l'inférieure. Leur volume croît du milieu de la lèvre à son extrémité; à l'angle des lèvres les deux muscles supérieur et inférieur restent bien distincts l'un de l'autre. »

Le muscle de Klein est bien développé chez le nouveau-né, comme d'ailleurs l'orbiculaire interne dont il est un auxiliaire. Ruge n'a pas constaté son existence chez les prosimiens ni chez les primates inférieurs. Je ne l'ai pas non plus observé dans les lèvres du lapin qui ont pourtant un fort sphincter. Son action est probablement, comme le pensait Luschka, de favoriser la succion et particulièrement celle du sein par le nouveau-né. Le mamelon étant saisi par la bouche à l'aide de l'orbiculaire et des incisifs, fournit un plan rigide qui permet la contraction d'avant en arrière du muscle de Klein; celui-ci comprime tout à la fois la lèvre et le mamelon, et rend l'occlusion plus hermétique, la pression plus forte. Wilmart (*La Clinique*, Bruxelles, 1897), au contraire pense que ce muscle a pour effet unique d'*amincir* en le durcissant le bord libre des lèvres, et qu'il entre en jeu, non dans la succion, mais dans le siffler et dans la prononciation des consonnes labiales, c'est-à-dire quand les lèvres fonctionnent comme anches membraneuses.

D'après Luschka, à l'origine de la muqueuse sur le bord libre des lèvres, l'épithélium est soulevé en forme de renflements épais, et les premières rangées des papilles, longues de 1 mm., donnent à cette portion de la muqueuse un aspect velouté (*pars villosa*); c'est à ce niveau qu'aboutissent les fibres musculaires antéro-postérieures, qu'il désigne dans leur ensemble et d'après leur fonction probable sous le nom de muscle de la succion.

Ce muscle a été l'objet, de la part de Klein, de recherches microscopiques très détaillées. Selon lui, les fibres musculaires partent de la peau, dans l'espace compris entre la première et la sixième ou septième rangée de follicules pileux, se disposent sous la peau en quatre ou cinq fascicules, en décrivant des arcs faiblement courbés, traversent les fibres de l'orbiculaire pour aller se terminer en éventail dans la muqueuse, et rarement dans la zone de transition entre la muqueuse et la peau. Klein ajoute qu'à la lèvre inférieure ce système musculaire est plus développé sur la ligne médiane que latéralement, et que c'est l'inverse

pour la lèvre supérieure où ce muscle est d'ailleurs très atténué. Sur les parties latérales, sa direction devient radiée par rapport à la cavité buccale.

Voy. sur ce muscle : Luschka. *Zeitschrift f. rat. Medecin*, 1863; — Klein, *Zur Kenntniss des Baues der Mundlippen*, Wien, 1869; et *Histologie* de Stricker, 1871; — Aeby, Die Muskatatur der menschlichen Mundspatte, *Arch. f. microsc. Anatomie*, 1879; — Wertheimer. Structure du bord libre des lèvres, *Arch. génér. de médecine*, 1883; — Roy, Thèse de Bordeaux, 1890).

MUSCLES INCISIFS

Les *muscles incisifs* (adductores anguli, protractores, protrusores) sont situés dans la partie postérieure des lèvres. Il y a de chaque côté un incisif supérieur et un incisif inférieur, annexés chacun à la lèvre correspondante.

Incisif supérieur — Il occupe la partie postérieure et supérieure de la lèvre inférieure. Il s'insère : *d'une part* (insertion fixe), au bord alvéolaire entre l'incisive externe et la canine; — *d'autre part* (insertion mobile), dans la peau des lèvres au voisinage de la commissure.

Les insertions osseuses se font par une série denticulée. Quelquefois les fibres les plus élevées naissent du bord postérieur de l'aile du nez. De là le muscle se dirige en bas et en dehors, en décrivant une courbe à concavité inférieure et va se perdre dans la lèvre supérieure, tantôt dans la commissure même, tantôt en un point moins éloigné. A son origine, il est sous la muqueuse labiale, et la saillie de son corps charnu contribue au relief qui borde de chaque côté la gouttière labiale médiane.

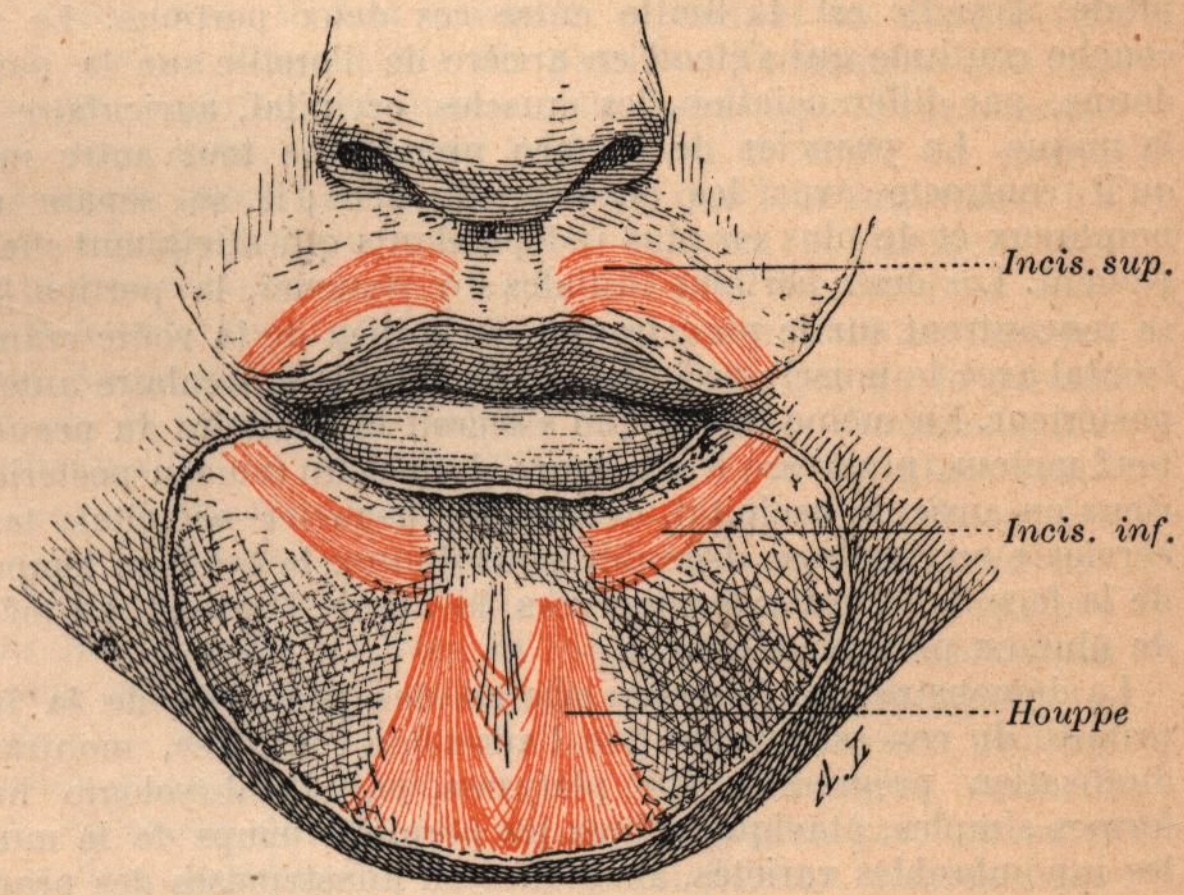

Fig. 231. — Muscles incisifs et de la houppe du menton.

Il est quelquefois très imparfaitement séparé de l'orbiculaire, dont il fait d'ailleurs partie intégrante, en ce qui concerne l'orbiculaire externe. On a signalé aussi sa continuité avec le canin.

Incisif inférieur. — L'incisif inférieur, plus petit ordinairement que le supérieur, s'insère : *d'une part*, par un seul faisceau à l'alvéole de la canine, au-dessus de la houppe du menton; — *d'autre part*, à la peau de la lèvre inférieure, dans la lèvre même ou dans celle de la commissure. On a mentionné aussi des fibres pour le menton. Il est dirigé obliquement en haut et en dehors, à la rencontre de l'incisif supérieur, longeant le bord inférieur de l'orbiculaire, puis se plaçant derrière lui. Les quatre incisifs figurent quatre arcs dessinant les quatre quarts des lèvres, dans leur portion périphérique. L'incisif inférieur peut s'unir au buccinateur.

Action des muscles incisifs. — Ces muscles existent déjà chez les mammifères non primates; ils sont même très développés chez les solipèdes et les

ruminants. Leur action a pour effet de porter les commissures en avant et en dedans (adductores anguli oris), par conséquent de déterminer la protraction des lèvres. Ils fonctionnent presque toujours synergiquement avec l'orbiculaire interne dans la succion, la préhension des liquides, le baiser, l'expression de la moue, de la bouderie, de la petite bouche.

ORIGINE DES MUSCLES DE LA FACE

Gegenbaur, le premier, émit l'idée de l'unité morphologique des muscles peauciers de la face. Tous, selon lui, dérivent du peaucier du cou ou platysma. Celui-ci, qui apparaît chez les amphibiens au voisinage de l'arc hyoïdien et au même niveau que le nerf facial, s'étend progressivement, dans la série des mammifères, en dessus et en dessous de son point d'origine. Son extension inférieure est faible et limitée à la base du cou. Ce muscle ne se différencie pas en organes secondaires. Du côté de la tête, au contraire, le platysma s'avance par deux voies, par la voie antérieure ou faciale, par la voie postérieure ou occipitale; l'oreille est la limite entre ces deux portions. Le peaucier occipital forme une couche continue qui s'étend en arrière de l'oreille sur la partie postérieure du crâne; elle donne, par différenciation, les muscles occipital, auriculaire postérieur et le transverse de la nuque. Le peaucier de la face prend une tout autre importance par les connexions qu'il contracte avec les organes des sens; il se sépare en muscles de plus en plus nombreux et de plus en plus indépendants qui atteignent chez l'homme leur plein développement. Les deux portions initiales du peaucier, la portion faciale et la portion occipitale, se rencontrent sur le plan frontal, au milieu de la voûte crânienne, par l'union du muscle frontal avec le muscle occipital, et du muscle auriculaire antéro-supérieur avec l'auriculaire postérieur. En même temps que s'accroît le territoire du peaucier, le nerf facial, qui est son nerf moteur, progresse à son tour; il émet un rameau postérieur, rameau auriculaire postérieur ou auriculo-occipital, destiné au peaucier occipital; tandis qu'en avant la branche cervicale originelle se dédouble pour donner la branche temporo-faciale qui suit le peaucier de la face dans son extension vers le crâne. Il prend en même temps un type plexiforme de plus en plus accentué.

La démonstration de cette origine des peauciers de la face aux dépens d'un peaucier primitif du cou est fournie par l'anatomie comparée, montrant l'accroissement et l'individualisation progressive du platysma, par l'embryologie humaine qui nous révèle des formes simples, ataviques, dans les premiers temps de la musculature de la tête, enfin par les innombrables variétés, anomalies ou anastomoses des peauciers de la tête chez l'homme adulte.

Cette hypothèse, que Gegenbaur avait émise comme une idée générale sans l'appuyer de recherches particulières, a été reprise par Ruge (1887), dont les études ont porté sur un grand nombre de singes et de prosimiens; Ruge a confirmé l'opinion fondamentale de Gegenbaur, et quelques années plus tard, Popowski lui apportait la consécration de ses observations sur les mammifères non primates et sur les embryons humains.

La généalogie de chaque muscle est loin d'être établie d'une façon incontestable. L'orbiculaire des lèvres, une des premières différenciations du platysma, aurait donné naissance à son tour par émanation de fibres aux incisifs, au myrtiforme, au buccinateur et au canin; du canin dériverait le triangulaire par extension inférieure, du triangulaire le risorius comme faisceau transversal. De l'orbiculaire des paupières dériveraient le sourcilier et le petit zygomatique. Mais sur ces rapports génétiques, les auteurs sont maintes fois en discordance.

La difficulté la plus grave à laquelle se heurte l'hypothèse de Gegenbaur, est l'explication des muscles profonds de la face, étant donné que le peaucier du cou est un muscle éminemment superficiel. Gegenbaur a fait observer que les mammifères inférieurs possédaient deux peauciers du cou, un peaucier superficiel ou externe, un peaucier profond ou interne; le premier est composé de fibres longitudinales, le second (*sphincter colli*) de fibres transversales annulaires. Le sphincter colli existe encore chez les lémuriens, mais ne se retrouve jamais ni chez les singes supérieurs, ni chez l'homme. Le dédoublement du platysma qui existe normalement chez certains singes, accidentellement chez l'homme, et qui le sépare en deux couches superposées externe et interne, se fait uniquement aux dépens du feuillet superficiel à fibres longitudinales; il n'y a pas de fibres circulaires. C'est ce peaucier profond, ce sphincter colli qui, s'étendant sur les os de la face au-dessous du platysma superficiel, a produit les muscles de la couche profonde. Les muscles profonds comprendraient le releveur profond, l'orbiculaire des lèvres, le myrtiforme, le canin et le triangulaire, le risorius, le buccinateur; ici encore, il y a désaccord, et il faut admettre que

le triangulaire, muscle superficiel et origine hypothétique du risorius, a émigré de la profondeur à la surface.

Comme ces muscles profonds de la face se montrent chez les animaux d'une manière précoce, et qu'ils sont déjà bien distincts chez les carnivores, il est difficile d'établir leur rapport originel avec les muscles superficiels, et Ruge déclare que les relations entre le platysma et le sphincter colli sont inconnues; on ne peut affirmer que le peaucier profond dérive du peaucier superficiel, ce qui entraîne la possibilité d'une origine double pour les muscles de la face.

Mais une objection plus grave est tirée de l'anatomie comparée. Tout d'abord, chez certains animaux, une partie des muscles peauciers de la face reçoit sa motricité du trijumeau et non pas du facial. Mais surtout il paraît acquis que les vertébrés inférieurs, comme les poissons, possèdent des muscles de la face, alors qu'ils n'ont pas de platysma; ces muscles seraient les orbiculaires de la bouche, des paupières et des narines; c'est-à-dire les sphincters indispensables au fonctionnement de ces orifices. Il est donc possible que des études ultérieures amènent à scinder les muscles de la face en deux groupes, les muscles platysmiques, émigrations du peaucier cervical, et les muscles autochtones, nés sur place par le fonctionnement des ouvertures cutanées.

L'homme, avons-nous dit, est celui de tous les animaux qui possède les peauciers de la tête les plus développés, les plus autonomes. Il faut excepter cependant les muscles de l'oreille, qui ont suivi l'atrophie et surtout l'immobilité du pavillon, phénomène que l'on constate déjà d'ailleurs chez les singes supérieurs et même chez beaucoup de ruminants; les muscles propres du nez sont, eux aussi, faiblement constitués, et chez un grand nombre de sujets les narines n'éprouvent guère que le mouvement que leur impriment les releveurs. En revanche, l'œil et la bouche ont des muscles nombreux et distincts; les expressions caractéristiques de la physionomie, avec leur mille nuances, viennent se concentrer autour de ces ouvertures; la bouche surtout est desservie par une foule de muscles radiés, dont le développement a dû être grandement influencé par l'exercice de la parole. Il faut citer, comme des caractères de la musculature faciale de l'homme, l'indépendance complète du peaucier du cou, l'individualisation du sourcilier surtout par ses fibres verticales, du petit zygomatique, du risorius, du transverse du menton, du triangulaire des lèvres. Le rire, le froncement du sourcil, l'abaissement des coins de la bouche, sont des expressions essentiellement humaines. L'homme se distingue aussi par la fréquence considérable de ses anomalies ou des simples variétés, et l'asymétrie de la musculature faciale, droite et gauche, qui rappelle celle des deux moitiés du cerveau. Ces variations ne sont pas toutes *réversives*, c'est-à-dire un retour à des formes inférieures, elles sont souvent *progressives*, tendant à la constitution d'un type supérieur. On peut dire d'une manière générale que les muscles peauciers, en raison de leur côté expressif ou mimique, ont suivi une marche parallèle à celle des centres psychiques; leur individualisation comme leurs multiples associations sont commandées par le développement cérébral.

Ces mêmes conditions règlent l'évolution de la musculature faciale de la naissance à la mort. Le nouveau-né n'a de bien développé encore que ses muscles végétatifs nécessaires à la succion, comme l'orbiculaire des lèvres, le muscle de Klein, le buccinateur. Le vieillard passe, au contraire, pour présenter les peauciers dans leur forme typique. A ce moment, les muscles, par leur adhérence à la peau, ont dessiné extérieurement le sens de leur traction; des plis coupent perpendiculairement le sens de leurs fibres. Les sillons normaux, comme le sillon naso-labial, ou l'oculo-palpébral, sont devenus plus longs et plus profonds, et d'autre part, vers quarante ans, ont apparu les rides. Les *rides* sont les plis temporaires de la peau, pendant la contraction musculaire, devenus permanents, c'est-à-dire persistants au repos; elles sont la conséquence du jeu incessant des muscles et de l'élasticité du tégument qui va toujours en s'affaiblissant. Et de même que les peauciers de la face ont une double fonction, organique et expressive, de même les rides ont une double signification; elles sont expressives ou inexpressives, physionomiques ou banales, suivant leur origine. C'est ainsi qu'un grand nombre de rides connues tiennent, non au jeu du caractère ou des passions, mais à la conformation des organes, à la myopie, à la forme du nez, à la dentition, ou aux circonstances extérieures, la vie au grand air ou à l'obscurité, les travaux professionnels.

Sur l'origine des muscles de la face, consultez : GEGENBAUR, *Traité d'anatomie humaine*; — RUGE, *Untersuchungen über die Gesichtsmuskulatur der Primaten*, Leipzig, 1887; — POPOWSKY, *Esquisse d'anatomie comparée des muscles de la face chez l'homme et chez les animaux*, 1888 (en russe); — VINCENT, *Recherches morphologiques sur les muscles mimiques*, Thèse de Bordeaux, 1889.

Sur la fonction expressive des muscles de la face, voy. : CH. BELL, *Anatomy and Physiology of expression*, 1844; — DUCHENNE (de Boulogne), *Mécanisme de la physionomie humaine*, 1852; — DARWIN, *Expression de l'émotion chez l'homme et les animaux*, 1877.

[*CHARPY.*]

MUSCLES MASTICATEURS

Les muscles masticateurs sont représentés, chez les vertébrés inférieurs, par une masse musculaire unique (Gegenbaur), réunissant le maxillaire primordial à la base du crâne. Chez les vertébrés supérieurs, le système masticateur s'est développé peu à peu et s'est différencié en plusieurs muscles distincts. La disposition de ces muscles présente d'ailleurs de grandes variations suivant les espèces, et est en relation directe avec la configuration de l'articulation maxillaire, façonnée elle-même par le mode de mastication. Chez les primates, où le maxillaire présente surtout des mouvements d'abaissement et d'élévation, c'est le système des fibres verticales qui a pris le plus grand développement, il est constitué par trois muscles : *le temporal*, *le masséter*, *le ptérygoïdien interne*. Le système des fibres horizontales est beaucoup moins développé; il n'est représenté que par le *ptérygoïdien externe*. Ajoutons que dans l'espèce humaine et, plus spécialement, dans la race blanche, les muscles masticateurs semblent être en voie de régression, régression d'ailleurs toute relative.

TEMPORAL. — M. temporalis.

Muscle large, aplati et rayonné, mince à sa partie supérieure, très épais en bas, le temporal s'étend de la fosse temporale à l'apophyse coronoïde du maxillaire inférieur.

Il naît de la *fosse temporale* et *de l'aponévrose qui le recouvre*. Sa zone d'origine sur l'os a une forme irrégulièrement circulaire. Elle est limitée en haut par la ligne courbe temporale inférieure; en bas, par la crête temporale de la face externe de la grande aile du sphénoïde, par la gouttière que forme, en s'implantant sur l'écaille du temporal, la racine transverse de l'apophyse zygomatique et par la crête sus-mastoïdienne. En avant, la zone d'implantation dépasse à peine la suture sphéno-malaire, laissant libre de toute insertion la face postérieure de l'os jugal, que recouvre une graisse fluide, abondante. Plus haut, les fibres charnues s'implantent sur toute la face postérieure de l'apophyse externe du frontal. En arrière, la zone d'implantation est limitée par la courbe formée par la rencontre de la ligne temporale inférieure avec la crête sus-mastoïdienne.

Toutes ces origines se font par implantation directe des fibres charnues. Au niveau de la grande aile du sphénoïde et surtout de la crête infra-temporale, il existe quelques fibres aponévrotiques qui s'entrecroisent avec les fibres d'origine du faisceau supérieur du ptérygoïdien externe.

Les origines sur l'aponévrose, beaucoup moins importantes, se font par des faisceaux assez clairsemés sur les deux tiers supérieurs de la face profonde de l'aponévrose temporale. — Au-dessous de l'attache de cette aponévrose sur l'arcade zygomatique, quelques fibres charnues naissent du tiers moyen de la face interne de cette arcade et même du tendon d'origine du masseter.

Toutes ces fibres constituent, par leur réunion, un corps charnu qui, très mince et très étalé à sa partie supérieure, se ramasse et devient très épais inférieurement. Il atteint son maximum d'épaisseur au niveau de la crête infra-temporale. Les fibres convergent vers l'apophyse coronoïde, les antérieures verticalement, les moyennes obliquement; les postérieures suivent d'abord un tra-

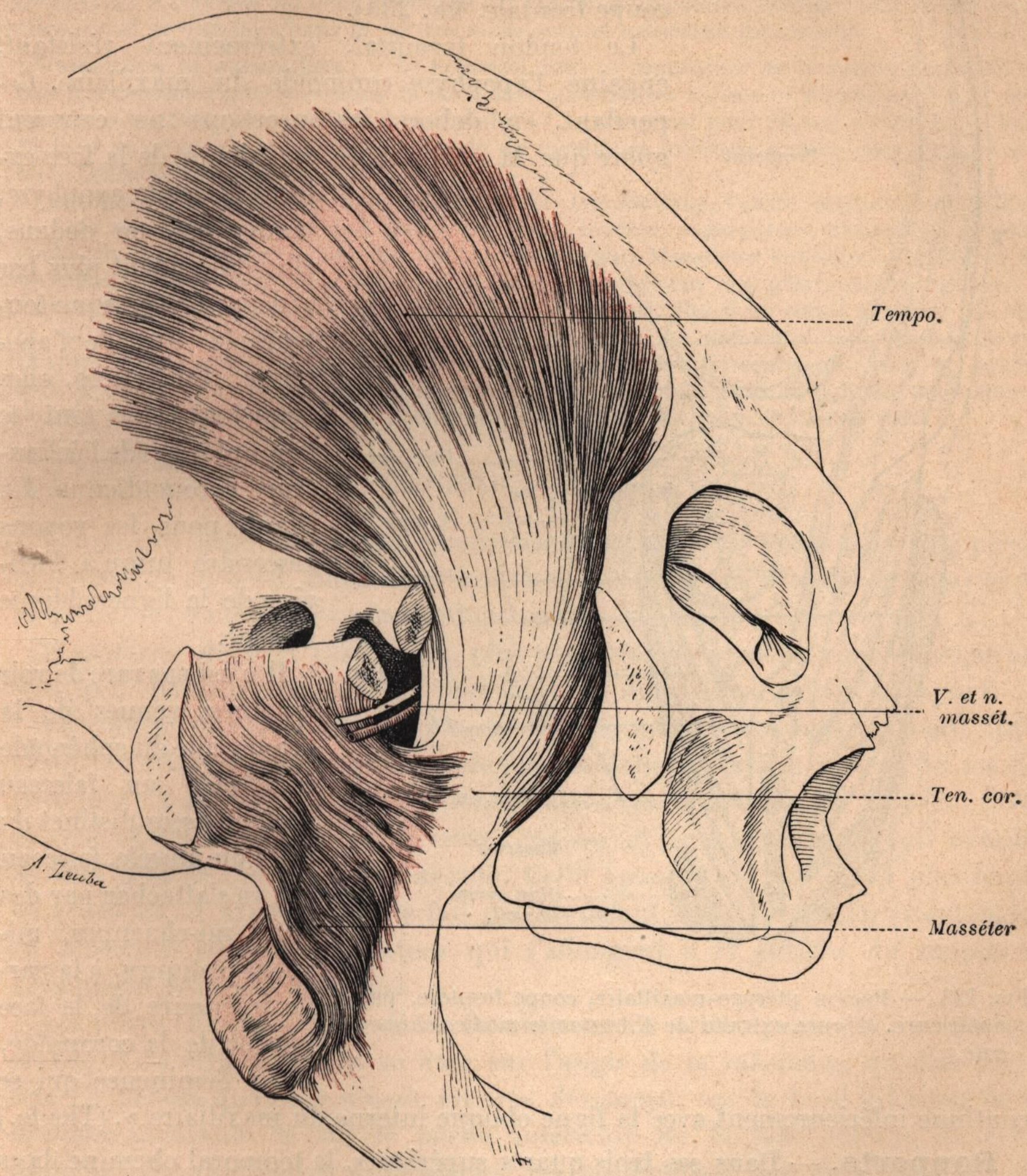

Fig. 232. — Muscle temporal.

jet horizontal, puis se réfléchissent sur la gouttière formée par la racine transverse de l'arcade zygomatique, et descendent obliquement vers l'apophyse coronoïde. Elles vont toutes se jeter sur les deux faces d'un tendon très résistant, de forme triangulaire, qui apparaît très haut dans l'épaisseur du muscle.

Les fibres nées de la fosse temporale s'attachent sur la face interne de ce tendon, qu'elles couvrent jusque dans le voisinage de l'apophyse coronoïde; les fibres venues de l'aponévrose et de l'arcade zygomatique se jettent sur la face externe du tendon, mais, en raison de leur petit nombre, elles ne le masquent

qu'incomplètement. Ce mode de terminaison des fibres charnues sur le tendon donne au temporal la structure d'un muscle bipenné, avec deux chefs d'origine très inégaux en volume : l'un, profond, d'origine osseuse, très volumineux ; l'autre, superficiel, d'origine aponévrotique surtout, très mince (Voy. la coupe frontale, fig. 233).

Le tendon terminal, extrêmement résistant, engaine l'apophyse coronoïde du maxillaire. Cependant, en dehors, les insertions ne couvrent guère que la partie toute supérieure de la face externe de cette apophyse, tandis que, en dedans, elles descendent plus bas et dépassent presque toujours la base de l'apophyse. En arrière, elles empiètent sur tout le tiers antérieur de l'échancrure coronoïdienne. En avant, nous les voyons descendre jusqu'à l'origine de la ligne oblique interne.

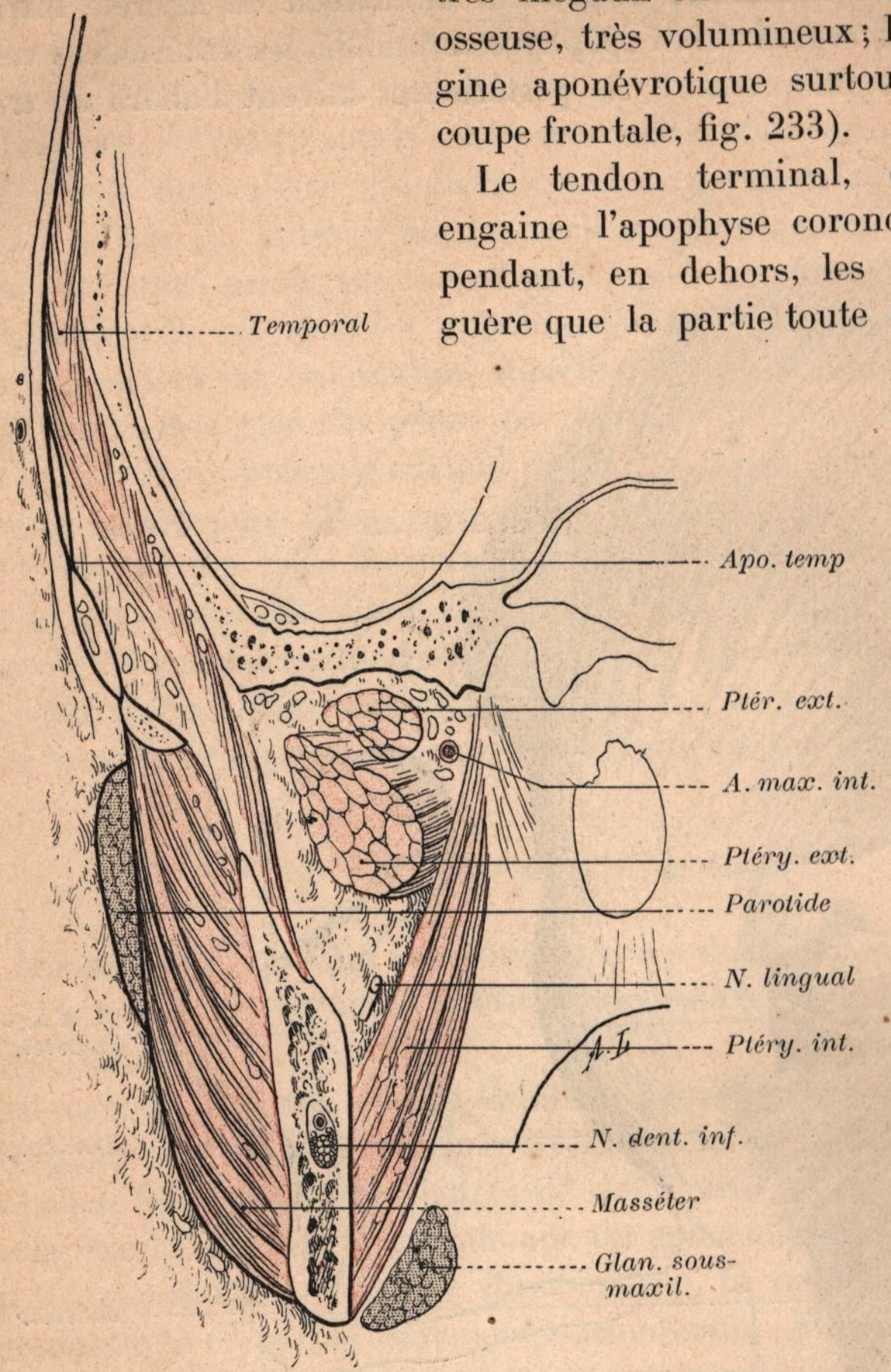

Fig. 233. — Région ptérygo-maxillaire, coupe frontale, partie antérieure. (Figure extraite de l'*Anatomie médico-chirurgicale.*)

Il n'est pas rare de voir les fibres venues de la grande aile du sphénoïde constituer un faisceau profond assez distinct du reste du muscle, faisceau qui va s'attacher par des fibres mi-charnues, mi-aponévrotiques, à la partie inférieure de la face interne de la coronoïde, « sur l'éminence qui se continue inférieurement avec la ligne oblique interne du maxillaire ». (Theile.)

Rapports. — Dans ses trois quarts supérieurs, le temporal chemine dans la loge ostéo-aponévrotique que lui forment, en dedans, la paroi osseuse de la fosse temporale, en dehors, l'aponévrose temporale. Entre lui et l'os cheminent les vaisseaux et nerfs temporaux profonds. Plus bas, il descend entre l'arcade zygomatique et le masséter en dehors, le ptérygoïdien externe, le buccinateur et la partie postérieure de la boule graisseuse de Bichat en dedans. — Son bord antérieur vertical, est séparé de la gouttière rétro-malaire par une graisse abondante. J'ai signalé la réflexion de son bord postérieur sur la gouttière creusée à la base de l'apophyse zygomatique.

Innervation. — Le temporal est innervé par les branches temporales profondes du nerf maxillaire inférieur. Ces branches sont au nombre de trois. La première ou postérieure naît

par un tronc commun avec le nerf massétérin. D'abord horizontalement dirigée en dehors, elle monte ensuite obliquement en haut et en arrière et se distribue dans la partie postérieure du temporal. — La branche moyenne naît directement du tronc du maxillaire : elle est souvent double (Froment). Après avoir longé en dedans la paroi osseuse, et en dehors le ptérygoïdien externe et le tendon du temporal, ce nerf se dirige verticalement en haut dans la portion moyenne du temporal. — La branche antérieure naît du rameau buccal au moment où il traverse les deux faisceaux du muscle ptérygoïdien externe; elle monte verticalement et se distribue dans la portion antérieure et inférieure du muscle.

Variations et anomalies. — Le temporal peut se rapprocher de la suture sagittale. — Très fréquemment quelques-unes de ses fibres postérieures s'insèrent directement à la face interne et au bord antérieur de la coronoïde. — Le temporal peut encore s'étendre le long du bord antérieur de la branche montante du maxillaire inférieur comme chez certains gorilles (Macalister, Ledouble).

Ledouble l'a vu divisé en deux chefs : l'un zygomatique, l'autre temporo-sphénoïdal; Massa a rencontré un temporal formé par deux couches superposées, disposition en tout semblable à celle observée chez le chat. — Horner puis Macalister ont signalé la fusion de ses fibres les plus inférieures avec celles du bord supérieur du ptérygoïdien externe. — D'après Henke (*Zeitschr. für rat. Med.*, 3e S., vol. VIII, 76), il ne serait pas rare de voir un faisceau du temporal s'insérer au bord antérieur du ménisque temporo-maxillaire. D'autres fois, au contraire, on voit naître du ménisque des faisceaux qui vont se perdre dans le temporal ou le masséter. Ces faisceaux s'isolent quelquefois et donnent naissance à un petit muscle qui s'attache sur l'échancrure sigmoïde (*M. temp. minor* de Henke).

MASSÉTER. — **M. masseter.**

Court, très épais et de forme quadrilatère, le masséter s'étend de l'apophyse zygomatique au bord inférieur et à la face externe de la branche montante de la mâchoire, qu'il couvre presque tout entière de son insertion.

Il est formé de deux parties, ou, plus exactement, de deux couches superposées qui, distinctes en arrière, sont plus ou moins confondues en avant.

La couche superficielle, plus longue et plus antérieure, naît du bord inférieur de l'arcade zygomatique, depuis l'implantation à la face externe du maxillaire jusqu'à la jonction des portions malaire et temporale de l'arcade. Cette origine se fait par une aponévrose, épaisse et très résistante, qui entaille le bord inférieur si épais de l'arcade. Cette aponévrose, beaucoup plus haute en avant qu'en arrière, où elle fait parfois défaut, est découpée inférieurement en plusieurs languettes pointues qui s'allongent à la surface du muscle et s'enfoncent dans son épaisseur.

Les fibres charnues, nées de la face interne de cette aponévrose, se portent en bas et en arrière et vont se fixer sur l'angle de la mâchoire, qu'elles déjettent en dehors quand le muscle est très développé, sur le bord inférieur de la branche montante et sur la partie inférieure de la face externe de cette branche, les antérieures directement, les postérieures par l'intermédiaire de fortes lames aponévrotiques qui relèvent en crêtes la surface osseuse (V. *Ost.*, fig. 548 et 549).

La couche profonde, plus courte que la précédente, la déborde en arrière. Elle naît, par implantation directe des fibres charnues, sur toute la longueur du bord inférieur et de la face interne de l'arcade zygomatique. Quelques faisceaux naîtraient, d'après Theile, sur la surface profonde de l'aponévrose temporale. Les fibres charnues, d'autant plus courtes qu'elles sont plus postérieures, descendent presque verticalement, croisent à angle aigu les fibres de la couche superficielle, et viennent s'implanter soit directement, soit par l'intermédiaire de courtes fibres aponévrotiques, sur la partie supérieure de la *face*

externe de la branche montante du maxillaire. En bas, sa zone d'insertion confine à celle des faisceaux superficiels. En haut, elle s'approche de l'échancrure coronoïde, et empiète, au niveau de la base de l'apophyse coronoïde, sur l'insertion du temporal.

Le masséter est ordinairement formé de fascicules rassemblés en faisceaux imbriqués : cette structure apparaît nettement lorsque l'on étudie le muscle en action sur un sujet rasé et musclé.

Rapports. — La face externe du masséter est recouverte par l'aponévrose

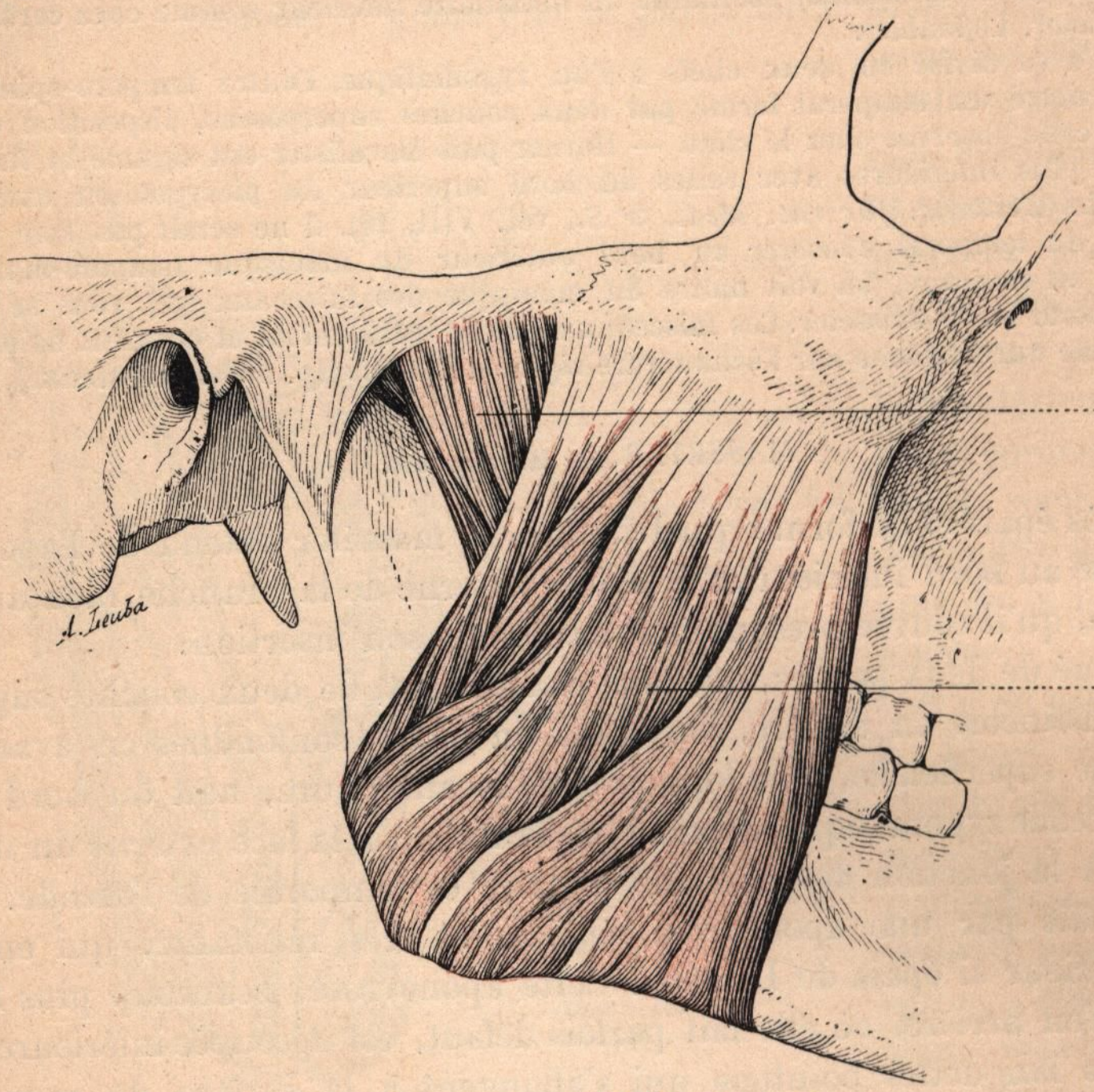

Fig. 234. — Muscle masséter.

massétérine. Par son intermédiaire, elle répond au peaucier et au risorius de Santorini, qui croise obliquement la partie inférieure du masséter, à la partie antérieure de la parotide et au prolongement antérieur de cette glande, aux filets du facial, à l'artère transverse de la face et au canal de Sténon qui la croisent perpendiculairement. La face interne répond au buccinateur dont la sépare la partie antérieure de la boule graisseuse de Bichat (fig. 238), à la branche montante du maxillaire, au tendon du temporal et au ptérygoïdien externe dont le sépare le *septum sigmoïdal*, lame fibreuse qui comble l'échancrure sigmoïdale. D'après Monro, il existerait entre le ptérygoïdien externe et le masséter une et quelquefois deux petites bourses séreuses (Monro, *Icon. burs. corp. hum.*, Taf. II, fig. 1, 2). Je n'ai pu trouver à la place indiquée qu'un tissu celluleux lâche. Une autre bourse séreuse a été signalée par Hyrtl, entre le bord postérieur du masséter et la capsule de l'articulation temporo-maxillaire repoussée par le condyle dans les mouvements étendus de la mâchoire (Hyrtl, *Top. Anat.*, p. 415, 7e édit.).

Innervation — Ce muscle, comme tous les masticateurs, est innervé par le nerf maxillaire inférieur. Né à la sortie même du trou ovale, le nerf massétérin est d'abord placé entre la paroi supérieure de la fosse zygomatique et le muscle ptérygoïdien externe; après avoir fourni le nerf temporal profond postérieur, il se dirige en bas et en dedans, traverse l'échancrure sigmoïde, et se divise alors en deux groupes de filets qui se répandent dans le corps charnu (fig. 232).

Variations et anomalies. — Le masséter acquiert un volume considérable chez certaines races noires d'Océanie (Chudzinski).

Duméril a signalé son absence, mais dans un cas de malformations congénitales multiples. — Sœmmering l'a vu constitué par deux faisceaux distincts, séparés par une bourse séreuse. Les Rongeurs, le gorille ont deux masséters. — Macalister a signalé un faisceau surnuméraire parti du ligament latéral externe de l'articulation temporo-maxillaire. Chudzinski a très fréquemment retrouvé ce faisceau chez les nègres. — Le Double a observé un faisceau supplémentaire qui naissait sur le malaire. Ce faisceau se rencontre chez le Troglodytes Aubryi. — Les fibres les plus internes de sa couche profonde se fusionnent avec quelques-unes des fibres inférieures du temporal, disposition qui rappelle celle observée chez le cheval, où le crotaphyte et le masséter sont intimement confondus. Haller a signalé sa fusion avec le buccinateur. Sa fusion plus ou moins complète avec le ptérygoïdien externe s'observe également chez l'homme. — Tous ces faits de fusion des masticateurs s'expliquent par l'origine commune de ces muscles qui, comme l'a démontré Mathias Duval, dérivent tous de la musculature de l'arc maxillaire.

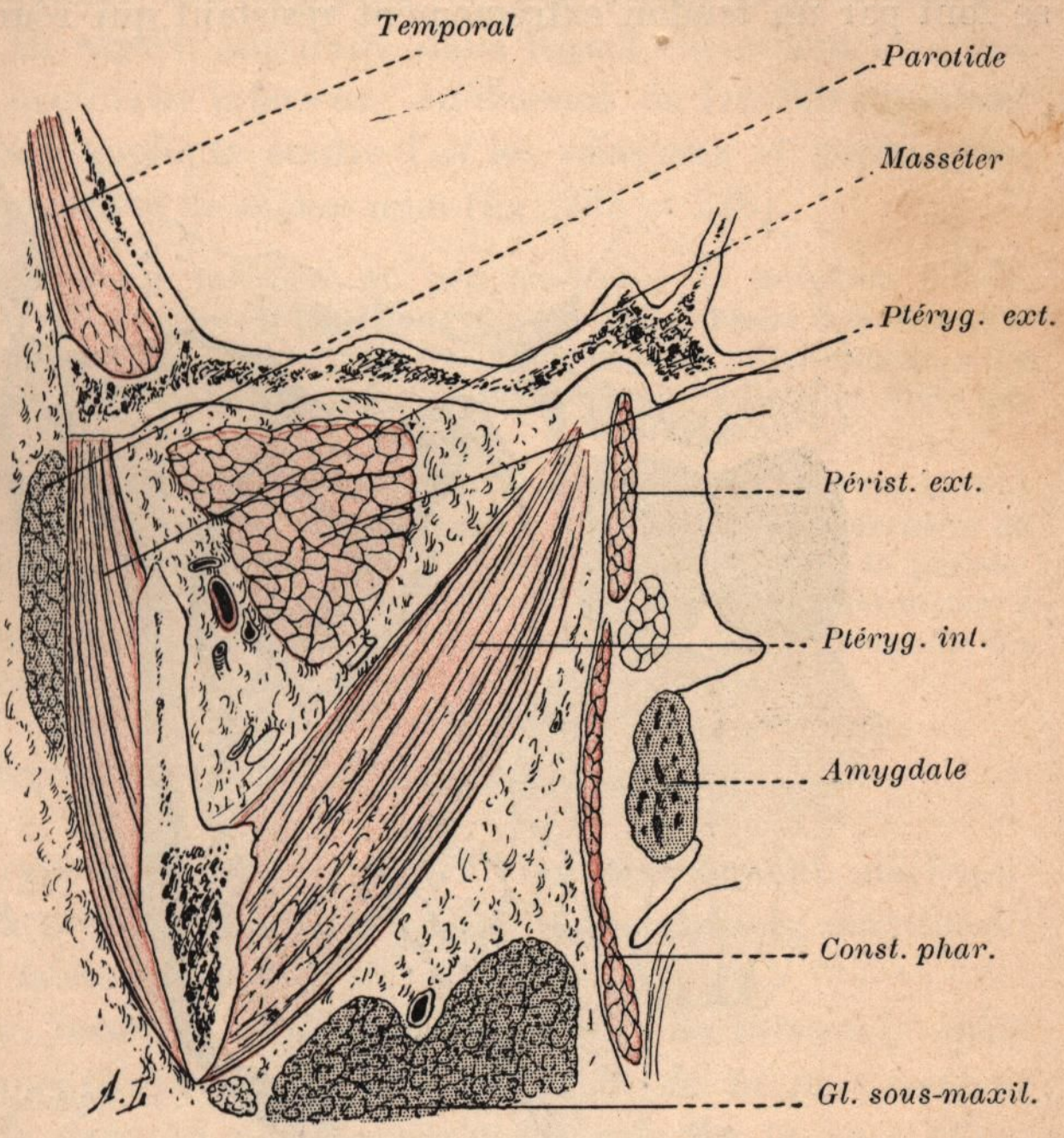

Fig. 235. — Région ptérygo-maxillaire, coupe frontale, partie postérieure (d'après Juvara).

PTÉRYGOIDIEN INTERNE. — **M. pterygoideus internus.**

Muscle épais, de forme quadrangulaire, le ptérygoïdien interne s'étend de l'apophyse ptérygoïde à l'angle du maxillaire. Obliquement dirigé en bas, en arrière et en dehors, il va rejoindre le masséter au niveau de ses insertions inférieures. Rappelant le masséter par sa forme et sa configuration, assez pour justifier le nom de *masséter interne* que lui donnent certains auteurs, il forme avec lui une sorte de sangle musculaire excessivement puissante, dont les extrémités répondent à l'apophyse zygomatique et à l'apophyse ptérygoïde, et dont la partie moyenne embrasse l'angle du maxillaire.

Il naît : 1° de la *face externe de l'aile interne de l'apophyse ptérygoïde*; 2° de la *face interne de l'aile externe*; 3° du *fond de la fosse ptérygoïde*;

4° de la face postérieure de l'*apophyse pyramidale du palatin* ; 5° de la face externe de la tubérosité du *maxillaire supérieur*, près de la suture qui l'unit au palatin.

Les origines sur les deux ailes de l'apophyse ptérygoïde se font par deux aponévroses nacrées, qui donnent attache par leurs faces latérales aux fibres charnues ; dans le fond de la fosse ptérygoïdienne, elles se font par implantation directe des fibres charnues ; sur l'apophyse pyramidale du palatin elles se font par un tendon extrêmement résistant qui réunit en avant les aponé-

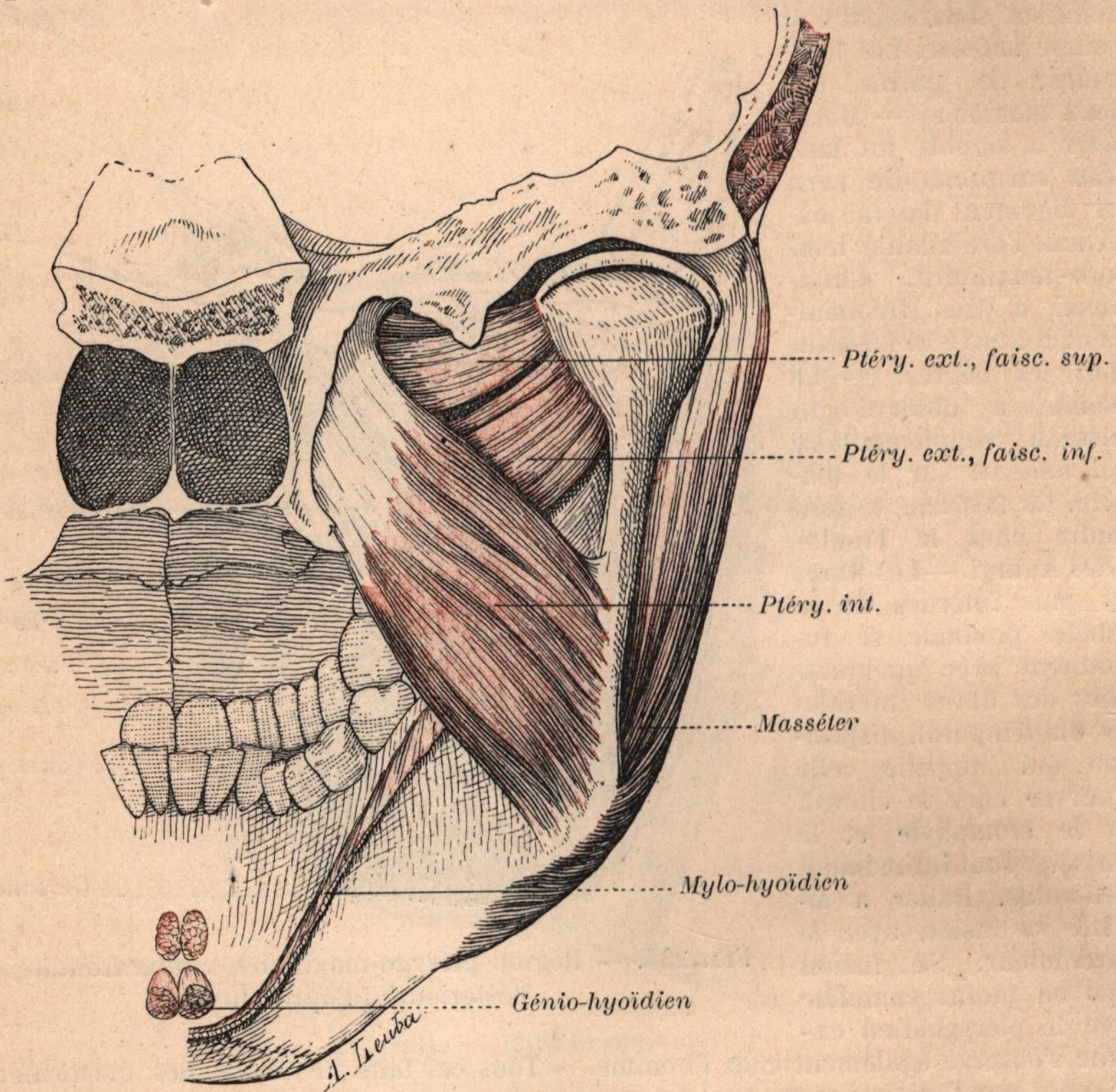

FIG. 236. — Muscles ptérygoïdiens.

vroses d'origine disposées en V à concavité postéro-supérieure. Sur la tubérosité du maxillaire, les insertions se font par un mince tendon qui croise la face externe du ptérygoïdien externe en se réunissant aux autres fibres du ptérygoïdien interne. Quel que soit leur mode d'origine, les fibres musculaires se dirigent en bas et en arrière, constituant un corps charnu épais, qui va s'attacher en bas sur la face interne et le bord inférieur du maxillaire, soit directement, soit par l'intermédiaire de fortes lames aponévrotiques. La surface d'insertion représente assez bien un triangle dont le sommet répond à l'angle du maxillaire et dont la base affleure l'orifice d'entrée du canal dentaire et la gouttière mylo-hyoïdienne. Comme le masséter, le ptérygoïdien interne est constitué par un ensemble de petits faisceaux penniformes ; ces faisceaux, plus ou moins confondus à leur origine, sont assez nettement distincts en bas, où les

multiples lames de terminaison constituent à chacun d'eux un tendon spécial, et relèvent en crêtes parallèles la surface osseuse sur laquelle elles se fixent.

Rapports. — La face interne du ptérygoïdien interne répond, près de son origine, au péristaphylin externe; plus bas, elle répond au pharynx; d'abord contiguë à celui-ci, elle s'en écarte peu à peu, formant avec lui un angle dièdre ouvert en arrière : espace ptérygo-pharyngien. La face externe répond d'abord au ptérygoïdien externe; plus bas, elle limite avec la branche montante du maxillaire un espace angulaire dans lequel cheminent les deux branches terminales du maxillaire inférieur; au-dessous de l'orifice supérieur du canal dentaire, le muscle applique contre l'os les vaisseaux et nerfs mylo-hyoïdiens situés dans la gouttière de même nom (fig. 235 et 238).

Innervation. — Le nerf maxillaire inférieur, un peu au-dessus du ganglion otique, abandonne un filet assez grêle qui s'accole au ganglion; et s'applique ensuite à la face profonde du ptérygoïdien interne, dans lequel il se perd en s'anastomosant, dit Froment, avec le filet ptérygoïdien du rameau lingual. Le ptérygoïdien interne reçoit aussi des filets très grêles du buccal.

Variations et anomalies. — Assez fréquemment chez l'homme comme chez les anthropoïdes, le ptérygoïdien interne reçoit un chef surnuméraire venu de la facette inférieure de l'apophyse pyramidale du palatin. — Parfois encore il échange des fibres avec le péristaphylin externe. — Moser l'a vu donner naissance au stylo-glosse. De même, Macalister a vu, chez le gorille, le stylo-glosse provenir du ptérygoïdien interne. — Gruber a signalé un faisceau envoyé par le ptérygoïdien interne à la bandelette stylo-maxillaire.

PTÉRYGOIDIEN EXTERNE. — M. pterygoideus externus.

Epais et court, le ptérygoïdien externe s'étend horizontalement, de l'apophyse ptérygoïde et de la grande aile du sphénoïde au condyle du maxillaire. Il est formé par deux faisceaux.

Le *faisceau supérieur*, *faisceau sphénoïdal*, naît : 1° du *tubercule sphénoïdal*; 2° de la *crête sous-temporale du sphénoïde*; 3° *de la face externe de l'apophyse ptérygoïde* dans sa partie supérieure, près de la base (Voy. *Ost.*, fig. 449). Ces origines se font par de courtes fibres aponévrotiques et par l'implantation directe des fibres charnues. — Assez souvent, il existe au niveau du tubercule sphénoïdal un gros faisceau tendineux, très résistant. — Il n'est pas rare de voir les fibres tendineuses qui se détachent de la crête sous-temporale donner à la fois naissance à des fibres charnues du ptérygoïdien externe et du temporal.

Les faisceaux charnus constituent un corps musculaire aplati haut de 2 cm., épais de 1 cm. environ, qui se dirige en arrière, en bas et en dehors, et qui va s'insérer par de courtes fibres aponévrotiques : 1° sur le bord *antérieur du ménisque articulaire*; 2° *sur le tiers supérieur de la facette* rugueuse et ovalaire creusée sur la face antérieure du col du condyle.

Le *faisceau inférieur ou ptérygoïdien* naît : 1° sur les deux tiers inférieurs de *la face externe de l'aile externe de l'apophyse ptérygoïde*; 2° sur la partie externe de l'*apophyse pyramidale du palatin*; 3° sur la partie de la *tubérosité du maxillaire* contiguë à cette apophyse. — Les fibres charnues nées de ces origines, soit directement, soit par l'intermédiaire de courtes fibres tendineuses, se dirigent en arrière et en dehors, en suivant un trajet horizontal pour les supérieures, obliquement ascendant pour les inférieures. Elles constituent un

corps musculaire très épais, qui se termine par de fortes fibres aponévrotiques sur les deux tiers inférieurs de la facette du col du condyle.

Les deux faisceaux, séparés à leur origine par un espace triangulaire, s'accolent et tendent à se fusionner dans le voisinage de leur insertion condylienne. — Dans quelques cas, l'interstice qui les sépare est rempli par des fibres musculaires naissant d'une arcade qui réunit leurs origines et sous laquelle passe l'artère maxillaire interne.

Rapports. — Par sa face supérieure, le ptérygoïdien externe répond au pla-

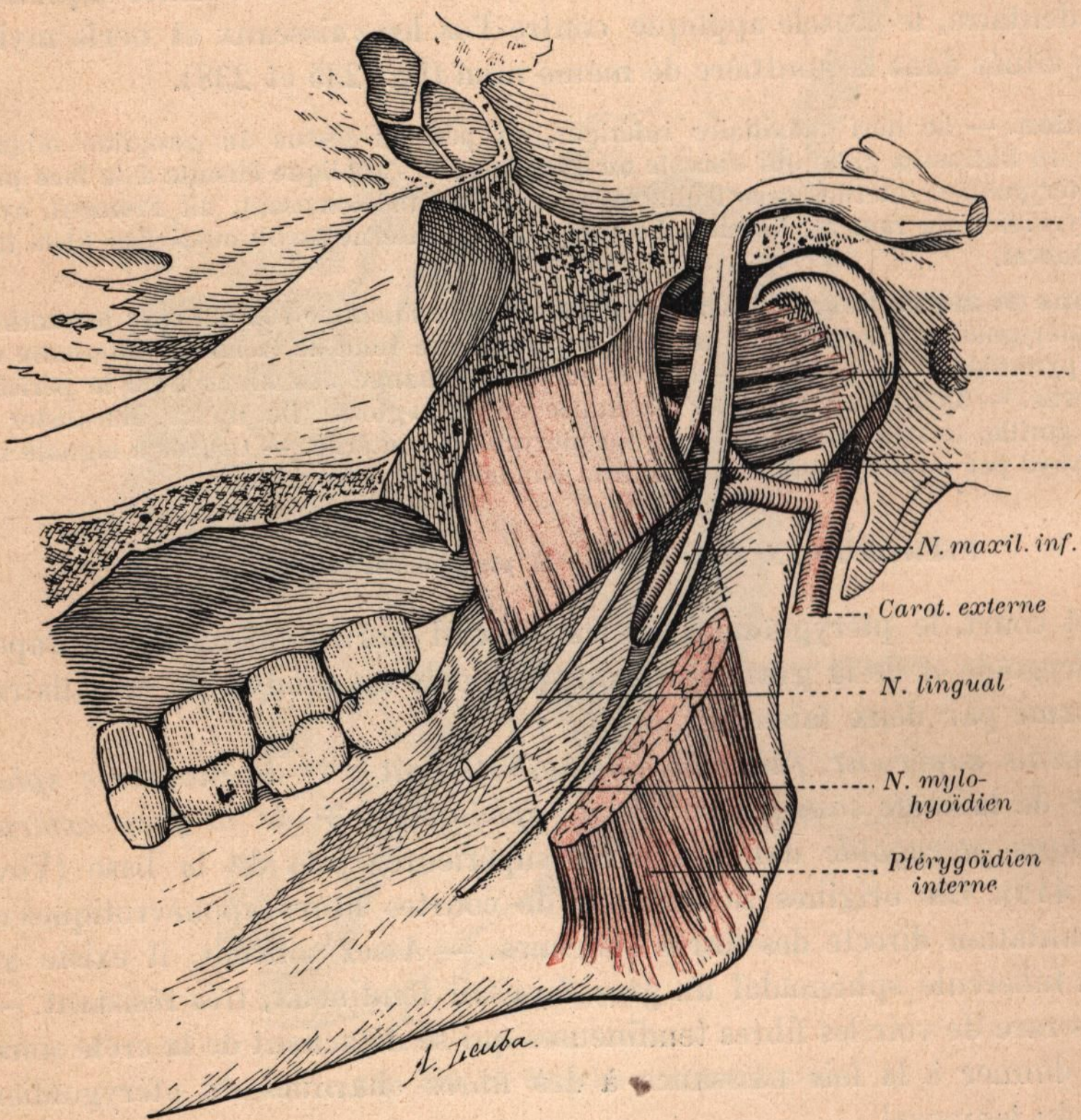

Fig. 237. — Muscle ptérygoïdien interne.

fond de la fosse zygomatique; sa face antéro-externe, légèrement concave, répond au maxillaire inférieur, puis à la boule de Bichat et au plexus veineux ptérygoïdien qui la séparent du tendon du temporal; en arrière de ce tendon elle entre en rapport avec la face profonde du masséter, au niveau de l'échancrure sigmoïde, obturée par le septum sigmoïdal. — La face postéro-interne, convexe, répond au péristaphylin externe et au ptérygoïdien interne, séparée de ces deux muscles par l'aponévrose interptérygoïdienne.

La maxillaire interne affecte avec le ptérygoïdien externe des rapports variables bien étudiés par Juvara (Th. Paris, 1895) : tantôt l'artère, après avoir contourné le col du condyle, chemine sur la face interne du ptérygoïdien

externe et passe près du fond de la fosse ptérygo-maxillaire, entre les deux faisceaux du muscle, pour gagner le trou sphéno-palatin; c'est *la variété profonde*. Tantôt l'artère contourne le bord inférieur du muscle, tout près de sa terminaison, et chemine sur sa face antéro-externe jusque vers le trou sphéno-palatin : *variété superficielle*. Il en résulte des modifications faciles à comprendre dans les rapports de certaines des branches de la maxillaire interne avec le muscle ptérygoïdien. — Le nerf maxillaire inférieur et ses deux branches principales, le dentaire inférieur et le lingual, croisent la face interne du ptérygoïdien externe. Tout près de son origine, le lingual reçoit à ce niveau la corde du tympan. L'auriculo-temporal suit la face postérieure du muscle pour aller contourner le condyle. Le nerf massétérin et le nerf temporal profond moyen émergent entre la face supérieure du muscle et le rebord osseux ; le nerf buccal passe entre les deux faisceaux du ptérygoïdien.

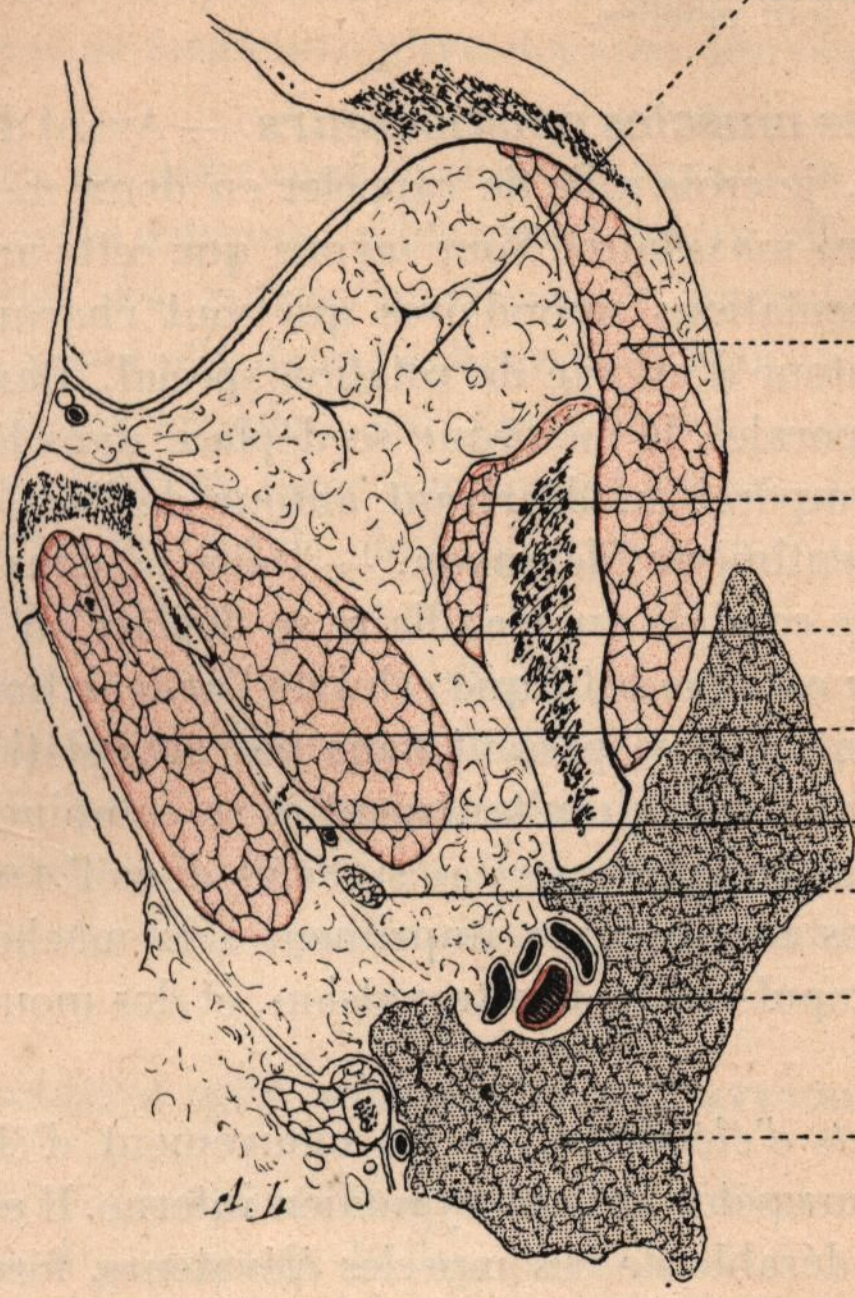

Fig. 238. — Région ptérygo-maxillaire, coupe horizontale (d'après Juvara).

Innervation. — Le nerf buccal, passant entre les deux faisceaux du muscle ptérygoïdien externe, abandonne des filets ascendants pour le faisceau supérieur et des filets descendants qui vont se perdre dans le faisceau inférieur du muscle. Le ptérygoïdien externe reçoit également un filet du nerf du ptérygoïdien interne (Froment).

Variations et anomalies. — Les deux faisceaux, supérieur et inférieur, du ptérygoïdien externe peuvent rester plus ou moins distincts, comme chez le cheval. — Ledouble a vu le chef supérieur devenir entièrement tendineux et la moitié externe du chef inférieur devenir aponévrotique. — Fæsebeck, puis Ledouble, ont vu se détacher du chef inférieur de ce muscle un faisceau qui allait se perdre sur la capsule temporo-maxillaire. Dans ces cas, le maxillaire interne passait entre le muscle normal et le faisceau surnuméraire. — Meckel a observé l'union plus ou moins intime avec le temporal et le digastrique.

Ptérygoïdiens accessoires. — Sous les noms de *Ptérygo-épineux* et de *Ptérygoïdien propre*, les auteurs ont décrit deux petits muscles surnuméraires, inconstants, et de signification encore douteuse. Le ptérygo-épineux s'étend de l'épine du sphénoïde, parfois de la scissure de Glaser, au bord postérieur de l'apophyse ptérygoïde (aile externe), entre les deux ptérygoïdiens. Suivant Theile et Macalister, il dériverait d'un faisceau du ligament ptérygo-épineux de Civinini; pour Poland et Humphry, il dériverait du ligament sphéno-maxillaire. — Le *ptérygoïdien propre*, petit sphéno-ptérygoïdien signalé par Theile, Henle, Macalister, Wagstaff, a été trouvé trois fois par Ledouble. Il se détache toujours de la crête temporale de la grande aile du sphénoïde, pour se fixer soit au bord postérieur et à la face externe de l'aileron externe de la ptérygoïde, soit à la tubérosité maxillaire. Il peut encore

se terminer sur l'apophyse pyramidale du palatin, sur le ligament ptérygo-maxillaire, sur le maxillaire inférieur et même dans le muscle buccinateur. — Sa signification est des plus obscures. Ledouble, qui a cherché mais en vain son homologue dans la série animale, se demande si ce petit muscle, sans action chez l'homme dont les ptérygoïdes sont fixes, ne serait pas le vestige d'un muscle existant normalement chez les vertébrés ovipare dont les ptérygoïdes sont mobiles.

Action des muscles masticateurs. — Avant d'étudier l'action des muscles masticateurs, je crois utile de rappeler en deux mots la mécanique de l'articulation temporo-maxillaire. Nous savons que cette articulation est décomposable en deux articulations secondaires qui sont chacune le siège de mouvements ayant lieu autour d'un axe de rotation spécial. Dans la première (articulation ménisco-temporale), le ménisque se déplace dans le sens antéro-postérieur sur le condyle temporal en décrivant autour de l'axe de ce condyle une circonférence d'un centimètre de rayon. — Dans la deuxième (articulation ménisco-maxillaire), le condyle du maxillaire se déplace en décrivant une circonférence dont le rayon est plus petit que celui de l'articulation précédente. Bien entendu les mouvements qui se passent dans ces articulations sont exécutés, non pas successivement, mais simultanément et se combinent pour produire les mouvements physiologiques que j'ai signalés dans l'*Arthrologie*.

Les muscles masticateurs impriment à la mâchoire des mouvements d'élévation, de propulsion et de rétropulsion, et des mouvements de diduction ou de latéralité.

Mouvements d'élévation. — Le mouvement d'élévation est produit par le temporal, le masséter et le ptérygoïdien interne. Il est intéressant de remarquer la force considérable de ces muscles élévateurs, force qui contraste singulièrement avec la faiblesse des agents qui produisent l'abaissement du maxillaire (Voy. Action du digastrique, du mylo-hyoïdien, etc.). Ces trois muscles agissent sur les deux articulations ménisco-temporale et ménisco-maxillaire. L'action sur l'articulation ménisco-maxillaire s'explique aisément ; il n'en est pas de même pour l'action sur l'articulation ménisco-temporale. Pendant le mouvement de fermeture, condyle et ménisque se déplacent dans cette articulation d'avant en arrière. On comprend facilement que les fibres inférieures du temporal produisent ce mouvement. L'explication est moins facile pour les autres fibres du temporal, pour le masséter et pour le ptérygoïdien externe. Étant donné leurs points d'attache et leur direction ainsi que la situation de l'axe de rotation de l'articulation supérieure, il semble à priori qu'ils doivent produire dans l'articulation supérieure un mouvement d'arrière en avant. Mais, en calculant les deux composantes de la force développée par chacun des élévateurs, on est amené, mathématiquement, à conclure, avec Henke, que ces muscles ne peuvent produire dans l'articulation ménisco-temporale qu'un mouvement d'avant en arrière. C'est, par ce même calcul des composantes, qu'on peut prouver théoriquement ce fait, facile à constater par l'expérience, que la force développée par les élévateurs est en raison directe du degré de rapprochement des organes dentaires.

L'action élévatrice du temporal, du masséter et du ptérygoïdien interne a été bien étudiée par Henke (*Zeitsch. f. rat. Med.*, IIIe série, vol. VIII) ; il a montré que la direction de l'axe de traction de ces muscles, tangente pour chacun

d'eux à la circonférence que doivent décrire les points qu'ils sont destinés à mouvoir, était disposée de façon à permettre leur action synergique.

Mouvements en avant et en arrière, propulsion et rétropulsion. — Ces mouvements, qui s'accomplissent en tant que mouvements accessoires dans le mouvement complexe d'ouverture et de fermeture physiologique, peuvent s'exécuter isolément.

Le mouvement de propulsion est déterminé exclusivement par la contraction synergique des deux ptérygoïdiens externes; nous avons vu, en effet, que malgré leurs origines antérieures, les autres masticateurs étaient plutôt des rétracteurs. Ce mouvement s'accomplit dans l'articulation ménisco-temporale, Le ptérygoïdien externe n'agit pas, en effet, sur l'articulation ménisco-maxillaire. S'il produit, en se contractant, un léger écartement des arcades dentaires, c'est que le ménisque, et avec lui le condyle, doit, pour se porter en avant, descendre la pente du condyle temporal.

Mouvements de latéralité ou de diduction. — Ces mouvements, qui sont caractérisés par la propulsion unilatérale d'un condyle, avec rotation sur place du condyle opposé, sont produits par la contraction d'un seul des ptérygoïdiens externes. Qu'ils se contractent simultanément ou isolément, les ptérygoïdiens externes ont pour antagonistes les fibres postérieures du temporal et le digastrique.

APONÉVROSES ANNEXÉES AUX MUSCLES MASTICATEURS

Aponévrose temporale. — L'aponévrose temporale, resplendissante et nacrée, naît : en avant, du bord postérieur de l'apophyse orbitaire externe; en haut et en arrière, de la ligne courbe temporale supérieure et de l'interstice qui sépare les deux lignes courbes. Dans tout cet interstice, large de plus d'un centimètre, elle se confond entièrement avec le périoste, sans qu'on puisse, cependant, admettre, avec Richet et Merkel, que celui-ci se dédouble au niveau de la ligne courbe temporale pour envelopper le muscle. J'ai dit ailleurs (Voy. *Traité d'anatomie médico-chirurgicale*, par P. Poirier, page 38, et *Ostéologie*, page 444) que la largeur de l'origine crânienne de l'aponévrose temporale, occupant toute la largeur de la bande osseuse comprise entre les deux lignes courbes, était sans doute explicable par ce fait que ces lignes, et d'autres qui leur sont intermédiaires, marquent les étapes successives du retrait du muscle temporal.

Dans son quart inférieur, l'aponévrose temporale se dédouble en deux feuillets, séparés par un tissu cellulo-graisseux dans lequel chemine parfois l'artère temporale moyenne. Plus bas, ces deux feuillets se fusionnent de nouveau en un feuillet unique qui vient se fixer sur le bord supérieur tranchant de l'arcade zygomatique (Voy. fig. 233). La face superficielle de l'aponévrose temporale répond à l'aponévrose épicrânienne qui vient se perdre sur elle, au tissu cellulaire sous-cutané et aux vaisseaux et nerfs qui cheminent dans son épaisseur, artère temporale superficielle, nerf auriculo-temporal. Sa face profonde donne naissance, dans ses deux tiers supérieurs, au muscle temporal, dont elle est séparée en bas par une graisse abondante et fluide.

Aponévrose massétérine. — Très mince, mais assez résistante, l'aponévrose massétérine présente, comme le muscle qu'elle applique sur la branche

montante du maxillaire, une forme quadrilatère. En haut, elle s'attache sur le bord supérieur de l'arcade zygomatique, en arrière, sur le bord postérieur du maxillaire, en bas sur son bord inférieur. En avant elle se fixe sur le bord antérieur de l'apophyse coronoïde et la face externe du corps de l'os. Recouverte par le canal de Sténon, le prolongement antérieur de la parotide, l'artère transverse de la face, les filets du facial, le risorius de Santorini et les fibres postérieures du peaucier qui cheminent dans le tissu cellulaire sous-cutané, elle forme, avec la branche montante du maxillaire, une loge ostéofibreuse qui contient le masséter.

Aponévroses des ptérygoïdiens. — Chacun des ptérygoïdiens est enveloppé par une mince toile celluleuse qui envoie dans l'épaisseur du corps charnu des expansions qui séparent les faisceaux. De plus, il existe, entre les deux muscles, une toile aponévrotique résistante, c'est l'aponévrose interptérygoïdienne. Beaucoup plus épaisse en dedans qu'en dehors, elle s'insère, par son bord supérieur, sur la face antérieure et sur le bord inférieur de l'apophyse vaginale et sur l'épine du sphénoïde. Son bord inférieur se perd en avant sur la face externe du ptérygoïdien interne et s'insère en arrière sur la face interne du maxillaire, au niveau de la limite supérieure de l'insertion du ptérygoïdien interne. Son insertion inférieure se prolongerait même, d'après Juvara, sur le bord postérieur du maxillaire. Le bord interne de l'aponévrose inter-ptérygoïdienne suit le ligament sphéno-épineux et l'aile externe de la ptérygoïde. Son bord externe, libre, présente un aspect falciforme; il limite, avec la face interne du col du condyle, un orifice par lequel passent l'artère maxillaire interne, le nerf auriculo-temporal et de grosses veines. L'aponévrose interptérygoïdienne, ainsi conçue, présente deux renforcements, l'un à sa partie moyenne, c'est le ligament sphéno-épineux, l'autre au niveau de son banc postérieur, c'est le ligament tympano-maxillaire. — On pourrait également rattacher aux ptérygoïdiens les aponévroses stylo-maxillaire et stylo-pharyngienne, décrites avec les aponévroses du pharynx.

MUSCLES DU COU

Les muscles du cou, tels qu'on les décrit dans les classiques, sont formés par des éléments de valeur bien différente. Le peaucier, quelle que soit son origine embryonnaire, se rattache morphologiquement au système des muscles de la face avec lesquels il a été décrit. — Le sterno-cléido-mastoïdien, annexe en partie du membre supérieur, par son insertion claviculaire, devrait être décrit avec le trapèze dont il a la valeur morphologique. — Seuls, les autres muscles du cou appartiennent en propre à la région cervicale. Essentiellement formés par des fibres verticales, ils entourent la portion initiale du tube digestif et du conduit laryngo-trachéal. Ils se groupent soit en avant de ces organes (muscles des régions sus- et sous-hyoïdiennes), soit sur leurs parties latérales (groupe des scalènes), soit en arrière d'eux (muscles prévertébraux). — Dérivés des myomères primordiaux de la région cervicale, la plupart de ces muscles possèdent des intersections aponévrotiques, indices de leur origine métamérique.

Les muscles du cou peuvent être répartis de la façon suivante : — 1° sterno-mastoïdien ; — 2° muscles de la région sus-hyoïdienne ; — 3° muscles de la région sous-hyoïdienne; — 4° muscles de la région profonde et latérale; — 5° muscles de la région profonde et médiane ou muscles prévertébraux.

STERNO-CLÉIDO-MASTOIDIEN. — **M. sterno-cleido-mastoideus.**

Muscle large et puissant, allongé sur les parties latérales et antérieures du cou, au-dessous du peaucier, le sterno-cléido-mastoïdien, formé de deux couches,

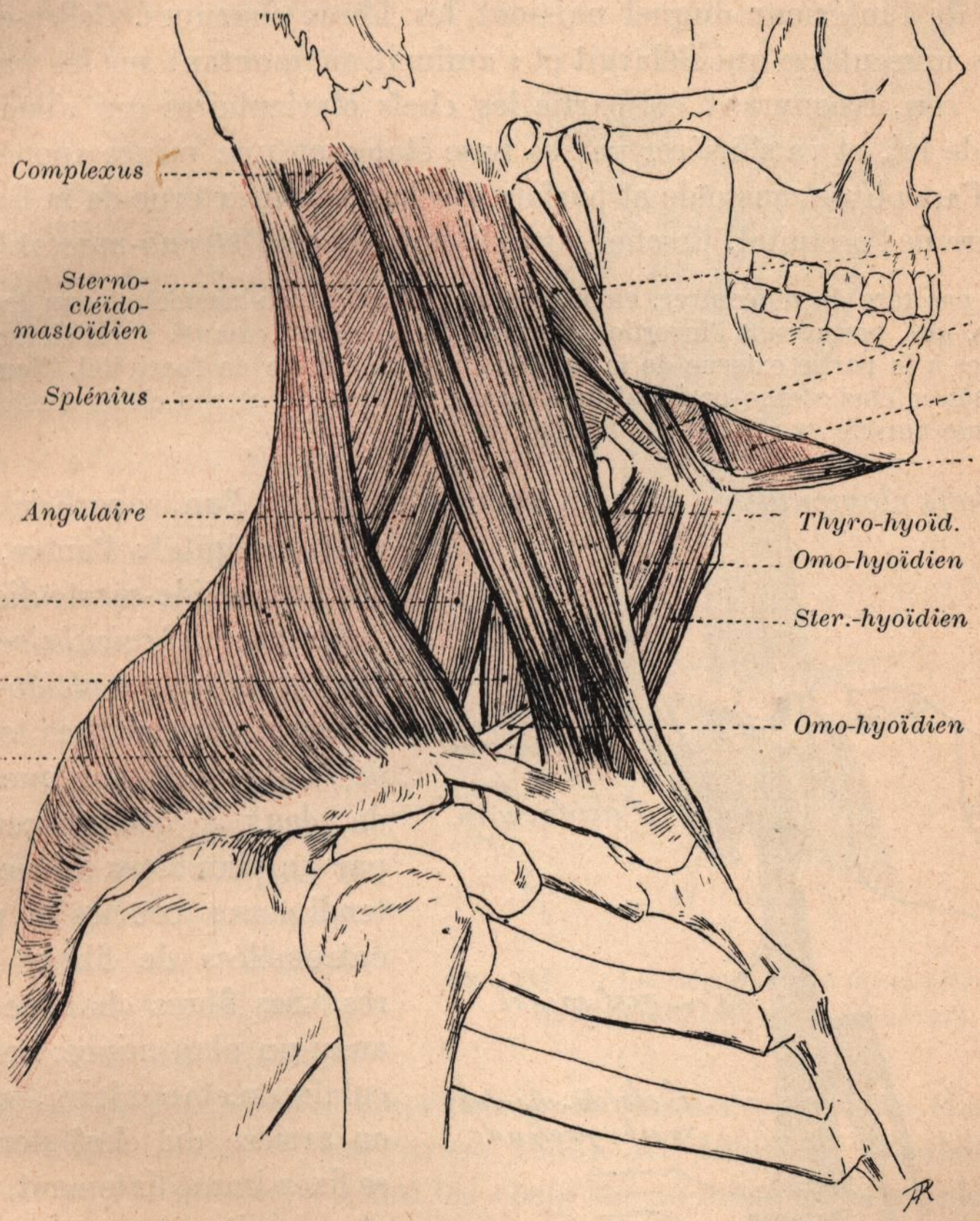

Fig. 239. — Muscles du cou; face latérale.

descend obliquement de l'apophyse mastoïde vers l'articulation sterno-claviculaire. Il serait logique de décrire comme origine de ce muscle, ainsi que l'ont déjà fait Sœmmering et Theile, l'extrémité qui s'implante sur l'apophyse mastoïde. Cependant l'usage a prévalu de considérer l'extrémité sterno-claviculaire comme l'origine du sterno-cléido-mastoïdien.

Obliquement étendu du sternum et de la clavicule à l'apophyse mastoïde et à la ligne courbe supérieure de l'occipital, le sterno-cléido-mastoïdien, formé de deux couches musculaires de direction différente, s'insère en bas par trois chefs nettement distincts, un chef sternal et deux chefs claviculaires, ces deux

derniers superposés. Le plus souvent ces faisceaux conservent leur indépendance et peuvent être suivis jusque près de l'insertion mastoïdienne.

Le *chef sternal* s'insère sur la face antérieure de la première pièce du sternum, à deux centimètres au-dessous de la fourchette, au-dessous et en dedans de l'encoche claviculaire. Ces insertions se font par un fort tendon, plus ou moins étalé, dont les fibres les plus internes vont s'entre-croiser sur la ligne médiane du sternum avec les fibres homologues du côté opposé. Assez souvent ce tendon est rassemblé en un gros cordon fibreux, qui monte obliquement en haut et en dehors, au-devant de l'articulation sterno-claviculaire, et s'épanouit en cône de l'intérieur duquel naissent les fibres charnues. Celles-ci forment un corps musculaire qui s'élargit et s'amincit, en montant sur les parties latérales du cou, recouvrant en partie les chefs claviculaires qui s'engagent au-dessous de lui, et va s'insérer par sa base étalée en une mince aponévrose à la base de l'apophyse mastoïde et parfois sur la portion externe de la ligne courbe supérieure de l'occipital. Ce chef porte le nom de *chef sterno-mastoïdien.*

Il n'est pas rare de rencontrer, en arrière de ce chef sterno-mastoïdien, un deuxième chef plus grêle, qui, partageant l'insertion sternale du précédent, monte parallèlement à lui et va s'insérer à la partie externe de la ligne courbe supérieure de l'occipital. Nous retrouverons bientôt ce chef sterno-occipital dans la constitution du sterno-cléido-mastoïdien, envisagé comme muscle quadriceps de la tête.

Les *chefs claviculaires* sont au nombre de deux : l'un, superficiel, oblique, cléido-occipital ; l'autre, profond, vertical, cléido-mastoïdien.

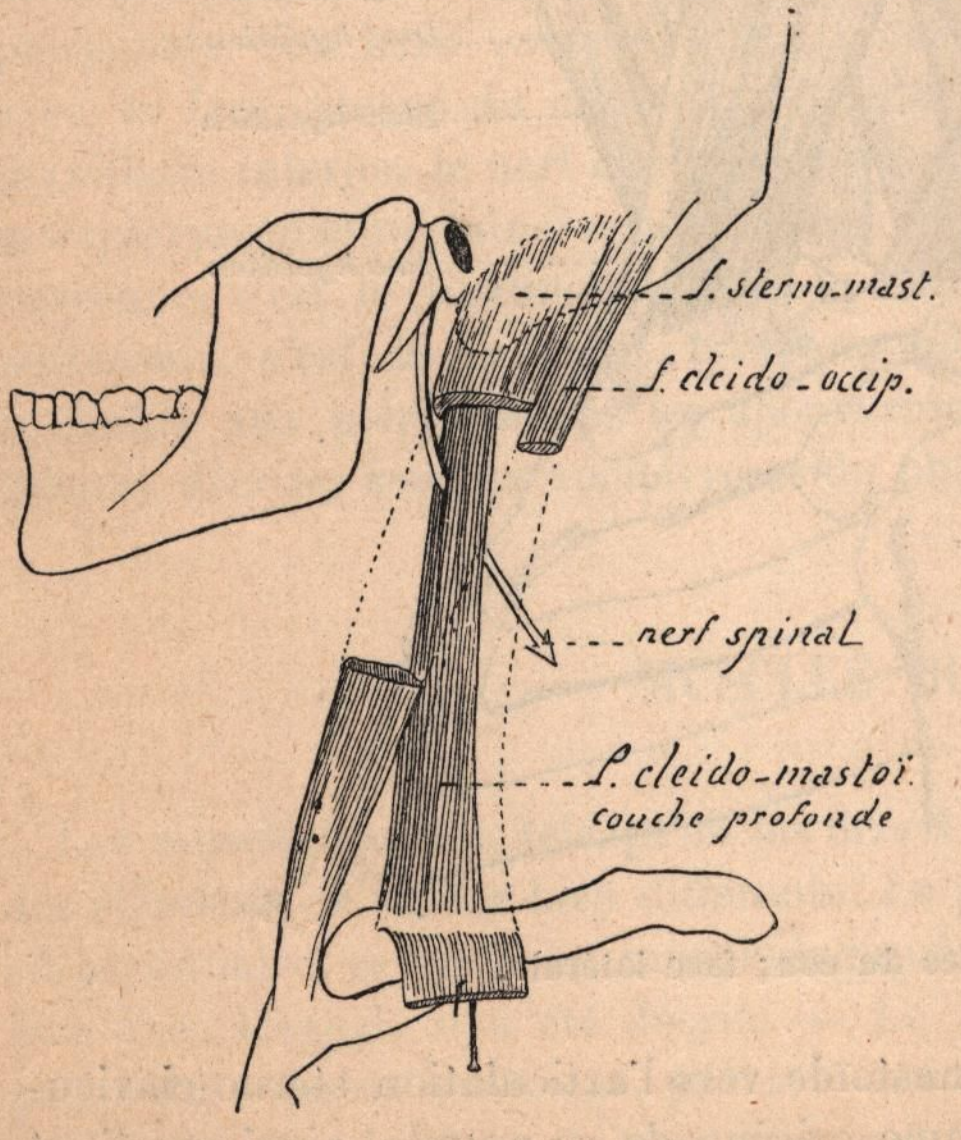

Fig. 240. — Le muscle sterno-cléido-mastoïdien. Schéma.

Le *chef claviculaire superficiel et oblique*, *cléido-occipital*, s'insère sur la *face supérieure de la clavicule* sur une longueur de deux à quatre centimètres, par un plan assez mince de fibres tendineuses courtes et parallèles, entremêlées de fibres musculaires. Ses fibres charnues forment aussi un plan mince, bande musculaire rectangulaire, qui monte en arrière du chef sternal et va se fixer immédiatement, en dehors et en arrière du sterno-mastoïdien (du sterno-occipital, lorsque ce chef existe), sur la *ligne courbe supérieure de l'occipital* jusqu'aux insertions du trapèze. Ce *chef cléido-occipital*, parallèle au précédent, est cependant moins oblique ; aussi est-il parfois recouvert en partie par le bord postérieur de celui-ci. Wood, qui a bien étudié ce chef (*Trans. of roy. Soc. of London*, 1869) lui a donné son nom de cléido-occipital. Son développement est très variable ; il peut manquer. Quand il est bien développé, il cache entièrement la couche profonde.

Le *chef claviculaire profond et vertical, cléido-mastoïdien*, s'insère sur la *face supérieure de la clavicule* en arrière du précédent, sur le point de réunion de la *face postérieure avec la face supérieure de l'os.* Vérifiez sur la figure 118 de l'*Ostéologie* la séparation et la superposition des insertions claviculaires du sterno-cléido-mastoïdien. Ces insertions se font par de courtes fibres tendineuses et par des fibres charnues qui s'implantent directement sur l'os.

Cette insertion, qui commence à 15 mm. en moyenne en dehors de l'articulation sterno-claviculaire, se poursuit sur une longueur de 2 ou 4 cm. Le corps musculaire ainsi formé est épais, il se dirige presque verticalement en haut, s'engage sous les chefs précédents, *formant à lui seul la couche profonde du sterno-cléido-mastoïdien*, et va s'insérer en se fusionnant avec le chef sternal : *au bord antérieur de l'apophyse mastoïde*, par un tendon épais et solide qui, fusionné avec le tendon du chef sterno-mastoïdien, occupe le bord antérieur du muscle sur une longueur de 3 à 5 cm., et à la *face externe de l'apophyse mastoïde.*

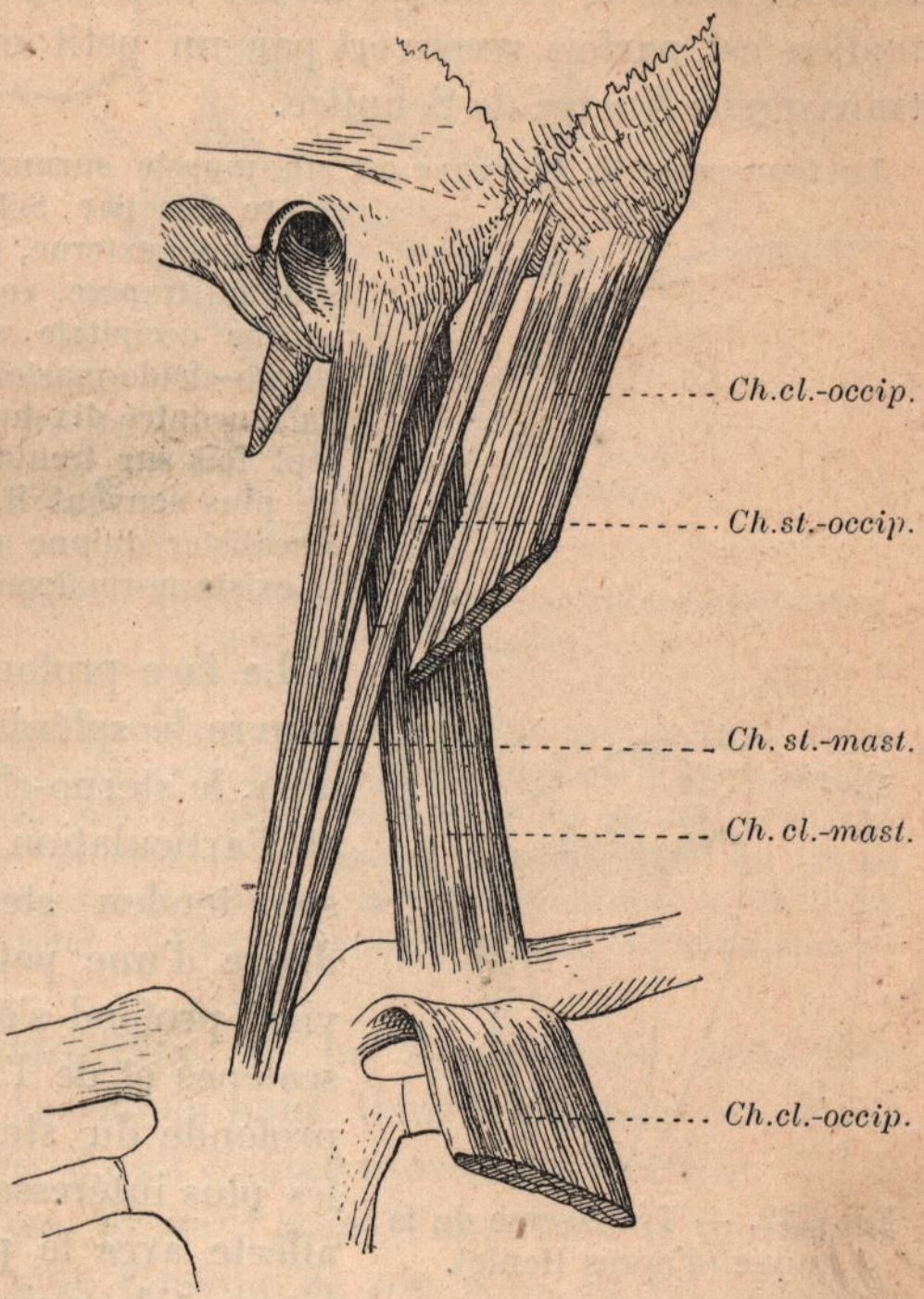

FIG. 241. — Le sterno-cléido-mastoïdien, type quadricipital (d'après Maubrac).

Telle est la constitution typique du sterno-cléido-mastoïdien, quadriceps de la tête, constitution donnée en 1876 par le professeur W. Krause (*Centralblatt. f. d. medicin. Wissenschaften*, n° 27, 17 juin 1876). Nous reproduisons un exemple de cette constitution typique, emprunté à la thèse de Maubrac (Le sterno-cléido-mastoïdien. *Thèse de Bordeaux*, 1883). En 1880, M. Farabeuf (*Bull. Soc. Anat.*, p. 474 et 476) a réuni les chefs sterno-mastoïdien et cléido-occipital en un muscle superficiel, le sterno-cléido-occipito-mastoïdien.

Le type quadriceps ne peut être constitué qu'en supposant l'addition au chef sterno-mastoïdien, d'un chef sterno-occipital que l'on ne trouve pas dans la majorité des cas. Par contre, le dédoublement de la portion claviculaire en deux chefs superposés, l'un cléido-occipital, superficiel, mince et oblique, l'autre cléido-mastoïdien profond, épais et vertical, répond certainement à la très grande majorité des cas. Le sterno-cléido-mastoïdien se présente alors sous l'aspect d'un triceps à deux couches, comme je l'ai figuré dans le schéma (fig. 240) emprunté aux *Quinze leçons d'anatomie.*

Rapports. — La face superficielle du sterno-cléido-mastoïdien est recouverte

par la peau, le peaucier et l'aponévrose cervicale superficielle qui se dédouble pour entourer le muscle (Voy. Aponévr. du cou). Entre le peaucier et l'aponévrose cheminent la jugulaire et les branches du plexus cervical superficiel. La branche auriculaire et la branche mastoïdienne croisent obliquement la moitié supérieure du muscle; la branche sus-claviculaire couvre de ses ramifications la partie inférieure; la branche cervicale transverse la coupe à sa partie moyenne. Toutes ces branches émergent au niveau du bord postérieur du muscle. Dans le voisinage de ses insertions occipitales, le sterno-cléido-mastoïdien est parfois recouvert par un petit muscle surnuméraire, le musculus transversus Nuchæ de Schultze.

Le *transverse de la nuque* est un muscle surnuméraire inconstant décrit pour la première fois par Schultze. Il se porte de la protubérance occipitale externe, passant tantôt au-dessus, tantôt au-dessous du trapèze, vers la partie la plus externe de la ligne courbe occipitale supérieure, ou le bord postérieur du sterno-cléido-mastoïdien, ou l'auriculaire postérieur. Schultze l'a rencontré dix-huit fois sur vingt-cinq sujets; Macalister sept fois sur trente; Ledouble huit fois sur trente-quatre. Le plus souvent il est bilatéral. — Ce muscle n'est pour Macalister qu'une dépendance de l'auriculaire postérieur. Il existe normalement chez certains chéiroptères.

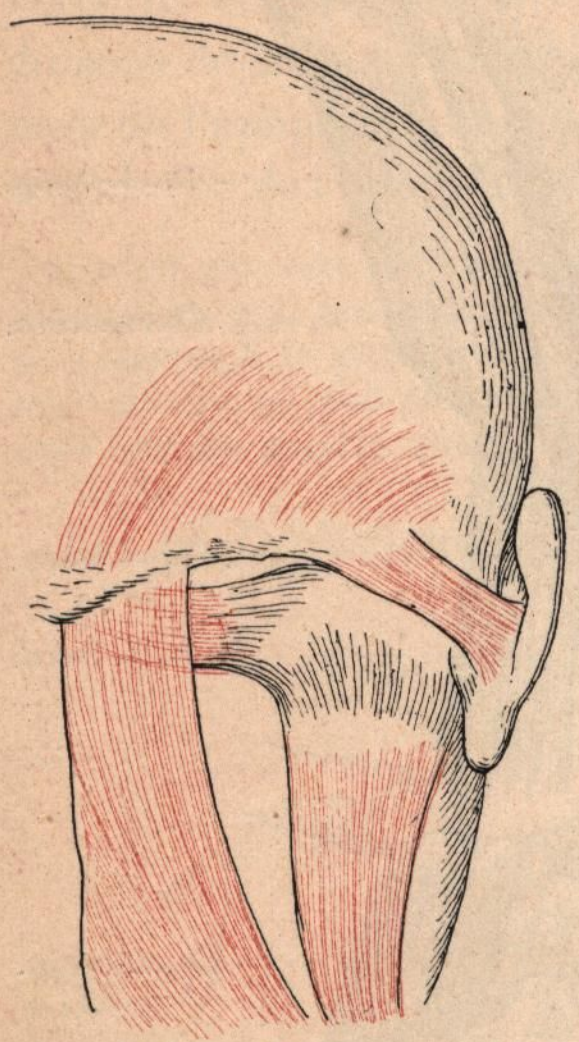

Fig. 242. — Transverse de la nuque (d'après Henle).

La face profonde du sterno-cléido-mastoïdien recouvre le splénius, les trois scalènes, l'omo-hyoïdien, le sterno-cléido-hyoïdien, le sterno-thyroïdien et l'articulation sterno-claviculaire, sur laquelle son tendon sternal glisse parfois par l'intermédiaire d'une petite bourse séreuse. Le plexus cervical profond s'étale entre la partie supérieure des scalènes et de l'angulaire de l'omoplate et la face profonde du sterno-mastoïdien. Mais les rapports les plus intéressants de cette face sont ceux qu'elle affecte avec le paquet vasculo-nerveux formé par la carotide primitive d'abord, par la carotide externe et interne ensuite, par la jugulaire interne et le pneumo-gastrique; en arrière de ces organes descend la portion cervicale du grand sympathique; en avant d'eux, on trouve de nombreux ganglions lymphatiques, les filets cardiaques supérieurs du sympathique et du pneumogastrique, et l'anse anastomotique formée par la branche descendante de l'hypoglosse.

Ces rapports avec le paquet vasculo-nerveux et plus spécialement avec les carotides sont différemment décrits par les auteurs. Pour la plupart des auteurs, la carotide montant verticalement alors que le muscle est oblique en haut et en arrière, celui-ci abandonne le vaisseau en haut, de sorte que la partie terminale de la carotide primitive et l'origine des deux carotides, externe et interne le débordent en avant; mais il convient de remarquer avec Richet que le sterno-cléido-mastoïdien, étalé par son aponévrose et fixé en avant à l'angle de la mâchoire par une solide bandelette aponévrotique (Voy. Aponévroses du cou), recouvre d'ordinaire la carotide primitive et ses deux branches qui viennent affleurer le bord antérieur du muscle, au niveau duquel leur battement est visible. — Il faut encore observer avec Tillaux que ces rapports

sont variables suivant la position de la tête : c'est ainsi que dans l'extension le sterno-cléido-mastoïdien se porte un peu en arrière, découvrant la bifurcation carotidienne.

Le bord antérieur du sterno-cléido-mastoïdien répond en haut à la parotide; en bas, il est longé par la jugulaire antérieure. Son bord postérieur, moins oblique que l'antérieur, limite avec le bord antérieur du trapèze la région sus-claviculaire.

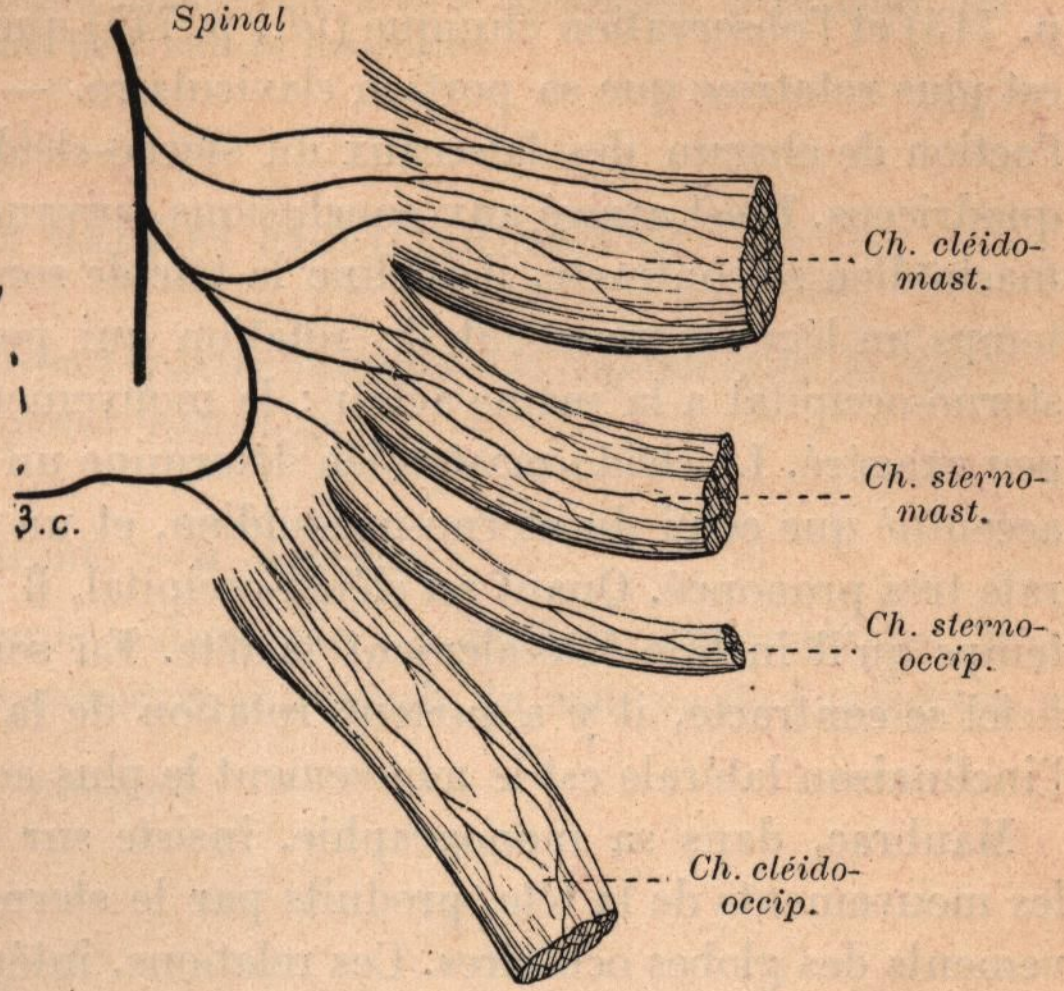

Fig. 243. — Innervation du sterno-cléido-mastoïdien (schéma de Maubrac).

Innervation. — La branche externe du spinal perfore et traverse, dans la majorité des cas, la couche profonde (chef cléido-mastoïdien; elle donne au muscle des rameaux qui s'anastomosent avec les rameaux émanés de la branche antérieure de la troisième paire cervicale. Maubrac (*loc. cit.*) s'est efforcé de déterminer, au milieu des nombreuses variétés que l'on rencontre, la part revenant au plexus cervical et au spinal. Le spinal, après avoir perforé le chef sterno-mastoïdien, s'anastomose avec la troisième cervicale : les rameaux qui se rendent au chef profond cléido-mastoïdien naissent directement du spinal; ceux qui vont aux autres chefs du muscle naissent en général de l'arcade anastomotique du spinal avec la troisième cervicale, comme le montre le schéma ci-joint, emprunté à la thèse de Maubrac.— Froment donne comme normal un filet du laryngé externe allant au sterno-cléido-mastoïdien.

Action du sterno-cléido-mastoïdien. — Le sterno-cléido-mastoïdien peut prendre son insertion fixe en bas ou en haut. Dans le premier cas, il est moteur de la tête; dans le deuxième, il agit comme muscle inspirateur.

Lorsque le sterno-cléido-mastoïdien, prenant point d'appui sur le thorax, se contracte en totalité, il fléchit la tête, l'incline de son côté, et lui imprime en même temps un mouvement de rotation qui porte la face du côté opposé. Dans ce mouvement, il agit sur les deux articulations occipito-atloïdienne et atloïdo-axoïdienne. L'action sur la deuxième de ces articulations s'explique facilement. Il n'en est pas de même de l'action sur l'articulation occipito-atloïdienne. En effet, l'axe de traction du sterno-cléido-mastoïdien *passe en arrière de l'axe de rotation de cette articulation*. Le sterno-cléido-mastoïdien devrait donc être plutôt extenseur que fléchisseur de la tête. Son action de fléchisseur, que les données d'observation clinique et de l'expérimentation électro-physiologique ne permettent pas de nier, s'explique, d'après Maubrac, par ce fait que le moindre mouvement de flexion préalable de la tête reporte l'insertion de ce muscle en avant de l'axe de l'articulation. Ce mouvement de flexion préliminaire est produit par le grand et le petit droit antérieurs. Si cette flexion préalable fait défaut et, à plus forte raison, si la tête est renversée en arrière au moment de la contraction du sterno-cléido-mastoïdien, celui-ci exagère le mouvement d'extension (Duchenne).

Les physiologistes ont depuis longtemps cherché à établir quel est le rôle

propre à chacun des faisceaux constituants du sterno-cléido-mastoïdien. Duchenne a établi par ses expériences électro-physiologiques (Duchenne, *loc. cit.*, p. 715) et l'observation clinique (*id.*, p. 745) que la portion sternale du muscle est plus rotatrice que sa portion claviculaire. — Maubrac a cherché à préciser l'action de chacun des faisceaux du sterno-cléido-mastoïdien, envisagé comme quadriceps. Il est arrivé aux conclusions suivantes : « Lorsque le chef sterno-mastoïdien se contracte, il incline la tête de son côté et lui imprime en même temps un léger mouvement de rotation qui porte la tête du côté opposé. Le sterno-occipital a la même action; le mouvement de rotation de la tête est un peu exagéré. Le cléido-mastoïdien détermine un mouvement de rotation moins accentué que celui du sterno-mastoïdien, et un mouvement d'inclinaison latérale très prononcé. Quant au cléido-occipital, il agit comme rotateur en même temps qu'il incline latéralement la tête. En somme, lorsque le muscle superficiel se contracte, il y a surtout rotation de la tête; lorsque c'est le profond, l'inclinaison latérale est le mouvement le plus accentué. »

Maubrac, dans sa monographie, insiste sur les relations qui existent entre les mouvements de la tête, produits par le sterno-cléido-mastoïdien et les mouvements des globes oculaires. Ces relations, intéressantes au point de vue neuro-pathologique pour l'interprétation du syndrome de la déviation conjuguée de la tête et des yeux, ne peuvent guère s'expliquer que par l'existence de connexions intra-cérébrales entre les centres corticaux moteurs des muscles de l'œil et du sterno-cléido-mastoïdien.

Lorsque le sterno-cléido-mastoïdien prend son point fixe sur la tête, il devient inspirateur. Ce rôle respiratoire est bien connu depuis Haller. Il exige l'immobilisation préalable de la tête par les antagonistes du sterno-cléido-mastoïdien en tant que moteur de la tête. Ce rôle respiratoire est surtout dévolu aux chefs sternaux. Les chefs claviculaires ne peuvent guère produire l'inspiration, qu'en fixant l'insertion omo-claviculaire du petit pectoral et du sous-clavier. Duchenne cite une observation où un malade a pu vivre plusieurs semaines en ne respirant qu'avec son sterno-cléido-mastoïdien. Mais, à l'état normal, ce muscle ne joue dans la respiration qu'un rôle tout à fait accessoire. Il paraît agir comme modérateur de l'expiration, et à ce titre, intervient dans la phonation et dans le chant. Cette fonction spéciale du sterno-cléido-mastoïdien paraît être réglée par le spinal qui, ici comme au niveau de l'orifice glottique, est antagoniste du pneumogastrique.

J'ai dit que le sterno-cléido-mastoïdien élevait indirectement le thorax par l'intermédiaire de son chef claviculaire; par l'intermédiaire de ce chef, il attire en haut la clavicule et le moignon de l'épaule et fournit des insertions fixes aux muscles de l'épaule agissant sur le bras.

Variations et anomalies. — Le sterno-cléido-mastoïdien se présente sous des aspects assez variables; le nombre de ses faisceaux constitutifs varie; il en est de même de ses insertions au sternum et à la clavicule. Ces divers points ont été bien exposés dans la thèse de Maubrac. On observe parfois au niveau du tiers inférieur du sterno-cléido-mastoïdien une intersection aponévrotique. On a signalé la présence d'un sésamoïde dans le tendon d'origine sternale. — Quelques faisceaux du sterno-cléido-mastoïdien (faisceaux aberrants) peuvent se perdre dans l'omo-hyoïdien et le sterno-hyoïdien, sur le ligament stylo-maxillaire, sur le pavillon de l'oreille, sur l'angle du maxillaire. Chudzinski a vu chez un nègre un petit faisceau se détacher de la face superficielle du sterno-cléido-mastoïdien, passer sur la clavicule et se terminer sur l'aponévrose du grand pectoral en un point correspondant

à la deuxième côte. — Quelques faisceaux se terminent sur la gaine vasculaire du cou. — Gruber considère comme chefs erratiques du sterno-cléido-mastoïdien certains cléido-transversaires. Le tendon sternal se continuant directement avec le présternal, Gegenbaur considère le sterno-cléido-mastoïdien comme dérivant du présternal.

MUSCLES DE LA RÉGION SUS-HYOÏDIENNE

La région sus-hyoïdienne comprend quatre muscles : le *digastrique*, le *stylo-hyoïdien*, le *mylo-hyoïdien* et le *génio-hyoïdien*.

DIGASTRIQUE. — M. digastricus.

Formé par deux ventres charnus réunis par un tendon intermédiaire, le digastrique, situé sur la partie supérieure et latérale du cou, va de l'apophyse

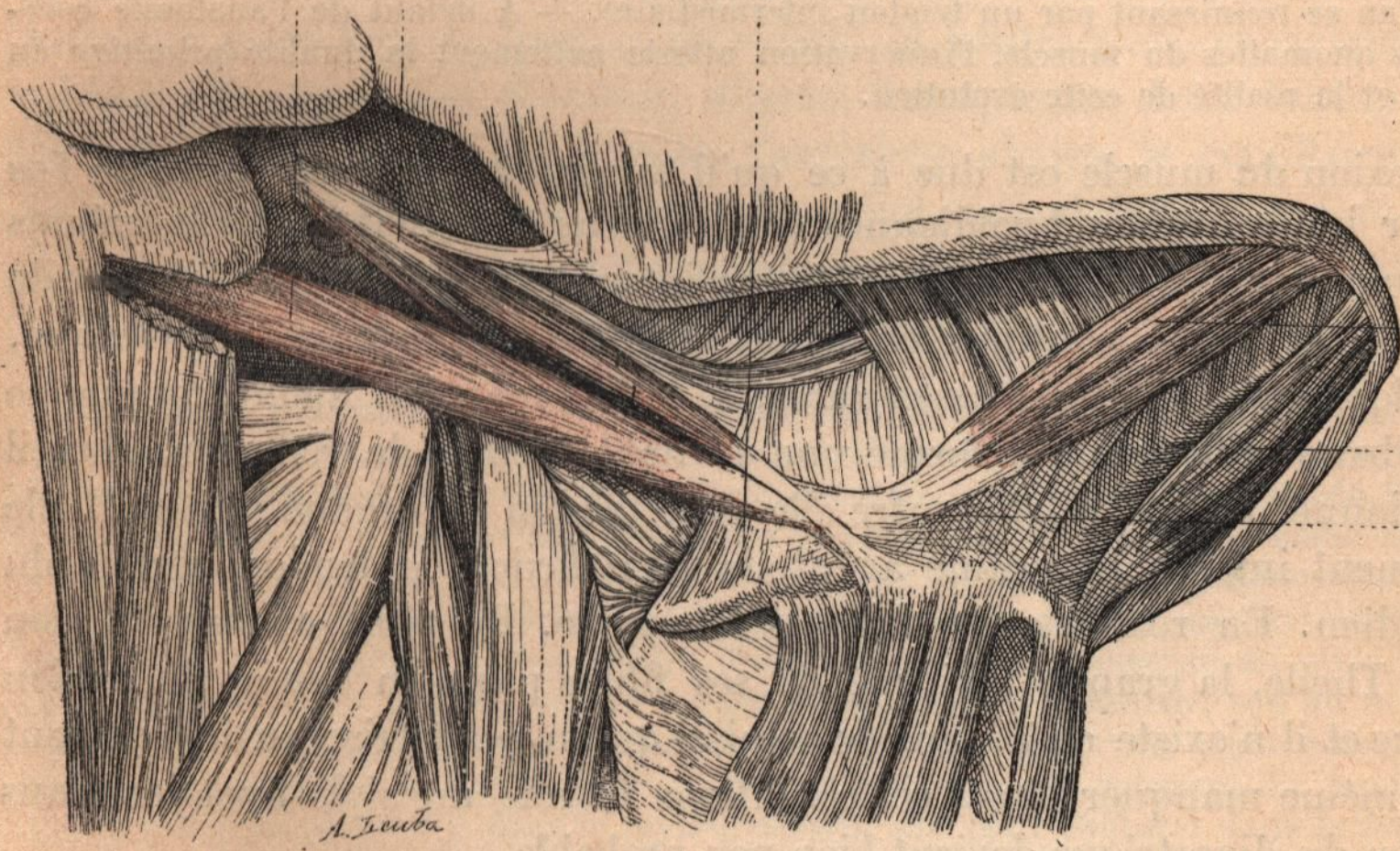

Fig. 244. — Muscles digastrique et stylo-hyoïdien.

mastoïde à la symphyse mentonnière, en se réfléchissant au niveau du bord supérieur de l'os hyoïde.

Il naît de la *rainure digastrique*, en partie par implantation directe des fibres charnues, en partie par des fibres tendineuses beaucoup plus nombreuses en dedans qu'en dehors. Ces fibres constituent un corps musculaire, aplati de dehors en dedans, qui descend obliquement en bas, en avant et en dedans, formant le ventre postérieur du muscle. Elles se jettent sur la face interne d'un demi-cône tendineux qui se condense bientôt en un tendon cylindrique. Celui-ci continue d'abord la direction du corps charnu, puis se réfléchit au niveau de l'os hyoïde en décrivant une courbe à concavité supérieure. Ce tendon, après sa réflexion, s'aplatit et donne naissance par ses deux faces à des fibres charnues qui, par leur réunion, constituent un nouveau corps musculaire, aplati d'avant en arrière. Ce ventre antérieur du digastrique monte en avant et en dedans et se termine sur une facette ovalaire située sur la *face interne du maxillaire*, immédiatement en dessous de la fossette sublinguale (Voy. *Ostéologie*, fig. 551).

Cette insertion se fait, en partie par implantation directe des fibres charnues, en partie par l'intermédiaire de courtes fibres tendineuses.

Nos auteurs décrivent le digastrique comme ne prenant aucune insertion sur l'os hyoïde. Cependant, Henle, Luschka, etc. ont bien montré que « d'ordinaire les faisceaux supérieurs du tendon intermédiaire se continuent avec les fibres du ventre antérieur, tandis que *les faisceaux inférieurs vont en partie à l'os hyoïde, en partie à l'aponévrose qui réunit les ventres antérieurs des deux digastriques* ». Henle a également montré qu'il existait parfois des faisceaux qui, partis de l'os hyoïde, allaient renforcer le ventre antérieur. Morestin (*Bull. Soc. Anat.*, oct. 1894), a, de nouveau, bien décrit ces insertions hyoïdiennes. Quelle que soit leur fréquence, elles nous sont expliquées par l'évolution phylogénique du muscle, bien tracée par Gegenbaur. D'après cet auteur, cette évolution serait la suivante : le digastrique serait originairement constitué par deux muscles distincts, l'un postérieur (futur ventre postérieur), étendu d'un point variable de la base du crâne à l'angle maxillaire, l'autre antérieur (futur ventre antérieur), *ayant une direction primitivement transversale* et appartenant vraisemblablement au système du diaphragme buccal (diaphragma oris), qui donne également naissance au mylo-hyoïdien. Dans un deuxième stade, les deux ventres du digastrique perdraient leur direction primitive et viendraient s'insérer sur l'os hyoïde. Dans un troisième stade ces insertions hyoïdiennes subissent à leur tour un processus de régression, et les deux muscles, originairement distincts, se fusionnent en se réunissant par un tendon intermédiaire. — A défaut de l'anatomie comparée et des anomalies du muscle, l'innervation atteste nettement la dualité primitive du digastrique et la réalité de cette évolution.

La réflexion du muscle est due à ce qu'il est fixé à la grande corne de l'os hyoïde par les insertions hyoïdiennes que je viens de signaler. Ces insertions forment une expansion qui réunit le tendon intermédiaire à la grande corne de l'os hyoïde, et qui se continue en avant avec l'aponévrose interdigastrique. Dans quelques cas, d'ailleurs assez rares, à cette expansion aponévrotique se joint une bande fibreuse qui forme une véritable poulie de réflexion. Mais il est exceptionnel de voir exister entre elle et le tendon un organe séreux. Henle fait également intervenir comme agent de la réflexion le tendon perforé du stylo-hyoïdien. En réalité ce tendon est très grêle. De plus, comme l'a bien remarqué Theile, la grande majorité de ses fibres passe en dehors du tendon digastrique et il n'existe en dedans de celui-ci qu'un petit faisceau insignifiant qui peut même manquer. Dans ces conditions le rôle du stylo-hyoïdien dans la réflexion du digastrique devient bien peu probable.

Rapports. — Le ventre postérieur du digastrique répond en avant à la loge parotidienne, et prend part à la constitution de la paroi postérieure de cette loge. En arrière, d'abord contigu à la colonne cervicale et à l'apophyse transverse de l'atlas, il s'en écarte peu à peu, se portant en avant. En dehors, il est recouvert par le petit complexus, le splénius et le sterno-mastoïdien. En dedans, il répond à l'origine des muscles styliens et sur un plan plus éloigné à la carotide et à la jugulaire interne, au pneumogastrique, au glosso-pharyngien, au spinal et au grand hypoglosse qui cheminent dans l'espace sous-parotidien postérieur et au ganglion supérieur du grand sympathique contenu dans cet espace. Son tendon intermédiaire, recouvert par la glande sous-maxillaire, dont le bord inférieur dépasse presque toujours l'os hyoïde, repose sur l'hyo-glosse et le mylo-hyoïdien. Sa concavité forme avec le grand hypoglosse et le bord postérieur du mylo-hyoïdien le triangle de l'artère linguale. Sa convexité est séparée de la grande corne de l'os hyoïde par un intervalle très variable; tantôt il n'est distant de cette corne que de quelques millimètres seulement, tantôt il s'en écarte de 1 cm. à 1 cm. 1/2. Dans ce dernier cas, le

triangle de l'artère linguale n'existe pour ainsi dire pas. Les deux ventres antérieurs, recouverts par l'aponévrose et le peaucier, reposent sur les mylo-hyoïdiens; leurs bords internes limitent un espace triangulaire à sommet supérieur dont l'aire est occupée par les mylo-hyoïdiens. Ces deux bords sont réunis par une lame aponévrotique assez résistante, l'aponévrose interdigastrique.

Innervation. — Le digastrique présente une innervation spéciale pour chacun de ses ventres. Le ventre postérieur reçoit ses nerfs du glosso-pharyngien et du facial. Le filet venu de la neuvième paire contourne le stylo-pharyngien et le stylo-hyoïdien et vient se terminer dans le digastrique en s'anastomosant avec un filet émané du facial à sa sortie du trou stylo-mastoïdien. Cette anastomose se fait quelquefois en dehors du muscle et les filets qui s'y portent viennent alors de l'anse anastomotique. — Le ventre antérieur reçoit son nerf du filet du mylo-hyoïdien.

Action. — Etant donné le mode d'innervation du muscle, on peut admettre que chacun de ses faisceaux peut se contracter isolément. La contraction isolée du faisceau postérieur attire l'os hyoïde en haut et en arrière, celle du faisceau antérieur porte l'os en haut et en avant; la contraction synergique des deux ventres détermine son élévation directe. Lorsque les deux ventres prennent leur point d'appui sur l'os hyoïde, l'antérieur abaisse le maxillaire et l'attire en arrière, c'est-à-dire met en jeu les deux articulations temporo-méniscale et ménisco-maxillaire. Le ventre postérieur pourrait, d'après Béclard et Cruveilhier, rejeter la tête en arrière.

Variations et anomalies. — Lorsque le ventre antérieur du digastrique manque, le ventre postérieur va se fixer à l'angle de la mâchoire. — Parfois les tendons intermédiaires des deux digastriques s'unissent sur la ligne médiane, constituant une arcade fibreuse sus-jacente à l'hyoïde. — Les ventres antérieurs peuvent s'anastomoser et même se fusionner. — Le ventre postérieur peut présenter à sa partie moyenne une intersection tendineuse (Walsham). — Le ventre antérieur du digastrique envoie parfois une expansion au mylo-hyoïdien du côté opposé. — Son ventre postérieur reçoit un faisceau du stylo-hyoïdien. — Le digastrique reçoit encore, soit au niveau de son ventre antérieur, soit au niveau de son ventre postérieur, un faisceau surnuméraire venu de l'angle du maxillaire inférieur. — Parfois quelques faisceaux s'isolent du ventre antérieur ou naissent du tendon intermédiaire, soit pour se perdre dans le mylo-hyoïdien, soit pour s'insérer dans la fossette digastrique du côté opposé. Weber a vu ces faisceaux se fixer à l'hyoïde. Ces faisceaux peuvent s'isoler simultanément des deux digastriques, ou naître des deux tendons intermédiaires pour former sur la ligne médiane un corps charnu triangulaire signalé par Wood, Macalister, Chudzinski et Morestin.

STYLO-HYOIDIEN. — **M. stylo-hyoideus.**

Situé sur la partie supérieure et latérale du cou, en avant et en dedans du digastrique, le stylo-hyoïdien se présente comme un faisceau charnu assez grêle, étendu de l'apophyse styloïde à l'os hyoïde (fig. 244).

Il naît de la *partie externe de la base de l'apophyse styloïde*, par un tendon qui, d'abord cylindrique, s'épanouit bientôt en un cône, de la surface interne duquel naissent les fibres charnues. Celles-ci constituent un corps musculaire, qui augmente peu à peu de volume, se dirige en bas, en avant, en dedans, et vient se terminer sur un petit tendon aplati. Ce tendon se dédouble pour laisser passer le tendon intermédiaire du digastrique, et vient se terminer sur la *face externe de l'os hyoïde*, soit sur le corps de l'os, soit sur l'extrémité antérieure de la grande corne, immédiatement au-dessus de l'omo-hyoïdien.

[*POIRIER.*]

— Parfois ce tendon envoie des fibres à l'aponévrose qui unit le digastrique à l'os hyoïde et aux tendons de l'omo-hyoïdien et du thyro-hyoïdien.

La façon dont se comporte le stylo-hyoïdien vis-à-vis du digastrique est assez variable. Il est rare de voir ce tendon se diviser en deux parties égales. Le plus souvent le faisceau externe est le plus volumineux. D'après Henle, il serait exceptionnel de voir le tendon passer en totalité en dehors ou en dedans du digastrique; d'ordinaire, les deux faisceaux du tendon terminal s'accolent au-dessous du digastrique, mais sans se fusionner. Parfois, cependant, ils se croisent et se réunissent en une lame aponévrotique unique.

Rapports. — Le stylo-hyoïdien répond en dehors au digastrique, en avant duquel il descend bientôt. Près de sa terminaison, il est recouvert par la glande sous-maxillaire; en avant, il répond à la parotide; en dedans, au stylo-pharyngien, à la paroi latérale du pharynx, à l'hyo-glosse. Les organes vasculaires et nerveux de l'espace sous-parotidien postérieur cheminent en arrière et en dedans de lui (Voy. Rapports du digastrique).

Action du stylo-hyoïdien. — Le stylo-hyoïdien attire l'os hyoïde en haut et en arrière. Comme le digastrique et les autres muscles de la région sus-hyoïdienne, il élève l'os hyoïde et, par son intermédiaire, le larynx et la partie inférieure du pharynx, et joue ainsi un rôle important dans le deuxième temps de la déglutition.

Innervation. — Les filets nerveux qui se rendent au stylo-hyoïdien viennent du glosso-pharyngien et du facial. Le filet émané de la dixième paire se détache du rameau du digastrique, au moment où celui-ci croise le muscle stylo-hyoïdien; le filet du facial naît du tronc nerveux à sa sortie du trou stylo-mastoïdien. Ces deux filets pénètrent le muscle à l'intérieur duquel ils s'anastomosent.

Variations et anomalies. — Le stylo-hyoïdien peut manquer. — L'absence de la boutonnière pour le digastrique a été assez fréquemment observée chez les nègres et les blancs par Chudzinski. — Le muscle peut se dédoubler (Chudzinski). Chez un des nègres de Chudzinski, le stylo-hyoïdien s'insérait aux grandes et aux petites cornes de l'hyoïde, et sur le mylo-hyoïdien. Des faisceaux surnuméraires du stylo-hyoïdien, le plus fréquent est le stylo-hyoïdien profond de Sappey, qui s'étend du sommet de l'apophyse styloïde à la petite corne de l'os hyoïde. — Parfois un faisceau du stylo-hyoïdien va se terminer à l'angle de la mâchoire (stylo-maxillaire de Macalister). — Au lieu de naître sur l'apophyse styloïde, ce muscle peut venir du rocher (pétro-hyoïdien de Calori), de l'occipital (occipito-hyoïdien de Perrin). — Quelques-uns de ses faisceaux peuvent se perdre dans le stylo-glosse, le génio-glosse, ou l'hyo-glosse.

MYLO-HYOIDIEN. — M. mylo-hyoideus.

Muscle large et aplati, le mylo-hyoïdien s'étend de la face interne du maxillaire inférieur à l'os hyoïde et au raphé médian, en formant avec son congénère du côté opposé une sangle musculaire qui ferme, en bas, la cavité buccale et sur laquelle repose la langue.

Il naît, par implantation directe de fibres charnues, mélangées à quelques fibres aponévrotiques, *sur toute la ligne oblique de la face interne du maxillaire*. Ces fibres constituent, par leur réunion, un corps musculaire très étalé. Les fibres supérieures, les plus courtes, suivent un trajet presque horizontal; elles viennent s'implanter perpendiculairement sur un raphé aponévrotique médian. Quelques-unes franchissent même la ligne médiane pour se continuer avec les fibres homologues de l'autre mylo-hyoïdien. Les fibres moyennes se

dirigent en bas, en avant et en dedans, d'autant plus obliques qu'elles sont plus inférieures; elles viennent s'attacher à angle aigu sur le raphé. Les fibres inférieures, les plus longues, suivent un trajet presque vertical et viennent se fixer sur la face antérieure du corps de l'os hyoïde, au-dessous du mylo-hyoïdien, tout près du bord inférieur de l'os. — Le raphé médian est plus ou moins marqué suivant les sujets. Ordinairement il affecte la forme d'un triangle allongé à sommet inférieur, lorsqu'on l'examine par sa face antérieure, à sommet supérieur lorsqu'on l'examine par sa face postérieure.

Rapports. — Le mylo-hyoïdien répond par sa face externe à la glande sous-maxillaire, qui s'insinue entre lui et la face interne du maxillaire, au ventre

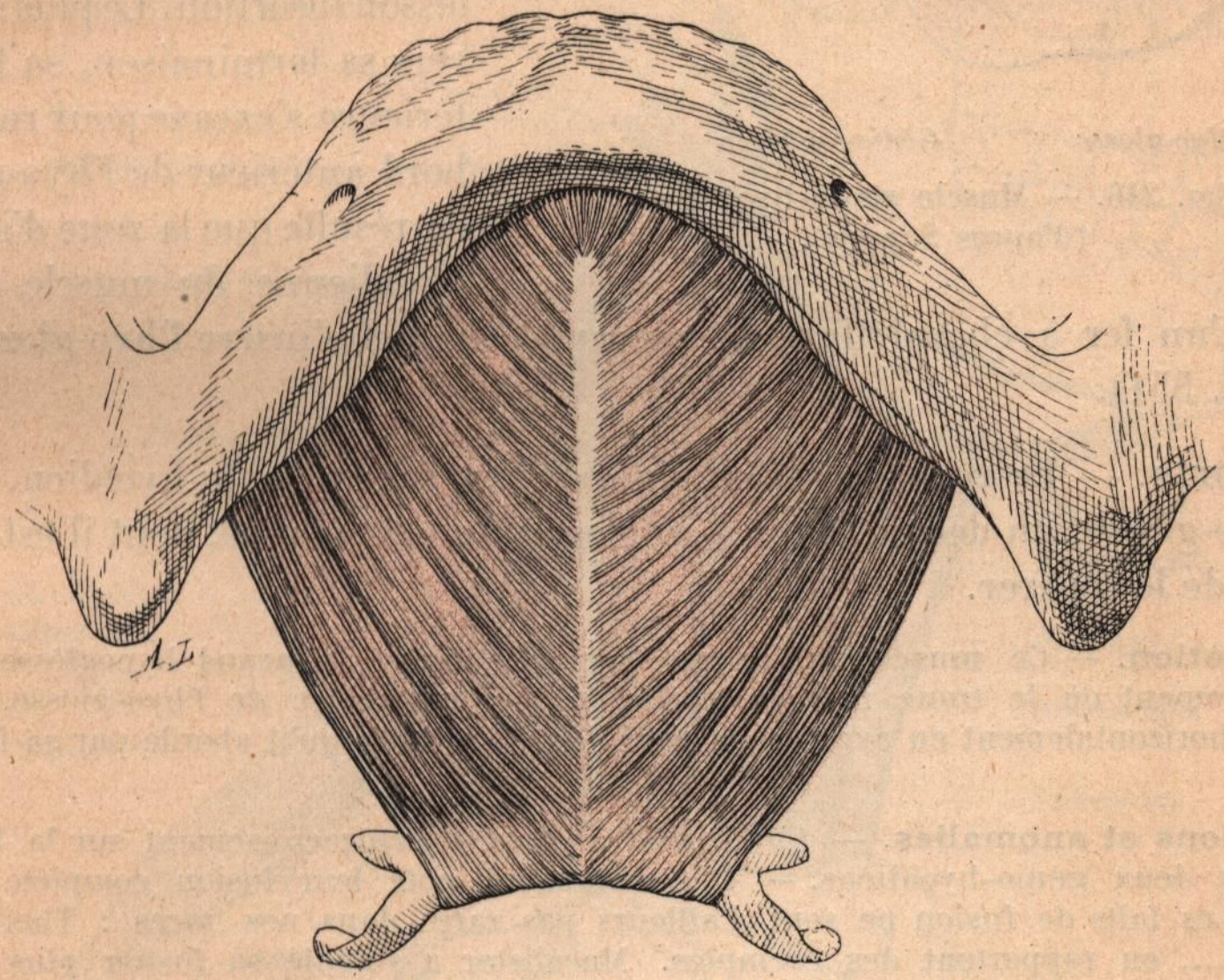

Fig. 245. — Muscle mylo-hyoïdien.

antérieur du digastrique, à l'aponévrose et au peaucier. Sa face interne forme avec les parties latérales du génio-glosse et du génio-hyoïdien un angle dièdre, fermé en haut par la réflexion de la muqueuse buccale, et contenant la glande sublinguale, en dedans de laquelle chemine le canal de Warthon accompagné par le prolongement interne de la glande sous-maxillaire, les ramifications terminales de l'hypoglosse et l'artère sublinguale.

Innervation. — Au moment où le nerf dentaire, branche du nerf maxillaire inférieur, va entrer dans le canal dentaire, il abandonne un filet nerveux, le nerf mylo-hyoïdien, qui descend sur la face interne de la mâchoire inférieure, où il se creuse une gouttière cachée par une lame périostique. Le nerf se dégage de ce canal pour pénétrer dans le muscle.

Variations et anomalies. — Les deux mylo-hyoïdiens peuvent s'anastomoser et même se fusionner. Chudzinski a vu le mylo-hyoïdien ne pas atteindre l'os hyoïde, mais s'arrêter sur une expansion aponévrotique du digastrique. On l'a vu divisé en deux portions ou couches entre lesquelles passe le canal de Wharton (Whinnie). — Le mylo-hyoïdien peut se fusionner plus ou moins avec le digastrique, le sterno-thyroïdien, le stylo-hyoïdien.

GÉNIO-HYOIDIEN. — M. genio-hyoideus.

Recouvert par le précédent et sous-jacent au génio-glosse, le génio-hyoïdien, intimement accolé au niveau de la ligne médiane à celui du côté opposé, s'étend

de la partie médiane de la face interne du maxillaire inférieur au corps de l'os hyoïde.

Il naît, par de courtes fibres tendineuses, des *apophyses géni-inférieures*.

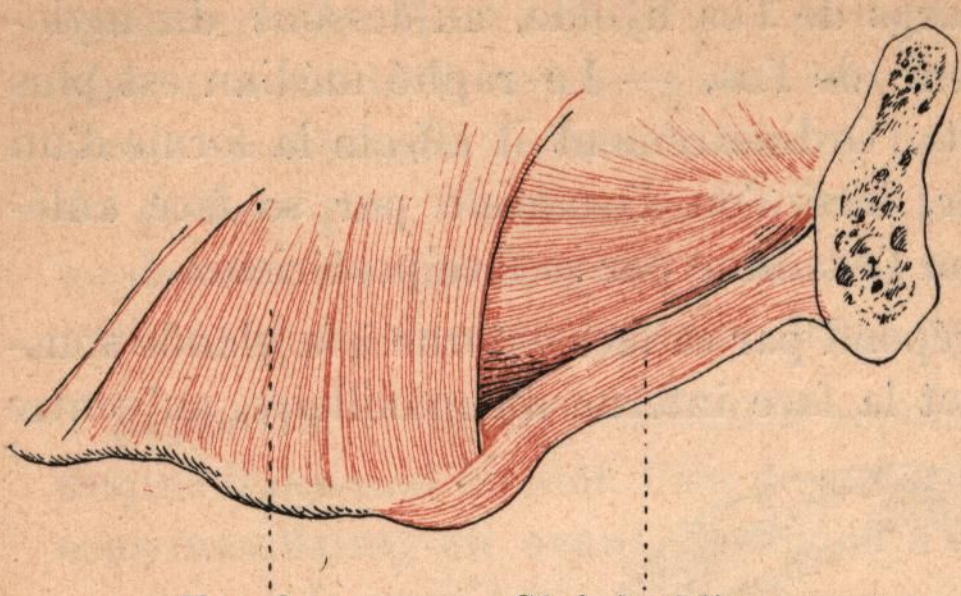

Fig. 246. — Muscle génio-hyoïdien (d'après Sappey).

D'bord cylindrique et légèrement aplati dans le sens sagittal, il se dirige en bas et en arrière, en s'étalant peu à peu. Il vient se terminer sur la face antérieure du corps de l'os hyoïde qu'il couvre presque entièrement de son insertion. Le plus souvent, vers sa terminaison, sa face postérieure s'excave pour recevoir le bord antérieur de l'hyo-glosse. Il en résulte que la zone d'insertion hyoïdienne du muscle revêt la forme d'un fer à cheval dans la concavité duquel s'insère l'hyo-glosse (Voy. *Ost.*, fig. 551).

Rapports. — Le génio-hyoïdien répond : en bas au mylo-hyoïdien, en haut au génio-glosse, en dedans à son homologue du côté opposé, dont il est souvent difficile de le séparer.

Innervation. — Ce muscle est innervé par un rameau du grand hypoglosse. Ce filet, né au moment où le tronc nerveux croise la face antérieure de l'hyo-glosse, se porte presque horizontalement en avant et se perd dans le muscle qu'il aborde par sa face supérieure.

Variations et anomalies. — Chudzinski a observé l'entrecroisement sur la ligne médiane des deux génio-hyoïdiens. — Il a également noté leur fusion complète chez les nègres. Les faits de fusion ne sont d'ailleurs pas rares dans nos races : Theile, Macalister, etc..., en rapportent des exemples. Macalister a signalé sa fusion plus ou moins complète avec le génio-glosse et l'hyo-glosse. — Le génio-hyoïdien présente parfois un faisceau accessoire qui se termine sur la grande corne de l'hyoïde.

Action du mylo-hyoïdien et du génio-hyoïdien. — Lorsqu'ils prennent leur point fixe sur l'os hyoïde, ces muscles abaissent la mâchoire inférieure. Cruveilhier fait remarquer que « ces muscles abaisseurs s'insèrent de la manière la plus favorable, car, d'une part, ils sont presque perpendiculaires au levier qu'ils doivent mouvoir, et, d'autre part, ils s'attachent le plus loin possible du point d'appui ». Lorsqu'ils prennent leur point fixe sur le maxillaire, ces muscles élèvent l'os hyoïde et interviennent ainsi dans le deuxième temps de la déglutition et dans la phonation pendant la production des sons aigus.

MUSCLES DE LA REGION SOUS-HYOÏDIENNE

Elle comprend quatre muscles disposés sur deux plans : le plan superficiel est ormé par le *sterno-cléido-hyoïdien* et l'*omoplato-hyoïdien* qui représentent un seul et même muscle, dont la partie moyenne a disparu et a subi la transformation fibreuse (aponévrose cervicale moyenne); le plan profond est formé par une lame musculaire interrompue au niveau de la face externe du carti-

lage thyroïde et décomposable par conséquent en deux muscles : le *sterno-thyroïdien*, et le *thyro-hyoïdien*.

STERNO-CLÉIDO-HYOIDIEN. — **M. sterno-hyoideus.**

Aplati et rubané, le sterno-cléido-hyoïdien s'étend de la clavicule et du sternum au corps de l'os hyoïde.

Il naît : 1° de la *face postérieure de l'extrémité interne de la clavicule*;

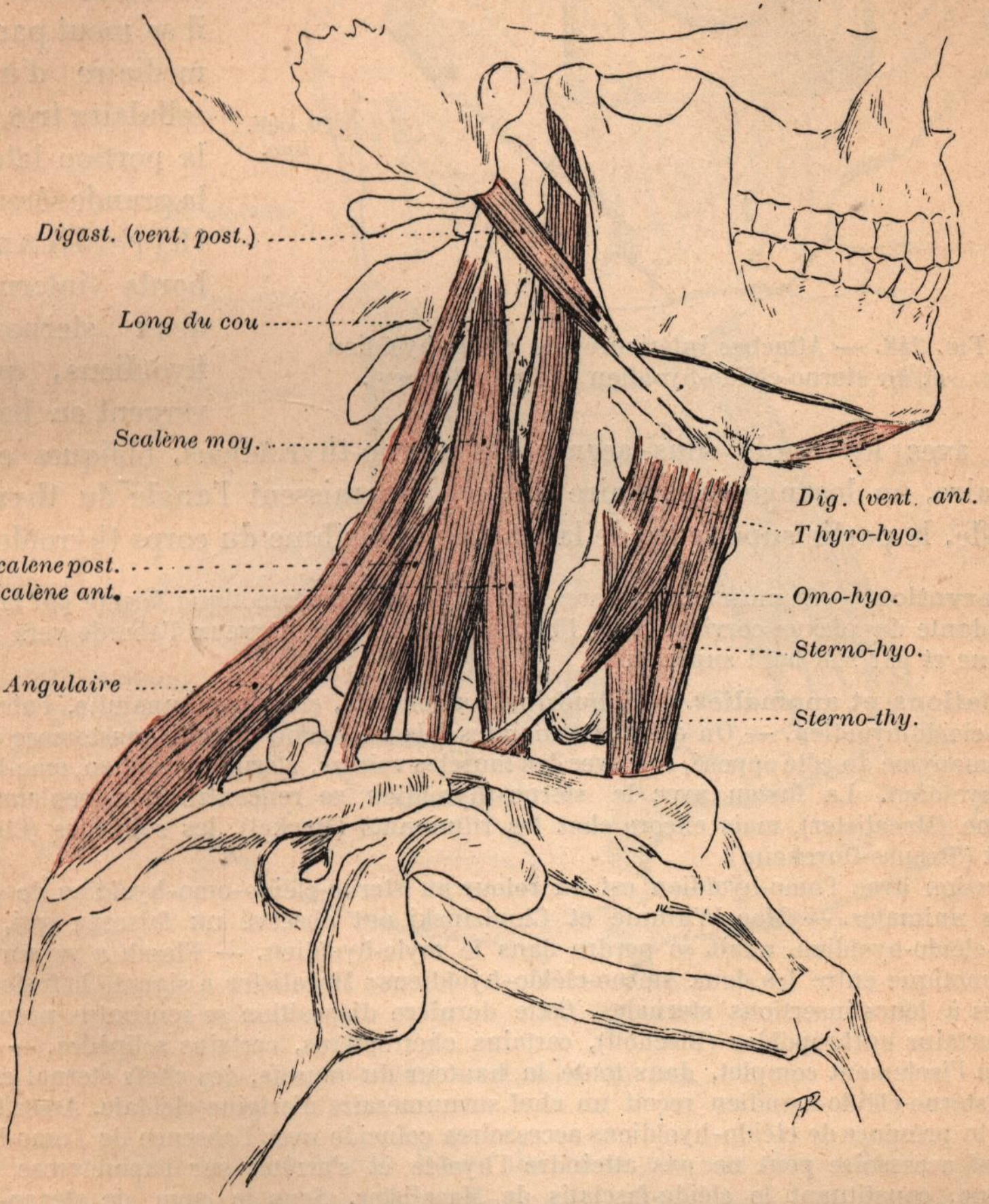

FIG. 247. — Muscles du cou; couche profonde.

2° du *ligament costo-claviculaire*; 3° de la partie voisine du *sternum*. Sa zone d'origine, presque linéaire, oblique en bas et en dedans, est longue d'environ trois centimètres. Les fibres charnues, nées directement de cette origine, constituent un corps musculaire, aplati et allongé, qui monte presque verticalement, un peu oblique cependant en haut et en dedans, se rétrécit en augmentant d'épaisseur, et vient se terminer par de courtes fibres aponévrotiques sur le *bord inférieur du corps de l'os hyoïde*, sur une étendue de 15 millimètres environ. Assez souvent le sterno-cléido-hyoïdien présente au-dessus du sternum une mince intersection aponévrotique.

[POIRIER.]

Rapports. — Recouvert en bas par la clavicule et le sterno-mastoïdien et plus haut par l'aponévrose superficielle, le peaucier et la peau, le sterno-cléido-hyoïdien recouvre le sterno-thyroïdien et le thyro-hyoïdien. Il déborde ce dernier en dedans et se met en rapport avec le corps thyroïde et la membrane hyo-thyroïdienne, sur laquelle il se meut par l'intermédiaire d'un tissu cellulaire très lâche et la portion latérale de la grande séreuse hyo-thyroïdienne. Les bords internes des deux sterno-cléido-hyoïdiens, qui convergent en haut, forment avec les bords sous-jacents des sterno-thyroïdiens, obliques en sens contraire, un losange dans l'aire duquel apparaissent l'angle du thyroïde, le cricoïde, la partie supérieure de la trachée et l'isthme du corps thyroïde.

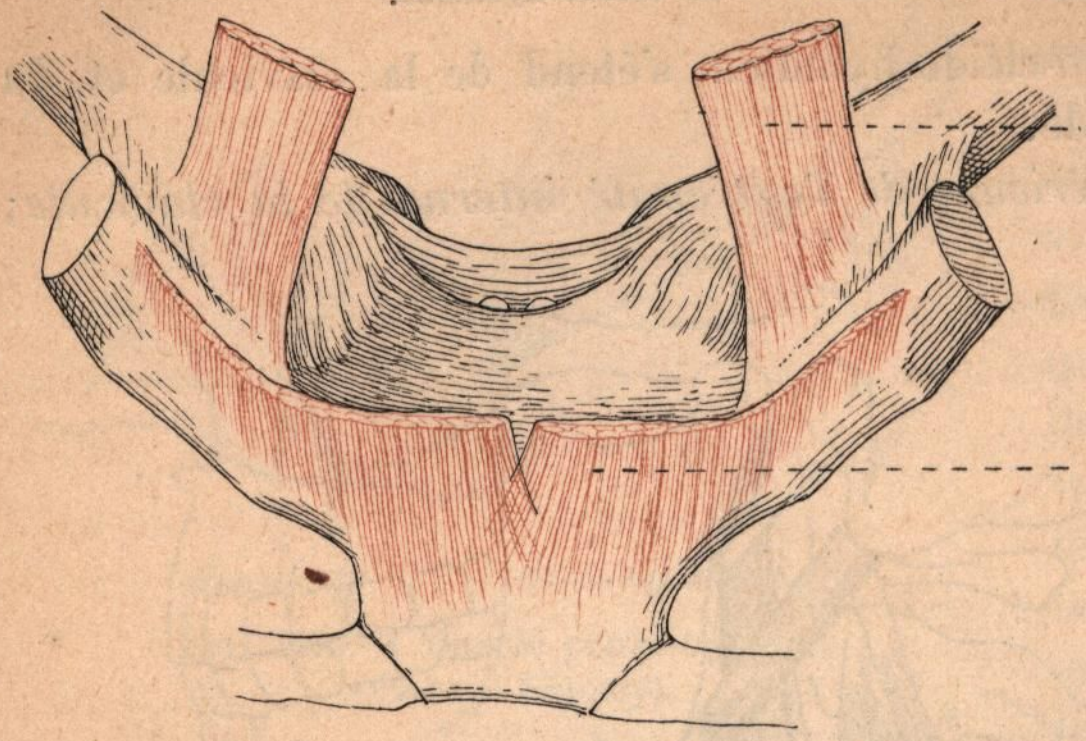

Fig. 248. — Attaches inférieures du cléido-hyoïdien et du sterno-cléido-hyoïdien (d'après Sappey).

Innervation. — Ce muscle reçoit son nerf de l'anse anastomotique formée par la branche descendante du plexus cervical et de l'hypoglosse. Le filet nerveux l'aborde vers sa partie moyenne et par son bord supérieur.

Variations et anomalies. — Chudzinski a constaté, chez un Annamite, l'absence du sterno-cléido-hyoïdien. — On a signalé maintes fois sa fusion ou son anastomose soit avec son homonyme du côté opposé, soit avec des muscles voisins, sterno-thyroïdien, omo-hyoïdien, mylo-hyoïdien. La fusion avec le sterno-thyroïdien se rencontre non seulement chez l'homme (Macalister), mais encore chez les ruminants (Meckel), les solipèdes (Chauveau), le chat (Strauss-Durckeim).

La fusion avec l'omo-hyoïdien est un retour au sterno-cléido-omo-hyoïdien de quelques espèces animales. — Mac Whinnie et Chudzinski ont observé un faisceau qui, parti du sterno-cléido-hyoïdien, allait se perdre dans le mylo-hyoïdien. — Flesch a vu un faisceau anastomotique entre les deux sterno-cléido-hyoïdiens; Macalister a signalé la fusion de ces muscles à leurs insertions sternales. Cette dernière disposition se rencontre normalement chez certains anthropoïdes (Bischoff), certains chéiroptères, certains solipèdes. — Testut a observé l'isolement complet, dans toute la hauteur du muscle, des chefs sternal et cléidal. — Le sterno-cléido-hyoïdien reçoit un chef surnuméraire d'origine cléidale. Assez fréquemment, la présence de cléido-hyoïdiens accessoires coïncide avec l'absence de l'omo-hyoïdien. Ce chef accessoire peut ne pas atteindre l'hyoïde et s'arrêter sur l'aponévrose cervicale moyenne, constituant le cléido-fascialis de Macalister. Sous le nom de sterno-fascialis, Gruber a décrit un autre chef accessoire d'origine sternale et de terminaison aponévrotique. — Il n'est pas rare de rencontrer une intersection aponévrotique à l'union du tiers inférieur avec le tiers moyen de ce muscle. — Très rarement, l'une ou l'autre des insertions manquent; ainsi se trouvent anormalement reproduits chez l'homme le sterno-hyoïdien normal des édentés (Cuvier), des lémuriens (Milne-Edwards); le cléido-hyoïdien des chéloniens (Meckel). Parfois encore, l'insertion du sterno-cléido-hyoïdien peut s'étendre jusqu'au premier cartilage costal : le muscle rappelle alors le chondro-hyoïdien du chien et du chat (Meckel, Srauss-Durckheim).

OMO-HYOIDIEN. — M. omo-hyoideus.

Mince et allongé, l'omo-hyoïdien est un muscle digastrique, qui va du bord supérieur de l'omoplate au corps de l'os hyoïde.

Il naît en partie par implantation directe des fibres charnues, en partie par de courtes fibres aponévrotiques, du *bord supérieur de l'omoplate immédiatement en dedans de l'échancrure coracoïdienne*. Il n'est pas rare de voir quelques-unes de ses fibres naître du ligament qui transforme cette échancrure en trou. Ces fibres constituent un corps musculaire aplati, qui se dirige d'abord en avant et un peu en haut, en suivant le bord postérieur de la clavicule, contourne la partie inférieure des scalènes, puis se relève en décrivant une courbe

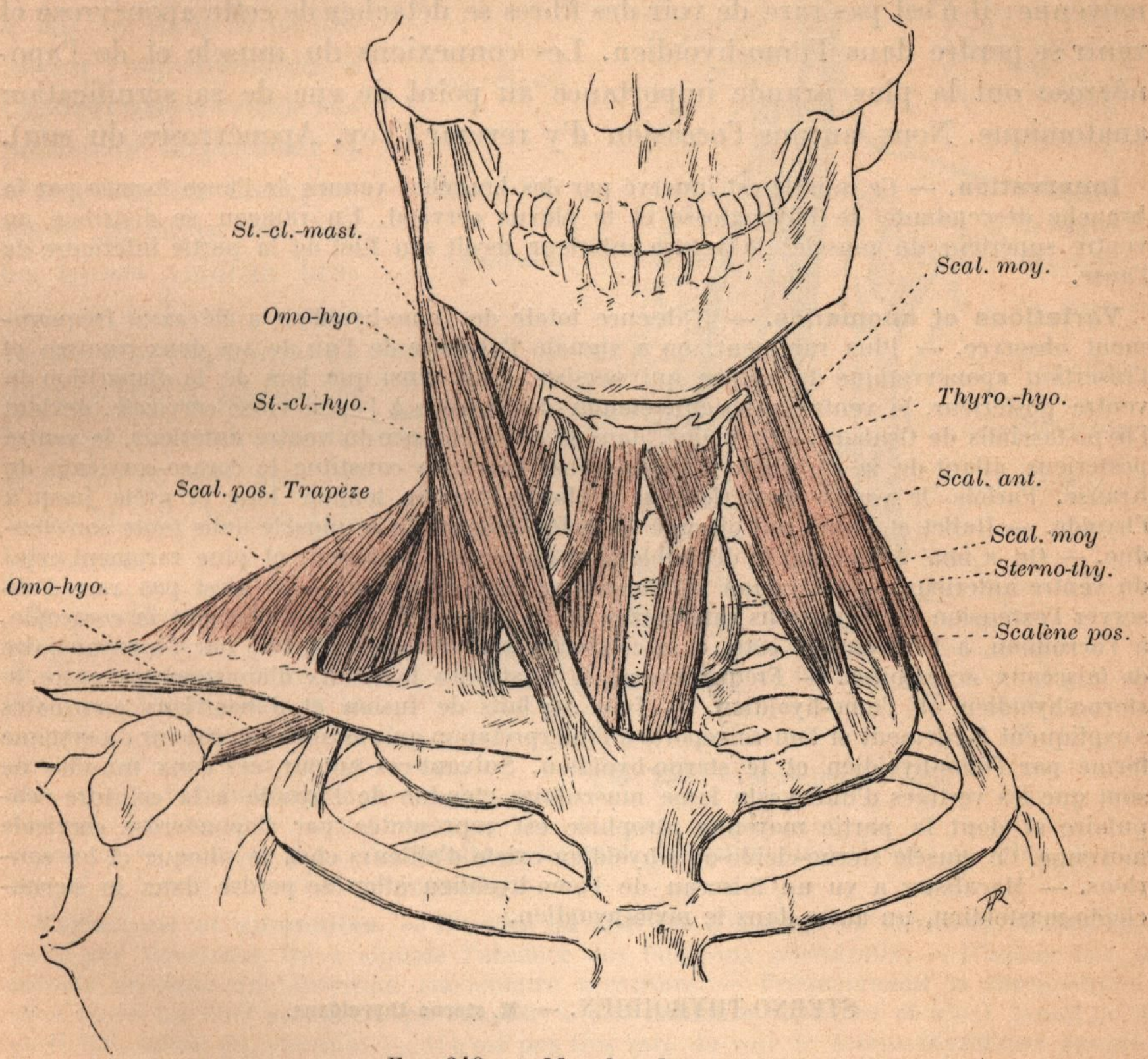

Fig. 249. — Muscles du cou.

à concavité supérieure; il croise l'aire du triangle sus-claviculaire, près de la base de celui-ci, s'engage sous le sterno-mastoïdien, passe en avant du paquet vasculo-nerveux et se place à côté du sterno-cléido-hyoïdien, pour se terminer, en dehors de ce muscle, sur la *moitié externe du bord inférieur du corps de l'os hyoïde*, par de courtes fibres tendineuses. Dans l'immense majorité des cas, l'omo-hyoïdien présente, au niveau du point où il croise la jugulaire interne, un tendon intermédiaire, qui le divise en deux ventres, l'un antérieur et supérieur, l'autre postérieur et inférieur. Ce tendon présente dans sa disposition de grandes variétés, nous les étudierons plus loin.

Rapports. — Dans son tiers postérieur la face antérieure de l'omo-hyoïdien est recouverte par le trapèze et par la clavicule; dans son tiers moyen, là où le muscle apparaît dans le triangle sus-claviculaire, elle répond à l'aponévrose

cervicale superficielle, aux branches sus-claviculaires du plexus cervical et au peaucier; dans son tiers antérieur, elle répond au sterno-mastoïdien et, en avant de ce muscle, elle entre de nouveau en contact avec l'aponévrose superficielle, le peaucier et la peau. Sa face postérieure repose successivement sur le bord supérieur du grand dentelé, les scalènes, la partie supérieure du plexus cervical, la jugulaire interne, la carotide primitive, le sterno-thyroïdien et le thyro-hyoïdien. — L'omo-hyoïdien est engainé par l'aponévrose cervicale moyenne; il n'est pas rare de voir des fibres se détacher de cette aponévrose et venir se perdre dans l'omo-hyoïdien. Les connexions du muscle et de l'aponévrose ont la plus grande importance au point de vue de sa signification anatomique. Nous aurons l'occasion d'y revenir (Voy. Aponévroses du cou).

Innervation. — Ce muscle est innervé par des branches venues de l'anse formée par la branche descendante de l'hypoglosse et le plexus cervical. Un rameau se distribue au ventre supérieur du muscle; le ventre inférieur reçoit son filet de la partie inférieure de l'anse.

Variations et anomalies. — L'absence totale de l'omo-hyoïdien a été assez fréquemment observée. — Plus rarement, on a signalé l'absence de l'un de ses deux ventres et l'insertion aponévrotique du ventre qui persiste. C'est ainsi que lors de la disparition du ventre postérieur, le ventre antérieur, étendu de l'hyoïde à l aponévrose cervicale, devient l'hypo-fascialis de Gruber. — De même, dans le cas d'absence du ventre antérieur, le ventre postérieur, allant de la coracoïde à l'aponévrose cervicale constitue le coraco-cervicalis de Krause. Parfois le ventre postérieur se prolonge par un tendon long et grêle jusqu'à l'hyoïde. — Hallet et Testut ont observé le dédoublement de ce muscle dans toute son étendue. — On a noté également le dédoublement du ventre postérieur et plus rarement celui du ventre antérieur. — Le tendon intermédiaire peut manquer. — Il n'est pas rare d'observer l'extension des insertions inférieures de ce muscle qui peut s'insérer à la coracoïde, à l'acromion, à la première côte, à la clavicule, soit directement, soit par l'intermédiaire de faisceaux accessoires. — Fréquemment, il existe des faisceaux d'anastomoses entre le sterno-hyoïdien et l'omo-hyoïdien. — Tous ces faits de fusion et d'insertions anormales s'expliquent facilement si l'on se reporte à l'interprétation qu'a donnée Gegenbaur du système formé par l'omo-hyoïdien et le sterno-hyoïdien. Suivant cet auteur, ces deux muscles ne sont que les vestiges d'une vaste lame musculaire étendue de l'hyoïde à la ceinture scapulaire et dont la partie moyenne atrophiée est représentée par l'aponévrose cervicale moyenne. Ce muscle sterno-cléido-omo-hyoïdien existe d'ailleurs chez le phoque et les sauriens. — Macalister a vu un faisceau de l'omo-hyoïdien aller se perdre dans le sterno-cléido-mastoïdien, un autre dans le mylo-hyoïdien.

STERNO-THYROIDIEN. — M. sterno-thyroideus.

Mince, aplati et allongé, le sterno-thyroïdien s'étend du sternum et de la première côte au cartilage thyroïde.

Il naît par implantation directe des fibres charnues et par l'intermédiaire de quelques fibres aponévrotiques : 1° de la *face postérieure de la première pièce du sternum*; 2° de la *face postérieure du cartilage de la première côte*, et par quelques fibres de l'extrémité interne du cartilage de la deuxième côte. Son origine, linéaire comme celle du sterno-cléido-hyoïdien, au-dessous duquel il s'attache, est oblique en bas et en dedans. Elle a une longueur de 5 à 6 cm. et vient se mettre en contact sur la ligne médiane avec celle du côté opposé. Le corps musculaire, aplati et rubané, se porte en haut et un peu en dehors, se rétrécit en augmentant d'épaisseur, et vient se terminer par de courtes fibres tendineuses sur la *ligne oblique de la face latérale du cartilage thyroïde.* Quelques-unes de ses fibres se perdent, d'après Theile, dans le constricteur inférieur du pharynx. Le plus souvent ce muscle présente au-dessus du

sternum une étroite intersection aponévrotique tantôt transverse, tantôt oblique en bas et en dedans.

Rapports. — La face antérieure du sterno-thyroïdien répond au sterno-cléido-hyoïdien et à l'omo-hyoïdien, à la première côte, à la poignée du sternum, à l'articulation sterno-claviculaire, au sterno-mastoïdien et tout à fait en haut et en dehors à l'omo-hyoïdien, à l'aponévrose cervicale superficielle, au peaucier et à la peau. Sa face profonde recouvre en bas les troncs veineux brachio-céphaliques; plus haut, elle s'applique en dedans sur la trachée et le corps thyroïde, en dehors sur la jugulaire interne et sur la carotide primitive.

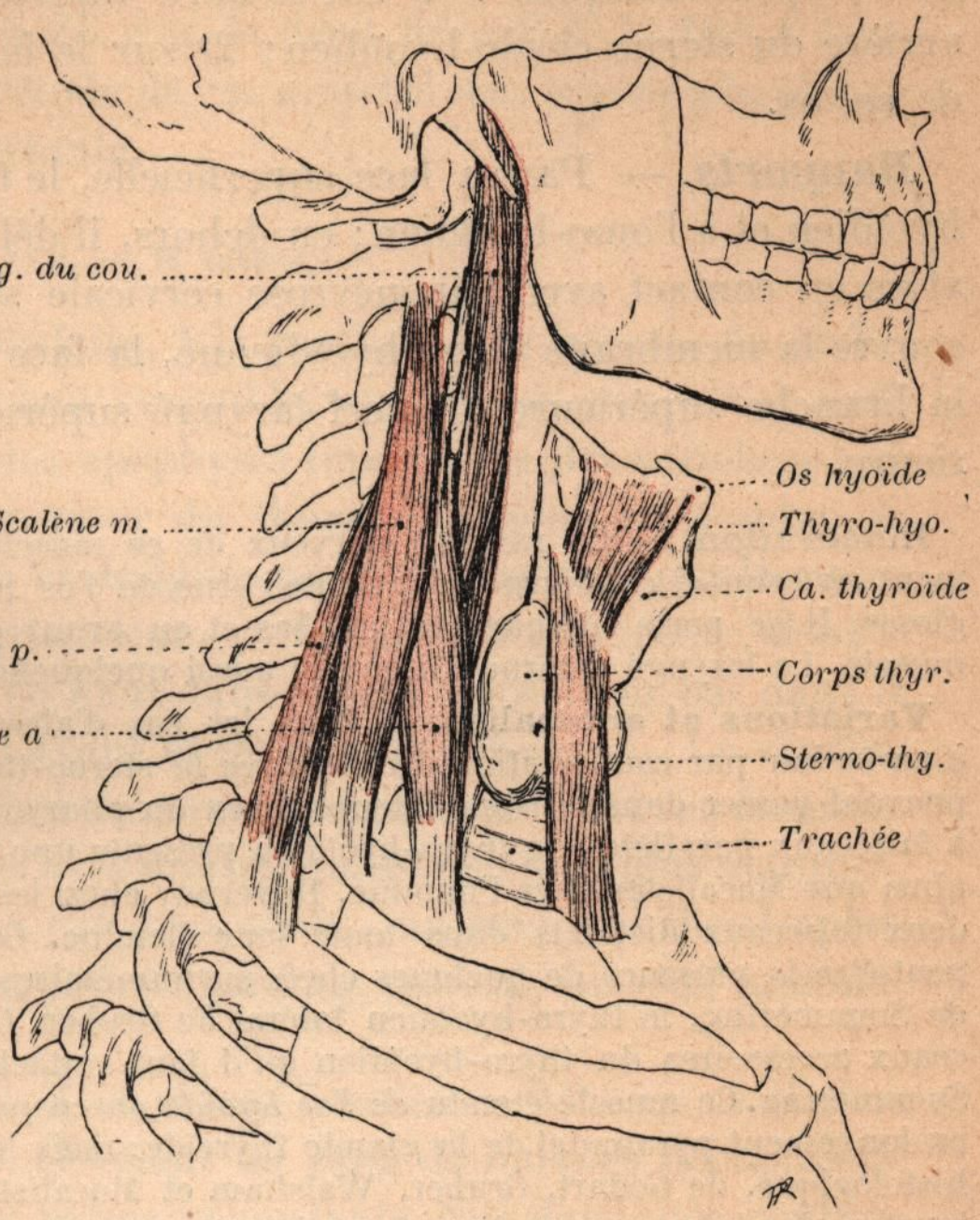

FIG. 250. — Muscles du cou.

Innervation. — Ce muscle est innervé par un filet venu de l'anse anastomotique formée par l'hypoglosse et la branche descendante du plexus cervical. Un autre filet, venu de la même origine, descend sur sa face antérieure et se termine dans l'extrémité inférieure. Valentin prétend que ce filet va plus loin et se réunit au nerf diaphragmatique.

Variations et anomalies. — Il existe un seul cas d'absence du sterno-thyroïdien rapporté par Macalister. On a signalé l'absence des faisceaux chondraux. — D'autres fois, le muscle présente une insertion claviculaire accessoire. — Fréquemment le sterno-thyroïdien reçoit un chef accessoire qui l'aborde à des hauteurs variables et vient tantôt de la clavicule, tantôt du sternum. — Il n'est pas très rare de voir le sterno-thyroïdien envoyer quelques faisceaux à l'os hyoïde soit directement, soit indirectement. Après Macalister, Wood et Walsham, Chudzinski a constaté cette insertion hyoïdienne chez un Annamite, chez un microcéphale et chez quelques sujets blancs normaux. — Sous le nom de *costo-cervicali-fascialis*, Wood a décrit un sterno-thyroïdien très réduit qui, sans atteindre le cartilage thyroïde, se perdait en haut, tantôt sur l'aponévrose cervicale moyenne, tantôt sur la gaine vasculaire du cou. — Le sterno-thyroïdien s'unit parfois à l'hyo-glosse; il devient alors très semblable au sterno-glosse du fourmilier. — Quelques-uns de ses faisceaux externes peuvent se perdre dans le constricteur inférieur du pharynx. — Le sterno-thyroïdien s'unit avec son homonyme du côté opposé soit par disparition de l'interstice celluleux séparatif et accolement des bords internes des deux muscles, soit par des faisceaux anastomotiques. Souvent on observe dans le tiers moyen de ce muscle une intersection aponévrotique. Cette intersection, suivant Chudzinski, ne manque jamais chez les primates.

THYRO-HYOIDIEN. — **M. thyreo-hyoideus.**

Muscle court, large et aplati, le thyro-hyoïdien, sous-jacent au sterno-thyroïdien qu'il semble prolonger, s'étend du cartilage thyroïde à l'os hyoïde.

Il s'attache, en bas, sur la *face externe du cartilage thyroïde*, suivant la

ligne oblique qui réunit les deux tubercules de cette face. Souvent quelques-unes de ses fibres se continuent avec celles du sterno-thyroïdien et indiquent la tendance à la fusion des deux muscles.

Le corps charnu se porte verticalement en haut et va se fixer par de courtes fibres aponévrotiques : 1° sur le *bord inférieur du corps de l'os hyoïde*, en arrière du sterno-cléido-hyoïdien ; 2° sur le *bord externe de la grande corne de cet os.*

Rapports. — Par sa face superficielle, le thyro-hyoïdien répond au cléido-hyoïdien et à l'omo-hyoïdien ; en dehors, il déborde ces deux muscles et se met alors en contact avec l'aponévrose cervicale superficielle et le peaucier. Il recouvre la membrane thyro-hyoïdienne, la face externe du cartilage thyroïde et la branche supérieure du nerf laryngé supérieur et de l'artère laryngée supérieure.

Innervation. — Le rameau nerveux de ce muscle naît du grand hypoglosse, au moment où celui-ci contourne la grande corne de l'os hyoïde et le bord postérieur de l'hyoglosse. Il se porte obliquement en bas et en avant et s'épuise sur la face antérieure du muscle. Le laryngé externe lui envoie aussi quelquefois un petit filet.

Variations et anomalies. — Tous les cas d'absence du thyro-hyoïdien se rattachent à sa fusion par continuation directe avec le sterno-thyroïdien. Quelques-unes de ses fibres peuvent passer dans le constricteur moyen du pharynx (Theile). — Comme tous les muscles à faisceaux parallèles, le thyro-hyoïdien présente une certaine tendance à la division. C'est ainsi que Macalister chez l'homme, Duvernoy chez les anthropoïdes, l'ont vu constitué par deux faisceaux distincts dans toute leur étendue. Cette tendance à l'isolement explique peut-être la présence de quelques chefs surnuméraires, tels que le thyro-hyoïdien supérieur de Sœmmering, le thyro-hyoïdien latéral de Gruber. C'est sans doute à ce groupe des faisceaux accessoires du thyro-hyoïdien qu'il faut rattacher le levator glandulæ thyroïdeæ de Sœmmering. Ce muscle étendu *de l'os hyoïde au corps thyroïde* a pu être confondu avec le prolongement pyramidal de la glande thyroïde ; mais les observations précises, avec examen histologique, de Godart, Gruber, Walsham et Macalister ont démontré l'existence réelle du levator glandulæ, muscle hyo-glandulaire.

Récemment, Juvara a présenté à la Société anatomique (octobre 1894) un faisceau musculaire inséré par son extrémité supérieure à la face postérieure du cartilage thyroïde, et par son extrémité inférieure, au bord supérieur de l'isthme du corps thyroïde, *thyro-glandulaire* en somme. Déjà Gruber et Ledouble avaient signalé un muscle analogue. Sebileau (*Société anatomique*, décembre 1894) a cherché à démontrer que les faits de Gruber, Ledouble et Juvara étaient fréquents, que la plupart des anatomistes les avaient vus et les signalaient ; je crains que notre collègue n'ait confondu les muscles hyo-thyro-thyroïdiens (ou hyo-thyro-glandulaires, ce qui prête moins à confusion), très fréquents et bien connus depuis Sœmmering, avec les muscles thyro-glandulaires, — déjà séparés par Winslow et depuis par Ledouble — muscles très rares, puisque nous n'en connaissons que quelques cas. Ces petits faisceaux thyro-glandulaires paraissent devoir être rattachés au crico-thyroïdien (cas de Juvara) ou au constricteur inférieur du pharynx (cas de Winslow, Gruber, Ledouble), et non à l'hyo-thyroïdien, comme *le releveur de Sœmmering.*

Action des muscles de la région sous-hyoïdienne. — Tous les muscles de la région sous-hyoïdienne prennent leur point d'appui en bas. Ils abaissent donc l'os hyoïde. Le sterno-cléido-hyoïdien, l'omo-hyoïdien et le thyro-hyoïdien agissent sans intermédiaire sur l'os hyoïde. Le sterno-thyroïdien ne peut agir qu'en fixant le cartilage thyroïde et en fournissant ainsi un point d'appui au thyro-hyoïdien. Le thyro-hyoïdien attire directement l'os hyoïde en bas ; le sterno-cléido-hyoïdien l'attire en bas et en dedans, l'omo-hyoïdien en bas et en dehors. La contraction synergique de ces muscles détermine l'abaissement direct. Agissant sur l'os hyoïde, tous les muscles sous-hyoïdiens interviennent dans l'abaissement de la mâchoire inférieure, en fixant l'insertion inférieure des muscles de la région sus-hyoïdienne.

MUSCLES DE LA RÉGION PROFONDE ET LATÉRALE OU SCALÉNIQUE

Cette région est essentiellement constituée par les scalènes. Quelques auteurs lui rattachent les intertransversaires du cou, le droit latéral de la tête et l'angulaire de l'omoplate. Je crois que l'étude de ces muscles sera mieux placée avec celle des muscles de la colonne vertébrale.

SCALÈNES. — M. scaleni.

Situés au fond du creux sus-claviculaire, à la partie antéro-latérale du rachis cervical, les scalènes forment, dans leur ensemble, une masse musculaire irrégulièrement triangulaire, étendue des apophyses transverses des vertèbres cervicales au pourtour de l'orifice supérieur du thorax. Ils sont au nombre de trois, superposés d'avant en arrière, et désignés pour cette raison sous les noms de scalènes antérieur, moyen et postérieur. — Le *scalène antérieur*, dont le corps charnu est légèrement aplati en haut dans le sens frontal, en bas dans le sens sagittal, est oblique en bas, en avant et un peu en dehors. — Le *scalène moyen*, dont le corps charnu est aplati transversalement dans toute son étendue, présente la même direction générale, avec une obliquité en dehors plus marquée. — Le *scalène postérieur* est formé par deux chefs : un chef superficiel aplati d'avant en arrière dans toute sa longueur et presque vertical, un chef profond, très oblique en bas et en dehors.

On a tour à tour décrit 1, 2, 3, 5 et même 7 scalènes. Albinus et Haller, admettant l'un 5, l'autre 7 scalènes, élevaient au rang de muscles normaux de simples faisceaux accessoires plus ou moins inconstants. Nos classiques, contrairement aux auteurs anglais et allemands, attribuent trop d'importance à certains cas de fusion partielle et décrivent en général deux scalènes seulement. — Récemment Gilis (*Comptes rendus hebdomadaires de la Société de Biologie*, n° 23, 27 novembre 1891), a montré, en s'appuyant sur de nombreuses dissections, qu'il était logique de décrire trois scalènes. Par contre, Sebileau (*Mémoires de la Société de Biologie*, 12 décembre 1891) est revenu à l'ancienne conception du scalène unique de Riolan, Dionis, Chaussier. Le désir d'apporter quelque éclaircissement et une opinion motivée sur le sujet m'a fait, ces temps derniers, multiplier les dissections des scalènes. Je donnerai ici succinctement les résultats de mes recherches; le premier a été de me démontrer la légitimité parfaite de l'opinion générale qui reconnaît et décrit trois scalènes.

En effet, avec les nombreux auteurs qui depuis Sabatier, Sœmmering et Meckel ont décrit trois scalènes, j'ai trouvé pour chacun de ces muscles des insertions costales nettement distinctes, et je suis parvenu, sans grandes difficultés, à séparer le scalène moyen du scalène postérieur. J'ai vu souvent aussi le scalène moyen s'insérer en haut, aux apophyses transverses sans se confondre avec le scalène antérieur; et, contrairement à l'opinion de Krause, reprise par Sebileau, j'ai constaté l'insertion constante du *scalène postérieur aux tubercules postérieurs*.

De même que les auteurs ont beaucoup varié sur le nombre des scalènes, ils

sont loin d'être d'accord sur la signification de ces muscles. Cruveilhier les considérait comme de longs intertransversaires cervicaux. Krause les regarde comme de longs intercostaux, homologues des sous-costaux. Avec Gegenbaur, j'incline à considérer les scalènes antérieur et moyen comme des intercostaux, et le scalène postérieur comme un surcostal. En effet, les scalènes antérieur et moyen, nés des tubercules antérieurs ou costaux, font partie des intercostaux ; le scalène postérieur, né du tubercule postérieur (apophyse transverse), fait partie des releveurs des côtes.

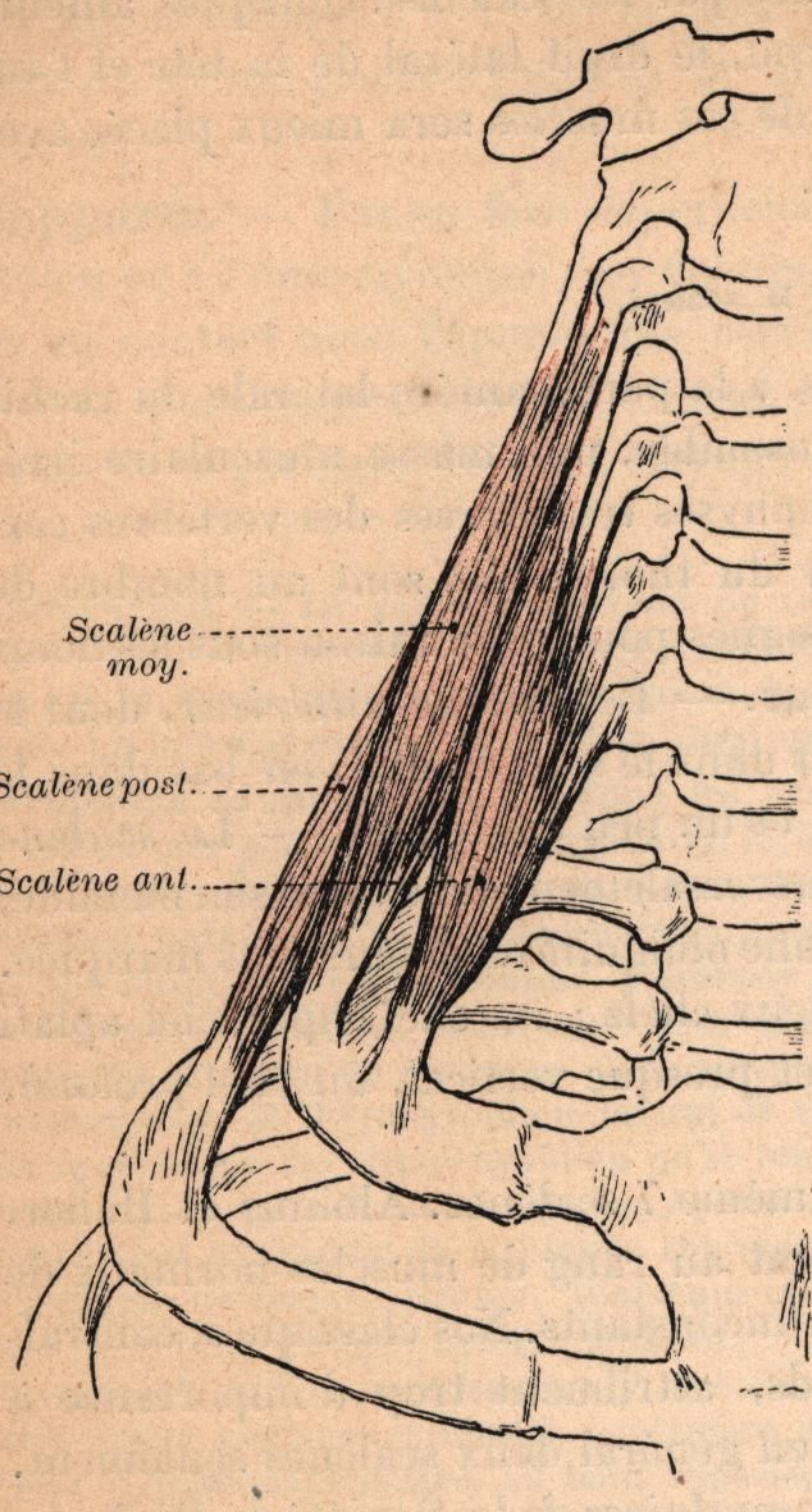

FIG. 251. — Muscles scalènes.

SCALÈNE ANTÉRIEUR. — **M. scalenus anterior**

Il naît le plus souvent des *tubercules antérieurs des apophyses transverses des quatrième, cinquième, sixième vertèbres cervicales*, par autant de languettes tendineuses grêles et cylindriques, parfois aplaties. Quelquefois il prend une origine supplémentaire sur la troisième, plus rarement sur la septième. La réduction de ses insertions est bien plus fréquente que leur extension qui, suivant Chudzinski, se rencontrerait surtout dans les races nègres. Pour Theile, il s'insérerait au sommet et au bord inférieur du tubercule ; pour Gilis, à la face externe et postérieure de ce tubercule. J'ai presque toujours rencontré l'insertion telle que la décrit Theile. J'ai encore observé qu'assez souvent le scalène antérieur naissait, par quelques fibres charnues et tendineuses, du fond de la gouttière intertuberculeuse et plus rarement par une ou deux languettes tendineuses très grêles du tubercule postérieur, insertions accessoires, depuis longtemps signalées par Bourgery et Cruveilhier.

Les trois languettes d'origine se placent les unes à côté des autres ; elles donnent naissance, par leur face superficielle, à autant de faisceaux de la fusion desquels résulte le corps charnu. Les fibres de celui-ci descendent et vont se perdre à la face profonde d'une lame tendineuse, contournée en demi-cône, qui va se fixer à la face supérieure du corps de la première côte, près du bord interne, à 2 ou 3 centimètres de l'extrémité antérieure, relevant le tissu osseux en un tubercule, *le tubercule de Lisfranc*. Parfois les fibres charnues empiètent quelque peu sur la face inférieure de la première côte. — Theile a observé l'insertion du scalène antérieur à la deuxième côte.

SCALÈNE MOYEN. — **M. scalenus medius**.

Le scalène moyen, le plus grand des trois, s'étend des apophyses transverses

des six dernières vertèbres cervicales *à la face supérieure (externe) et au bord externe de la première côte.* Parfois il naît des sept vertèbres cervicales; plus souvent des quatre ou cinq dernières seulement. Quelquefois il descend jusqu'à la deuxième côte; plus rarement, à la troisième. Ses insertions costales, toujours nettement distinctes de celles du scalène postérieur, se font un peu en arrière et en dehors de celles du scalène antérieur, en avant et en dedans de celles du scalène postérieur (faisceau profond). Ses origines transversaires se font en haut par des languettes tendineuses, en bas par de petits faisceaux charnus, au bord externe et à la concavité de la gouttière transversaire; elles se prolongent en avant jusqu'au voisinage du tubercule antérieur, en arrière jusqu'au tubercule postérieur.

Ainsi se trouvent expliquées les divergences des auteurs, les uns décrivant uniquement une insertion au tubercule postérieur, les autres admettant seulement une insertion au tubercule antérieur.

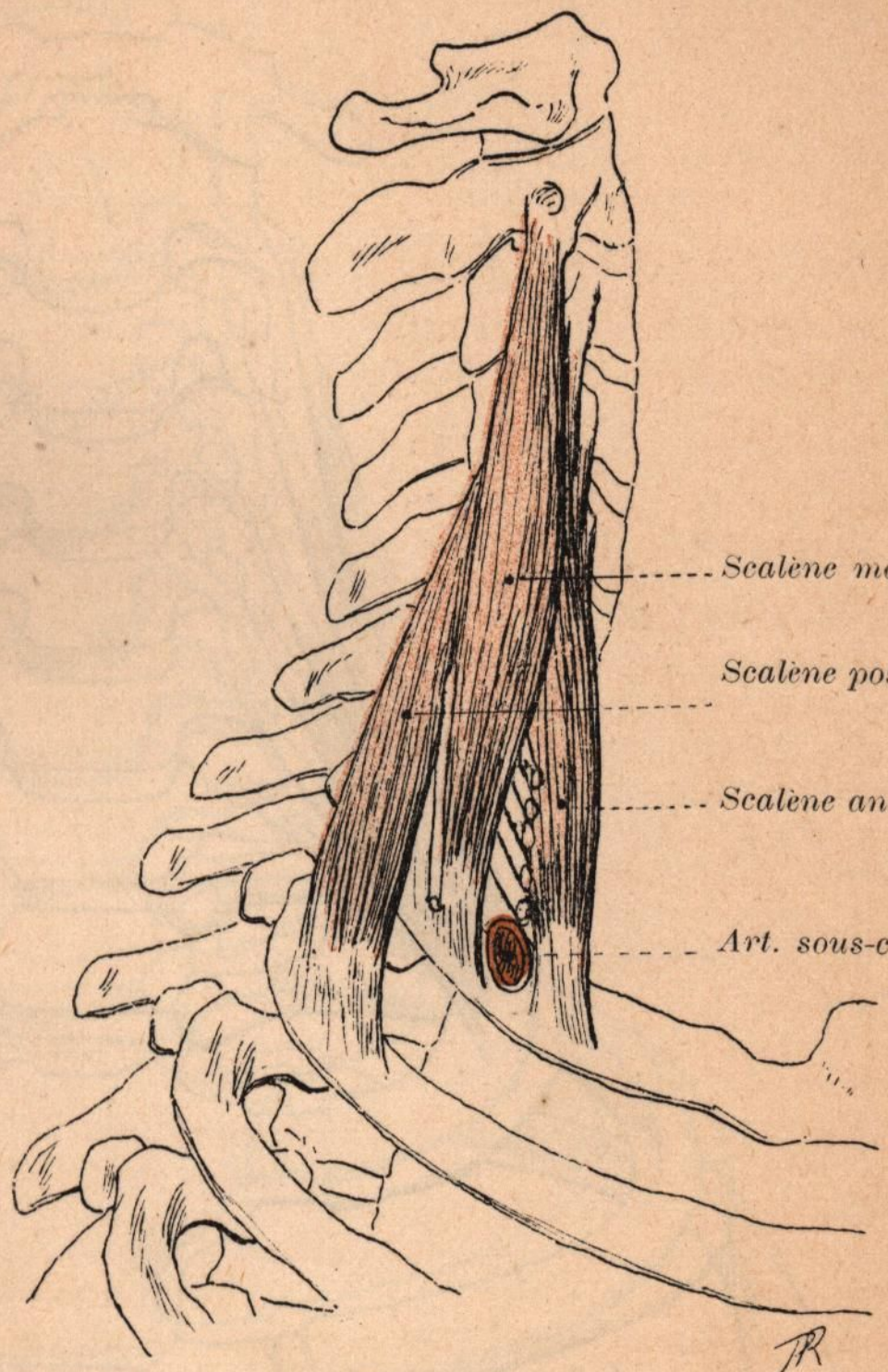

Fig. 252. — Muscles scalènes.

SCALÈNE POSTÉRIEUR.

M. scalenus posterior.

Le scalène postérieur est constitué par deux chefs : l'un, superficiel, mince et long ; l'autre, profond, épais et court.

Le *chef superficiel* naît, par trois languettes tendineuses, *des tubercules postérieurs* et quelquefois de la lame intertuberculeuse des apophyses transverses des quatrième, cinquième et sixième vertèbres cervicales; parfois ses origines sont réduites aux cinquième et sixième ou aux quatrième et cinquième cervicales. Il se termine sur le bord supérieur, parfois sur la face externe de la deuxième côte. Theile et d'autres l'ont vu se prolonger jusqu'à la troisième, Bouchard jusqu'à la quatrième. Suivant Chudzinski, cette extension de l'insertion costale serait plus fréquente dans les races de couleur. — Le *chef profond* naît du tubercule postérieur et de la gouttière intertuberculeuse de la septième vertèbre cervicale pour se fixer en bas à la face supérieure de la première côte en arrière et en dehors du scalène moyen.

Rapports. — Les trois scalènes figurent dans leur ensemble un demi-cône creux, dont le sommet est contigu à l'apophyse transverse de l'axis, et dont

la base curviligne répond aux insertions costales. Ce demi-cône présente deux faces : l'une antéro-externe, convexe, l'autre postéro-interne, concave. La face antéro-externe répond au phrénique et à l'artère cervicale ascendante verticalement appliqués tous deux sur la face antérieure du scalène antérieur, aux artères cervicales transverse et scapulaire supérieure qui croisent transversalement la face antérieure du scalène antérieur. Elle est recouverte, en bas et en dedans, par la veine sous-clavière qui la sépare de la clavicule et du muscle

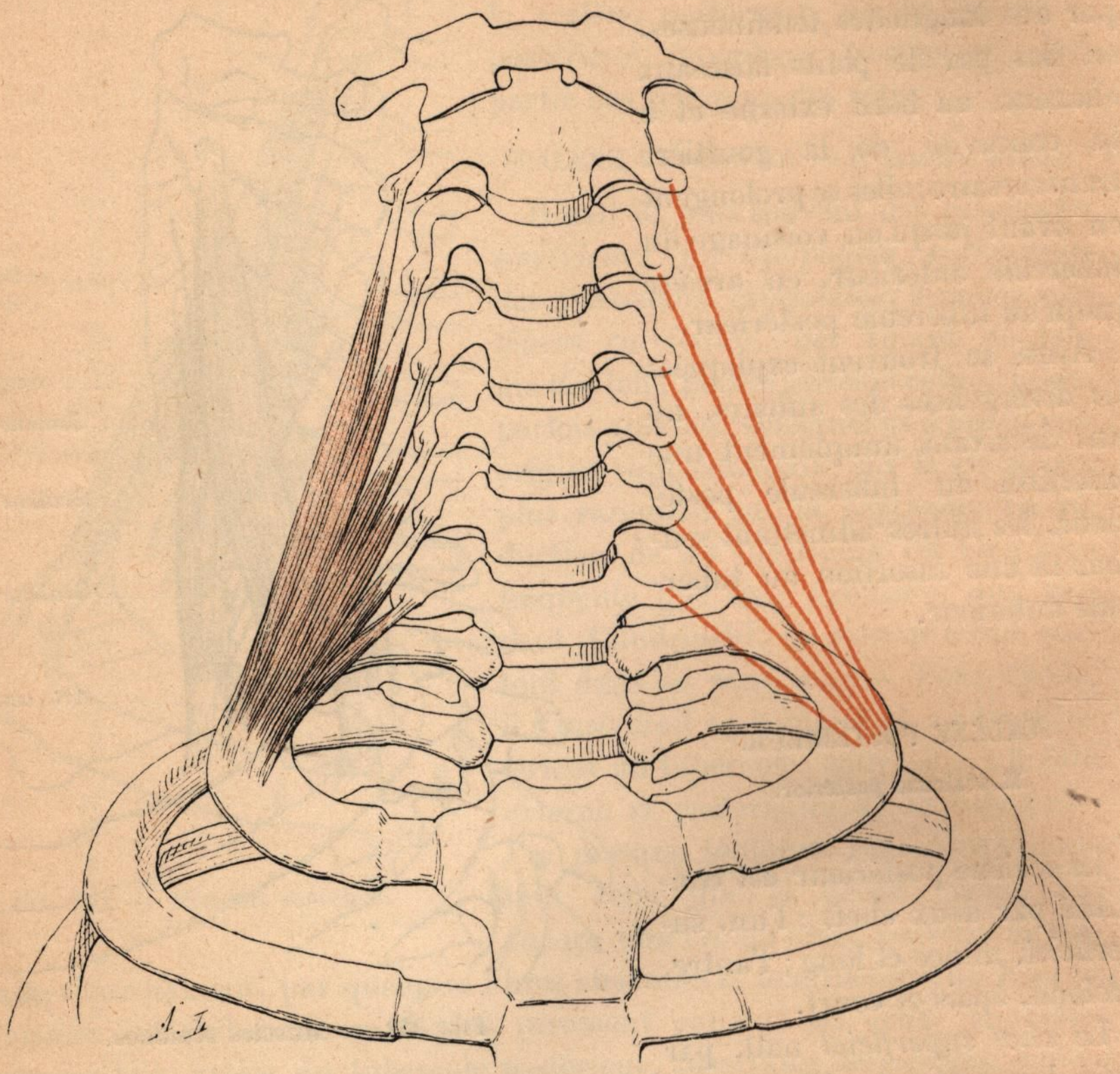

Fig. 253. — Scalène moyen.

sous-clavier; en bas et en dehors, par le grand dentelé. Elle est croisée plus haut par le sterno-cléido-mastoïdien et l'omo-hyoïdien. En arrière, elle entre en rapport avec le transversaire du cou, le splénius et l'angulaire. Vers la partie moyenne de cette face antéro-externe, les cordons du plexus brachial et l'artère sous-clavière émergent de l'interstice triangulaire compris entre le scalène antérieur et le moyen. Plus en arrière, par l'interstice celluleux qui sépare le scalène moyen du scalène postérieur, sort fréquemment le nerf de Ch. Bell. La face postéro-interne répond successivement à la première côte, au ganglion de Neubauer, au premier muscle intercostal, au cul-de-sac pleural. Elle est en rapport avec l'artère vertébrale qui, avant d'entrer dans le canal transversaire, sépare le scalène antérieur du long du cou, avec les apo-

physes transverses des vertèbres cervicales et les intertransversaires cervicaux, avec le grand droit antérieur de la tête.

Action. — Lorsque les scalènes prennent leur point fixe sur le thorax, ils impriment au cou un mouvement d'inclinaison latérale avec un léger mouvement de torsion du côté opposé. — Lorsqu'ils prennent leur point fixe sur la colonne cervicale, ils élèvent les deux premières côtes et deviennent inspira-

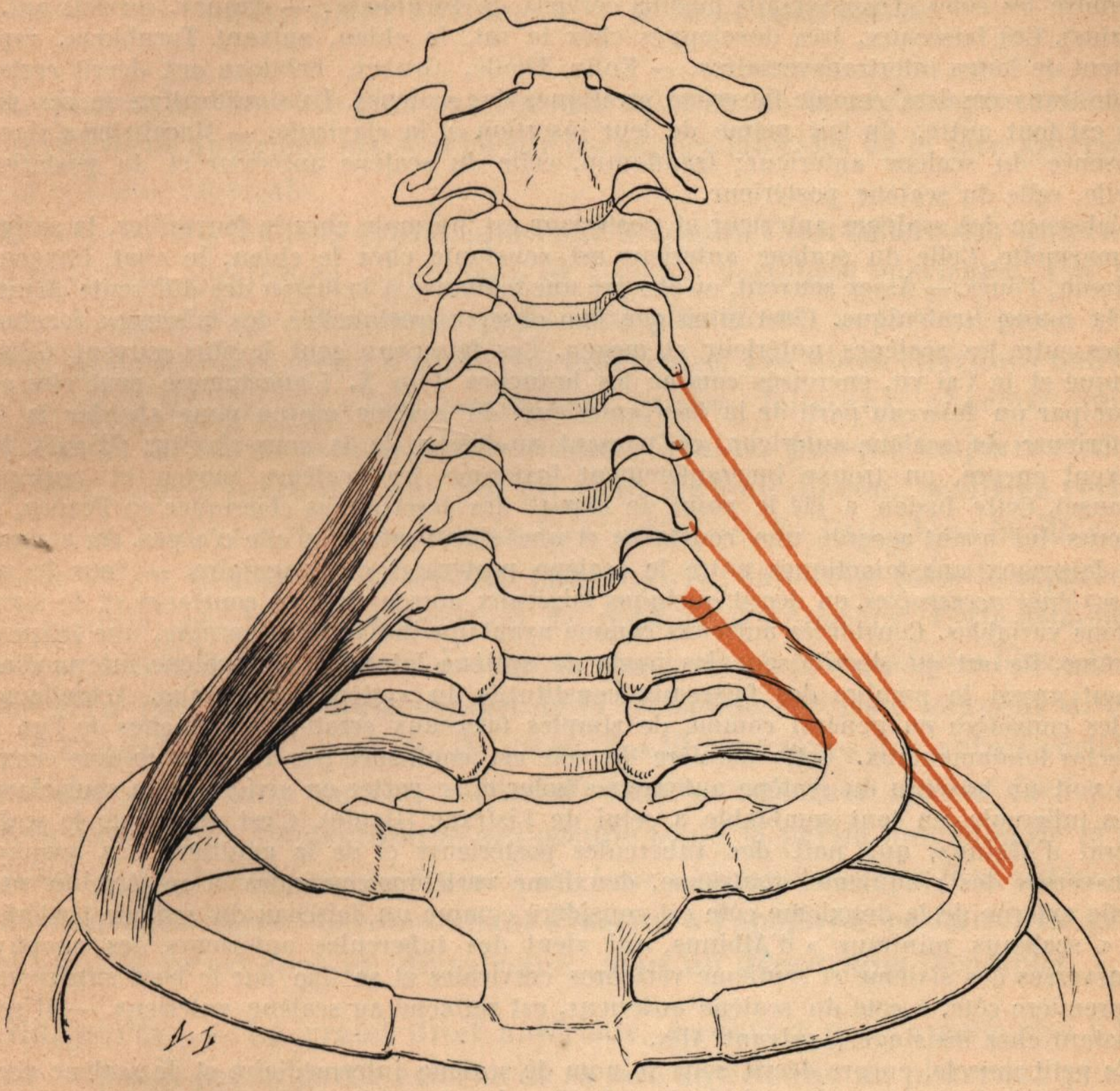

FIG. 254. — Scalène postérieur.

teurs. — Ce rôle, nié autrefois par Winslow (*Traité des muscles*), est aujourd'hui universellement admis.

Innervation. — Le scalène antérieur reçoit son innervation des branches antérieures des troisième, quatrième et cinquième paire cervicales qui, après un court trajet, se perdent dans l'épaisseur du muscle.

Les scalènes moyen et postérieur sont innervés par les branches antérieures des troisièmes et quatrième nerfs cervicaux, par des branches collatérales du plexus brachial et par un filet né du nerf du rhomboïde (Beaunis et Bouchard). Tous ces nerfs ont un trajet très court.

Variations et anomalies. — Comme nous l'avons vu, les scalènes présentent des variations d'insertions nombreuses. Ces variations portent moins, à la vérité, sur les surfaces d'insertion que sur le nombre des languettes d'origine ou des faisceaux de terminaison qui, parfois augmentent, plus souvent diminuent. Ne s'insérant, schématiquement, qu'à l'une ou

l'autre des trois parties suivantes du processus transversaire : tubercules antérieur ou postérieur, gouttière, ils naissent assez souvent de deux de ces parties et même des trois pour se terminer à plusieurs côtes. Parfois l'extension de l'insertion costale est telle qu'elle permet de considérer les *supra-costaux* comme des prolongements thoraciques des scalènes. C'est ainsi que Lawson-Tait a observé chez l'homme, entre les scalènes antérieur et moyen, un muscle qui, naissant des apophyses transverses des six dernières vertèbres cervicales, allait se fixer sur les quatre premières côtes. C'est ainsi encore que Wood, chez la panthère et Humphry chez le phoque, ont vu se détacher du scalène antérieur un faisceau de renforcement pour le supra-costal. — D'autres fois, les faisceaux scaléniques s'arrêtent en chemin sur les apophyses transverses des sixième et septième vertèbres cervicales sans atteindre les côtes (Transversalis medius cervicis de Tornblœm; — Transv. cervicis ant. de Retzius). Ces faisceaux, très développés chez le rat, le chien, suivant Tornblœm, représentent de longs intertransversaires. — Enfin Theile, Gruber, Sebileau ont décrit certains cléido-transversaires comme faisceaux erratiques des scalènes. La signification de ces muscles est tout autre, du fait même de leur insertion à la clavicule. — Macalister a signalé l'absence du scalène antérieur; Isenflamm, celle du scalène antérieur et du postérieur; Theile, celle du scalène postérieur.

L'absence des scalènes antérieur et postérieur est normale chez le fourmilier, la sarigue, la marmotte. Celle du scalène antérieur est constante chez le chien, le chat, l'hyène, le blaireau, l'ours. — Assez souvent, on observe une tendance à la fusion des différents éléments de la masse scalénique. C'est ainsi que l'on observe quelquefois des faisceaux anastomotiques entre les scalènes antérieur et moyen. Ces faisceaux sont le plus souvent, Gilis l'a indiqué et je l'ai vu, encroisés comme les branches d'un X. L'anastomose peut être constitué par un faisceau parti de la face antérieure du scalène moyen pour aborder la face postérieure du scalène antérieur, en passant au-dessus de la sous-clavière (Wood). Plus souvent encore, on trouve incomplètement fusionnés les scalènes moyen et postérieur (Krause). Cette fusion a été le point de départ des descriptions classiques en France, nos auteurs lui ayant accordé une constance et une signification qu'elle n'a pas. On a signalé des faisceaux anastomotiques entre le scalène postérieur et l'angulaire. — Sous le nom de *scalènes accessoires*, on décrit quelques faisceaux musculaires de constance et de significations variables. Considérés autrefois comme ayant une individualité propre, une fréquence extrême, ils ont été décrits sous les noms de scalène latéral et de scalène intermédiaire, et ont grossi le nombre des faisceaux constitutifs du système scalénique. Actuellement, on les considère en général comme de simples faisceaux erratiques, détachés de l'un des muscles fondamentaux. Cette manière de voir est confirmée par des faits comme ceux où l'on voit un faisceau du scalène antérieur s'isoler et se porter en arrière de la sous-clavière à un tubercule en tout semblable à celui de Lisfranc (Henle). C'est ainsi que le scalène latéral d'Albinus, qui naît des tubercules postérieurs et de la gouttière des apophyses transverses des cinquième, quatrième, deuxième vertèbres cervicales et se termine sur la partie externe de la deuxième côte est considéré comme un faisceau du scalène postérieur. Le « scalenus minimus » d'Albinus, qui vient des tubercules antérieurs des apophyses transverses des sixième et septième vertèbres cervicales et se fixe sur le bord supérieur de la première côte, à côté du scalène antérieur, est rattaché au scalène antérieur. — Il serait constant chez les singes, suivant Alix.

Ce petit muscle, encore décrit sous le nom de scalène intermédiaire et de scalène accessoire, aurait parfois une insertion pleurale (Bouchard). Sebileau, insistant longuement sur la constance de cette insertion et sur la fixité de ce muscle, le décrit à nouveau sous le nom de pleuro-transversaire.

RÉGION PROFONDE ET MÉDIANE OU PRÉVERTÉBRALE

La région prévertébrale comprend trois muscles couchés sur la face antérieure des sept vertèbres cervicales et des trois premières dorsales : le *grand droit antérieur*, le *petit droit antérieur*, le *long du cou*.

GRAND DROIT ANTÉRIEUR. — **M. rectus capitis anterior.**

Le plus antérieur et le plus externe des muscles de la région prévertébrale, le grand droit antérieur est couché sur les parties latérales de la face antérieure de la colonne cervicale.

Il naît par des tendons cylindriques sur le sommet des tubercules antérieurs des troisième, quatrième, cinquième et sixième vertèbres cervicales. Ces tendons, d'autant plus volumineux qu'ils sont plus élevés, ne tardent pas à s'épanouir en demi-cônes creux à concavité antérieure. Les fibres charnues naissant de la concavité de ces cônes constituent quatre faisceaux charnus qui se fusionnent en un corps musculaire unique. Celui-ci, presque toujours renforcé par un faisceau anastomotique qui lui vient du long du cou, se dirige verticalement en haut et se termine sur la face inférieure de l'apophyse basilaire, en arrière et en dehors du tubercule pharyngien, dans une fossette séparée du trou occipital par la crête d'insertion du petit droit antérieur. Cette attache se fait par implantation directe des fibres charnues et par quelques fibres tendineuses. La plupart des fibres venues de la troisième cervicale gagnent directement l'occipital. Il n'en est pas de même des fibres venues des autres vertèbres cervicales et du long du cou; celles-ci vont se terminer sur la face postérieure d'une lame aponévrotique qui occupe toute la partie moyenne de la face antérieure du muscle, et qui donne à son tour naissance, sur sa face antérieure, à de nouvelles fibres charnues allant s'insérer à l'apophyse basilaire. Le grand droit antérieur est donc un digastrique, mais un digastrique incomplet.

Rapports. — Le grand droit antérieur, recouvert par l'aponévrose vertébrale, répond, par la partie externe de sa face antérieure, au pharynx; plus en dehors, il répond au paquet vasculo-nerveux (carotides primitive et interne, jugulaire interne, pneumogastrique) et à la chaîne du sympathique. Sa face postérieure recouvre le long du cou.

Innervation. — L'anastomose qui joint la deuxième paire cervicale à la troisième donne un premier filet à la partie supérieure du muscle; la quatrième cervicale donne un filet à la partie inférieure.

Variations et anomalies. — Le grand droit antérieur peut présenter soit 5 ou 6, soit 3 faisceaux transversaires. — Certains de ces faisceaux restant indépendants, le muscle apparaît constitué par un nombre variable de portions, deux le plus souvent. — Parfois, il s'anastomose avec le scalène antérieur, avec le petit droit antérieur, avec le long du cou. — Gruber a vu des faisceaux du grand droit franchir la ligne médiane pour se perdre l'un dans le grand droit, l'autre dans le petit droit du côté opposé.

Sous le nom de *rectus anticus medius seu minimus*, Gruber a décrit un petit muscle étendu de l'apophyse basilaire, où son tendon d'origine est souvent confondu avec celui du grand droit, à l'atlas (partie la plus externe de l'arc antérieur, masses latérales). C'est un faisceau surnuméraire du grand droit antérieur de la tête.

[*POIRIER*.]

PETIT DROIT ANTÉRIEUR. — M. rectus capitis anterior minor.

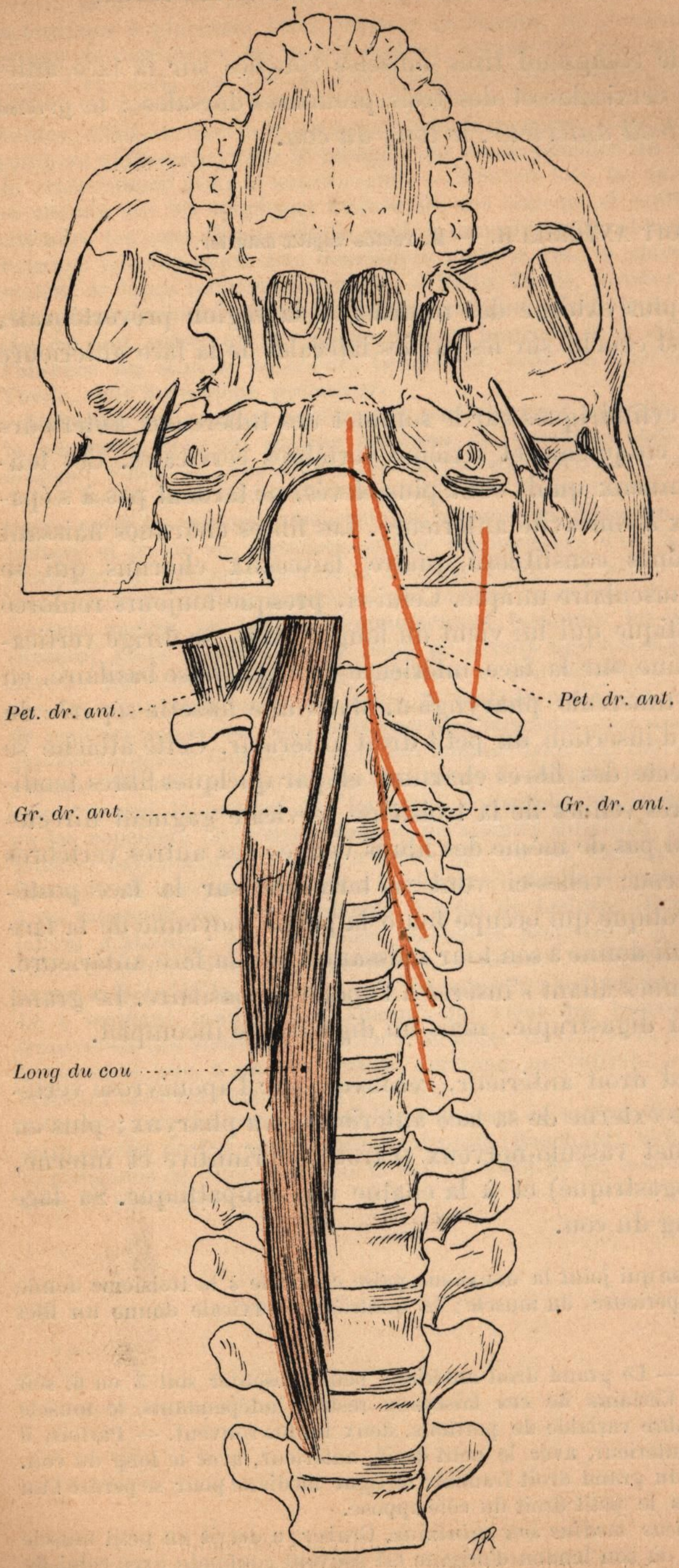

Fig. 255. — Muscles du cou; grand droit antérieur, petit droit antérieur, long du cou.

Muscle court et aplati, de forme triangulaire, le petit droit antérieur naît sur un tubercule situé au niveau de l'implantation de la racine antérieure de l'apophyse transverse de l'atlas, sur les masses latérales et sur une petite arcade fibreuse réunissant ce tubercule au sommet de l'apophyse. Cette origine se fait par un petit tendon aplati auquel fait suite un corps musculaire d'abord épais, qui se dirige verticalement en haut en s'étalant peu à peu, et va se terminer sur la face antérieure de l'apophyse basilaire, à la crête placée en arrière de la fossette d'insertion du grand droit antérieur et sur la lame fibreuse qui compose la partie la plus interne de la suture pétro-basilaire (Voy. *Ostéol.*, fig. 429).

Rapports. — Par sa face antérieure, le petit droit antérieur répond au grand droit, et en dehors de celui-ci, à la carotide interne et au pneumogastrique. Il recouvre l'articulation atloïdo-occipitale, et le ligament occipito-atloïdien antérieur.

Les bords internes

des deux petits droits convergent en haut, limitant ainsi un espace triangulaire à base inférieure dans l'aire duquel apparaît le ligament occipito-atloïdien antérieur médian.

Innervation. — Ce muscle est innervé par le plexus cervical qui lui envoie deux filets, l'un venu de la première paire cervicale, l'autre de l'anastomose qui unit la deuxième à la troisième paire.

Variations et anomalies. — Macalister a observé un cas de réduction extrême où le muscle naissait de la membrane atloïdo-occipitale. — Testut a signalé son absence. — Par contre Henle l'a vu s'étendre jusqu'à l'axis. Macalister a noté l'extension de ses insertions atloïdiennes. Parfois, 6 cas sur 101, le faisceau inséré à l'arc antérieur de l'atlas s'isole, devenant l'*atlantico-basilaris internus* de Gruber, muscle petit droit interne. Sous le nom d'*epistropheo-basilaris*, Gruber a décrit un petit muscle axoïdo-basilaire dont la signification semble être la même que celle du petit droit interne.

LONG DU COU. — M. longus colli.

Muscle allongé et multifide, le long du cou est couché sur les parties antéro-latérales des trois premières dorsales et des sept vertèbres cervicales. Luschka, qui lui a consacré une importante monographie (H. Luschka, Der lange Halsmuskel des Menschen. *Muller's Archiv*, 1854, p. 103), le compare à un triangle isocèle. La base de ce triangle s'étend du corps de la troisième dorsale au tubercule antérieur de l'atlas; ses deux bords convergent en dehors vers le sommet, qui occupe le tubercule antérieur de l'apophyse transverse de la cinquième vertèbre cervicale.

La constitution du long du cou est relativement complexe. On peut le regarder comme formé de trois portions.

La *portion interne* (rectus colli, faisceaux épineux (?) de Cruveilhier, faisceaux internes longitudinaux de Sappey), qui répond à la base du triangle musculaire formé par l'ensemble du muscle, est essentiellement constituée par un corps charnu allongé, qui naît sur les parties antéro-latérales du corps des trois premières vertèbres dorsales par un tendon aplati à pointe inférieure effilée. Ce corps charnu reçoit par ses deux côtés des faisceaux de renforcement : les faisceaux internes, au nombre de trois, sont constitués par trois languettes tendineuses assez grêles, venant du corps des trois dernières vertèbres cervicales; les faisceaux externes sont formés par trois autres languettes plus volumineuses, qui se détachent du tubercule antérieur des apophyses transverses des quatrième, cinquième et sixième vertèbres cervicales. Ainsi renforcé, le corps charnu se dirige verticalement en haut et vient se terminer par trois fascicules tendineux, aplatis, sur la face antéro-latérale du corps des deuxième, troisième et quatrième vertèbres cervicales.

La *portion inféro-externe* (portion oblique inférieure de Luschka, faisceaux épineux transversaires antérieurs de Cruveilhier, obliques externes de Sappey) est appliquée inférieurement contre le bord externe de la précédente. Plus ou moins confondue avec elle, elle naît sur les parties latérales du corps des trois premières dorsales, se dirige en haut et en avant, et se divise en deux faisceaux qui vont se fixer sur le tubercule antérieur des apophyses transverses des sixième et septième cervicales.

La *portion supéro-externe* (portion oblique supérieure de Luschka, fais-

ceaux transversaires épineux de Cruveilhier, faisceaux obliques internes de Sappey) est constituée par la réunion de deux faisceaux qui naissent des tubercules antérieurs des troisième et quatrième vertèbres dorsales; elle se dirige en haut et en dedans et va s'attacher par un tendon aplati sur la partie inférieure et latérale du tubercule antérieur de l'atlas.

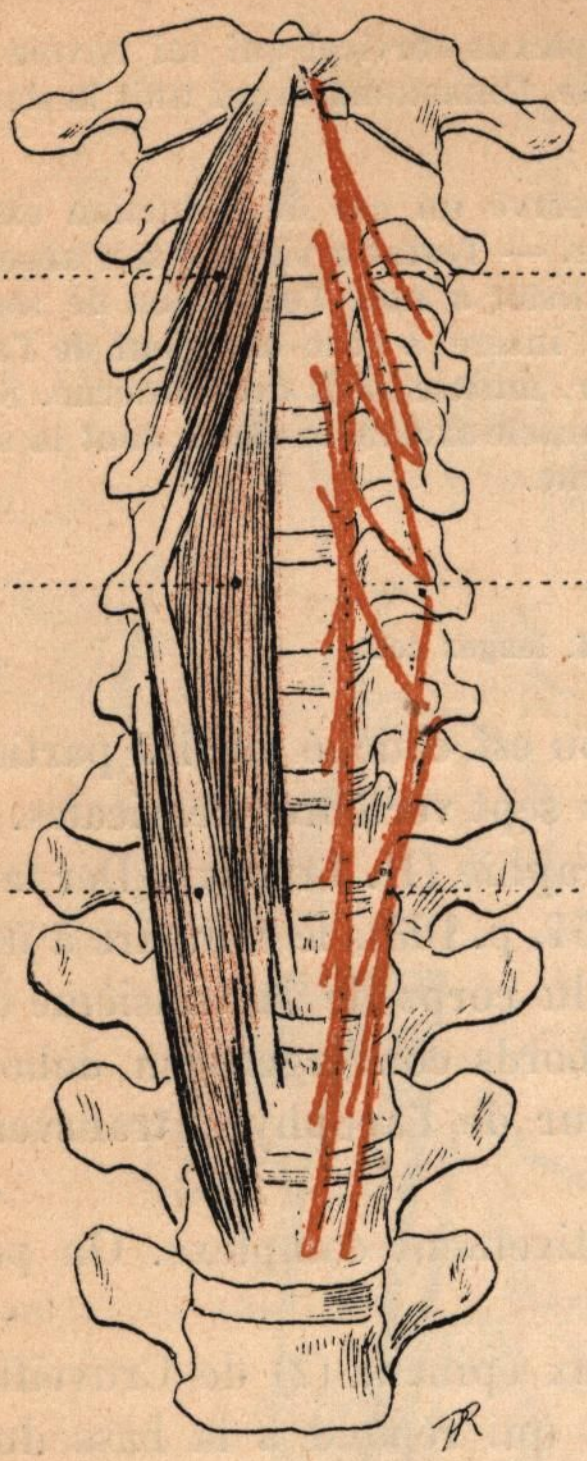

Fig. 256. — Long du cou.

Le long du cou est assez diversement décrit par les auteurs. Dans Henle, nous le trouvons scindé en deux muscles : le « *longus coli* » qui correspond à nos deux portions verticale-interne et inféro-externe, et le « *longus atlantis* » qui correspond à la portion supéro-externe. Theile le regarde comme formé par un double système de fibres; un système supérieur qui « va du corps des vertèbres inférieures aux apophyses transverses des vertèbres supérieures » et un système inférieur, « allant des apophyses transverses des vertèbres inférieures au corps des vertèbres supérieures ». La description de Cruveilhier répond dans ses grandes lignes à celle de Luschka; celle de Sappey en diffère légèrement en ce que cet auteur rattache à la portion supéro-externe, ou oblique externe, les trois faisceaux de renforcement externe du chef vertical.

Rapports. — Le long du cou est recouvert par le droit antérieur, qui est appliqué sur la partie supérieure et interne de sa face antérieure; dans le reste de son étendue, cette face répond au pharynx, à l'œsophage, à la carotide primitive, à la carotide interne, à la jugulaire interne, au pneumogastrique et au sympathique. Il recouvre les vertèbres sur lesquelles il s'implante et les ligaments qui les unissent.

Innervation. — Le muscle long du cou est innervé par le plexus cervical. Ses faisceaux supérieurs reçoivent un filet de l'anastomose qui unit la deuxième à la troisième cervicale. Ses faisceaux inférieurs sont innervés par un rameau venu de la quatrième cervicale.

Variations et anomalies. — Le nombre des faisceaux constitutifs de ce muscle est très variable : tantôt il diminue, tantôt il augmente. C'est ainsi que l'oblique supérieur qui, le plus souvent, présente quatre digitations, en possède tantôt cinq ou six, tantôt deux ou trois. L'oblique inférieur, ordinairement constitué par deux faisceaux, en présente soit un, soit trois ou quatre. — Gruber, après Meckel et Theile, a vu le long du cou s'insérer en haut à l'apophyse basilaire de l'occipital. — Il peut échanger quelques faisceaux avec le grand droit antérieur et le scalène antérieur.

Action des muscles de la région prévertébrale. — Le grand droit et le petit droit antérieur sont des fléchisseurs de la tête. Lorsque le grand droit se contracte d'un seul côté, il tend à imprimer à la tête un mouvement

de rotation du côté opposé. Le petit droit lui imprime un mouvement d'inclinaison latérale. Le long du cou fléchit la colonne cervicale et tend à lui donner une courbure à concavité antérieure. D'après Luschka, la portion verticale agirait surtout sur les deuxième, troisième et quatrième cervicales; la portion supéro-externe agit sur l'atlas; quant à la portion inférieure, Luschka pense, qu'étant donné son peu de volume, elle ne doit avoir sur le squelette qu'une action limitée; il croit, avec Henle, que ce faisceau, s'opposant à l'hyperextension des deux dernières cervicales, empêche l'élongation des vaisseaux et des nerfs prévertébraux.

APONÉVROSES DU COU

Par A. CHARPY

Les aponévroses du cou ou cervicales sont constituées par des membranes conjonctives, les unes vraiment fibreuses, les autres simplement lamelleuses, qui enveloppent les organes de cette région.

Comme ces derniers, muscles, vaisseaux, viscères, précèdent leurs enveloppes dans le développement embryologique, et que celles-ci représentent seulement du tissu interstitiel se moulant peu à peu sur la forme de l'organe qu'il doit recouvrir, il est nécessaire de connaître d'abord les parties principales dont se compose la région; le plan des organes est celui des aponévroses. Or, la première disposition que l'on reconnaisse est la séparation du cou en deux grandes régions secondaires, dorsale et ventrale, indiquée par le méplat que l'on voit extérieurement entre le trapèze et le sterno-mastoïdien, et profondément par une cloison fibreuse qui s'étend de ce méplat aux apophyses transverses des vertèbres cervicales. De là, une région antérieure ou cou proprement dit, et une région postérieure ou nuque.

A. Burns (d'Édimbourg) a donné le premier en 1811 une description systématique des aponévroses du cou, envisagées surtout au point de vue de leur intérêt chirurgical; mais il n'a guère étudié que le feuillet superficiel. Depuis lui, il n'est pas un anatomiste qui ne leur ait consacré un chapitre spécial. — Velpeau (*Traité complet d'anatomie chirurgicale*, 1837) a donné la clef de leur disposition dans cette phrase qui résume son exposé : « Pour réduire ma pensée à ce qu'elle a de plus simple, je répéterai que tous les muscles, « tous les vaisseaux, tous les nerfs de la région antérieure du cou, que la thyroïde, la « trachée et l'œsophage sont enveloppés chacun d'une gaine fibro-celluleuse plus ou moins « dense; que ces gaines, qui se continuent les unes avec les autres, se rattachent en définitive à la gaine commune ou fascia cervicalis de Burns comme à un centre, et qu'elles « se continuent aussi avec le tissu cellulaire ou les aponévroses de la poitrine. » — En 1857, Richet (*Traité pratique d'anatomie médico-chirurgicale*) leur consacre une description magistrale, restée classique et que l'on relira toujours avec fruit. — Deux autres travaux d'ensemble sont encore à mentionner, ceux de Poulsen et de Merkel. Poulsen (de Copenhague) a substitué au procédé défectueux de l'hydrotomie dont s'était servi Henke celui des injections de masse gélatineuse dans tous les espaces, gaines ou cavités du cou, de façon à obtenir une dissociation naturelle des feuillets et à imiter autant que possible la marche des abcès. Le résultat de ses injections, qui ont porté sur 64 cadavres, est exposé dans son mémoire : *Ueber die Fascien und die interfascialen Raume des Halses* (1886). Voyez aussi son travail sur les abcès du cou (*Deutsch. Zeitschr. f. Chir.*, 1893). — Fr. Merkel a suivi une autre voie et demandé à l'embryologie un critérium pour la détermination des aponévroses; il établit une distinction profonde entre les aponévroses, caractérisées par leur apparition fœtale précoce, leur constance de forme, leur structure tendineuse, et les fascias,

formations tardives, variables d'aspect, et de structure irrégulière. Il n'y a au cou qu'une seule aponévrose vraie, l'aponévrose moyenne; tout le reste est fascia (*Ueber die Halsfascie*, 1891). On peut lui objecter que cette distinction n'a pas d'intérêt pratique; qu'importe qu'un abcès, sous le feuillet superficiel, soit sous un fascia ou sous une aponévrose? et même au point de vue morphologique, elle est certainement contestable.

Ces derniers travaux sont loin d'avoir fait l'accord sur la question des aponévroses cervicales; le schéma de Merkel n'est pas celui de Poulsen, qui n'est pas celui de nos classiques, et la phrase tant de fois citée que Malgaigne écrivait en 1838 : « L'aponévrose cer-« vicale, espèce de protée anatomique, qui se présente avec une forme nouvelle sous la « plume de chacun de ceux qui ont tenté de la décrire », reste plus vraie que jamais. La description que j'en donne à mon tour se rapproche par ses traits fondamentaux de celle de nos auteurs français, que je trouve être encore la plus claire et la plus exacte.

Il est important, pour faire une dissection utile, non seulement de connaître à l'avance les muscles, les vaisseaux et les viscères du cou, étudiés une première fois sans se soucier de leurs gaines, mais encore de choisir son sujet. Il faut éviter les sujets trop jeunes, et ceux qui sont gras; les meilleurs sont ceux qui sont maigres et un peu âgés; surtout ceux qui ont, suivant l'expression de Luschka, l'habitus fibreux, c'est-à-dire des fascias denses et des aponévroses fortes. L'injection préalable des veines est indispensable. Une étude plus approfondie demande quelques injections à la gélatine dans les principaux espaces, et des coupes verticales et transversales de la région. On a renoncé, en partie, pour les coupes, à la congélation qui rend l'étude des aponévroses très difficile, et l'on se sert de préférence de sujets ayant reçu une injection générale d'une solution d'acide chromique ou de formol qui durcissent les tissus; la pièce séparée doit subir ensuite un trempage dans l'alcool.

RÉGION ANTÉRIEURE DU COU

Les muscles du cou sont disposés sur trois plans concentriques; le premier comprend les sterno-mastoïdiens, le second les muscles sous-hyoïdiens, le dernier les muscles prévertébraux. Chacun de ces plans musculaires étant enveloppé dans une aponévrose de contention, il y a donc trois aponévroses, désignées sous les noms de superficielle, moyenne et profonde. En outre, dans l'espace qui sépare le plan moyen du plan profond, s'intercalent : au milieu, la trachée avec l'œsophage et le corps thyroïde, de chaque côté le paquet des gros vaisseaux, carotide primitive et jugulaire interne. Chacun de ces groupes d'organes possède une gaine lamelleuse qui l'isole dans l'atmosphère celluleuse générale où il se meut; de là une gaine viscérale et une gaine vasculaire. Aponévroses superficielle, moyenne et profonde; gaine vasculaire et gaine viscérale : il n'y a rien autre au cou, et tout le reste n'est qu'une subdivision de ces groupes d'organes, indépendants les uns des autres par leur origine et leur fonction.

I. APONÉVROSE CERVICALE SUPERFICIELLE

L'aponévrose superficielle (*fascia colli*), placée sous la peau et le peaucier, entoure le cou dans toute son étendue, en hauteur comme en largeur. Si, en effet, nous limitons notre description en ce moment au cou antérieur, il n'en est pas moins vrai que l'aponévrose engaine non seulement le sterno-mastoïdien en avant, mais encore le trapèze en arrière. Et l'on aurait d'autant moins de raison de séparer ces deux portions de l'aponévrose, que les deux muscles semblent avoir été à l'origine un seul et même organe, le sterno-mastoïdien s'étant ensuite isolé et différencié du trapèze (Gegenbaur); leurs insertions supérieures sont encore confondues, leur interstice au cou peut être presque nul, ou d'autres fois comblé par un muscle surnuméraire, le cléido-occipital, enfin ils ont les mêmes nerfs moteurs. Prise à ce point de vue général, l'aponévrose superficielle peut être définie : la gaine du trapézo-sterno-mastoïdien.

Sa ligne d'*insertion supérieure* est une courbe irrégulière, en partie crânienne, en partie faciale, qui fait tout le tour de la tête. L'insertion crânienne est celle du trapèze et du sterno-mastoïdien, protubérance et ligne courbe occipitales, apophyse mastoïde; l'insertion faciale, en Z, se fait au conduit auditif cartilagineux, à l'aponévrose massétérine et au bord inférieur du maxillaire (Voy. fig. 260). — L'*insertion inférieure* longeant, comme les deux muscles, l'épine de l'omoplate et le bord antérieur de la clavicule, au contact des aponévroses du deltoïde et du grand pectoral, vient finir en avant sur la face antérieure de la poignée sternale, comme les deux tendons du sterno-mastoïdien. — En arrière, l'aponévrose se jette dans le ligament cervical postérieur, lui-même inséré aux apophyses épineuses des vertèbres. — En avant, elle se

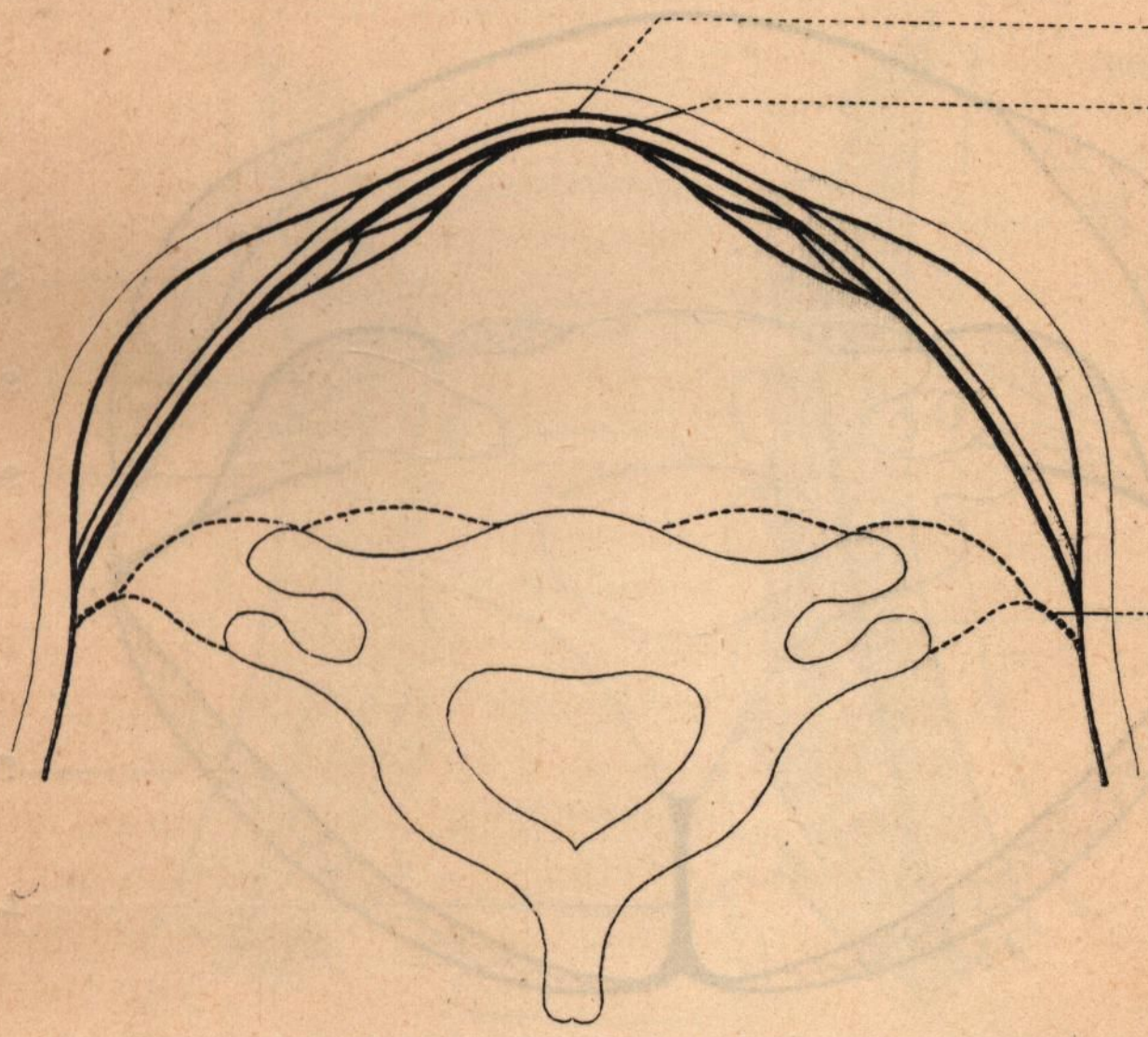

Fig. 257. — Les trois aponévroses cervicales, vues en coupe transversale (dessin schématique).

L'aponévrose profonde est pointillée.

continue à pleine lame avec celle du côté opposé; il n'y a rien qui rappelle une suture ou un entre-croisement de fibres; les termes de *raphé* et de *ligne blanche cervicale* entretiennent une erreur.

Mais s'il n'y a pas en avant de fixation longitudinale, il y a en revanche une fixation transversale remarquable sur la crête de la face antérieure de l'os hyoïde et sur le sommet de l'apophyse styloïde. Cette *insertion hyoïdienne* (fig. 262), dont la courbe en fer à cheval répète celle du maxillaire inférieur est doublement importante, au point de vue pratique et au point de vue anatomique. Au point de vue pratique, elle isole la région sus-hyoïdienne, avec ses loges parotidienne et sous-maxillaire, de la région sous-hyoïdienne; les seules communications se font par des trous vasculaires où passent les artères et les veines qui vont d'un étage à l'autre. Au point de vue anatomique, c'est la véritable démarcation entre la tête et le cou; car l'os hyoïde est crânien, les glandes sous-maxillaire et parotide sont crâniennes, et tous les muscles de la

région sus-hyoïdienne, innervés d'ailleurs par des nerfs crâniens, appartiennent au squelette de la tête. En sorte que les aponévroses parotidienne et sous-maxillaire ne sont pas cervicales au sens exact du mot; elles sont céphaliques et ferment des vides dans le plancher de la tête. Malgré cela il y a tout avantage à les comprendre dans l'aponévrose cervicale superficielle.

C'est à la jonction des gaines du trapèze et du sterno-mastoïdien que, de la face profonde de l'aponévrose, partent des *cloisons intermusculaires*, qu'au dire de Cruveilhier, Denonvilliers avait reconnues et décrites dès 1835. Chacune de ces cloisons, droite et gauche, est représentée par une lame fibreuse placée verticalement sur le côté, comme si elle prolongeait les apophyses transverses des vertèbres jusqu'à la peau; elle n'est point tout à fait dans le plan

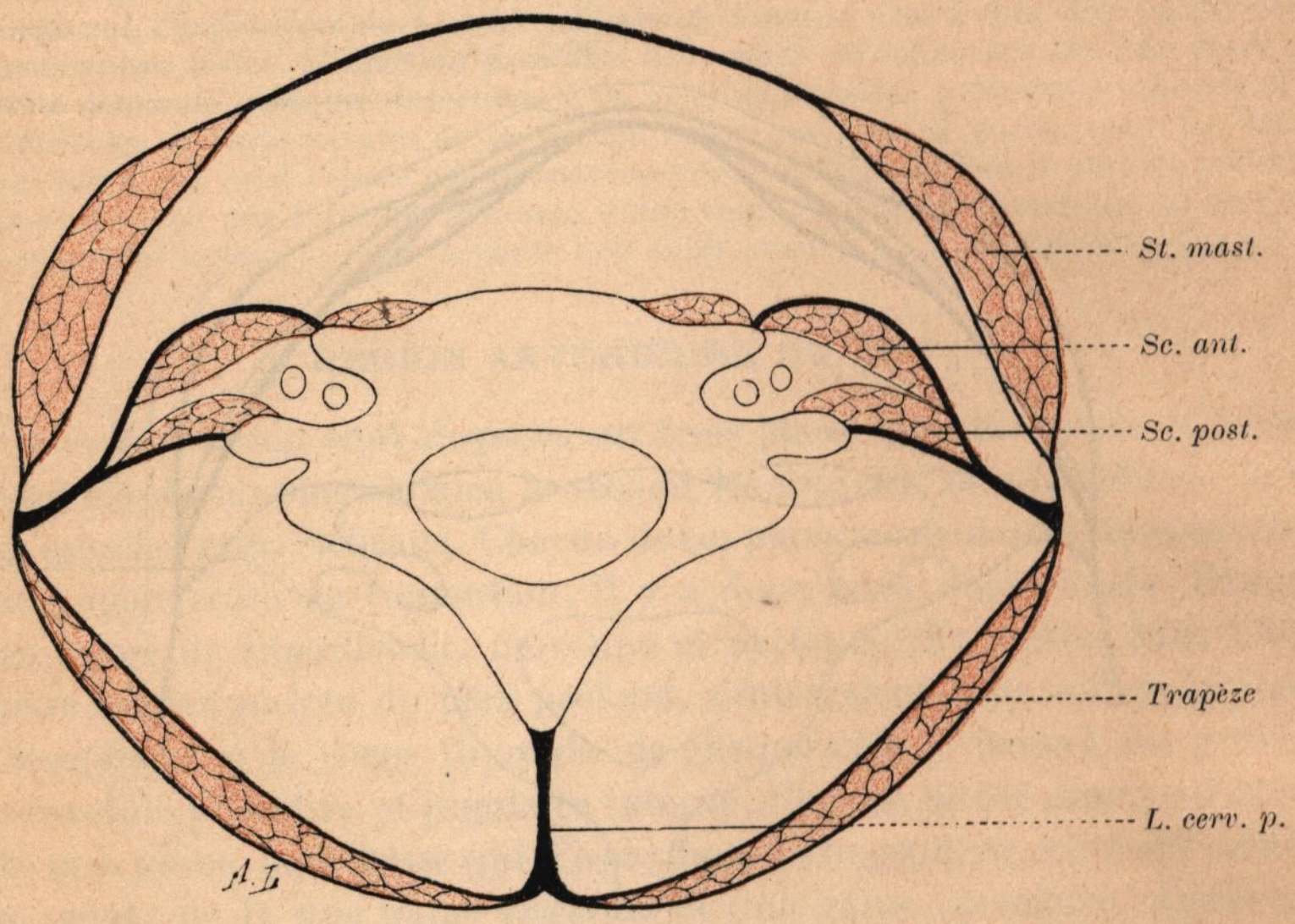

Fig. 258. — Aponévrose cervicale superficielle et cloisons intermusculaires. Coupe transversale.

frontal, mais inclinée en arrière et en dehors, de sorte qu'elle a une face antéro-externe et une face postéro-interne. Son bord interne se continue avec la gaine des scalènes, et par elle s'attache aux tubercules des apophyses transverses; son bord externe se fixe à l'aponévrose superficielle, près du bord antérieur du trapèze; souvent même des fibres traversent l'aponévrose et pénètrent dans la face profonde de la peau. C'est ainsi que le vaste cylindre creux, limité par l'aponévrose générale, se trouve divisé en deux demi-cylindres, ou loges antérieure et postérieure du cou, grâce à la colonne vertébrale flanquée de ses cloisons droite et gauche, de la même manière qu'on voit au bras deux cavités distinctes constituées par l'interposition de l'humérus avec ses cloisons intermusculaires interne et externe.

L'*épaisseur* de l'aponévrose superficielle, dont nous ne décrivons plus que la partie antérieure aux cloisons, varie considérablement suivant les points examinés, et ces différences sont telles qu'elles ont fait contester l'existence même de l'aponévrose, là où elle est atténuée. Je remarque que ces parties

amincies correspondent exactement au territoire du peaucier du cou. Le peaucier forme une large écharpe qui croise en X le st.-mastoïdien; il est enveloppé dans une gaine lamelleuse, qui émane du fascia superficialis de la peau, au niveau de la base du cou, et va avec le muscle se fixer à la face antérieure du maxillaire, séparant ainsi l'espace sous-cutané en deux espaces secondaires, un superficiel entre la peau et le peaucier, un profond entre le peaucier et l'aponévrose superficielle. Tous deux renferment de la graisse, surtout dans la région sus-hyoïdienne; l'espace profond loge en outre, sous le menton, des ganglions lymphatiques. Partout où s'étend le peaucier, espace sus-claviculaire, partie inférieure du st.-mastoïdien, creux sous-maxillaire, l'aponévrose est mince; elle est forte au contraire là où il n'est pas, sur toute la partie médiane et dans la

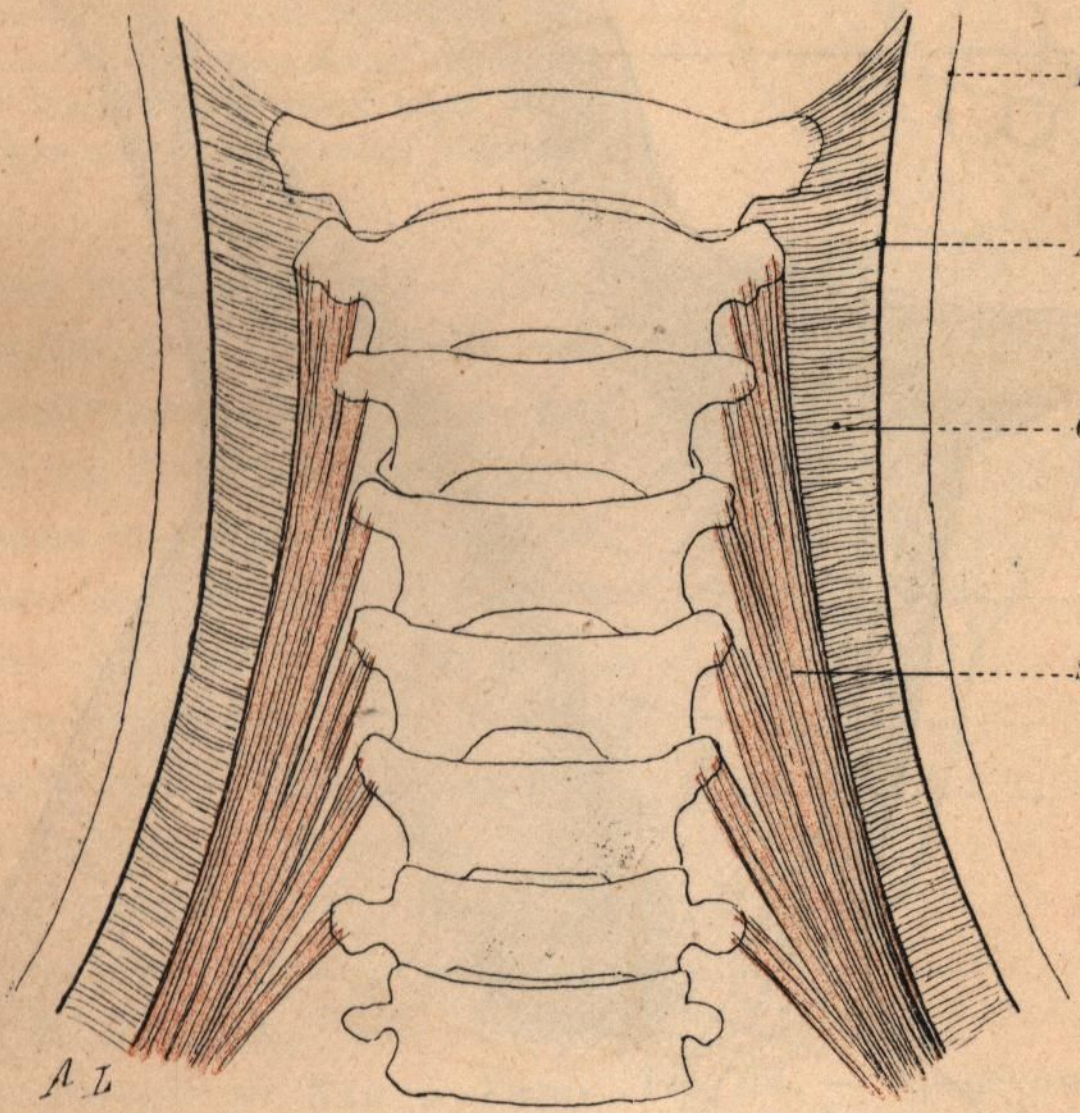

FIG. 259. — Les cloisons intermusculaires du cou, vues de face.

région supérieure du muscle. Le peaucier n'est pas seulement un muscle expressif, car on ne comprendrait pas que l'expression des émotions exceptionnelles qu'il caractérise ait suffi pour le conserver; son action problématique sur l'excrétion des glandes parotide et sous-maxillaire n'expliquerait pas non plus sa large expansion. Il est avant tout un muscle défensif; c'est une aponévrose active, qui par sa tonicité atténue la pression atmosphérique dans ses effets déprimants sur la veine jugulaire externe et sur les veines qui plongent dans le creux sus-claviculaire, et qui, par sa contraction dans les diverses circonstances de l'arrêt respiratoire, élargit le cou, dilate ses vaisseaux et prévient les congestions viscérales. C'est ce qu'a bien vu Foltz (Note sur les fonctions des muscles peauciers, *Gazette médicale de Paris*, 1852). Je m'explique ainsi le balancement de développement entre ce muscle et cette aponévrose superficielle qui se suppléent et se complètent.

Pour rendre plus facile l'étude de la vaste aponévrose superficielle, on la

[*CHARPY.*]

divise, suivant les régions naturelles qu'elle traverse, en aponévroses sterno-mastoïdienne, parotidienne, sous-maxillaire, sus-hyoïdienne médiane, sous-hyoïdienne et sus-claviculaire.

1° **Aponévrose ou gaine du St.-mastoïdien.** — Le muscle est complètement enveloppé dans un fourreau que lui constitue le dédoublement de l'aponévrose, Cette gaine, étant fixée en avant et en arrière, donne au muscle, sur la coupe, une forme large et étalée, bien différente de l'aspect ramassé et arrondi que

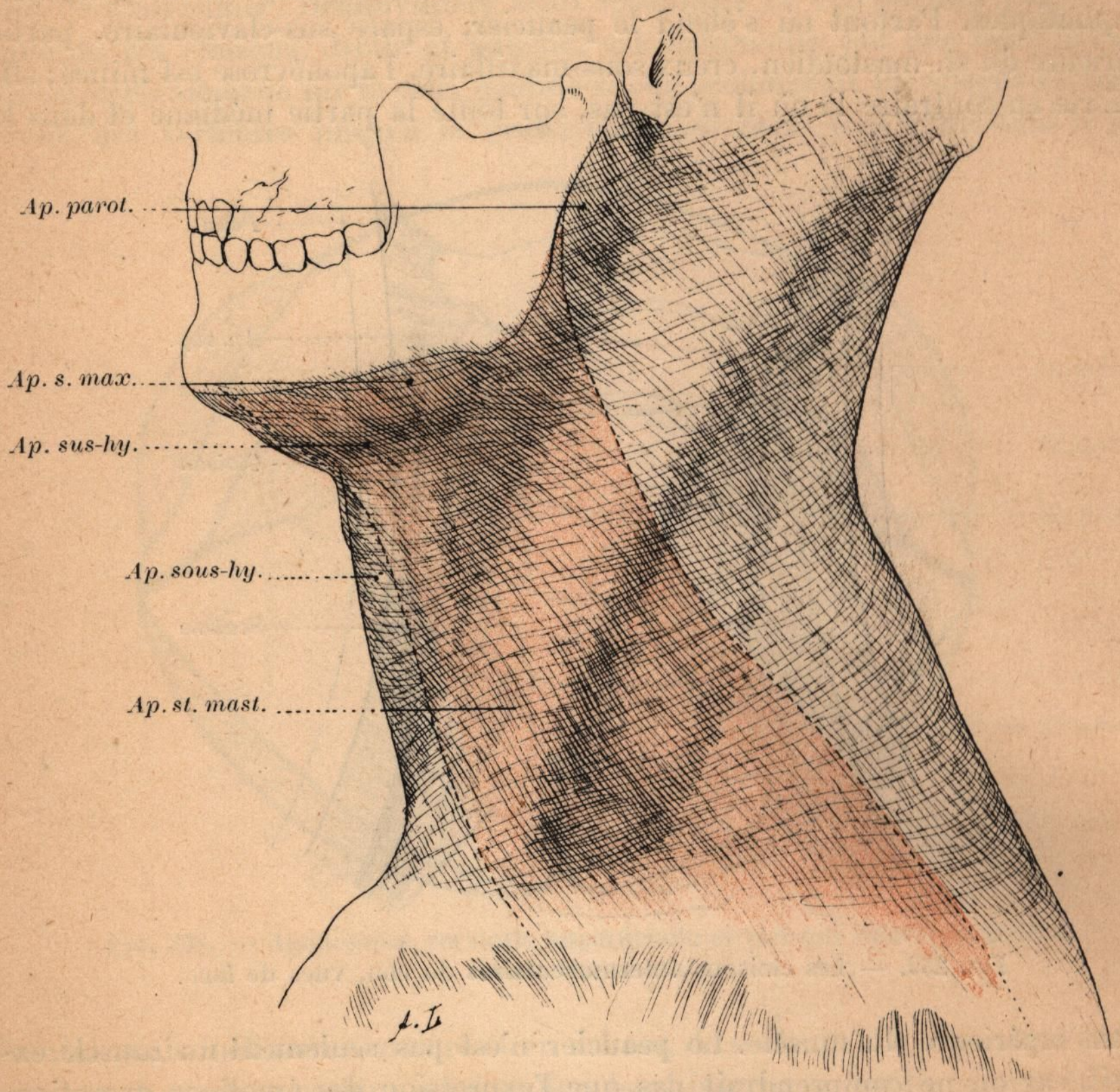

Fig. 260. — Aponévrose cervicale superficielle.
Le territoire du peaucier est indiqué par une teinte rose.

prend le même organe lorsqu'il est isolé; il se rapproche donc des muscles plats, comme le trapèze dont il émane. Dans toute la partie supérieure, au-dessus du peaucier, la gaine est épaisse et, au voisinage de la région mastoïdienne, s'unit au fascia superficialis du tégument par de fortes travées, qui rendent sa dissection difficile et empêchent le froncement de la peau. Dans toute sa partie inférieure que couvre le peaucier, elle est mince, au point que chez certains sujets on ne voit plus qu'une toile celluleuse. Le feuillet antérieur est plus fort que le postérieur. C'est dans un dédoublement de ce feuillet antérieur, dans des canaux fibreux, que sont contenus d'abord les nerfs cervicaux superficiels à leur émergence sur le bord postérieur du muscle, puis la veine

jugulaire externe; celle-ci, sous-aponévrotique à son origine, devient intra-aponévrotique dans son trajet prémusculaire, puis sous-cutanée ou du moins sous le peaucier, à la région sus-claviculaire, et là perfore à nouveau les aponévroses qui la séparent de son canal collecteur, la veine sous-clavière.

Les injections gélatineuses poussées dans la gaine du st.-mastoïdien (Poulsen) la remplissent dans toute sa hauteur, de l'apophyse mastoïde à la clavicule, et englobent la veine jugulaire externe; si l'on continue l'injection, la gaine s'ouvre en bas dans sa partie amincie et la masse se répand en avant sur la face antérieure du grand pectoral, en arrière dans l'espace sus-sternal que nous décrirons plus tard. Un décollement plus considérable ouvre l'accès dans le creux sus-claviculaire. — Velpeau a signalé depuis longtemps les abcès en fuseau de la gaine musculaire, consécutifs à une myosite primitive ou à une lésion de voisinage, adénite, parotidite. Bruns a cité un cas où le pus avait fusé dans le médiastin, sans doute par irruption dans la gaine de la veine jugulaire interne.

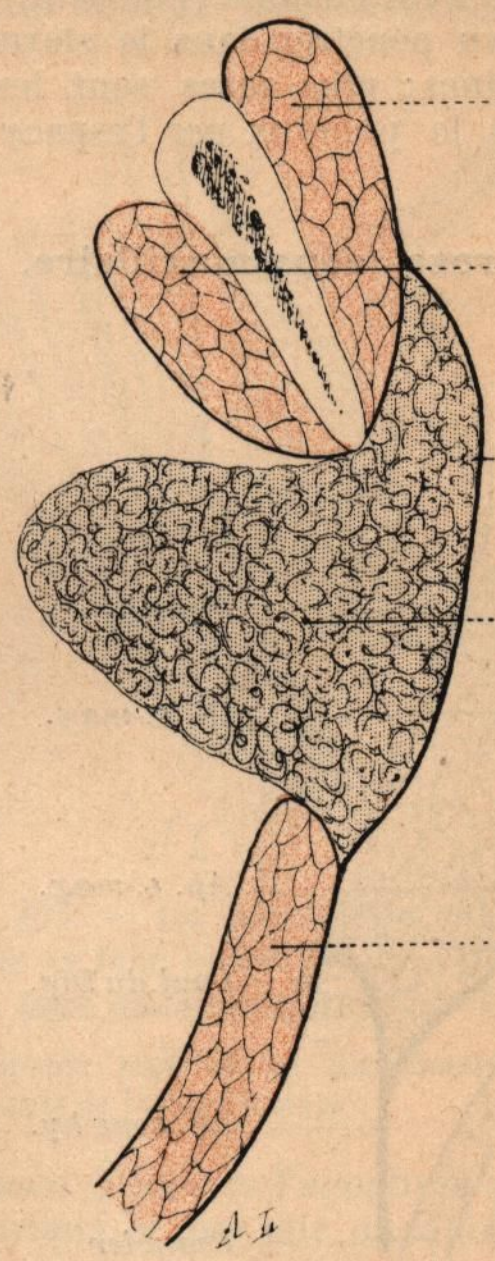

Fig. 261. — Aponévrose parotidienne. — Coupe transversale par la loge parotidienne. Côté droit.

2° **Aponévrose parotidienne.** — Cette partie de l'aponévrose superficielle est une lame ordinairement assez dense, qui couvre et ferme en dehors le creux parotidien. Elle émane en arrière de la gaine du st.-mastoïdien, le plus souvent de son feuillet antérieur; en avant elle se jette, non sur la branche montante du maxillaire dont le bord postérieur est enclavé dans une gouttière de la parotide, mais sur l'aponévrose massétérine, de là le nom d'*aponévrose d'insertion faciale* sous lequel Richet la désigne. Son extrémité supérieure élargie se fixe à l'apophyse mastoïde, au conduit auditif cartilagineux et à la partie voisine de l'arcade zygomatique; son extrémité inférieure, effilée comme la glande, se continue à la surface avec l'aponévrose générale et, en profondeur, avec une lame fibreuse qui sépare les régions parotidienne et sous-maxillaire. Cette lame fibreuse est la *bandelette maxillaire*. Elle a une forme triangulaire; sa pointe s'attache à l'angle du maxillaire, sa base s'irradie et se fixe sur l'aponévrose du du st.-mastoïdien, le ventre postérieur du digastrique et le sommet de l'apophyse styloïde. Vue du côté de la loge parotidienne, sa face est concave et se continue en dedans avec un plan fibreux composé des insertions styloïdiennes du stylo-glosse et du ligament stylo-maxillaire. Cette nappe fibreuse constitue entre les deux loges glandulaires une cloison, souvent très résistante, et que ne traversent pas les injections (Voy. fig. 263).

De la face interne de l'aponévrose parotidienne partent de fortes travées coniques qui s'enfoncent dans la glande et la fixent étroitement à son enveloppe. Il n'existe pas de *feuillet profond*, car on ne peut donner ce nom aux minces lamelles conjonctives qu'on voit sur le ptérygoïdien interne ou sur les muscles

styliens, et la preuve c'est que les injections passent facilement à travers ces muscles. Seule la gaine du digastrique est un peu plus épaisse.

Les injections poussées sous l'aponévrose parotidienne ne distendent que faiblement l'espace en raison des adhérences fortes de la glande à toutes les parties fibreuses et aux vaisseaux centraux. Constamment l'injection fuse vers le pharynx par le vide bien connu qui est au-dessus de l'apophyse styloïde ou bien en dissociant les muscles de Riolan, et arrive au voisinage de l'amygdale; plus rarement elle se dirige le long du canal de Sténon, ou dans la région carotidienne à travers les orifices veineux, ou enfin elle fait irruption dans la gaine du st.-mastoïdien dont elle déchire le feuillet postérieur. Jamais la loge sous-maxillaire n'est envahie (Poulsen). — Les abcès s'ouvrent presque toujours à la peau, mais on en a vu pénétrer dans le sterno-mastoïdien, et jusque dans le médiastin le long des grosses veines; plus rares sont les ouvertures dans la bouche le long du canal de Wharton, dans le pharynx par l'espace rétro-maxillaire, dans l'oreille par les incisures de Santorini.

3° **Aponévrose sous-maxillaire.** — Presque toujours moins forte que la parotidienne, en raison du peaucier qui la supplée, et souvent même trouée comme le fascia cribriformis par des ganglions lymphatiques infiltrés dans son épaisseur, l'aponévrose sous-maxillaire comble le vide intercepté entre les deux ventres du digastrique, le maxillaire et l'os hyoïde. Elle s'insère en haut au bord inférieur du maxillaire, en bas à la crête transversale qu'on voit sur la face antérieure de l'os hyoïde. Cette insertion hyoïdienne est un peu complexe. L'aponévrose se dédouble; un feuillet superficiel et direct passe sans transition dans l'aponévrose sous-hyoïdienne, tandis qu'un feuillet réfléchi sert à la fixation osseuse. A son tour ce feuillet réfléchi se creuse en gouttière pour recevoir et maintenir le tendon du digastrique; souvent la gouttière est très imparfaite et à une certaine distance au-dessus de l'hyoïde; souvent aussi il y a une sorte de cul-de-sac inférieur, occupé par le bord de la glande qui descend dans la région sous-hyoïdienne. Malgré cela l'insertion hyoïdienne est solide, et ne se laisse pas traverser par les injections.

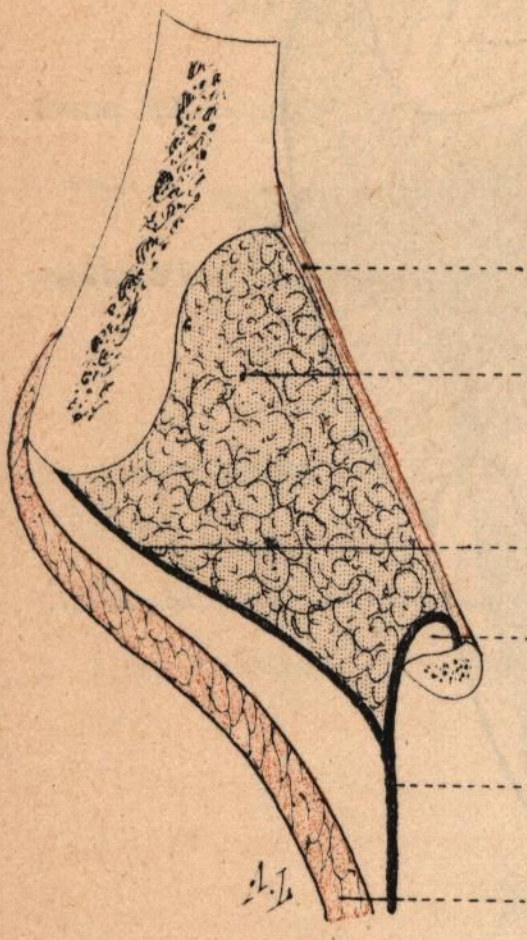

Fig. 262. — Aponévrose sous-maxillaire. — Coupe verticale par la loge sous-maxillaire.

En avant, l'aponévrose sous-maxillaire enveloppe le ventre antérieur du digastrique; mais tandis que le feuillet superficiel de la gaine est assez résistant, le feuillet profond est réduit à un simple périmysium, sans caractère fibreux, de sorte qu'en réalité l'aponévrose passe devant le digastrique, où elle devient aponévrose sus-hyoïdienne. En arrière, elle se continue avec l'aponévrose parotidienne; nous avons déjà vu que les deux loges sont séparées par une cloison fibreuse, notamment par la bandelette maxillaire; j'ajoute que cette bandelette contient quelquefois des ganglions à cheval en quelque sorte sur les deux loges, et qu'elle est trouée en dedans par l'artère faciale, en dehors par la veine faciale qui longe l'aponévrose.

Contrairement à la parotide qui adhère à son aponévrose, la glande sous-

maxillaire n'a avec la sienne aucun lien solide; elle semble être dans une atmosphère séreuse et s'énuclée avec la plus grande facilité.

Il n'y a pas d'*aponévrose profonde*, pas plus que dans l'excavation parotidienne. Merkel observe avec raison que peu de muscles dans l'économie ont une gaine aussi ténue que le mylo-hyoïdien qui fait le fond de la cavité; les fibres musculaires semblent à nu à travers leur mince périmysium. Il en est ainsi pour toutes les surfaces sur lesquelles la glande délicate s'appuie et se moule : la face profonde du ventre digastrique antérieur, le mylo-hyoïdien et l'hyo-glosse. — Il y a deux ouvertures dans la loge sous-maxillaire, l'une entre l'hyo-glosse et le mylo-hyoïdien où passe le conduit de Wharton; l'autre, à l'angle postérieur, au-dessus et en dedans de la bandelette maxillaire, conduisant le long du muscle stylo-glosse jusqu'au pharynx et près de l'amygdale.

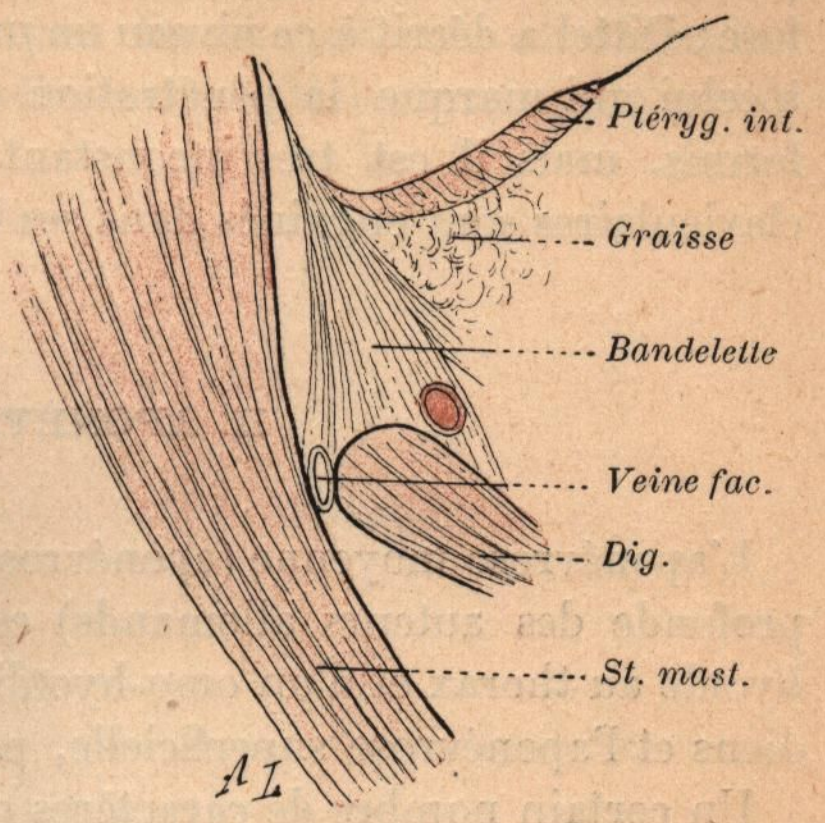

Fig. 263. — La bandelette maxillaire, vue par sa face antérieure, à l'angle post. de la loge sous-maxillaire. — Côté droit.

L'apoph. styloïde est insuffisamment indiquée, au-dessus de l'artère faciale.

Si l'on injecte l'espace sous-maxillaire, la bandelette et l'insertion hyoïdienne résistent, l'espace séreux est facilement rempli et tuméfié. Poussée plus loin, la masse se répand vers la région carotidienne en suivant la veine faciale, vers le pharynx par l'ouverture postérieure et vers le sillon alvéolo-lingual par l'ouverture supérieure, le long du canal de Wharton ou bien en écartant les fibres du mylo-hyoïdien (Poulsen). — Les abcès se dirigent presque toujours vers la peau à travers l'aponévrose et le peaucier; on en a vu s'ouvrir dans le pharynx ou sur le plancher de la bouche, par les chemins que nous avons décrits, et dans deux cas fuser jusque dans le médiastin en côtoyant les gros vaisseaux.

D'autre part Bezold a montré qu'une injection poussée à travers l'apophyse mastoïde par la rainure digastrique suivait la gaine du m. digastrique et par elle envahissait le creux sous-maxillaire jusqu'au menton.

4° **Aponévrose sus-hyoïdienne médiane.** — Cette lame assez forte remplit l'espace quadrilatère que limitent le maxillaire, l'hyoïde et les ventres antérieurs des digastriques droit et gauche. Il n'y a pas de raphé, et d'autre part l'adhérence de l'aponévrose au ventre digastrique qu'elle couvre est assez faible pour qu'une injection sous-aponévrotique puisse traverser la ligne médiane. Les muscles profonds, mylo-hyoïdiens, génio-hyoïdiens, n'ont que leur périmysium pour enveloppe.

5° **Aponévrose sous-hyoïdienne médiane.** — C'est la partie triangulaire comprise entre l'os hyoïde et le bord interne des deux sterno-mastoïdiens; elle est donc la continuation de l'aponévrose sus-hyoïdienne et des gaines des muscles; sa pointe s'attache sur la face antérieure du sternum. Elle est ordinairement bien développée, car elle est en dehors des peauciers. Sa face profonde recouvre directement l'aponévrose moyenne, à laquelle elle est superposée, et ferme en avant le creux sus-sternal. La veine jugulaire antérieure, qui vient du tissu graisseux sous-cutané de la région sus-hyoïdienne, est d'abord sur l'aponévrose, puis engainée par elle et devient sous-aponévrotique au niveau de la partie inférieure du larynx; toute sa partie inférieure, ainsi que son arcade anasto-

[CHARPY.]

motique, sont placées entre les deux feuillets qui limitent l'espace sus-sternal.

6° **Aponévrose sus-claviculaire.** — Elle comble l'espace triangulaire qu'interceptent la clavicule, base du triangle, et les bords du trapèze et du sterno-mastoïdien. Son insertion se fait au bord antérieur de la clavicule, ainsi qu'aux bords des gaines de ces deux muscles. C'est presque toujours une lame mince, plutôt celluleuse, que traversent facilement les injections poussées dans l'espace sous-jacent; elle a pour renforcements, au-dessus d'elle la nappe musculaire du peaucier, au-dessous l'aponévrose moyenne. La veine jugulaire externe la perfore; Dittel a décrit à ce niveau un *prolongement falciforme*, fibreux, analogue à celui qui marque la pénétration de la veine saphène dans le fascia cribriformis, mais il est très inconstant (Voy. *Angéiol.*, fig. 483). Les nerfs sus-claviculaires sont engainés dans ses lamelles.

II. APONÉVROSE MOYENNE

L'aponévrose moyenne (aponévrose *omo-claviculaire* de Richet, aponévrose profonde des auteurs allemands) est cette lame fibreuse qui s'étend de l'os hyoïde au thorax et d'un omo-hyoïdien à l'autre, par-dessous les sterno-mastoïdiens et l'aponévrose superficielle, par-dessus la trachée et les gros vaisseaux.

Un certain nombre de caractères qu'elle possède en propre ou plus accentués que dans les autres feuillets conjonctifs lui donnent une physionomie particulière. Elle dérive d'un ancien muscle uniforme, dissocié et transformé chez les mammifères supérieurs. Son apparition est précoce, dès le sixième mois fœtal, alors qu'autour d'elle tout est encore purement celluleux. Sa structure est nettement tendineuse dans certaines parties. Elle enveloppe des muscles qui sont très différents des muscles sus-hyoïdiens et des muscles superficiels. Enfin elle exerce sur la circulation veineuse une influence considérable.

Au point de vue anatomique pur, elle est en rapport étroit avec les gaines des muscles sous-hyoïdiens. Or ces muscles, l'omo-, le sterno-hyoïdien, le cleido- et le thyro-hyoïdien sont des muscles *cervicaux*, muscles longs, en partie segmentés, dirigés suivant l'axe du corps, analogues aux muscles droits de l'abdomen; ils sont innervés par des nerfs spinaux qui accompagnent la branche descendante de l'hypoglosse. Tandis que les muscles sus-hyoïdiens sont *crâniens* par leur situation, et sous la dépendance des nerfs crâniens, le facial, le trijumeau, l'hypoglosse; et que les muscle trapèze et sterno-mastoïdien sont des muscles larges, affectés spécialement au crâne et au membre supérieur, avec une double innervation crânienne et spinale. L'aponévrose moyenne, par ses lames profondes, engaine donc les quatre muscles pairs situés au-dessous de l'hyoïde, et comme ces muscles sont disposés sur deux plans, il y a deux lames profondes pour envelopper l'omo- et le sterno-hyoïdien en avant, les thyroïdiens en dessous.

Sa forme est triangulaire; le sommet tronqué correspond au corps de l'os hyoïde, la base s'étend sur toute la base du cou jusqu'à l'omoplate.

Pour comprendre ses insertions, il faut dans cette aponévrose distinguer

deux lames superposées, une profonde ou intermusculaire, une superficielle ou prémusculaire.

1° La *lame intermusculaire*, qui dans ses dédoublements enveloppe les muscles sous-hyoïdiens, est la seule que décrivent les auteurs français. Elle s'insère en haut à la face antérieure de l'os hyoïde, à la crête où s'attache aussi le feuillet réfléchi de l'aponévrose superficielle. Son insertion inférieure comprend tout à fait en dehors la partie du scapulum où se fixe l'omo-hyoïdien, puis le bord postérieur de la clavicule, le cartilage de la première côte, et enfin, suivant la ligne d'insertion des muscles rétro-sternaux, l'extrémité interne de la clavicule et la face postérieure du sternum. De chaque côté du triangle, l'aponévrose s'attache à l'omo-hyoïdien qu'elle entoure. Mais, tandis que sur le

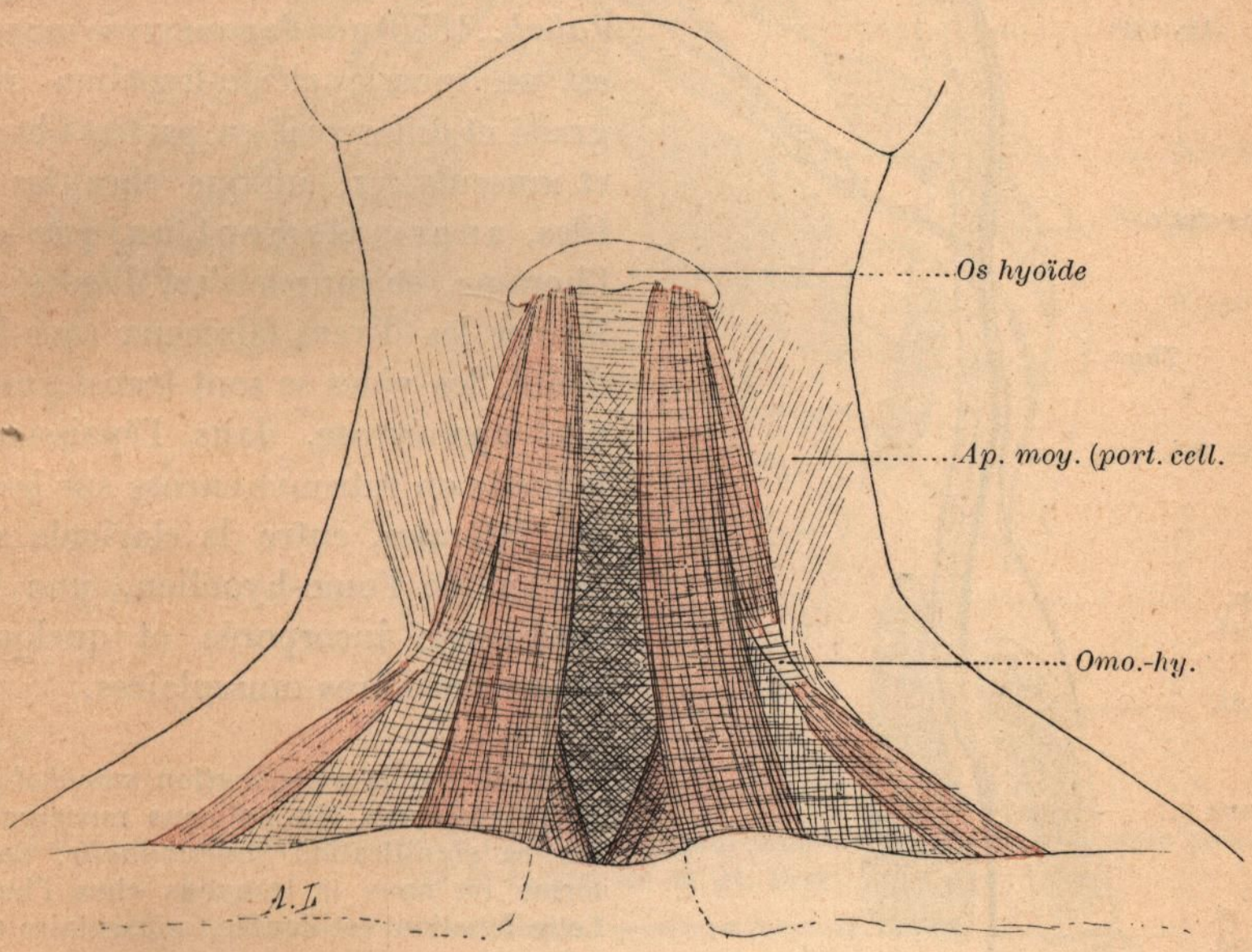

Fig. 264. — L'aponévrose moyenne.

Vue de face.

ventre inférieur et le tendon intermédiaire elle finit en leur fournissant une gaine cylindrique, au niveau du ventre supérieur elle se prolonge au delà de la gaine musculaire et passe en avant de la veine jugulaire interne et du coussinet adipeux; elle se perd là quand elle est peu développée, tandis que sur certains sujets on la suit jusqu'à l'aponévrose superficielle, à la face profonde de laquelle elle s'insère, entre les gaines du sterno-mastoïdien et du trapèze.

2° La lame superficielle que j'appellerai *prémusculaire*, confondue à tort par beaucoup d'anatomistes avec le feuillet précédent, qui est lamelleux et dédoublé en étuis, est au contraire dense, opaque, uniforme. C'est elle que l'on voit au fond du creux sus-sternal. Elle apparaît chez le fœtus bien avant les fascias des muscles. Beaucoup d'auteurs allemands en font un dédoublement de l'aponévrose superficielle; à elle seule Merkel reconnaît le caractère aponévrotique réel.

[*CHARPY.*]

Intimement unie à l'aponévrose superficielle jusqu'au bord inférieur du larynx, elle s'en sépare pour se diriger en bas et en arrière au contact de la gaine des sterno-hyoïdiens et se fixer un peu au-dessus d'eux, à la lèvre postérieure de l'échancrure sternale et à la face postérieure de l'extrémité de la clavicule. Latéralement elle se fixe au bord antérieur de la gaine du sterno-mastoïdien, excepté en bas où elle s'étend jusqu'à l'interstice des deux chefs musculaires. Avec l'aponévrose cervicale superficielle, elle limite l'espace sus-sternal. Ces dispositions seront mieux comprises quand nous étudierons cet espace.

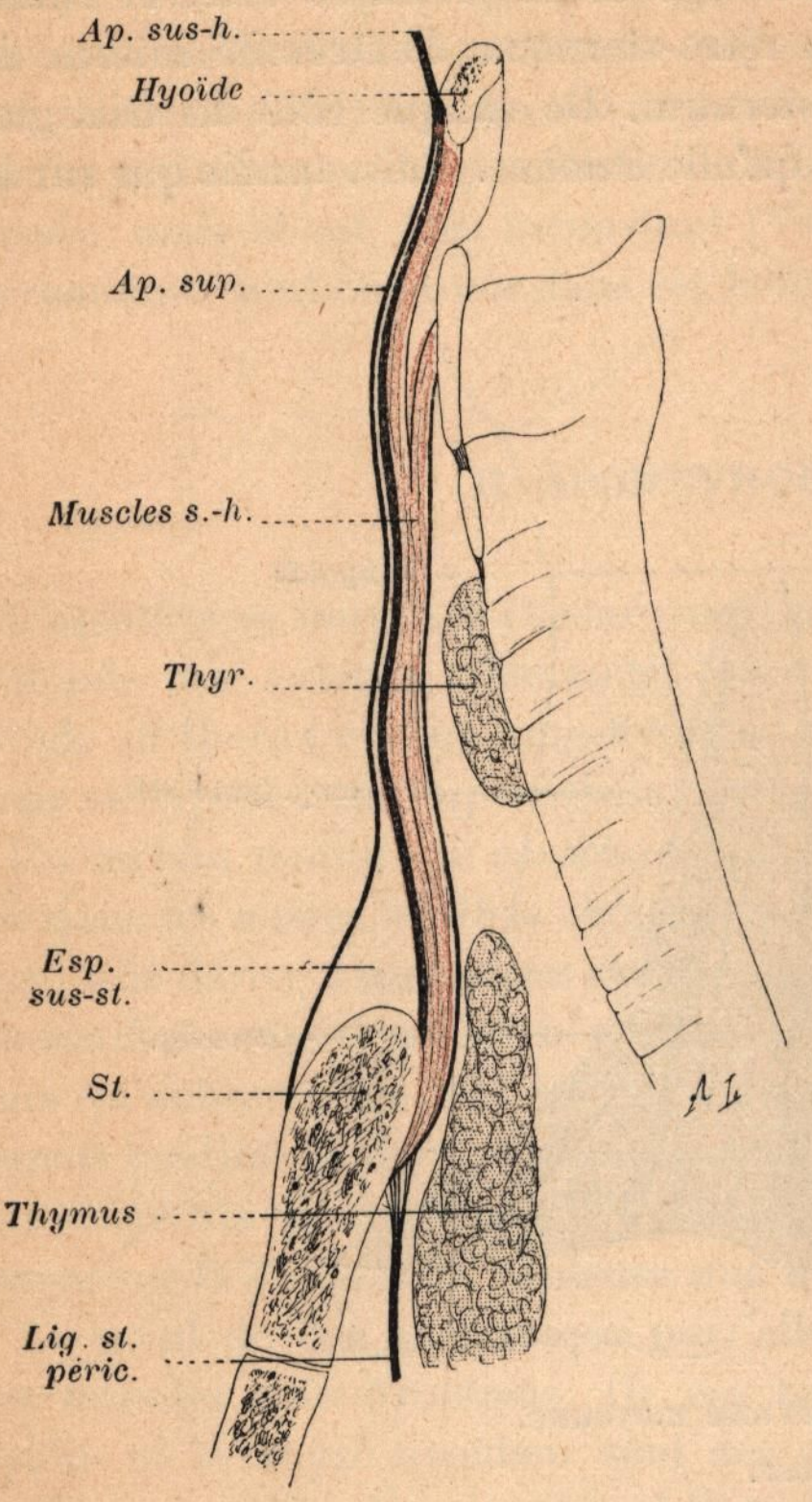

Fig. 265. — Aponévroses superficielle et moyenne en coupe verticale.

La coupe passe un peu en dehors de la ligne médiane. Un trait renforcé indique la lame prémusculaire.

Gegenbaur a montré (Ueber den Musculus omohyoideus, *Morphol. Jahrb.*, 1876) que l'aponévrose moyenne est un muscle cléido-hyoïdien rétrogradé et différencié en parties fibreuses et musculaires; unique chez les reptiles, anormalement unique chez l'homme, ce muscle s'est dissocié pour former les divers faisceaux sous-hyoïdiens; les vides se sont transformés en une aponévrose, dans l'épaisseur de laquelle on retrouve encore sur les parties latérales, entre la clavicule et le tendon de l'omo-hyoïdien, une lame tendineuse incorporée et quelquefois même des fibres musculaires.

Si telle est la *signification morphologique* de l'aponévrose, elle ne nous renseigne pas sur sa signification *fonctionnelle*, dans la forme où nous la trouvons chez l'homme. Cette fonction est double, musculaire et circulatoire.

Sa fonction musculaire consiste à maintenir dans leur direction naturelle les longs muscles sous-hyoïdiens, comme la gaine des droits de l'abdomen maintient le muscle qu'elle enferme; elle règle leur course dans ses coulisses et les empêche de faire des écarts quand ils se contractent, effet d'autant plus utile ici que le parcours des muscles est très long relativement à leur minceur, que l'omo-hyoïdien suit une ligne courbe et que les sterno-hyoïdien et thyroïdien n'ont au-dessous d'eux que le plan mobile et fuyant du conduit laryngo-trachéal.

Sa fonction circulatoire a été admirablement exposée par Bérard aîné (Mémoire sur un point d'anatomie et de physiologie du système veineux. *Archives de médecine*, 1830). Laissons d'abord de côté la suspension du péricarde qu'on lui a attribuée en partie. Il existe bien en effet un *ligament sterno-péricardique*, qui s'attache à la face postérieure de la poignée sternale sur la même ligne que l'insertion de l'aponévrose moyenne et quelquefois sur son feuillet postérieur; mais, outre que ce ligament est peu résistant, il appartient au système propre de suspension du péricarde, lequel est attaché au sternum et aux vertèbres; il n'est pas une dépendance de l'aponévrose, quand on tire sur celle-ci on ne soulève pas le péricarde.

C'est sur les veines de la base du cou que s'exerce l'action de l'aponévrose. Ces veines

traversent l'aponévrose dans des canaux fibreux, et comme celle-ci est fixée aux os de toute part, à l'hyoïde, à la clavicule, au sternum, les canaux sont naturellement tendus et les veines sont béantes à la coupe, comme les veines sus-hépatiques, les sinus prostatiques, utérins ou crâniens, les lacunes diploétiques, etc. Cette béance des veines augmente à chaque inspiration, parce que les os en s'écartant (1re côte, sternum, clavicule) tendent les aponévroses qui s'y fixent; il y a appel de sang; le cœur, pompe aspirante, va puiser le liquide nourricier jusque dans l'aisselle; la rigidité des membranes tendues neutralise la pression extérieure. « Par un mécanisme admirable, dit Bérard, c'est au moment où le vide se fait avec le plus d'énergie que les vaisseaux acquièrent ce surcroît de résistance à la pression atmosphérique. »

Ainsi les *veines sont béantes parce qu'elles sont intra-aponévrotiques*. Il en résulte qu'il y a une zone physiologique *d'aspiration*, sur toute la base du cou. Mais c'est aussi pathologiquement une *zone dangereuse*; la béance constante et l'appel inspiratoire favorisent

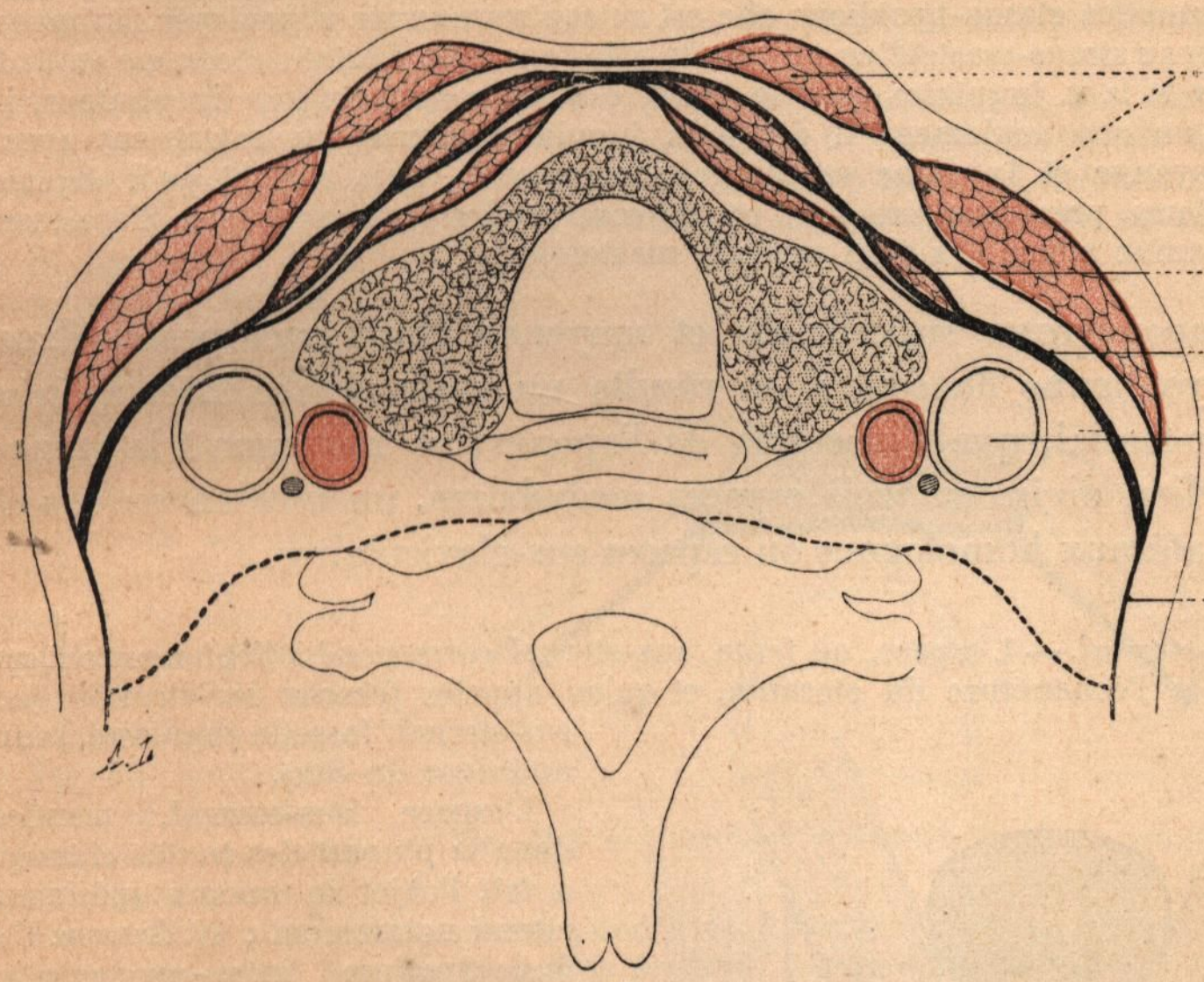

Fig. 266. — Gaines musculaires de l'aponévrose moyenne. — Coupe transversale passant par le milieu de la gl. thyr.

Un trait renforcé indique l'aponévrose moyenne. Schéma.

dans une plaie de cette région, les hémorragies rebelles, l'aspiration du pus et surtout le redoutable accident de l'entrée de l'air dans les veines.

Toutes les veines de la base du cou sont placées dans les mêmes conditions anatomiques et physiologiques; mais toutes ne sont pas dans les canaux de l'aponévrose moyenne. A cette aponévrose se rattachent : la terminaison des veines jugulaires antérieures et leur arcade anastomotique, celle des veines jugulaires externes plongeant dans le creux sus-claviculaire, la veine sous-clavière qui est d'abord adhérente à la gaine épaisse du sous-clavier avant de traverser l'aponévrose moyenne, soudée à ce niveau à cette même gaine, enfin la jugulaire postérieure et la vertébrale, quand ces veines se jettent dans la sous-clavière. La veine vertébrale est même béante sur toute sa longueur dans le canal des apophyses transverses et transmet l'appel inspiratoire jusque dans le diploé du crâne (Bérard, Franck). — Sur un plan postérieur se trouvent l'embouchure des jugulaires internes, les troncs veineux brachio-céphaliques et les veines thyroïdiennes, englobés dans les gaines des vaisseaux et de la trachée, et, par les attaches claviculaires de ces gaines, soumis aux mêmes dispositions circulatoires.

Quel est l'agent anatomique qui assure la tension de l'aponévrose moyenne et sa fonction circulaire; Richet a soutenu que c'était la contraction de l'omo-hyoïdien, et a longuement défendu son idée. Cette hypothèse, que je trouve encore dans Merkel, ne résiste pas aux objections suivantes :

1° L'omo-hyoïdien manque chez beaucoup d'animaux. — On a plusieurs fois constaté son

absence chez l'homme; — on l'a sectionné dans des opérations. Aucun état vasculaire particulier ne correspond à cette absence du muscle.

2° Sa contraction, par la communauté d'innervation motrice, ne peut être isolée de celle des autres muscles sus-hyoïdiens. Ils sont tous abaisseurs ou fixateurs de l'os hyoïde : ce sont des muscles digestifs et non respiratoires.

3° Comme il est aux extrémités de l'aponévrose, laquelle forme un plan courbe, sa contraction ne peut avoir qu'un effet, c'est d'appliquer l'aponévrose contre les parties profondes, par conséquent d'aplatir les veines et de fermer les canaux. Il est d'ailleurs sans action sur la lame prémusculaire, la plus forte de toutes.

Il faut revenir à l'opinion de Bérard. C'est l'élévation inspiratoire du thorax supérieur, c'est-à-dire son ascension en haut et en avant qui tend l'aponévrose et toutes les gaines vasculaires de l'orifice thoracique : on s'en rend facilement compte par quelques essais sur le cadavre. Je comparerai l'aponévrose moyenne à une voile de navire; dans l'expansion du thorax, elle se déploie et se dilate, et avec elle les vaisseaux qui la trouent; dans la contraction des muscles sterno-hyoïdiens, elle est au contraire serrée et reployée. Il faut aussi, je crois, accorder au sterno-mastoïdien un certain rôle dans cette dilatation, comme on l'admet pour le peaucier et la v. jugulaire externe. Dans son jeu comme muscle inspirateur, il est vraisemblable que non seulement il dilate la jugulaire interne en entraînant avec lui l'aponévrose moyenne et la gaine vasculaire sous-jacente, mais surtout qu'il déploie en avant la forte lame prémusculaire dont on ne comprendrait pas sans cela l'épaisseur et l'insertion à la gaine même des deux muscles mastoïdiens.

Les deux aponévroses superficielle et moyenne étant superposées dans la partie sous-hyoïdienne du cou, il en résulte un vaste espace inter-aponévrotique ou inter-fascial, que l'insertion de l'aponévrose moyenne à la gaine du sterno-mastoïdien divise en trois espaces secondaires, un médian ou sus-sternal, et deux latéraux homologues ou espaces sus-claviculaires.

1° *Espace sus-sternal.* — L'espace, ou fente, sus-sternal correspond à l'enfoncement qu'on voit au-dessus de l'échancrure du sternum, et qu'on appelle *fossette sus-sternale* (creux sus-sternal, fossette jugulaire, triangle antérieur du cou).

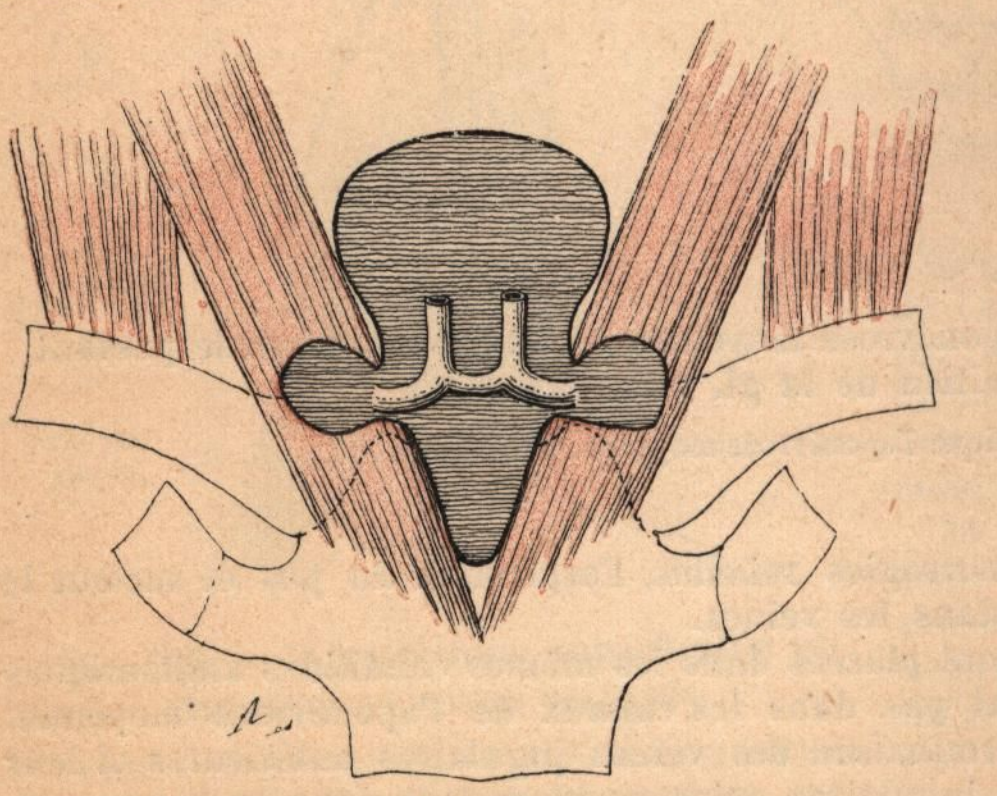

Fig. 267. — L'espace sus-sternal.

Injecté sur un nouveau-né et vu de face, avec ses deux culs-de-sac ; le sterno-mast. a été échancré. Au milieu, les veines jugul. ant. et leur arcade anastomotique.

L'espace sus-sternal, mentionné dans la plupart des traités classiques, a fait l'objet de travaux spéciaux. Je citerai notamment : W. Gruber, Ueber das Spatium intra-aponeuroticum sus-sternale, *Mémoires de l'Ac. de Saint-Pétersb.*, 1867 ; — Taguchi, Der suprasternale Spaltraum des Halses, *Arch. f. Anat.*, 1890, et Poulsen, dans son travail déjà indiqué,

C'est un sac fibreux, qui injecté fait bomber la fossette jugulaire et se dessine avec une forme générale quadrilatère; mais un examen plus attentif fait reconnaître qu'il se compose d'une cavité médiane, triangulaire, à sommet inférieur, flanquée à droite et à gauche d'une cavité accessoire ou diverticulum. La cavité centrale, dont la hauteur est de 2 à 3 cm., remonte par sa base jusqu'à la glande thyroïde, plus rarement jusqu'au niveau du cartilage cricoïde; ses bords suivent les bords internes des sterno-mastoïdiens, sa pointe s'avance sur la poignée sternale entre les tendons de ces muscles.

Sa paroi antérieure est constituée par l'aponévrose cervicale superficielle. Sa paroi postérieure n'est autre que la lame dense de l'aponévrose moyenne, que nous avons appelée prémusculaire et qui couvre les sterno-hyoïdiens ; comme cette lame s'insère sur les bords de la gaine des sterno-mastoïdiens, elle ferme la cavité par côté, et comme elle se fixe en bas à la lèvre postérieure de l'échancrure sternale, il s'ensuit que toute cette échancrure avec son ligament interclaviculaire est libre dans l'espace inter-aponévrotique. Merkel considère les

deux feuillets comme un dédoublement de l'aponévrose superficielle, et compare cette disposition à celle de l'aponévrose temporale au niveau de l'arcade zygomatique; mais je crois, avec Taguchi, qu'il y a bien là deux aponévroses différentes, car sur les enfants l'espace est relativement beaucoup plus grand, ce qui s'accorde mieux avec l'idée d'une soudure plus ou moins avancée.

A la cavité centrale est annexé de chaque côté et tout à fait en bas un diverticulum, le *cul-de-sac* de Gruber. Il s'étend horizontalement le long de l'extrémité de la clavicule, sur une longueur de 2 à 3 cm., derrière le faisceau sternal du sterno-mastoïdien qu'il dépasse rarement; on y introduit à peu près la dernière phalange du petit doigt. La communication entre les deux cavités est étroite et bordée en haut par une bride tendue : Gruber a donné le nom de *porte* à cet orifice.

Le sac médian de l'espace sus-sternal contient du tissu cellulaire, de la graisse, les veines jugulaires antérieures et leur arc veineux anastomotique, quelquefois deux ou trois ganglions lymphatiques (g. lymph. superficiels du cou). Dans les culs-de-sac passe la partie horizontale des veines jugulaires antérieures se dirigeant vers les sous-clavières; une fois sur cinq, il y a des ganglions.

L'injection de l'espace sus-sternal remplit successivement le sac central et ses cavités accessoires; elle ne passe pas dans le médiastin, le feuillet postérieur étant une barrière assez forte pour l'arrêter. Ce n'est donc pas une complication à redouter en cas d'abcès; au contraire la paroi antérieure du sac et surtout celle des culs-de-sac est relativement faible, de là l'ouverture à la peau, mais de là aussi des fusées faciles dans la gaine du sterno-mastoïdien ou dans l'espace sus-claviculaire superficiel, et réciproquement.

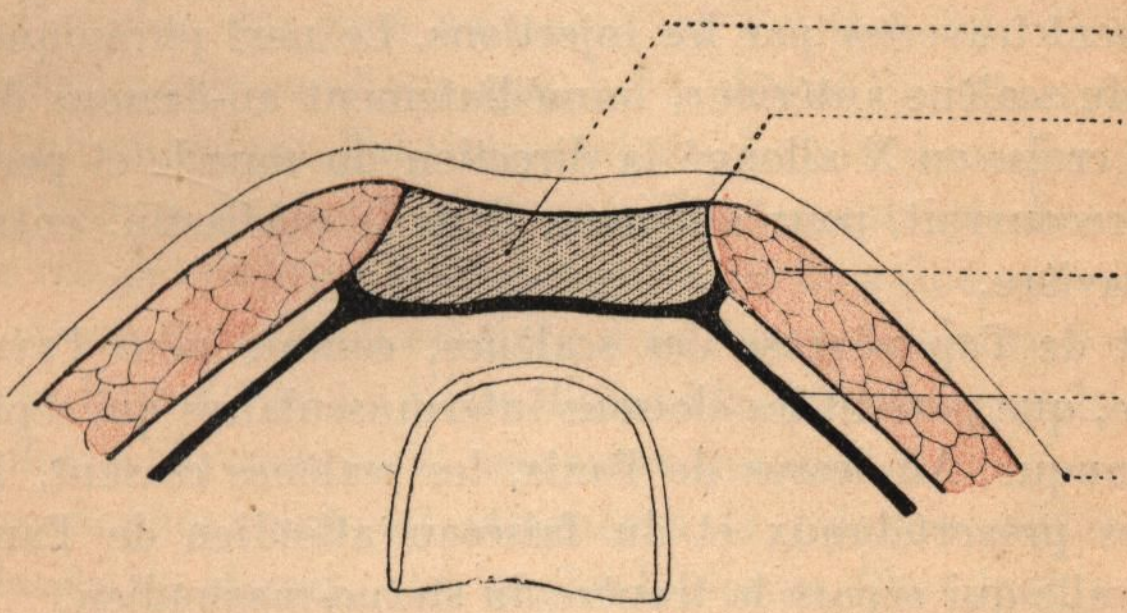

FIG. 268. — L'espace sus-sternal, vu en coupe transversale.

2° *Espace sus-claviculaire inter-aponévrotique.* — Cet espace est compris entre l'aponévrose superficielle, ordinairement mince, qui se fixe au bord antérieur de la clavicule, et l'aponévrose moyenne dense et tendineuse qui se fixe au bord postérieur. Il correspond à la fossette extérieure sus-claviculaire (le *creux sus-claviculaire* est sur un plan plus profond, derrière l'aponévrose moyenne); limité par le tendon omo-hyoïdien en haut, la clavicule en bas, dans ce triangle que Richet appelle omo-claviculaire, il déborde en dedans ce triangle et s'avance sous le sterno-mastoïdien jusqu'à la limite de l'espace sus-sternal. L'espace sus-claviculaire superficiel est étroit dans le sens antéro-postérieur. On y trouve une nappe adipeuse, deux ou trois ganglions inconstants, l'artère et la veine scapulaires supérieures qui longent la clavicule, et la veine jugulaire externe qui perfore les deux aponévroses pour s'aboucher dans la sous-clavière.

Les abcès de cet espace ne pénètrent pas en arrière dans le creux sus-claviculaire, en raison de la résistance que leur oppose l'aponévrose moyenne; ils traversent facilement la lame superficielle beaucoup plus faible. On conçoit la possibilité de fusées périphériques, en bas excepté; en dehors, on arrive vers l'omoplate avec l'omo-hyoïdien et les vaisseaux sus-scapulaires; en haut dans le triangle omo-trapézien (de Richet); en dedans sous la face postérieure du sterno-mastoïdien avec sa gaine facilement perforable et au contact du cul-de-sac sus-sternal, également mal protégé et envahi sans peine dans les injections artificielles.

III. APONÉVROSE PROFONDE

L'aponévrose *profonde* ou *prévertébrale* recouvre les muscles postérieurs du cou proprement dit, muscles qui sont immédiatement appliqués contre la colonne vertébrale et répartis en deux groupes : un groupe interne qui comprend les droits antérieurs et le long du cou, un groupe externe constitué par les scalènes.

[*CHARPY.*]

L'aponévrose est divisée en deux loges, correspondant à ces deux groupes. La loge interne s'étend en hauteur de la base du crâne à la troisième vertèbre dorsale, en largeur du ligament vertébral antérieur aux tubercules antérieurs des apophyses transverses. Elle contient et applique contre la colonne osseuse les muscles prévertébraux, muscles qui par leur disposition dans l'axe du corps et leur innervation spinale sont tout à fait comparables aux muscles sous-hyoïdiens. Le grand sympathique est engainé dans un dédoublement de ce feuillet ou d'autres fois appliqué contre lui par une lame celluleuse. La loge externe allongée en fuseau est la gaine des scalènes et comme eux se fixe aux tubercules antérieurs et postérieurs des apophyses transverses. Elle est dédoublée entre les muscles pour laisser passer les nerfs cervicaux qui sortent des trous de conjugaison avec de nombreuses veines. Chacune des enveloppes se prolonge comme les muscles jusqu'à leurs insertions costales; sur la première côte, la gaine du scalène antérieur s'unit à celle du sous-clavier pour entourer la veine sous-clavière. Elle est assez mince dans toute sa partie inférieure et se laisse facilement traverser par les injections. Le nerf phrénique est contenu dans la gaine du scalène antérieur, immédiatement au-dessous de son feuillet superficiel; il croise en X allongé la direction du muscle et perfore en bas le feuillet qui le recouvrait, pour s'engager dans le médiastin, entre l'artère et la veine sous-clavière.

C'est de l'aponévrose des scalènes, comme nous l'avons vu, de son bord externe, que partent les cloisons intermusculaires qui séparent le cou antérieur de la nuque, Au-dessus de l'axis, les scalènes cessant, la cloison émane des muscles prévertébraux et du faisceau atloïdien de l'angulaire pour gagner l'intervalle qui sépare le trapèze du sterno-mastoïdien.

Fawcett (*Edinb. med. Journal*, 1896) a bien montré que l'aponévrose prévertébrale est la partie cervicale d'une gaine commune qui limite la face interne de la cavité générale du corps, et qui porte ailleurs les noms de fascia endothoracique, f. transversalis, f. pelvien. Seulement, au cou, la forme tubulaire s'est perdue. Cette aponévrose et les muscles qu'elle tapisse appartenant à la paroi ou somatopleure, alors que les gros troncs vasculaires naissent dans le feuillet viscéral de la splanchnopleure, l'artère sous-clavière, contenue d'abord à l'intérieur de la cavité que ferme l'aponévrose, doit perforer cette dernière de dedans en dehors pour parvenir au membre thoracique. C'est ce qu'elle fait, au côté interne du muscle scalène antérieur.

A l'étude des aponévroses antérieures du cou se rattache celle de la gaine viscérale et de la gaine vasculaire, bien qu'au fond ces deux gaines aient une individualité propre et ne contractent avec les aponévroses voisines que des rapports d'insertion ou d'adhérence.

Gaine viscérale. — La gaine viscérale est un étui lamelleux mince, mais assez dense, qui entoure la trachée et l'œsophage; elle les sépare en avant de l'aponévrose moyenne, en arrière de l'aponévrose profonde. Les auteurs allemands la décrivent sous le nom de *tunique adventice* (Voy. Tube digestif : *Pharynx et œsophage*).

Dans le sens transversal, on voit sur la coupe qu'elle est demi-cylindrique. Elle enveloppe l'œsophage et la trachée à la fois et ne s'interpose pas entre eux;

ces deux organes sont séparés par un tissu cellulaire qui leur permet de glisser l'un sur l'autre et ne se condense qu'en une mince adventice; la glande thyroïde faisant corps avec la trachée, l'enveloppe lamelleuse passe en avant de la glande, de sorte qu'à ce niveau les trois organes sont dans un fourreau commun. On ne confondra pas la gaine viscérale ou *gaine lamelleuse* avec les *tuniques fibreuses* propres de la trachée ou de l'œsophage, ni avec la capsule de la glande thyroïde; celle-ci notamment adhère intimement au parenchyme glandulaire, tandis que la gaine se dissèque et s'isole; elle est d'ailleurs séparée de la capsule par les artères et veines thyroïdiennes.

La gaine viscérale ne commence pas réellement avec la trachée; elle s'étend sur toute la face postérieure du pharynx jusqu'au crâne, seulement elle ne prend sa forme en étui qu'à partir de l'extrémité inférieure du larynx. Elle se prolonge en bas dans les médiastins. La partie antérieure, qui couvre la trachée, englobe dans son épaisseur les grosses veines thyroïdiennes inférieures et le tronc veineux brachio-céphalique gauche; ce feuillet arrive jusqu'au péricarde qui enveloppe l'origine des gros vaisseaux et s'unit à lui, d'où le nom de *lame thyro-* ou *cervico-péricardique* que lui a donné Richet; c'est probablement cette union qui provoque l'abaissement du larynx dans l'inspiration. A son entrée dans le thorax, la gaine n'est pas directement attachée au squelette antérieur, mais elle se continue latéralement avec la gaine vasculaire des jugulaires internes, et comme celle-ci est fixée à la face postérieure de la clavicule, l'élévation inspiratoire de cet os dilate d'abord le sinus des jugulaires, puis secondairement les plexus thyroïdiens et les troncs innominés.

La gaine trachéo-œsophagienne est attachée à la colonne vertébrale par deux fortes lames placées de champ, aux angles latéraux. C'est bien à tort que Sebileau (Aponévrose du cou, *Soc. anat.*, 1888), réunissant les gaines viscérale et vasculaire sous le nom d'aponévrose transverse, les fait s'insérer à l'aponévrose moyenne; car c'est une loi que, sur toute sa longueur, le tube digestif est suspendu à la colonne vertébrale. Ces lames d'attache, ou *cloisons sagittales*, dont la direction est antéro-postérieure ou oblique suivant leur état de tension ou de relâchement, et aussi suivant les régions, sont fixées en arrière sur l'aponévrose prévertébrale; en avant, par des faisceaux bifurqués, aux angles de la trachée, de l'œsophage et de la glande thyroïde. Elles se prolongent sur les côtés du pharynx jusqu'à la base du crâne; pour le constater, il suffit sur un cou sectionné en travers de passer le doigt le long de la colonne vertébrale; on arrivera, en décollant le tissu celluleux, jusqu'à l'apophyse basilaire et on sentira qu'on est arrêté de chaque côté par deux cloisons résistantes, qui vont se rapprochant de bas en haut et conduisent dans un cul-de-sac. A la partie inférieure du cou, l'artère thyroïdienne inférieure et l'artère vertébrale sont engainées dans ces cloisons.

De cette disposition résulte un long espace celluleux, l'*espace rétro-viscéral* ou *prévertébral*, limité en avant par le pharynx et l'œsophage recouverts de leur gaine, en arrière par la colonne vertébrale avec ses muscles et son aponévrose prévertébrale, latéralement par les cloisons sagittales. Il forme une nappe de glissement pour les mouvements d'ascension et de descente du tube digestif. Dans sa partie supérieure, au niveau de la troisième cervicale, se trouvent les ganglions rétro-pharyngiens.

Si, à travers le pharynx ou à travers l'apophyse basilaire, on injecte cet espace, l'injection descend jusqu'au médiastin postérieur (Soltmann). C'est un chemin qu'ont souvent suivi les abcès d'origine vertébrale.

[*CHARPY.*]

Escat a donné récemment une description complète de l'espace rétro-pharyngé. (Escat, l'Aponévrose de la cavité naso-pharyngienne. *Presse médicale*, 1895; — elle est plus correcte dans les *Archives medic. de Toulouse*, 1895.)

2° **Gaine vasculaire.** — On ne comprend pas que plusieurs auteurs s'évertuent encore à nier l'existence d'une gaine vasculaire et à soutenir que la carotide et la jugulaire interne sont plongées simplement dans le tissu cellulaire inter-aponévrotique Il y a une gaine parfaitement insoluble ; il serait étrange qu'il n'y en eût pas au cou, alors qu'on en trouve partout le long des membres (Voy. Bize. Les gaines vasculaires. *Th. de Toulouse*, 1896).

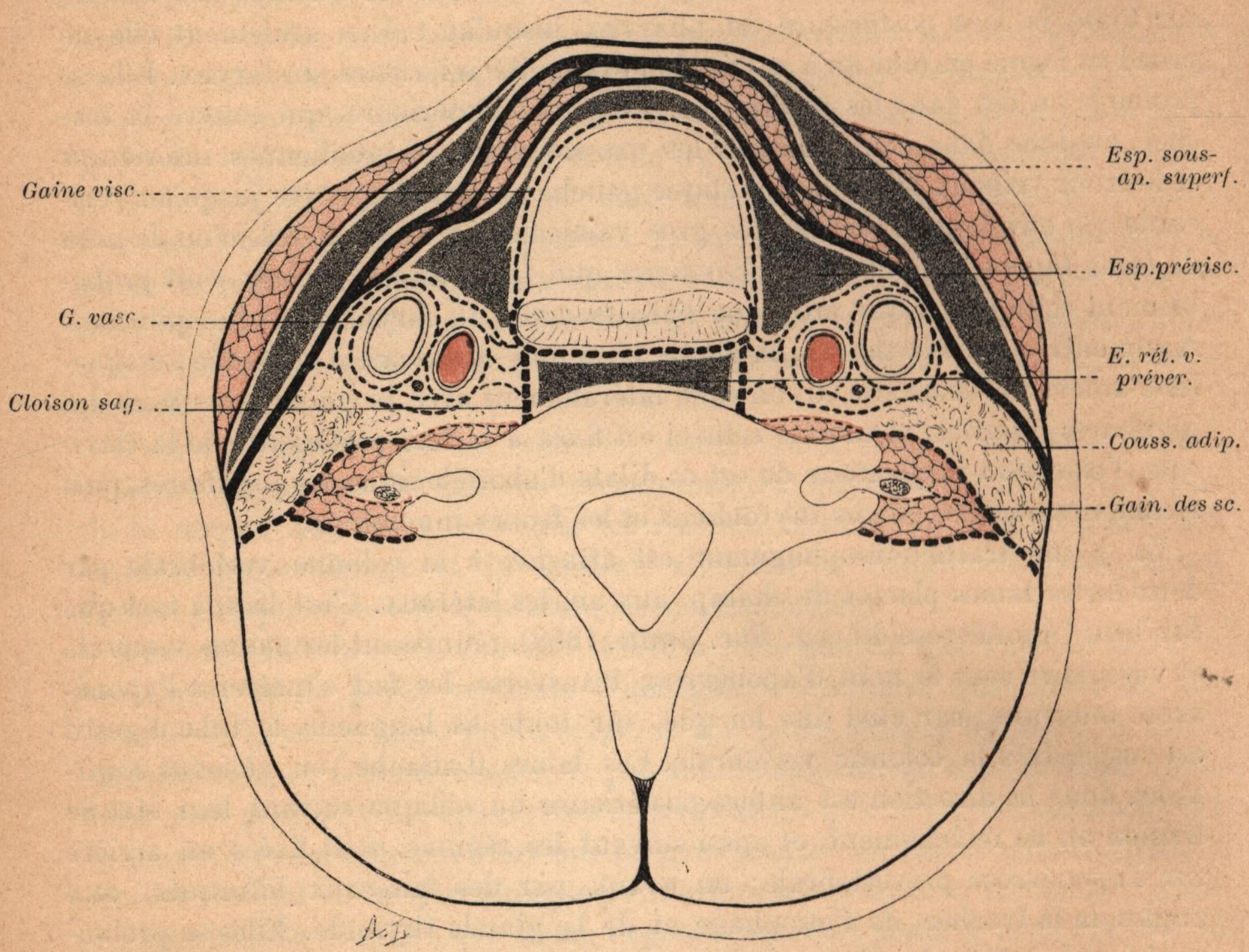

Fig. 269. — Les espaces inter-aponévrotiques, vus en coupe et supposés injectés.

La gaine viscérale, la gaine vasculaire, les cloisons sagittales et l'aponévrose profonde sont figurées par une ligne à traits discontinus ; l'aponévrose moyenne par un trait plein, renforcé. — Coupe passant immédiatement au-dessous du larynx.

C'est un fourreau lamelleux englobant les deux vaisseaux et le nerf pneumogastrique. Il y a d'abord une gaine commune, de forme ovalaire en sens transversal, dans l'épaisseur de laquelle, ou sous laquelle, il n'est pas rare de trouver la branche descendante de l'hypoglosse ; puis des étuis lamelleux pour chacun de ces trois organes. L'étui artériel est le plus lâche, ce qui s'explique par les pulsations de l'artère ; il a derrière lui la gaine étroite du pneumogastrique qui lui est toujours attaché, car chez l'embryon, dont la veine jugulaire est très en dehors, le nerf est déjà satellite de l'artère. L'étui veineux est beaucoup plus dense et moins extensible, et par conséquent aussi la partie qui le

sépare de l'étui artériel (*septum vasorum*). Langenbeck a insisté il y a longtemps sur l'importance chirurgicale de cette cloison, qui s'étend depuis la base du crâne, où elle s'insère au rocher, jusqu'à la sous-clavière. On injecte facilement l'étui veineux sur toute sa longueur ; on obtient alors une tumeur longue, étroite et régulière (Poulsen).

La gaine vasculaire n'est pas isolée, malgré son autonomie anatomique et fonctionnelle. Elle est unie en dedans à la gaine viscérale, surtout à sa lame d'attache vertébrale ; elle est surtout unie en dehors à l'aponévrose moyenne qui passe au-devant d'elle ; il semble parfois qu'on la voie rattachée à l'aponévrose prévertébrale. Ces adhérences périphériques empêchent ordinairement les injections, comme les abcès de la gaine, de passer facilement dans le médiastin antérieur ; ces derniers s'ouvrent plutôt dans la région carotidienne supérieure.

L'adhérence la plus importante est celle que contracte, par sa face antéro-externe, l'étui veineux avec l'aponévrose moyenne, car celle-ci se déployant dans la contraction du sterno-mastoïdien attire à elle la gaine vasculaire et dilate la veine jugulaire interne. C'est donc là une nouvelle forme de la production du vide et de l'appel sanguin dans la respiration. A l'entrée du thorax, la gaine entourant la fin de la jugulaire et de la sous-clavière et l'origine des troncs veineux brachio-céphaliques cesse de se fixer à l'aponévrose moyenne ; elle s'attache par des prolongements lamelleux à la face postérieure de la clavicule et bénéficie dès lors de l'expansion thoracique inspiratoire. Quant à celle de l'artère carotide, elle se continue avec la gaine de la crosse aortique.

C'est en dehors de la gaine vasculaire que se trouve le *coussinet adipeux* du cou, que Merkel assimile à la boule de Bichat, en raison de sa forme définie et de son apparition embryonnaire précoce. Il occupe l'espace compris entre le sterno-mastoïdien, le trapèze, la cloison intermusculaire et la gaine vasculaire (fig. 269) ; on y trouve, quelquefois dans une loge lamelleuse, la chaîne des ganglions lymphatiques profonds. Comme ce coussinet disparaît presque complètement dans l'amaigrissement, il me paraît difficile d'en faire un véritable organe adipeux.

Entre l'aponévrose moyenne en avant, la gaine viscérale et la gaine vasculaire en arrière, est un espace celluleux, l'*espace préviscéral*. Cet espace, qui contient un peu de graisse et quelques ganglions profonds, est bien fermé en avant par l'aponévrose moyenne ; mais l'injection qu'on y pousse envahit facilement sur le côté et en arrière la gaine artérielle lâche, elle s'étend en haut jusqu'au cartilage thyroïde, elle fuse en bas, jusqu'au médiastin antérieur, difficilement toutefois à cause des attaches des gaines à l'ouverture thoracique. Il en est de même pour les abcès.

Comme ceux du tube digestif et de la trachée, les appareils suspenseurs de la plèvre et du péricarde prennent leur insertion fixe sur la colonne vertébrale, et notamment sur l'aponévrose profonde qui couvre les premières dorsales ; l'étude de ces appareils se rattache logiquement à celle du sac pleural et du sac péricardique (Voy. sur ce point : Soulié. Article « Péricarde », dans l'*Angéiologie*).

De la confluence des aponévroses et des gaines à l'ouverture supérieure du thorax, il résulte que celle-ci est partiellement rétrécie et fermée sur sa périphérie. Quelques auteurs (Deville, Bourgery et en partie Luschka) ont vu dans cette disposition une véritable cloison de séparation, le *diaphragme cervical* ou *cervico-thoracique*. Mais outre qu'il y a au centre de larges trous ou espaces

celluleux où passent la plèvre, le thymus, les gros troncs artériels et la trachée avec l'œsophage, même la cloison périphérique ne peut recevoir le nom de diaphragme, étant donné qu'elle se compose de la juxtaposition de lames très différentes comme structure et comme fonction. Elle comprend en effet : en avant les insertions sternale et claviculaire de l'aponévrose moyenne, latéralement la gaine vasculaire; en arrière la gaine viscérale avec ses lames d'attache et l'appareil musculaire et fibreux qui soutient le sommet de la plèvre.

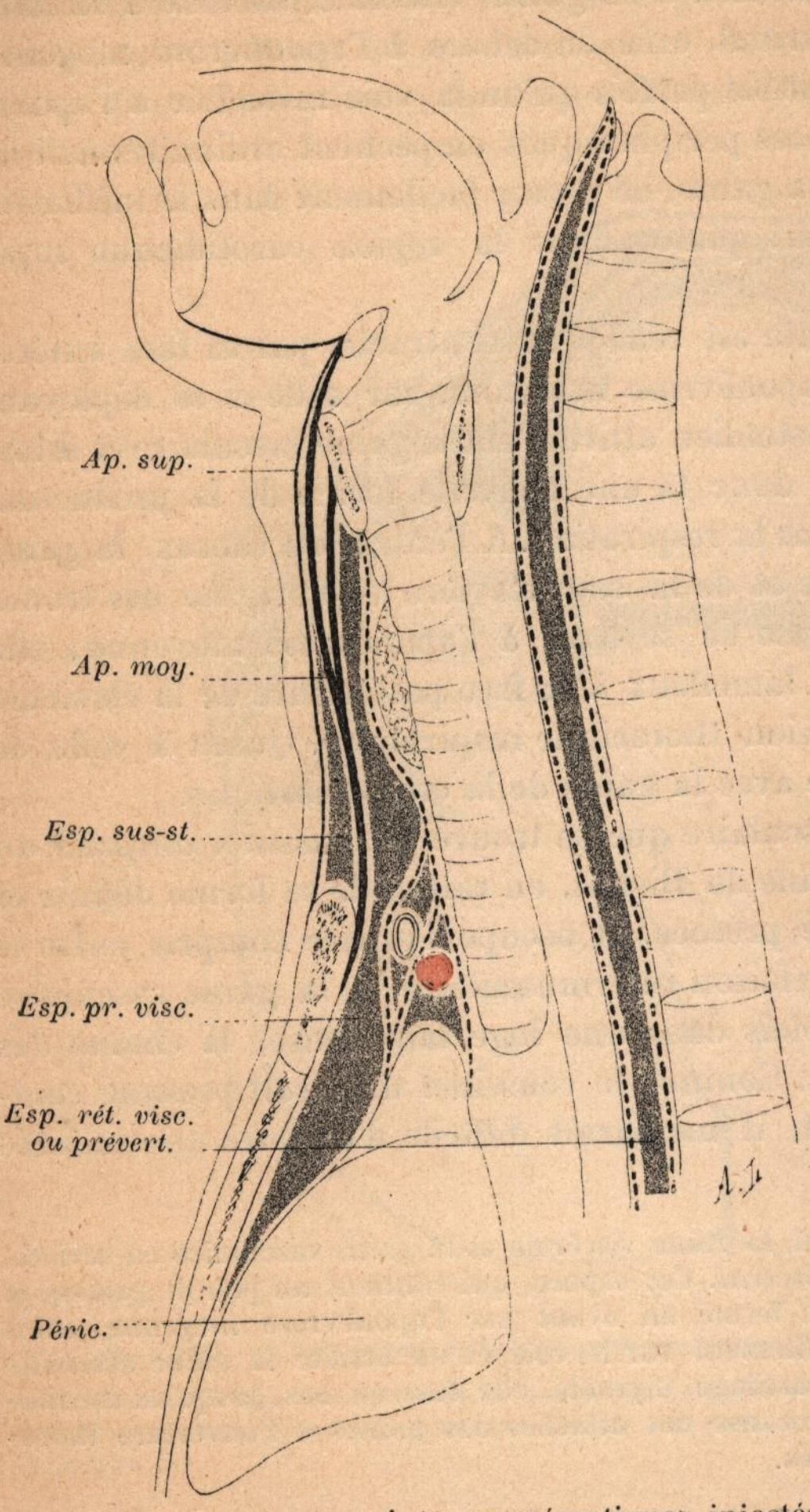

Fig. 270. — Les espaces inter-aponévrotiques injectés et vus en coupe longitudinale.

Arrivés au terme de notre description de la région antérieure du cou, nous voyons que les aponévroses ferment partiellement ou complètement des loges multiples, de nature diverse, et en grande partie indépendantes. Nous ne pouvons que les indiquer dans leur ensemble; leur étude appartient à l'anatomie topographique.

Il y a d'abord les trois creux, parotidien, sous-maxillaire et sus-claviculaire; les deux premiers communiquant avec le pharynx et la bouche, le troisième avec l'aisselle.

En second lieu les gaines : les gaines musculaires, surtout celles du trapèze et des scalènes; la gaine des vaisseaux et la gaine viscérale.

En troisième lieu, les espaces ou nappes celluleuses compris entre les aponévroses ou entre des fascias lamelleux équivalant à des aponévroses. Ces espaces sont : l'espace sous-cutané entre le fascia superficialis de la peau et l'aponévrose superficielle, dédoublé dans certains points par l'interposition du peaucier; — l'espace sous-aponévrotique superficiel, qui s'étend sous le sterno-mastoïdien et dans la région sus-claviculaire; il est pair et de chaque côté occupe presque toute la partie latérale du cou; — enfin, au milieu, trois espaces impairs superposés : l'espace sus-sternal, indépendant du précédent, mais en communication pathologique facile avec lui; l'espace prévisceral, qui est sous l'aponévrose moyenne, en avant de la trachée et des gros vaisseaux; et l'espace rétro-viscéral ou prévertébral.

RÉGION POSTÉRIEURE DU COU

Les aponévroses de la région postérieure du cou ou nuque ont une disposition des plus simples; elles ne présentent d'ailleurs qu'un faible intérêt chirurgical.

Les muscles sont disposés suivant quatre zones concentriques et délimitent entre eux trois espaces celluleux. Chaque muscle est enveloppé d'une gaine épaisse ou mince; les plus fortes sont les feuillets dorsaux du splénius, de l'angulaire et du transversaire épineux. Les couches musculaires sont elles-mêmes isolées et séparées en deux moitiés droite et gauche : sur le côté, par les cloi-

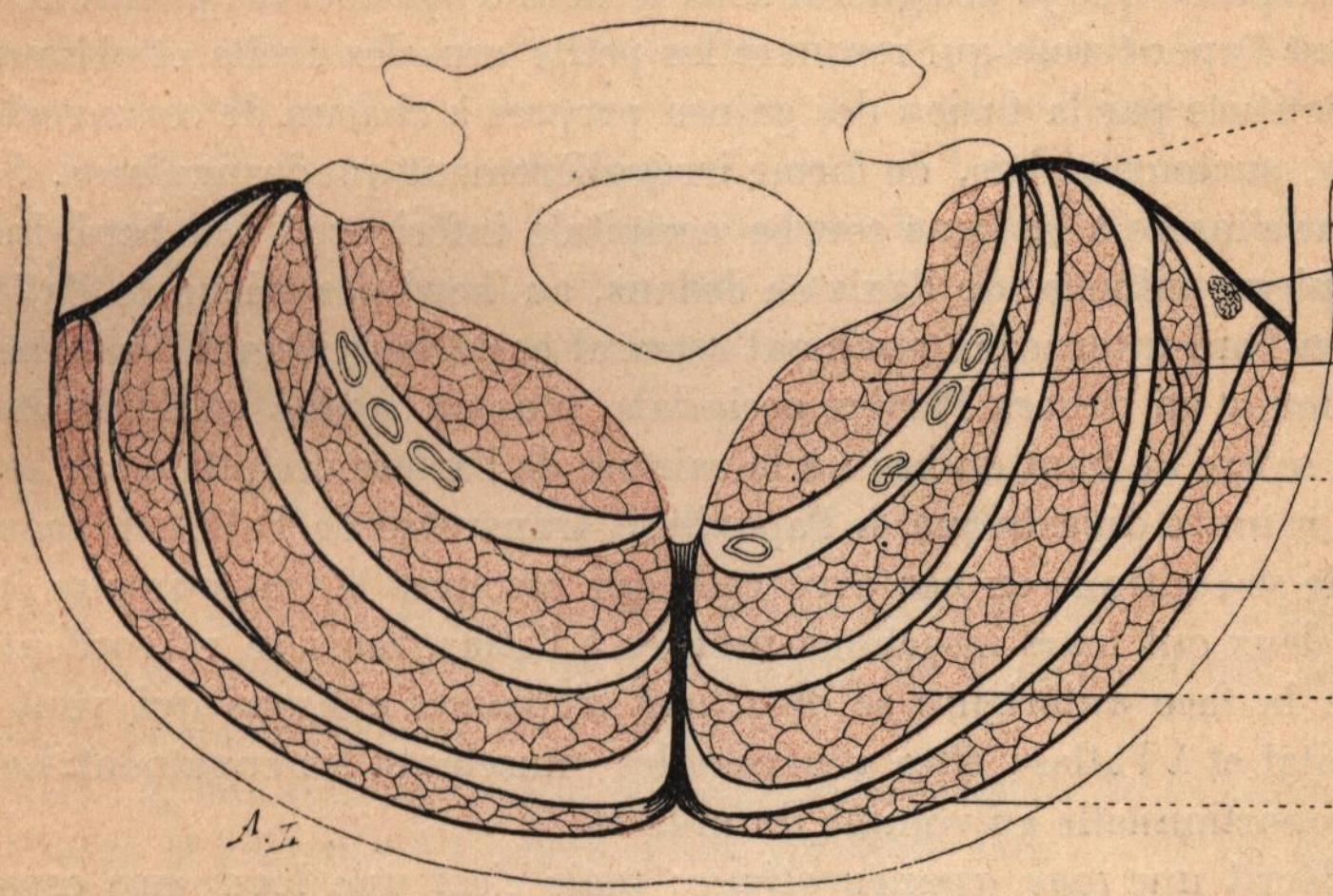

Fig. 271. — Aponévroses cervicales postérieures.
Coupe transversale de la nuque, vers la 6e vertèbre cervicale

sons qui s'étendent des scalènes à l'aponévrose superficielle, sur la ligne médiane par le puissant *ligament cervical postérieur*.

En ne rappelant ici que les masses musculaires principales, on voit que la première couche est formée par le trapèze et la seconde par le splénius et l'angulaire. L'aponévrose qui recouvre la partie supérieure du trapèze n'est pas très forte; elle est suppléée par un tégument épais, à pannicule adipeux dense comme celui du cuir chevelu ou de la paume de la main, avec un fascia superficialis adhérent à la gaine musculaire. J'ai presque toujours trouvé des ganglions lymphatiques en avant, entre l'angulaire et le trapèze, derrière la cloison intermusculaire.

La troisième couche est celle des complexus. Entre ces muscles et le splénius, dans le deuxième espace, on rencontre un plexus veineux, et tout à fait en haut la partie horizontale de l'artère occipitale. — La quatrième couche comprend le transversaire épineux, plus haut les droits et obliques de la tête. Le feuillet qui recouvre la face dorsale du transversaire est ordinairement bien marqué; il s'insère des apophyses transverses aux apophyses épineuses et non plus au raphé. Le troisième espace, entre les complexus et le transversaire, est occupé par les veines jugulaires postérieures et par un énorme plexus veineux (Fou-

cher) qui forme une véritable nappe vasculaire; ce plexus reçoit les grosses veines perforantes par lesquelles il est en communication, à travers le transversaire épineux, avec les plexus extra-rachidiens postérieurs.

Bezold a constaté que des injections de gélatine, poussées à travers l'apophyse mastoïde et la rainure digastrique, fusent en arrière le long de l'artère occipitale et remplissent les trois espaces que j'ai mentionnés. Le plus envahi est l'espace profond; la nappe descend jusqu'à la 2e vertèbre dorsale et s'étend en largeur du ligament cervical postérieur au sommet des apophyses transverses. Les abcès d'origine mastoïdienne peuvent suivre un trajet analogue.

Plus récemment Trolard a appelé l'attention sur un plan aponévrotique de la région sous-occipitale que je désignerai sous le nom d'*aponévrose profonde de la nuque*. C'est l'aponévrose qui recouvre les petits muscles droits et obliques, et qui est constituée par la fusion des gaines propres à chacun de ces muscles. Elle est dense, surtout en bas, de forme irrégulièrement quadrangulaire. Son bord supérieur s'insère à la ligne courbe occipitale inférieure; son bord inférieur, à l'apophyse épineuse de l'axis en dedans, au bord postérieur de l'atlas, en dehors; son bord interne, au ligament cervical postérieur. Quant à son bord externe, que longe en dehors l'artère occipitale, plus ou moins englobée dans ses travées, il se fixe de haut en bas : à la rainure de l'artère occipitale, au bord interne de la rainure digastrique, à l'apophyse transverse de l'atlas. L'aponévrose profonde se continue en bas avec celle qui recouvre le transversaire épineux ; toutes deux ont leurs insertions propres à l'atlas, mais se raccordent à la surface. De la face antérieure se détachent d'épaisses cloisons qui vont se fixer à l'occipital et à l'atlas; elles séparent les muscles et les engaînent. Leur densité est proportionnelle au volume du muscle.

Trolard a décrit une *loge aponévrotique*; mais c'est une loge sans espace libre, étroitement occupée par les muscles et leurs enveloppes et du tissu adipeux de remplissage.

Voy. : Trolard, La loge aponévrotique des muscles profonds de la nuque. *Journ. de l'Anatomie*, 1898. — Bezold, Ein neuer Weg f. Ausbreit.... *Deutsche medic. Wochensch.*, 1881.

CHAPITRE CINQUIÈME

MUSCLES DU THORAX

RÉGION ANTÉRO-LATÉRALE

La région antéro-latérale du thorax est formée par quatre muscles : le *grand pectoral*, le *petit pectoral*, le *sous-clavier* et le *grand dentelé*. Tous ces muscles naissent de la cage thoracique et vont se terminer sur le squelette du membre supérieur, soit sur les éléments de la ceinture scapulaire, soit sur l'humérus. Ils appartiennent donc en réalité à la musculature du membre supérieur et c'est seulement pour obéir à l'usage que nous les décrivons avec les muscles du tronc.

GRAND PECTORAL. — **M. pectoralis major.**

Muscle large, aplati et rayonné, le grand pectoral, situé à la partie antéro-supérieure du thorax, s'étend de la clavicule, du sternum et des six premières côtes à la partie supérieure de l'humérus.

Il naît : 1° des *deux tiers internes du bord antérieur de la clavicule*, épaissi à ce niveau et présentant l'aspect d'une véritable face ; — 2° de *la face antérieure du sternum*, dans la moitié correspondante ; — 3° de *la face antérieure des six premiers cartilages costaux et de l'extrémité antérieure de la sixième côte* ; — 4° du bord supérieur *de l'aponévrose du grand droit de l'abdomen*.

Les origines claviculaires se font par de très courtes fibres aponévrotiques et par implantation directe des fibres charnues. — Les origines sternales se font par des fibres tendineuses parallèles à l'os et lui adhérant intimement sur presque toute leur étendue; ces fibres s'entrecroisent au niveau de la ligne médiane avec celles du côté opposé, formant ainsi, en avant du sternum, un véritable raphé aponévrotique de largeur variable; chez les individus très musclés le raphé est réduit au minimum, et les deux courbes à concavité externe, qui limitent en dedans le corps charnu, deviennent tangentes vers la partie moyenne du sternum. — Les origines chondro-costales se font de la façon suivante (Voy. fig. 275) : du premier cartilage costal on voit se détacher une languette charnue aplatie, dont la ligne d'origine, oblique en bas et en dedans, se prolonge souvent sur l'aponévrose d'enveloppe du premier intercostal interne. Les origines sur le deuxième et le troisième cartilage costal se font par de petits faisceaux aplatis qui s'attachent sur la face antérieure de ces cartilages, tout près du sternum. La quatrième languette, qui naît du bord supérieur du quatrième cartilage costal, est plus volumineuse que les précédentes. Elle le cède cependant en volume aux cinquième et sixième qui se détachent, la première de toute l'étendue du cartilage costal, la deuxième du cartilage et

de la portion antérieure de la sixième côte. Ces deux dernières languettes sont souvent renforcées par de petits faisceaux charnus nés de l'aponévrose du quatrième et du cinquième espace intercostal. — L'origine sur la gaine aponévrotique du grand droit antérieur se fait par un faisceau charnu assez mince.

La disposition des faisceaux costaux est assez variable. Les faisceaux supérieurs font assez souvent défaut. Les faisceaux inférieurs sont beaucoup plus constants.

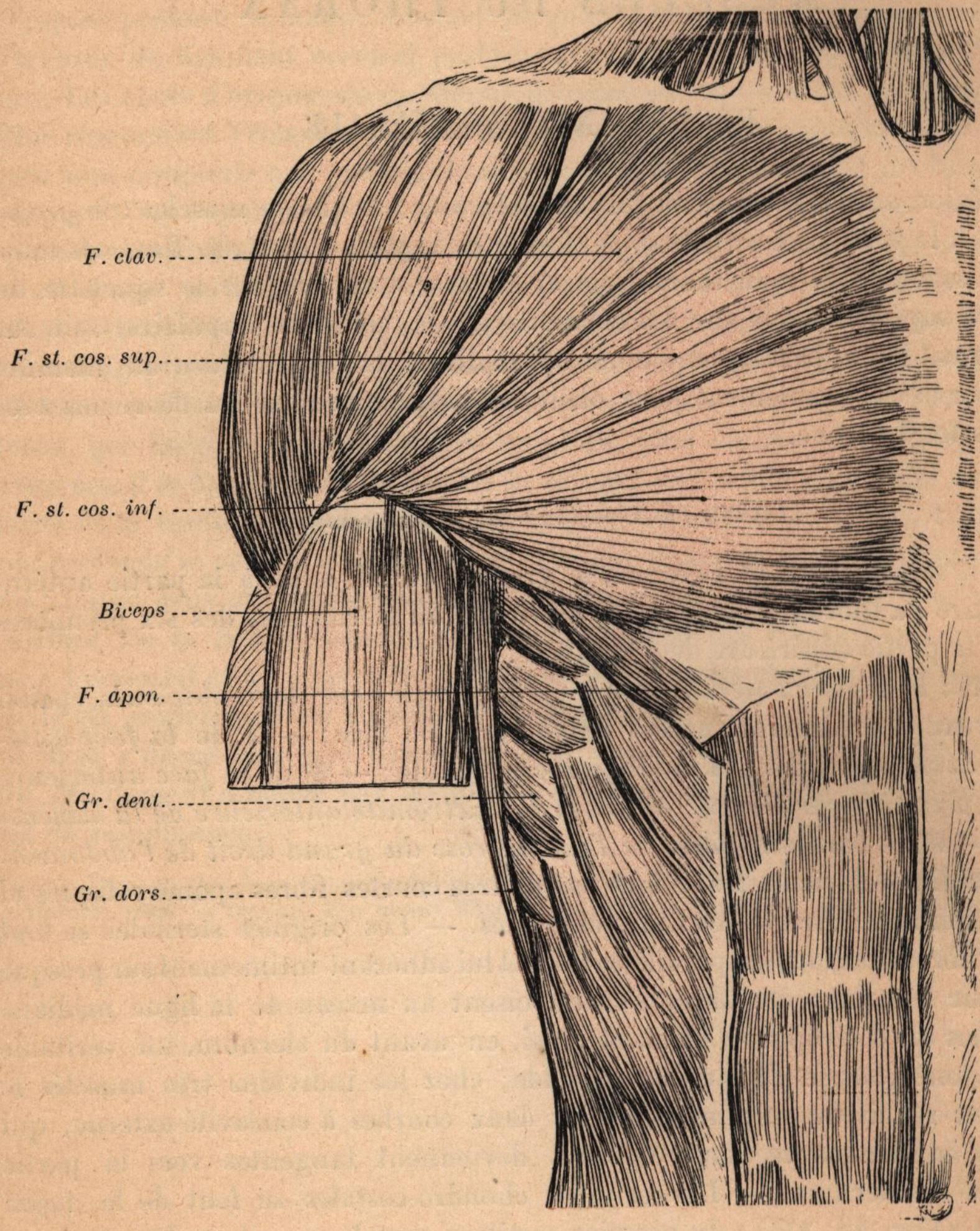

Fig. 272. — Grand pectoral.

Il n'est pas rare de les voir se dédoubler ou plutôt se diviser en deux couches superposées. Chez quelques sujets, les insertions sur l'aponévrose intercostale externe se multiplient au niveau du quatrième et du cinquième espace intercostal.

Parties de ces origines, dont l'ensemble représente une courbe à concavité externe, les fibres charnues constituent un corps musculaire qui, d'abord large et étalé, se rétrécit et devient plus épais en se portant en dehors.

Ce corps musculaire peut se décomposer en trois portions : claviculaire, sterno-costale supérieure et sterno-costale inférieure. La portion *supérieure* ou *claviculaire*, formée par les fibres naissant de la clavicule, se dirige en bas et en dehors, passe en avant de la portion sterno-costale supérieure et se jette sur un tendon aplati. Celui-ci continue le trajet du corps charnu, croise à angle très aigu les tendons des deux autres portions et vient occuper la moitié inférieure de la lèvre externe de la coulisse bicipitale. — La portion *moyenne* ou *sterno-costale supérieure*, séparée de la précédente par un interstice celluleux toujours bien marqué, mais plus difficile à séparer de la troisième portion, se dirige aussi en bas et en dehors. Ses fibres vont aussi se terminer sur les deux faces d'un tendon aplati; elles s'avancent beaucoup plus sur ces faces au niveau du bord inférieur du tendon qu'au niveau de son bord supérieur. Il en résulte que la surface tendineuse restant libre affecte la forme d'un triangle à sommet inférieur. Ce tendon croise très obliquement le tendon de la portion précédente, auquel il s'unit le plus souvent, et va s'insérer en arrière de lui à la lèvre externe de la coulisse bicipitale soit à la même hauteur, soit à un niveau plus élevé. — La portion *inférieure* ou *sterno-costale inférieure* fait suite à la précédente. Ses fibres ont une direction variable. Les supérieures se dirigent horizontalement en dehors, les inférieures sont obliquement ascendantes et leur obliquité est d'autant plus marquée qu'elles naissent plus bas. Toutes vont se terminer sur un tendon commun, mince, large et plat; ce tendon, continuant la direction des fibres charnues, s'engage sous les tendons des deux portions précédentes et va se terminer sur la lèvre externe de la coulisse bicipitale, débordant en haut les tendons réunis de ces deux portions. La constitution de cette troisième portion est intéressante : tandis que les deux précédentes sont formées de fibres parallèles,

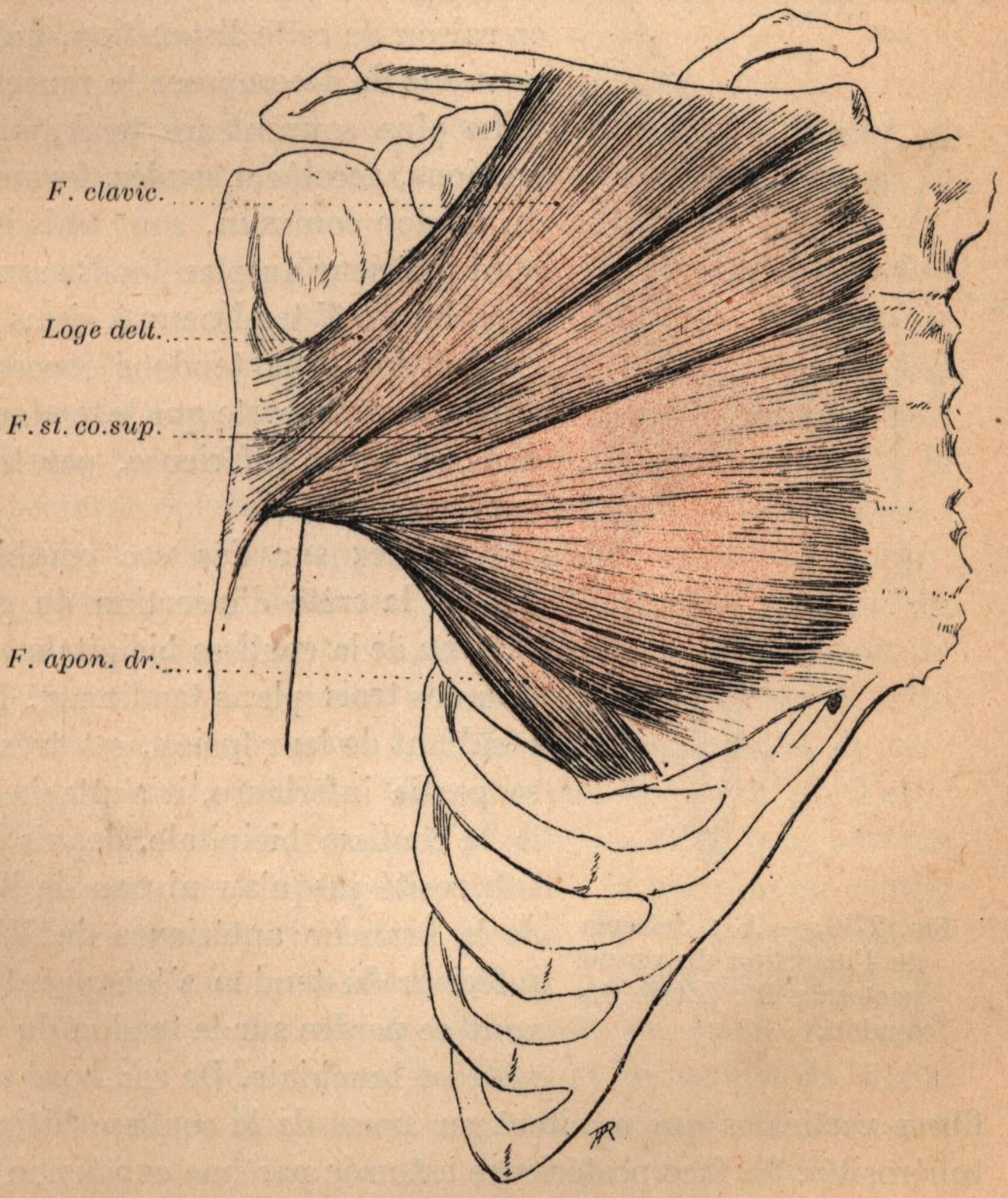

Fig. 273. — Grand pectoral.

la sterno-costale inférieure subit une sorte de torsion : les fibres venues de la partie supérieure de la zone d'origine vont se continuer avec les fibres tendineuses inférieures ; les fibres nées plus bas croisent les précédentes, au-dessous desquelles elles s'engagent, et vont se continuer avec les fibres les plus élevées du tendon. — En somme, cette torsion mise à part, les fibres tendineuses de la portion inférieure s'entrecroisent en X avec le tendon commun aux deux portions précédentes.

La séparation du grand pectoral en trois portions nettement distinctes est assez rare, surtout si on la recherche vers l'origine du muscle; là, le grand pectoral n'est divisible qu'en deux portions: l'une claviculaire, l'autre sterno-costale. A l'autre extrémité du muscle on retrouve encore une séparation très nette en deux plans tendineux entrecroisés en X; mais le plan tendineux antérieur est formé par la portion claviculaire et la portion sterno-costale supérieure, tandis que le plan profond est uniquement formé par la portion sterno-costale inférieure. C'est en raison de cette disposition, qu'il nous a paru indispensable de décomposer le muscle en trois portions.

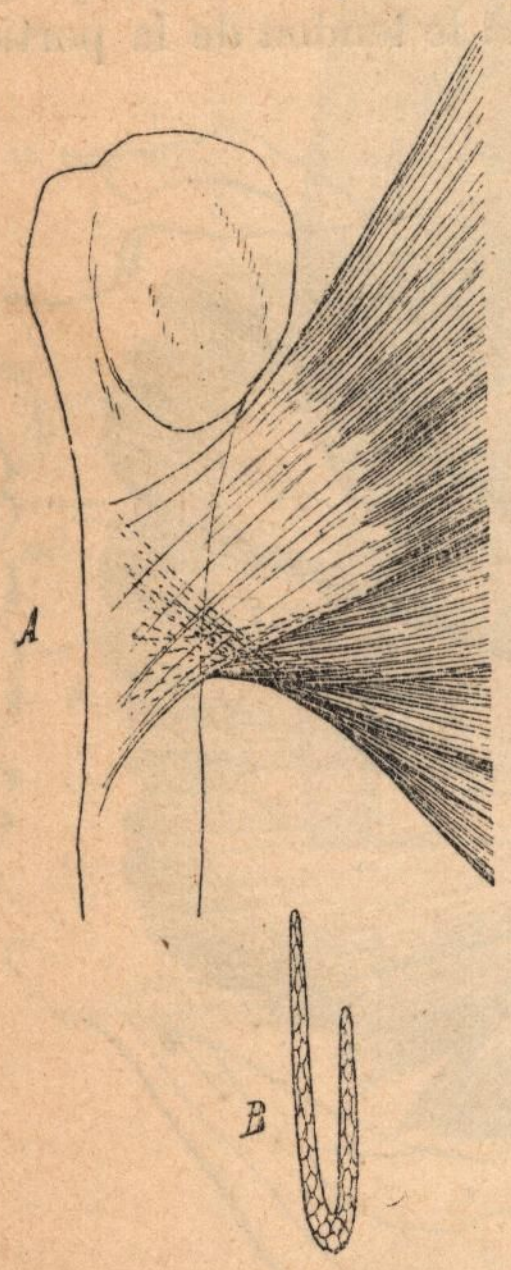

Fig. 274. — A : Schéma de l'insertion du grand pectoral; B : Coupe du tendon.

Le plus souvent les tendons des deux premières portions, accolés et soudés, formant le plan antérieur du tendon commun, sont unis intimement par leur bord inférieur au plan tendineux postérieur, formant avec lui un V tendineux à sinus supérieur (Sch. B.). Parfois les trois tendons conservent leur indépendance, de telle sorte que le tendon commun est formé, dans sa partie inférieure, par trois plans tendineux superposés.

Regardez sur l'os sec combien est large et rugueuse la crête d'insertion du grand pectoral, lèvre externe de la coulisse bicipitale, soulevée par la traction des trois plans tendineux. Le tendon commun, résultant de leur fusion, est très épais, surtout dans sa partie inférieure, il s'attache sur la lèvre externe de la coulisse bicipitale, depuis la base de la grosse tubérosité jusqu'au niveau de l'extrémité supérieure de la branche antérieure du V deltoïdien. Du bord inférieur du tendon s'échappent quelques fibres qui vont se perdre sur le tendon du deltoïde et sur l'aponévrose brachiale. De son bord supérieur partent des fibres verticales qui montent en avant de la coulisse bicipitale, entre les deux tubérosités. Sa face postérieure est unie par une expansion au tendon du grand dorsal et du grand rond. Sa face antérieure est longée, tout près de l'attache osseuse, par un faisceau de fibres verticales.

Rapports. — La face superficielle du grand pectoral est recouverte à sa partie supérieure par le peaucier; sa partie moyenne répond à la glande mammaire dont elle est séparée par une couche de tissu cellulaire très lâche ; dans tout le reste de son étendue elle répond à la peau. Sa face profonde, d'abord appliquée sur le thorax, recouvre à ce niveau les cartilages des sept pre-

mières côtes, les intercostaux externes, le sous-clavier et les origines du petit pectoral. Elle est séparée de ces deux muscles par l'aponévrose clavi-coraco-axillaire et par du tissu cellulaire dans lequel cheminent les ramifications de la branche interne de l'acromio-thoracique. Plus en dehors, elle forme avec cette aponévrose et le petit pectoral la paroi antérieure du creux axillaire. Son bord supérieur, obliquement descendant, est en rapport avec le deltoïde qui empiète sur la face antérieure du grand pectoral (fig. 273). Dans l'interstice cellulaire qui sépare les deux muscles, cheminent la veine céphalique, une branche de l'acromio-thoracique et des lymphatiques. Son bord inférieur répond aux digitations supérieures du grand oblique et du grand dentelé; lors de la contraction du muscle ou lorsque le bras est porté dans l'abduction, il fait sous les téguments une saillie arrondie dans la portion thoracique, linéaire et tranchante dans la portion brachiale qui répond au tendon. Le grand pectoral est traversé, près de ses insertions sternales, par les branches perforantes de la mammaire interne et par de nombreux lymphatiques se rendant aux ganglions médiastinaux.

Action. — Le grand pectoral peut prendre son point fixe sur le thorax ou sur l'humérus. Dans le premier cas on peut, au point de vue physiologique, le diviser en deux portions.

L'action de la portion supérieure (formée par les fibres claviculaires et costales supérieures) varie selon la position préalable du bras. Lorsque le bras est placé dans l'élévation verticale, cette portion attire l'humérus en bas et en avant et l'abaisse jusque dans la position verticale. Lorsque les bras sont placés en croix, c'est-à-dire en abduction, et dans la position horizontale, la contraction du grand pectoral détermine un mouvement d'adduction directe; lorsque les bras sont pendants, elle les rapproche du tronc; en même temps, les coudes se portent en avant, en dedans et en haut. Dans cette position du bras, la portion supérieure du grand pectoral agit surtout sur le moignon de l'épaule; elle l'élève fortement en le portant un peu en avant. Grâce à cette action spéciale, la portion supérieure joue un rôle dans l'expression de certains sentiments. « Elle exprime la crainte, l'humiliation, la prière par l'attitude qu'elle imprime aux épaules et au thorax. C'est elle, en effet, qui, portant les épaules en avant et en haut, arrondit le dos et creuse la poitrine en avant. Enfin, ses contractions saccadées expriment le frisson de la peur et de la fièvre (Duchenne). » Les classiques admettent que la portion supérieure du grand pectoral porte l'extrémité inférieure de l'humérus en haut, en avant et en dedans, comme dans l'acte de croiser les bras et de mettre la main sur l'épaule du côté opposé. Pour Duchenne, le grand pectoral intervient à peine dans ces mouvements; il a démontré par des expériences électro-physiologiques que ce rôle d'adducteur-élévateur du bras appartenait aux fibres antérieures du deltoïde.

La portion inférieure, sterno-costale inférieure, abaisse l'humérus. Lorsque celui-ci a été abaissé jusqu'à la direction horizontale par la portion supérieure, c'est la portion inférieure qui complète le mouvement d'abaissement. Ce mouvement d'abaissement complémentaire est contrarié légèrement par la contraction simultanée de la portion supérieure qui devient un peu élévatrice.

Il est au contraire favorisé par la contraction simultanée du grand dorsal qui agit, dans ce cas, comme collaborateur de la portion inférieure du grand pectoral.

Les deux portions du grand pectoral impriment à l'humérus un mouvement de rotation de dehors en dedans, lorsqu'il se trouve préalablement en rotation externe. Ces mouvements de rotation se combinent dans quelques cas aux mouvements d'abaissement dans l'accomplissement de certains gestes déterminés comme dans « le geste du prédicateur qui bénit les fidèles » (Duchenne).

Lorsque le grand pectoral prend son point fixe sur l'humérus, il agit sur les côtes, le sternum et la clavicule, et tend, lorsque son action est bilatérale, à soulever le tronc et à le rapprocher des bras; aussi joue-t-il un rôle dans l'action de grimper. Son rôle respiratoire est beaucoup plus problématique. Henle fait observer, avec raison, que les fibres du grand pectoral, presque parallèles à la direction des côtes, sont disposées de la façon la plus défavorable pour les élever et Duchenne a démontré par l'expérience directe qu'en fait, ces mouvements d'élévation n'existent pas.

Innervation. — Le nerf du grand pectoral, grand thoracique antérieur de Sappey, naît de la partie moyenne du plexus brachial, de la sixième ou de la septième paire cervicale. Il descend en avant de la veine sous-clavière et en arrière de la clavicule, passe sous le muscle sous-clavier, croise l'artère sous-clavière, et descend obliquement vers le grand pectoral qu'il aborde par sa face profonde. Un filet presque constant, venu du nerf du petit pectoral, traverse ce dernier muscle pour venir se perdre dans le grand pectoral.

Variations et anomalies. — L'absence totale du grand pectoral, en dehors de toute malformation congénitale ou altération pathologique, est rare. — Plus souvent, on rencontre la disparition complète ou incomplète de l'une de ses portions constitutives. — Le grand pectoral se confond plus ou moins intimement avec son homonyme du côté opposé, avec le deltoïde, avec le grand droit de l'abdomen, avec le biceps, avec le grand dorsal. — La fusion des deux grands pectoraux avec disparition de l'intervalle pectoro-pectoral occupé par les faisceaux d'anastomoses charnus et tendineux se rencontre chez certains singes, chez la chauve-souris, le cheval. — L'union des portions claviculaires du grand pectoral et du deltoïde est fréquente chez l'homme et dans la série animale; on l'observe constamment chez certains rongeurs, chez certains Lémuriens. — Les fibres inférieures du grand pectoral se continuent avec les fibres supérieures du grand droit. — Parfois un faisceau du grand pectoral va se perdre dans la courte portion du biceps. — Parfois encore, il existe des faisceaux d'anastomose entre le grand et le petit pectoral. — Quelques fibres du grand pectoral peuvent se continuer avec celles du présternal. — Les variations d'insertions du grand pectoral sont des plus nombreuses. C'est ainsi que ce muscle peut naître seulement des quatre premières côtes, ou au contraire s'étendre jusqu'aux septième, huitième, neuvième et même jusqu'à l'aponévrose d'enveloppe du grand oblique et du droit antérieur de l'abdomen. — Des faisceaux erratiques de ce muscle vont s'insérer sur la coracoïde, la capsule de l'épaule, l'aponévrose brachiale. — Macalister et Chudzinski ont observé chez certains sujets l'indépendance de chacune des trois portions du grand pectoral. — Plus souvent encore, on a signalé l'isolement de la portion costo-abdominale. Suivant Ledouble, c'est de la différenciation de cette portion que résulteraient les faisceaux accessoires tels que le troisième pectoral de Pozzi, le chondro-épitrochléen de Wood.

Le *troisième pectoral* s'étend de la troisième côte à la lèvre externe de la coulisse bicipitale, où il s'insère en arrière du tendon normal. — Le *chondro-épitrochléen*, né sur les cartilages des dernières côtes, des fausses côtes et de l'aponévrose épigastrique, va se fixer soit à l'épitrochlée, soit à l'aponévrose brachiale, soit même à l'aponévrose antibrachiale. Ce faisceau musculaire, inconstant et des plus variables, chez l'homme, a ses homologues dans la série animale. Il répond au brachio-abdominal décrit par Zenker chez les batraciens; il existe chez les chéiroptères. Il ne représente donc pas un muscle surnuméraire, ayant une individualité propre, mais « la portion ventrale du grand pectoral » qui, normalement très réduite chez l'homme, est susceptible de se développer par rappel atavique.

Le corps charnu peut être dédoublé en deux plans, l'un superficiel, l'autre profond (Tiedmann, Macalister, Chudzinski). — Le tendon d'insertion humérale peut se dédoubler et s'insérer à la fois aux deux lèvres de la coulisse (Knott).

PRÉSTERNAL

Le muscle présternal, décrit par nombre d'auteurs, a été étudié spécialement par Halberstma, Bardeleben et Ledouble. Muscle inconstant, qui se rencontre quatre fois sur cent sujets environ, il est situé sous la peau, au-devant du sternum. Tantôt simple, tantôt double, il fait suite le plus souvent aux tendons sternaux des sterno-cléido-mastoïdiens pour se terminer, en général, sur les cartilages des cinquième, sixième et septième côtes, plus rarement sur les côtes elles-mêmes, ou sur l'aponévrose du grand oblique. Lorsqu'il ne se continue pas avec les sterno-mastoïdiens, il s'insère au sternum, à la clavicule. Parfois, mais très rarement, il fait suite au peaucier cervical. Sa forme et sa direction sont des plus variables. Vertical le plus souvent, il peut être oblique et se croiser avec son homonyme du côté opposé comme les deux branches d'un X, ou le rencontrer de manière à former avec lui un V à sommet inférieur (Ledouble). Suivant ce dernier auteur, les intersections fibreuses transversales observées aux différentes hauteurs du corps charnu seraient très rares; le présternal ne s'insérerait que rarement à l'aponévrose du grand pectoral. — Enfin, certaines formes de présternal rudimentaire n'ont aucune insertion osseuse. Récemment Nicolas a observé une forme rare de présternal chez un fœtus à terme. Il se présentait sous la forme d'une étoile à six branches : sur la lame tendineuse centrale, rectangulaire, venaient s'insérer les languettes charnues : les deux supérieures faisaient suite aux tendons sternaux des sterno-mastoïdiens, les deux moyennes émanaient des fibres les plus superficielles du grand pectoral, les deux inférieures prenaient attache sur les aponévroses du grand pectoral, du grand oblique et du grand droit. Suivant Bardeleben, certains présternaux seraient innervés par des rameaux venus des intercostaux; d'autres recevraient leurs nerfs du thoracique antérieur; Cunningham a observé ce dernier mode d'innervation.

La signification de ce muscle est des plus obscures et les opinions des auteurs sont des plus variées. Nous ne citerons ici que pour mémoire l'opinion de Halberstma qui a voulu voir dans le présternal un muscle propre à l'homme, sans homologue dans la série. — Bourienne et Marjolin le considèrent comme un prolongement thoracique du sterno-cléido-mastoïdien, Lavocat comme un faisceau superficiel, dissocié des pectoraux. Bardeleben, se fondant sur les faits d'innervation, pense qu'il y a deux sortes de présternaux : les uns, innervés par les intercostaux, dépendance des sterno-mastoïdiens, les autres innervés par le nerf thoracique antérieur, dépendance du système pectoral. — Pour Turner, ces muscles représenteraient un peaucier pectoral. Pour Testut, ils dépendraient par leur extrémité supérieure du sterno-mastoïdien (Gegenbaur), par leur extrémité inférieure du grand oblique.

PETIT PECTORAL. — **M. pectoralis minor.**

Situé sur les parties antéro-latérales du thorax, au-dessous du grand pectoral, le petit pectoral, large, aplati et triangulaire, s'étend des troisième, quatrième et cinquième côtes au sommet de l'apophyse coracoïde.

Il naît, par trois languettes, *du bord supérieur et de la face externe des troisième, quatrième et cinquième côtes*, tout près des cartilages costaux. Parfois, il prolonge son attache jusque sur ces cartilages, surtout au niveau de la troisième côte. Chaque digitation naît du bord supérieur de la côte correspondante par une lamelle aponévrotique très mince mais assez résistante, et de la face externe de la côte par implantation directe des fibres charnues.

Ces fibres se dirigent en haut, en dehors et un peu en arrière. Elles constituent par leur réunion un corps musculaire de forme triangulaire qui, d'abord aplati et étalé, diminue ensuite de largeur, en devenant de plus en plus épais. Il va s'attacher par un tendon aplati à la *moitié antérieure du bord interne ou thoracique de l'apophyse coracoïde*, empiétant toujours, plus ou moins, sur la face supérieure ou claviculaire de celle-ci (Voy. *Ost.*, fig. 128). — On trouve quelquefois entre le tendon et la coracoïde une petite bourse séreuse, surtout lorsque le tendon franchit la coracoïde pour aller prendre une insertion anormale; d'après Gruber, on ne rencontrerait cette séreuse qu'une

fois sur 40; elle m'a paru plus fréquente. La partie terminale de ce tendon est souvent unie par son bord externe au tendon du coraco-brachial.

Rapports. — Le petit pectoral est recouvert par le grand pectoral; entre les deux cheminent la branche interne de l'artère acromio-thoracique et des lymphatiques; sa face postérieure, d'abord appliquée sur la paroi thoracique, est en rapport avec les côtes, les muscles intercostaux externes, le grand dentelé et les branches de la mammaire externe. En dehors, le muscle abandonne la paroi thoracique et prend part à la constitution de la paroi antérieure de l'aisselle, entrant en rapport par sa face postérieure avec le paquet vasculo-nerveux. Le bord supérieur du muscle est séparé de la clavicule par un espace triangulaire dont l'aire est fermée par l'aponévrose clavi-coraco-axillaire. C'est au niveau de ce triangle qu'émergent le nerf du grand pectoral et les vaisseaux acromio-thoraciques. Son bord inférieur, plus oblique que le bord supérieur, longe le bord inférieur du grand pectoral; il le déborde un peu lorsque ses insertions descendent jusqu'à la sixième côte.

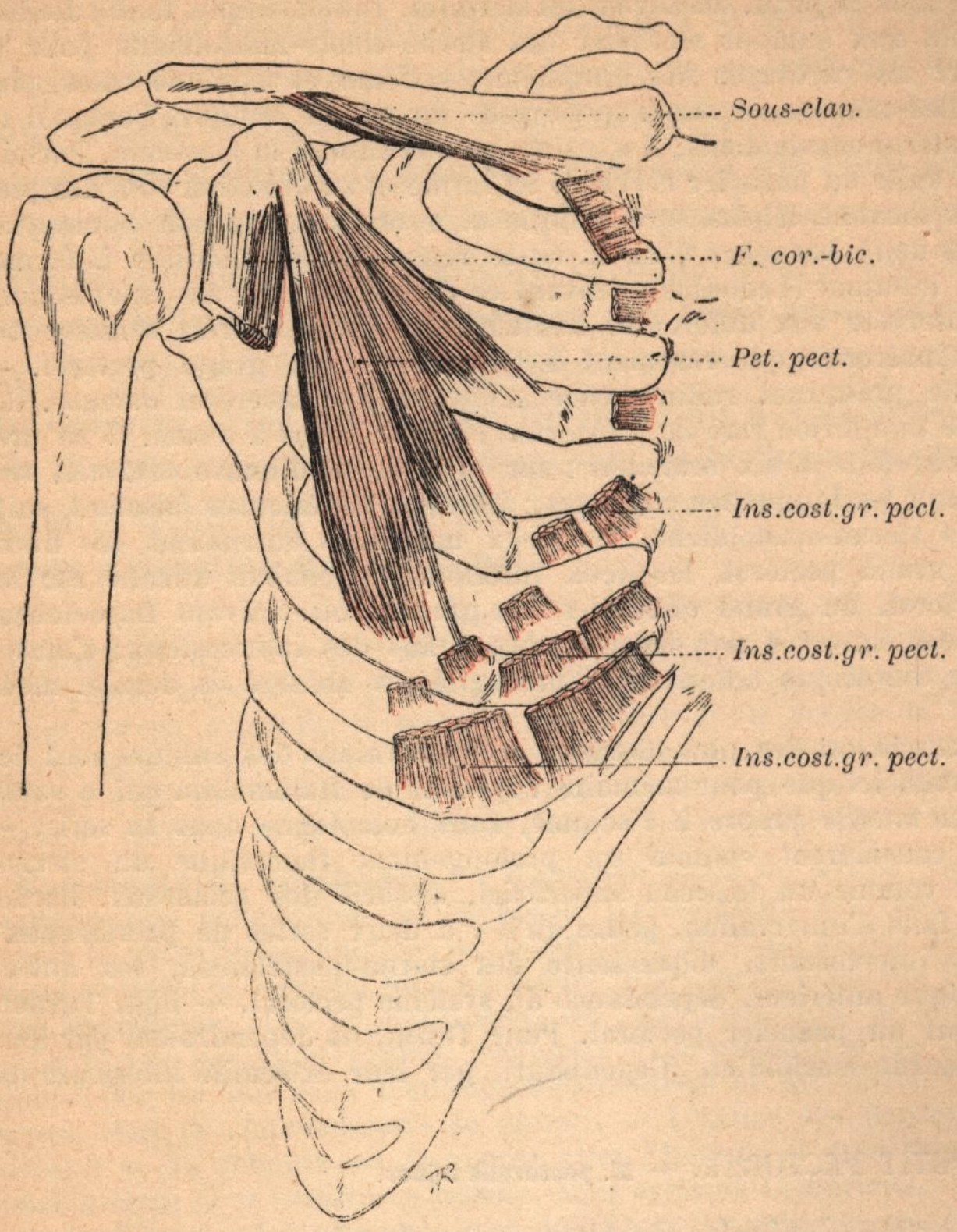

Fig. 275. — Insertions costales du grand pectoral. Petit pectoral et sous-clavier.

Action. — Lorsque le petit pectoral prend son point fixe sur les côtes, il imprime à l'omoplate : 1° un mouvement de totalité en vertu duquel l'omoplate se porte en avant et en dehors; 2° un mouvement de bascule, grâce auquel l'angle antérieur de l'os et par conséquent le moignon de l'épaule se porte en bas et en avant, tandis que son angle inférieur se porte en haut et en arrière. Le rhomboïde et l'angulaire, ses auxiliaires pour le mouvement de bascule, sont ses antagonistes pour le mouvement de totalité. — Lorsque le petit pectoral prend son point fixe sur l'omoplate, il élève les côtes et devient inspirateur.

Innervation. — Le petit pectoral est animé par un filet du plexus brachial. Né de la

réunion de la sixième et de la septième paire cervicale, le nerf du petit pectoral (petit thoracique antérieur de Sappey) se porte en bas et passe en arrière de l'artère sous-clavière; avant d'atteindre le muscle, il s'anastomose avec le nerf du grand pectoral et va s'épuiser sur les faces postérieure et antérieure du muscle.

Variations et anomalies. — L'absence du petit pectoral coïncide avec celle du grand. — Fréquemment, on observe des faisceaux anastomotiques unissant le petit pectoral soit au grand pectoral, soit au sous-clavier. — Les insertions costales peuvent être réduites à deux ou même à une seule; elles peuvent au contraire s'étendre à la deuxième et à la sixième côte. — Son insertion externe est bien plus variable encore : c'est ainsi que souvent il glisse sur la coracoïde et va s'insérer au ligament acromio-coracoïdien ou se perdre sur la capsule scapulo-humérale, ou sur le tendon du sus-épineux, ou jusque sur les tubérosités humérales.

Ces insertions anormales peuvent même coïncider avec l'insertion coracoïdienne. — Wood a signalé l'insertion claviculaire d'un faisceau erratique de ce muscle. — Chudzinski a vu un faisceau du petit pectoral se fixer à une bandelette tendineuse tendue entre la clavicule et la coracoïde. — Panas et Ledouble ont signalé l'insertion du petit pectoral au col anatomique de l'humérus. — Ces insertions humérales du petit pectoral ne sont pas rares chez les mammifères. Ce sont là autant de faits qui viennent confirmer la notion du petit pectoral, faisceau différencié du grand pectoral, établie par Lannegrace.

SOUS-CLAVIER. — **M. subclavius.**

Muscle court, allongé, fusiforme, le sous-clavier s'étend de la première côte à la clavicule, sous la face inférieure de laquelle il est caché.

Il naît sur le *cartilage de la première côte et sur la partie la plus interne de la portion osseuse de celle-ci*, par un tendon long et fort qui se prolonge sur le bord inférieur du muscle. A ce tendon font suite les fibres charnues. Celles-ci se dirigent en haut et en dehors, cheminant d'autant plus obliquement qu'elles sont plus inférieures. Elles vont se fixer sur la partie moyenne de la *face inférieure de la clavicule*, excavée en gouttière lorsque le muscle est très développé. Cette insertion se fait, pour les fibres internes, par implantation directe des fibres charnues, pour les fibres externes, par un fort tendon qui s'enfonce à la façon d'un coin entre les insertions claviculaires des ligaments conoïde et trapézoïde.

Rapports. — Par sa face supérieure, le sous-clavier répond à la face inférieure de la clavicule, contre laquelle il est fixé par l'aponévrose clavi-coraco-axillaire; sa face inférieure répond à la première côte, à la veine, à l'artère axillaire et au plexus brachial. En avant, il est recouvert et masqué par l'épaisse aponévrose clavi-pectorale et par le grand pectoral; en arrière, il répond aux origines du sterno-thyroïdien et à la veine axillaire, qui longe le bord postérieur de la clavicule.

Action. — Lorsque le sous-clavier prend son point fixe sur la première côte, il abaisse la clavicule et avec elle le moignon de l'épaule. Lorsqu'il prend son point fixe sur l'épaule, il élève la première côte et devient inspirateur. Par sa contraction, il tend à appliquer l'extrémité externe de la clavicule contre le sternum; c'est un véritable ligament actif de l'articulation sterno-claviculaire.

Innervation. — Le sous-clavier reçoit un filet nerveux provenant de la réunion de la sixième avec la septième paire cervicale; ce filet s'anastomose avec le nerf phrénique.

Variations et anomalies. — Kœlliker a signalé l'absence du sous-clavier qui était remplacé par un trousseau ligamenteux. — Dans un cas d'absence, Gruber a vu le sous-clavier remplacé par un sterno-chondro-scapulaire, de sorte que l'on peut se demander s'il s'agissait bien d'une absence et si l'on n'était pas en présence d'un sous-clavier anormal.

[*POIRIER.*]

— On a signalé la duplicité du sous-clavier; mais il semble que, dans ces cas, on a pris pour faisceau de dédoublement du sous-clavier un muscle surnuméraire, le sterno-chondro-scapulaire. — Rien n'est plus variable que l'insertion externe du sous-clavier qui peut se faire à la coracoïde, aux ligaments coraco-claviculaires, à l'acromion, à l'humérus. — Le sterno-chondro-scapulaire de Wood est parfois confondu à son origine avec le sous-clavier; plus souvent il est distinct de ce muscle et s'insère au sternum et au cartilage de la première côte.

GRAND DENTELÉ. — M. serratus magnus.

Muscle large, aplati et rayonné, le grand dentelé s'étend des dix premières côtes au bord interne ou spinal de l'omoplate.

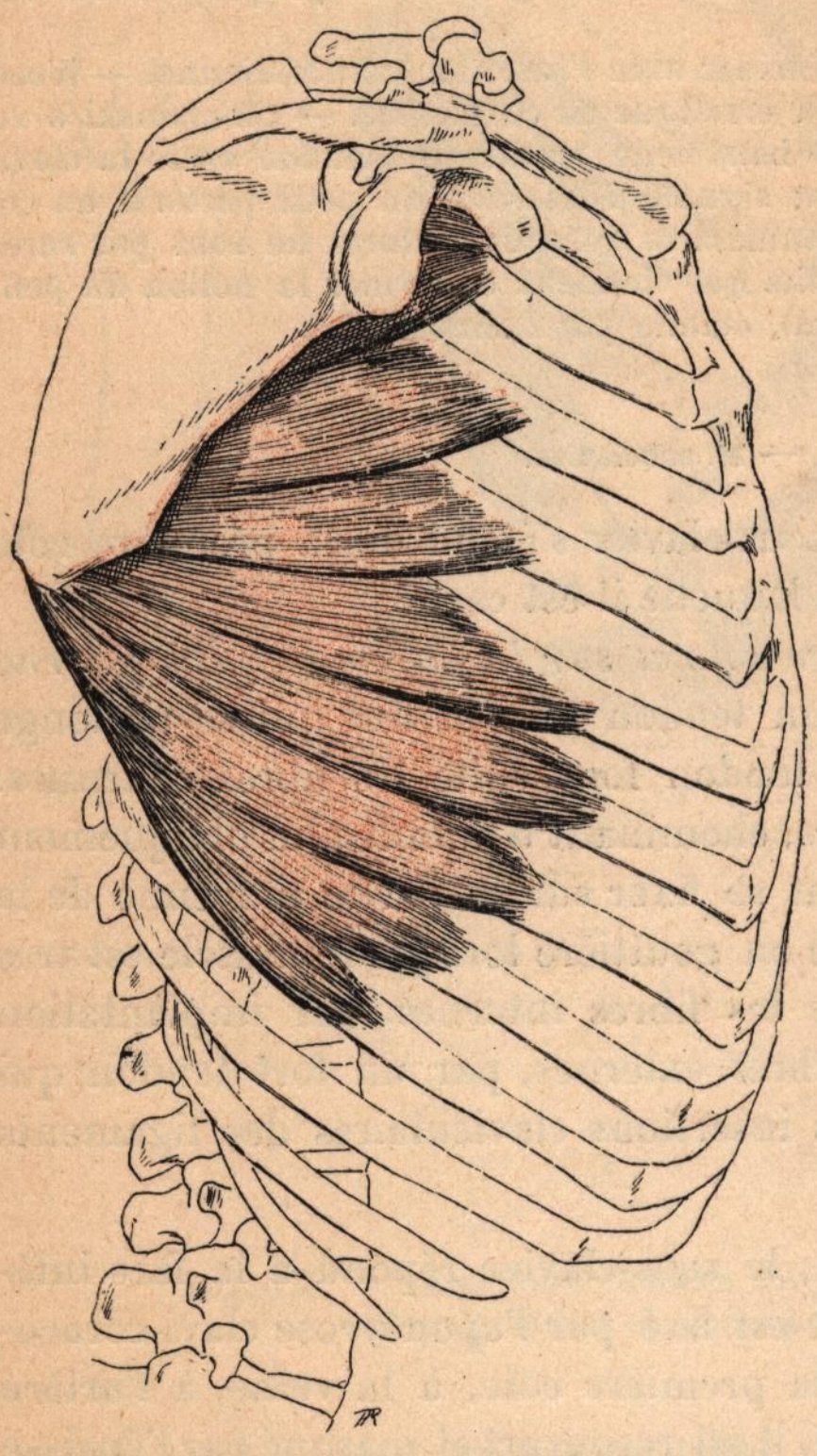

Fig. 276. — Grand dentelé.

On peut le regarder comme formé de trois portions.

La *portion supérieure* se détache de la *face externe des deux premières côtes* et d'une arcade aponévrotique réunissant ces deux os. Il n'est pas rare de voir quelques-unes de ses fibres s'insérer sur le tendon des scalènes et plus spécialement du scalène postérieur. Cette origine se fait par implantation directe des fibres charnues. Celles-ci constituent par leur réunion un corps charnu assez épais, qui se porte en haut, en arrière et en dehors, et va se terminer par de courtes fibres aponévrotiques sur l'*angle supérieur et externe de l'omoplate*, entre l'angulaire et l'omo-hyoïdien. Cette première portion, qui affecte la forme d'un triangle à base costale et sommet scapulaire, forme ordinairement un corps musculaire unique; elle est cependant quelquefois divisée par un interstice celluleux en deux digitations, dont chacune répond à l'une des deux côtes d'origine. Cette première portion est toujours nettement séparée de la deuxième; elle forme presque un petit muscle à part.

La *deuxième portion* est toujours facilement isolable de la première; en revanche, il n'est pas toujours facile de la séparer de la troisième; quand la ligne celluleuse qui existe parfois entre ces deux portions fait défaut, on se base, pour délimiter la deuxième portion, sur sa terminaison, qui se fait sur le bord spinal de l'omoplate; on peut aussi la distinguer de la troisième par ce fait qu'elle est constituée par des fibres à direction parallèle au lieu d'être formée comme celle-ci par des fibres convergentes. — Ainsi comprise, cette deuxième portion naît *de la deuxième, de la troisième et de la quatrième côtes*, par trois digitations très aplaties qui s'attachent sur la face externe de la côte correspondante, suivant une ligne oblique en bas et en avant. De ces origines, les fibres charnues

se portent en dehors et un peu en bas, et vont s'attacher, par de courtes fibres aponévrotiques, sur toute l'étendue du *bord interne ou spinal de l'omoplate*. L'étendue de cette deuxième portion est d'ailleurs variable. La digitation qui naît de la quatrième côte va souvent s'attacher à l'angle inférieur du scapulum et doit alors être rattachée à la troisième portion. Chez quelques sujets même, la deuxième portion est constituée par une digitation unique venant de la

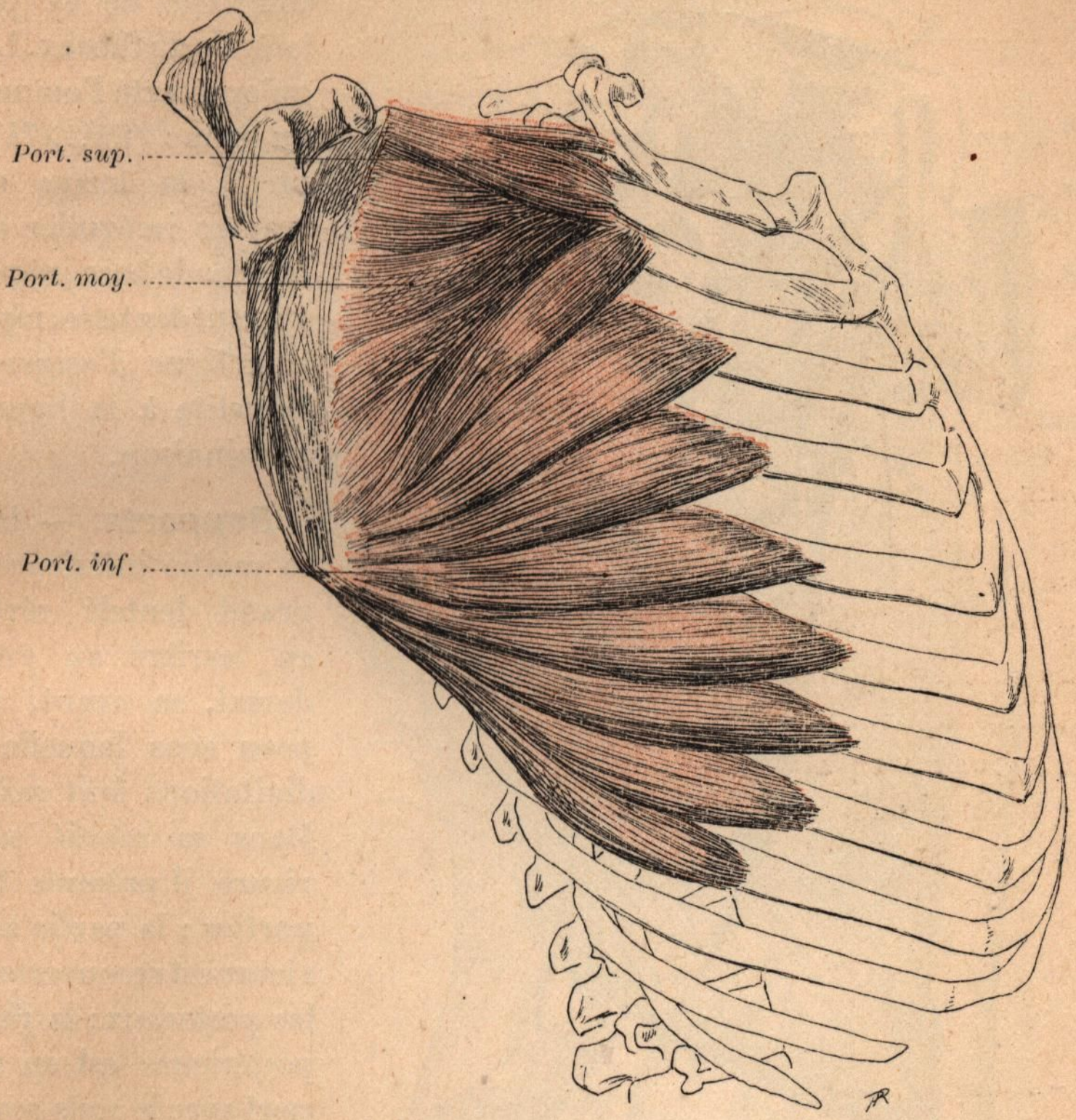

FIG. 277. — Grand dentelé. L'omoplate a été écartée du thorax.

deuxième côte (Henle). Dans ce cas, la deuxième portion affecte la forme d'un triangle à base scapulaire et à sommet costal.

La *troisième portion*, la plus volumineuse des trois, affecte la forme d'un large éventail musculaire qui naît de la face externe des *cinquième, sixième, septième, huitième, neuvième et dixième côtes* et qui vient se terminer sur l'*angle inférieur de l'omoplate*.

Les origines, dont l'ensemble représente une courbe assez régulière, se font sur la face externe des côtes, par des digitations d'abord tendineuses, puis charnues, qui s'entre-croisent avec celles du grand oblique. Toutes ces digitations convergent vers l'angle inférieur de l'omoplate : les supérieures suivent un trajet légèrement descendant; les moyennes sont horizontales; les inférieures, de beaucoup les plus nombreuses, cheminent d'autant plus obliquement en haut qu'elles sont plus inférieures. Toutes se fusionnent en un corps musculaire unique, très épais, qui vient se fixer sur l'angle inférieur de l'omo-

plate par de courtes fibres aponévrotiques. Dans le voisinage de leur terminaison les digitations s'imbriquent, chacune d'elles recouvrant la digitation sous-jacente. Il y a là comme une torsion ébauchée de la portion inférieure.

Constitué par la réunion de ces trois portions, le grand dentelé représente un vaste corps charnu qui se moule sur la convexité de la paroi latérale du thorax. Lorsqu'on écarte l'omoplate du tronc (fig. 274), il prend la forme d'un trapèze irrégulier dont la grande base, régulièrement dentelée, répond à la ligne d'origine et la petite à la ligne de terminaison.

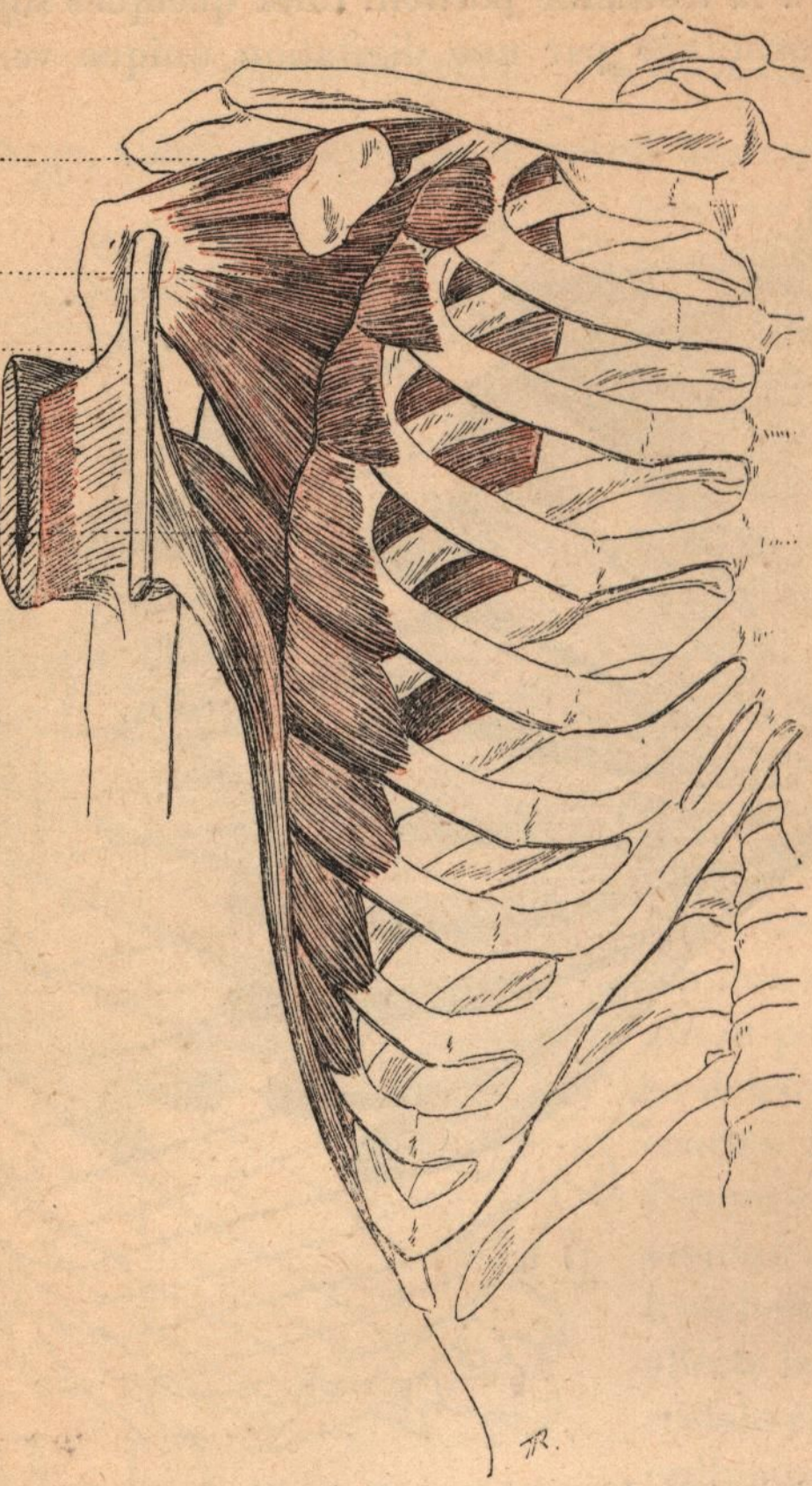

Fig. 278. — Grand dentelé; rapports.

Rapports. — Dans sa moitié inférieure, le grand dentelé répond en arrière au grand dorsal, en avant, à la peau sous laquelle ses digitations font saillie. Dans sa moitié supérieure, il présente trois parties : la partie antérieure est recouverte par les pectoraux; la partie postérieure est en rapport avec le sous-scapulaire, le petit et le grand rond, dont elle est séparée par une couche de tissu cellulaire lâche; la partie moyenne forme la paroi interne de la cavité axillaire et se met plus particulièrement en contact avec le nerf de Bell, l'artère mammaire externe et des ganglions lymphatiques. Vers le sommet de la pyramide axillaire, le paquet vasculo-nerveux repose sur la première digitation du grand dentelé. — Par sa face profonde, le grand dentelé est en rapport avec les dix premières côtes, les intercostaux et l'origine des scalènes. Son bord supérieur, légèrement ascendant, est longé par l'omoplato-hyoïdien et contourné par le plexus brachial et les vaisseaux sous-claviers. Son bord inférieur, vertical, est recouvert par le grand dorsal.

Action. — Le grand dentelé prend d'ordinaire son point fixe sur le thorax. Lorsqu'il se contracte en totalité, l'omoplate se porte en masse en avant, en dehors et en haut. Ce même mouvement est produit par l'action isolée de la

partie moyenne. La contraction des portions supérieure et inférieure imprime, au contraire, à l'omoplate un mouvement de bascule ou plus exactement un mouvement de sonnette. Dans ce mouvement, l'omoplate se déplace autour

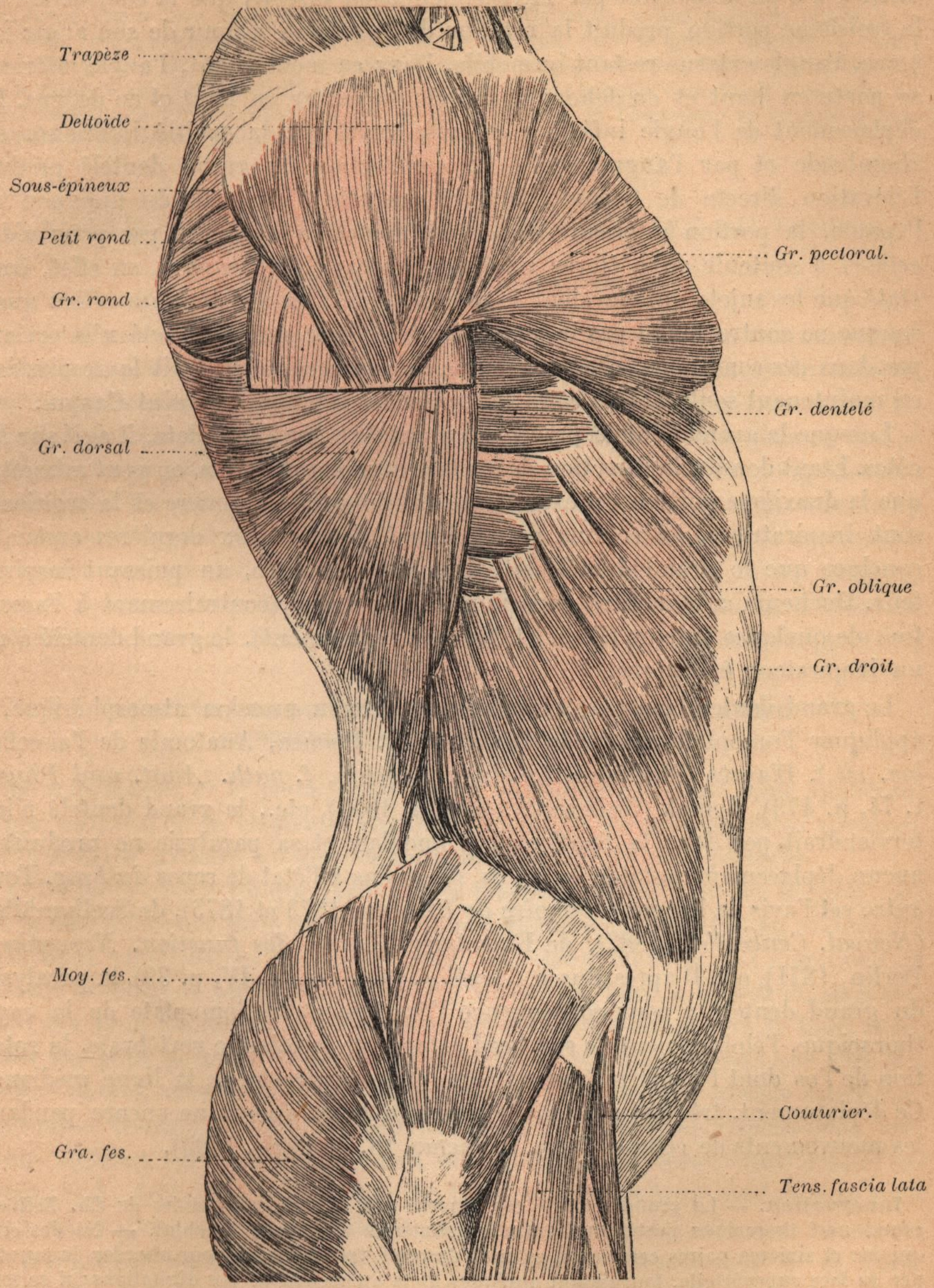

Fig. 279. — Muscles du tronc; face latérale.

d'un axe passant, soit par son angle interne, soit par son angle externe, jamais par son angle inférieur (Duchenne). — Etant donné ce mécanisme des mouvements de l'omoplate, et aussi la disposition de la première portion du muscle,

on peut admettre qu'elle attire en haut et en dehors l'angle supéro-interne de l'omoplate et porte en haut et en dedans son angle inférieur. — Duchenne n'a d'ailleurs pu établir expérimentalement ce rôle de la première portion. Par contre, il a pu démontrer par l'expérimentation directe, que la contraction de la troisième portion produit la rotation de l'omoplate autour de son angle interne, l'angle externe restant immobile. Dans ce mouvement, l'angle inférieur se porte en haut et en dehors et l'angle supérieur en haut et en dedans. Le déplacement de l'angle inférieur est vite limité par la moitié inférieure du rhomboïde et par l'angulaire — La contraction du grand dentelé produit l'élévation directe de l'épaule. Malgré son rôle d'élévateur du moignon de l'épaule, la portion inférieure du grand dentelé n'intervient pas pour aider celle-ci à soutenir ou à élever un lourd fardeau; Duchenne a, en effet, constaté que les sujets qui élevaient le moignon de l'épaule dans un effort quelconque ne contractaient pas le grand dentelé; si le grand dentelé n'intervient pas dans ces conditions, c'est parce que sa contraction gênerait la respiration en maintenant soulevées les côtes sur lesquelles il prend son point d'appui.

Lorsque le grand dentelé prend son point fixe sur l'omoplate, il agit sur les côtes. Étant donnée la direction de ses faisceaux constituants, on peut admettre que la deuxième portion est expiratrice, tandis que la première et la troisième sont inspiratrices. Le volume prépondérant de ces deux dernières amène à conclure que le grand dentelé est, dans son ensemble, un puissant inspirateur. Duchenne a démontré expérimentalement que, contrairement à l'assertion de quelques auteurs (Beau et Maissiat notamment), le grand dentelé était un inspirateur énergique.

Le grand dentelé me paraît contribuer, avec la pression atmosphérique, à appliquer l'omoplate contre le thorax (Voy. Poirier, Anatomie de l'aisselle, *loc. cit.*). D'après Duchenne, Lewinski (*Archiv. f. path. Anat. und Phys.*, t. 74, p. 473), Remak (*Galvanoth.*, Berlin, 1858), etc., le grand dentelé n'interviendrait pas dans la fixation de l'omoplate et sa paralysie ne produirait aucun déplacement notable de cet os, du moins à l'état de repos *du bras*. Tout autre est l'avis de Berger (*Mémoire de Breslau*, 1873 et 1875), de Seeligmüller (*Neurol. Centralbl.*, 1882), de Eulenburg (*Jahrb. des function. Nervenkr.*, Berlin, 1871), etc. D'après Busch (*Arch. f. kl. Chir.*, t. IV, p. 39), la paralysie du grand dentelé a pour conséquence l'écartement de l'omoplate de la cage thoracique, l'éloignement de son bord externe de la colonne vertébrale, la rotation de l'os dont l'angle inférieur s'élève et se rapproche de la ligne médiane. Ce déplacement, très net pendant le repos du bras, s'accentue encore pendant les mouvements de celui-ci (Voy. Barreïro, th. de Paris, 1895).

Innervation. — Le grand dentelé est innervé par le nerf respiratoire de Ch. Bell ou grand nerf thoracique postérieur, branche collatérale du plexus brachial. — Né des cinquième et sixième paires cervicales, ce nerf descend verticalement pour aborder le muscle par sa face superficielle, fournissant quelques filets à chacune de ses digitations; il se termine dans les digitations inférieures.

Variations et anomalies. — Il n'est pas rare de constater l'absence d'une ou deux digitations du grand dentelé. Cette absence porte parfois sur la première (Macalister), plus souvent sur les dernières (septième ou huitième). — Lorsque les interstices celluleux séparatifs des languettes prennent une plus grande importance qu'à l'ordinaire, ou lorsque la partie moyenne fait défaut, le muscle se trouve divisé en un nombre variable de por-

tions plus ou moins distinctes. — Parfois au contraire, on rencontre des faisceaux surnuméraires profonds naissant en général de la première ou de la deuxième côte et se portant isolément à l'omoplate. Wood a vu ces faisceaux surnuméraires naître des neuvième et dixième côtes et venir s'insérer sur l'angle inférieur de l'omoplate.

Lorsque l'angulaire de l'omoplate possède une digitation supplémentaire allant à la septième vertèbre cervicale, il se continue directement avec le grand dentelé. — Cette anomalie permet de considérer l'angulaire comme la portion cervicale du grand dentelé. Cette manière de voir est d'ailleurs confirmée par les recherches d'anatomie comparée. La lame musculaire unique constituée par le grand dentelé et l'angulaire se rencontre normalement chez certains singes, chez le chat, etc.

APONÉVROSES DE LA RÉGION ANTÉRO-LATÉRALE DU THORAX

APONÉVROSE DU GRAND PECTORAL

Toile mince et celluleuse, adhérant assez fortement aux fibres charnues sous-jacentes, l'aponévrose du grand pectoral recouvre les deux faces du muscle. Sur la face antérieure, elle se continue en haut avec l'aponévrose cervicale superficielle, au niveau du bord antérieur de la clavicule. En dedans, elle se perd sur les origines du muscle; en dehors, elle se continue avec l'aponévrose du deltoïde. En bas, elle contourne le bord inférieur du grand pectoral et va tapisser sa face profonde. D'après les classiques, elle enverrait à ce niveau une expansion qui, passant à la façon d'un pont sur la base de la cavité axillaire, irait se continuer avec la gaine du grand dorsal, au niveau du bord inférieur de celui-ci. Je me suis déjà expliqué sur ce point. (Voy. Aponévrose de l'aisselle.)

APONÉVROSES DU PETIT PECTORAL ET DU SOUS-CLAVIER (APONÉVROSE CLAVI-CORACO-AXILLAIRE)

Le sous-clavier et le petit pectoral sont enveloppés par une lame aponévrotique, qui, née de la clavicule, engaine chacun de ces muscles et se prolonge dans la cavité axillaire au-dessous du bord inférieur du petit pectoral.

Cette lame aponévrotique (aponévrose clavi-coraco-axillaire de Richet) naît de la face inférieure de la clavicule, immédiatement en avant et en arrière des insertions claviculaires du sous-clavier, par deux feuillets qui engainent le muscle et le fixent solidement à l'os. Au niveau du bord inférieur du sous-clavier, ces deux feuillets se réunissent en un seul qui descend vers le bord supérieur du petit pectoral. Cette partie supérieure de l'aponévrose, que l'on distingue parfois sous le nom de clavi-pectorale, présente une grande épaisseur, surtout en dehors, au voisinage de la coracoïde; à ce niveau, l'aponévrose présente souvent un renforcement très net, le ligament coraco-claviculaire interne (Voy. *Arth.*, t. I, page 611 et fig. 630). Arrivée au bord supérieur du petit pectoral, l'aponévrose se dédouble de nouveau, forme une gaine à ce muscle et se reconstitue au niveau de son bord inférieur. — Au-dessous de ce bord, d'après les notions courantes, elle continuerait à descendre et viendrait se fixer sur la peau de la base du creux axillaire, dont elle maintiendrait la concavité, méritant ainsi, dans cette deuxième partie de son trajet, le nom de ligament suspenseur de l'aisselle. J'ai démontré (*loc. cit.*) que la disposition et la signification du ligament suspenseur de l'aisselle étaient toutes différentes. L'aponévrose clavi-coraco-axillaire, qui revêt la face postérieure de la paroi

antérieure du creux axillaire, va former dans l'aisselle, avec l'aponévrose revêtant la paroi interne de celle-ci, un épaississement en forme d'arcade, très bien vu par Langer (Zur Anatomie des Musculus latissimus dorsi. *Oesterr. med. Wochenschrift*, 1846, n°s 15 et 16). La concavité de cette arcade regarde en bas et un peu en dehors; elle se termine par deux piliers; un pilier antérieur qui va se perdre sur la face interne du bras, immédiatement en arrière du tendon du grand pectoral; un pilier postérieur, qui va se perdre sur cette même face, avec le tendon du grand dorsal. Cette arcade, à laquelle Langer donne le nom d'*Achselbogen*, va former avec une arcade semblable (Voy. fig. 126) qui existe sur la face interne du bras, un large orifice, répondant au fond et à la paroi externe du creux axillaire. Cette deuxième arcade, que j'ai déjà décrite avec l'aponévrose axillaire, représente la limite supérieure de l'aponévrose brachiale; elle décrit une courbe à concavité supérieure. C'est l'*Armbogen* de Langer, dont les deux piliers ascendants vont se continuer avec les deux piliers descendants de l'*Achselbogen*. — Ces deux arcades aponévrotiques limitent ainsi, sur la paroi externe de l'aisselle, au niveau du tendon du grand dorsal, un orifice ovalaire dans l'ouverture duquel apparaît le paquet vasculo-nerveux. A ce niveau, si l'on en croit Langer, toute aponévrose ferait défaut et les vaisseaux et les nerfs seraient en quelque sorte sous-cutanés.

Je crois que Langer est tombé dans la même erreur que ceux qui décrivaient une fosse ovale dans le triangle de Scarpa. Entre les deux arcades aponévrotiques, l'aponévrose existe. Mais elle est excessivement mince, parce que c'est précisément à ce niveau qu'il existe des anastomoses entre les ganglions lymphatiques superficiels et les ganglions profonds du groupe externe de l'aisselle; il y a là un véritable *fascia crebriformis* analogue à celui de la cuisse, plus mince encore peut-être et plus difficile à disséquer. Je ne puis donc regarder avec Langer l'achselbogen et l'armbogen comme représentant la terminaison de l'aponévrose clavi-coraco-axillaire et de la partie interne de l'aponévrose brachiale. Ces deux aponévroses se continuent sans interruption sur la paroi externe du creux axillaire, et les deux arcades ne sont que de simples épaississements aponévrotiques. En d'autres termes, leur signification est de tout point semblable à celle du repli falciforme de Hey ou d'Allan Burns.

MUSCLES DE L'ABDOMEN

Les parois antérieure et latérales de l'abdomen sont essentiellement constituées par quatre muscles larges : le *grand oblique*, le *petit oblique*, le *transverse* et le *grand droit*. Les trois premiers, venus des parties inférieures de la cage thoracique et de la crête iliaque, se terminent par de larges tendons aponévrotiques, qui s'unissent en deux feuillets formant loge fibreuse pour le dernier ils vont ensuite s'entre-croiser sur la ligne médiane en un raphé fibreux, la *ligne blanche*.

Le grand droit descend verticalement de la partie antérieure de la cage thoracique vers la symphyse pubienne. — Des deux obliques, le grand descend des

côtes vers la ligne blanche et le pubis, tandis que le petit monte du bassin vers les côtes inférieures et la ligne blanche; le plus profond, le transverse, dirige transversalement ses fibres, charnues ou aponévrotiques, des apophyses costiformes des vertèbres lombaires vers la ligne blanche.

Gegenbaur remarque avec raison que la largeur et l'étendue de ces muscles sont en rapport avec l'absence de côtes dans la région abdominale : le grand oblique répond aux intercostaux externes, le petit aux intercostaux internes, le grand droit à un système de muscles ventraux à fibres longitudinales.

Ces muscles, dérivés des segments musculaires qui occupaient primitivement cette région, montrent encore des traces de la métamérie primitive. — Leur innervation par les derniers nerfs intercostaux et les premiers nerfs lombaires confirme cette manière de voir.

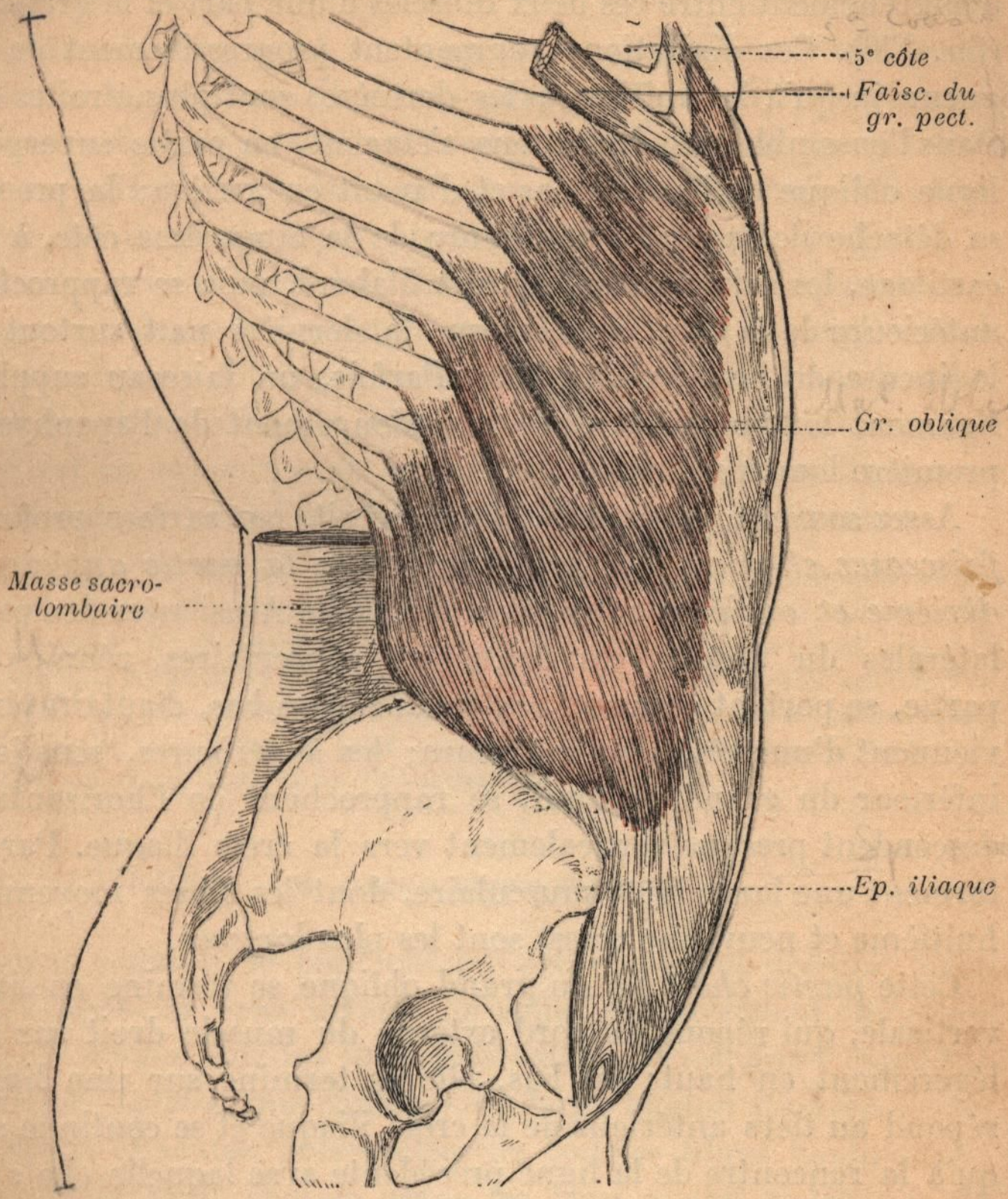

Fig. 280. — Muscle grand oblique.

Aux quatre muscles de la paroi antéro-latérale de l'abdomen, il faut ajouter un petit muscle inconstant, le *pyramidal*, logé dans la partie inférieure de la gaine du grand droit : c'est le vestige d'un muscle de l'os marsupial, devenu pubien après la disparition de cet os (Gegenbaur).

GRAND OBLIQUE. — M. abdominis obliquus externus.

Le grand oblique de l'abdomen est un muscle large, comprenant un corps charnu, qui répond à la partie inférieure de la cage thoracique et à la paroi latérale de l'abdomen, et un large tendon aponévrotique, qui s'étend sur toute la hauteur de la paroi antérieure de l'abdomen.

Cette lame très large, charnue dans sa moitié postérieure, tendineuse dans l'antérieure, est recourbée sur elle-même, suivant la courbure de la paroi

antéro-latérale de l'abdomen. Le grand oblique s'attache *aux sept ou huit dernières côtes*, par autant de digitations. Chacune de ces digitations naît par de courtes fibres tendineuses de la face externe et du bord inférieur de la côte correspondante, suivant une courbe horizontale à concavité supérieure dans laquelle viennent se loger les digitations du grand dentelé pour les cinq premières, celles du grand dorsal pour les trois dernières; il y a ainsi une sorte d'engrènement entre ces deux muscles d'une part et le grand oblique de l'autre (fig. 276). Ces digitations augmentent progressivement de largeur et de longueur jusqu'à la huitième; les dernières sont plus étroites et moins allongées. Dans l'ensemble, les digitations s'étagent, en partie superposées, suivant une ligne oblique de haut en bas et d'avant en arrière; la première, inconstante, se détache de la partie antérieure de la cinquième côte, à peu de distance du cartilage, les suivantes s'éloignent d'abord, puis se rapprochent de l'extrémité antérieure de la côte, si bien que la dernière naît surtout de la partie cartilagineuse de la douzième côte. Parfois, un faisceau supplémentaire naît du ligament lombo-dorsal, dans le prolongement de l'apophyse transverse de la première lombaire.

Assez souvent, le grand oblique reçoit, par sa face profonde, *deux* ou *trois faisceaux charnus qui se détachent de la partie antérieure des neuvième, dixième et onzième côtes* (Voy. fig. 264). Ainsi nées des parties inférieures et latérales du thorax, ces dentelures musculaires, réunies et superposées en partie, se portent en avant, en dedans et en bas, d'autant plus obliques qu'elles viennent d'une côte plus inférieure; les supérieures, sous-jacentes au faisceau inférieur du grand pectoral, se rapprochent de l'horizontale; les inférieures descendent presque verticalement vers la crête iliaque. Par leur réunion elles forment une large lame musculaire, dont les fibres moyennes, répondant aux huitième et neuvième côtes, sont les plus longues.

Cette *partie charnue* du grand oblique se termine en avant sur une ligne verticale, qui répond au bord externe du muscle droit sur lequel elle empiète légèrement en haut; en bas, elle se termine sur une ligne horizontale qui répond au tiers antérieur de la crête iliaque et se continue sur l'abdomen, jusqu'à la rencontre de la ligne précédente avec laquelle elle s'unit à angle droit. A part les fibres inférieures qui, venues des dixième, onzième et douzième côtes, descendent presque verticalement vers la crête iliaque, à la lèvre externe de laquelle elles s'insèrent dans la moitié postérieure de celle-ci, toutes les fibres charnues du grand oblique viennent se continuer, tout le long des deux branches de cet angle, avec de longues fibres aponévrotiques dont la réunion forme *la large et resplendissante aponévrose du grand oblique.*

Les fibres de ce large tendon aponévrotique continuent la direction des fibres musculaires : les supérieures sont transversales; les autres, d'autant plus obliques qu'elles sont plus inférieures. Toutes celles qui naissent du bord vertical du muscle forment un plan aponévrotique qui, passant au-devant du grand droit, se rend à la ligne blanche; les fibres venues du sommet de l'angle descendent vers l'épine pubienne; celles qui naissent du bord horizontal vont à la lèvre externe de la crête iliaque, à l'épine iliaque antérieure et supérieure, et de celle-ci à l'épine et à la symphyse pubienne, formant ainsi un arc tendineux, l'*arcade de Fallope*.

On peut isoler et poursuivre le large tendon jusqu'à ses insertions, car il se réunit au feuillet postérieur de l'aponévrose du petit oblique; au-dessus de l'ombilic, il n'est libre que sur une étendue de 2 centimètres; au-dessous, il l'est sur 3 ou 4 centimètres; c'est seulement dans sa partie inférieure qu'on parvient à l'isoler jusqu'à la ligne médiane.

Les détails relatifs à la texture, aux insertions et aux rapports de cette aponévrose du grand oblique seront étudiés plus loin (Voy. Apon. de l'abdomen).

Rapports. — Le grand oblique est en rapport par sa face externe avec la peau et le tissu cellulaire sous-cutané. Il entre en rapport en haut avec le grand dentelé et le grand pectoral, plus bas et en arrière avec le grand dorsal. Son bord postérieur est recouvert par le bord externe du grand dorsal. D'autres fois, ces deux bords limitent un espace triangulaire, *triangle de Petit*, à travers lequel peuvent se produire des hernies (Voy. pour détails : Aponévroses de l'abdomen). Le grand oblique recouvre la partie antérieure des sept à huit dernières côtes, les intercostaux correspondants et le petit oblique. Dans le tissu cellulaire qui sépare les deux obliques, cheminent les deux nerfs abdomino-génitaux. En bas, il est en rapport avec le conduit vagino-péritonéal, le cordon chez l'homme, le ligament rond et le canal de Nück, chez la femme.

Variations et anomalies. — Gruber a vu deux grands obliques rudimentaires. — Quelques-unes de ses fibres peuvent se continuer avec celles du grand dentelé, du faisceau abdominal du grand pectoral, du présternal. — Son dédoublement a été souvent observé. — Flesch a signalé l'insertion cutanée de quelques-unes de ses fibres. — Tantôt on observe la disparition de quelques-uns de ses faisceaux costaux, tantôt la présence de quelques faisceaux surnuméraires. Pour Macalister, il peut avoir de six à neuf faisceaux. Ledouble a observé une intersection aponévrotique dans l'épaisseur de ce muscle.

PETIT OBLIQUE. — **M. obliquus internus abdominis.**

Sous-jacent au grand oblique, le petit oblique est, comme ce dernier, large et plat; ses fibres, dirigées en sens inverse de celles du précédent, montent obliquement de la crête iliaque vers les côtes inférieures. Il est aussi constitué par une portion charnue, aplatie, que continue un large tendon aponévrotique.

Il naît, par des fibres charnues entremêlées de courtes fibres tendineuses, *du versant externe de la crête iliaque*, dans les trois quarts antérieurs de celle-ci. — En arrière de cette insertion osseuse, des fibres se détachent en plus ou moins grand nombre d'un feuillet aponévrotique intimement confondu avec l'aponévrose du grand dorsal; quelques-unes de ces fibres peuvent être suivies jusqu'au quart postérieur de la crête iliaque; les postérieures, qui descendent de la douzième côte, aboutissent à une aponévrose qui se soude à celle du grand dorsal. Quelquefois, en exerçant des tractions sur ce faisceau charnu et en observant la direction des fibres aponévrotiques qui lui succèdent, on peut voir qu'elles se rendent à l'apophyse transverse de la dernière lombaire. La largeur de ce faisceau est variable; je pense, avec Charpy, qu'elle varie suivant la longueur de la douzième côte. En somme, le petit oblique est un muscle *iliaque* et non *épineux*. — En avant, quelques faisceaux musculaires se détachent, par de courtes fibres aponévrotiques, de la gouttière fibreuse formée par l'arcade crurale, dans le quart ou la moitié externe de celle-ci.

De cette longue insertion, les fibres charnues irradient, en éventail muscu-

laire, dans des directions diverses : les postérieures montent presque verticalement vers la douzième côte; les suivantes se portent vers le contour inférieur du thorax et de la paroi abdominale antérieure, dans une direction de plus en plus oblique, se rapprochant peu à peu de l'horizontale, si bien que les fibres venues de l'épine iliaque antérieure sont horizontales. Celles qui naissent de l'arcade crurale prennent une obliquité inverse en bas et en dedans. — En somme, les fibres postérieures sont ascendantes, les moyennes transversales, les antérieures descendantes.

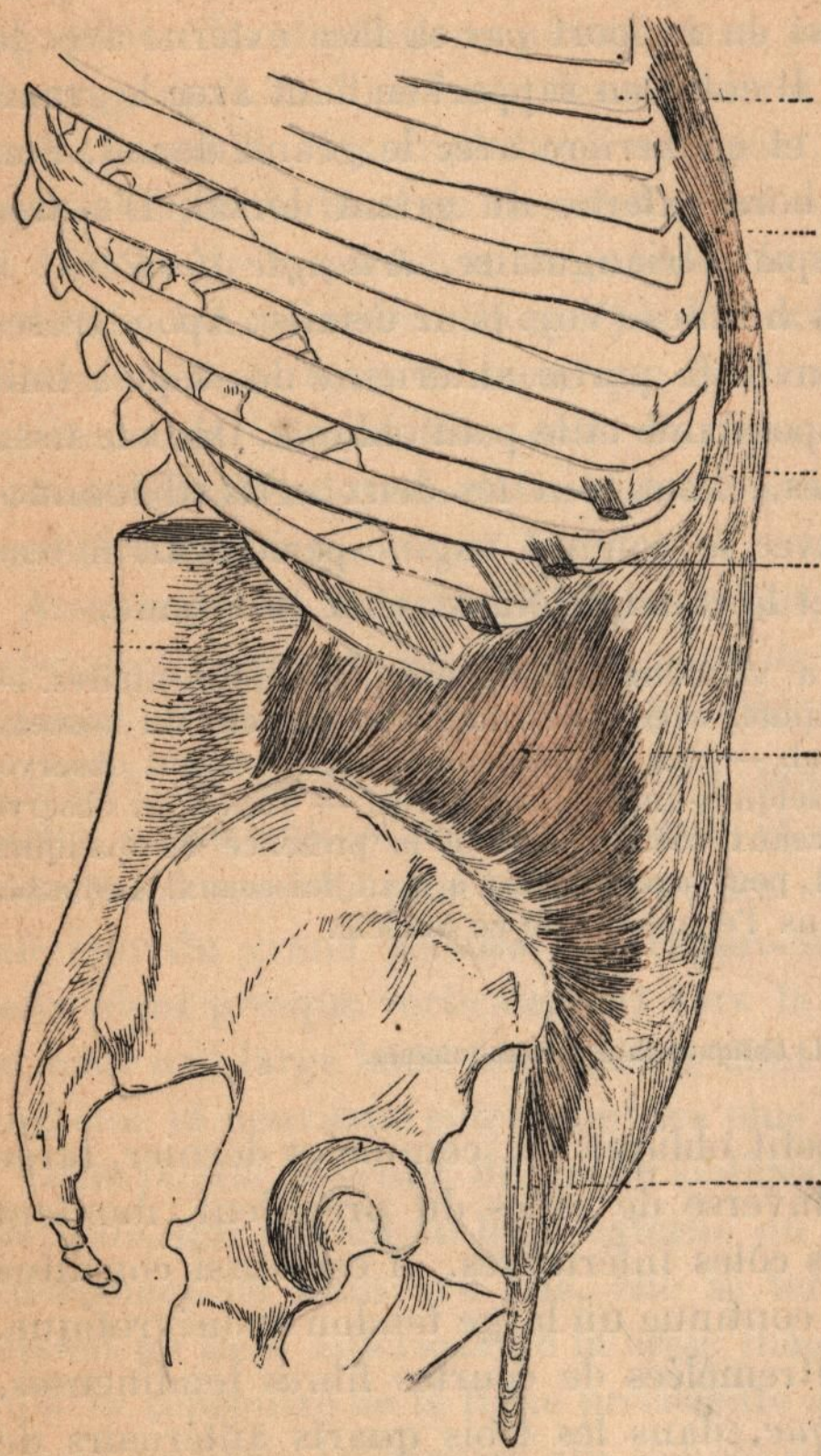

Fig. 281. — Petit oblique.

Le corps charnu, formé par la réunion de ces fibres, assez étroit en arrière, où il occupe l'espace compris entre la douzième côte et la crête iliaque, s'élargit en avant. Les faisceaux postérieurs vont se fixer, par trois digitations, aux *trois dernières côtes*. Ces insertions costales se font par trois digitations, qui se fixent au bord inférieur de l'extrémité de la douzième côte et au cartilage des onzième et dixième; au niveau des deux derniers espaces intercostaux, ces digitations entrent en connexion avec les fibres des muscles intercostaux internes auxquelles elles sont parallèles. Les faisceaux antérieurs se continuent avec de longues fibres aponévrotiques dont la réunion constitue un large tendon plat, l'*aponévrose du petit oblique*.

L'aponévrose du petit oblique, qui constitue le tendon d'insertion de la majorité des fibres du muscle, est formée des fibres qui continuent la direction des fibres musculaires. A peine constituée, à peu de distance du bord externe du muscle droit, elle se partage en deux feuillets qui enveloppent le muscle droit de l'abdomen, contribuant à la formation de sa gaine aponévrotique, et, au delà, à celle de la ligne blanche (Voy. fig. 284 et 285). Quelques-uns des faisceaux musculaires détachés de l'arcade crurale, parfois fort longs, vont s'insérer, par des fibres tendineuses isolées, sur l'épine et la symphyse pubiennes.

Les fibres les plus inférieures du petit oblique contournent la partie supérieure et antérieure du cordon, descendant avec lui jusqu'au voisinage de l'orifice superficiel du trajet inguinal, pour remonter ensuite et regagner la ligne

médiane, en formant sur le cordon des anses à concavité supérieure, de plus en plus profondes. Ces fibres, éparses au milieu d'un tissu cellulaire que traversent de nombreuses veines, sont d'une dissection fort délicate; elles constituent les *premières anses crémastériennes*.

Variations et ancmalies du petit oblique. — Tantôt le petit oblique est réduit dans ses insertions costales, tantôt il présente un faisceau surnuméraire allant au huitième cartilage. — De nombreux auteurs ont signalé des intersections aponévrotiques dans l'épaisseur du muscle. Henle a même observé dans l'une de ces intersections une lamelle cartilagineuse entièrement distincte du cartilage costal correspondant.

CRÉMASTER

De la partie du petit oblique qui est logée dans la gouttière crurale, se détache un faisceau volumineux de fibres charnues, c'est le *faisceau externe du crémaster*. Parfois, ce faisceau est nettement isolé; le plus souvent, il est impossible de le séparer du petit oblique, dont il semble représenter la partie inférieure; ce faisceau descend au-devant du cordon, avec lequel il sort, par l'orifice superficiel du trajet inguinal, pour descendre avec lui vers les bourses. Les fibres de ce faisceau s'éparpillent sur les parties latérales et antérieures du cordon et du testicule, en formant des anses à concavité supérieure : ces fibres, d'une teinte rouge pâle, forment ce qu'on appelle la *tunique érythroïde*; après s'être dispersées, et avoir échangé nombre d'anastomoses, elles se rassemblent en un faisceau, le *faisceau interne du crémaster*, qui va s'insérer sur l'épine du pubis, ou au voisinage et en arrière de cette épine; quelques-unes se perdent sur le cordon.

Le faisceau interne du crémaster est beaucoup moins volumineux que le faisceau externe; parfois même, comme l'a fait remarquer Cloquet, il a une apparence fibreuse, ce qui s'explique facilement, si on admet que le crémaster représente la partie inférieure du muscle petit oblique, le faisceau interne représentant la partie tendineuse du faisceau externe. Chez la femme, on trouve quelques anses musculaires, homologues du crémaster masculin, au-devant du ligament rond.

Tel est le crémaster, que je considère comme une dépendance du petit oblique, avec Meckel, Cloquet, Henle, Theile, Luschka, Richet, Morel et Mathias Duval, Blaise. — Pour d'autres, Beaunis et Bouchard, Tillaux, Paulet, Bonamy, Broca, Barrois, etc., le crémaster est un *musculus testis* autonome. Enfin, une troisième opinion, soutenue par Hunter, Milne-Edwards, Sappey, Curling, Robin, Godard, Farabeuf, considère le crémaster comme le gubernaculum testis retourné. (Voyez, pour les détails et la bibliographie, l'excellente thèse de mon élève et ami Blaise, *Canal inguinal chez l'adulte*, Paris, 1894).

Variations et anomalies. — Il peut provenir uniquement du fascia transversalis (Gruber). — On l'a vu naître en partie de l'épine du pubis, provenir en partie du transverse de l'abdomen. — Ledouble l'a vu constitué à la fois par des fibres du petit oblique et des fibres du gubernaculum.

TRANSVERSE DE L'ABDOMEN. — **M. transversus abdominis.**

Situé en arrière du précédent, le transverse est un muscle large et mince, contourné en demi-cylindre autour de la paroi antéro-latérale de l'abdomen. Il est constitué par une partie charnue intermédiaire à deux larges aponévroses, l'une antérieure, l'autre postérieure.

Sa portion moyenne, charnue, formée de fibres transversales et parallèles, revêt la forme d'un triangle dont le sommet tronqué se continue avec l'aponévrose postérieure, et la base avec l'aponévrose antérieure.

Elle naît : 1° par six digitations, *de la face interne de la portion cartilagineuse des six dernières côtes*. Ces digitations, musculaires, d'abord séparées par les digitations du diaphragme, se réunissent en une lame continue au-dessous du bord thoracique ; — 2° à la *lèvre interne de la crête iliaque*, dans la moitié antérieure de celle-ci, par des fibres charnues entremêlées de quelques fibres aponévrotiques ; et du *tiers externe de l'arcade crurale*, en arrière du petit oblique, sur la bandelette ilio-pubienne, pour préciser ; — 3° entre ces deux insertions osseuses, les fibres moyennes naissent de l'*aponévrose postérieure du transverse*. Cette aponévrose revêt la forme d'une lame quadrangulaire ; elle ne se divise pas en trois feuillets, comme on le dit communément, mais va s'attacher au sommet des apophyses transverses de toutes les vertèbres lombaires (Voy. Apon. de l'abd., fig. 287 et 288).

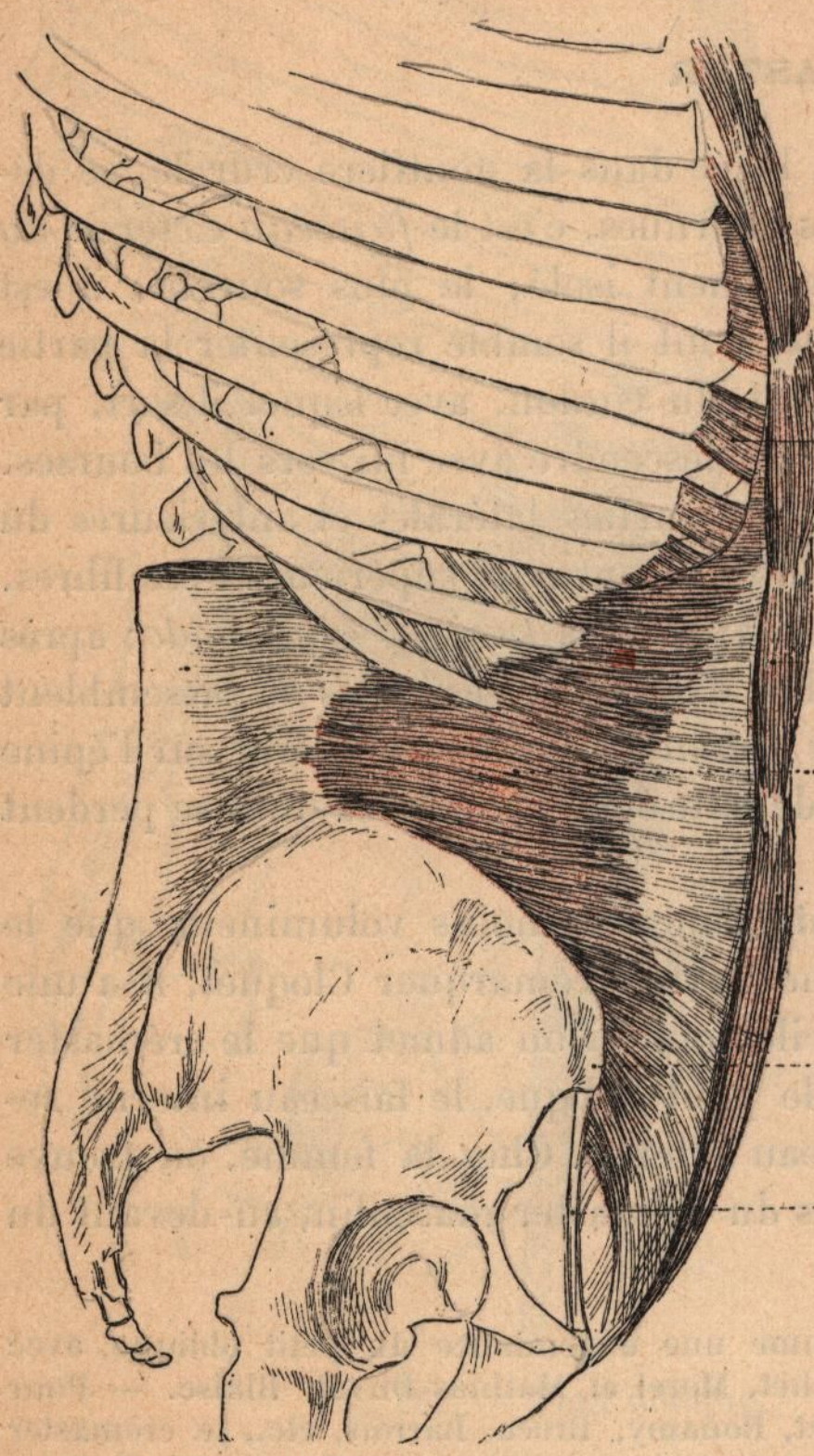

FIG. 282. — Transverse de l'abdomen.

Toutes ces fibres musculaires se portent horizontalement en dehors, rassemblées en rubans musculaires imbriqués ; parfois, ces bandelettes sont çà et là séparées par des interstices dans lesquels apparaît le feuillet postérieur de la gaine du transverse, recouvrant le péritoine.

Toutes ces fibres se terminent par des languettes fibreuses dont la réunion constitue un tendon plat analogue à ceux du grand et du petit oblique : c'est l'*aponévrose antérieure du transverse*. Cette aponévrose, dont le trajet et les connexions seront décrits avec les aponévroses de l'abdomen, va finalement s'entre-croiser sur la ligne médiane avec celle du côté opposé, participant à la formation de la ligne blanche.

J'ai déjà signalé, en traitant du petit oblique, l'échange de faisceaux musculaires qui se fait entre la portion inférieure de ce muscle et la portion adjacente du transverse. Il y a là une véritable intrication du bord inférieur des deux

muscles, qu'il est d'ordinaire impossible de séparer sans rompre quelques faisceaux musculaires; au delà, dans leur portion tendineuse, les deux muscles sont intimement unis. — Lorsque, ce qui est rare, ces anastomoses font défaut, on constate que le transverse déborde le petit oblique, ou est débordé par lui; Blaise (*loc. cit.*) a vu le transverse dépasser de 12 millimètres le bord du petit oblique et le contourner pour passer finalement au-devant de lui.

Les faisceaux tendineux inférieurs des muscles petit oblique et transverse, ainsi réunis, contournent le bord externe du grand droit et vont s'insérer sur la crête pectinéale, formant ainsi le *tendon conjoint* des auteurs anglais.

Rapports. — Le transverse est recouvert par les plans suivants : peau, tissu cellulaire sous-cutané, grand oblique, petit oblique; entre le transverse et le petit oblique cheminent les rameaux des vaisseaux circonflexes; le transverse n'est séparé du péritoine que par le fascia transversalis.

Innervation des muscles de l'abdomen. — Ces trois muscles reçoivent leurs nerfs des mêmes troncs : huitième, neuvième, dixième, onzième, douzième nerfs dorsaux et les deux abdomino-génitaux qui continuent la série des intercostaux et présentent des rameaux perforants analogues. Ces nerfs cheminent dans l'interstice situé entre le transverse et le petit oblique, sauf les abdomino-génitaux qui traversent d'abord le transverse avant d'atteindre cet interstice. Ils perforent ensuite et successivement le petit et le grand oblique avant de devenir sous-cutanés. Dans tout ce long parcours, ils abandonnent de nombreux filets qui vont se perdre dans l'épaisseur des muscles qu'ils traversent.

Variations et anomalies. — Macalister et Charvet ont observé l'absence du transverse. — Homer a signalé son dédoublement. — Schwegel a observé une intersection aponévrotique dans l'épaisseur du corps charnu. — Macalister et Guthrie l'ont vu perforé au niveau de son bord inférieur par le cordon spermatique. — Il peut se fusionner plus ou moins complètement avec le petit oblique (Macalister). Quelques-unes de ses fibres peuvent se continuer avec celles du diaphragme. — L'insertion à la septième côte peut manquer. — Inférieurement, il peut ne pas s'insérer à l'arcade de Fallope (Hargrave). — Sous le nom de *pubio-transversalis*, Luschka a décrit un petit muscle qui, naissant de la branche horizontale du pubis, se terminait au voisinage de l'orifice interne du trajet inguinal. Hyrtl rattache ce faisceau musculaire au transverse. — Ce muscle est assez analogue au *pubio-péritonéal* de Macalister qui, né de la crête pectinéale, va se perdre dans le fascia transversalis un peu au-dessous de l'ombilic.

GRAND DROIT DE L'ABDOMEN. — **M. rectus abdominis.**

Situé à la partie antérieure et médiane de l'abdomen, sur le côté de la ligne blanche, le grand droit s'étend de la partie antérieure et inférieure du thorax au pubis. Allongé, aplati d'avant en arrière, plus large et plus mince en haut qu'en bas, il a la forme d'un long triangle, dont le sommet tronqué répond au pubis.

Il s'insère, *d'une part*, aux *cartilages des cinquième, sixième et septième* côtes; *d'autre part*, au bord supérieur du pubis, dans tout l'intervalle qui sépare l'épine de la symphyse.

Les insertions costales se font par trois dentelures ou languettes : 1° par une large languette à l'*extrémité de la cinquième côte*, et au bord inférieur de la moitié externe de son cartilage; 2° par une languette plus petite *à la face externe du cartilage de la sixième*; 3° *à la face externe et au bord inférieur du cartilage de la septième côte*; et 4° par un faisceau charnu, toujours très développé, aux *bords de l'appendice xyphoïde et au ligament costo-xyphoïdien.* — La dentelure externe, qui est la plus élevée, est aussi la plus large. De ces insertions, les fibres descendent verticalement, formant un large ventre

musculaire, qui commence à se rétrécir vers l'ombilic et se rétrécit brusquement à un gros travers de doigt au-dessus du pubis, sur lequel il s'insère de la manière suivante. Le tendon d'insertion pubienne, long de 3 cm. environ, occupe tout l'intervalle qui s'étend de l'épine à la symphyse ; d'ordinaire, il est divisé en deux languettes ; le faisceau interne, plus étroit, plus rassemblé, va s'insérer au-devant de la symphyse, où il s'entre-croise à angle aigu avec celui du côté opposé ; quelques-unes de ses fibres descendent dans l'aponévrose fémorale et dans celle du pénis ou du clitoris ; le faisceau externe, plus large et

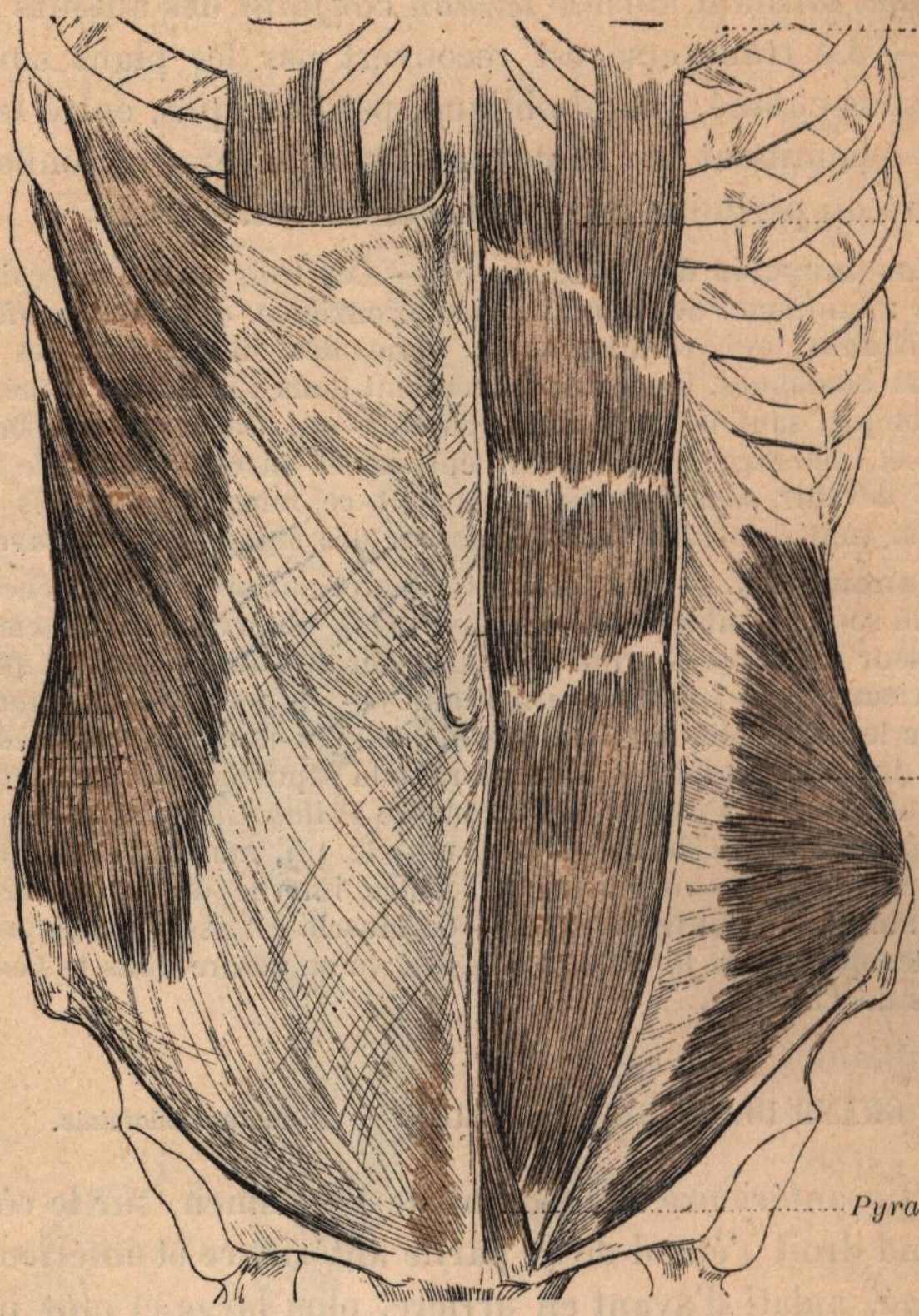

Fig. 283. — Grand droit de l'abdomen.

plus élevé, s'insère à l'angle du pubis, sur une surface rugueuse allant de l'épine pubienne à la symphyse. Cette insertion occupe une surface plus ou moins large suivant que le pyramidal existe ou n'existe pas. — J'ajoute que quelques faisceaux musculaires appartenant au bord interne du muscle se terminent par des fibres tendineuses sur la partie inférieure de la ligne blanche, tandis que d'autres, détachés du bord externe, se terminent parfois dans la gaine du muscle ; ces dernières sont beaucoup plus rares.

Le droit de l'abdomen présente sur son trajet des intersections tendineuses, disposées transversalement en zigzag, ou obliquement sur la face antérieure du muscle. La longueur et l'épaisseur de ces intersections sont très variables, de même que leur nombre et leur situation. Ordinairement, on en compte

quatre; les trois plus élevées sont dans la moitié supérieure du muscle; la troisième répondant à l'ombilic; la quatrième, inconstante, est située au-dessous de l'ombilic et n'occupe que le bord externe du muscle. En général, ces intersections n'occupent pas toute l'épaisseur du muscle : c'est ainsi qu'en étudiant la face postérieure de celui-ci, on n'en retrouve plus qu'une ou deux; aussi les fibres musculaires postérieures sont-elles beaucoup plus longues que les fibres antérieures qui sont intimement tissées avec les fibres de la face antérieure de la gaine des muscles, et en continuité avec nombre d'entre elles

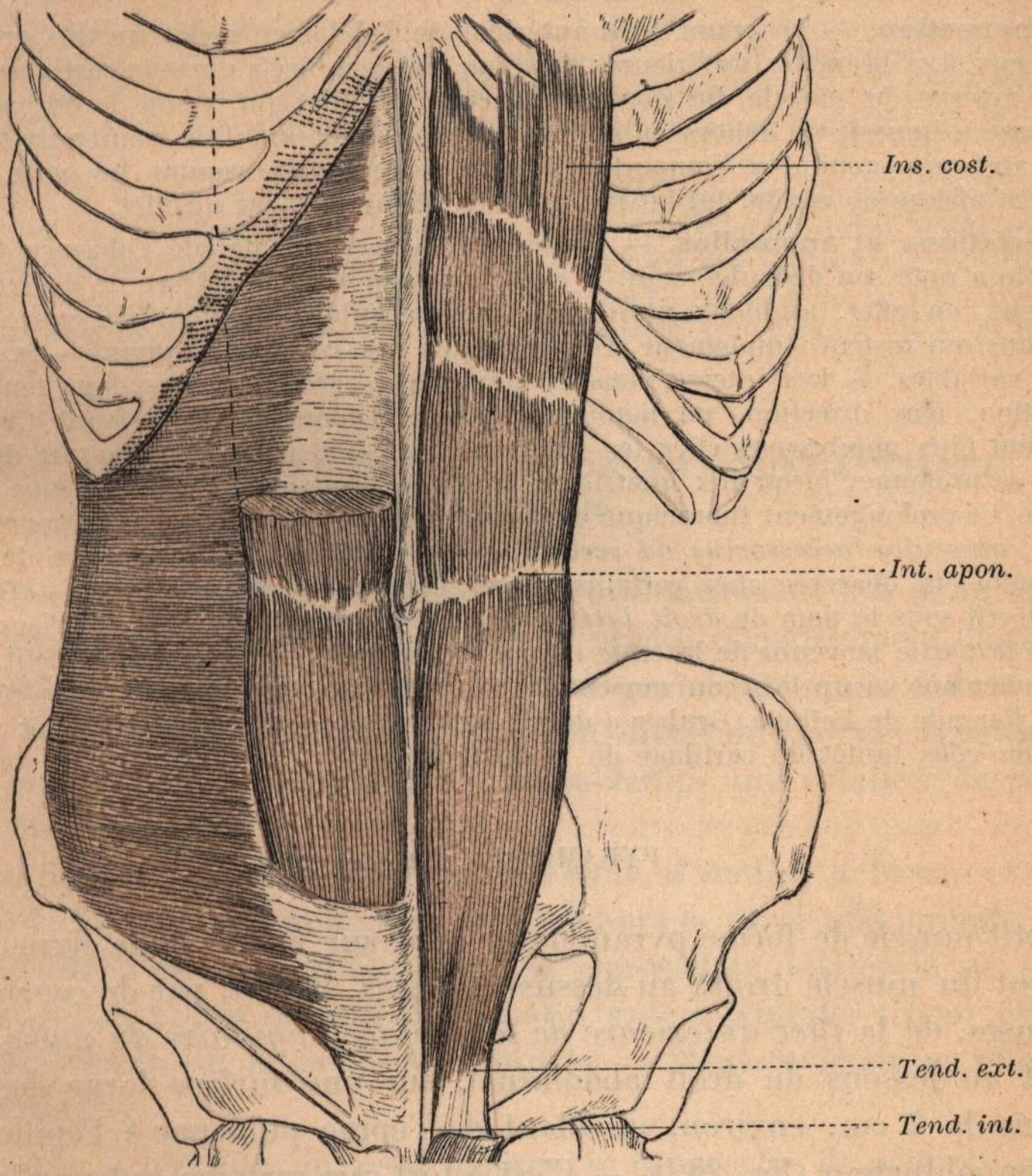

Fig. 284. — Grand droit de l'abdomen.

(celles qui viennent du grand oblique notamment). On a fait jouer aux intersections fibreuses du grand droit les rôles les plus variés. On a prétendu qu'elles avaient pour but d'augmenter la force du muscle, d'empêcher le déplacement latéral de ses fibres, de maintenir sa forme aplatie pendant les contractions, etc. On sait aujourd'hui que leur existence doit être rattachée à l'origine métamérique du grand droit.

Rapports. — Le grand droit, contenu dans sa gaine, répond en avant à la peau, au tissu cellulaire sous-cutané dans lequel se rencontrent les ramifications des tégumenteuses abdominales. En bas, dans sa partie inférieure, il répond à la face postérieure des pyramidaux. — La face postérieure répond directement à l'épigastrique et à son anastomose avec la mammaire interne,

artères qui sont situées entre le muscle et le feuillet postérieur de sa gaine. En haut, le grand droit répond aux cartilages costaux depuis la cinquième jusqu'à la neuvième côte, et aux intercostaux correspondants. En bas, il n'est séparé du péritoine que par le fascia transversalis. — Les bords internes des deux droits sont séparés l'un de l'autre par la ligne blanche, simple interstice dans sa portion sous-ombilicale, intervalle de largeur variable dans sa portion sus-ombilicale, en rapport dans sa partie supérieure avec la veine ombilicale, dans sa partie inférieure avec l'ouraque et les artères ombilicales.

Innervation. — Le grand droit antérieur de l'abdomen reçoit un très grand nombre de rameaux. Les branches antérieures des cinq derniers nerfs dorsaux, arrivées au niveau du bord externe du muscle, lui donnent chacune un filet qui, avant de devenir sous-cutané, traverse le muscle de dehors en dedans en lui abandonnant de nombreux filets. Le grand nerf abdomino-génital se comporte à l'égard de ce muscle comme les nerfs dorsaux. Enfin le petit abdomino-génital lui envoie très exceptionnellement un filet.

Variations et anomalies. — Barkow et Charvet ont signalé l'absence du grand droit. — Otto a noté son dédoublement. Il existe normalement une trace de dédoublement; assez souvent, en effet, les deux parties du tendon pubien donnent naissance à deux corps charnus qui restent simplement accolés jusqu'à une certaine hauteur. — Sa largeur est des plus variables. — Les intersections aponévrotiques, très variables dans leur nombre, leur situation, leur direction, ne manquent jamais (Ledouble). — Suivant Chudzinski, elles seraient plus nombreuses chez les sujets nègres. — Il n'est pas très rare de voir le grand droit se prolonger jusqu'aux quatrième, troisième, deuxième côtes et même jusqu'à la clavicule. Ce prolongement thoracique du grand droit a été décrit sous les noms de *rectus thoracis, musculus accessorius ad rectum, supra-costalis*. C'est un vestige de la disposition normalement observée chez certains singes, carnassiers, rongeurs, etc. — Guntz et Kelsch ont décrit sous le nom de *droit latéral* un muscle étendu du bord inférieur de la dixième côte à la partie moyenne de la crête iliaque et situé entre le grand et le petit oblique. Guntz et Gruber ont vu un faisceau musculaire parti du cartilage de la onzième côte aller s'insérer à l'arcade de Fallope. Gruber a décrit en outre des faisceaux qui tantôt partaient de la dixième côte, tantôt du cartilage de la onzième, pour se terminer sur la gaine des droits.

PYRAMIDAL. — M. pyramidalis.

Petit muscle de forme pyramidale, situé sur le côté de la ligne blanche, au-devant du muscle droit, au-dessus du pubis. Il naît, par de courtes fibres tendineuses, de la *face antérieure de la surface angulaire du pubis*, immédiatement au-dessous du droit abdominal, sur une surface large de 2 à 5 mm., longue de 2 cm. environ, et allant de l'épine pubienne à l'épine fibreuse du moyen adducteur (fig. 283). — C'est à tort que certains auteurs le font naître de la symphyse pubienne, et d'autres sur la lèvre antérieure du bord supérieur du pubis (Voy. *Ostéologie*, fig. 197).

De là, les fibres charnues montent, d'autant plus obliques qu'elles sont plus externes, et vont se fixer, par de longues fibres tendineuses dissimulées sous les fibres charnues, aux *faces latérales du quart inférieur de la ligne blanche*.

Le pyramidal est contenu dans la gaine du droit; sa face antérieure adhère assez intimement au feuillet antérieur de cette gaine; sa face postérieure est en contact avec la face antérieure du droit; parfois, elle en est séparée par une lame fibreuse assez résistante. C'est qu'alors le feuillet antérieur du droit s'est dédoublé pour envelopper le pyramidal; dans ces cas, la transparence de ce feuillet aminci permet d'apercevoir le pyramidal, après dissection de la peau et des couches sous-cutanées, tandis que le droit, masqué par toute l'épaisseur de sa gaine, reste invisible.

Innervation. — Le pyramidal de l'abdomen est innervé par un rameau terminal de la douzième dorsale, qui court au milieu des fibres du grand droit de l'abdomen et aborde le pyramidal par sa face antérieure.

Variations et anomalies. — Le développement du pyramidal est des plus variables; fort souvent il manque d'un seul côté, ou des deux: il est bien rare de trouver les deux pyramidaux symétriquement développés. D'après la statistique de Schwalbe et Pfitzner, il manque dans 13 p. 100 des cas chez l'homme, 10 p. 100 seulement chez la femme, aussi souvent à droite qu'à gauche. — La largeur de sa base pubienne est variable et parfois ses insertions remontent jusqu'à l'ombilic. On a observé le dédoublement du pyramidal d'un côté ou des deux côtés; Horner aurait même vu trois et quatre pyramidaux du même côté. — Dans un cas observé par Verheyen, le pyramidal du ventre présentait une intersection aponévrotique analogue à celle du droit. — Cruveilhier fait justement remarquer une sorte de solidarité entre la partie inférieure du muscle grand droit et le muscle pyramidal : quand celui-ci manque, l'extrémité inférieure du grand droit est renforcée d'une manière proportionnelle; quand il existe, l'extrémité inférieure du grand droit est moins considérable.

Le pyramidal fait défaut chez un grand nombre d'animaux (ruminants, cétacés, solipèdes, etc.) ; c'est sur les didelphidiens (marsupiaux et monotrèmes) qu'on le rencontre à son degré le plus avancé de développement; il joue chez les marsupiaux un rôle considérable, relatif à la nutrition du fœtus enfermé dans la poche marsupiale. — On s'accorde à penser que le pyramidal représente chez l'homme le muscle si développé chez les marsupiaux.

ACTION DES MUSCLES DE LA RÉGION ANTÉRO-LATÉRALE DE L'ABDOMEN

Grand oblique. — Le grand oblique prend ordinairement son point fixe en bas; si la colonne vertébrale est immobilisée, il produit l'abaissement des côtes; si le rachis est mobile, la contraction des deux grands obliques détermine la flexion de la colonne vertébrale et l'abaissement direct du thorax; si cette contraction est unilatérale, il se produit en même temps une rotation du thorax qui le porte du côté opposé.

Si le grand oblique prend son point fixe en haut, il soulève le bassin et attire obliquement de bas en haut et de dedans en dehors la paroi abdominale, lorsqu'il se contracte d'un seul côté. — Par sa contraction bilatérale, le grand oblique, comme les autres muscles de la paroi antéro-latérale, a pour effet de réduire les dimensions de la cavité abdominale. — Nous reviendrons plus loin sur ce rôle capital.

Petit oblique. — L'action du petit oblique se rapproche de celle du grand oblique. Peut-être peut-il aider à l'élévation du bassin par ses faisceaux costaux. Lorsqu'il prend son point fixe sur le bassin, il abaisse les côtes, fléchit la colonne vertébrale et incline le thorax en avant. Étant donnée la direction de ses fibres, qui croisent celles du grand oblique, il fait exécuter au thorax un mouvement de rotation qui le porte de son côté; lorsqu'il se contracte synergiquement avec le grand oblique du même côté, il détermine la flexion directe du thorax. Sa contraction unilatérale a pour effet d'attirer la paroi abdominale en bas et en dehors.

Transverse. — Il agit sur les dernières côtes et les attire en dedans. Mais il agit surtout sur le contenu de la cavité abdominale. C'est là son rôle principal, qui lui est d'ailleurs commun avec les autres muscles de l'abdomen.

Grand droit. — Lorsque le grand droit prend son point fixe sur le bassin, il abaisse le thorax en produisant la flexion de la colonne vertébrale. Ce mou-

vement est très énergique étant donné le volume du muscle, la longueur du bras de levier par lequel il agit sur la colonne vertébrale, et son mode d'implantation sur ce levier. Lorsqu'il prend son point fixe sur les côtes, il peut porter le bassin en avant. Duchenne, qui a excité isolément les différents segments du grand droit, a constaté que les segments supérieurs attiraient la paroi abdominale en haut, et que les segments inférieurs la déplaçaient en sens inverse.

Action sur les cavités abdominale et thoracique. — La contraction des muscles de la paroi antéro-latérale de l'abdomen détermine de profondes modifications dans les dimensions de la cavité abdominale. En attirant les côtes, soit en bas (grand droit, grand oblique, petit oblique), soit en bas et en dedans (transverse), ils la diminuent surtout dans le sens vertical. De plus, ils représentent dans leur ensemble une sorte de sangle contractile dont le point fixe est en arrière et qui tend à revenir sur elle-même, diminuant ainsi la cavité abdominale dans le sens transversal et dans le sens antéro-postérieur. Cette action sur les dimensions de la cavité abdominale est minimum pour le grand droit et maximum pour le transverse. C'est grâce à elle que tous ces muscles interviennent dans plusieurs actes normaux : défécation, miction forcée, accouchement, et surtout expiration, et dans certains actes anormaux, le vomissement, par exemple.

Le rôle le plus important est le rôle expirateur. Le rôle expirateur est dû surtout à ce que les muscles de la paroi abdominale refoulent en haut le contenu abdominal et, par conséquent, le diaphragme. C'est sur ce seul mécanisme que le transverse peut produire l'expiration. Mais il est juste d'ajouter que le grand oblique, le petit oblique et le grand droit antérieur agissent également en abaissant les côtes inférieures. Comme Duchenne l'a bien démontré, le concours de ces muscles n'est d'ailleurs pas indispensable à la respiration ordinaire. Il a en effet cité des cas où tous ces muscles étaient atrophiés sans qu'il en résultât le moindre trouble appréciable de la respiration. En fait, ils interviennent surtout dans les cas d'expiration forcée, chant, toux, etc.

APONÉVROSES DE L'ABDOMEN

Par A. CHARPY

On décrit sous le nom d'*aponévroses de l'abdomen* les feuillets conjonctifs qui enveloppent ou terminent les muscles de la paroi abdominale.

Les difficultés qu'elles présentent pour être bien comprises, et qui les font ranger à côté de celles du cou et du périnée, tiennent d'abord à ce que les feuillets s'entrelacent et se soudent entre eux; elles tiennent aussi à la confusion constante des termes, le mot *aponévrose* signifiant tantôt la gaine d'un muscle (*aponévrose d'enveloppe* ou de *contention*), et tantôt son tendon aplati (*aponévrose d'insertion*). Au cou, les aponévroses sont représentées presque uniquement par des gaines; à l'abdomen, au contraire, ce sont principalement les aponévroses d'insertion que l'on a en vue.

Sur toute l'étendue des parties latérales occupées par le corps charnu des trois muscles larges, il n'y a que des aponévroses d'enveloppe. « Chaque muscle est doublé de deux lames fibreuses qui lui adhèrent de la manière la plus intime. De ces deux lames, l'externe est la plus dense, l'interne est notablement plus mince et plus faible. L'une et l'autre diminuent du reste d'épaisseur et de densité, en passant du muscle superficiel au plus profond. Ces lames sont unies entre elles par une couche de tissu conjonctif dans laquelle cheminent des vaisseaux et des nerfs. Elles sont moins résistantes en arrière. En avant, toutes viennent se terminer sur l'aponévrose (d'insertion) du muscle correspondant, au niveau de son origine. La lame située sous la face interne du transverse se condense dans sa portion inférieure; c'est à cette partie inférieure plus résistante qu'on a donné le nom de *fascia transversalis* (Sappey). »

En arrière et en avant de la partie charnue des muscles, c'est-à-dire dans la région lombaire et la région sterno-pubienne, les feuillets conjonctifs, soit de contention, soit d'insertion, ont une disposition différente et doivent être décrits séparément, comme aponévroses abdominales postérieure et antérieure.

APONÉVROSES ABDOMINALES POSTÉRIEURES

La région lombaire comprend deux portions distinctes : une portion interne, en relief, occupée par la masse commune des muscles spinaux qui s'étend sur une largeur moyenne de 8 cm.; une portion externe, en méplat, qui correspond au bord postérieur des muscles obliques et transverse et à leurs prolongements aponévrotiques; elle se poursuit jusqu'au milieu de la crête iliaque. La hauteur moyenne de cet espace, entre le bassin et la douxième côte, est de 10 cm.; 12 le long des apophyses transverses[1] et 8 au niveau de l'extrémité de la dernière côte. Les muscles, de la surface à la profondeur, s'étagent de la façon suivante : sur le premier plan, le grand dorsal et le grand oblique; sur le second le petit dentelé et le petit oblique; sur le troisième la masse commune

1. Dans tout cet article, le mot apophyse transverse est synonyme d'apophyse costiforme.

et le transverse, enfin plus profondément encore et tout à fait en avant le carré des lombes. Nous décrirons successivement ces étages aponévrotiques, puis nous en étudierons les connexions sur le plan horizontal.

Outre les auteurs classiques, je mentionnerai les travaux suivants : Mounier, Esquisses d'anatomie topographique. *Thèse de Strasbourg*, 1865; — Lesshaft, Die Lumbalgegend in anat.-chirurgischer Hinsicht. *Arch. f., Anatomie*, 1870. — Ces deux auteurs ne se sont d'ailleurs occupés qu'accessoirement des aponévroses.

Voy. aussi un travail consciencieux d'un élève de Trolard : Barbé, De la paroi abdomin. postérieure. *Thèse de Montpellier*, 1896.

Premier plan. — Grand oblique et grand dorsal. — Le grand oblique se termine en arrière par un bord vertical, et ses fibres tendues de la douzième côte à la crête iliaque ont cette même direction. Il n'a pas d'aponévrose d'insertion; son aponévrose d'enveloppe, dont le feuillet externe est assez fort, se continue avec celle du grand dorsal, muscle qui couvre le grand oblique sur presque toute sa hauteur. En bas seulement existe d'ordinaire un certain intervalle, triangle de J.-L. Petit, purement aponévrotique; nous reviendrons sur ce point. L'absence de tendon en arrière fait que le bord postérieur du grand oblique est défini ainsi : il est vertical et libre.

Le grand dorsal couvre la presque totalité de la région lombaire de son aponévrose d'insertion et d'une faible partie de son corps charnu. L'*aponévrose du grand dorsal* ou *ap. lombaire*, fascia lumbo-dorsalis, est une nappe tendineuse qui, réunie à celle du côté opposé, dessine sur le milieu de la région des lombes un vaste losange dont le grand axe s'étend, le long des apophyses épineuses, de la sixième dorsale à la dernière sacrée. Sa hauteur totale atteint 40 cm., dont le quart supérieur est recouvert par le trapèze; sa largeur mesurée du bord externe d'un grand dorsal à l'autre est de 22 cm. Les quatre angles sont tronqués. L'angle supérieur est caché par la pointe du trapèze qui descend jusqu'à la dixième ou même la douzième dorsale; les angles latéraux correspondent à la crête iliaque; l'angle inférieur au niveau de la quatrième vertèbre sacrée se confond avec l'aponévrose d'insertion de la masse commune et les ligaments sacro-coccygiens postérieurs. Des deux bords curvilignes, le supérieur et externe donne insertion aux fibres musculaires; l'inférieur et externe, très cintré, se fixe d'abord sur le tiers postérieur de la crête iliaque et l'épine iliaque postéro-supérieure, puis de cette épine passe en arcade tendineuse sur les tubercules postérieurs des dernières vertèbres sacrées. Le grand fessier s'insère sur cette arcade et son aponévrose d'enveloppe s'entrelace avec celle du grand dorsal. Chacune des deux moitiés du losange est attachée aux apophyses épineuses sur toute sa hauteur.

Les fibres de l'aponévrose sont horizontales en haut; en bas, et surtout à partir de la troisième lombaire, elles sont en majorité entre-croisées en sautoir. La lame superficielle d'un côté passe par-dessus les apophyses épineuses dans celle du côté opposé. La face profonde qui recouvre la masse commune reçoit en haut l'insertion du petit dentelé, en bas celle du petit oblique.

Au niveau de son angle externe et au-dessus de la crête iliaque, le grand dorsal, dont la direction se rapproche de la verticale, est contigu au bord postérieur du grand oblique. Quelquefois il le recouvre complètement, ou encore s'affronte à lui en ne laissant qu'une fente étroite. Le plus souvent, il s'en

écarte de plus en plus, à mesure qu'il descend vers la crête iliaque, et détermine ainsi la formation du *triangle de J.-L. Petit* (triangle lombaire inférieur). Ce triangle existait 84 fois sur 108 adultes examinés, soit 77 p. 100; 9 fois sur 35 nouveau-nés, soit 25 p. 100 (Lesshaft); 12 fois sur 17 sujets (Barbé). Il manque très rarement chez la femme et chez les sujets âgés. Sa base, à la crête iliaque, mesure ordinairement de 5 à 8 mm. et sa hauteur de 10 à 12 (Lesshaft); Luschka donne des chiffres plus élevés, 2 cm. et jusqu'à 4 pour la

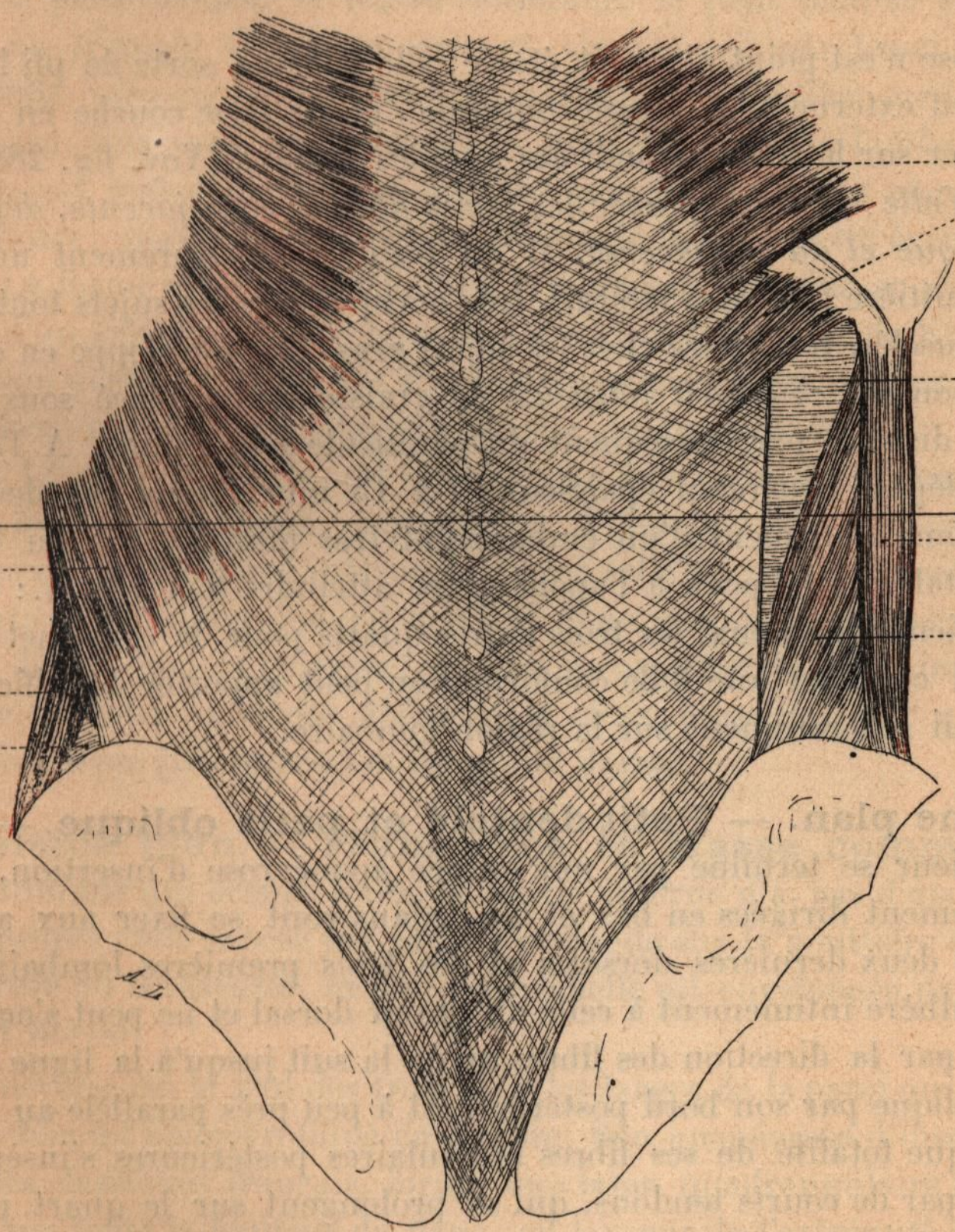

FIG. 285. — Région lombaire; face postérieure.

A gauche, plan superficiel; le grand dorsal et son aponévrose. — A droite, plan moyen; le grand dorsal a été enlevé.

base, 3 cm. et jusqu'à 7 pour la hauteur : chiffres qui se rapportent probablement aux cas où l'insertion iliaque du grand dorsal fait défaut. L'espace libre ou aire du triangle est fermé seulement par une mince expansion de l'aponévrose d'enveloppe du grand oblique allant s'unir à celle du grand dorsal. Plus profondément, se trouve un faisceau musculo-tendineux du petit oblique et sur un troisième plan l'aponévrose du transverse. « Sous le bord postérieur du grand oblique, et fréquemment dans l'aire même du triangle, on voit émerger au-dessus de la crête iliaque un rameau fessier du nerf grand abdomino-génital, accompagné d'une branche de la quatrième artère lombaire (Barbé). »

C'est un point mal défendu, un point faible de la paroi abdominale postérieure. Par là

se font jour des abcès intra-abdominaux, notamment les abcès périnéphrétiques; par là aussi passe la hernie lombaire, ou hernie de J.-L. Petit. Toutefois, dans l'aponévrose même du grand dorsal, existent d'autres points faibles; ce sont les orifices nerveux échelonnés tout le long du bord supéro-externe et par lesquels émergent les branches postérieures cutanées des derniers nerfs intercostaux et des nerfs lombaires, surtout celui du dernier nerf lombaire dont la branche perforante est volumineuse. Braun (Die Hernia lumbalis. *Arch. f. klinik Chirurgie*, 1879) a autopsié un sujet chez lequel une hernie sortait à travers le trou nerveux le plus rapproché de la crête du bassin; il n'y avait pas de triangle de Petit. Ce fait est unique et ne justifie pas la généralisation de Braun qui semble placer toutes les hernies lombaires dans les orifices de l'aponévrose du grand dorsal.

L'aponévrose n'est point plane et étalée; elle fait une sorte de pli longitudinal sur le bord externe de la masse commune, et de là se courbe en gouttière pour se mouler sur le relief arrondi des muscles spinaux (Voy. fig. 288). *Ce pli est dû à ce qu'elle est suturée avec les plans fibreux sous-jacents, dépendants du petit oblique et du transverse.* Il en résulte extérieurement un méplat (sillon ou gouttière lombaire latéral), très marqué chez les sujets tout à la fois maigres et musclés, très effacé chez les sujets gras. Il se développe en effet dans cette dépression un *coussinet adipeux* de graisse molle, placé sous le fascia superficialis, distinct par conséquent du pannicule sous-cutané. A l'état ordinaire, il ne dépasse guère en épaisseur 10 à 15 mm.; mais sur des femmes obèses ou même seulement d'un embonpoint très marqué, j'ai vu la nappe graisseuse totale, de la peau à l'aponévrose, atteindre 8 et 10 cm.: un quart pour le pannicule graisseux, les trois autres quarts pour le coussinet adipeux. On comprend combien une telle conformation peut apporter de difficultés aux opérations qui se pratiquent sur la région lombaire.

Deuxième plan. — Petit dentelé et petit oblique. — Le petit dentelé inférieur se termine par une mince aponévrose d'insertion, dont les fibres obliquement dirigées en bas et en dedans vont se fixer aux apophyses épineuses des deux dernières dorsales et des trois premières lombaires. Cette aponévrose adhère intimement à celle du grand dorsal et ne peut s'en séparer; ce n'est que par la direction des fibres qu'on la suit jusqu'à la ligne épineuse.

Le petit oblique par son bord postérieur est à peu près parallèle au petit dentelé. La presque totalité de ses fibres musculaires postérieures s'insèrent à la crête iliaque par de courts tendons, qui se prolongent sur le quart postérieur de cette crête. Seul, le faisceau qui descend de la douzième côte aboutit à une aponévrose d'insertion qui se soude à l'aponévrose du grand dorsal, et qu'on peut à la rigueur suivre, d'après la direction des fibres, jusqu'à l'apophyse épineuse de la dernière lombaire, mais d'autres fois seulement jusqu'à l'épine iliaque supéro-postérieure. Cette dernière devient ainsi un rendez-vous d'aponévroses d'insertion; comme elle n'est couverte par aucun muscle et que les plans fibreux adhèrent à la peau, elle apparaît extérieurement, surtout chez les femmes d'un certain embonpoint, sous forme d'une dépression, la *fossette lombaire;* on ne la confondra pas avec la dépression linéaire du triangle de Petit qu'on peut voir beaucoup plus en dehors sur quelques sujets robustes et dans certaines attitudes musculaires. L'insertion aponévrotique du petit oblique est variable dans sa direction et son étendue, ce qui tient probablement aux grandes variations en longueur de la douzième côte; en tous cas, elle est tout à fait accessoire, et l'on peut dire que le petit oblique est un muscle iliaque et non

pas épineux. Quant aux insertions décrites par la plupart des auteurs sur toute la hauteur des apophyses épineuses lombaires, elles n'existent point; il faudrait pour cela supposer un tendon perpendiculaire à ses propres fibres musculaires. Le seul rapport indirect avec la colonne vertébrale consiste en ce que l'aponévrose d'enveloppe ou gaine du petit oblique, et non son aponévrose d'insertion, se soude tout à la fois à celle du transverse et à celle du grand dorsal, et que cette dernière la prolonge, si l'on veut, jusqu'aux apophyses épineuses.

Entre le petit oblique, la masse commune, le petit dentelé et la douzième côte, est un triangle à base supérieure, signalé déjà par Luschka. Grynfeltt, qui l'appelle *triangle lombo-costo-abdominal* (*Montpellier médical*, 1866) et Lesshaft qui plus tard lui a donné le nom de *triangle lombaire supérieur* (fig. 285), ont tous deux supposé que des hernies lombaires pouvaient se faire par cet espace; mais on n'a aucune preuve de fait que cette éventualité se soit réalisée. La forme du triangle lombaire supérieur est plus souvent celle d'un carré ou d'un losange, d'où le nom de *tétragone lombaire*, de Krause. Barbé a constaté son existence, avec des dimensions appréciables, 16 fois sur 30 sujets.

Sa surface, beaucoup plus large que celle du triangle de J.-L. Petit, surtout quand la 12e côte est courte, est occupée par une aponévrose (aponévrose d'enveloppe du petit oblique, aponévrose d'insertion du transverse, soudées ensemble) qui, sur le bord interne, se fixe à celle du grand dorsal et maintient le pli vertical du sillon lombaire. C'est donc encore là un point faible, une sorte de défaut dans la cuirasse, où, comme au triangle lombaire inférieur, on peut dire qu'entre la cavité abdominale et la peau il n'y a que l'épaisseur d'une aponévrose (transverse) et du grand dorsal.

Troisième plan. — Transverse et Masse commune. — La masse commune qui occupe toute la partie interne n'a pas d'aponévrose d'enveloppe propre; elle repose par sa face profonde sur la gouttière osseuse et sur l'aponévrose du transverse, sa face superficielle est enveloppée par l'aponévrose du grand dorsal.

Le transverse est le seul des trois muscles larges de la paroi qui soit vraiment et complètement aponévrotique en arrière. Son aponévrose d'insertion, feuillet moyen des classiques français, forme une lame quadrangulaire qui s'étend en hauteur sur toute la hauteur du flanc, en largeur de l'extrémité de la douzième côte à la ligne transversaire de la colonne. Le bord externe est ordinairement rectiligne, quelquefois un peu courbe; les fibres tendineuses sont dans leur ensemble horizontales et parallèles, comme celles du muscle qu'elles prolongent; le bord interne se fixe au sommet des apophyses transverses (*costiformes*) de toutes les vertèbres lombaires. Comme nous l'avons déjà vu, cette aponévrose est unie à la gaine du petit oblique et à son court tendon; au-dessus de ce dernier, elle est reliée par adhérences latérales à l'aponévrose du grand dorsal qu'elle maintient plissée sur le bord externe de la masse commune.

Dans sa moitié inférieure, l'aponévrose du transverse est assez mince; mais en haut elle est renforcée sur sa face postérieure par le *ligament lombo-costal* de Henle. On appelle ainsi une lame fibreuse, nacrée, étendue transversalement, des apophyses transverses des deux premières lombaires au bord inférieur de la dernière côte, et de l'avant-dernière si la douzième est courte. Elle ferme l'es-

[*CHARPY.*]

pace angulaire costo-vertébral et protège le haut du carré des lombes, ainsi que la plus grande partie du rein placé en avant d'elle. La base du ligament lombo-costal est un bord coupant, en arcade tendineuse. Au-dessous, des trousseaux ligamenteux semblables, mais plus courts et plus faibles, quelquefois à peine reconnaissables, rayonnent des apophyses transverses des lombaires inférieures sur le tendon du transverse et s'y mélangent à des fibres verticales. On peut les suivre jusqu'à la crête iliaque, où ils se confondent avec le ligament iléo-lombaire. Pris dans leur ensemble, ces faisceaux transversaires représentent la suite des ligaments transverso-costaux postérieurs, renforcés ici comme pour remplacer la côte absente. Barbé les considère au contraire comme un muscle intercostal interne atrophié.

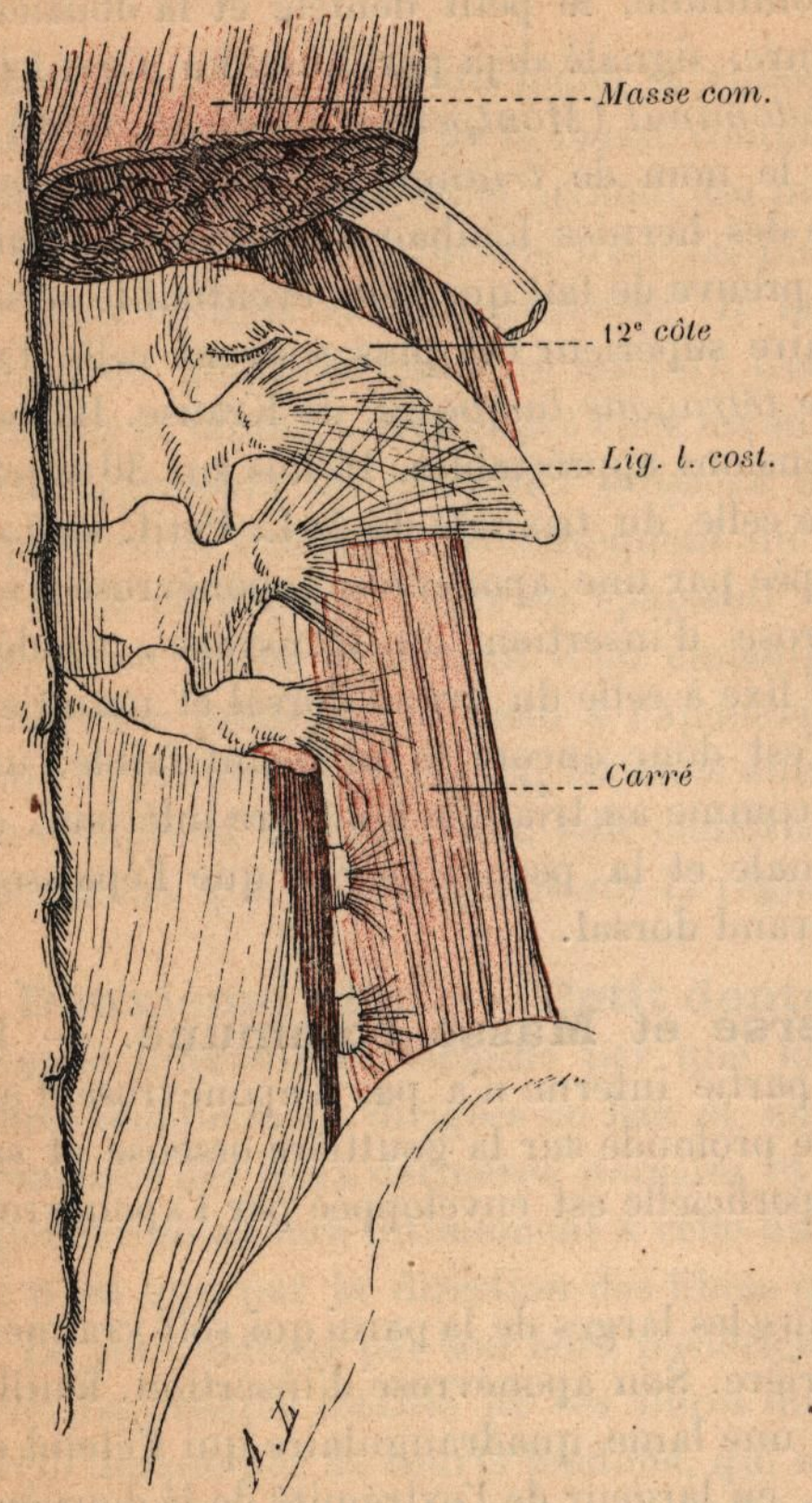

Fig. 286. — Le carré des lombes et le ligament costal; plan profond.

L'aponévrose du transverse enlevée laisse à nu la face postérieure du carré.

Le ligament lombo-costal est situé en arrière du carré des lombes et du tendon du transverse; mais Henle dit que, dans certains cas, le ligament se dédouble pour passer partie en avant, partie en arrière du carré, ou même passe tout entier en avant. Barbé considère ce dédoublement comme normal pour la partie supérieure.

Quatrième plan. — Carré des lombes. — Le carré est un muscle aplati, verticalement dirigé; sa face superficielle ou postérieure repose sur le tendon du transverse et lui adhère au voisinage de ses insertions, sa face antérieure profonde est recouverte par une aponévrose d'enveloppe (gaine ou aponévrose du carré), toile lamelleuse qui se fixe en dedans aux apophyses transverses des vertèbres lombaires, et en dehors à l'aponévrose du muscle transverse (fig. 288). Elle est beaucoup plus mince que cette dernière. En haut seulement, elle est renforcée par des fibres horizontales d'origine discutée; cette partie épaissie de la gaine constitue le *ligament cintré* du diaphragme, étendu du sommet et de la face antérieure de l'apophyse transverse de la deuxième lombaire à la face interne de la douzième côte, près de son extrémité. Le ligament cintré donne insertion au faisceau lombaire externe du diaphragme, le faisceau lombaire interne se fixant à une formation fibreuse semblable, l'arcade tendineuse du psoas; la partie supérieure du carré des lombes se trouve ainsi enfermée dans un étui fibreux très

résistant, constitué en avant par le ligament cintré, en arrière par le ligament lombo-costal, tous deux épaississements locaux de l'aponévrose antérieure du carré, de l'aponévrose du transverse.

La rencontre en un espace relativement étroit de plusieurs aponévroses superposées, leur nature différente (aponévr. d'enveloppe et d'insertion) et enfin leurs adhérences ou même leur fusion rendent difficile l'interprétation exacte de la coupe horizontale et expliquent les divergences d'opinion à cet égard. On trouvera dans le mémoire cité de Lesshaft l'indication des nombreux schémas qui résument, pour les auteurs, les aponévroses abdominales postérieures. Je dirai seulement qu'en Allemagne on tend à tout rapporter à l'aponévrose du grand dorsal, considérée comme lame indépendante, une sorte d'aponévrose commune, sur laquelle le grand dorsal, le grand fessier, le petit dentelé, le petit oblique et le transverse prennent leurs insertions. En France, c'est l'aponévrose du transverse qui est toute l'aponévrose abdominale postérieure ; dans la coupe classique, tant de fois recopiée (fig. 287), on voit cette aponévrose se trifurquer et se fixer par ses trois lames aux apophyses épineuses (*feuillet postérieur*), au sommet des apophyses transverses (*feuillet moyen*) et à la base de ces mêmes apophyses (*feuillet antérieur*); deux gaines, une pour la masse commune, une autre pour le carré des lombes, se trouvent ainsi constituées; les lames fibreuses des autres muscles se fixent sur le feuillet postérieur.

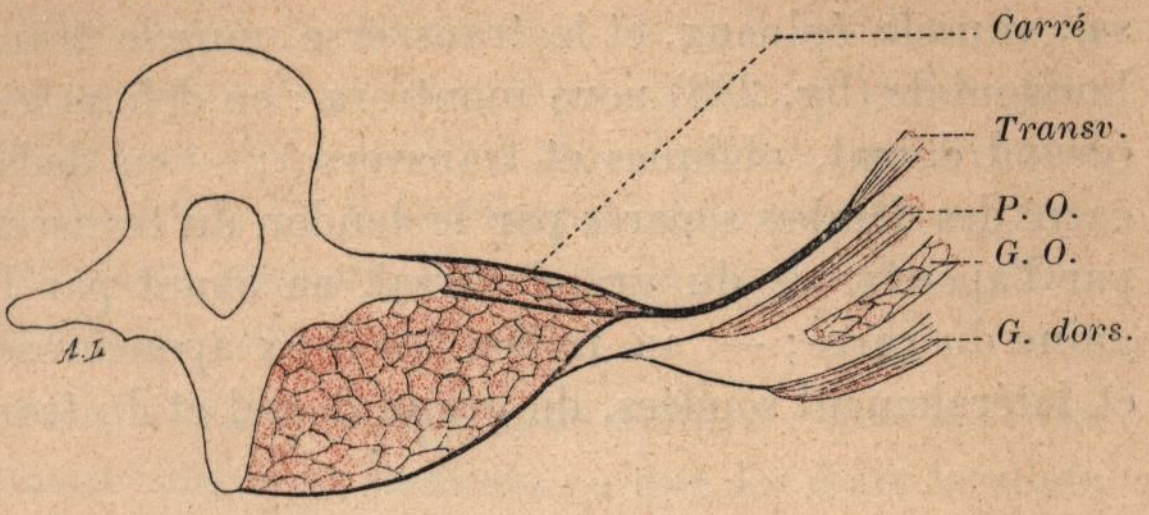

Fig. 287. — Schéma classique. L'aponévrose du transverse divisée en trois feuillets.

Coupe transversale de la région lombaire.

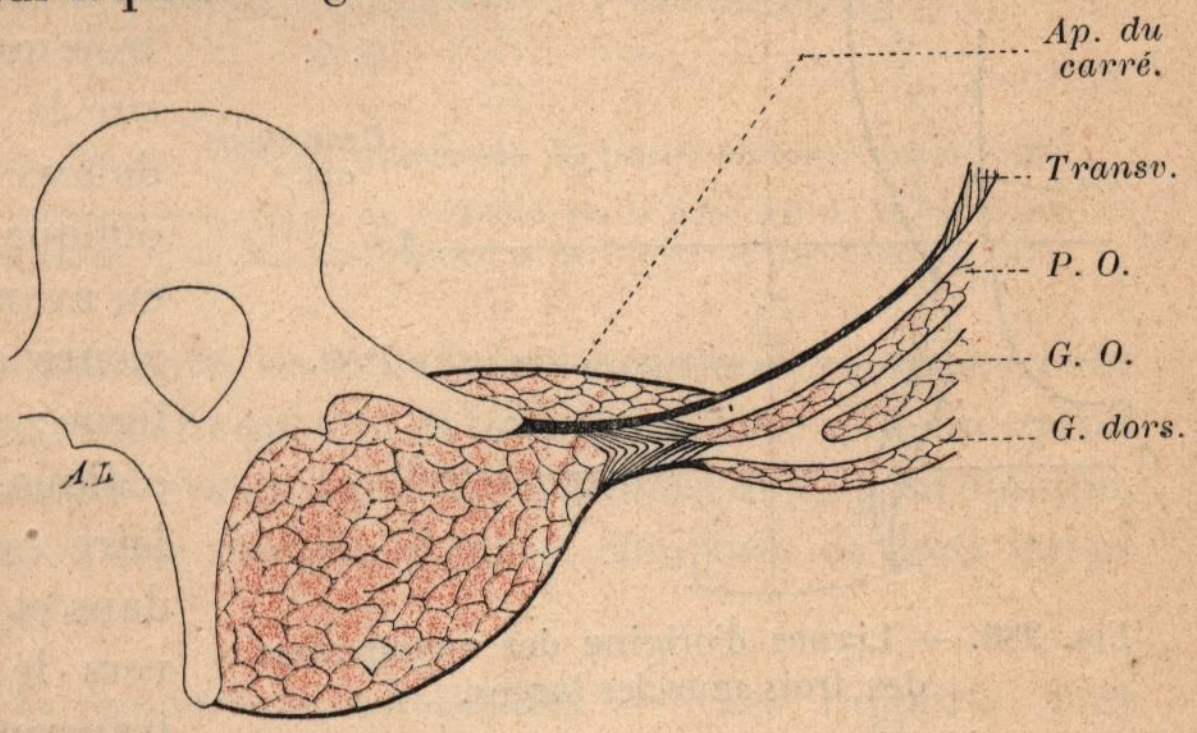

Fig. 288. — Disposition des aponévroses abdom. postér. suivant la description du texte.

Coupe transv. par la ligne AB de la fig. 285.

Ce schéma des trois feuillets est simple et clair, mais il n'est guère anatomique. Outre qu'une trifurcation aponévrotique complète est exceptionnelle dans l'économie, comment comprendre le transverse, muscle profond et ventral, figurant en arrière un muscle épineux? Que devient dans cette manière de voir l'aponévrose d'insertion du grand dorsal? Est-ce elle ou non qui recouvre la masse commune?

En considérant les quatre grands muscles de la région (la masse commune mise à part) dans leurs attaches au squelette, nous pouvons dire qu'il y en a

deux essentiellement iliaques et non aponévrotiques, ce sont le grand oblique et le petit oblique (sa courte aponévrose d'insertion étant accessoire); et deux essentiellement vertébraux et aponévrotiques, c'est-à-dire terminés en totalité par une aponévrose d'insertion qui les fixe à la colonne, ce sont le grand dorsal, muscle épineux, et le transverse, muscle transversaire. Dès lors, la coupe horizontale (fig. 288) nous montrera : en dehors les quatre muscles superposés (grand dorsal, obliques et transverse); — en dedans la masse commune et le carré des lombes séparés par le tendon du transverse et recouverts en arrière par l'aponévrose du grand dorsal, en avant par l'aponévrose d'enveloppe ou gaine du carré; — au milieu les deux aponévroses (d'insertion), superposées et latéralement soudées, du grand dorsal et du transverse.

APONÉVROSES ABDOMINALES ANTÉRIEURES

Les aponévroses antérieures sont représentées par les vastes lames tendineuses qui terminent en avant les muscles obliques et transverse, et par le fascia transversalis qui recouvre la face interne de la paroi abdominale.

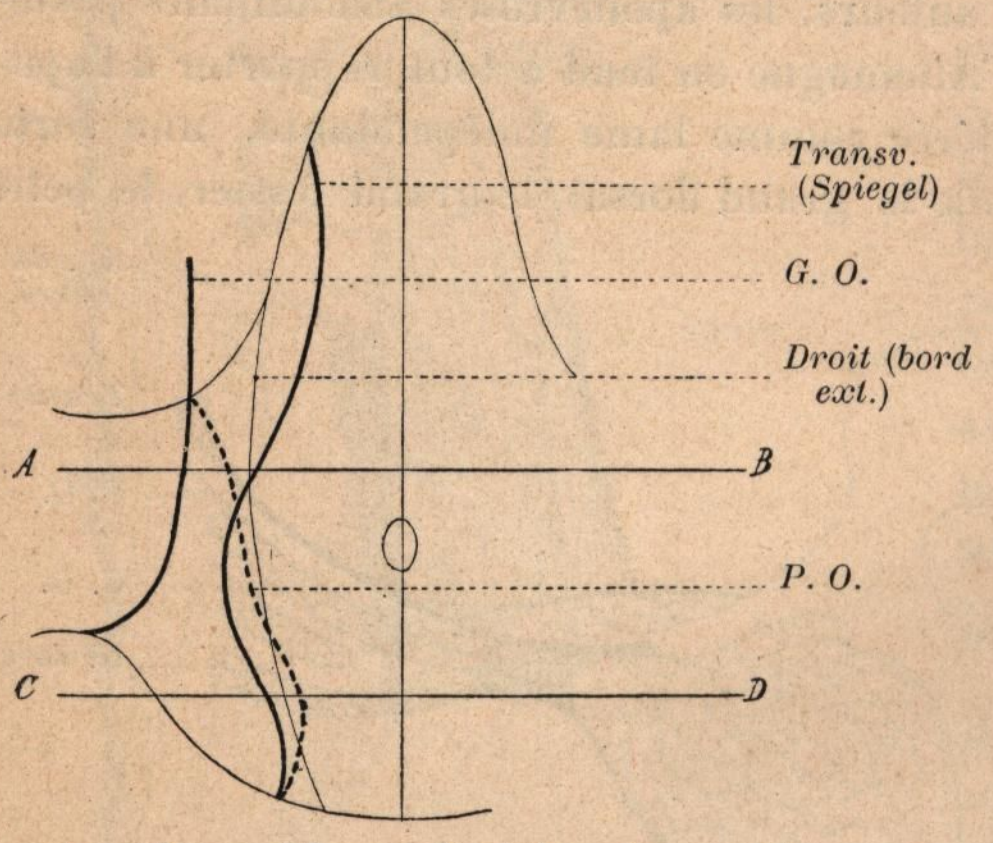

Fig. 289. — Lignes d'origine des aponévroses des trois muscles larges.

Schéma. — AB, CD, niveaux des coupes de la figure suivante.

Les aponévroses d'insertion des trois muscles ne commencent pas sur la même ligne verticale. De dehors en dedans, celle du grand oblique naît la première, un peu en avant de l'épine iliaque antérieure et suivant un bord rectiligne; puis vient celle du petit oblique, dont l'insertion musculaire est un peu convexe en dedans et descend de plus en plus vers le pubis; enfin celle du transverse. La ligne d'insertion de l'aponévrose du transverse est une courbe sinueuse et présente, sur le plan de l'ombilic, une forte courbure à concavité interne; elle commence en haut derrière le muscle droit, sur le bord de l'appendice xiphoïde, et finit en bas au tiers interne de l'arcade crurale; elle porte le nom de ligne semi-lunaire de Spiegel, *ligne de Spiegel*. Un certain nombre d'éventrations de la paroi se font le long de cette ligne.

Il faut remarquer que le niveau et la forme de ces lignes d'insertion aponévrotique varient d'un sujet à l'autre dans certaines limites; la ligne de Spiegel notamment, ondulée comme les insertions postérieures du muscle, dessine assez souvent un double feston ou un demi-losange à bords curvilignes.

Les aponévroses qui naissent des trois muscles se dirigent vers la ligne médiane, en conservant dans leurs fibres tendineuses la direction originelle de leurs fibres musculaires, de sorte que celles des obliques se croisent en sautoir et celles du transverse restent horizontales, disposition favorable à la solidité de la ceinture fibreuse. Arrivées au bord externe du muscle droit, elles se séparent

régulièrement en deux nappes qui passent l'une en avant, l'autre en arrière du muscle, pour lui constituer une gaine; sur son bord interne elles s'entrelacent avec celles du côté opposé, entrelacement qui forme la *ligne blanche*.

Toutefois cette disposition n'est point la même sur toute la hauteur de la paroi abdominale. Elle est vraie pour les deux tiers supérieurs, c'est-à-dire jusqu'à deux travers de doigt au-dessous de l'ombilic; plus bas, les aponévroses passent toutes en avant du muscle droit. De là la nécessité d'étudier leur groupement sur deux coupes horizontales passant, l'une par la région sus-ombilicale, l'autre par le milieu de la région sous-ombilicale.

1° **Coupe au-dessus de l'ombilic.** — Cette coupe nous montre : que les trois muscles larges sont régulièrement étagés en escalier; — que les deux feuillets de leur gaine ou aponévrose d'enveloppe se confondent sur le bord du muscle avec l'aponévrose d'insertion qui est leur véritable tendon; — que l'aponévrose du grand oblique, isolable jusque vers la ligne blanche, passe tout entière en avant du muscle droit; l'aponévrose du petit oblique se bifurque pour enfermer le droit entre ses deux lames antérieure et postérieure; l'aponévrose du transverse, également isolable et indivise comme celle du grand oblique, passe tout entière en arrière et s'unit au feuillet postérieur du petit oblique.

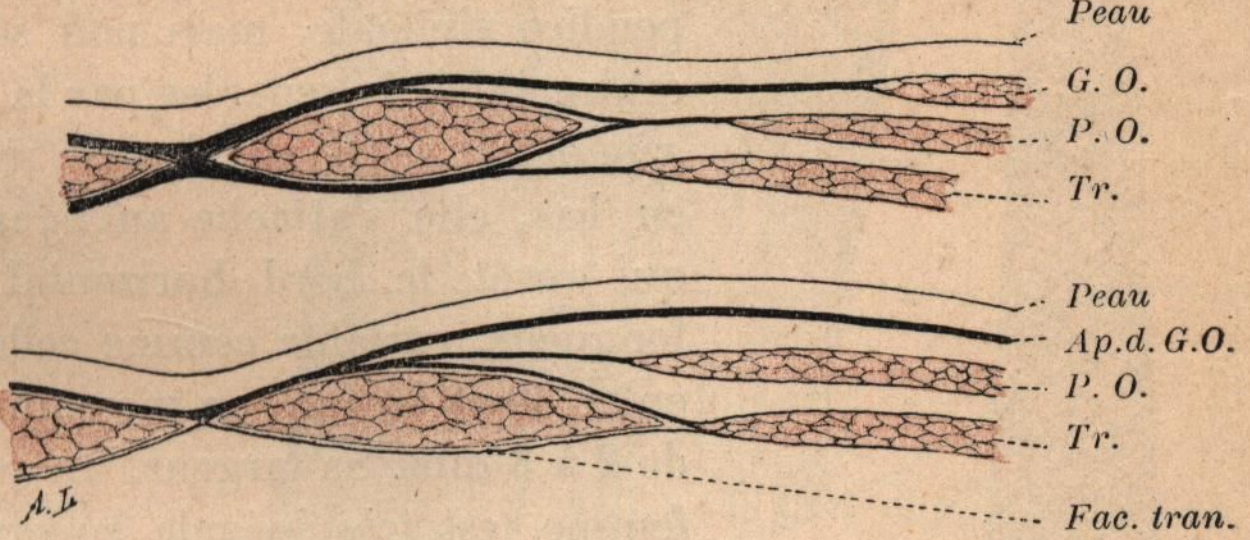

Fig. 290. — Coupe transv. de la paroi abdom. antérieure.
En haut, coupe au-dessus de l'ombilic, par la ligne AB de la fig. précéd. — En bas, coupe au-dessous de l'ombilic et de l'arcade de Douglas, par CD.

Le muscle droit est placé dans une coulisse fibreuse, composée de deux lames tendineuses en avant et en arrière.

2° **Coupe par le milieu de la région sous-ombilicale.** — Les rapports sont changés. L'aponévrose du grand oblique conserve seule sa disposition première. Celle du petit oblique n'est plus bifurquée; sa lame unique passe en avant du droit et se fusionne avec celle du grand oblique; l'aponévrose du transverse se dirige également sur la face antérieure et s'unit à celle du petit oblique. Selon la formule classique : au-dessous de l'ombilic, tout passe en avant. *Tout* n'est pas exact; toutes les aponévroses d'insertions, oui; mais il reste en arrière une aponévrose d'enveloppe, le feuillet postérieur de la gaine du transverse ou *fascia transversalis*, qui ne suit point son tendon et va à elle seule former la gaine du droit en arrière.

On peut observer quelques variétés dans la disposition que nous venons d'indiquer. Il est d'abord évident que la manière dont s'étagent les aponévroses en dehors varie suivant le niveau de la coupe, et suivant les courbes différentes que ces aponévroses peuvent dessiner. J'ai vu en outre, dans la partie sus-ombilicale, le tendon du petit oblique non bifurqué passer tout entier en avant du droit, et le feuillet postérieur de la gaine de ce même oblique passer seul en arrière. Assez souvent, au-dessous de l'ombilic, le tendon du transverse ne passe pas d'un seul coup en avant du droit; sur une hauteur de quelques centimètres, il se bifurque en deux lames, antérieure et postérieure, comme le fait plus haut l'aponévrose du petit oblique.

[CHARPY.]

Les aponévroses des muscles larges constituent donc la ligne blanche et la gaine des muscles droits ; par leur partie inférieure, ou arcade crurale, elles ferment le bassin et le séparent de la cuisse. Nous étudierons séparément ces trois parties.

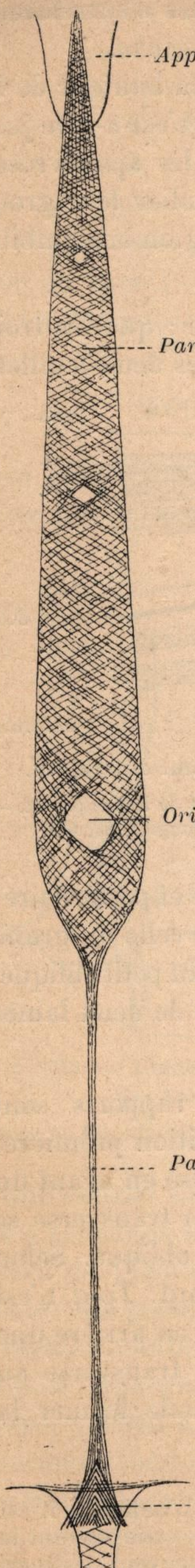

Fig. 291. — Ligne blanche. Vue par sa face antérieure.

Ligne blanche. — La ligne blanche est un raphé tendineux étendu, sur la ligne médiane, du sternum au pubis. L'adjonction de fibres longitudinales aux fibres suturales transversales lui donne la signification d'un sternum abdominal fibreux, comme les intersections des muscles droits sont des côtes fibreuses.

Elle est insérée en haut à la face antérieure de l'appendice xiphoïde, mais non sur sa pointe, dont elle est quelquefois séparéee par la *bourse muqueuse préxiphoïdienne* (Hyrtl), bourse sèche, sans endothélium ; en bas, elle s'attache au ligament pubien supérieur qui revêt le bord horizontal de la symphyse. Sa longueur, variable comme celle de l'abdomen, oscille entre 30 et 40 cm., en moyenne 33. Son épaisseur est de 2 à 3 mm. Sa largeur, un peu plus grande chez la femme, est très inégale suivant le niveau considéré. La ligne blanche est en effet divisée en deux parties distinctes, une partie rubanée et une partie linéaire. La partie *rubanée* ou *partie large* s'étend du sternum jusqu'à un ou deux travers de doigt (1 à 3 cm.) au-dessous de l'ombilic où elle finit assez brusquement ; elle s'élargit de haut en bas, mesure 6 à 8 mm. près de son origine, et atteint son maximum (15 à 25 mm.) à l'ombilic. Le fait qu'elle cesse avec l'apparition de l'arcade de Douglas laisse présumer que son élargissement est dû à la traction de l'aponévrose du transverse. — La partie *linéaire*, qui a environ 13 cm. de longueur, est une crête fibreuse, triangulaire sur la coupe, avec une base antérieure qui mesure à peine 3 mm. ; on comprend qu'il soit difficile de faire une incision ou une ponction exactement sur ce raphé, et presque toujours on pénètre dans la gaine du droit.

La face antérieure est en rapport avec la peau, son pannicule adipeux très développé à l'hypogastre et son fascia superficialis qui vient se fixer sur elle le long de la ligne médiane, formant ainsi une cloison imparfaite entre les deux moitiés droite et gauche de la paroi abdominale. Au-dessus du pubis, et sur une étendue qui peut arriver au voisinage de l'ombilic, elle donne insertion au ligament suspenseur du pénis. Sa face postérieure, légèrement déprimée en gouttière au-dessus de l'ombilic, est tapissée par le péritoine, mais média-

tement pour une grande partie de son trajet; car elle en est séparée en haut par le fascia sous-péritonéal et le paquet adipeux qui entourent la veine ombilicale dans la région parombilicale, en bas par le fascia vésical qui soutient l'ouraque et limite la cavité de Retzius.

La ligne blanche doit à sa texture fibreuse une grande solidité et cependant elle peut se laisser distendre par une pression abdominale prolongée, au point de permettre de vastes éventrations. Cruveilhier l'a vue, chez une femme morte peu après l'accouchement, atteindre une largeur de 8 cm. à l'ombilic et de 3 cm. dans sa partie linéaire. — Elle est composée surtout de fibres tendineuses nattées à angle très aigu, provenant des tendons des trois muscles larges et affectant une direction à peu près transversale. Il s'y joint, aux deux extrémités, des fibres longitudinales représentées à la partie supérieure par un faisceau xiphoïdien large de quelques millimètres qui descend de la face antérieure de l'appendice et s'irradie dans le raphé; à la partie inférieure, par les ligaments sus-pubiens, que renforcent les tendons des pyramidaux et les tendinets que lui envoie le bord interne des muscles droits. Il y a deux ligaments sus-pubiens. Le *ligament sus-pubien antérieur* est un court triangle fibreux, placé entre les tendons des droits et en avant d'eux, avec une base de 1 cm. environ fixée sur la face antérieure de la symphyse. Le *ligament sus-pubien postérieur* (*ligament triangulaire*, *adminiculum*, c'est-à-dire soutien de la ligne blanche) est médian, placé derrière le raphé, en avant du péritoine; sa base s'insère sur la lèvre postérieure du pubis et, quand elle est bien développée, se prolonge dans le ligament de Cooper ; sa pointe s'élève jusqu'au tiers ou à la moitié de la ligne omb.-pubienne. Ordinairement, au milieu de la base est un trou ovalaire ou fossette centrale, qui conduit entre les tendons des droits et par lequel s'engagent un peloton adipeux et une petite branche du rameau pubien de l'artère épigastrique. Les côtés sont curvilignes. La face antérieure du ligament sus-pubien adhère à la ligne blanche : sa face postérieure reçoit l'insertion du fascia transversalis; il fait donc cloison entre les deux gaines des droits et sépare les fosses rétro-musculaires.

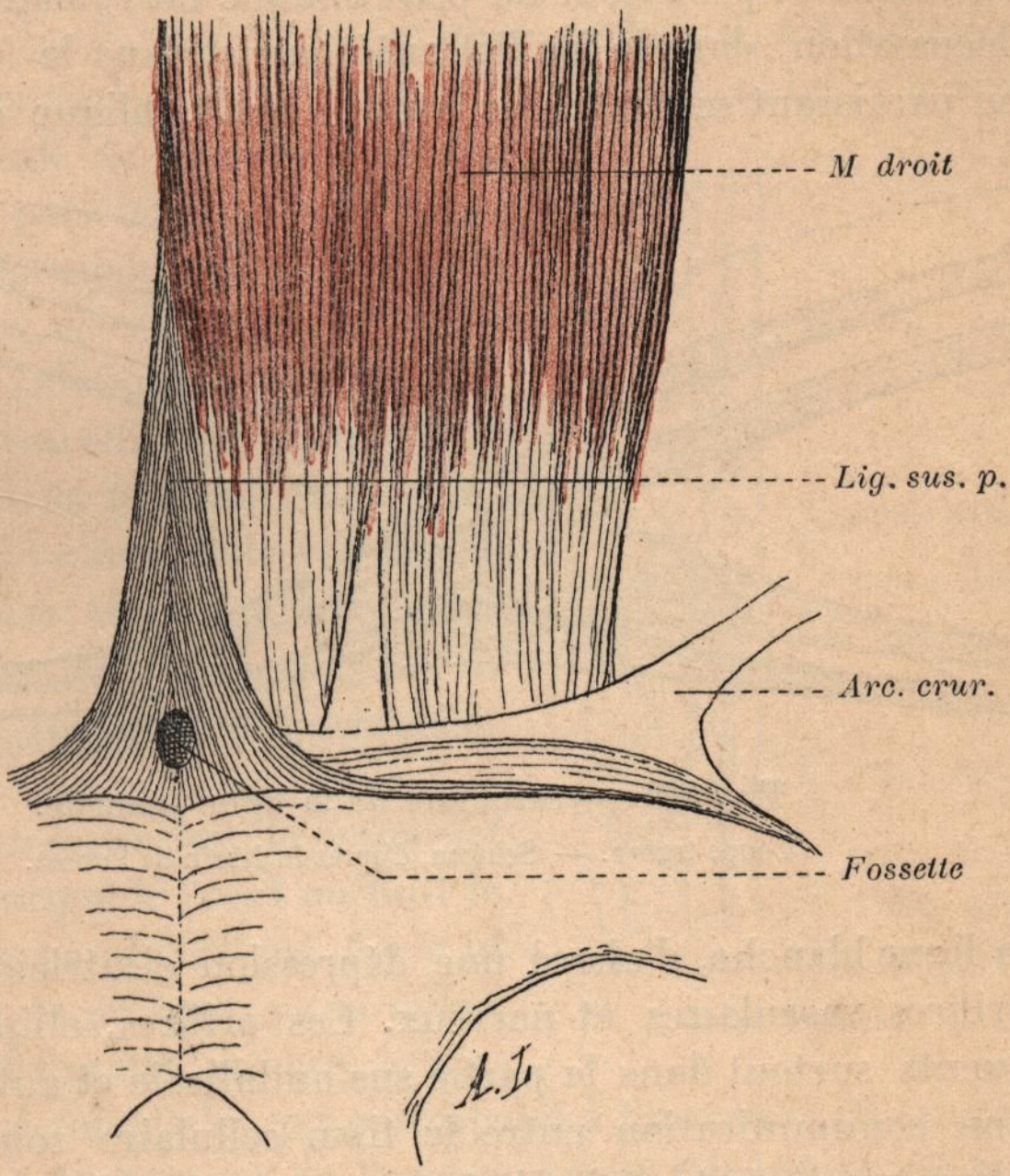

Fig. 292. — Ligament sus-pubien postérieur ou adminiculum.

Face postérieure de la symphyse pubienne.

[CHARPY.]

Ces faisceaux longitudinaux mis à part, ce sont les aponévroses d'insertion ou tendons des obliques et transverses qui par leur entre-croisement médian constituent la ligne blanche. Poncet (*Recherches anatomiques sur les aponévroses abdominales*, 1877), qui a étudié au microscope la partie rubanée, a reconnu que les entre-croisements de muscle à muscle ne se font pas seulement sur un même plan, mais encore en profondeur. Ainsi le tendon du grand oblique est divisé en deux nappes, une superficielle qui passe dans la nappe opposée, une profonde qui s'enfonce et traverse en diagonale la masse fibreuse pour se fixer au feuillet postérieur de la gaine du droit. Chacun des feuillets antérieur et postérieur du petit oblique est également dédoublé et passe, après décussation, dans le feuillet antérieur et dans le feuillet postérieur de la gaine, en paraissant se continuer avec le petit oblique opposé. Seuls les transverses décussent leurs tendons sur un même plan. « L'intrication et les anastomoses sont telles qu'un faisceau quelconque ne peut se tendre sans agir immédiatement sur tous les muscles du côté opposé. »

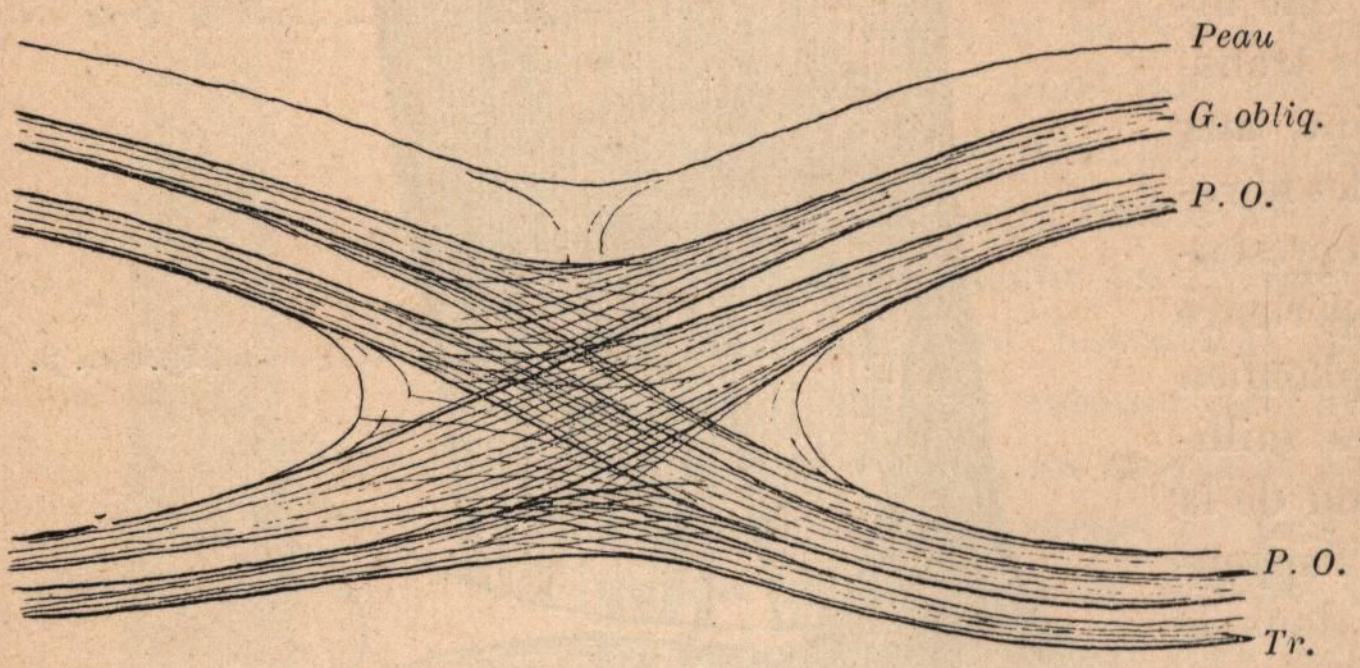

Fig. 293. — Structure de la ligne blanche.
Coupe transv. — Schéma, d'après le dessin de Poncet.

On trouve sur la ligne blanche, d'abord une dépression cicatricielle, l'ombilic, puis de petits orifices vasculaires et nerveux. Ces orifices, elliptiques ou losangiques, fréquents surtout dans la partie sus-ombilicale et autour de l'ombilic, établissent une communication entre le tissu cellulaire sous-cutané et le tissu cellulo-adipeux prépéritonéal. C'est par eux que se font les hernies médianes ou hernies de la ligne blanche, hernies qui consistent tantôt en une simple frange adipeuse sous-péritonéale, tantôt, à la suite de cette frange, en un sac péritonéal qui peut contenir une portion d'épiploon ou d'intestin ou de la paroi antérieure de l'estomac.

La ligne blanche fournit un point d'appui pour la contraction des muscles larges; elle solidarise en même temps leur action qui est presque toujours bilatérale, en les transformant en un seul muscle polygastrique; ils agissent comme le font les mains croisées. On considère généralement les muscles pyramidaux comme des tenseurs de la ligne blanche; Brucke pense que ces muscles ne sont pas synergiques mais antagonistes des droits; ils auraient pour effet d'enfoncer la ligne blanche vers la cavité abdominale et de lui permettre ainsi de résister à la contre-pression médiane ou refoulement en avant, qui suit la contraction latérale des muscles droits.

Ombilic. — L'*ombilic* ou *nombril* est, chez le fœtus à terme, un orifice vasculaire, percé dans la ligne blanche, autour duquel s'insère le cordon et qui laisse passer dans son centre les artères et la veine ombilicale. Après la chute

du cordon, et dès le dixième jour après la naissance, les vaisseaux sont oblitérés et un bouchon cutané ferme l'orifice abdominal vide. La formation cicatricielle est tout à fait comparable à un moignon d'amputation; Herzog a soutenu pourtant récemment qu'il s'agit non d'un processus de cicatrisation, mais de la simple transformation d'un tissu conjonctif embryonnaire en tissu adulte. Nous n'étudierons ici que l'ombilic cicatrisé et fermé.

Voy. sur l'ombilic : RICHET, *Anatomie médico-chirurgicale*. — CATTEAU, *Thèse de Paris*, 1876. — GAUDERON, *Thèse de Paris*, 1876. — SACHS, Die Fascia umbilicalis, in *Arch. f. path. Anatomie*, 1887.

Le trou persistant dans la ligne blanche, ou anneau ombilical, est obturé à l'extérieur par un bouchon cutané cicatriciel qui adhère à son contour; à l'intérieur il est libre et n'est isolé de la cavité péritonéale que par le péritoine pariétal qui passe à sa surface; une fois sur cinq cependant, un *fascia umbilicalis* plus ou moins épais couvre l'anneau et le sépare du péritoine. Le moignon cutané est situé au fond d'une fossette circulaire ou elliptique qui mesure de 10 à 15 mm. de diamètre; la profondeur de cette fossette augmente avec l'âge, à cause de la rétraction progressive du tissu inodulaire; elle est plus considérable chez les sujets gras, chez les femmes en raison de l'embonpoint; on la voit très grande quelquefois chez certains sujets maigres.

FIG. 294. — L'ombilic.
Coupe verticale.

Dans l'ombilic extérieur on distingue : le *bourrelet cutané* périphérique, qui marque le point où finit le pannicule adipeux; plus le pannicule est épais et fait relief, plus l'ombilic paraît profond; — le *sillon* ombilical qui, au fond de la fossette, entoure le mamelon; sillon en cercle, en demi-cercle, qui correspond à l'insertion de la peau et du fascia superficialis sur le contour de l'anneau; cette adhérence est très intime et ne disparaît jamais malgré la distension; — le *mamelon* ou papille, c'est-à-dire le moignon cutané froncé, saillant chez les sujets jeunes, enfoncé en arrière et en bas chez l'adulte, et portant tantôt au centre, tantôt sur le côté une *cicatrice* blanche, linéaire ou étoilée, trace de la plaie consécutive à la chute du cordon. Dans la grossesse, l'ombilic s'élargit et tend à se niveler; le mamelon s'élève, la cicatrice devient visible, et l'on sent au centre l'anneau sous-jacent où l'on peut parfois introduire la pulpe du doigt. Dans certains cas d'ascite, le refoulement en avant de l'ombilic peut aller jusqu'au déplissement du moignon ou même jusqu'à la production de tumeurs saillantes (hernies séreuses).

Quand on a enlevé la peau et coupé ses adhérences, on voit par sa face extérieure l'*anneau ombilical* dont le contour est ordinairement quadrilatère, comme pour les autres orifices de la ligne blanche (fig. 291). Vu par sa face interne, il est plutôt curviligne, car aux faisceaux obliques des aponévroses de la ligne blanche s'ajoutent par derrière des fibres arquées qui épaississent la bordure, l'arrondissent et en forment une masse homogène qui n'est point tiraillée dans les contractions abdominales. L'anneau avec sa bordure mesure

1 cm. au plus en diamètre. Il représente assez bien la gueule d'un four ordinaire (Blandin), par son bord supérieur cintré et son bord inférieur rectiligne. L'orifice central, de 2 mm. environ, est libre; il renferme seulement une boule adipeuse; il finit en avant en cul-de-sac sous la peau du centre du mamelon. C'est par cet orifice dilaté que l'épiploon, l'intestin, le liquide de l'ascite, refoulant devant eux le péritoine, peuvent venir faire saillie sous la peau déplissée (hernies ombilicales, hernies séreuses); c'est par cet orifice refoulé, puis perforé que s'établissent des fistules ascitiques, purulentes, urinaires ou biliaires. Davaine a cité dix-neuf cas d'issues de vers par l'ombilic, presque tous d'ailleurs chez des enfants au-dessous de quinze ans.

Tandis que le bord supérieur ou bord cintré de l'anneau ombilical est libre d'adhérences, le bord inférieur ou base reçoit l'insertion de l'ouraque, des artères ombilicales et de la veine ombilicale, en tout quatre cordons fibreux. Souvent l'ouraque et les artères sont réduits à l'état de réseau filamenteux; la veine ombilicale elle-même, qui se fixe quelquefois en partie sur le côté droit du cintre, peut être dissociée en filaments. Il est à remarquer que, même chez le fœtus, la veine n'est que lâchement unie à la partie supérieure de l'anneau. De la fusion de tous ces tractus avec la base de l'anneau, il résulte que celle-ci forme un noyau fibreux, épais, très adhérent à la peau qu'il attire de son côté. Dans l'atlas de Bonamy on signale comme constante une petite *fossette intervasculaire*, placée au centre des quatre cordons fibreux. Elle est quelquefois à peine reconnaissable, mais est susceptible de s'agrandir; sur un sujet qui servit à un de mes cours et qui était atteint d'ascite, le liquide l'avait distendue en une poche de 1 cm. de diamètre qui rendait l'ombilic saillant.

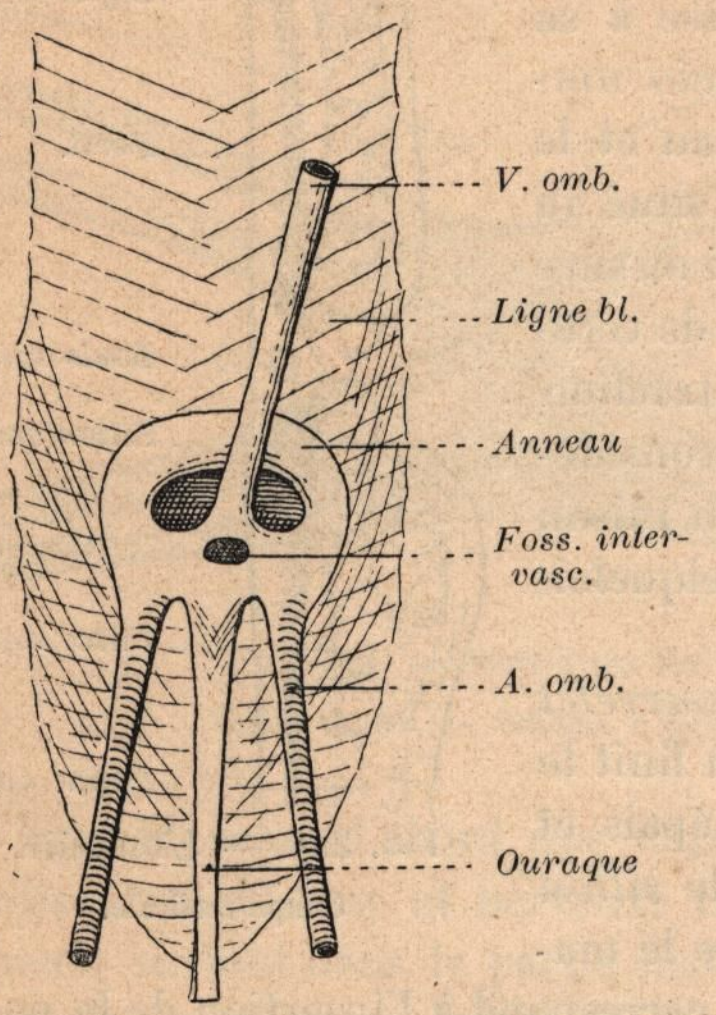

Fig. 295. — L'anneau ombilical.
Grossi. Vu par sa face postérieure, le péritoine enlevé.

Contre la face interne de l'anneau est appliqué le péritoine pariétal. Il a son épaisseur ordinaire et n'adhère que lâchement à l'anneau; il en est même séparé par une nappe adipeuse lobulée chez les sujets gras. Tantôt il passe directement le long de l'orifice, tantôt il s'y déprime légèrement. Le fait qu'il existe à ce niveau un espace où seuls la peau et le péritoine ferment la cavité abdominale constituent pour l'ombilic une infériorité au point de vue de la résistance; c'est un des points les plus faibles des parois de l'abdomen, et si les hernies n'y sont pas plus fréquentes chez l'adulte, c'est que la pression des viscères s'exerce surtout contre le bas-ventre.

Chez un certain nombre de sujets cependant, le péritoine est renforcé sur sa face externe par une lame fibreuse qu'avait indiquée déjà Vidal de Cassis et que Richet a bien décrite sous le nom de *fascia ombilicalis*. « Le péritoine qui enveloppe la veine ombilicale est, depuis l'anneau jusqu'à 3 ou 4 cm. au-dessus

de cette ouverture, doublé par une lamelle blanchâtre à fibres dirigées transversalement et coupant à angle droit la direction de la veine. Ces fibres peuvent être suivies jusque sur les bords des muscles droits, où elles se confondent manifestement avec le feuillet postérieur de leur gaine aponévrotique. Destiné à protéger l'entrée de la veine ombilicale dans l'anneau, il renforce par sa présence la partie supérieure de cet orifice que j'ai dit être dépourvue d'adhérences solides. » Cette lame fibreuse limite en outre avec la ligne blanche un canal suivi par la veine ombilicale, canal que Richet assimile au canal inguinal, et auquel il fait jouer un rôle dans la pénétration et le trajet des hernies.

Dans sa forme typique, le fascia ombilicalis est un épaississement du fascia transversalis (feuillet profond du transverse) qui renforce à ce niveau la paroi

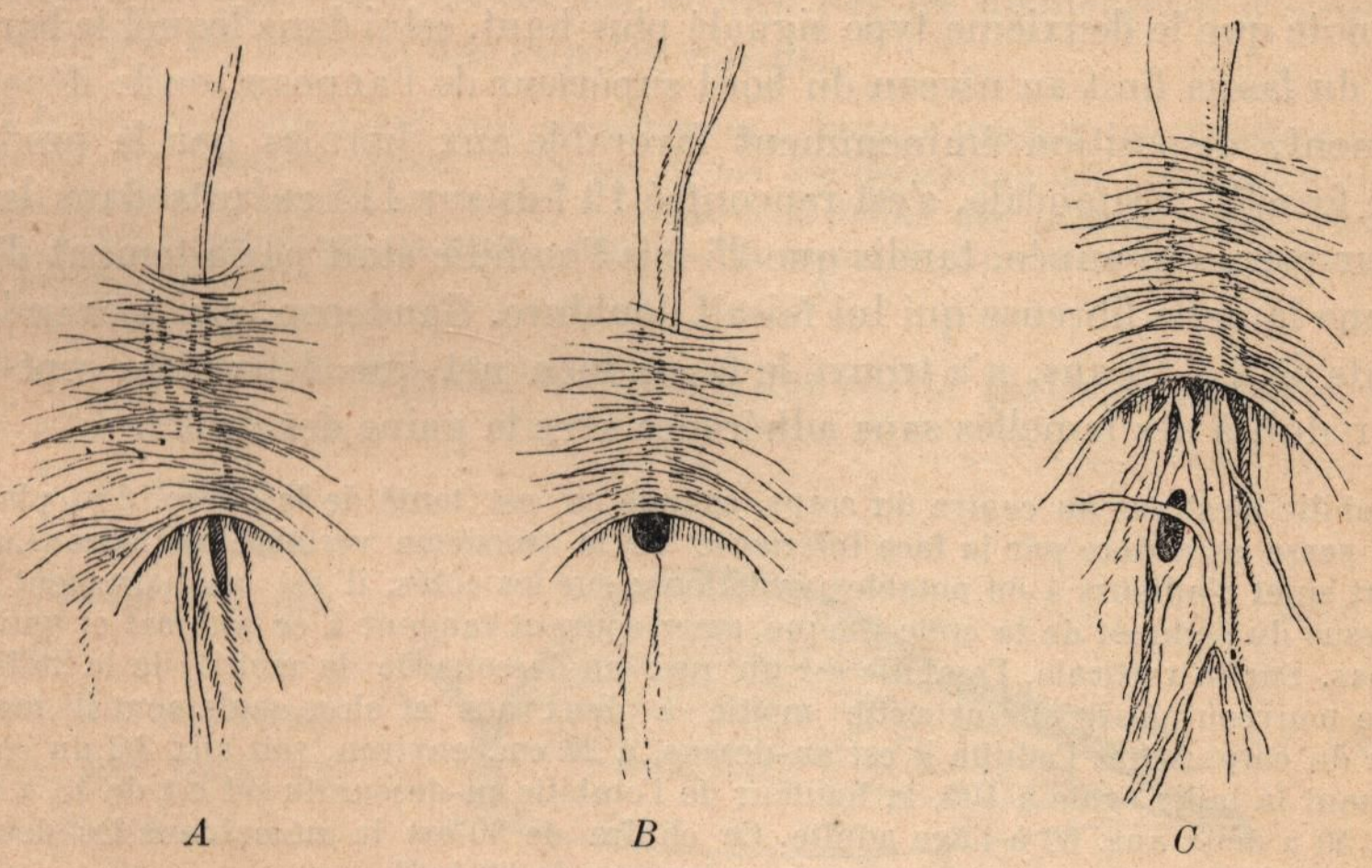

FIG. 296. — Le fascia umbilicalis sous ses trois formes typiques (d'après Sachs, chez l'enfant).

En A, il recouvre tout l'anneau. — En B, il n'en recouvre que le bord supér. (divertic. prédispos. aux hernies). — En C, il est au-dessus de l'anneau et sans rapport avec lui.

abdominale; il se présente comme une lamelle fibreuse, à fibres transversales, solidement fixé au péritoine, plus solidement fixé à droite et à gauche sur la gaine des muscles droits à laquelle il s'attache suivant une ligne verticale. Il passe en pont sur la ligne blanche. Son bord supérieur est rarement reconnaissable; mais très souvent il y a un bord inférieur tranchant, à concavité inférieure, au niveau duquel le péritoine peut former un pli saillant ou bien une poche ou diverticule entre le fascia et la ligne blanche.

Les Allemands attachent une bien plus grande importance que nous au fascia signalé par Richet. Ils lui ont attribué (Kocher) la possibilité de hernies ombilicales indirectes, qui paraissent d'ailleurs ne pas exister, mais surtout ils ont discuté si sa présence favorisait ou empêchait les hernies. Sachs conclut de nombreuses recherches qu'il faut distinguer trois formes dans le fascia umbilicalis : 1° le fascia n'existe pas, ou finit très au-dessus du bord supérieur de l'anneau, la prédisposition aux hernies est faible; 2° le fascia par son bord inférieur concave et net couvre le bord supérieur de l'anneau ou l'affleure seulement; il

y a des plis péritonéaux et conséquemment une poche ou diverticule; cette condition favorise puissamment les hernies; 3° le fascia couvre tout l'anneau; la hernie est à peu près impossible.

Au point de vue de la fréquence, voici ce que lui a donné l'autopsie de plus de 200 sujets.

1° Enfants dans le 1er mois, 92 { absence du fascia, 34 ; fascia plus ou moins marqué, 58

Sur ces 58 { fascia couvrant l'anneau, 23 ; fascia au-dessus ou affleurant seulement, 35.

2° Enfants de 2 à 11 mois, 115 { absence du fascia, 30 ; fascia net, 85

Sur ces 85 { fascia couvrant l'anneau, 25 ; fascia au-dessus ou affleurant, 60.

Je note que le deuxième type signalé plus haut, celui dans lequel le bord inférieur du fascia finit au niveau du bord supérieur de l'anneau, ou le dépasse légèrement, disposition éminemment favorable aux hernies par la production d'une fossette péritonéale, s'est rencontré 19 fois sur 115 enfants dans le cours de leur première année, tandis que 25 fois l'ombilic était parfaitement défendu par une lamelle fibreuse qui lui faisait doublure. Gauderon, qui a examiné dix enfants de 2 à 15 ans, n'a trouvé le fascia bien net que deux fois; sept fois il était réduit à des lamelles sans adhérence avec la gaine des droits.

L'ombilic n'est pas au centre du corps, comme on est tenté de le croire. Son plan horizontal passe en arrière par la face inférieure de la troisième vertèbre lombaire (Luschka), rapport sujet d'ailleurs à de notables variations; sur les côtés, il est ordinairement un peu au-dessus du sommet de la crête iliaque, assez souvent tangent à ce sommet et quelquefois plus bas. Sur la verticale, l'ombilic est un peu au-dessous de la moitié de la taille totale chez le nouveau-né; il atteint cette moitié à deux ans et alors seulement il marque le milieu du corps; chez l'adulte il est au-dessus, à 20 cm. environ, soit aux 3/5 du corps. En supposant la taille égale à 100, la hauteur de l'ombilic au-dessus du sol est de 45 à la naissance, 50 à deux ans, 60 à l'âge adulte. Ce chiffre de 60 est le même dans les deux sexes et dans les différentes races; il ne varie guère que de 59 à 61.

Il peut y avoir intérêt à connaître soit la longueur abdominale totale, mesurée de la base de l'appendice xiphoïde au bord supérieur du pubis, soit les deux parties qui la constituent, la longueur xipho-ombilicale et la longueur ombilico-pubienne. Le tableau suivant donne ces mesures; les chiffres sont centésimaux, c'est-à-dire rapportés à la taille supposée égale à 100. Mes observations personnelles portent sur une cinquantaine de sujets.

			Quetelet	Krause	Charpy
Longueur abdominale. . .		H.	—	17	19 (16 à 22)
		F.	—	20	21 (18 à 24)
	N.-nés	h.	—	—	25.5 (22 à 30)
		f.	—	—	25.7 (23 à 29).
Longueur xipho-ombilicale		H.	—	10.1	11.1 (9 à 13)
		F.	—	10.8	11.9 (10 à 14)
	N.-nés	h.	—	—	16 (14 à 20)
		f.	—	—	16 (14 à 19).
Long. ombilico-pubienne .		H.	9.4	8	8.5 (7 à 10)
		F.	10.7	9.8	9.7 (8 à 12)
	N.-nés	h.	—	—	8 (5 à 12)
		f.	—	—	9 (8 à 10).

Il ressort de ces chiffres les renseignements suivants : 1° la femme a le ventre plus grand que celui de l'homme, et cela même au point de vue absolu (34 cm. en moyenne contre 33). — 2° La situation de l'ombilic sur la ligne blanche est très variable. Il est exceptionnellement au-dessus du milieu de sa longueur, rarement au milieu même, et presque toujours au-dessous (aux 43/100 comptés du pubis, chez l'homme; aux 47 chez la femme). — 3° La partie sus-ombilicale du ventre ou xipho-ombilicale est sensiblement égale dans les deux sexes, toujours relativement à la taille. La partie sous-ombilicale ou ombilico-pubienne

est sensiblement plus grande chez la femme, même au point de vue absolu (154 mm. contre 147 en moyenne); et cette différence est originelle puisqu'elle se retrouve chez les nouveau-nés. — 4° L'enfant a l'abdomen proportionnellement beaucoup plus vaste que l'adulte; la partie sous-ombilicale est un peu plus petite, mais la partie sus-ombilicale est immense.

De Giovanni (*Morphologia del corpo umano*, 1891) attache à ces mensurations une grande importance clinique. Pour lui la longueur abdominale indique l'intensité du développement embryogénique du tube digestif; la longueur xipho-ombilicale est proportionnelle au volume atteint par l'estomac, le foie, la rate et le pancréas dans leur évolution jusqu'à l'âge adulte; la longueur ombilico-pubienne mesure l'importance de l'intestin. — Ces propositions attendent un contrôle anatomique précis.

Gaine des muscles droits. — Chacun des deux muscles droits est enfermé dans un fourreau rigide, que Velpeau appelait le canal des droits; cette gaine a ceci d'exceptionnel qu'elle est formée par les aponévroses d'insertion, c'est-à-dire par les tendons des muscles voisins.

Sur la gaine des droits, voyez plus spécialement : Retzius (traduit par Constantin Paul dans le *Bull. Soc. anatom.*, 1862). — Solger, Ueber die Bedeutung der Linea semicircularis Douglasii. *Morpholog. Jahrbuch*, 1886. — Charpy, la Gaine des muscles droits. *Revue de chirurgie*, 1888; et *Études d'Anatomie*, 1891. — On trouvera dans mon travail l'analyse des travaux antérieurs.

La forme générale de la gaine est celle d'une cavité plate et allongée, étendue du rebord costal à la symphyse pubienne. Il y a deux feuillets, un antérieur et un postérieur.

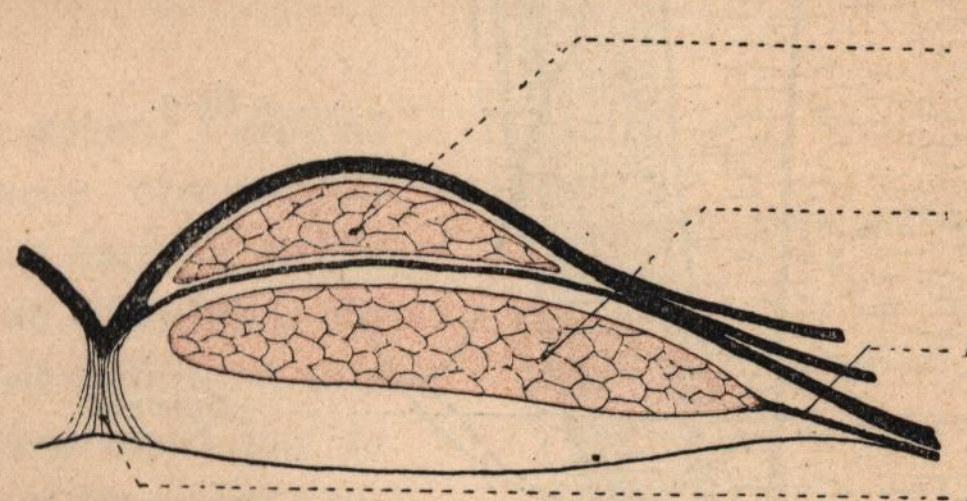

Fig. 297. — Gaine du muscle pyramidal.

Coupe horiz. un peu au-dessus du pubis. — Le tiret qui indique le fascia transversalis doit être prolongé jusqu'à la ligne inférieure.

Le feuillet antérieur est épais sur toute sa hauteur, et surtout dans sa partie inférieure. Il est formé comme nous l'avons vu, au-dessus de l'ombilic, par l'aponévrose du grand oblique et le feuillet antérieur de l'aponévrose du petit oblique; au-dessous, par les trois aponévroses des obliques et du transverse (fig. 290). Sur sa partie moyenne, on voit des orifices ovalaires, quelquefois assez grands, qui laissent passer des branches vasculaires et nerveuses. — Au-dessus du pubis, ce feuillet se dédouble pour donner au pyramidal une gaine distincte, parfaitement indépendante, dont le feuillet antérieur est de beaucoup le plus épais.

Le feuillet postérieur, qui fait défaut dans la portion pré-thoracique du muscle, présente une particularité remarquable. Dans toute sa partie ombilicale et sus-ombilicale, il est dense, résistant; le feuillet postérieur de l'aponévrose du petit oblique et l'aponévrose du transverse le constituent. Au-dessous, il est mince, lamelleux, au point qu'on a même contesté son existence, et soutenu, bien à tort, que le muscle en ce point est directement au contact du péritoine; c'est qu'à ce niveau les trois tendons des muscles larges passent en avant, et il ne reste en arrière que le feuillet postérieur de la gaine du transverse ou fascia transversalis.

De là deux zones dans ce feuillet postérieur, une zone supérieure *fibreuse*,

une zone inférieure *celluleuse*. Leur limite est marquée nettement par une arcade tendineuse coupante, la *ligne semi-circulaire de Douglas*, appelée plus tard et improprement *pli de Douglas*, et enfin plus simplement l'*arcade de Douglas*. Cette arcade, qui marque la fin de l'aponévrose du transverse en arrière, est tendue transversalement d'un bord à l'autre de la gaine. Quand elle est très cintrée, ses extrémités semblent se prolonger vers le pubis sous forme de *piliers*, que quelques auteurs ont cru pouvoir suivre jusque dans le ligament sus-pubien et le ligament de Hesselbach.

L'extrémité interne se perd dans la ligne blanche, près de l'origine de sa partie linéaire. L'extrémité externe, ordinairement oblique et descendante, se confond avec la ligne de Spiegel, c'est-à-dire avec l'origine du tendon du transverse.

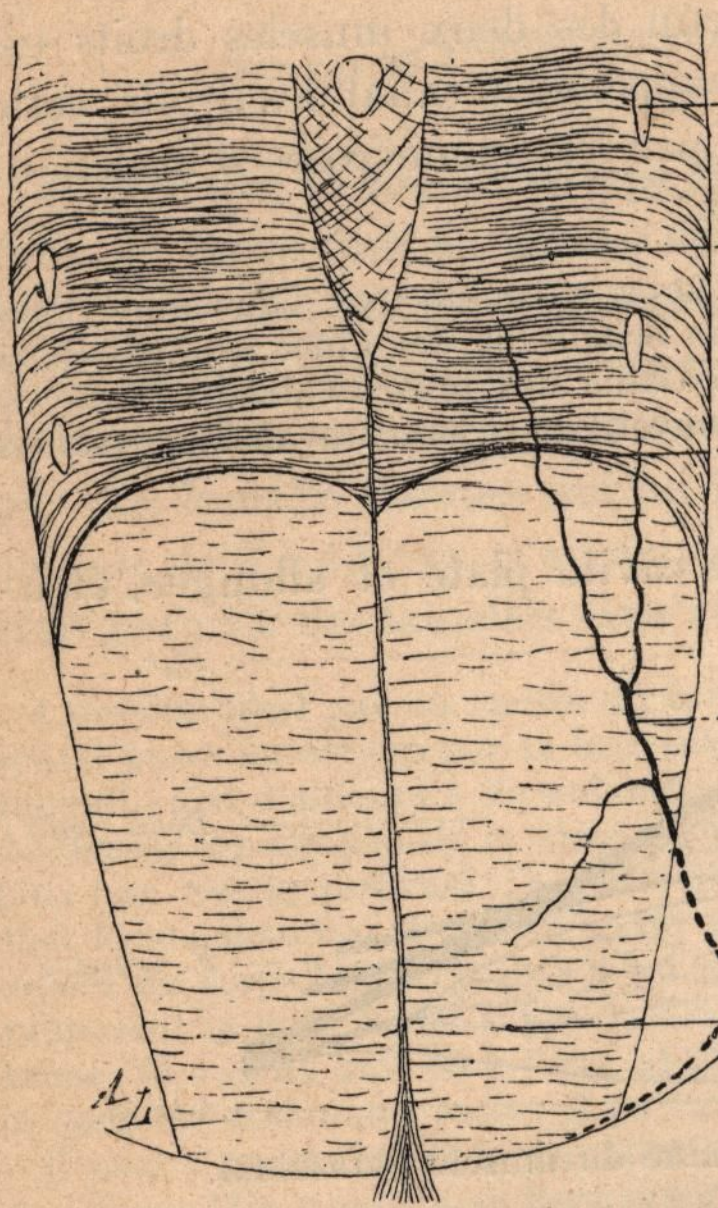

FIG. 298. — L'arcade de Douglas.

Paroi postérieure de la gaine des droits; sa partie sous-ombilic. — Vue par devant.

L'arcade de Douglas est située à 4 ou 5 cm. au-dessous de l'ombilic, rarement plus bas, quelquefois plus haut et jusqu'à 1 cm. seulement du bord inférieur de la fossette ombilicale; elle est à 11 ou 12 cm. du bord supérieur de la symphyse. Il est fréquent d'observer à 4 cm. au-dessous de la ligne semi-circulaire une seconde arcade moins épaisse, l'*arcade accessoire*; elle est due à ce que l'aponévrose du transverse passe en deux fois sur la face antérieure du droit. Dans ce cas, entre la zone fibreuse et la zone celluleuse s'intercale une zone *intermédiaire* d'épaisseur et de résistance moyennes, et l'arcade supérieure semble faire défaut. Sur toute la longueur du feuillet postérieur, à 1 cm. environ de son bord externe, se voient des orifices régulièrement espacés, larges surtout au-dessus de l'arcade; ils laissent passer les nerfs et vaisseaux intercostaux et lombaires qui pénètrent dans la gaine. Ces orifices ne sont que le débouché de véritables canaux intra-aponévrotiques qui conduisent obliquement entre les muscles larges. Ils ne laissent pas suinter les injections artificielles et se ferment automatiquement quand la gaine est distendue. Dans la partie inférieure un canal plus vaste contient les vaisseaux épigastriques.

L'arcade de Douglas a été interprétée différemment par les anatomistes. Pour Retzius et pour Hyrtl, c'est un pli véritable produit par le passage du fascia transversalis derrière la vessie, opinion unanimement abandonnée aujourd'hui. — Pour Henle, c'est une arcade tendineuse vasculaire, destinée à protéger les vaisseaux épigastriques; à quoi on peut objecter

qu'il y a une énorme disproportion entre les dimensions des vaisseaux et de l'arcade, et de plus que les vaisseaux pénètrent ordinairement dans la gaine bien au-dessous de la ligne de Douglas. — Gegenbaur lui attribue pour cause l'application de la vessie contre la paroi abdominale, d'où la nécessité d'une zone molle et dépressible dans cette paroi, zone limitée précisément par l'arcade qui marque le contour du globe vésical. La position abdominale de la vessie n'existe que chez le fœtus et dans les premières années de la vie; mais elle suppose un état ancestral semblable transmis héréditairement. — Solger, objectant qu'il y a deux arcades latérales pour une seule vessie, pense que ces arcades marquent la limite entre deux parties physiologiquement distinctes des muscles oblique et transverse : une partie supérieure, solidement insérée aux os, qui se dilate le plus dans l'inspiration et se contracte le plus dans l'effort; une partie inférieure, attachée au ligament de Poupart, relativement inactive et passive. De là, la différence dans la gaine des droits, leur zone fibreuse et leur zone celluleuse.

Eisler (Ueber nächste Ursache der Linea semi-circularis Douglasii. *Verhandl. d. anatom. Gesellschaft*, 1898), combat l'hypothèse de la pression vésicale de Retzius et de Gegenbaur, et celle de la pression abdominale de Solger. Après avoir constaté la présence de l'arcade de Douglas chez les embryons humains de tout âge et chez tous les mammifères, à l'exception des monotrèmes et des marsupiaux, il montre que cette arcade n'est en rapport ni avec la vessie ni avec les vaisseaux épigastriques. Il croit pouvoir attribuer son existence à la migration testiculaire; le processus vaginal, en longeant le bord externe du muscle droit, empêcherait le tendon du transverse de passer en arrière et obligerait toutes les aponévroses à se reporter en avant.

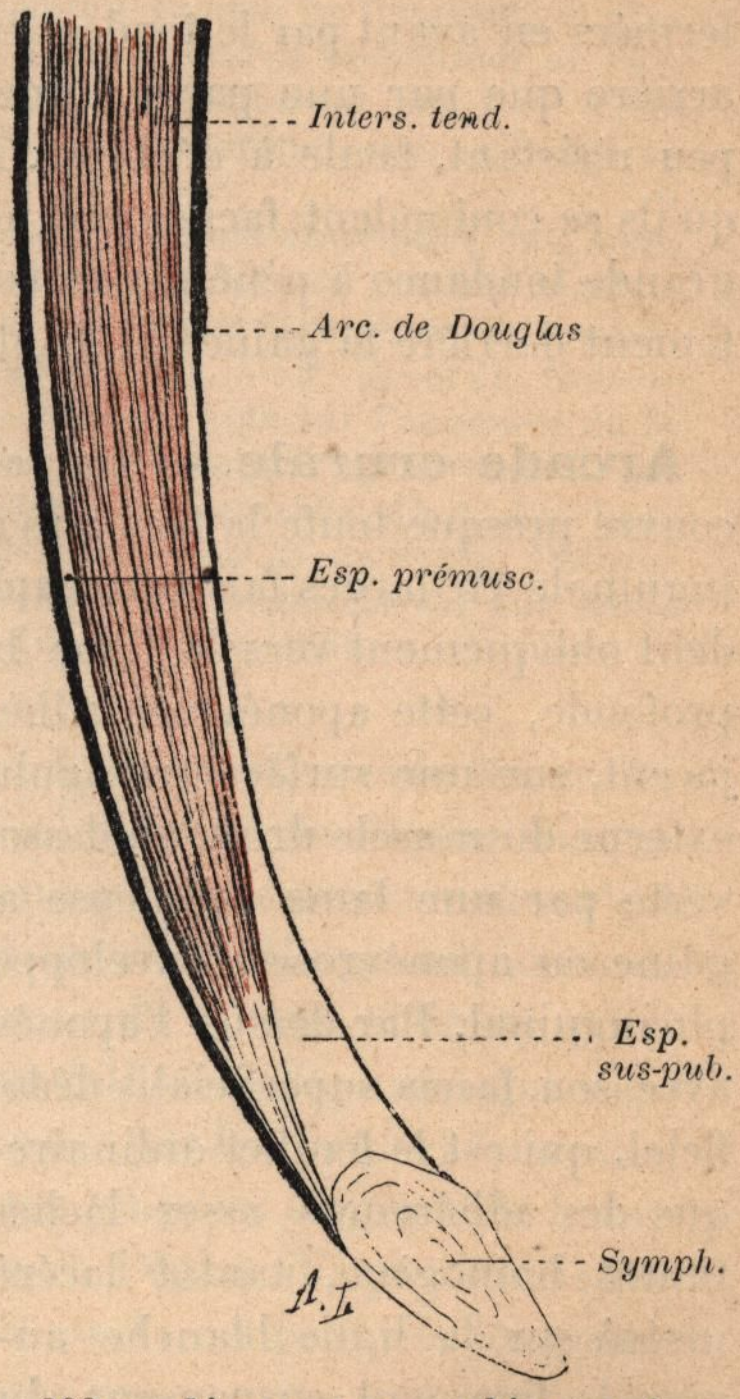

Fig. 299. — L'espace sus-pubien ou fosse rétro-musculaire.

Coupe ant.-post. un peu en dehors de la ligne médiane.

Des deux bords de la gaine, l'externe est sur toute sa longueur étroitement fermé, l'interne l'est moins dans sa partie inférieure. Au-dessous de l'ombilic, en effet, la ligne blanche est réduite à une crête étroite, renforcée seulement par le ligament sus-pubien. On a pu croire que, par derrière ce ligament, les gaines droite et gauche communiquaient librement; mais il n'en est rien. La soudure du fascia transversalis au bord postérieur de la ligne blanche suffit pour isoler les deux cavités; la cloison résiste à des injections même fortes (fig. 297).

Dans la gaine fibreuse est contenu le muscle droit. Revêtu d'un périmysium mince qui se continue sur la face interne de la gaine, le muscle semble être dans un sac séreux, permettant son glissement dans le fourreau inextensible; de chaque côté, les attaches latérales de ce périmysium forment deux ailerons ou mésos, par où pénètrent les vaisseaux nourriciers.

Le muscle avec les expansions de son périmysium divise le canal fibreux en deux espaces antérieur et postérieur. L'espace antérieur ou *prémusculaire* est serré, étroit, peu injectable. Il finit en bas en pointe devant le pubis, entre le tendon du droit et les tendons entre-croisés du gr. oblique; en haut, il est cloisonné par les intimes adhérences qui unissent les intersections fibreuses avec

le feuillet antérieur de la gaine. L'espace postérieur ou rétro-musculaire est au contraire plus large, plus dilatable; il règne sur toute la longueur, des côtes au pubis, car il est exceptionnel que les intersections fibreuses contractent des adhérences avec le feuillet postérieur; il se termine en bas au-dessus de la symphyse par une dilatation, l'*espace sus-pubien* (cavum submusculare, cavum supra-pubicum), que j'ai aussi appelée la *fosse rétro-musculaire*. Ce diverticule de forme angulaire, en tous points comparable à l'espace sus-sternal, est dû à ce que le muscle passe en avant de la symphyse, tandis que le feuillet postérieur de sa gaine passe en arrière; la base du triangle n'est autre que le bord supérieur du pubis et le sommet est à 5 ou 6 cm. au-dessus. On y trouve du tissu cellulaire, un amas adipeux, si le sujet a quelque embonpoint, et le rameau pubien de l'artère épigastrique. Les fosses droite et gauche, séparées par l'adminiculum, ne communiquent pas entre elles; elles sont solidement fermées en avant par le tendon du muscle droit, mais elles ne sont limitées en arrière que par une paroi d'une grande minceur, le fascia transversalis, ici peu résistant, facile à déchirer. Aussi les abcès de l'espace sus-pubien, outre qu'ils se confondent facilement avec des abcès intra-abdominaux, ont la plus grande tendance à pénétrer dans la cavité de Retzius qui est placée immédiatement derrière la gaine des droits.

Arcade crurale. — La vaste aponévrose d'insertion du gr. oblique, qui couvre presque toute la face antérieure de l'abdomen, se dispose vers la région inguinale en larges faisceaux aplatis, véritables rubans tendineux qui descendent obliquement vers la ligne blanche et la symphyse pubienne. Par sa face profonde, cette aponévrose adhère intimement à celle du petit oblique sous-jacent, sur une surface triangulaire assez étendue qui correspond à la partie externe du muscle droit, au-dessous de l'ombilic. La face superficielle est recouverte par une lame celluleuse adhérente, qui est le feuillet antérieur de sa gaine ou aponévrose d'enveloppe; cette lame celluleuse se prolonge jusqu'au pli inguinal. Par-dessus l'aponévrose et sa lame celluleuse, se trouve la peau avec son fascia superficialis dédoublé ici en deux feuillets : un feuillet superficiel, qui est le feuillet ordinaire et qui passe dans la cuisse en ne contractant que des adhérences assez lâches avec l'arcade crurale; un feuillet profond tantôt homogène, tantôt lacéré et infiltré de graisse. Ce feuillet profond, inséré sur la ligne blanche au-dessous de l'ombilic, se continue au milieu avec le ligament suspenseur du pénis, le tissu élastique des bourses et des grandes lèvres, et a été décrit sous le nom de ventrier; latéralement il se fixe et se termine à l'arcade crurale, ou quelquefois à l'aponévrose fémorale. On peut le considérer comme un vestige de la *tunique abdominale*, si développée chez les grands herbivores. Atrophiée chez l'homme à petit intestin, à station verticale, sa partie crurale rappelle la capsule élastique qu'il fournit aux mamelles inguinales des mammifères.

Le point de jonction de l'abdomen avec la cuisse est marqué par un sillon extérieur, ou *pli de l'aine*. Ce pli est oblique à 30 ou 35° dans les bassins plats, à 50 ou 55° dans les bassins hauts ; le premier de ces types est ordinairement celui de la femme, le second celui de l'homme. On ne confondra pas le pli de l'aine avec le *pli de flexion* qui passe un peu au-dessous de lui, sous l'épine

iliaque, et qui ne devient apparent que dans la flexion de la cuisse sur le bassin. Pétrequin (*Anatomie médico-chirurgicale*, 1844) remarquant que le pli de l'aine ne s'efface jamais, même dans l'extension fémorale complète, et que dans l'ascite il devient concave et profond, a cherché la cause de ce fait dans les adhérences de la peau avec les parties profondes. « La peau est fixée par quelques brides entourant l'épine et la crête iliaque; mais son adhérence est surtout prononcée en dedans; j'ai découvert vers la symphyse pubienne une expansion à fibres rayonnantes, de nature cellulo-fibreuse, qui s'implante sur le pubis et y fixe immédiatement la peau; je l'appelle *ligament cutané* ou *suspenseur du pli de l'aine*. »

La peau et ses fascias enlevés, l'arcade crurale se dessine comme une bande tendineuse à faisceaux nacrés.

L'arcade crurale a été décrite par Fallope qui la considérait comme un ligament, et plus tard en 1705, dans une courte note, par Poupart qui en fit un ligament suspenseur de l'abdomen, remplaçant la clavicule dans la ceinture pelvienne, et fibreuse, au lieu d'être osseuse, pour ne pas gêner la distension du ventre. — Sur cet historique, voy. : « Poupart's ligament », dans le *Journ. of anatomy*, 1899, p. 443.

Cette région est étudiée en détail dans tous les ouvrages d'anatomie descriptive ou d'anat. topographique et dans les grands Dictionnaires de médecine, en raison de l'intérêt considérable qu'elle présente aux chirurgiens. Parmi les travaux spéciaux je signalerai : A. Cooper, *Œuvres chirurgicales*, 1804 à 1806, traduction Chassaignac, 1837. — J. Cloquet, *Recherches anatomiques sur les hernies de l'abdomen*, 1817. — Nicaise, Note sur l'anatomie de la région inguino-crurale, *Archives de médecine*, 1866; et Des insertions de l'aponévrose du gr. oblique, *Journal de l'anatomie*, 1890. — Klaatsch, Ueber den Arcus cruralis, *Anat. Anzeiger*, 1888. — Douglas, The anatomy of the transversalis muscle, *Journal of anatomy*, 1890. — Swijasheninow, Zur topographischen Anatomie des Leistenschenkelbuges. *Arch. für Anatomie*, 1892. — Blaise, Le canal inguinal chez l'adulte, *Th. de Paris*, 1894.

L'*arcade crurale* (ligament de Fallope, ligament de Poupart, arcade fémorale, ligament inguinal externe) est une bande fibreuse, étendue de l'épine iliaque antéro-supérieure au bord supérieur du pubis. Pour quelques anatomistes, c'est un faisceau indépendant, un véritable ligament; pour le plus grand nombre, c'est uniquement le bord inférieur de l'aponévrose du grand oblique; pour d'autres enfin sa constitution est mixte. Nous nous rallions à l'opinion qui considère l'arcade crurale comme étant simplement formée par les derniers faisceaux tendineux du grand oblique. Klaatsch a montré que, chez les singes et le fœtus humain, l'insertion de ce muscle se prolonge jusqu'à l'épine iliaque inférieure et que rien chez eux ne rappelle le ligament de Poupart; on peut dès lors considérer le faisceau fibreux qui naît de l'épine supérieure comme une partie du muscle rétrogradé dans le sens tendineux, ainsi qu'on le voit ailleurs, notamment dans l'ischio-coccygien. Dans cette manière de voir, les ligaments de Colles et de Gimbernat ne sont que des parties de l'aponévrose du grand oblique, de même que le ligament iléo-pectiné n'est qu'une partie de l'aponévrose du psoas, et le ligament de Cooper l'insertion de l'aponévrose pectinéale.

L'arcade crurale va de l'épine iliaque antéro-supérieure à l'épine du pubis. Sa longueur mesurée en ligne droite est de 11 à 13 centimètres chez l'homme, de 12 à 14 chez la femme; mais en suivant les contours, elle est sensiblement plus considérable. L'insertion externe se fait à la lèvre externe de l'épine iliaque. L'insertion interne est double; un faisceau direct se fixe à l'épine pubienne, un faisceau réfléchi se recourbe en arrière, en dehors du faisceau direct, et s'at-

tache à la crête pectinéale sur une longueur de 15 à 20 millimètres, constituant ainsi le *ligament de Gimbernat*. Gimbernat (chirurgien espagnol de la fin du XVIIIe siècle) ne l'a d'ailleurs pas décrit comme un ligament, mais « comme un repli de l'arcade dirigé de bas en haut et provenant de la portion de l'aponévrose qui lui correspond ». Ce ligament, ou insertion pectinéale du grand oblique, forme une lame triangulaire, tendue presque horizontalement (sujet debout) et mesurant au plus 2 centimètres de longueur. Son bord antérieur est continu avec l'arcade crurale dont il émane; son bord postérieur est obliquement inséré sur la crête, puis sur l'aponévrose pectinéale; le sommet est à l'épine du pubis; la base concave, coupante, est libre et regarde en dehors et un peu en arrière. Ses faces ne sont point libres; un prolongement de l'aponévrose du pectiné recouvre la face antéro-inférieure, la face postéro-supérieure ou abdominale est renforcée par des faisceaux fibreux que nous décrirons plus tard. Ce ligament est dense, solide; malgré cela on a vu des hernies se faire à travers ses éraillures.

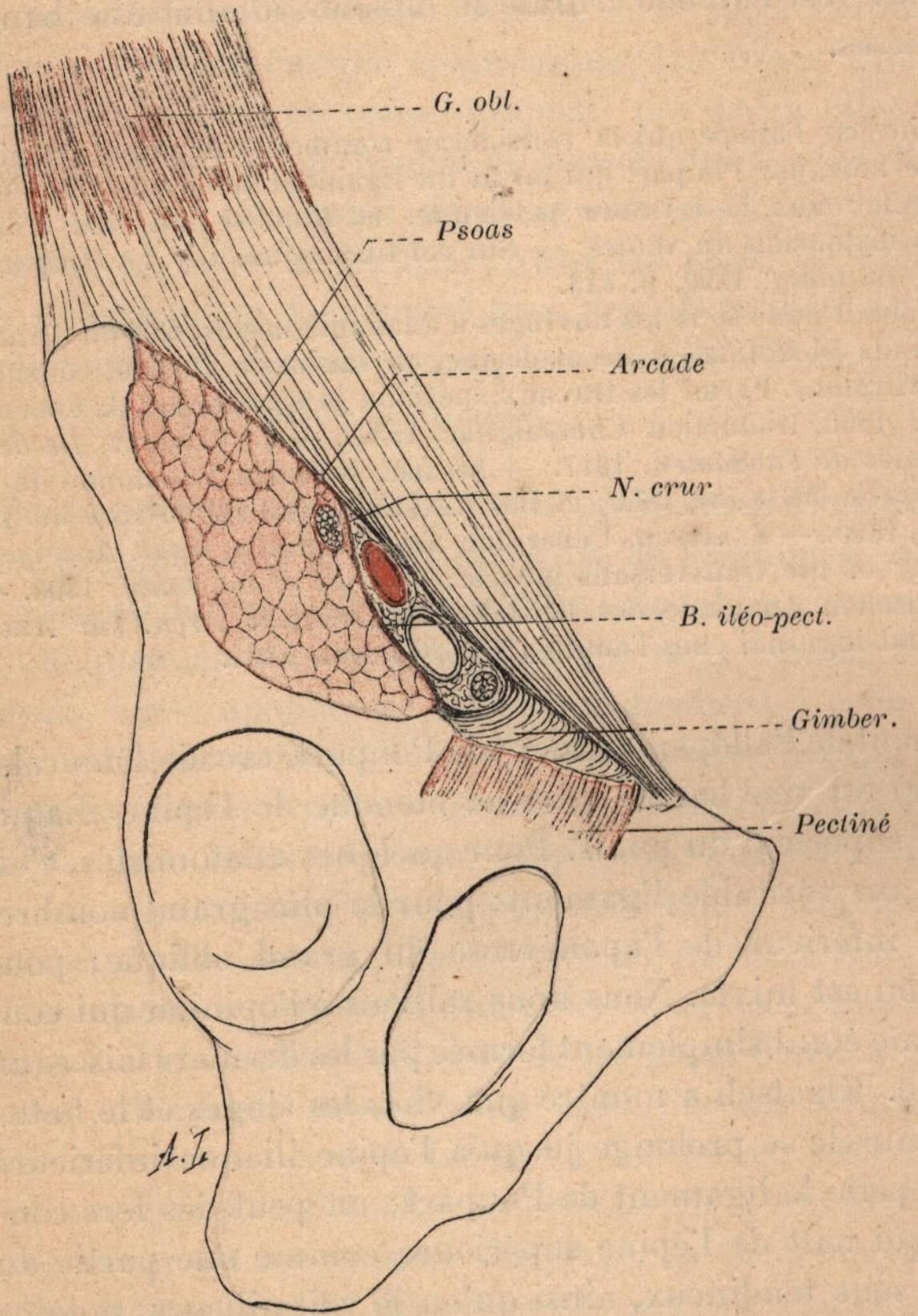

Fig. 300. — Arcade crurale. — Au-dessous d'elle, l'orifice musculaire en dehors, l'orifice vasculaire en dedans.
Vue par la face antérieure.

Reprenons le trajet de l'arcade crurale. Examinée dans ses connexions naturelles, alors qu'on n'a pas incisé l'aponévrose fémorale, elle suit une ligne ondulée, en forme d'S couché. A partir de l'épine iliaque, elle contourne la portion saillante et arrondie du psoas iliaque et s'unit intimement à son aponévrose d'enveloppe (fascia iliaca), en formant avec elle un *raphé fibreux*; elle quitte cette aponévrose à son point culminant et passe en pont par-dessus les vaisseaux fémoraux, pour aller se fixer à la crête pectinéale et à l'épine du pubis. Cette seconde partie, qui comprend les deux tiers internes, est convexe en bas, à cause de la traction qu'exerce sur elle l'aponévrose fémorale soudée à sa lèvre antérieure; elle subit en outre d'avant en arrière un reploiement de plus en plus marqué qui l'enroule en gouttière, de sorte que le bord inférieur n'est plus visible, il regarde la cavité abdominale et ce que l'on voit extérieurement

c'est le coude du repli. Sur tout son trajet, l'arcade crurale, au lieu d'être un bord libre, se continue avec l'aponévrose fémorale.

L'arcade crurale délimite avec le bord antérieur du bassin une vaste ouverture qui fait communiquer la cavité abdominale avec la cuisse. Cette ouverture est divisée en deux orifices par la *bandelette* ou *ligament iléo-pectiné*. On appelle ainsi, non un ligament isolé, mais la partie interne de la gaine du psoas ou fascia iliaca qui, de l'éminence iléo-pectinée, se dirige obliquement en dehors pour se confondre avec l'arcade crurale, au point où celle-ci va cesser de lui être adhérente. De là deux orifices : un externe ou *musculaire*, de forme ovale, complètement rempli par le psoas iliaque qui s'oppose au passage des hernies, et contenant en haut de son bord interne le nerf crural; un interne ou *vasculaire*, qui est l'*anneau crural* ou orifice supérieur du canal crural.

L'anneau crural est triangulaire, en triangle aplati à long côté antérieur. Le bord antérieur est la portion libre de l'arcade, celle qui passe en pont du psoas au pubis; le bord externe, oblique, correspond au versant interne du psoas iliaque, c'est-à-dire à la portion du fascia iliaca qui porte le nom de ligament iléo-pectiné, et qui peut être très épaisse lorsqu'il y a un petit psoas; le bord interne, oblique aussi, mais plus court, correspond au versant externe du muscle pectiné recouvert par son aponévrose. L'angle externe est très aigu; l'interne est au contraire arrondi, car il est formé par le bord libre, arciforme, de Gimbernat; le postérieur, mousse, est dans la rainure qui sépare le pectiné du psoas. Les vaisseaux sont sur le bord externe, l'artère en dehors, la veine à son côté interne; en dedans sont placés des ganglions lymphatiques. L'anneau crural donne entrée dans l'espace aponévrotique que suivent les vaisseaux fémoraux. Il est fermé du côté de l'abdomen par le *septum crural*, « cloison membraneuse qui s'oppose à la formation des hernies ainsi qu'à l'introduction du doigt (Cloquet) ». Tantôt on réserve ce nom à la membrane qui ferme la partie interne ou lymphatique de l'anneau, tantôt on l'étend au tissu lamelleux qui couvre l'entrée abdominale de tout l'anneau. Dans ce dernier sens, qui me paraît le plus juste, le septum crural, inséré au pourtour de l'anneau, sépare d'abord par une cloison de champ les ganglions lymphatiques qui sont en dedans, des vaisseaux qui sont en dehors, puis il forme entre l'artère et la veine une séparation secondaire. La partie qui couvre l'orifice lymphatique est la plus faible; souvent elle est infiltrée par les ganglions eux-mêmes, comme cela arrive pour l'aponévrose sous-maxillaire, le fascia cribriformis; aussi est-ce le point faible de la région, le lieu de passage de la hernie crurale. On a rattaché l'origine du septum tantôt au fascia propria du péritoine, tantôt au fascia transversalis; je le considère comme la terminaison latérale du fascia prévésical, au moment où celui-ci quitte l'artère ombilicale pour se fixer à la paroi du bassin.

Examinons maintenant le pli de l'aine par sa face interne, c'est-à-dire vu de l'intérieur de la cavité abdominale, après qu'on a enlevé le péritoine (fig. 301). La paroi abdominale et la fosse iliaque interne se rencontrent à angle aigu, au niveau de l'arcade crurale; la première est tapissée sur toute son étendue par le fascia transversalis, la seconde par le fascia iliaca, aponévrose d'enveloppe du muscle iliaque, notablement épaissie à sa partie inférieure. Cooper a donné le nom de *fascia transversalis* à une lame fibreuse qui double la face interne de la paroi abdominale; elle se prolonge en arrière jusqu'au bord pos-

térieur du transverse, en avant jusqu'à la ligne de Spiegel et même, au-dessous de l'ombilic, jusqu'à la ligne blanche; en haut, on la suit jusqu'au diaphragme; en bas elle s'insère à la lèvre interne de la crête iliaque, puis à l'arcade crurale et comme elle à la crête pectinéale et à l'épine du pubis. Nous avons vu plus haut que le fascia transversalis forme à lui seul le feuillet postérieur de la gaine du muscle droit au-dessous de l'arcade de Douglas, et que dans la partie inférieure il se dédouble en deux lames, une antérieure qui se fixe étroitement au bord externe du tendon droit, une postérieure qui passe en arrière et se termine dans la ligne blanche, limitant ainsi l'espace sus-pubien ou fosse rétro-musculaire. Cette partie médiane du fascia est insérée à la lèvre

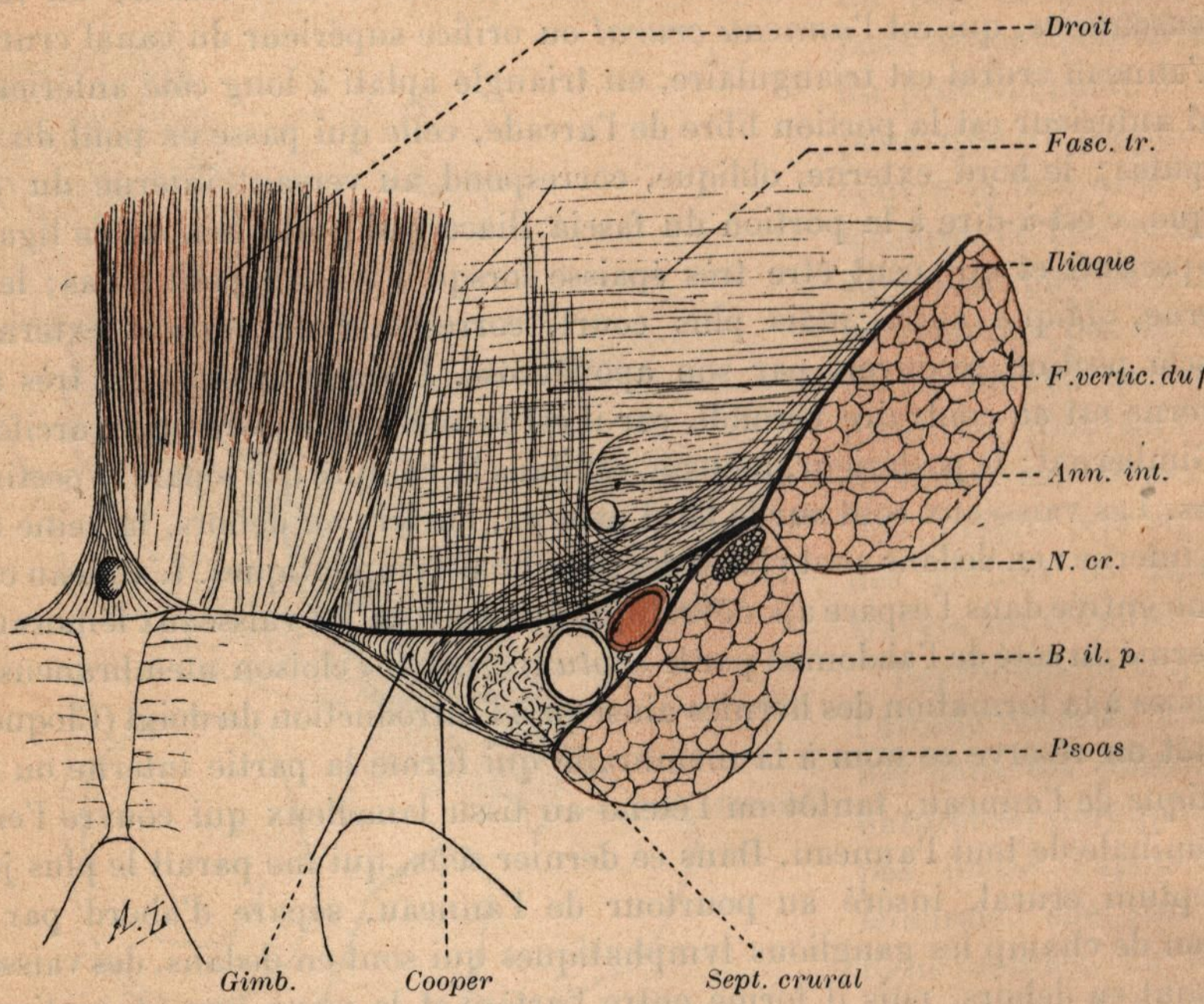

Fig. 301. — Région inguinale, vue par la face postér., le péritoine enlevé. — Anneau crural et anneau inguinal interne.

Les fibres vertic. du fascia transv. formaient sur ce sujet une nappe continue; la partie externe, où est le tiret, répond au ligament de Hesselbach; la partie interne, contre le droit, au lig. de Henle. Le long de l'arcade est un plan de fibres transversales, bandelette iléo-pub. de qq. auteurs.

postérieure du bord supérieur ou même à la face postérieure de la symphyse.

Cooper considérait le fascia transversalis comme une aponévrose indépendante; nous croyons avec Cruveilhier *qu'il est uniquement le feuillet postérieur de la gaine du transverse*, feuillet anormalement condensé et tendinisé dans la région inguinale, en raison de la pression abdominale qui acquiert son maximum à ce niveau dans la station debout. Le fascia transversalis, suivi dans sa ligne d'attache inférieure à partir de l'épine iliaque dont il quitte la lèvre interne, se fixe d'abord au fascia iliaca, suivant une ligne semi-lunaire, avec une pointe qui s'enfonce entre le psoas et l'iliaque; à partir du tiers externe du pli de l'aine, c'est-à-dire à partir du point où l'arcade crurale, quittant

elle aussi le fascia iliaca, passe en pont sur les vaisseaux et s'enroule en gouttière, il se fixe sur le bord postérieur de cette gouttière, et enfin avec elle à la crête pectinéale, derrière le ligament de Gimbernat, et à l'épine du pubis.

Dans cette portion crurale, le fascia transversalis est renforcé par deux ordres de fibres, des fibres verticales et des fibres transversales. Toutes deux naissent de la crête pectinéale et de l'arcade crurale, y compris le ligament de Gimbernat. Les fibres verticales forment tantôt une nappe continue qui double toute la paroi postérieure du canal inguinal, depuis le bord externe du droit jusqu'à l'orifice inguinal profond, c'est ce que l'on voit dans le dessin de Henle (Cruveilhier, fig. 414) et dans le nôtre; tantôt, et c'est le cas le plus fréquent, elles se dissocient en deux lames distinctes (fig. 302). Avec Braune, j'appellerai

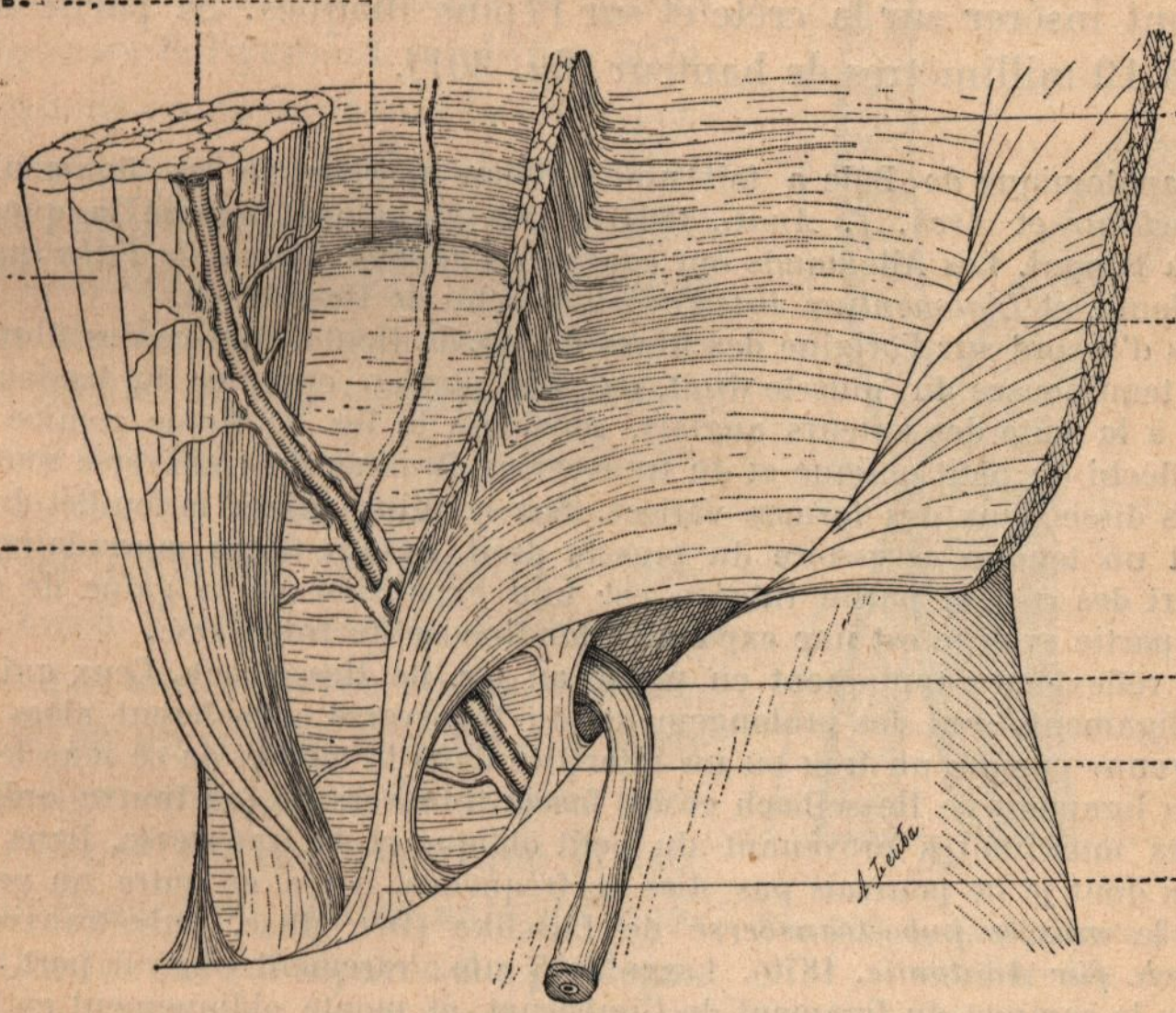

Fig. 302. — Vaisseaux épigastriques. Ligaments de Henle et de Hesselbach (en partie d'après Braune).

la lame interne ligament de Henle, et la lame externe ligament de Hesselbach, du nom d'un chirurgien allemand du commencement de ce siècle qui les a signalées dans ses travaux sur les hernies.

Le *ligament de Henle* est un aileron falciforme émané de la gaine du muscle droit; son bord interne vertical fait corps avec le bord externe de cette gaine; son bord externe, oblique en bas et en dehors, est concave et tranchant; sa base, inférieure, s'attache au ligament de Cooper et à l'arcade crurale. — Le *ligament de Hesselbach* est un ruban tendineux, d'épaisseur très variable, qui descend entre les vaisseaux épigastriques et l'anneau inguinal interne. Sa base élargie s'attache à l'arcade crurale. Quand il est bien développé, son sommet peut atteindre la face postérieure de la gaine du droit, et a été décrit alors comme le pilier externe de l'arcade de Douglas. — Tous ces détails se voient facilement quand on examine la paroi abdominale par sa face postérieure, après avoir enlevé le péritoine. Entre ces deux ligaments est un *point faible*, variable

d'épaisseur et d'étendue suivant la disposition de ces ligaments; il répond à la fossette inguinale moyenne (interne de quelques auteurs). Il n'est comblé que par le fascia transversalis, ici lamelleux ou même simplement celluleux; on peut y enfoncer le doigt et arriver jusqu'à l'anneau externe. C'est le chemin des hernies directes.

Les fibres transversales sont considérées par les Allemands comme l'expansion horizontale ou base du ligament de Hesselbach; mais en France on les décrit plutôt comme un faisceau indépendant, la *bandelette iléo-pubienne* (Thomson). Ce ruban fibreux court parallèlement à l'arcade crurale et renforce la paroi inférieure du canal inguinal. Ses deux extrémités sont élargies; l'interne s'insère sur la crête pectinéale et l'épine du pubis; l'externe se perd sur le fascia transversalis au niveau de l'épine iliaque antéro-supérieure; quelques auteurs la font insérer sur la crête et sur l'épine iliaques. Sa partie moyenne, étroite, a 5 à 10 millimètres de hauteur (fig. 301).

Le congrès anatomique de Bâle a fait une révision spéciale de ces ligaments. W. His (*Anat. Nomenclatur* et *Arch. f. Anat.*, 1895) a très clairement exposé la question, avec deux dessins à l'appui. Les Allemands ont convenu d'appeler désormais *Falx inguinalis* le ligament de Henle, et *Ligamentum interfoveolare* celui de Hesselbach.

On n'est pas d'accord sur l'origine des fibres du lig. de Henle. Sont-ce des fibres propres, ou des fibres tendineuses du muscle droit, ou une portion enroulée du tendon du transverse? Blaise, à la suite des auteurs anglais, considère le lig. de Henle comme le *tendon conjoint* et infléchi du petit oblique et du transverse; Braune, du transverse seul. J'ai constaté dans mes dissections des formes variées. Sur certains sujets, le feuillet de Henle est manifestement un tendon accessoire du muscle droit, né des fibres musculaires latérales. Dans la plupart des cas, la partie interne est une expansion de la gaine de ce muscle, tandis que la partie externe est une expansion tendineuse du transverse.

Les mêmes réflexions s'appliquent en partie au lig. de Hesselbach. Ceux qui admettent que les deux ligaments sont des prolongements du transverse considèrent alors la fossette inguinale moyenne comme un trou ou un interstice dans le tendon de ce muscle.

En avant du ligament de Hesselbach et du fascia transversalis, on trouve ordinairement quelques fibres musculaires provenant du petit oblique et du transverse. Dans un certain nombre de cas dont je ne pourrais pas dire la fréquence, il y a en outre un petit muscle indépendant, le *muscle pubo-transverse* de Luschka (Der Musc. pubo-transversalis der Menschen, *Arch. für Anatomie*, 1870). Large de 5 mm., rarement plus, il part de la crête pectinéale vers le sommet du ligament de Gimbernat, et monte obliquement en haut et en dehors sur la face postérieure du canal inguinal, pour finir après un trajet de 4 cm. dans le fascia transversalis ou dans le tendon du transverse.

His, qui considère ce muscle comme constant, a proposé de l'appeler *muscle interfovéolaire*. Eisler conclut de ses recherches d'anatomie comparée qu'il dérive plutôt du muscle droit que du transverse, car son extrémité supérieure se dirige le plus souvent vers l'arcade de Douglas et ne s'unit au transverse que par quelques fibres tendineuses.

L'aponévrose du grand oblique et le fascia transversalis, en s'unissant par leur bord inférieur, transforment l'arcade crurale en une gouttière dont la concavité regarde en haut. Dans son tiers externe, sur le psoas iliaque, l'aponévrose de l'oblique qui n'est pas encore repliée s'unit à l'aponévrose fémorale, et aux deux parties abdominale et fémorale du fascia iliaca; il en résulte un *raphé fibreux* (Nicaise) et une disposition, sur la coupe, que Henle compare à une croix de Saint-André (fig. 302). Le fascia transversalis à ce niveau ne s'insère pas sur l'arcade même, mais un peu plus haut, sur le fascia iliaca. La gouttière est constituée par la portion intermédiaire de ce fascia iliaca; elle donne naissance aux dernières fibres musculaires du petit oblique et du transverse, dont une partie va concourir à la formation du crémaster. La traction que ces

fibres musculaires exercent sur l'arcade a peut-être pour effet d'agrandir l'anneau crural dans la contraction des parois de l'abdomen.

Sur toute la longueur de l'anneau crural, l'arcade crurale s'enroule sur elle-même, enroulement qui atteint sa plus grande largeur en dedans avec le ligament de Gimbernat. Le repli est dirigé tantôt directement en arrière, tantôt en arrière et en haut, ce qui lui donne sur la coupe l'aspect d'un crochet (Graser); son bord antérieur reçoit l'insertion du fascia cribriformis, son bord postérieur celle du fascia transversalis, qui d'ailleurs pour quelques auteurs ne s'y termine pas, mais envoie un prolongement au-devant des vaisseaux fémoraux. Dans cette portion interne de la gouttière, ici repli du grand oblique, on trouve en dehors des fibres musculaires du petit oblique et du transverse, en dedans le cordon spermatique ou le ligament rond (fig. 307).

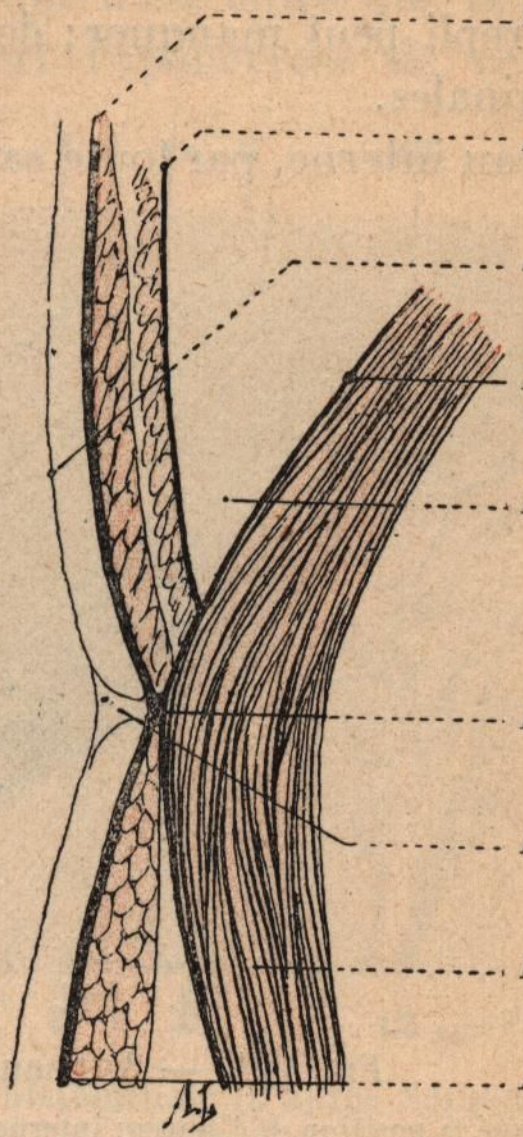

Fig. 303. — Confluence des aponévroses sur l'arcade crurale.
Coupe verticale par le tiers externe de l'arcade

Remarquons en passant que la crête pectinéale du pubis est un confluent de parties fibreuses; l'aponévrose du pectiné, le ligament de Gimbernat, derrière lui le pilier postérieur de l'anneau inguinal que nous décrirons bientôt et qui s'entre-croise avec les fibres d'origine du muscle pubo-transversalis, enfin, le fascia transversalis renforcé par les ligaments de Henle et de Hesselbach. Aussi l'arête osseuse tranchante, matelassée par toutes ces insertions, se transforme-t-elle en un cordon arrondi qui porte le nom de ligament pubien de Cooper, *ligament de Cooper*. On voit aussi que la face postéro-supérieure ou abdominale du ligament de Gimbernat est séparée du péritoine par deux plans fibreux qui lui adhèrent, le pilier postérieur de l'anneau qui est surtout à son côté interne et le ligament de Henle qui le couvre complètement.

Canal inguinal. — Un peu au-dessus de l'arcade crurale, la paroi abdominale est traversée obliquement par le cordon spermatique chez l'homme, le ligament rond chez la femme. On appelle *canal inguinal* le trajet que suivent ces organes à travers la paroi. Ce canal a deux orifices, un interne ou péritonéal qui s'ouvre sous le péritoine, un externe ou cutané qui s'ouvre sous la peau; tous deux portent le nom d'anneaux inguinaux.

L'*anneau inguinal interne*, le mot interne signifiant ici intérieur (orifice profond, orifice péritonéal), est l'orifice d'entrée pour les organes qui vont de l'abdomen dans les bourses ou dans les grandes lèvres. Sa longueur est de 12 à 15 mm. Il est situé à l'union du tiers moyen et du tiers interne de l'arcade crurale, plutôt du côté du tiers moyen; son point le plus bas est à 1 cm. au-dessus de cette arcade, quelquefois à 15 mm., et plus encore. Il est semi-lunaire; limité en dehors par un bord vertical sans relief, à peine indiqué;

en dedans et en bas par un bord curviligne, *pli falciforme* ou pli semi-lunaire, qui se détache ordinairement en arête tranchante. L'anneau inguinal interne est percé dans le fascia transversalis, et le pli falciforme est à l'union du faisceau vertical et du faisceau horizontal du ligament de Hesselbach (fig. 302). L'angle de rencontre de ces deux faisceaux, arrondi par des fibres arciformes, répond au sommet de la courbe en demi-lune, et donne à ce bord sa forme vive, qu'il doit aussi au reploiement à angle aigu du fascia transversalis dans le canal. La densité du pli falciforme dépend donc de celle du ligament de Hesselbach, et comme le développement de ce ligament est très variable, on constate les plus grandes différences dans la structure de l'anneau, au point que son repli peut manquer; de là des prédispositions variables aussi aux hernies inguinales.

L'anneau interne, par toute sa circonférence, donne attache à une membrane

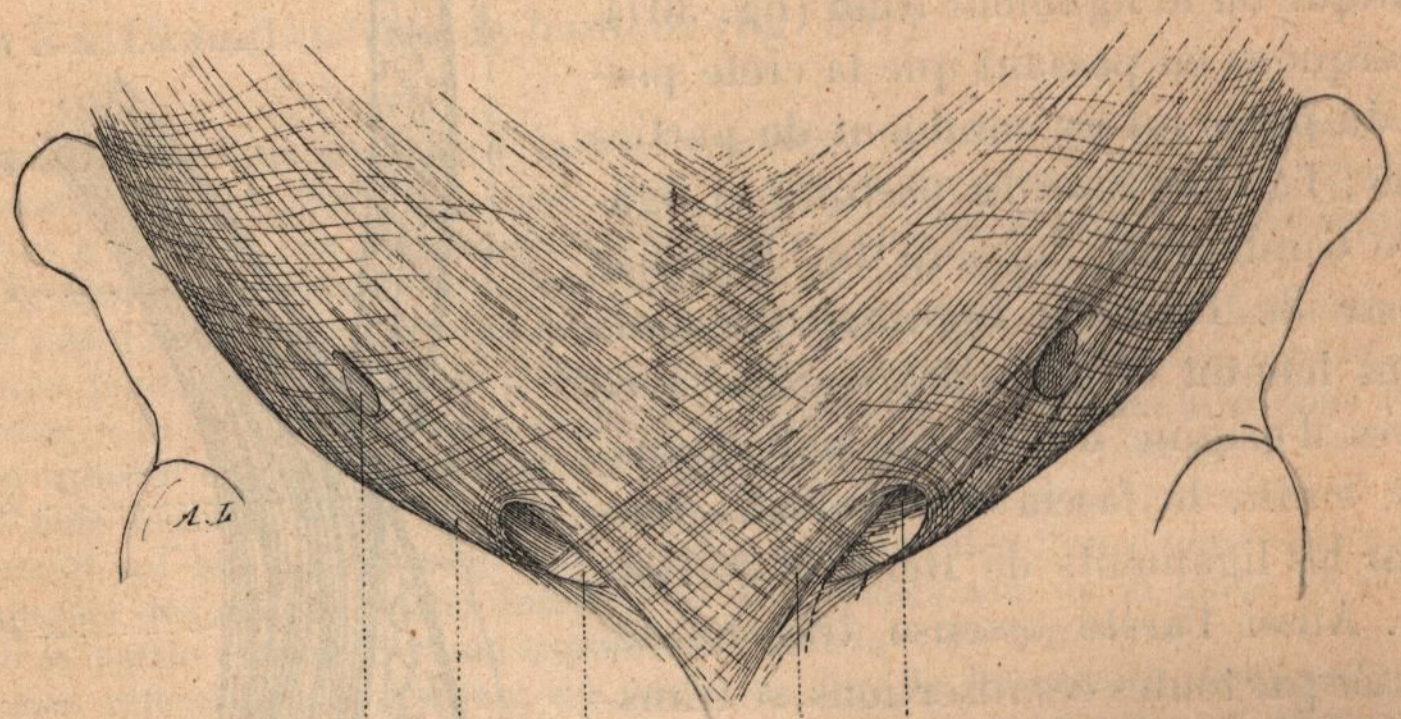

Fig. 304. — Anneau inguinal externe. Fibres arciformes.

On a indiqué la position de l'anneau interne et à gauche le trajet du cordon, supposés vus par transparence.

conjonctive qui enveloppe le cordon dont elle constitue la tunique fibreuse, et avec lui se dirige vers l'extérieur à travers le canal inguinal. Sur l'ouverture de l'anneau est appliqué le péritoine pariétal, qui ne s'y enfonce pas, bien qu'assez souvent il se déprime en un petit cul-de-sac infundibuliforme ou *cône péritonéal*; on sait que chez le fœtus il traverse tout le canal. Le rebord falciforme est contourné par l'artère épigastrique qui soulève la séreuse en un repli, dit repli épigastrique. Ce repli sépare deux dépressions du péritoine ou *fossettes inguinales*, une en dehors qui correspond à l'anneau inguinal interne (fossette externe), l'autre qui est en dedans, entre le repli épigastrique et le repli de l'artère ombilicale, fossette moyenne (l'interne est entre l'ouraque et l'artère ombilicale). Il a permis à Hesselbach de distinguer pour la première fois les hernies inguinales connues en deux catégories, les hernies internes et les hernies externes. J'ajouterai que la présence des vaisseaux épigastriques sur le pli falciforme qu'ils contournent rend toute incision dangereuse de ce côté de l'anneau.

L'*anneau inguinal externe*, externe dans le sens d'extérieur (orifice externe, superficiel ou cutané), est situé au niveau de l'épine pubienne, sur le

bord supérieur du pubis; son point moyen chez l'homme est situé, d'après Eisler, à 45 ou 50 mm. de la ligne médiane. L'épine pubienne, où s'attache son pilier inférieur, sert de repère sur le vivant.

Sa forme est ordinairement ovalaire, quelquefois triangulaire si les fibres arciformes font défaut. Son grand diamètre est oblique. Tantôt l'extrémité la plus étroite est en bas, sur le pubis, cas le plus ordinaire, tantôt elle est en haut et en dehors. Il est un peu plus grand chez l'homme que chez la femme (27 mm. contre 22); il laisse passer le bout du petit doigt et au plus la pulpe de l'index. La circonférence de l'orifice donne attache à une membrane celluleuse (fascia de Cooper de quelques auteurs), qui n'est autre que la gaine du grand oblique, laquelle, après avoir recouvert l'aponévrose de ce muscle,

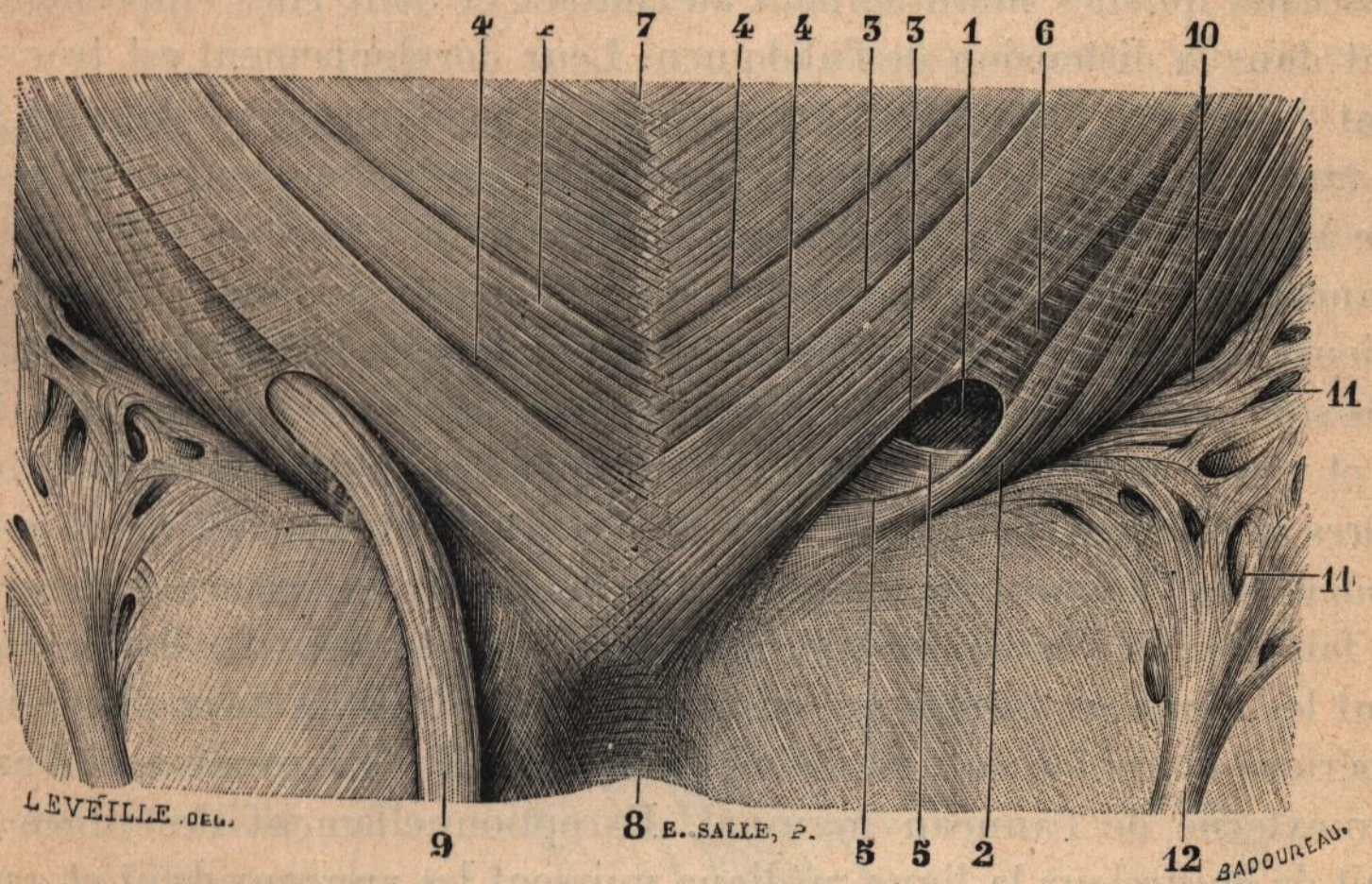

Fig. 305. — Partie inférieure de l'aponévrose abdominale (d'après Sappey).

1. Anneau inguinal externe. — 2. Pilier inférieur. — 3. Pilier supérieur. — 4 et 5. Pilier postérieur ou ligament de Colles. — 6. Fibres arciformes. — 7. Ligne blanche. — 9. Cordon. — 10. Arcade crurale. — 11. Fascia cribriformis. — 12. V. saphène interne.

vient se fixer à l'anneau, pour se prolonger de là sur le cordon spermatique et devenir la gaine du muscle crémaster.

L'anneau inguinal n'est pas la seule ouverture que présente à ce niveau la paroi. Dans la région inguinale et surtout près de la ligne blanche, on voit souvent d'autres orifices semblables (anneaux accessoires), ovalaires ou losangiques, produits par l'écartement des fibres tendineuses du grand oblique, et donnant passage à des nerfs, des vaisseaux et de petits polotons adipeux. L'anneau inguinal externe ou cutané est un de ces orifices; mais il s'en distingue par la constance de son existence et de sa situation, et par le cordon génital qui le traverse.

La disposition des faisceaux aponévrotiques qui le circonscrivent fait admettre trois piliers autour de son orifice : un inférieur, un supérieur et un postérieur.

Le *pilier inférieur* ou externe, concave, plus petit, plus plat et plus fort, provient des fibres du grand oblique, voisines de celles qui se sont repliées pour former le ligament de Gimbernat; légèrement enroulées elles aussi, elles vont se fixer à l'épine pubienne. Les fibres les plus inférieures du pilier appar-

tiennent donc à l'arcade crurale. Les autres se fixent au côté interne de l'épine, et quelquefois la dépassent par un plan superficiel, qui va sur la face antérieure de la symphyse s'entrecroiser avec le plan opposé.

Le *pilier supérieur* ou interne, rectiligne, plus large, est formé par les faisceaux aponévrotiques qui s'insèrent à la face antérieure de la symphyse, en s'entrecroisant sur la ligne médiane.

Ces deux piliers à leur jonction supérieure laissent un espace angulaire presque toujours comblé et arrondi par des *fibres arciformes*. On appelle ainsi (et encore fibres collatérales, fibres transversales, fibres intercolumnaires, fibres en sautoir) un système de fibres indépendantes, qui de l'épine iliaque et de l'arcade crurale se répandent sur l'aponévrose du grand oblique, en croisant ses faisceaux qu'elles maintiennent au contact et dont elles empêchent l'écartement dans la distension de l'abdomen. Leur développement est très variable suivant les sujets; elles sont ordinairement bien marquées dans les hernies, mais tantôt il s'agit d'un simple tassement, tantôt on peut penser qu'on a affaire à des fibres de soutien de nouvelle formation (Nicaise).

Quand ce système est au complet, on voit naître de l'épine iliaque antéro-supérieure un faisceau qui s'irradie en tous sens en avant; les fibres les plus élevées sont presque verticales; les moyennes, horizontales, couvrent toute la paroi et vont s'entrecroiser avec les fibres opposées au delà de la ligne blanche; les fibres inférieures, contenant dans leur écartement le nerf fémoro-cutané, se répandent sur l'aponévrose fémorale et sur la partie extérieure du fascia iliaca. De ce faisceau de l'épine iliaque, mais bien plus souvent de l'arcade crurale, partent les fibres arciformes qui croisent à angle droit les deux piliers inférieur et supérieur et renforcent, en même temps qu'elles l'arrondissent, l'extrémité supéro-externe de l'anneau inguinal. Exceptionnellement des fibres croisées en huit de chiffre sur la ligne médiane unissent les anneaux droit et gauche.

Le *pilier postérieur* ou *ligament de Colles*, de forme triangulaire, est situé derrière le pilier supérieur, sur la moitié interne de l'anneau. Ses fibres s'irradient en haut et en dedans. On le considère comme formé par l'aponévrose du grand oblique du côté opposé, et ce qui confirme cette manière de voir, c'est qu'il est ordinairement plus fort du côté gauche, où il provient du grand oblique droit. En effet sur la partie inférieure de la ligne blanche, dans une étendue de 3 à 4 cm. au-dessus de la symphyse, l'aponévrose du grand oblique d'un côté, du côté droit par exemple, s'entre-croise avec celle du côté opposé et va se fixer à la lèvre antérieure du bord supérieur du pubis gauche, ainsi qu'à l'origine de la crête pectinéale, où elle confond ses fibres avec le ligament de Gimbernat qui semble même lui fournir quelques insertions. La face postérieure du ligament de Colles est appliquée contre la gaine des muscles droit et pyramidal et lui adhère. Son bord externe, qui paraît libre, est en fait intimement uni au ligament de Henle.

En regardant directement devant soi l'anneau inguinal externe et en disséquant couche par couche, on voit dans le fond et sur la moitié interne : le pilier postérieur ou ligament de Colles, derrière lui le muscle pyramidal et derrière celui-ci le muscle droit en partie tendineux ; — sur la moitié externe, le bord externe du pyramidal et du droit qui empiètent en dehors sur une étendue très variable, quelquefois fermant tout le fond de l'anneau, puis la fin

du petit oblique et du transverse; derrière eux, enfin, est le fascia transversalis doublé par le péritoine.

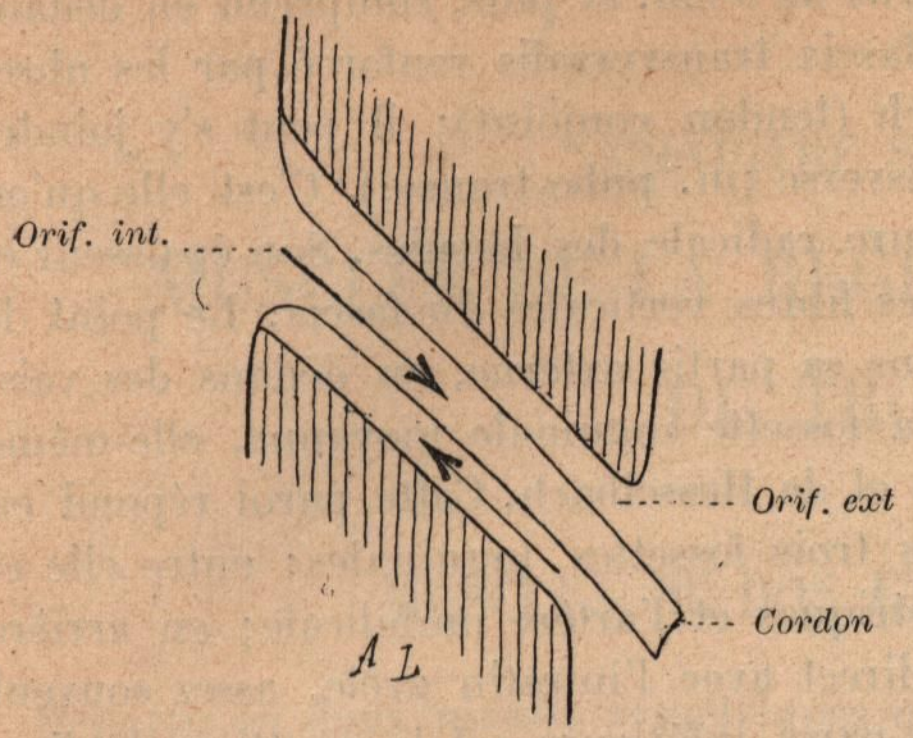

Fig. 306. — Schéma montrant que les anneaux ou orifices externe et interne du canal inguinal ne communiquent pas directement.

Les deux anneaux inguinaux externe et interne ne communiquent pas directement, en raison de la gaine conjonctive que chacun fournit au cordon. Une sonde introduite par l'anneau interne pénètre au milieu du cordon et sort avec lui par l'anneau externe, mais séparée de cet anneau par la tunique fibreuse de ce même cordon; introduite par l'anneau externe, elle ne peut franchir l'anneau interne et pénétrer sous le péritoine, car elle est arrêtée dans le cul-de-sac que forme l'insertion de cette même tunique fibreuse sur l'orifice interne (Voy. fig. 306).

Le *canal inguinal* s'étend d'un anneau à l'autre. Sa longueur est de 4 à 5 cm.; il est un peu plus étroit du côté gauche. Il est situé dans le tiers interne de l'arcade crurale, empiétant sur le tiers moyen, mais ne lui est point parallèle; il limite avec elle un angle d'environ 15° dont le sommet est à l'épine pubienne. Son trajet est oblique de haut en bas, d'arrière en avant, et de dedans en dehors.

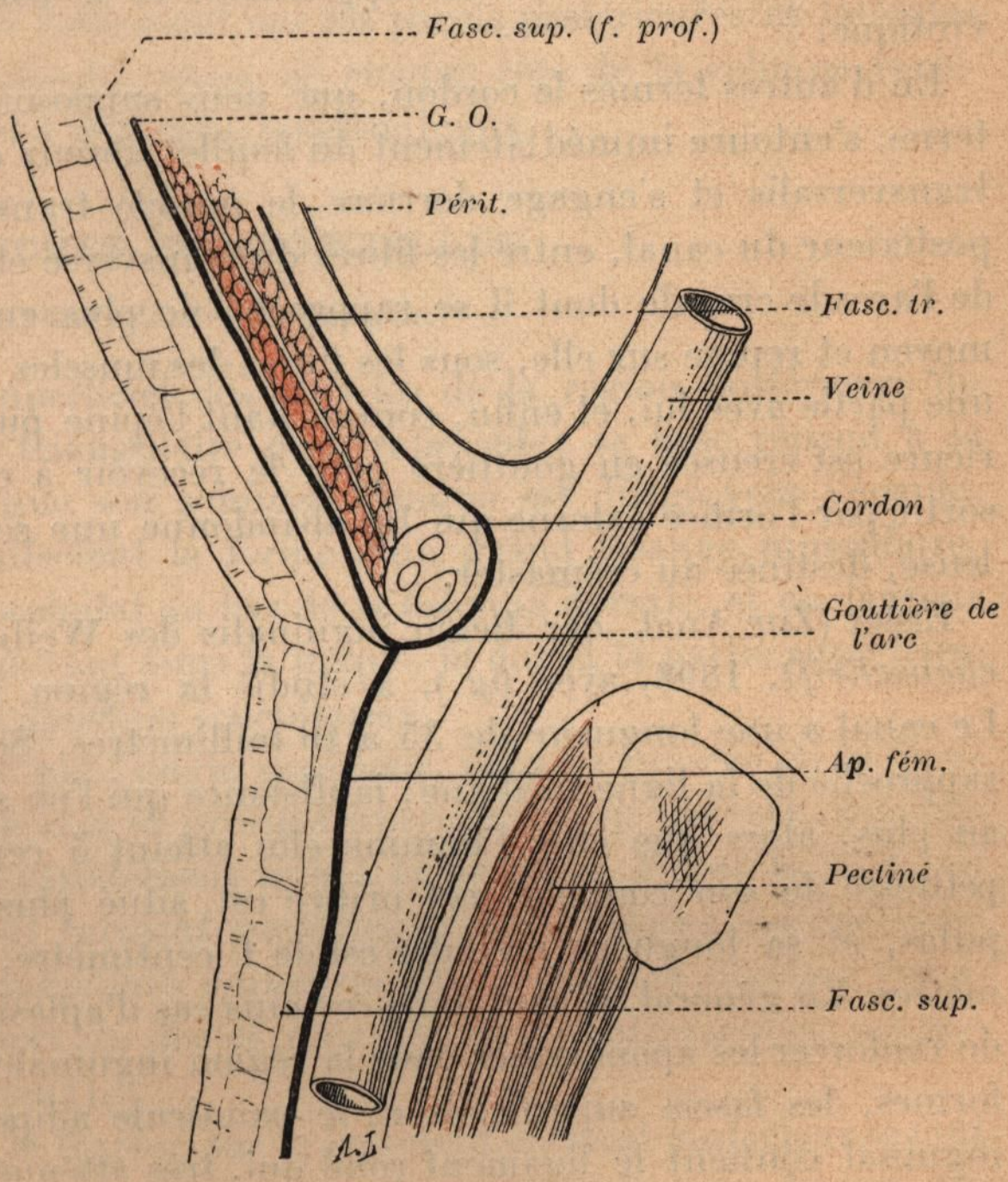

Fig. 307. — Coupe antéro-post. du pli de l'aine, passant par le canal inguinal et la veine fémorale.

En partie, d'après le dessin schématique de Swijasheninow. — La gaine de la veine fémor. n'est pas figurée.

Ce n'est pas un canal au sens exact du mot; il n'y a pas de parois propres et préformées, le cordon se fraye un chemin à travers les parties musculaires et aponévrotiques qu'il écarte. Le mot paroi indique donc seulement les parties en rapport avec telle ou telle face du cordon. La paroi antérieure, longue de 3 cm., est représentée par l'aponévrose du grand oblique et, dans la

partie externe du trajet, par les fibres inférieures du petit oblique et du transverse. — La paroi postérieure, longue de 5 cm. et plus, comprend en dedans le ligament de Colles, en dehors le fascia transversalis renforcé par les fibres verticales de Henle et de Hesselbach (tendon conjoint); il peut s'y joindre quelques fibres musculaires du transverse (m. pubo-transv.). C'est elle qu'on est obligé de reconstituer dans la cure radicale des hernies. Son épaisseur et sa résistance dépendent de celles des fibres verticales du fascia. Le point le plus faible (hernies directes) est dans sa partie externe, en dedans des vaisseaux épigastriques, au niveau de la fossette inguinale moyenne, elle-même placée entre les ligaments de Henle et de Hesselbach. Cette paroi répond en arrière au péritoine qui y forme les trois fossettes inguinales; entre elle et le péritoine sont les vaisseaux épigastriques et l'artère ombilicale; en arrière du péritoine, elle est en rapport indirect avec l'intestin grêle, assez souvent avec le cæcum ou l'S iliaque. — La paroi inférieure est la gouttière de l'arcade crurale, gouttière formée par le repli de l'aponévrose du grand oblique et par les fibres horizontales du fascia transversalis (bandelette iléo-pubienne); le cordon n'occupe du reste que la partie interne de cette gouttière. — Il y a un bord supérieur, constitué par les fibres musculaires inférieures du petit oblique et du transverse; en dedans ces fibres n'existant plus, les parois antérieure et postérieure se rapprochent et le bord devient un angle aponévrotique.

En d'autres termes le cordon, que nous supposons pénétrer par l'orifice interne, s'entoure immédiatement du feuillet fibreux que lui abandonne le fascia transversalis et s'engage derrière le muscle transverse; il parcourt le tiers postérieur du canal, entre les fibres du transverse et du petit oblique, au-dessus de l'arcade crurale dont il se rapproche de plus en plus; il l'atteint au tiers moyen et repose sur elle, sous les fibres des muscles précédents dont il entraîne une partie avec lui, et enfin, contournant l'épine pubienne, dont la face supérieure est creusée en gouttière pour le recevoir à ce point de réflexion, il va sortir par l'orifice externe qui lui abandonne une seconde gaine, celle-là celluleuse, destinée au crémaster.

Eisler (Zur Anat. der Regio inguinalis des Weibes. *Münch. medicin. Wochenschrift*, 1898, avec fig.), a étudié la région inguinale chez la femme. Le canal a une longueur de 35 à 40 millimètres. Son orifice externe est plus rapproché de la ligne médiane; la distance qui l'en sépare est de 4 centimètres au plus, alors que chez l'homme elle atteint 5 centimètres. Par suite de la petitesse de son contenu, cet orifice est situé plus au-dessus de l'épine du pubis, et sa longueur moindre est de 1 centimètre, plus rarement de 2 centimètres. En général, et sauf dans certains cas d'aplasie, la grossesse a pour effet de renforcer les aponévroses dans la région inguinale, ainsi que les fibres arciformes, les fascia superficiels et le pannicule adipeux sous-cutané. Le canal inguinal contient le ligament rond qui, très atténué et éparpillé vers l'anneau externe, va se fixer à l'épine du pubis, les fibres musculaires qui l'entourent, des veinules, une artériole de l'épigastrique, des nerfs du plexus lombaire, et un *bouchon adipeux* qui ferme en partie l'orifice externe et atteint, chez les femmes obèses, le volume d'une grosse noisette.

CHAPITRE SIXIEME

MUSCLES DE LA RÉGION POSTÉRIEURE DU TRONC

MUSCLES DU DOS ET DE LA NUQUE

Répartis en deux masses symétriques que séparent les apophyses épineuses et les ligaments qui les unissent, les muscles de la région postérieure du tronc comprennent, avec des muscles unissant les diverses pièces squelettiques du tronc, d'autres muscles, plus superficiels, qui se détachent des parois du tronc pour gagner le membre supérieur.

Ces muscles sont superposés en plusieurs couches. Les couches superficielles sont formées par des muscles dont les fibres affectent une direction plus ou moins transversale, s'étalant largement sur les parois postérieures et latérales du tronc. — La couche profonde, placée de chaque côté de la colonne vertébrale, comprend des muscles à faisceaux longitudinaux.

COUCHES SUPERFICIELLES

TRAPÈZE. — M. trapezius.

Le trapèze est le plus superficiel des muscles de la région postérieure du tronc; il est large, plutôt triangulaire que trapézoïde; sa base répond à la colonne vertébrale, tandis que son sommet tronqué est dirigé vers l'épaule. Réunis, les deux trapèzes affectent la forme d'un grand losange musculaire, s'étendant en hauteur de l'occipital au bas de la colonne dorsale, et en largeur d'une épaule à l'autre, recouvrant ainsi la nuque, le dos et la partie supérieure des épaules, d'une sorte de capuchon (cucullaris).

L'insertion fixe se fait : 1° par l'angle supérieur, au *tiers interne de la ligne courbe occipitale supérieure et à la protubérance occipitale externe*, par une lamelle tendineuse mince et étroitement unie à la peau; — 2° par la base, au *bord postérieur du ligament cervical postérieur* (raphé médian cervical postérieur), aux sommets des *apophyses épineuses de la septième vertèbre cervicale, et de toutes les vertèbres du dos et aux ligaments interépineux correspondants* (ligament surépineux).

Les insertions que prend le trapèze sur le ligament cervical postérieur se font d'abord par des fibres tendineuses courtes; sur la moitié inférieure du cou, ces fibres augmentent progressivement de longueur jusqu'à la septième cervicale, pour diminuer à la partie supérieure du dos jusque vers la troisième dorsale. Ainsi est formée en cette région une large aponévrose ovalaire ou elliptique, au niveau de laquelle les fibres des deux trapèzes semblent se continuer direc-

tement; les insertions aponévrotiques aux apophyses épineuses et aux ligaments interépineux des vertèbres dorsales moyennes sont très courtes, si bien que le muscle apparaît charnu presque dès son origine. En bas, au niveau des trois ou quatre dernières dorsales, elles redeviennent de plus en plus longues et forment un petit triangle aponévrotique dont la pointe aiguë est dirigée en bas.

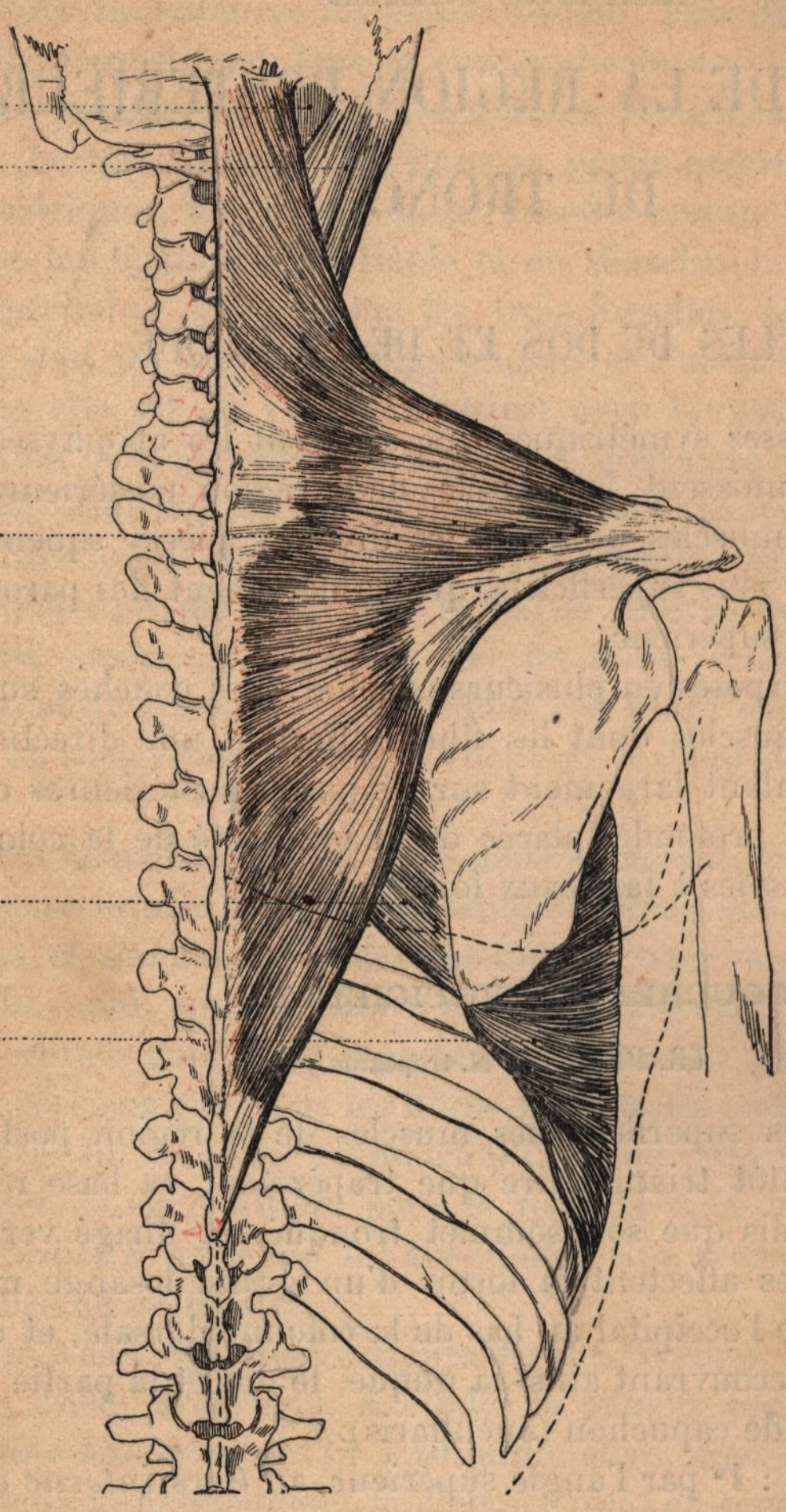

Fig. 308. — Le trapèze.

De ces insertions, les fibres musculaires convergent vers la ceinture thoracique, en suivant des directions diverses. Bien qu'elles forment un plan unique, on peut distinguer dans le muscle trois portions ou faisceaux. Les fibres supérieures, venues de l'occipital et du ligament cervical descendant, d'abord presque verticales, deviennent de plus en plus obliques, et vont, par un trajet curviligne, s'insérer au *tiers externe du bord postérieur de la clavicule et sur la face supérieure de cet os* (*Ost.*, fig. 118). Les fibres moyennes, transversales, nées de la septième cervicale et des premières dorsales, se dirigent transversalement en dehors et s'attachent au *bord interne et à la face supérieure de l'acromion et au versant supérieur de l'épine de l'omoplate*, jusqu'au tubercule que présente cette épine, en dehors de la facette triangulaire par laquelle elle rejoint le bord spinal de l'os (*Ost.*, fig. 126). — Ces insertions scapulaires se font par des fibres charnues à la face profonde du faisceau, par des fibres aponévrotiques à la face superficielle.

La portion inférieure est formée de fibres qui suivent une direction d'abord transversale, puis d'autant plus ascendante qu'elles sont plus inférieures. Ces fibres se rassemblent en une aponévrose triangulaire, qui s'engage sous le bord inférieur de la portion moyenne, glisse à l'aide d'un tissu cellulaire lâche sur

la facette triangulaire qui forme la base de l'épine, et va s'insérer au versant

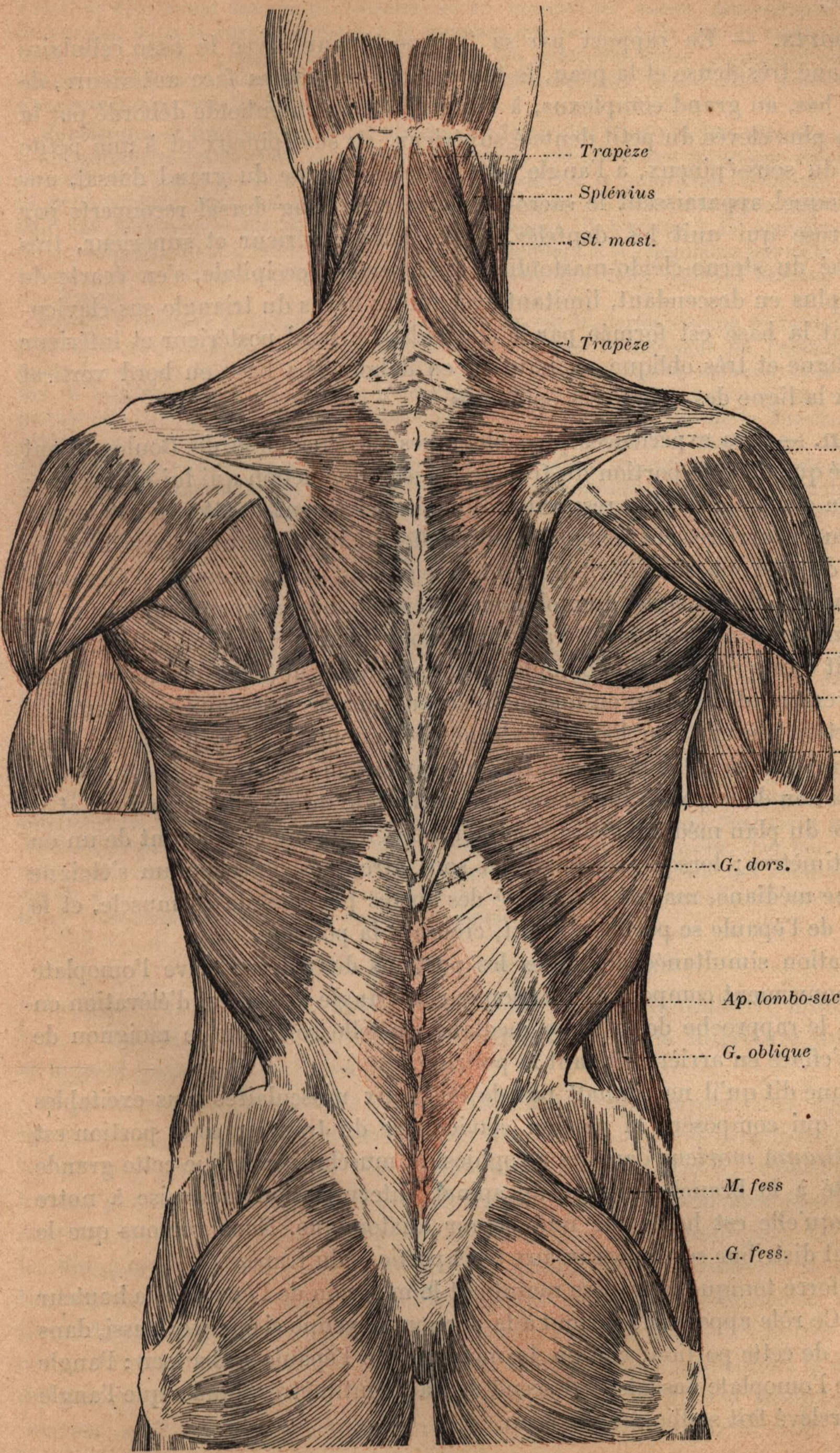

Fig. 309. — Muscles de la face postérieure du tronc (couche superficielle).

[POIRIER.]

supérieur du tubercule auquel se rendent les derniers faisceaux de la portion moyenne.

Rapports. — En rapport par sa face postérieure avec le tissu cellulaire sous-cutané très dense et la peau, le trapèze répond par sa face antérieure, de haut en bas, au grand complexus, à l'angulaire, au rhomboïde débordé par la partie la plus élevée du petit dentelé supérieur, au sus-épineux et à une petite portion du sous-épineux, à l'angle supérieur et interne du grand dorsal, au-dessus duquel apparaissent le sacro-lombaire et le long dorsal recouverts par l'aponévrose qui unit les dentelés. — Le bord antérieur et supérieur, très rapproché du sterno-cléido-mastoïdien à l'insertion occipitale, s'en écarte de plus en plus en descendant, limitant avec lui les bords du triangle sus-claviculaire dont la base est formée par la clavicule. Le bord postérieur et inférieur est rectiligne et très oblique en haut et en dehors. La base ou bord vertical répond à la ligne des apophyses épineuses.

Action. — Les expériences physiologiques de Duchenne de Boulogne ont démontré que chaque portion du trapèze possède une action qui lui est propre : la portion claviculaire (dite respiratoire) incline vivement la tête du côté excité et un peu en arrière, en même temps qu'elle lui imprime un mouvement de rotation du côté opposé; ultérieurement, il se produit un mouvement d'élévation de la clavicule et, par suite, du moignon de l'épaule. Les faisceaux supérieurs de la portion moyenne produisent d'abord un mouvement d'élévation de l'acromion par le fait d'une rotation de l'omoplate sur son angle supérieur et interne, puis un mouvement d'élévation en masse du scapulum; les faisceaux inférieurs de cette portion élèvent peu l'angle externe de l'omoplate, mais le rapprochent puissamment de la ligne médiane; ils sont surtout adducteurs.

L'excitation de la partie inférieure abaisse l'angle interne du scapulum et le rapproche du plan médian, attirant le moignon en arrière et l'élevant de un ou deux centimètres; lorsque ces faisceaux sont atrophiés, le scapulum s'éloigne de la ligne médiane, malgré l'obliquité des autres portions de ce muscle, et le moignon de l'épaule se porte en avant, creusant la poitrine.

L'excitation simultanée de toutes les portions du trapèze élève l'omoplate par un mouvement composé de rotation sur son angle interne et d'élévation en masse, et le rapproche de la ligne médiane, de telle sorte que le moignon de l'épaule s'efface en arrière, étalant la poitrine.

Duchenne dit qu'il ne connaît pas de faisceaux musculaires plus excitables que ceux qui composent la portion claviculaire du trapèze; cette portion est aussi l'*ultimum moriens* dans les atrophies du muscle; il attribue cette grande excitabilité à la branche interne du spinal, interprétation mauvaise à notre avis, puisqu'elle est basée sur une erreur anatomique. Nous verrons que le nerf spinal distribue ses rameaux aux trois portions du trapèze.

Par sa force tonique le trapèze maintient le moignon de l'épaule à la hauteur normale. Ce rôle appartient surtout à la portion moyenne si épaisse; aussi, dans l'atrophie de cette portion, voit-on le moignon de l'épaule s'abaisser : l'angle externe de l'omoplate bascule et descend de 1 à 3 centimètres, tandis que l'angle inférieur relevé fait saillie sous la peau.

Innervation. — Le muscle trapèze reçoit son innervation de deux sources : le spinal et

le plexus cervical. La branche externe du spinal descend en avant du bord supérieur du trapèze, puis sur sa face antérieure, et se divise en deux ordres de filets : les uns, ascendants, se distribuent dans la partie cervicale du muscle ; les autres, descendants, s'étalent en éventail dans la portion dorsale. Les branches qui viennent du plexus cervical se détachent des branches antérieures de la troisième ou quatrième paire, se portent en bas, en arrière et en dehors, vers le bord supérieur du trapèze dans lequel elles pénètrent pour s'anastomoser avec le spinal (Hirschfeld).

Variations et anomalies. — Sa division en fascicules n'est pas très rare (Ledouble).

Les variations principales consistent : 1° dans la réduction des insertions épineuses qui peuvent s'arrêter à la huitième dorsale (Chudzinski), à la quatrième (Whinnie). Dans les races de couleur, cette réduction des origines du trapèze est plus rare (Chudzinski). Cependant sur deux nègres que je dissèque en ce moment, il s'arrête à la neuvième dorsale. Chez quelques sujets il n'atteint pas l'occipital, s'arrêtant à la cinquième cervicale (Halleth). L'asymétrie est presque la règle ; ordinairement, l'un des deux trapèzes descend plus bas que l'autre.

Parfois l'insertion occipitale est rejetée en dehors, sur la partie externe de la ligne courbe supérieure de l'occipital. Wood a vu un faisceau accessoire naissant de l'apophyse mastoïde. L'insertion claviculaire est d'étendue assez variable ; si elle manque dans quelques cas, il est moins rare de la voir s'étendre jusqu'au sterno-cléido-mastoïdien, en arrière duquel elle peut même s'engager. Dans ces cas, les vaisseaux et nerfs sus-claviculaires passent par les interstices du muscle. Gruber a signalé un cas intéressant dans lequel cette portion sus-claviculaire, très développée, s'insérait à un arc tendineux cléido-sternal sous lequel s'engageait la jugulaire externe. Tiedmann a observé le dédoublement du trapèze. Wood a vu un faisceau aponévrotique allant à l'angle inférieur de l'omoplate. Chudzinski a vu les faisceaux inférieurs du muscle s'isoler en un faisceau allant à l'aponévrose d'insertion du grand dorsal. J'ai vu le triangle aponévrotique inférieur du trapèze contenu dans un dédoublement de l'aponévrose d'insertion du grand dorsal.

Quelquefois la portion cervicale et la portion dorsale du trapèze sont séparées par un interstice plus ou moins large. Chudzinski signale une anomalie intéressante : sur deux nègres, il a rencontré dans la région cervicale une véritable intersection tendineuse sur le trajet du faisceau occipital entre l'atlas et l'axis ; une autre fois, sur un cadavre de Fuégien, il a observé une intersection près du triangle aponévrotique de l'angle inférieur.

CLÉIDO-OMO-TRANSVERSAIRES. — Ce sont des faisceaux musculaires étendus des apophyses transverses cervicales à la clavicule et, plus rarement, à l'omoplate. Wood les a rencontrés 5 fois sur 202 sujets ; Gruber 6 fois sur 24 ; Macalister 1 fois sur 60. Leur insertion cervicale se fait le plus souvent à l'atlas, à l'axis, plus rarement aux troisième, quatrième ou sixième vertèbres. Ils s'insèrent au bord postérieur de la clavicule près de l'extrémité acromiale, parfois à la partie moyenne. Ils se rencontrent normalement, dit Cuvier, chez tous les mammifères, l'homme excepté, ce qui semblerait prouver qu'ils sont une des conditions de la station quadrupède. — On les a considérés à tort comme appartenant au système scalénique : ils semblent bien plutôt devoir être rattachés au trapèze.

GRAND DORSAL. — **M. latissimus dorsi.**

Le grand dorsal, large, aplati, mince, de forme triangulaire, monte de la région lombaire vers le bras, en contournant la moitié inférieure du thorax et le bord postérieur de l'aisselle.

Il prend ses insertions fixes : 1° par une mince aponévrose, aux *apophyses épineuses et aux ligaments surépineux des 5 à 6 dernières vertèbres dorsales* ; — 2° *par l'intermédiaire de l'aponévrose lombo-sacrée*, essentiellement formée par les fibres du grand dorsal, *aux apophyses épineuses lombaires et sacrées et aux ligaments surépineux qui unissent ces apophyses*. En effet, si les fibres musculaires de cette portion du grand dorsal paraissent se fixer sur l'aponévrose lombo-sacrée, on peut toujours saisir leur continuité avec des fibres de cette aponévrose, qui, bien que tissées avec les fibres des autres muscles concourant à la formation de l'aponévrose lombo-sacrée, continuent la direction des faisceaux musculaires du grand dorsal et se rendent aux apophyses épineuses ; — 3° sur le *tiers postérieur de la lèvre externe de la crête iliaque*, le plus souvent par une lame aponévrotique longue de 3 à 5 centimètres ; —

4° Sur la *face externe et le bord supérieur des trois ou quatre dernières côtes*, par des languettes charnues qui forment autant de digitations entrecroisées avec celles du grand oblique.

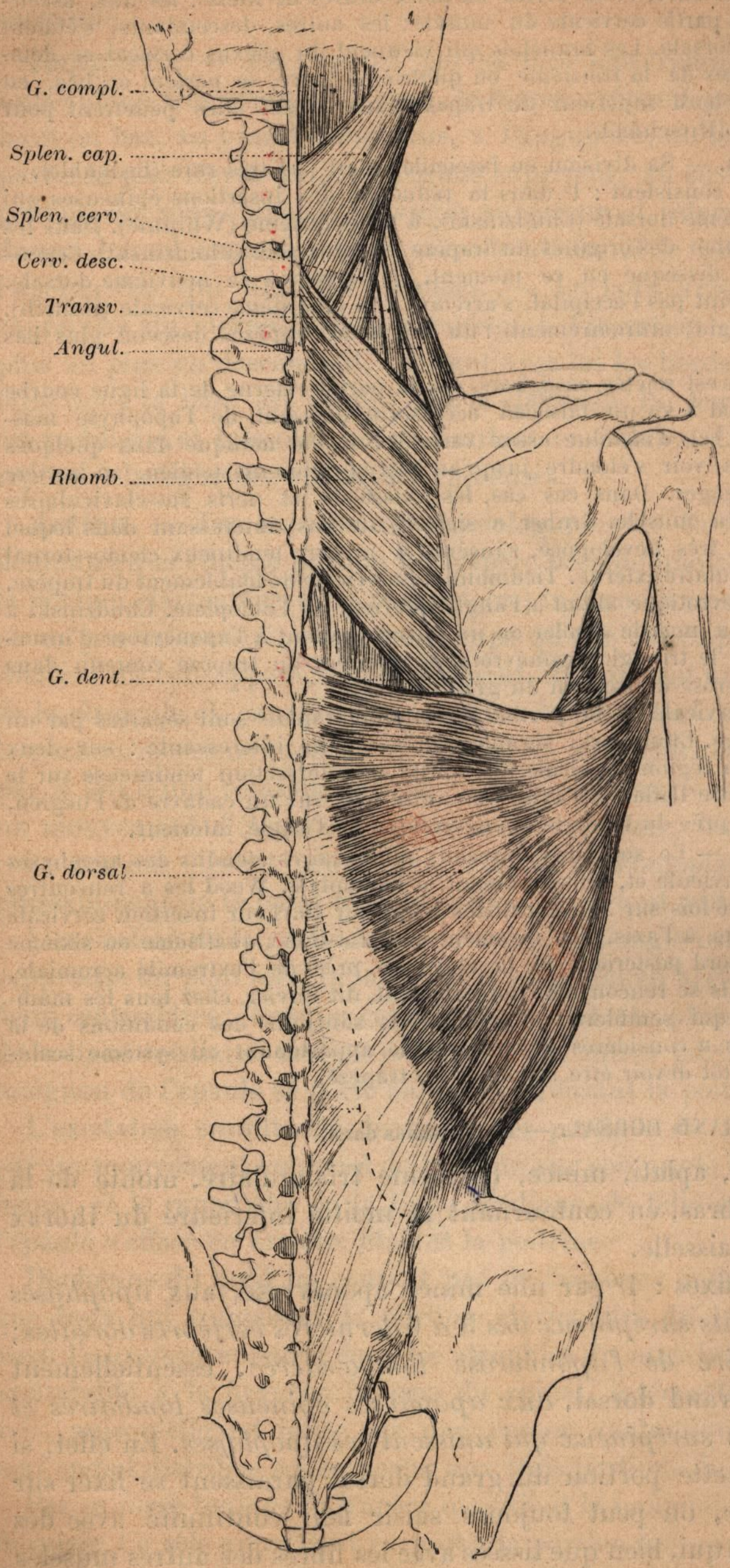

Fig. 310. — Le grand dorsal.

Les fibres supérieures se portent presque horizontalement en dehors, passant sur la pointe de l'omoplate et la partie inférieure de l'insertion du grand rond; elles sont maintenues à ce niveau par des adhérences celluleuses allant de la gaine du muscle à l'aponévrose du sous-épineux. Je n'ai point trouvé la bourse séreuse que quelques auteurs ont décrite à ce niveau. Souvent un faisceau musculaire se détache de la pointe de l'omoplate. — Les fibres moyennes montent très obliquement en haut et en dehors, d'autant plus obliques qu'elles sont plus externes. — Enfin, les fibres inférieures, nées de la crête iliaque et des côtes, montent presque verticalement.

Toutes les fibres convergent, contournent la paroi thoracique à laquelle elles sont appliquées et montent vers l'aisselle. Ainsi, la nappe musculaire se résume en un faisceau plus épais qui monte vers l'aisselle, longeant le muscle grand rond, qui le sépare du bord externe de l'omoplate. Au niveau de la paroi postérieure de l'aisselle, le grand dorsal contourne le grand rond et passe à la

face antérieure de ce muscle, pour se diriger vers le bras. Le tendon du grand rond apparaît au niveau du point où le grand dorsal contourne ce muscle; ce tendon aplati, rectangulaire, long de 6 à 8 cm., et large de 3 à 5, adhère d'abord à la face antérieure du grand rond et va s'insérer *au fond de la coulisse bicipitale*, sur une ligne rugueuse qui traverse obliquement le fond de cette gouttière. Là, le tendon du grand dorsal s'unit d'ordinaire avec le tendon du grand rond, tandis que plus haut les tendons en contact se meuvent l'un sur l'autre par l'intermédiaire d'une large bourse séreuse. Toujours, le tendon du grand dorsal donne par son bord inférieur une expansion à l'aponévrose brachiale.

Le tendon apparaît dans l'épaisseur du muscle, recevant par ses deux faces les fibres charnues des portions supérieure et moyenne; les fibres inférieures, les plus externes, subissant un mouvement de torsion, se rendent à la face antérieure et au bord supérieur du tendon; elles croisent à angle très aigu les fibres du tendon principal.

Rapports. — Par sa face postérieure, le grand dorsal répond à la peau, à laquelle il est fixé par un tissu cellulaire assez dense : seul, son angle dorsal supérieur est recouvert par la pointe du trapèze. Par sa face antérieure, il recouvre le petit dentelé inférieur, les muscles spinaux, l'angle inférieur de l'omoplate et du rhomboïde, le bord postérieur du grand dentelé, les septième, huitième et neuvième côtes et les espaces intercostaux correspondants. Son bord supérieur, mince, curviligne, est uni au rhomboïde par une aponévrose. — Le bord externe, presque vertical, épais, enroulé, recouvre les faisceaux d'origine du grand oblique et les faisceaux inférieurs du grand dentelé. Le tendon, appliqué par sa face postérieure à la face antérieure du grand rond auquel il adhère assez intimement, répond aux vaisseaux et nerfs axillaires par sa face antérieure.

Action. — Le grand dorsal prend ordinairement son point fixe sur la colonne vertébrale. — Lorsque *le bras est élevé et écarté du tronc*, le grand dorsal l'abaisse, le rapproche du tronc en le portant en arrière, lui imprime un mouvement de rotation qui porte en dehors sa face postérieure. — Lorsque *le bras est placé dans une direction parallèle à l'axe du tronc*, le grand dorsal agit surtout sur l'omoplate. Cette action varie d'ailleurs, comme l'a bien montré Duchenne, suivant la portion du muscle qui entre en action. Le tiers supérieur du grand dorsal rapproche l'omoplate de la ligne médiane de 2 à 3 cm.; pendant ce mouvement, le bord spinal de l'omoplate devient plus saillant, *mais il reste parallèle à l'axe du tronc*. Les deux tiers inférieurs du muscle abaissent le moignon de l'épaule; sous l'influence de leur action isolée, « la tête de l'humérus est abaissée avec force et tend à se subluxer en bas sur le rebord de la cavité glénoïde de l'omoplate » (Duchenne). Cette tendance à la luxation de la tête humérale serait dangereuse dans le mouvement d'abaissement du bras, si elle n'était neutralisée par l'action synergique des autres abaisseurs et notamment de la longue portion du triceps.

Lorsque le grand dorsal prend son point fixe sur l'humérus, il soulève le tronc. Par ses faisceaux externes, il élève les côtes et prend part aux inspirations forcées.

On peut résumer la triple action du grand dorsal sur le bras, l'épaule et le tronc, en disant qu'il contribue à placer le sujet dans la *position du soldat sans armes.*

Innervation. — Le nerf qui va au grand dorsal naît de la partie inférieure et postérieure du plexus brachial; il descend verticalement, passe en arrière du grand dentelé et en avant du sous-scapulaire, atteint le bord supérieur puis la face antérieure du muscle et se ramifie dans son épaisseur.

Variations et anomalies. — Le grand dorsal de l'homme peut : 1° être divisé en minces fascicules (Ledouble); 2° avoir des insertions spinales, costales et iliaques plus ou moins étendues. Gruber a vu les costales réduites à deux; Chudzinski en a compté cinq chez un nègre, c'est le nombre constant chez certains gibbons. Le même auteur ajoute qu'il n'a jamais vu l'absence complète des digitations costales chez l'homme, fait constant chez les anthropoïdes. — Le faisceau de l'omoplate est presque constant; parfois il est fort large et s'insère à l'aponévrose du sous-épineux. — Les insertions iliaques peuvent faire défaut ou être plus étendues, d'où les dimensions variables du triangle de J.-L. Petit, qui peut même disparaître complètement. — 3° Il peut avoir des connexions plus intimes avec le grand rond : le fait est très fréquent, et la séparation des deux muscles, tant au niveau du corps charnu, qu'au niveau du tendon peut être malaisée ou impossible.

Les anatomistes qui évitent avec soin de vérifier les citations bibliographiques pour la plupart inexactes, dont ils surchargent leurs compilations, enseignent que « Langer a donné en 1844 le nom d'Achselbogen (arc axillaire) à un faisceau musculaire qui, se détachant du bord externe du grand dorsal au niveau de l'aisselle, va se fixer sur le bord inférieur du grand pectoral ou sur l'aponévrose brachiale, dans sa portion axillaire, ou dans l'aponévrose axillaire. » Or Langer n'a jamais rien dit de pareil; ce qu'il appelle Achselbogen, c'est une arcade aponévrotique que j'ai décrite en même temps que l'aponévrose du petit pectoral, non un faisceau musculaire (Voy. Aponév. de l'aisselle).

Parfois, un faisceau musculaire, détaché du grand dorsal, large de 1 à 3 cm., va se fixer à la face postérieure du tendon du grand pectoral, près de la coulisse bicipitale. Dans son trajet, il croise les vaisseaux et nerfs axillaires, le coraco-brachial et les deux portions du biceps. Ce faisceau reçoit en général un filet nerveux du nerf thoracique postérieur du plexus brachial, et plus rarement, des nerfs perforants des deuxième et troisième intercostaux ou du brachial cutané interne. — La fréquence de ce faisceau anormal (1 fois sur 15 environ) doit être présente à l'esprit du chirurgien qui procède à la ligature de l'axillaire. — Langer lui fait jouer le rôle d'un tenseur de l'aponévrose, s'opposant à la compression des vaisseaux axillaires; Calori estime que ce faisceau musculaire sert à tendre les aponévroses et à comprimer la veine axillaire et à favoriser la marche centripète du sang qu'elle contient. — En présence de ces deux opinions diamétralement opposées, je me demande s'il est nécessaire de chercher le rôle d'un faisceau musculaire qui réapparaît accidentellement chez l'homme.

Ledouble (De l'interprétation des variations morphologiques du grand dorsal dans l'espèce humaine, *Bulletin Soc. d'Anthrop.*, Paris, 1893) considère comme variétés de ce faisceau les faisceaux venant des aponévroses du biceps, du coraco-brachial, de l'aponévrose axillaire, de l'apophyse coracoïde. — Les auteurs ont beaucoup varié sur l'interprétation de ce muscle. Wood et Perrin le regardent comme un dorso-épitrochléen incomplètement développé. Pour Macalister, il serait l'homologue du quatrième pectoral.

Humphry le regarde comme un vestige de la séparation incomplète de la masse commune à laquelle appartenaient primitivement le grand dorsal et le grand pectoral.

Dorso-épitrochléen. — Chez les quadrupèdes et les singes (y compris les anthropoïdes), on constate la présence d'un ruban charnu étendu du tendon du grand dorsal, près de son insertion humérale à l'épitrochlée; rare chez l'homme à l'état charnu, on le rencontre 1 fois sur 19 (Ledouble) sous la forme d'une expansion tendineuse cheminant le long du biceps pour aller se terminer à l'olécrâne. — Pour Lavocat, ce muscle est un vestige du peaucier pectoral. — En général, on le regarde comme une dépendance du grand dorsal. Mais Pozzi, se fondant sur ce fait que le dorso-épitrochléen est innervé par le radial, tandis que le grand dorsal est innervé par une branche collatérale du plexus brachial, rattache le dorso-épitrochléen au triceps brachial.

RHOMBOÏDE. — M. rhomboïdei.

Large, mince, régulièrement rhomboïdal, le rhomboïde est formé de faisceaux parallèles descendant obliquement de la colonne vertébrale vers le bord spinal de l'omoplate.

Il naît de la partie inférieure du *ligament cervical*, de *l'apophyse épineuse de la septième cervicale* et des *quatre premières dorsales, ainsi que des ligaments interépineux correspondants*. Ces origines se font par des fibres aponévrotiques, courtes, entremêlées de fibres musculaires dans la partie supérieure, plus longues et réunies en une lame large de 2 à 3 cm. dans la partie inférieure du muscle. Les fibres charnues continuent la direction des fibres aponévrotiques et vont se fixer au bord spinal de l'omoplate, jusqu'au voisinage de l'extrémité supérieure, sous l'angulaire; — parfois, l'insertion du rhomboïde ne dépasse pas le niveau de l'épine. Cette insertion se fait par des fibres charnues et aussi par une bandelette aponévrotique qui longe le bord interne de l'omoplate, allant s'attacher à son angle inférieur, immédiatement au-dessus et en arrière du grand dentelé.

Le rhomboïde est plus épais dans sa partie inférieure; aussi, verrons-nous, en étudiant l'action de ce muscle, que son action principale s'exerce sur l'angle inférieur.

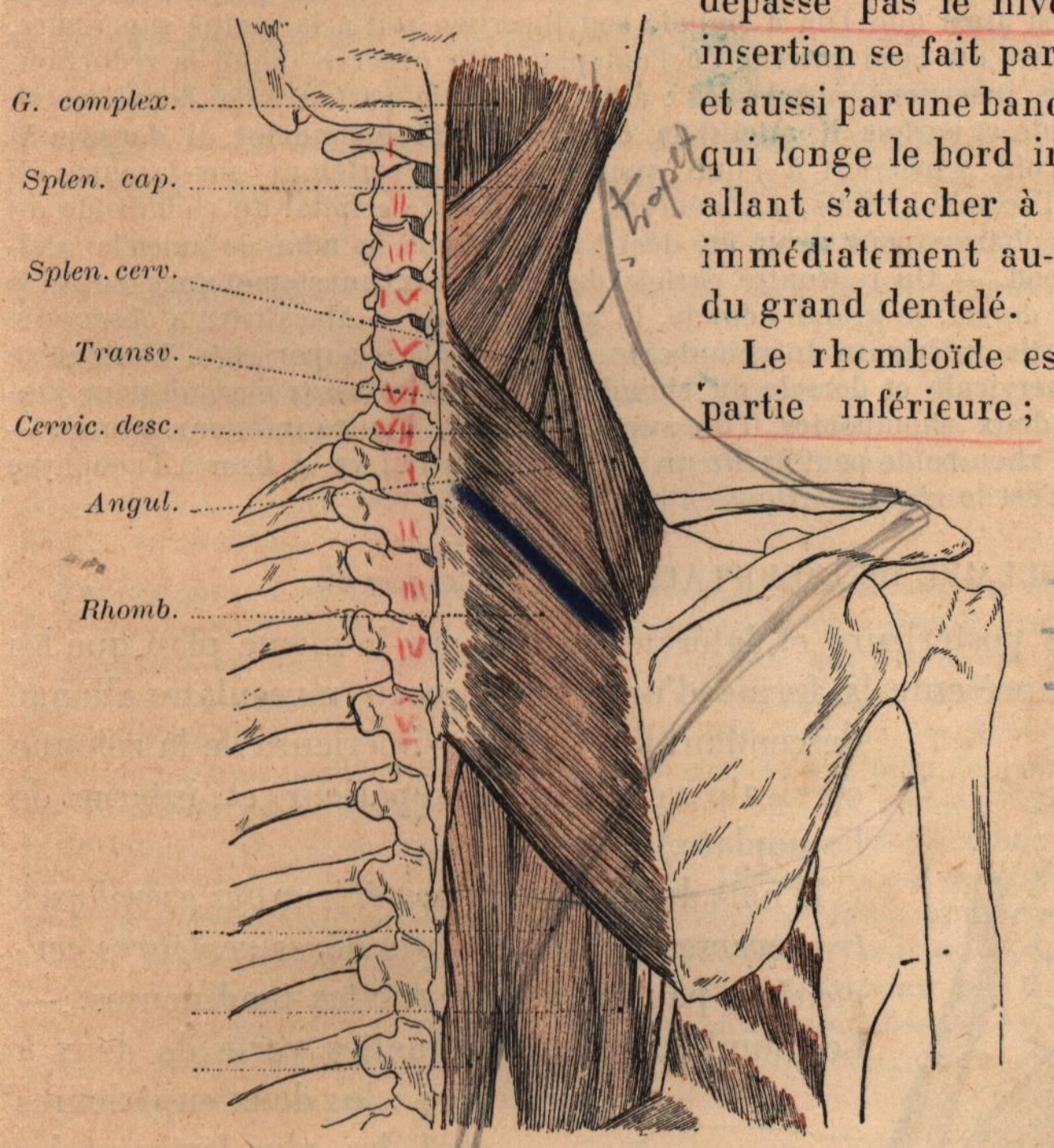

Fig. 311. — Les rhomboïdes.

A l'union du cinquième supérieur avec les quatre cinquièmes inférieurs, on trouve presque toujours une intersection celluleuse qui le divise en deux parties; quelques anatomistes ont décrit ces deux portions à part, sous les noms de *petit* et *grand* rhomboïdes.

Rapports. — Recouvert par le trapèze excepté au niveau de son angle inférieur et externe, qui est en rapport avec la peau et les faisceaux supérieurs du grand dorsal, le rhomboïde répond par sa face antérieure au petit dentelé supérieur, au long dorsal, au sacro-lombaire, aux deuxième, troisième, quatrième, cinquième côtes et aux muscles intercôstaux correspondants.

Action. — Par sa force tonique le rhomboïde concourt à maintenir le bord spinal du scapulum solidement appliqué contre la paroi thoracique. — Au début de son action, le rhomboïde communique à l'omoplate un mouvement de rotation sur son angle externe, élevant l'angle interne et rapprochant l'angle inférieur de la colonne vertébrale; dans un second temps, l'omoplate est porté en masse dans l'élévation directe.

Cette prédominance d'action du rhomboïde sur l'angle inférieur s'explique

bien par les détails que j'ai donnés. Ce déplacement de l'angle inférieur est arrêté par le grand dentelé, principal antagoniste du rhomboïde. Le mouvement d'élévation directe de l'épaule résulte de l'action combinée du rhomboïde et du trapèze.

Innervation. — Le nerf du rhomboïde naît, tantôt de la dernière branche du plexus cervical, tantôt de la première branche du plexus brachial. Quelquefois confondu avec celui de l'angulaire, il peut descendre seul en bas et en arrière; il aborde le muscle par son bord supérieur et s'épuise au milieu de ses fibres.

Variations et anomalies. — Les insertions spinales du rhomboïde peuvent être plus ou moins réduites : c'est ainsi que l'on a signalé son insertion soit à la moitié supérieure, soit à la moitié inférieure du bord interne de l'omoplate. On observe tantôt la réduction, tantôt l'extension de ses insertions vertébrales : ainsi, il s'arrête parfois à la deuxième ou troisième vertèbre dorsale et parfois il atteint la cinquième. Fréquemment, il dépasse la sixième vertèbre cervicale, s'insérant à l'une quelconque des vertèbres sus-jacentes. Il peut même atteindre l'occipital. Mais, en général, ce faisceau occipital du rhomboïde est assez distinct du corps charnu pour avoir été décrit à part sous le nom de muscle occipito-scapulaire par Wood. — On rencontre parfois des faisceaux anastomotiques entre le rhomboïde et le grand dorsal, le grand dentelé, le grand rond. — Macalister a observé le dédoublement de la partie inférieure du rhomboïde en deux plans superposés. L'interstice séparant les portions cervicale et dorsale du rhomboïde peut être assez marqué pour justifier la description de deux rhomboïdes, l'un supérieur, petit, l'autre inférieur, grand. — De la face profonde du rhomboïde peut partir un petit faisceau qui va se fixer à l'apophyse transverse de l'atlas : c'est le *rhombo-alloïdien de Macalister.*

ANGULAIRE DE L'OMOPLATE. — M. levator scapulæ.

Situé sur la partie postérieure et latérale du cou, sur le même plan que les scalènes, l'angulaire présente la forme d'un gros faisceau musculaire allongé descendant de la partie supérieure de la colonne cervicale vers l'angle supérieur et interne de l'omoplate.

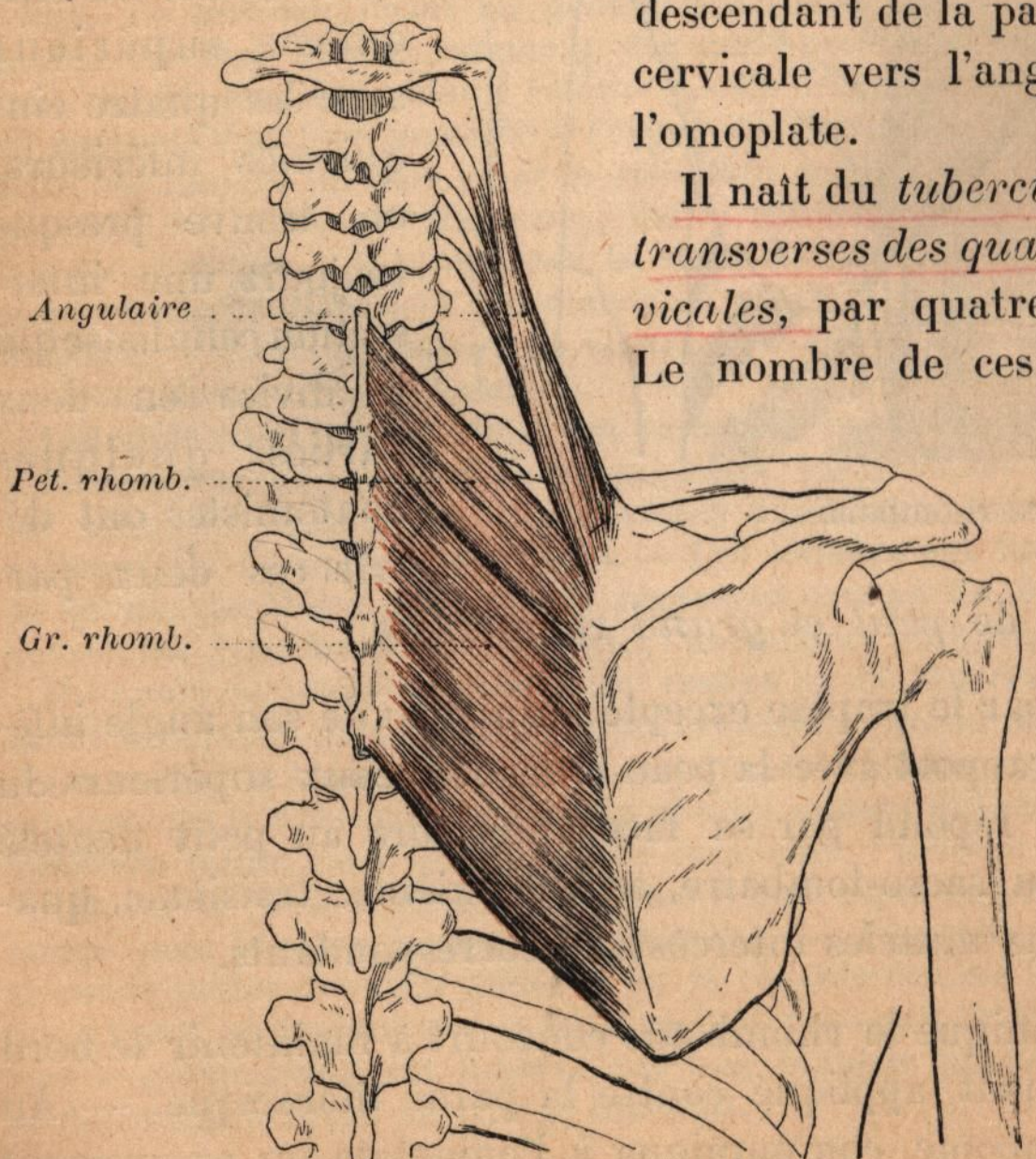

Fig. 312. — Le rhomboïde et l'angulaire.

Il naît du *tubercule postérieur des apophyses transverses des quatre premières vertèbres cervicales,* par quatre languettes tendineuses. — Le nombre de ces languettes varie de deux à cinq : les deux supérieures sont les plus fortes et les plus constantes. Les faisceaux charnus qui naissent de ces languettes, d'abord séparés, se réunissent bientôt en un ventre musculaire qui se porte en bas, en arrière et en dehors et va s'insérer à *l'angle supérieur et interne et à la partie sus-épineuse du bord spinal de l'omoplate.*

Rapports. — Les languettes d'origine sont réunies en avant aux languettes d'origine du scalène postérieur et à celles du splénius en arrière. Le corps charnu est en contact avec le petit complexus, le

splénius du cou, le transversaire cervical, le cervical descendant et le trapèze; à son insertion il entre en rapport avec la partie supérieure du rhomboïde et la dent supérieure du grand dentelé.

Action. — La contraction de l'angulaire : 1° imprime à l'omoplate un mouvement de rotation autour d'un axe passant par l'angle externe qui reste fixe; dans ce mouvement, les deux autres angles s'élèvent de 1 à 2 cm. environ, l'inférieur se rapprochant de la ligne médiane; — 2° élève en masse l'omoplate de 2 à 3 cm. environ. — L'existence d'un mouvement de rotation autour d'un axe passant par l'angle externe a bien été démontrée par Duchenne. Avant lui on croyait depuis Winslow que l'omoplate tournait autour d'un axe passant par la partie centrale de l'os et on admettait que l'angulaire, en élevant l'angle interne, abaissait l'angle externe, et avec lui, le moignon de l'épaule. — La contraction tonique de l'angulaire joue un rôle important dans le maintien de l'attitude du scapulum. Cependant lorsque ce muscle est paralysé, la déformation produite par son antagoniste (grand dentelé) n'est bien marquée que si le rhomboïde participe à la paralysie (Duchenne).

Innervation. — L'angulaire est innervé d'ordinaire par des branches antérieures du plexus cervical. Venu de la quatrième paire cervicale, le filet se porte en dehors et en arrière pour se perdre bientôt dans le muscle. Il reçoit aussi quelquefois des nerfs de la cinquième paire cervicale; Froment décrit un filet venu du nerf du grand dentelé et un autre venu du grand nerf occipital d'Arnold, qui vont se perdre dans les parties correspondantes du muscle.

Variations et anomalies. — Chudzinski a observé sur un sujet nègre un angulaire ne s'insérant qu'à l'atlas et à l'axis. — L'angulaire peut s'insérer accessoirement aux sixième et septième vertèbres cervicales. — On a signalé des insertions accessoires à l'apophyse mastoïde (Blandin), au temporal (Meckel, Chudzinski). Chudzinski a vu le chef atloïdien rester distinct du corps charnu dans toute son étendue. — Meckel, Macalister et Blandin ont signalé une insertion accessoire de ce muscle à l'épine de l'omoplate. — On a signalé des faisceaux de l'angulaire allant se perdre sur les aponévroses du grand dentelé, du petit dentelé postérieur et supérieur; sur la première, la deuxième côte, dans le tissu cellulaire séparant le grand dentelé des côtes. Meckel l'a vu se prolonger sur les apophyses épineuses des deuxième, troisième, quatrième vertèbres dorsales. — Henle a trouvé une fois un angulaire accessoire profond, qui naissait par deux chefs des cinquième et sixième vertèbres cervicales. Souligoux a observé un petit faisceau qui, né de l'atlas, se détachait du corps charnu pour se terminer sur l'apophyse épineuse de la septième vertèbre cervicale. — Il existe des faisceaux d'anastomose entre l'angulaire, le trapèze, les scalènes, le splénius, le complexus.

MUSCLES DENTELÉS POSTÉRIEURS

Les muscles dentelés postérieurs sont au nombre de deux : l'un descend de la région cervico-dorsale vers les côtes supérieures, l'autre monte de la région dorso-lombaire vers les dernières côtes. — Ces deux muscles sont unis par une aponévrose mince, transparente, fixée en dedans à la crête épineuse, en dehors à l'angle des côtes. Cette aponévrose, formée de fibres transversales, diminue d'épaisseur de bas en haut et se perd entre le petit dentelé et le splénius; avec ses deux muscles, elle ferme et bride la loge des muscles vertébraux.

PETIT DENTELÉ SUPÉRIEUR.— M. serratus ost. superior.

Situé à la partie postéro-supérieure du dos, ce muscle, aplati, très mince, quadrilatère, naît de la partie inférieure du *ligament cervical postérieur*, *de*

l'apophyse épineuse de la septième cervicale et de celles des deux ou trois premières vertèbres du dos. Ces attaches se font par une aponévrose mince, resplendissante, dont les fibres parallèles descendent jusqu'au voisinage de l'angle des côtes. Là, à cette aponévrose succèdent les fibres charnues qui suivent la même direction, et, se divisant en quatre digitations légèrement imbriquées, vont s'insérer, par de courtes languettes tendineuses, *au bord supérieur et à la face externe des deuxième, troisième, quatrième et cinquième côtes*, à deux travers de doigt en dehors de l'angle costal. Elles s'étendent en dehors jusqu'aux faisceaux costaux du grand dorsal et jusqu'à l'origine de l'oblique externe.

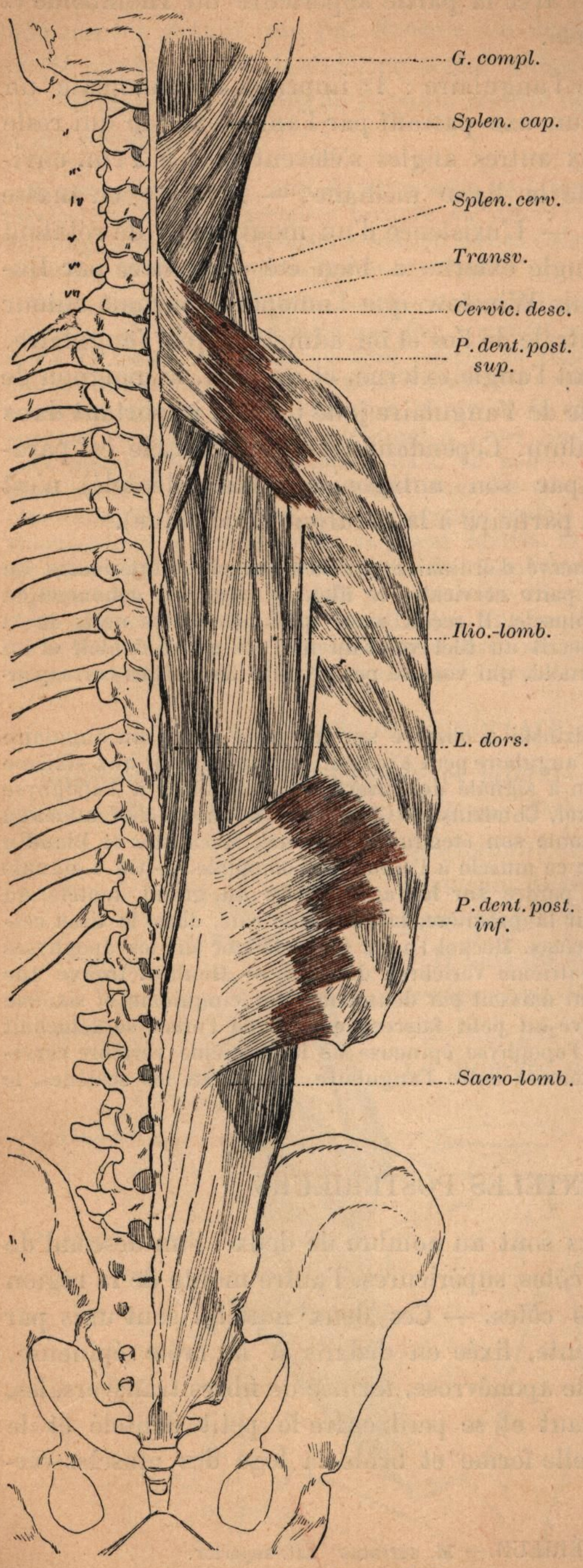

Fig. 313. — Les dentelés postérieurs.

Rapports. — Recouvert par le rhomboïde qu'il déborde en haut, où il entre en rapport avec le trapèze et l'angulaire, il répond, par ses insertions costales, au grand dentelé. Il s'applique par sa face antérieure au splénius, au transversaire, au long dorsal, au sacro-lombaire et aux intercostaux externes des deuxième, troisième et quatrième espaces.

Action. — Élévateur des côtes supérieures, il contribue à l'élargissement de la cavité thoracique.

Innervation. — Ce muscle reçoit quelques filets émanés des branches postérieures des premiers nerfs dorsaux et un filet plus considérable né de la branche du rhomboïde.

Variétés. — Ce muscle n'a de constantes que ses origines à la septième cervicale et à la première dorsale (Theile); les autres peuvent manquer. — Dans les races de couleur, les insertions spinales du petit dentelé supérieur sont, en général, plus étendues que dans la race blanche (Chudzinski). Les insertions costales sont également variables; elles peuvent s'étendre de la

première côte à la sixième ou se réduire à deux. Isenflamm et Testut ont observé l'absence totale du muscle.

PETIT DENTELÉ INFÉRIEUR. — **M. serratus post. inferior.**

Mince, aplati, quadrilatère, plus large et plus haut que le petit dentelé supérieur, ce muscle répond à la partie inférieure du dos et supérieure des lombes. Il naît des *apophyses épineuses des trois premières lombaires et des trois dernières dorsales et des ligaments interépineux correspondants*, par une aponévrose intimement unie dès son origine à l'aponévrose du grand dorsal, avec laquelle elle concourt à former l'aponévrose lombo-sacrée. Les fibres musculaires qui succèdent aux fibres aponévrotiques au niveau du point où le muscle croise l'ilio-costal, se dirigent en haut et en dehors, parallèles et ascendantes. Elles se partagent en quatre digitations, de largeur inégale et progressivement décroissante des supérieures aux inférieures. Ces digitations vont s'insérer au *bord inférieur et à la face externe des quatre dernières côtes*, par de très courtes fibres tendineuses entremêlées de fibres charnues; elles se recouvrent de haut en bas comme les tuiles d'un toit. La digitation supérieure se fixe au bord inférieur de la neuvième côte, sur une longueur de 8 à 10 cm., surtout au bord inférieur, et, par une mince languette, à la face externe. Parfois, les deux dents moyennes sont les plus longues et les plus larges. — Ces insertions s'étendent d'autant plus en dehors qu'elles se font sur une côte plus élevée. Parfois, une même languette, prenant son insertion ordinaire au bord inférieur d'une côte, envoie une languette à la face externe de la côte sous-jacente.

Rapports. — Recouvert par le grand dorsal, il recouvre le long dorsal, le sacro-lombaire, les trois dernières côtes et les intercostaux externes correspondants.

On a vu les insertions costales réduites à trois digitations et même à deux : Isenflamm a observé l'absence du muscle, normale chez les anthropoïdes. H. Virchow a observé cinq digitations sur un sujet porteur de treize côtes.

Action. — Le petit dentelé inférieur abaisse les côtes et doit prendre rang parmi les expirateurs. Comme le petit dentelé supérieur auquel il est uni par une aponévrose, il contribue à brider les muscles des gouttières vertébrales.

Innervation. — Quelques filets grêles venus des branches postérieures des derniers nerfs dorsaux se perdent dans ce muscle, qui reçoit en outre un filet du nerf du grand dorsal.

MUSCLES DE LA COUCHE PROFONDE

Les muscles de la couche profonde (spinaux-dorsaux de Gegenbaur) appartiennent en propre à la région dorsale du corps, tandis que les muscles superficiels (spino-huméraux de Gegenbaur) se rattachent en réalité au membre supérieur. Ils sont logés dans les gouttières vertébrales, qu'ils débordent au dos et surtout au cou, et sont formés de faisceaux à direction longitudinale ; les plus superficiels sont longs en général ; les profonds, de plus en plus courts. — Ils échangent des faisceaux en assez grand nombre et sont malaisés à séparer. Ils présentent une structure métamérique, surtout dans les couches profondes où nous les trouverons divisés en plusieurs parties qui correspondent plus ou moins aux segments vertébraux.

Nous les diviserons en deux régions : *muscles spinaux postérieurs* et *mus-*

cles de la nuque. Contrairement à l'ordre suivi par nos classiques, nous décrirons d'abord les premiers : il nous sera plus facile de déterminer l'identité et les analogies des seconds.

MUSCLES SPINAUX POSTÉRIEURS

Au nombre de trois de chaque côté, ils ont reçu les noms de *sacro-lombaire*, *long dorsal* et *transversaire épineux* ; — à la vérité, il existe un quatrième muscle, l'*épi-épineux* ou *long épineux*, rattaché par nombre d'auteurs au long dorsal.

Masse commune. — Les trois muscles qui occupent, de chaque côté, toute la longueur des portions lombaire et dorsale de la colonne vertébrale, sont réunis en bas en une masse musculaire, qui remplit complètement la gouttière sacro-lombaire correspondante ; cette masse, dite *masse commune*, d'abord grêle dans la partie inférieure de la gouttière formée par le sacrum et l'os coxal, se renfle de bas en haut, en même temps que la gouttière s'élargit ; à la région lombaire, c'est une masse cuboïde très épaisse ; mais, déjà, des faisceaux s'en détachent, allant aux parties latérales des vertèbres ou à leurs annexes osseuses, de telle sorte que la masse diminue graduellement de volume et s'effile en remontant le long de la gouttière dorsale. — Plus haut, ces faisceaux de terminaison, éparpillés en éventail, sont renforcés et continués par des faisceaux d'origine dorsale qui forment de nouveaux muscles, continuation des muscles spinaux du dos, les *spinaux du cou* ou *muscles de la nuque*.

La *masse commune* est bridée dans la gouttière sacro-lombaire par une aponévrose très épaisse, l'aponévrose *lombo-dorsale*, qui a été décrite et représentée en traitant des aponévroses de l'abdomen. — La face postérieure de cette masse est exclusivement tendineuse ; elle représente le *tendon commun d'origine* du *sacro-lombaire* et du *long dorsal*. Les faisceaux de ce tendon sont dirigés en haut et un peu en dehors ; ils sont très rapprochés en bas, où ils forment un feuillet continu, dans lequel on ne distingue guère que les faisceaux venant des épines lombaires : les fibres musculaires naissent des deux faces de ce tendon commun, celles du sacro-lombaire en dehors, celles du long dorsal en dedans.

Ce *tendon commun* est recouvert par l'aponévrose lombo-dorsale avec laquelle il s'unit intimement vers la partie inférieure de la gouttière sacrée.

En examinant avec attention la face postérieure de la masse commune, on voit que, complètement indivise dans sa partie inférieure, elle présente, dans la région lombaire, un commencement de division en deux portions parallèles, indiqué surtout par la présence de vaisseaux émergeant par un interstice tendineux. En creusant cet interstice, bien plus marqué à la région dorsale, on arrivera sans trop de peine à diviser la masse commune en une portion externe (muscle sacro-lombaire) et une portion interne (muscle long dorsal).

Le troisième des muscles de la masse commune, accolé aux apophyses épineuses et transverses, forme la portion la plus interne de celle-ci ; pour le montrer, il faut détacher les insertions lombaires du tendon commun et rejeter en dehors ce tendon avec les muscles.

M. SACRO-LOMBAIRE OU ILIO-COSTAL. — M. ilio-costalis.

Le plus externe des trois muscles longs, il s'étend de l'os iliaque à l'apophyse transverse des quatre ou cinq dernières vertèbres cervicales, répondant successivement aux lombes, au thorax et à la moitié inférieure du cou.

Très allongé dans l'ensemble, il est volumineux, prismatique et triangulaire aux lombes ; il devient de plus en plus grêle, à mesure qu'il s'élève sur le thorax et le cou, présentant sur sa face postérieure une longue série de rubans aponévrotiques juxtaposés et parallèles.

Bien qu'il soit confondu à son origine avec le long dorsal dans la *masse commune*, on peut constater qu'il naît plus particulièrement : 1° *de cette partie externe du tendon commun* qui descend vers l'épine iliaque postérieure et supérieure, *et de la crête iliaque*, par des fibres charnues, entremêlées de quelques fibres tendineuses ; — Cruveilhier, isolant artificiellement ce bord externe du tendon commun, l'a désigné sous le nom de *tendon d'origine du sacro-lombaire* ; — 2° un peu aussi de l'aponévrose lombo-iliaque ; — 3° de la face externe d'une cloison aponévrotique sagittale qui sépare la masse commune en deux parties, l'externe appartenant au sacro-lombaire, l'interne au long dorsal.

Le corps charnu ainsi constitué se porte en haut et légèrement en dehors, le long de la région lombaire ; il se sépare du long dorsal un peu au-dessous de la dernière côte, et, s'appliquant à la face postérieure des côtes, en dedans de l'angle, se décompose en cinq ou six faisceaux aplatis ; ceux-ci décroissent de volume de bas en haut, tout en augmentant de longueur, deviennent aponévrotiques, et vont s'insérer par étages *au bord inférieur des côtes, au niveau de l'angle* (fig. 314). — Le premier de ces faisceaux s'attache au bord inférieur de la douzième côte ; entièrement charnu, il est remarquable par sa longueur (2 à 4 cm.) et son épaisseur.

Ces faisceaux musculaires se détachent de la face externe du muscle qui s'amincit progressivement et finirait en pointe effilée vers la partie moyenne du dos, s'il n'était reconstitué, au fur et à mesure, par des faisceaux de renforcement qui le prolongent jusque dans la région cervicale.

Faisceaux de renforcement. — Longs et grêles, ils naissent du bord supérieur des côtes, immédiatement en dedans de l'angle, par une lame tendineuse large, et se dirigent en haut et un peu en dedans. Les inférieurs, c'est-à-dire ceux qui naissent des six ou sept dernières côtes, s'unissent en un corps charnu et se terminent par des bandelettes aponévrotiques et parallèles qui prolongent la série des bandelettes inférieures du sacro-lombaire jusqu'à la tubérosité de la première côte. Les supérieures se réunissent aussi en un corps charnu qui continue la direction du sacro-lombaire, mais qui peut en être assez facilement séparé, et se terminent par quatre ou cinq languettes tendineuses au tubercule postérieur des apophyses transverses des quatre ou cinq dernières vertèbres cervicales.

Le sacro-lombaire, tel que je viens de le décrire, semble aller contre la loi des muscles spinaux, loi d'après laquelle ces muscles se comportent d'une façon identique, quant à leurs insertions mobiles, dans toutes les régions de la

[*POIRIER.*]

colonne. Or, le sacro-lombaire, qui a les côtes comme attaches mobiles au

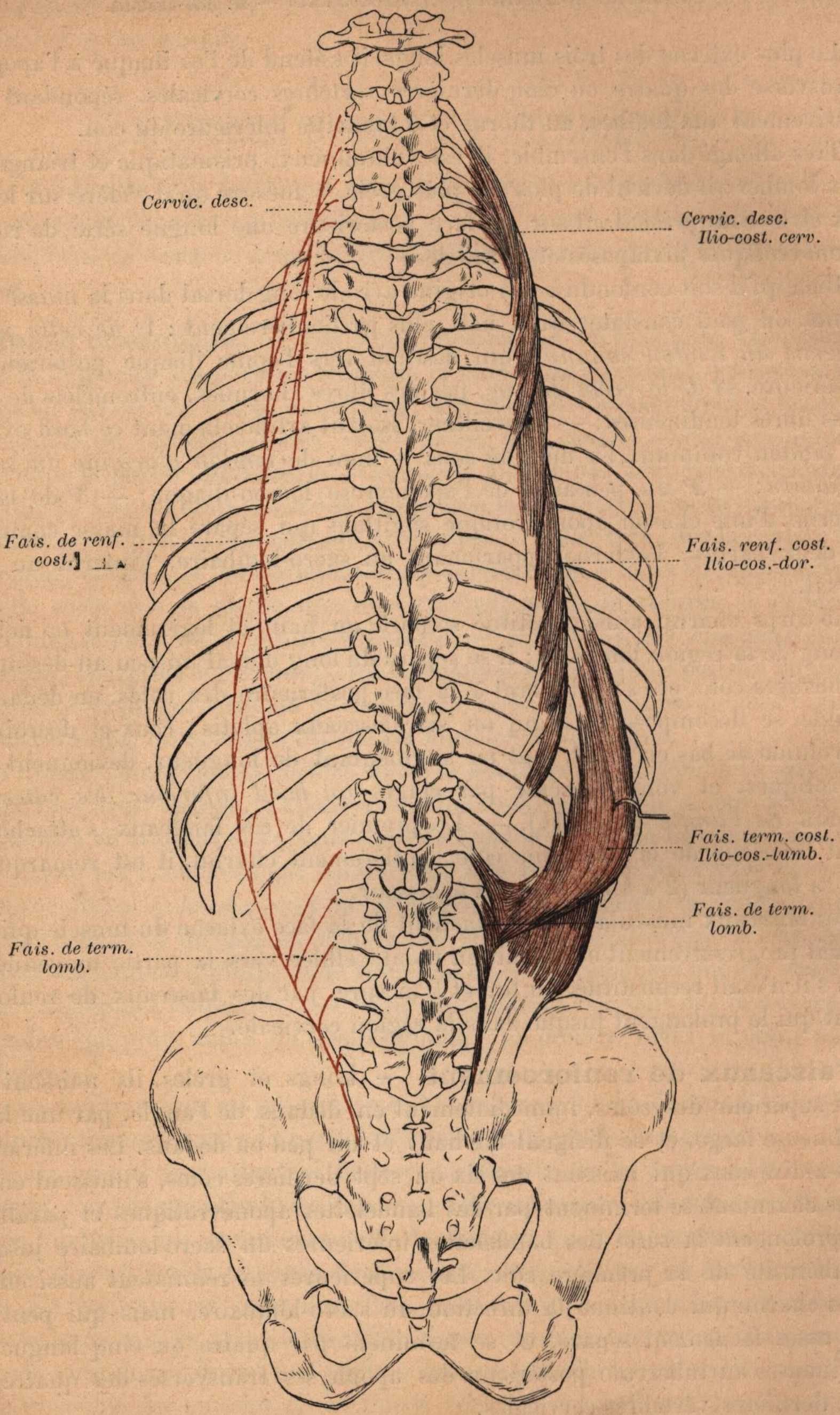

Fig. 314. — Sacro-lombaire (ilio-costal).

dos, traverserait la région lombaire sans prendre attache sur les homologues des côtes. — Il n'en est rien. Trolard a complété ce muscle en montrant qu'il

s'insérait par cinq languettes musculaires au *sommet des apophyses costiformes des vertèbres lombaires* (homologues des côtes). Il suffit de récliner en dedans la masse commune pour voir ces languettes d'insertion nettement distinctes des faisceaux du long dorsal, qui vont au tubercule accessoire, lequel représente la véritable apophyse transverse (fig. 314).

Krause a signalé une bourse séreuse au niveau de la tubérosité de la première côte, sous le tendon du sacro-lombaire; Trolard en a rencontré une seconde sur la deuxième côte.

Variations et anomalies. — Depuis Diemerbrœck, on considère le corps charnu formé par les faisceaux de renforcement supérieurs comme un muscle particulier, le *cervical descendant*, accessoire du sacro-lombaire, etc. Luschka et Henle vont plus loin : ils distinguent dans le sacro-lombaire, — qu'ils appellent avec raison ilio-costal, — trois parties : une partie lombaire, le sacro-lombaire proprement dit, *ilio-costalis lumborum*; une partie dorsale, *ilio-costalis dorsi*, formée par les faisceaux de renforcement nés des six dernières côtes; une partie cervicale, *ilio-costatis cervicis* (cervicalis descendens ou ascendens) formé par les faisceaux de renforcement supérieurs allant aux vertèbres cervicales.

LONG DORSAL. — M. longissimus dorsi.

Constituant la partie interne de la masse commune, dont le sacro-lombaire forme la partie externe, il recouvre le transversaire épineux. Épais à son origine, il diminue progressivement de volume; avec Sappey, on peut le comparer à une longue pyramide verticalement ascendante dont le sommet se dirige vers le crâne.

Il naît : 1° de la *partie interne du tendon commun*; cette partie interne constitue un tendon large et fort, venant des apophyses épineuses du sacrum et des trois ou quatre vertèbres lombaires inférieures, et est formée par des bandelettes aponévrotiques qui continuent le plan et la direction des bandelettes du tendon commun; — 2° par des fibres charnues, sur les *rugosités de la face interne de l'os iliaque*; — 3° d'une cloison aponévrotique qui le sépare du sacro-lombaire. De plus, dans l'intérieur du corps charnu, on trouve un feuillet tendineux qui vient de la tubérosité iliaque et des faces duquel naissent aussi des fibres charnues.

Le corps charnu, confondu d'abord avec le sacro-lombaire, s'en sépare d'ordinaire un peu au-dessous de la douzième côte et monte en diminuant progressivement de volume jusqu'à la hauteur de la deuxième côte.

De la partie antérieure du corps charnu se détachent les faisceaux de terminaison, rangés en deux longues séries, l'une interne, l'autre externe.

Les *faisceaux de terminaison externes, costaux* (pour les mettre en évidence, il faut renverser le corps charnu du muscle en dedans), affectent une disposition différente, mais en apparence seulement, aux régions lombaire et dorsale : à la région lombaire, ils sont forts, épais, et vont s'insérer, par des fibres charnues entremêlées de quelques fibres tendineuses, à tout le bord inférieur des apophyses costiformes (les côtes lombaires, encore appelées apophyses transverses par quelques-uns); celles qui vont à la cinquième lombaire se dirigent presque horizontalement d'arrière en avant; — à la région dorsale, ces faisceaux vont s'insérer au bord inférieur des côtes, entre l'angle de la côte et l'apophyse transverse de la vertèbre correspondante, tantôt par des languettes tendineuses minces, tantôt par un large faisceau musculaire. D'après Trolard, cette dernière disposition serait la plus fréquente. — Ces languettes, oblique-

ment dirigées en haut et en dehors, deviennent d'autant plus minces et

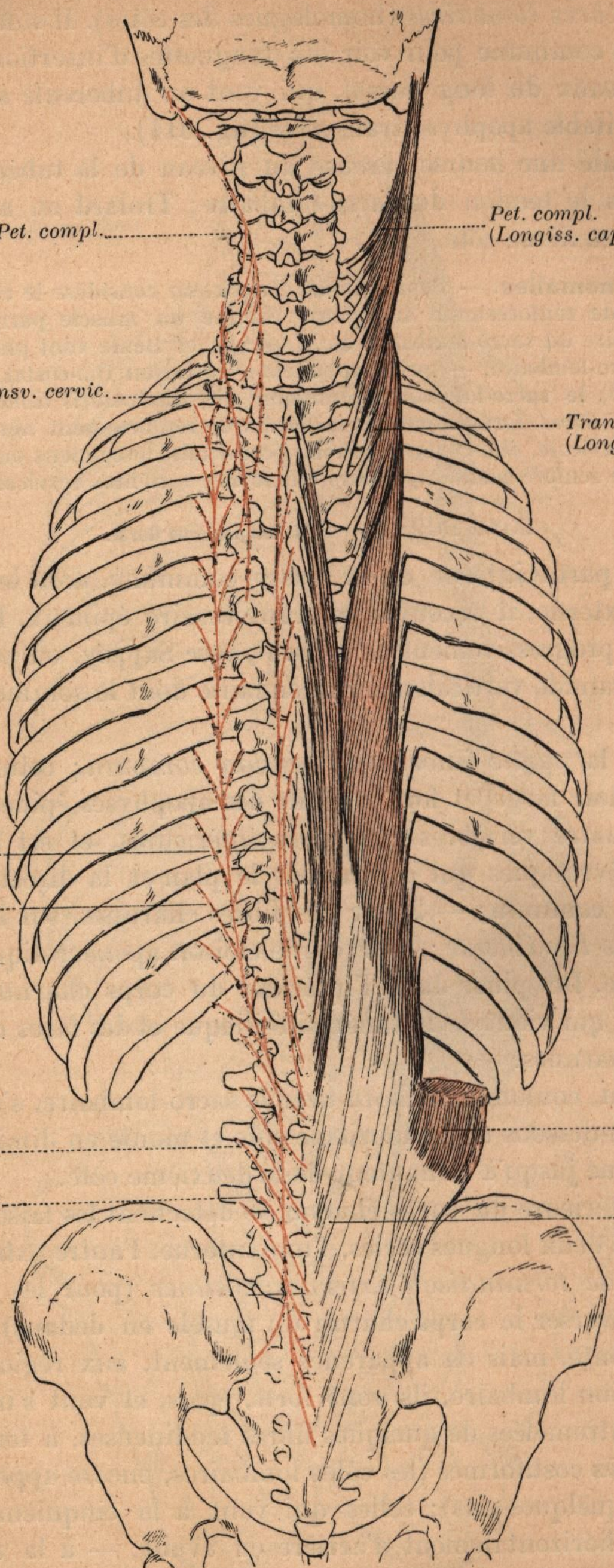

FIG. 315. — Long dorsal et épi-épineux.

étroites qu'elles sont plus supérieures, en même temps que leur partie tendineuse s'allonge. Elles se rapprochent d'autant plus de la tubérosité qu'elles

sont plus élevées. — Ordinairement, la première côte ne reçoit point de languette; le nombre des languettes est alors limité à onze, parfois il est réduit à huit et peut descendre jusqu'à six. Ce sont les supérieures et les inférieures qui manquent le plus souvent.

Les *faisceaux de terminaison internes* ou *transversaires* vont se fixer aux apophyses accessoires (véritables apophyses transverses. Voy. *Ostéologie*, tome I, pages 322 et 323) de toutes les vertèbres lombaires et aux apophyses transverses de la colonne dorsale. Ici donc, comme pour les faisceaux costaux, la différence d'insertion n'est qu'apparente; — ces insertions se font au sommet et au bord inférieur des apophyses transverses. La direction de ces faisceaux se rapproche d'autant plus de la verticale qu'on envisage un faisceau plus élevé : celui qui va au tubercule accessoire de la cinquième lombaire est presque horizontal d'arrière en avant. D'abord formés de fibres charnues et tendineuses, ces faisceaux diminuent de volume de haut en bas, les plus élevés se terminent par un tendon épais et plat d'autant plus long qu'il va à une vertèbre plus élevée. Régulièrement, le nombre de ces faisceaux internes devrait s'élever à 17 (5 lombaires, 12 dorsaux); cependant il est rare qu'il atteigne ce chiffre.

Dans le corps charnu on trouve une cloison aponévrotique plus ou moins développée, donnant naissance comme je l'ai dit, par ses deux faces à des fibres charnues.

Faisceaux de renforcement. — Le long dorsal reçoit des faisceaux accessoires de nombre et d'origine variables. Les uns viennent du sommet des tubercules accessoires des deux ou trois premières lombaires et des cinq ou six dernières dorsales (Theile, Henle). Les autres sont constitués par de longs tendons naissant de l'apophyse épineuse des premières lombaires et des dernières dorsales, au-dessus du tendon proprement dit du long dorsal; avec Winslow et nombre d'autres anatomistes, nous considérerons ces derniers faisceaux comme formant un muscle distinct, l'*épi-épineux du dos*.

Rapports. — Le long dorsal, recouvert sur son bord externe par le sacro-lombaire, recouvre le transversaire épineux. Des artères, des veines et des nerfs s'engagent dans les interstices celluleux qui séparent le long dorsal du sacro-lombaire en dehors, du transversaire en dedans; les extrémités des vaisseaux qui viennent percer le tendon commun sont d'excellents points de repère pour la séparation des muscles. La face postérieure est recouverte par l'aponévrose lombo-sacrée et les petits dentelés. La face antérieure, en rapport avec l'aponévrose du transverse des lombes, recouvre au dos les côtes, les muscles surcostaux et intercostaux externes.

De même que le sacro-lombaire est continué au cou par le cervical ascendant, de même le long dorsal est continué dans cette région par le transversaire du cou et le petit complexus.

Variations et anomalies. — Le long dorsal peut se prolonger jusqu'à l'occipital (Morgagni et Walther). — Il peut s'anastomoser par des faisceaux plus ou moins grêles avec le splénius et le petit complexus, avec le petit transversaire du cou (Ledouble). — Chudzinski a vu chez deux nègres ce muscle atteindre la septième vertèbre cervicale et s'anastomoser avec le transversaire du cou et le petit complexus. — Chez le gorille, le long dorsal monte jusqu'au rachis cervical et même jusqu'à l'occipital (Duvernoy).

ÉPI-ÉPINEUX DU DOS. — M. spinalis dorsi.

Ce muscle, séparé des muscles spinaux pour la première fois par Winslow, et décrit par lui comme muscle distinct, n'est plus décrit par les anatomistes français comme muscle autonome : la plupart de nos auteurs (Cruveilhier, Sappey, etc.) le rattachent au long dorsal et le décrivent sous les noms de *faisceaux internes épineux du long dorsal.*

Étroit, fusiforme, il est placé sur le côté des apophyses épineuses des vertèbres dorsales, sur le transversaire épineux, à côté des faisceaux internes du long dorsal, avec lequel il est intimement uni par son bord externe. Il naît, par trois ou quatre languettes tendineuses, bien distinctes, *du sommet des apophyses épineuses des deux premières lombaires et des deux dernières dorsales* (quelquefois des trois premières lombaires et de la douzième dorsale, plus rarement de la dernière dorsale et de la dernière lombaire seulement). — Les fibres charnues apparaissent sur la face antérieure de ces tendons et forment un corps charnu fusiforme auquel viennent s'ajouter quelques faisceaux venus du long dorsal. Le ventre charnu ne tarde pas à se diviser en languettes, qui vont, partie charnues, partie tendineuses, s'insérer *au sommet des apophyses épineuses des sept ou huit vertèbres dorsales comprises entre la première et la dixième*; parfois, le nombre de ces languettes est moindre ; on en compte seulement six, quatre ou même trois, allant aux cinquième, sixième, septième épines dorsales. On voit que, de leur origine à leur insertion, les faisceaux de ce muscle décrivent des arcs aplatis, allant d'une épine lombaire à une épine dorsale, les faisceaux plus profonds formant des arcs plus petits, concentriques aux précédents.

Rapports. — Le muscle épi-épineux du dos, en rapport en dedans avec les faces latérales des apophyses épineuses, tend à se confondre en dehors avec le long dorsal ; sa face antérieure est en contact avec le transversaire épineux ; sa face postérieure est recouverte par l'aponévrose lombo-sacrée et les petits dentelés.

TRANSVERSAIRE ÉPINEUX. — M. multifidus spinæ.

Muscle fusiforme, placé sur les parties latérales des apophyses épineuses, sous-jacent aux muscles sacro-lombaire (ilio-costal), long dorsal et épi-épineux, il est séparé de ces muscles par une couche celluleuse traversée par des vaisseaux et des nerfs. Il occupe la partie interne de la grande gouttière vertébro-costale, divisée comme on sait en deux gouttières parallèles, par la crête mousse que forment les sommets des apophyses transverses. Étendu du sacrum jusqu'à l'axis, il présente un volume variable, tour à tour croissant et décroissant, suivant la mobilité des diverses régions qu'il traverse.

Il est constitué par un très grand nombre de faisceaux montant obliquement d'une apophyse transverse aux apophyses épineuses des trois ou quatre vertèbres qui surmontent celle-ci. De ces faisceaux, les superficiels sont plus longs et plus obliques ; les profonds, plus courts, ont une direction qui tend à se rapprocher de la transversale. Ces faisceaux, superposés en trois couches, sont en partie confondus.

La plupart des auteurs étrangers, à l'exemple de nos vieux auteurs français, distinguent dans le transversaire épineux trois couches; ils décrivent : 1° un transversaire épineux superficiel, divisé en trois portions : le transversaire épineux du dos (semi-spinalis dorsi); le transversaire épineux du cou (semi-spinalis cervicis); et le transversaire épineux de la tête (semi-spinalis capitis) qui n'est autre chose que le grand complexus des auteurs français. — 2° Une couche moyenne formée par le *muscle compliqué de l'épine* (*m. multifidus*), en connexion immédiate avec les transversaires épineux du dos et du cou; et dont les faisceaux, déjà plus obliques, ne couvrent que deux ou trois vertèbres. — 3° Une couche profonde, difficile à séparer de la précédente, formée par des faisceaux musculaires aplatis, dits *muscles rotateurs*, qui s'étendent, les uns, peu obliques, de l'apophyse transverse d'une vertèbre à la base de l'apophyse épineuse d'une autre vertèbre (rotateurs longs), les autres, presque transversaux, à l'arc vertébral de la vertèbre immédiatement supérieure (m. rotateurs courts).

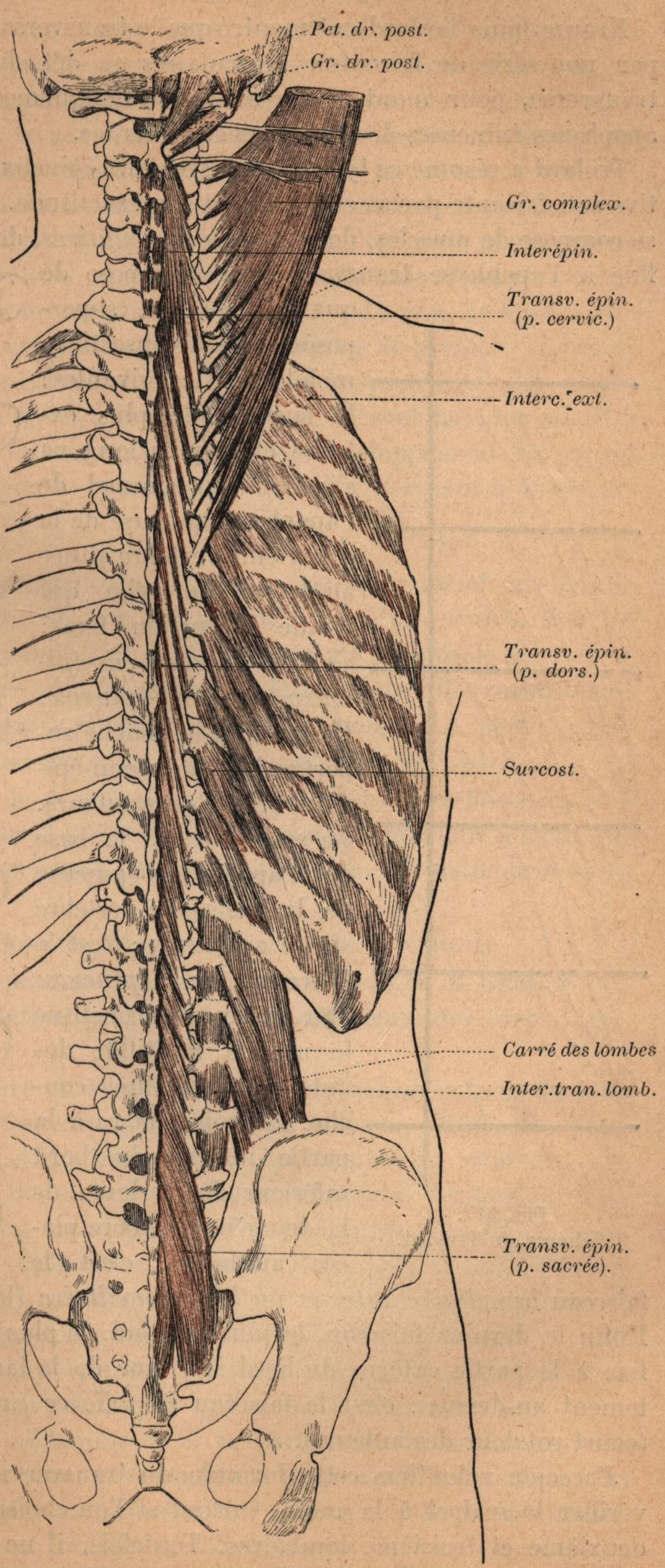

Fig. 316. — Transversaire épineux.

[POIRIER.]

Krause, puis Trolard ont montré que le transversaire épineux était constitué par une série de faisceaux musculaires se détachant de chaque apophyse transverse, pour monter plus ou moins obliquement aux diverses parties des apophyses épineuses des vertèbres sus-jacentes.

Trolard a résumé ce type du transversaire épineux dans une formule descriptive satisfaisante par sa simplicité et son exactitude. « Le transversaire épineux se compose de muscles, de *chevrons musculaires*, dont chacun a son insertion fixe à l'apophyse transverse et se compose de quatre faisceaux superposés, dont les insertions mobiles sont les suivantes : le faisceau le plus externe et le plus long va s'insérer au sommet de l'apophyse épineuse de la quatrième vertèbre située au-dessus de celle qui donne l'insertion fixe : c'est le faisceau *sus-épineux ou long-épineux*. Ils forment la couche superficielle, les semi-épineux de quelques auteurs. Le second va à la base de l'apophyse épineuse de la troisième vertèbre située au-dessus : c'est le faisceau *sous-épineux* ; leur succession constitue le muscle multifide des auteurs, deuxième couche. Le troisième va à la partie interne du bord inférieur de la lame de la deuxième vertèbre placée au-dessus, c'est le faisceau *lamellaire interne ou long lamellaire* (long rotateur des auteurs). Enfin le dernier faisceau, le plus profond, le plus interne et le plus court, se fixe à la partie externe du bord inférieur de la lame de la vertèbre immédiatement au-dessus : c'est le faisceau *lamellaire externe ou court lamellaire* (court rotateur des auteurs). »

Fig. 317.
Schéma de Trolard.

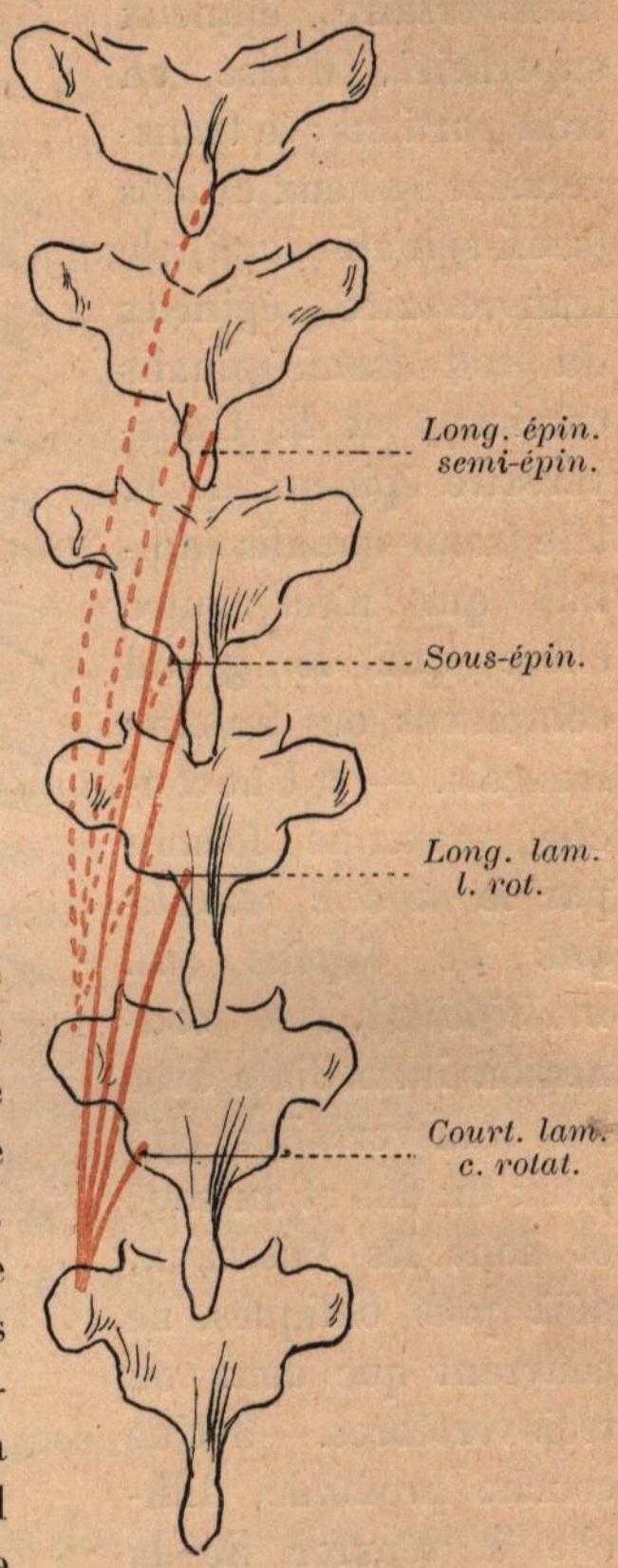

Fig. 318. — Schéma du transversaire épineux.

J'accepte volontiers cette formule du transversaire épineux, assez facile à vérifier le scalpel à la main, surtout si l'on choisit les chevrons naissant des deuxième et troisième lombaires. Toutefois, il ne faut point s'attendre à en retrouver toujours et partout le type aussi nettement dégagé : parfois, des faisceaux manquent, ou bien les faisceaux sont réunis par des fascicules allant de l'un à l'autre, etc.

Trolard signale quelques particularités suivant les régions : au sacrum, les chevrons sont confondus en une masse charnue naissant des tubercules sacrés externes, comblant toute la gouttière sacrée interne, et entrant largement en rapport, par sa face postérieure, avec le tendon d'origine des muscles ilio-costal et long dorsal. Déjà à la partie supérieure du sacrum, on distingue les deux premiers faisceaux ; dès la cinquième lombaire, on les découvre tous les quatre. — Aux lombes, l'insertion supérieure des faisceaux s'élève d'un échelon, c'est-à-dire que le superficiel doit être cherché sur l'épine de la cinquième vertèbre au-dessus, et le profond, quelquefois confondu avec l'intertransversaire, sur la lame de la deuxième vertèbre sus-jacente. — Au cou, ce n'est guère qu'à partir de la cinquième cervicale que l'on rencontre le premier chevron, encore n'a-t-il que trois faisceaux ; celui qui naît de la quatrième n'en a que deux, et celui qui naît de la troisième est formé par un seul faisceau allant à l'épine de l'axis. Ce trouble est en rapport avec le développement du *grand complexus* qui continue au cou le transversaire épineux, formant le transversaire épineux de la tête.

Action des muscles spinaux. — Le *sacro-lombaire* étend la colonne vertébrale et l'incline de son côté, en lui faisant décrire une courbe dont la convexité regarde du côté opposé. Les deux portions de ce muscle peuvent se contracter isolément. Dans ce cas, la portion inférieure de l'ilio-costal n'agit que sur les vertèbres lombaires et les dernières dorsales. La partie supérieure agit sur les premières dorsales et sur la colonne cervicale.

Le *long dorsal* (faisceaux de terminaison externe, c'est-à-dire faisceaux costaux et faisceaux transversaires) produit un mouvement analogue à celui que produit le sacro-lombaire ; cependant l'inclinaison latérale est moins prononcée (Duchenne).

L'*épi-épineux* produit l'extension directe de la colonne vertébrale.

Le *transversaire épineux* produit dans toutes les régions de la colonne vertébrale un mouvement de rotation qui porte la face antérieure des corps vertébraux du côté opposé.

En résumé, le sacro-lombaire et les faisceaux de terminaison externe du long dorsal sont extenseurs et fléchisseurs latéraux de la colonne vertébrale ; l'épi-épineux est un extenseur direct. Le transversaire épineux est un rotateur.

La contraction synergique des muscles spinaux détermine l'extension de la colonne vertébrale. Ils ont pour collaborateurs dans la production de ce mouvement les interépineux des différentes régions. Leurs antagonistes sont les muscles de l'abdomen (pour les vertèbres lombaires et dorsales), les scalènes et les faisceaux inférieurs du long du cou (pour les vertèbres cervicales).

Par leur tonicité, les muscles spinaux prennent une part importante au maintien de l'équilibre du corps pendant la station ou la marche.

Il existe entre les muscles abdominaux et la portion lombaire des muscles spinaux une sorte d'équilibre sous la dépendance duquel est l'inclinaison du bassin. L'insuffisance musculaire des muscles de l'abdomen et la prédominance consécutive des muscles spinaux lombaires, détermine une inclinaison exagérée du bassin et la production d'une ensellure plus ou moins marquée.

La paralysie unilatérale de cette portion lombaire des muscles spinaux déter-

mine une scoliose ordinairement très nette. — La paralysie bilatérale produit une lordose spéciale : « le bassin se place dans la plus grande extension possible, afin de reporter le tronc plus en arrière et d'en faire supporter le poids par les muscles abdominaux valides. Il en résulte une sorte de lordose bien différente de la lordose consécutive à la paralysie des muscles abdominaux » (Duchenne). Dans cette variété, les fesses sont aplaties : une ligne verticale partant des apophyses dorsales les plus postérieures, tombe très en arrière de la face postérieure du sacrum. Cette paralysie bilatérale des spinaux lombaires détermine encore des troubles très importants dans la station et la marche.

La paralysie unilatérale des spinaux dorsaux provoque la formation d'une scoliose assez bien marquée; leur paralysie bilatérale produit une cyphose dorsale sans trouble appréciable de la station ni de la marche.

La paralysie des spinaux cervicaux est suivie de déformations analogues dans la région cervicale.

Innervation des muscles spinaux. — Ces muscles reçoivent leur innervation des branches postérieures des nerfs dorsaux et lombaires. Les filets externes des branches rachidiennes postérieures se portent obliquement en dehors et en bas, traversent le long dorsal auquel ils donnent de nombreux filets, et viennent s'épuiser dans chacun des faisceaux costaux du sacro-lombaire venant de la côte sous-jacente au trou rachidien d'où sort le nerf.

MUSCLES SPINAUX DU COU

MUSCLES DE LA NUQUE

SPLÉNIUS. — M. splenius.

Le trapèze, le rhomboïde et le petit dentelé supérieur étant enlevés, on découvre une masse musculaire qui, se détachant de la partie cervico-dorsale de la colonne vertébrale, se dirige en haut et en dehors vers le crâne et les apophyses transverses des vertèbres cervicales supérieures : cette masse forme le *muscle splénius*. — Quelques anatomistes l'ont divisé en deux : le splénius de la tête et le splénius du cou.

Le *splénius de la tête* naît de la moitié ou des deux tiers inférieurs du ligament cervical postérieur, des *apophyses épineuses de la septième cervicale et des cinq premières dorsales*, ainsi que des ligaments sur-épineux correspondants. Ses fibres charnues se portent obliquement en haut et en dehors : elles se partagent, vers le tiers moyen du muscle, en deux faisceaux considérés par quelques auteurs comme deux muscles superposés. Les origines du faisceau qui se rend à la tête (splenius capitis, cervico-mastoïdien) ne dépassent guère les deux premières dorsales, elles se font par des fibres charnues. Ce faisceau, volumineux, se dirige en haut et en dehors, et va s'attacher par des fibres tendineuses au *bord postérieur, à la face externe de l'apophyse mastoïde, au sommet et aussi un peu au bord antérieur de cette apophyse qu'il engaine* — et à la partie voisine de la *ligne courbe occipitale supérieure*.

Le splénius du cou (splenius colli, dorso-trachélien) *naît des apophyses épineuses des troisième, quatrième et cinquième dorsales* et des ligaments interépineux correspondants par des fibres aponévrotiques d'autant plus longues

qu'elles sont plus inférieures. Le ventre formé par la réunion des fibres charnues nées de cette aponévrose monte presque verticalement le long du bord externe du splenius capitis, contourne ce bord et se partage en deux ou trois faisceaux qui vont se fixer *aux tubercules postérieurs des apophyses transverses de la première, de la deuxième et quelquefois aussi de la troisième vertèbre cervicale.*

Rapports. — Recouvert par le sterno-cléido-mastoïdien à son insertion occipito-mastoïdienne, et par la partie supérieure du trapèze, il devient sous-cutané, entre le bord antérieur du trapèze et le bord postérieur du sterno-cléido-mastoïdien; il est recouvert dans sa partie inférieure par le rhomboïde et le petit dentelé supérieur. Il répond, par sa face antérieure, aux complexus, au long dorsal et au transversaire du cou. Son bord externe est rejoint et longé par l'angulaire; son bord supérieur, très court et très oblique, forme avec celui du côté opposé et la ligne courbe occipitale supérieure, un triangle dans lequel apparaît l'extrémité supérieure des grands complexus.

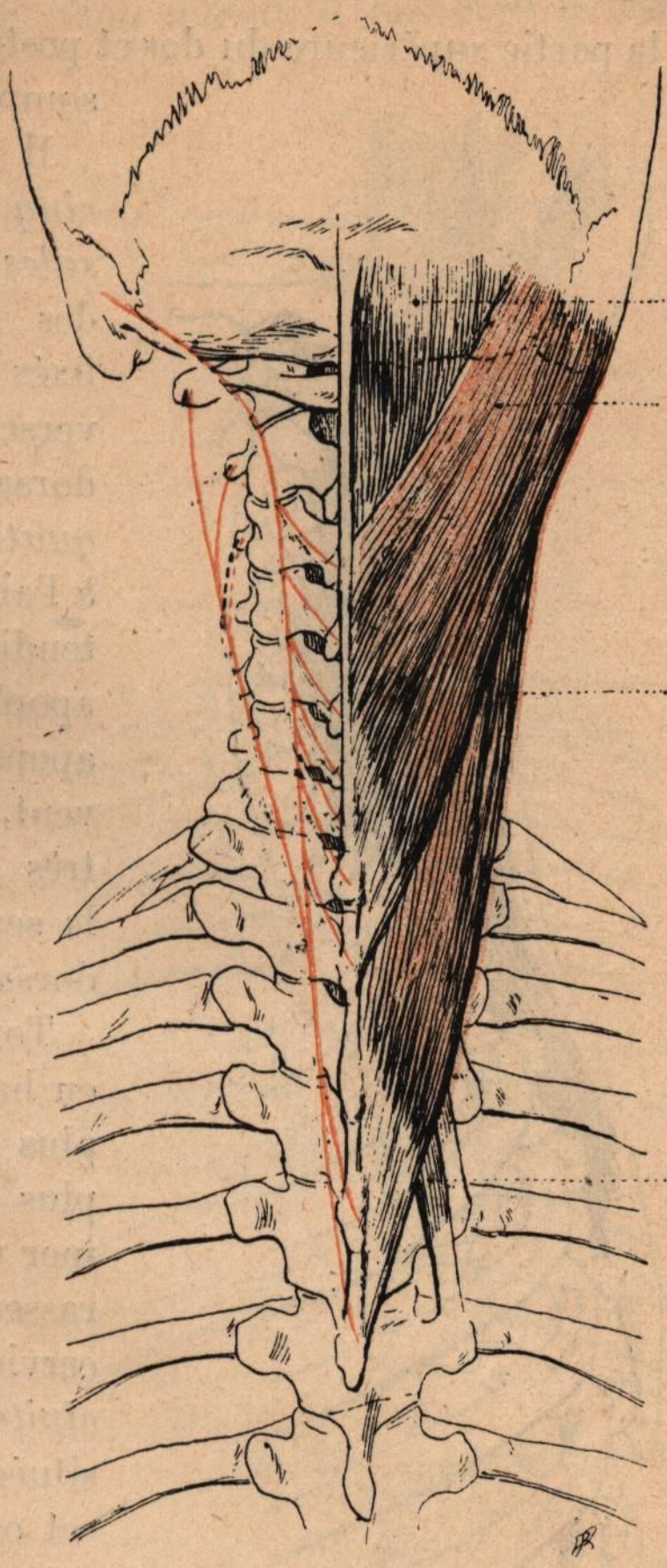

Fig. 319. — Splénius.

Action. — Le splénius prenant son point fixe sur la colonne : 1° porte la tête dans l'extension; 2° l'incline de son côté; 3° lui imprime un mouvement de rotation en vertu duquel la face se porte du côté qui correspond au muscle contracté. La contraction bilatérale des deux splénius produit l'extension directe.

Innervation. — Le grand nerf occipital d'Arnold envoie dans la partie supérieure du muscle un filet qui remonte jusqu'à son insertion occipitale. Les troisième et quatrième branches cervicales postérieures donnent des filets à sa portion inférieure.

Variations et anomalies. — Parfois, surtout dans les races de couleur, les splénius de la tête et du cou sont nettement séparés jusqu'à leur origine vertébrale. Chudzinski les a vus séparés par un intervalle large de 5 mm. — On a trouvé le splénius de la tête divisé en deux portions, l'une allant à la ligne courbe de l'occipital, l'autre à l'apophyse mastoïde. — Chez les quadrupèdes, les splénius s'insèrent à toute la hauteur du ligament cervical postérieur; chez les anthropoïdes, les insertions cervicales, un peu moins étendues, remontent encore plus haut que chez l'homme; anormalement, l'homme peut présenter un splénius dont les insertions cervicales remontent jusqu'à l'apophyse épineuse de l'atlas (Chudzinski). — Testut a constaté l'absence du splénius du cou chez un nègre. Macalister a vu

des faisceaux détachés du splénius allant à la protubérance occipitale. Parfois, le splénius reçoit un faisceau venant de l'angulaire ou de l'aponévrose des muscles longs du dos ou de celle du petit dentelé.

GRAND COMPLEXUS. — M. complexus major.

Situé à la partie supérieure du dos et postérieure du cou, il est triangulaire, à sommet tronqué occipital.

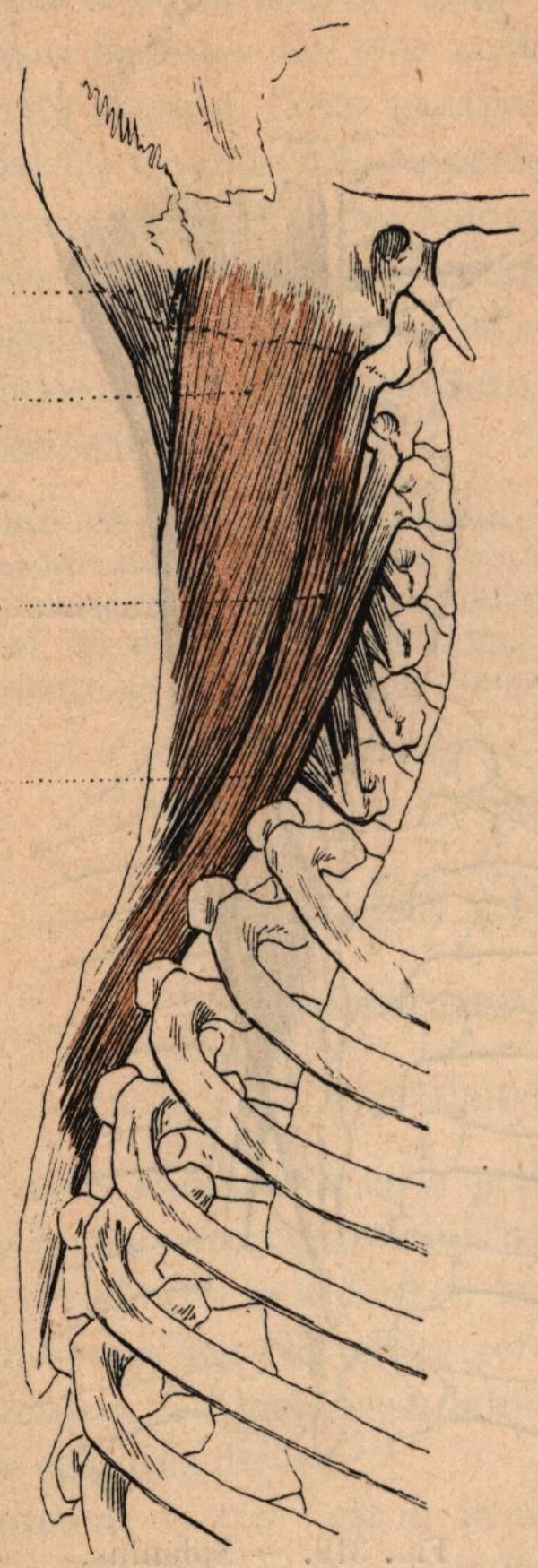

Fig. 320. — Splénius, vue latérale.

Il naît en général : 1° des *quatre, cinq ou six premières vertèbres dorsales et de la septième cervicale*, par des faisceaux tendineux assez longs, fixés au sommet des apophyses transverses, en dedans des insertions du long dorsal ; — 2° par deux courtes dents, *des quatre vertèbres cervicales inférieures*, à l'aide de faisceaux plutôt charnus que tendineux, insérés à la face interne des apophyses articulaires et à la base des apophyses transverses ; — et, assez souvent, par un ou deux faisceaux charnus très grêles, de l'apophyse épineuse de la septième cervicale et de la première dorsale.

Tous ces faisceaux se dirigent de bas en haut et de dehors en dedans, d'autant plus courts et plus obliques qu'ils sont plus élevés ; ils se réunissent pour former un corps charnu qui monte, en se rassemblant sur les côtés du ligament cervical postérieur, et va s'insérer *à l'occipital*, sur une large surface rugueuse, située entre les deux lignes courbes de cet os, immédiatement sur le côté de la crête occipitale externe.

Le corps charnu est ordinairement formé de deux chefs accolés. Le *chef interne*, venant des vertèbres dorsales, est étroit ; il présente, sur la partie moyenne de sa face postérieure, un long tendon qu'il ne faut point confondre avec une intersection tendineuse transversale que l'on trouve d'ordinaire près de l'extrémité supérieure, et revêt ainsi l'aspect d'un muscle digastrique. Ce chef interne est décrit par quelques anatomistes sous le nom de *digastrique cervical*, *biventer cervicis*.

Le chef externe, plus large, comprenant des fibres d'origine cervicale, s'engage, par son bord interne, sous le chef interne ; il présente à l'union de son tiers supérieur avec ses deux tiers inférieurs, une intersection aponévrotique transversale. — Le grand complexus continue au cou le transversaire épineux du tronc (fig. 316) : c'est *le transversaire épineux de la tête*, bien qu'il n'ait qu'une parenté éloignée avec ses homologues du tronc. S'il est juste, en raison

de certaines différence d'insertion, de le séparer du transversaire épineux, il est plus juste encore de ne le décrire qu'après celui-ci.

Rapports. — Recouvert par le trapèze, le splénius et le petit complexus, et, en bas, par le petit dentelé supérieur, recevant quelquefois par sa face postérieure un ou plusieurs faisceaux du long dorsal, il recouvre le transversaire épineux, les obliques et les droits postérieurs de la tête. Par leur bord interne, long, les complexus droit et gauche convergent vers le ligament cervical postérieur et la protubérance occipitale externe. Le bord externe, libre et très court, croise le petit oblique.

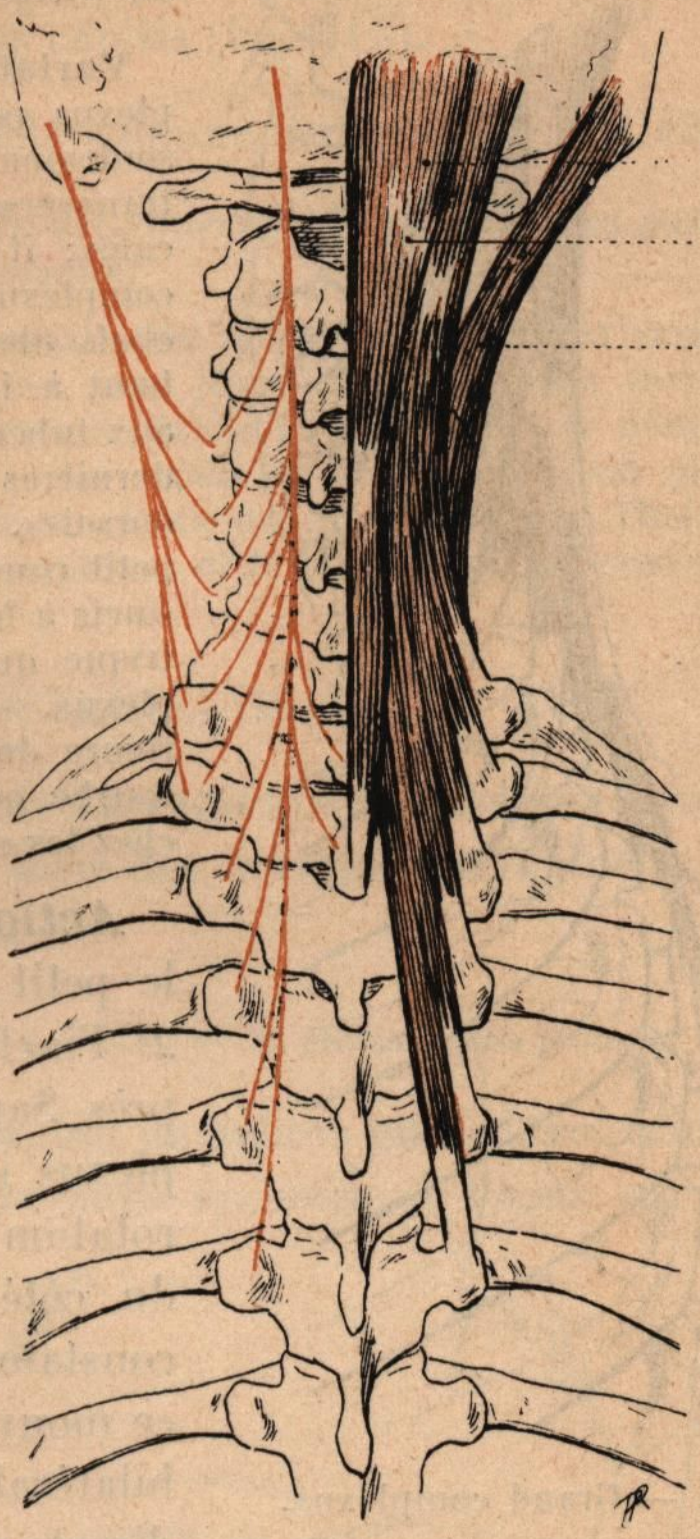

Fig. 321. — Les complexus.

Variations et anomalies. — Les insertions peuvent descendre jusqu'à la huitième vertèbre dorsale et remonter jusqu'à la première cervicale (Chudzinski). De même, les insertions épineuses peuvent manquer ou descendre jusqu'à la cinquième dorsale. Il s'anastomose tantôt avec le long dorsal, tantôt avec le petit complexus. Testut décrit sous le nom de grand complexus profond un faisceau étendu de la deuxième vertèbre dorsale à l'occipital et situé en avant du muscle normal; ce faisceau très rare a été vu par Henle.

PETIT COMPLEXUS. — **M. complexus minor.**

C'est un muscle allongé, aplati, large et mince dans sa partie inférieure, plus étroit en haut, situé sur les parties latérales de la nuque, entre le grand complexus et le transversaire du cou; il naît par quatre, cinq ou six faisceaux, *de la base des apophyses transverses des vertèbres cervicales inférieures et dorsales supérieures*; ces faisceaux d'origine, plus tendineux que charnus, étroitement unis avec ceux du grand complexus, se fixent dans l'angle rentrant que forment les apophyses transverses et les apophyses articulaires, plus près de la transverse au dos, uniquement sur l'articulaire au cou.

Ces faisceaux se réunissent en un ventre mince et plat, orienté dans un plan sagittal, qui monte verticalement entre le grand complexus et le transversaire du cou, et va se fixer *au bord postérieur et au sommet de l'apophyse mastoïde*, par de courtes fibres tendineuses; il présente d'ordinaire une intersection tendineuse, plus ou moins marquée.

Rapports. — Situé dans un plan sagittal, le petit complexus repose, par sa face interne, sur le grand complexus, dont il s'éloigne dans son tiers supérieur, formant avec le bord externe de ce muscle un triangle dans lequel on aperçoit

le petit oblique. La face externe est en rapport en bas avec le transversaire et l'angulaire, en haut avec le splénius. Par son bord postérieur, très long, le petit complexus reçoit presque toujours un faisceau du long dorsal : aussi quelques anatomistes décrivent-ils ce muscle comme partie céphalique du long dorsal sous le nom de *longissimus capitis* (Voy. fig. 296).

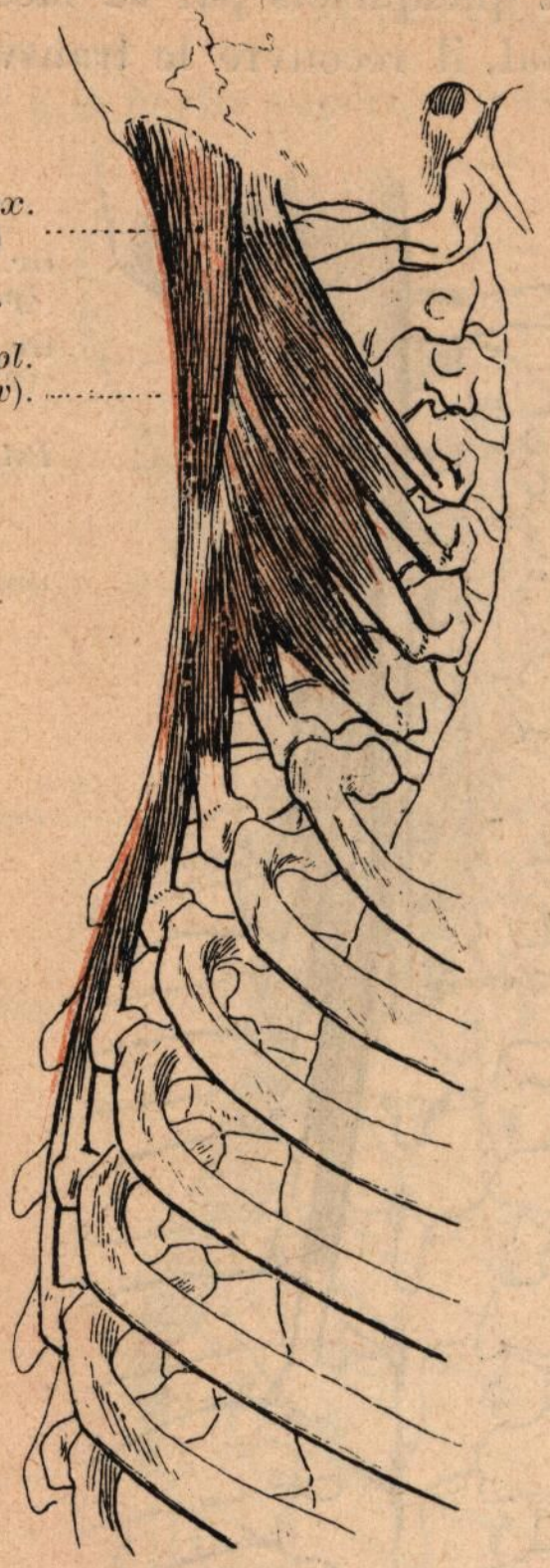

Fig. 322. — Grand complexus.

Variations et anomalies. — Le petit complexus peut manquer. — Macalister l'a vu s'insérer seulement aux tubercules postérieurs des apophyses transverses des sixième et septième vertèbres cervicales; il a observé assez fréquemment des petits complexus, constitués de la façon suivante : deux chefs absolument distincts et insérés tous deux en haut à la mastoïde tandis qu'en bas l'un se fixe aux tubercules postérieurs des apophyses des cinq dernières cervicales, l'autre, aux cinq premières dorsales. Chudzinski a trouvé chez un nègre un petit complexus constitué par deux faisceaux distincts à leur origine; il a observé un faisceau digastrique qui anastomosait le petit et le grand complexus. — Le même auteur a vu l'insertion supérieure de ce muscle s'étendre jusque sur la ligne courbe occipitale supérieure, disposition constante chez les singes anthropoïdes (Duvernoy).

Action des complexus. — Le grand et le petit complexus : 1° étendent la tête; — 2° l'inclinent légèrement de leur côté. D'après Sappey et Cruveilhier, le grand complexus imprime à la tête un mouvement de rotation en vertu duquel la face est tournée du côté opposé. Duchenne n'a jamais pu constater dans ses expériences l'existence de ce mouvement de rotation. — La contraction bilatérale des complexus produit l'extension directe de la tête.

Innervation des complexus. — Le grand reçoit son innervation des trois premières branches postérieures des nerfs cervicaux (Voy. fig. 297). Le filet que lui envoie la première paire cervicale se porte en haut et en arrière et pénètre dans le milieu de la face antérieure du grand complexus; son faisceau digastrique reçoit un filet spécial venu du grand nerf occipital d'Arnold (Froment).

Le nerf qui se rend au petit complexus vient du grand nerf occipital; il reçoit aussi des filets des troisième et quatrième branches cervicales postérieures. Ces filets se portent en dehors et en arrière et pénètrent le muscle par sa face profonde.

TRANSVERSAIRE DU COU. — **M. longissimus cervicis (Henle).**

Situé en dehors du petit et du grand complexus, en dedans de la partie supérieure du long dorsal et de la portion cervicale du sacro-lombaire, le transversaire du cou est un muscle grêle et allongé, étendu des apophyses transverses des premières dorsales aux apophyses transverses des dernières cervicales.

Il naît du *sommet des apophyses transverses* des cinq premières dorsales par de courts tendons auxquels font suite les fibres charnues. Celles-ci constituent de petites languettes qui se fusionnent en un corps charnu aplati qui se

porte verticalement en haut et vient se terminer sur les *tubercules postérieurs* des six dernières cervicales.

Le transversaire du cou est souvent uni au long dorsal et au petit complexus. Aussi peut-on regarder ces trois muscles comme constituant un seul et même système. C'est ce que font quelques auteurs et notamment Henle qui rattachent le transversaire du cou et le petit complexus au long dorsal sous les noms de longissimus cervicis et de longissimus capitis (fig. 315).

Action. — Il incline latéralement la colonne cervicale de son côté.

Innervation. — Le transversaire du cou est innervé par les branches postérieures des derniers nerfs cervicaux et des premiers dorsaux.

Variations et anomalies. — Le transversaire du cou est extrêmement variable. Il n'est pas rare de le voir prolonger ses origines en haut jusqu'à la cinquième cervicale, en bas jusqu'à la dixième et même la onzième dorsale (Theile); inversement, le nombre des faisceaux d'origine peut se réduire à trois. — Le mode de terminaison est plus constant. L'insertion sur l'atlas n'est pas rare; celle sur l'axis est très fréquente. Theile la regarde comme normale. — L'union avec le petit complexus et le long dorsal est presque constante.

MUSCLES DROITS POSTÉRIEURS DE LA TÊTE

Au nombre de deux, ils s'étendent de l'apophyse épineuse des deux premières cervicales à l'occipital, continuant la série des muscles interépineux, qui s'arrêtent à la deuxième vertèbre cervicale.

GRAND DROIT POSTÉRIEUR DE LA TÊTE. — **M. rectus capitis posterior major.**

Triangulaire, à sommet axoïdien, aplati de dehors en dedans, il naît, par des fibres tendineuses et charnues, de l'*apophyse épineuse de l'axis*, sur les côtés de la crête de celle-ci et avant sa bifurcation. D'abord arrondi, il s'aplatit et s'élargit en montant obliquement, en dehors, pour aller s'insérer, très large, *à la moitié externe de la ligne courbe inférieure de l'occipital, et à la surface de l'os au-dessous de cette ligne*.

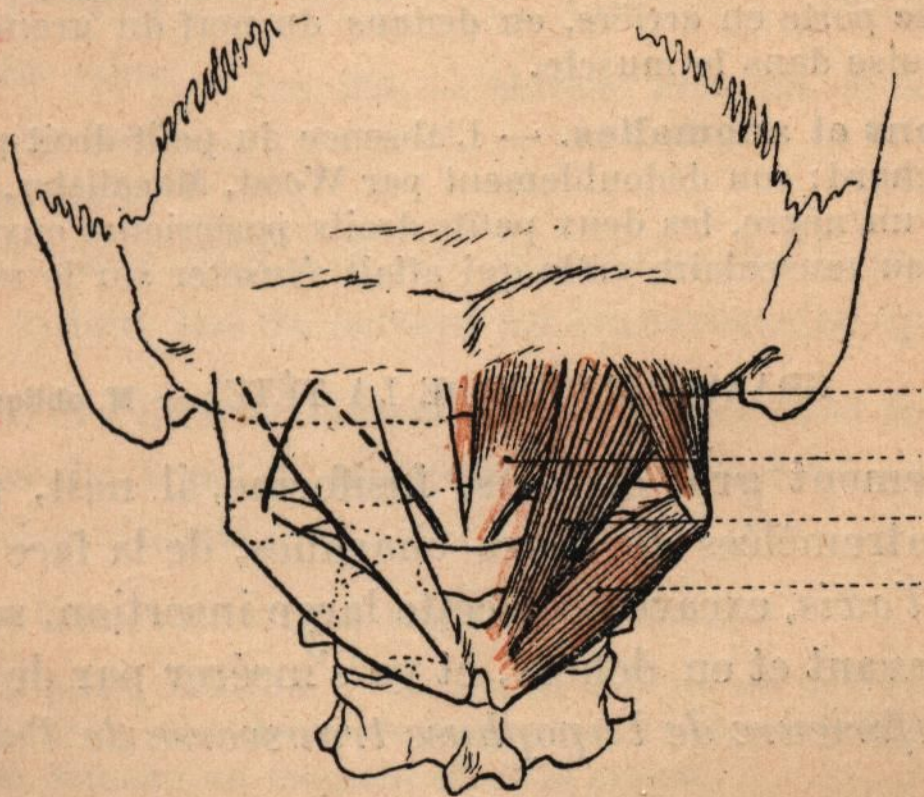

Fig. 323. — Muscles profonds de la nuque.

Rapports. — Recouvert par le grand complexus et le petit oblique au niveau de son insertion supérieure, il répond en avant à l'occipital, à l'arc postérieur de l'atlas. Un tissu cellulaire dense, traversé par de nombreuses veines, l'unit à toutes ces parties. Ce muscle limite avec les deux obliques un espace triangulaire dans lequel on aperçoit l'artère vertébrale et par lequel passe la branche postérieure du premier nerf cervical. Les petits droits postérieurs de la tête sont encadrés dans le triangle limité par les deux bords internes des grands droits et l'occipital.

Action. — Il étend la tête, l'incline de son côté et lui imprime un mouvement de rotation qui porte la face de son côté. — La contraction bilatérale des grands droits produit l'extension directe.

Innervation. — Son nerf, né de la branche postérieure de la première paire cervicale, s'enfonce dans la face antérieure du muscle où il s'épuise après un très court trajet.

Variations et anomalies. — Le grand droit postérieur de la tête peut manquer. Il peut être dédoublé en deux faisceaux (Macalister, Wood, Ledouble) comme chez le cheval, le chien, etc. — Il peut recevoir un faisceau venu du grand complexus ou des interépineux (Theile).

PETIT DROIT POSTÉRIEUR DE LA TÊTE. — **M. rectus capitis posterior minor.**

Rayonné, triangulaire, assez épais, il s'attache, par un faisceau de fibres tendineuses, à *la face latérale du tubercule postérieur* (apophyse épineuse) de *l'atlas*, se porte presque verticalement en haut, en s'épanouissant en éventail et va s'insérer, par des fibres charnues, *au tiers interne de la ligne occipitale inférieure et à la surface osseuse placée immédiatement au-dessous de celle-ci.*

Rapports. — En rapport par sa face postérieure avec le complexus, auquel il est uni par un tissu cellulaire dense, il répond par sa face antérieure au ligament occipito-atloïdien postérieur. Son bord externe, très oblique, est recouvert par le grand droit; son bord interne, vertical, est séparé de celui du petit droit du côté opposé par le ligament cervical très mince en ce point.

Action. — Il étend directement la tête; d'après Winslow, il paraîtrait encore « avoir pour usage de garantir les membranes articulaires afin qu'elles ne soient pas pincées dans les grands mouvements ».

Innervation. — Né de la branche postérieure de la première paire cervicale, le nerf de ce muscle se porte en arrière, en dedans du nerf du grand complexus auquel il est parallèle et s'épuise dans le muscle.

Variations et anomalies. — L'absence du petit droit postérieur est signalée par Beaunis et Bouchard; son dédoublement par Wood, Macalister, Gruber, Ledouble. — Chudzinski a vu, chez un nègre, les deux petits droits postérieurs envoyer par leurs bords internes un petit faisceau musculaire grêle qui allait s'insérer sur le raphé médian postérieur.

GRAND OBLIQUE DE LA TÊTE. — **M. obliquus capitis inferior.**

Relativement gros et épais, fusiforme, il naît, par de courtes fibres tendineuses, entremêlées de fibres charnues, de la face latérale de *l'apophyse épineuse de l'axis*, excavée par cette large insertion, se dirige très obliquement en haut, en avant et en dehors, et va s'insérer par de courtes fibres tendineuses à la *face inférieure de l'apophyse transverse de l'atlas.*

Rapports. — Sa face postérieure est recouverte par le grand et le petit complexus; sa face antérieure répond à l'axis et au ligament atloïdo-axoïdien postérieur. Un tissu cellulaire dense l'unit aux parties voisines. J'ai dit comment son bord supérieur circonscrivait avec le grand droit et le petit oblique un espace triangulaire.

Action. — Il prend son point fixe sur l'axis et porte en arrière et en dedans le sommet de l'apophyse transverse de l'atlas qui représente son insertion mobile; il tourne donc la face de son côté.

Variations et anomalies. — Le dédoublement du grand oblique est assez fréquent. — Dursy a signalé un faisceau qui, s'étant isolé du corps charnu, allait s'insérer à l'apophyse mastoïde.

Le *long droit latéral de la tête* est un muscle surnuméraire décrit par Otto. Il va du tubercule postérieur de la deuxième vertèbre cervicale à l'occipital.

PETIT OBLIQUE. — **M. obliquus capitis superior.**

Il naît *du sommet et de la face supérieure de l'apophyse transverse de l'atlas* par un trousseau tendineux, entremêlé de fibres charnues, se dirige obliquement en haut, en arrière et en dedans (direction inverse de celle du grand oblique) en s'élargissant et s'amincissant, et va se fixer, par des fibres charnues et un faisceau tendineux profond, au *tiers externe de la ligne courbe inférieure de l'occipital*, immédiatement au-dessus et en dehors de l'insertion du grand droit qu'il recouvre.

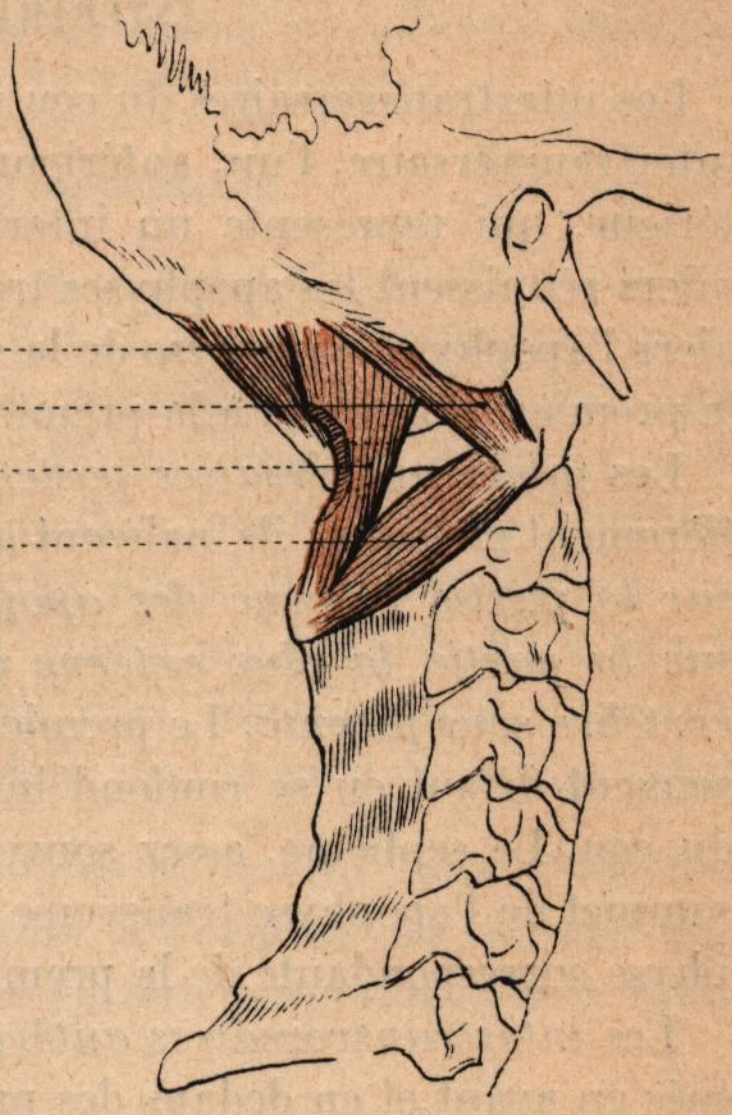

Fig. 324. — Muscles profonds de la nuque; vue latérale.

Rapports. — Recouvert par le grand complexus et le splénius, il répond par sa face antérieure à l'artère vertébrale, au ligament atloïdo-occipital et à l'insertion du grand droit. Le grand oblique est un épineux-transversaire, le petit oblique doit être rapproché des intertransversaires : c'est à tort que Cruveilhier assimile le premier à un faisceau du long dorsal, alors qu'il doit être rapproché des faisceaux supérieur du splénius; le même auteur fait du second un transversaire épineux.

Action. — Il étend la tête et l'incline latéralement de son côté lorsque son action est isolée. Lorsque les deux petits obliques se contractent synergiquement, ils produisent l'extension directe.

Variations et anomalies. — Macalister a noté son dédoublement.

Innervation du grand et du petit oblique. — Le grand oblique de la tête est innervé par le rameau inférieur de la branche postérieure de la première paire cervicale. Le grand nerf occipital lui envoie aussi un rameau au moment où il le croise.

Le petit oblique est innervé par un petit rameau venu de la première branche postérieure cervicale. Ce rameau monte en dehors et bientôt se bifurque en pénétrant dans le muscle où il s'épuise.

ÉPI-ÉPINEUX DU COU. — **M. spinalis cervicis.**

On rencontre ordinairement un épi-épineux du cou dont le développement est d'ailleurs très variable, même sur les deux côtés d'un même sujet; il naît d'ordinaire des épines des deux cervicales inférieures ou dorsales supérieures, et va s'attacher aux épines de la deuxième et de la troisième cervicales. —

Parfois les muscles des deux côtés sont réunis en un seul, placé au-dessus des épines, dans le sillon qui sépare leur pointe.

MUSCLES INTERTRANSVERSAIRES. — M. intertransversarii.

Muscles courts et arrondis réunissant les apophyses transverses des vertèbres, les intertransversaires doivent être étudiés au niveau du cou, du dos et des lombes.

INTERTRANSVERSAIRES DU COU

Les intertransversaires du cou sont au nombre de deux pour chaque espace intertransversaire, l'un, antérieur, qui a la valeur d'un intercostal, l'autre postérieur, qui représente un intertransversaire proprement dit. Les deux premiers réunissent les apophyses transverses de l'atlas et de l'axis; les deux derniers l'apophyse transverse de la septième cervicale à l'apophyse transverse de la première dorsale et à la première côte.

Les *intertransversaires postérieurs* sont au nombre de sept. Presque entièrement charnus, ils naissent *de la face inférieure de la gouttière creusée sur la partie externe des apophyses transverses* et descendent s'attacher sur *la partie la plus externe de la lèvre postérieure de la gouttière de la vertèbre sous-jacente*. Le premier de ces muscles, allant de l'atlas à l'axis, fait souvent défaut ou se confond intimement avec le splénius ou le transversaire du cou. Le septième, assez souvent absent, s'étend du tubercule postérieur du sommet de l'apophyse transverse de la septième cervicale au sommet de l'apophyse correspondante de la première dorsale.

Les *intertransversaires antérieurs*, également au nombre de sept, sont situés en avant et en dedans des précédents : ils naissent de la *face antérieure et du bord inférieur de la racine antérieure des apophyses transverses*, descendent verticalement et se terminent sur le *bord supérieur de la racine antérieure de la vertèbre sous-jacente*.

Plus larges que les postérieurs, ils diminuent de volume de haut en bas. Le premier, ordinairement très étalé, se fixe sur la branche antérieure de l'apophyse transverse de la première cervicale, depuis sa base jusqu'à son sommet. En partie tendineux, il se rétrécit dans le voisinage de son insertion axoïdienne; le sixième, ordinairement assez mince, se termine sur le sommet de l'apophyse transverse de la septième vertèbre cervicale; l'artère vertébrale passe entre son bord interne et le corps de la vertèbre pour gagner le trou de conjugaison de la sixième cervicale. Le septième est souvent absent; quand il existe, il est presque entièrement fibreux : il naîtrait, d'après Theile, en arrière de la racine postérieure de l'apophyse transverse de la septième cervicale et viendrait se terminer sur le col de la première côte; son homologie avec les autres transversaires est d'ailleurs douteuse.

Rapports. — Les intertransversaires postérieurs répondent en avant à l'artère vertébrale, au plexus veineux qui accompagne cette artère, au nerf vertébral et aux branches antérieures des premiers nerfs cervicaux. Il sont recouverts en arrière par le splénius, l'angulaire et le petit complexus.

Les intertransversaires antérieurs répondent en avant au grand droit anté-

rieur et au long du cou : en arrière, ils répondent aux intertransversaires postérieurs, séparés d'eux par l'artère vertébrale et les branches antérieures des nerfs cervicaux.

Action. — Les intertransversaires rapprochent les apophyses transverses des vertèbres sur lesquelles ils s'attachent et impriment ainsi à la colonne cervicale un mouvement de flexion latérale.

Variations et anomalies. — Les intertransversaires peuvent se dédoubler, manquer, s'insérer à un processus transversaire plus élevé. — C'est ainsi que le long intertransversaire cervical de Sandifort est constitué par un faisceau charnu qui, né de la cinquième vertèbre cervicale se porte aux deuxième et troisième vertèbres cervicales.

DROIT LATÉRAL. — **M. rectus capitis lateralis.**

Je décris ici le droit latéral de la tête, qui a la valeur d'un intertransversaire étendu entre les parties latérales de l'occipital et les apophyses transverses de l'atlas. Il naît : 1° de la partie externe de la *branche antérieure de l'apophyse transverse de l'atlas ;* 2° *d'une arcade fibreuse* étendue du sommet de cette branche antérieure à sa base d'implantation sur les masses latérales, par un tendon assez grêle auquel font suite les fibres charnues. Celles-ci se réunissent en un corps musculaire court et aplati qui vient se fixer sur la face inférieure de l'apophyse jugulaire de l'occipital, frappant une empreinte triangulaire rugueuse à sommet dirigé en dedans vers le condyle de l'occipital.

Rapports. — Il répond en avant à la jugulaire interne, aux neuvième, dixième et onzième paires, à l'apophyse styloïde, à l'origine des muscles styliens et au digastrique ; en arrière, il répond à l'artère vertébrale et à la branche antérieure de la première paire cervicale.

Action. — Il incline la tête de son côté.

Innervation. — Le droit latéral de la tête reçoit son nerf de l'anastomose qui unit les première et deuxième paires cervicales.

INTERTRANSVERSAIRES DU DOS

Les intertransversaires du dos sont très peu développés, surtout au niveau des vertèbres supérieures où les ligaments intertransversaires en représentent les vestiges. Cependant, il n'est pas exceptionnel de rencontrer quelques languettes charnues entre les apophyses transverses des vertèbres dorsales inférieures. L'intertransversaire qui va de l'apophyse transverse de la douzième dorsale à l'apophyse correspondante de la première lombaire est constant ; il rappelle, par sa forme, les intertransversaires lombaires.

MUSCLES INTERTRANSVERSAIRES DES LOMBES

Les muscles intertransversaires des lombes sont au nombre de cinq. Le premier réunit les apophyses transverses des première et deuxième vertèbres lombaires ; le dernier s'étend de l'apophyse transverse de la cinquième lombaire à la saillie qui représente l'apophyse transverse de la première vertèbre sacrée (Voy. fig. 316).

Chacun de ces muscles est formé de deux faisceaux de valeur morphologique

différente; l'un, *interne*, qui représente le vrai muscle intertransversaire, l'autre, *externe*, qui a la valeur d'un intercostal. — Le faisceau interne (*M. intertransversarii lumborum posteriores*) naît, soit du *tubercule mamillaire*, soit de *l'apophyse accessoire* de chaque vertèbre lombaire et va se fixer sur le *tubercule mamillaire* de la vertèbre sous-jacente. — Le faisceau externe (*M. intertransversarii lumborum anteriores; intertransversarii lumborum laterales* de Henle), plus volumineux que l'interne, s'étend du bord inférieur du *processus costiforme de chaque vertèbre* au bord supérieur de l'*apophyse de la vertèbre sous-jacente*.

Action. — Ils impriment à la colonne lombaire un mouvement de flexion latérale.

CARRÉ DES LOMBES. — M. iliocostalis lumborum.

Aplati, de forme quadrilatère, le carré des lombes est situé sur les parties latérales de la colonne lombaire. — Il est formé de deux portions, l'une externe, l'autre interne.

La *portion externe*, la plus volumineuse, naît : 1° du bord supérieur du ligament ilio-lombaire; 2° de la *crête iliaque* sur une longueur de 2 ou 3 cm. Cette origine se fait par implantation directe des fibres charnues et par des fibres tendineuses d'autant plus longues qu'elles sont plus externes. Ces fibres constituent par leur réunion un corps musculaire aplati qui monte verticalement en s'étalant de plus en plus. Il se termine : 1° *sur le sommet des apophyses transverses des premières lombaires;* 2° *sur les parties latérales du corps de la douzième dorsale et souvent sur l'apophyse transverse de cette vertèbre;* 3° *sur les deux tiers internes du bord inférieur de la douzième côte.*

La *portion interne*, située sur un plan plus antérieur que la précédente qu'elle croise obliquement, naît du sommet des apophyses transverses des *quatre dernières vertèbres lombaires*, par les languettes charnues qui se fusionnent en une lame assez mince. Celle-ci vient se terminer sur le *bord inférieur de la douzième côte* (Voy. fig. 316).

En somme, le carré des lombes est formé par trois ordres de fibres : 1° des fibres externes, verticales (fibres ilio-costales); — 2° des fibres internes, obliques en haut et en dedans (fibres ilio-lombaires); — 3° des fibres encore internes, mais obliques en haut et en dehors (fibres lombo-costales).

Rapports. — Il répond en arrière au ligament lombo-costal de Henle (fig. 269), à la masse commune qu'il déborde en dehors. En avant et en dedans, il est en rapport avec le psoas dont le sépare le feuillet antérieur de son aponévrose d'enveloppe. Entre le psoas et le carré, passent le grand et le petit abdomino-génital. Son bord supérieur est longé par le douzième nerf intercostal. En avant et en dehors, il répond à la face postérieure du rein dont le sépare la capsule adipeuse; à droite, au côlon ascendant; à gauche, au côlon descendant.

Action. — Lorsque le carré des lombes prend son point fixe sur la crête iliaque, il abaisse la douzième côte et incline la colonne lombaire de son côté. Par son action sur la douzième côte, il intervient dans l'expiration. Lorsqu'il prend son point fixe en haut, il relève le bassin de son côté.

Innervation. — Ce muscle est innervé à la fois par des ramifications de la douzième paire intercostale et par des filets émanés des premiers nerfs lombaires.

Variations et anomalies. — On a vu le carré des lombes atteindre par quelques faisceaux soit la dixième côte, soit le corps des dixième et onzième vertèbres dorsales. L'une ou l'autre des parties constitutives du muscle peut ou se réduire ou augmenter de volume.

MUSCLES INTERÉPINEUX. — **M. interspinales.**

Muscles courts et arrondis, les interépineux recouvrent les apophyses épineuses; ils sont au nombre de deux pour chaque espace, séparés l'un de l'autre par le ligament interépineux.

Au cou il en existe six paires, dont la première réunit l'*apophyse épineuse de l'axis à l'apophyse de la troisième cervicale*, la dernière réunissant *les apophyses de la septième cervicale et de la première dorsale*. Assez épais et de forme arrondie, ils naissent et se terminent sur les tubercules de l'extrémité postérieure des apophyses épineuses.

Dans la *région dorsale*, ils font le plus souvent défaut; cependant il n'est pas exceptionnel de rencontrer des interépineux entre les trois premières dorsales, et il est constant de rencontrer une paire d'interépineux entre la douzième dorsale et la première lombaire.

Aux lombes, les interépineux, plats et minces, s'attachent sur *le sommet et le bord inférieur des apophyses épineuses*. On en compte cinq paires : la première réunit les apophyses épineuses de la première et de la deuxième lombaire. La cinquième s'étend de l'apophyse épineuse de la cinquième lombaire au bord supérieur de la crête sacrée.

Aux interépineux connus, Trolard ajoute un interépineux du sacrum : « Dans la masse musculaire logée dans la gouttière sacrée, on trouve un faisceau épais qui s'insère en bas sur les tubercules de la crête ouverte à ce niveau, et qui s'insère en haut par un fort tendon à l'apophyse épineuse de la première sacrée ou de la dernière lombaire. »

Action. — Les interépineux rapprochent les apophyses épineuses, ils sont donc extenseurs du rachis.

MUSCLES DE LA RÉGION CAUDALE

L'atrophie de la région caudale, que nous avons vue se traduire par une fusion et une diminution des éléments squelettiques, se traduit également par la régression des muscles moteurs du coccyx; ces muscles atrophiés sont au nombre de trois.

L'extenseur du coccyx, **M. sacro-coccygeus posterior**, homologue de l'extenseur de la queue, naît de la face postérieure des deux dernières vertèbres sacrées, quelquefois de l'épine iliaque postérieure et inférieure (Theile) et va se terminer sur le bord de la petite corne du coccyx et parfois sur un tubercule situé à la base de la deuxième pièce coccygienne. Il porte le coccyx en arrière. Son absence est loin d'être rare. Le plus souvent, il est remplacé par un plan aponévrotique formé de fibres étendues du sacrum au coccyx, soit directement, soit après entrecroisement sur la ligne médiane. Compris entre deux plans aponévrotiques, l'un postérieur formé par des fibres du grand fessier,

l'autre antérieur constitué par le ligament sacro-coccygien postérieur, l'extenseur du coccyx répond sur ses parties latérales à l'appareil suspenseur du pli interfessier.

Le fléchisseur du coccyx, M. **sacro-coccygeus anterior**, souvent absent ou remplacé par un trousseau fibreux, naît de la partie inférieure de la face antérieure de la dernière vertèbre sacrée ou de la première pièce coccygienne, et va se terminer sur la face antérieure des dernières pièces coccygiennes en entre-croisant ses fibres avec celles du fléchisseur de l'autre côté. Appliqué contre le coccyx, ce muscle est en rapport en avant avec la terminaison des artères sacrées moyennes et latérales, avec la glande de Luschka, les ganglions coccygiens du sympathique et la paroi postérieure du rectum.

C'est l'homologue de l'abaisseur de la queue des mammifères.

L'abducteur du coccyx, M. **abductor coccygeus**, ischio-coccygien, naît : 1° de la face interne de l'épine sciatique ; 2° de l'insertion sciatique du petit ligament sacro-sciatique ; 3° de la partie voisine de l'aponévrose de l'obturateur interne. Cette origine se fait par des fibres charnues, entremêlées de nombreuses fibres aponévrotiques. Ces fibres se dirigent en bas, en arrière et en dedans, et viennent se terminer sur le bord externe du coccyx et sur la partie inférieure des bords correspondants du sacrum. L'ischio-coccygien comprend dans sa constitution un grand nombre de fibres tendineuses qui accusent sa tendance à l'atrophie.

Rapports. — La face inférieure de l'ischio-coccygien répond au petit ligament sacro-sciatique auquel elle adhère intimement. On s'accorde d'ailleurs aujourd'hui à regarder ce ligament comme une portion de l'ischio-coccygien en voie de régression ; il ferait, paraît-il, défaut chez les animaux ayant un abducteur de la queue bien développé. La face supérieure du muscle continue le plan musculaire formé par la face supérieure du releveur. Légèrement concave en haut, en avant, et en dedans, elle répond aux faces latérales du rectum dont elle est séparée par l'aponévrose sacro-recto-génitale ; à l'épanouissement des vaisseaux hypogastriques et aux plexus sympathiques correspondants. Le bord antéro-inférieur du muscle est contigu au bord postérieur du releveur.

Action. — L'action de l'ischio-coccygien en tant que moteur du coccyx est pour ainsi dire nulle. Il prend part avec le releveur de l'anus à la constitution du diaphragme pelvien.

MUSCLES DE LA RÉGION COSTALE

MUSCLES INTERCOSTAUX

Les muscles intercostaux, comme leur nom l'indique, sont situés entre les côtes dont ils remplissent les intervalles. Ils sont au nombre de deux pour chaque espace. — Il y en a donc onze paires. On divise les intercostaux en *intercostaux externes* et *intercostaux internes*.

INTERCOSTAUX EXTERNES. — M. **intercostales externi**.

Les intercostaux externes s'étendent d'une côte à une autre depuis les articulations costo-transversaires, jusqu'à l'extrémité externe des cartilages cos-

taux. Ils n'occupent donc que les trois quarts postérieurs des espaces intercostaux. Les intercostaux externes naissent sur *la lèvre externe de la gouttière de la côte supérieure*. Cette origine se fait par implantation directe des fibres charnues et par quelques fibres tendineuses. Ces fibres se portent en bas et en avant et viennent se fixer sur le *bord supérieur de la côte inférieure*. Chaque intercostal externe constitue une nappe mi-charnue, mi-tendineuse dont l'épaisseur peu considérable en arrière augmente ensuite pour diminuer de nouveau en avant. Au niveau des extrémités externes des cartilages costaux les fibres charnues disparaissent complètement et sont remplacées par des fibres aponévrotiques qui conservent la direction des fibres charnues.

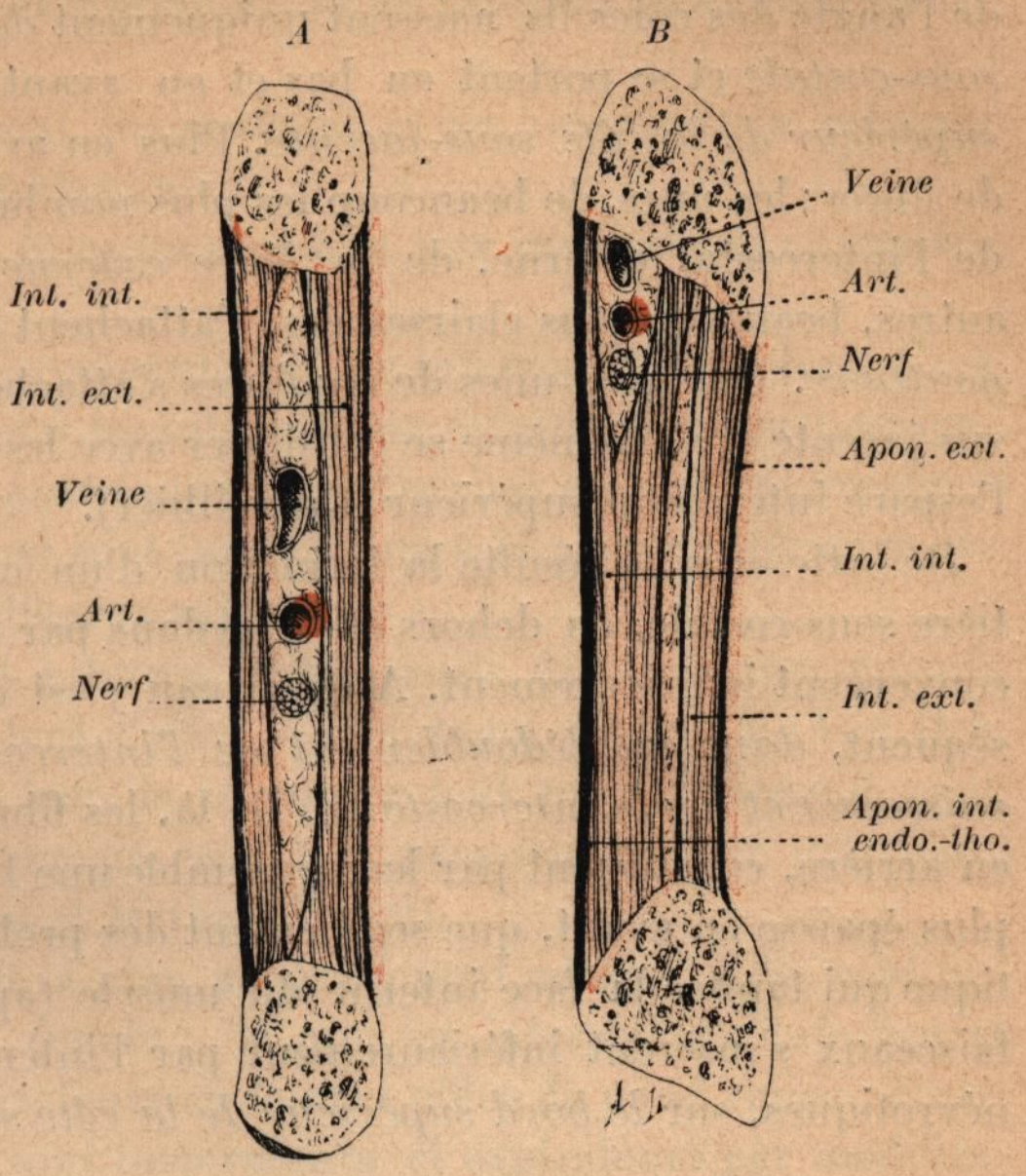

Fig. 325. — Coupes des intercostaux.

Ordinairement l'extrémité antérieure des intercostaux supérieurs se rapproche davantage de la ligne médiane que celle des intercostaux des espaces inférieurs. Au niveau du premier espace, il n'est pas rare de voir le premier intercostal externe arriver au contact du sternum.

Rapports. — Les intercostaux externes, recouverts en dehors par une mince toile celluleuse, sont en rapport avec les deux pectoraux, les grands et les petits dentelés, le grand dorsal et le grand oblique. Leur face interne est en rapport dans ses trois quarts antérieurs avec l'intercostal interne correspondant dont elle est séparée par une couche de tissu cellulaire et, pour les classiques, par les vaisseaux et nerfs intercostaux. En arrière, les intercostaux externes sont en rapport avec une toile fibreuse qui prolonge l'intercostal interne jusqu'à la colonne vertébrale, avec l'aponévrose endothoracique et la plèvre pariétale. Ils sont traversés par les rameaux perforants postérieurs et latéraux des intercostaux internes.

Variations et anomalies. — Le dernier muscle intercostal externe peut manquer. — Il existe un ou plusieurs muscles intercostaux externes surnuméraires lorsqu'il y a une ou plusieurs côtes supplémentaires. — Quelques fibres des intercostaux externes peuvent se continuer plus ou moins directement soit avec le grand oblique, soit avec le grand dentelé. — Les intercostaux externes des premier et quatrième espaces présentent des insertions chondrales.

INTERCOSTAUX INTERNES. — **M. intercostales interni.**

Les intercostaux internes, plus minces que les précédents, s'étendent dans chaque espace intercostal de l'angle des côtes au sternum. Obliques en bas et en arrière, ils croisent à angle aigu la direction des intercostaux externes. Leur

[POIRIER.]

mode d'origine varie suivant le point considéré, comme l'ont établi les recherches récentes de Souligoux (Th. Paris, 1894). En arrière et dans le voisinage de l'angle des côtes ils naissent uniquement *de la lèvre interne de la gouttière sous-costale* et se portent en bas et en avant pour aller s'insérer sur le *bord supérieur de la côte sous-jacente*. Plus en avant, ils naissent par deux ordres de fibres; les unes, de beaucoup les plus nombreuses, naissent, comme les fibres de l'intercostal externe, de la *lèvre externe de la gouttière sous-costale*, les autres, beaucoup plus clairsemées, s'attachent sur *la lèvre interne de la même gouttière*. Quelques-unes de ces fibres s'attachent sur la face interne de la côte sus-jacente et vont même se continuer avec les fibres de l'intercostal interne de l'espace intercostal supérieur (Cruveilhier).

De cette origine résulte la formation d'un canal limité en haut par la gouttière sous-costale, en dehors et en dedans par les deux portions du muscle qui convergent inférieurement. A ce niveau c'est dans cette gouttière et, par conséquent, *dans un dédoublement de l'intercostal interne que cheminent les vaisseaux et nerfs intercostaux*. De là, les fibres charnues se portent en bas et en arrière, constituant par leur ensemble une lamelle aplatie, mince en arrière, plus épaisse en avant, que segmentent des prolongements du feuillet aponévrotique qui tapisse la face interne du muscle (aponévrose endo-thoracique). Ces faisceaux s'insèrent inférieurement par l'intermédiaire de courtes fibres aponévrotiques, sur *le bord supérieur de la côte sous-jacente*.

Rapports. — Dans leurs trois quarts postérieurs, ces muscles sont recouverts par les intercostaux externes, dont ils sont séparés par une couche de tissu celluleux. C'est dans cette couche que cheminent les vaisseaux et nerfs intercostaux. Souligoux a montré que, plus en avant, c'est dans l'épaisseur même de l'intercostal interne que cheminent ces organes. Par leur face interne les intercostaux sont en rapport avec l'aponévrose endo-thoracique et la plèvre. (Voy. Schema A et B, fig. 315.)

Variations et anomalies. — Les dixième et onzième muscles intercostaux internes, ordinairement très réduits, peuvent manquer. — Les fibres des derniers intercostaux se continuent directement avec les fibres du petit oblique; — très souvent les intercostaux internes se fusionnent avec les sous-costaux; — les intercostaux internes peuvent être constitués par deux faisceaux, l'un intercostal, l'autre interchondral, nettement distincts (Schræmæker, Macalister, etc...). — Ce sont surtout les muscles troisième, quatrième, cinquième et sixième intercostaux qui présentent cette division. — Les intercostaux des trois premiers espaces peuvent s'étendre jusqu'à la colonne vertébrale.

Action. — Le rôle des intercostaux est un des points les plus discutés de la physiologie musculaire.

Beau et Maissiat (*Archives générales de médecine*, 1842-1843), et Jobelin (Étude critique sur les muscles intercostaux, *Th. de Strasbourg*, 1870) ont dressé la liste des multiples opinions émises. Nous la reproduisons ici, en lui ajoutant quelques travaux plus récents, dont nous empruntons l'indication au *Manuel de physiologie* du professeur Mathias Duval.

Ces opinions peuvent être réduites à sept :

1° Les intercostaux externes et internes sont les uns et les autres inspirateurs (Borelli, Sénac, Boerhaave, Winslov, Haller, Cuvier, Duchesne de Boulogne, Marcellin Duval) ;

2° Ils sont les uns et les autres expirateurs (Vésale, Diemerbrock, Sabatier, Beau et Maissiat, etc.);

3° Les intercostaux externes sont expirateurs et les internes sont inspirateurs (Galien, Bartholin);

4° Les intercostaux externes sont inspirateurs et les intercostaux internes inspirateurs (Spiegel, Vesling, Hamburger);

5° Les intercostaux externes et internes sont à la fois inspirateurs et expirateurs (Magendie);

6° Le rôle des intercostaux varie suivant l'espace intercostal considéré. C'est ainsi que pour Sibson et Hermann « les intercostaux externes sont partout inspirateurs, excepté à leur partie antérieure dans les cinq espaces intercostaux inférieurs; les intercostaux internes sont inspirateurs à la partie antérieure des cinq premiers espaces, partout ailleurs expirateurs »;

7° Les intercostaux externes et internes sont passifs dans les mouvements d'inspiration et d'expiration et font l'office d'une paroi immobile (Van Helmont, Arantius, Cruveilhier), ou bien ils se contractent mais seulement pour résister pendant ces deux mouvements soit à la pression de l'air extérieur, soit à celle de l'air intérieur (Kuss et Mathias Duval).

Cette dernière opinion, qui est la plus généralement admise, a été modifiée récemment par Wilmart qui a conclu : 1° que les intercostaux internes et externes sont inspirateurs et expirateurs en faisant office de paroi rigide; 2° que les muscles des premiers espaces sont inspirateurs et expirateurs par modification des diamètres thoraciques transverses seulement; 3° que les intercostaux des dixième et onzième espaces sont inspirateurs et expirateurs, par modification des diamètres transverses, longitudinaux et antéro-postérieurs du thorax (L. Wilmart, Contribution à l'étude de l'action des muscles intercostaux. *Journal de la société royale des sciences médicales et naturelles de Bruxelles*, 1894, n° 46).

Il est difficile de choisir entre les opinions multiples, d'autant plus que les mêmes moyens d'investigation ont donné entre les mains des différents observateurs les résultats les plus variés. C'est ainsi que l'expérimentation directe a démontré à Duchenne que les intercostaux sont tous inspirateurs alors que, en se basant sur la même expérimentation, Beau et Maissiat ont affirmé qu'ils sont expirateurs. Il nous semble d'autre part bien difficile d'accorder une grande confiance aux démonstrations géométriques ou aux appareils comme celui d'Hamburger, reproduisant dans des figures ou appareils trop schématiques les muscles en question.

Les observations cliniques de Duchenne ont peut-être une importance plus grande; cependant, l'impossibilité dans laquelle il était de constater l'état des surcostaux enlève beaucoup de valeur à ses conclusions.

D'ailleurs, il nous semble que l'importance de la question a été exagérée. L'étude phylogénique des intercostaux, la tendance de leurs éléments contractiles à être remplacés par du tissu fibreux nous montrent d'une façon nette que ce sont des organes en voie de régression dont l'importance physiologique diminue de jour en jour.

SURCOSTAUX

Muscles courts, aplatis, de forme triangulaire, les surcostaux sont étendus des apophyses transverses de la dernière cervicale et des onze premières dorsales aux douze côtes. — Dans la partie inférieure du thorax, ils sont formés de deux faisceaux : l'un, interne, va à la côte sous-jacente (surcostal court); l'autre, externe, plus long, saute une côte (surcostal long, fig. 316).

Surcostaux courts (*Levat. cost. breves*). — Ils s'étendent du sommet d'une apophyse transverse à la côte immédiatement sous-jacente. Ils sont au nombre de douze. Le premier va de l'apophyse transverse de la dernière cervicale à la première côte ; le dernier, de l'apophyse transverse de la onzième dorsale à la douzième côte. Ils naissent *du sommet des apophyses* par un petit tendon cylindrique qui s'épanouit bientôt en demi-cône ; à ce tendon font suite les fibres charnues qui divergent en éventail et vont s'attacher sur *la face postérieure et sur le bord supérieur de la côte sous-jacente*, entre la tubérosité et l'angle de cette côte. D'aspect triangulaire, ils sont épais et charnus au niveau de leur bord interne, minces et tendineux vers leur bord externe. Leur volume va en augmentant de haut en bas. Tandis que l'insertion costale des surcostaux supérieurs ne dépasse pas deux centimètres, celle des surcostaux inférieurs atteint quatre centimètres et au delà.

Longs surcostaux (*Levat. cost. longi*). — Plus superficiels et plus externes que les précédents, les longs surcostaux se rencontrent au niveau des espaces intercostaux. Ils naissent aussi du *sommet des apophyses transverses*, immédiatement à côté et en dehors des précédents, mais vont se terminer non pas sur la côte sous-jacente, mais sur la suivante, sautant ainsi une côte et deux espaces intercostaux. Cette insertion se fait en dehors de celle du court surcostal, au niveau de l'angle de la côte. Ils sont d'ordinaire au nombre de quatre. Le premier va du sommet de l'apophyse transverse de la septième dorsale à la neuvième côte ; le dernier du sommet de l'apophyse transverse de la dixième dorsale à la douzième côte. Plus tendineux que charnus, ils augmentent de volume de haut en bas. Le supérieur, très réduit, fait souvent complètement défaut.

Action. — Prenant leur point fixe sur les apophyses transverses, ils élèvent les côtes et sont inspirateurs.

Variations et anomalies. — Morgagni a observé la fusion des différents surcostaux en un muscle unique situé de chaque côté du rachis. — Très fréquemment le premier surcostal se continue avec le scalène postérieur. — Les longs surcostaux sont constants dans leur existence mais variables dans leur situation et leur configuration.

MUSCLES ENDO-THORACIQUES

On trouve, appliqués sur la face interne de la cage thoracique, un muscle aplati et triangulaire, situé derrière le sternum (*le triangulaire du sternum*) et une série de petits muscles reliant en arrière la face interne des différentes côtes (les *sous-costaux*). Albinus, Meckel, Rosenmüller, etc., et la majorité des anatomistes considèrent le triangulaire du sternum comme représentant le reliquat d'un muscle presque totalement disparu, le triangulaire du thorax :

Henle lui donne le nom de *transversus thoracis anterior*. Mais tandis que l'on s'accorde à considérer les sous-costaux comme une dépendance des intercostaux internes, l'anatomiste allemand les regarde comme représentant un muscle unique qu'il appelle *transversus thoracis posterior*, partie postérieure d'un transverse du thorax, dont le triangulaire forme la partie antérieure.

TRIANGULAIRE DU STERNUM. — M. sterno-costalis.

Muscle court et aplati, en grande partie tendineux, ce muscle naît, par une courte aponévrose, des *bords latéraux de l'appendice xyphoïde*, *des parties latérales du tiers inférieur du corps du sternum et souvent du cartilage de la quatrième côte*. A cette aponévrose font suite les fibres charnues, qui se portent en dehors, les inférieures horizontalement, les supérieures en suivant un trajet obliquement ascendant; elles s'ordonnent en digitations, qui vont se terminer par de courtes fibres tendineuses au bord inférieur et à la face interne des troisième, quatrième, cinquième et sixième cartilages costaux.

Souvent les fibres supérieures viennent s'attacher sur le deuxième cartilage costal; de même il n'est pas rare de voir les fibres inférieures se terminer sur le cartilage de la septième côte.

Rapports. — En rapport en avant avec la face postérieure du sternum, les cartilages costaux, les muscles intercostaux et les vaisseaux mammaires internes, il répond par sa face postérieure au péricarde et à la réflexion de la plèvre costale.

Action. — Le triangulaire, prenant son point fixe en bas, abaisse les cartilages costaux ; il est donc expirateur.

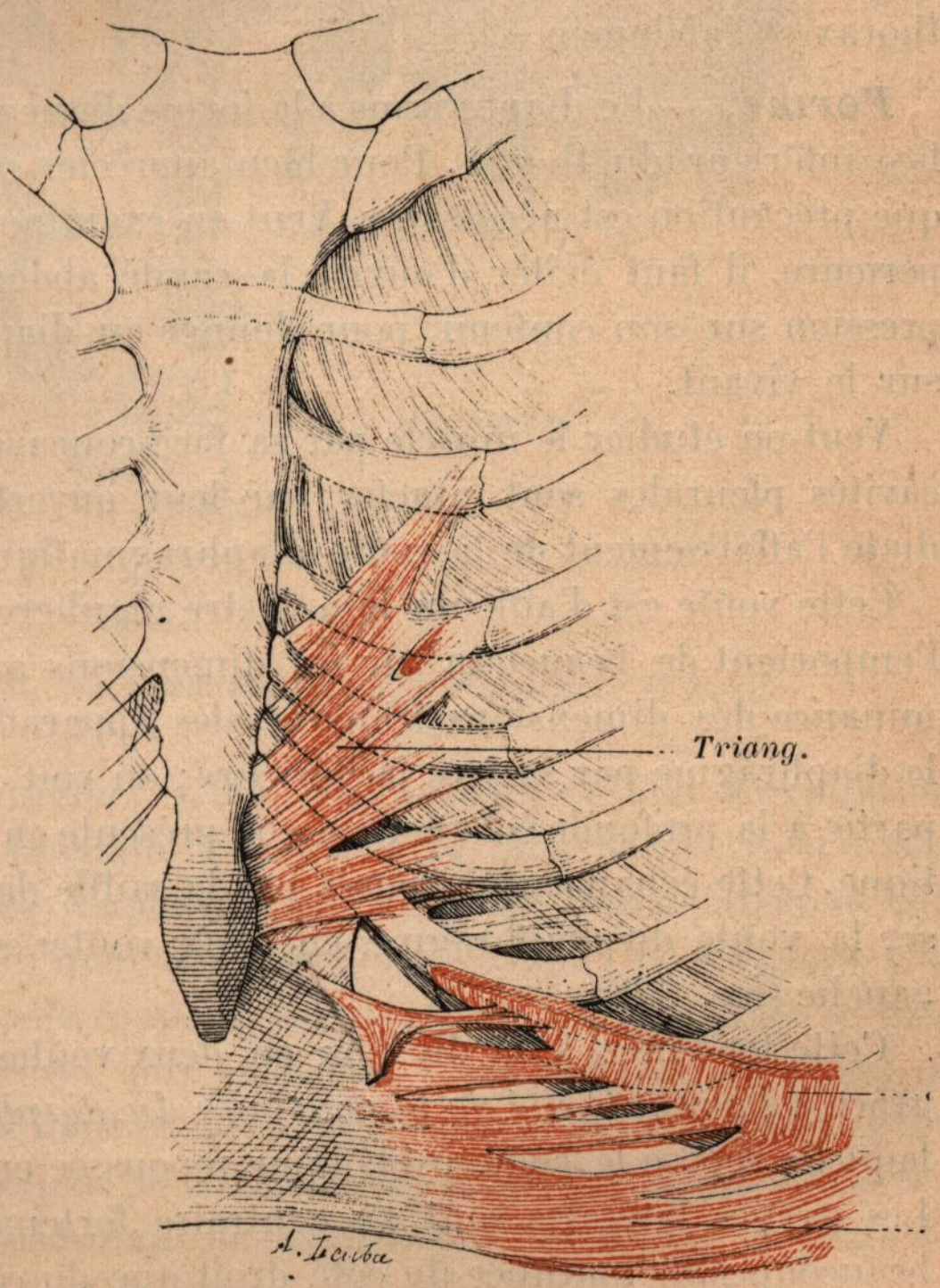

Fig. 326. — Triangulaire du sternum (d'après Henle).

Variations et anomalies. — Le triangulaire du sternum est l'un des muscles les plus variables de l'économie. Très souvent, presque toujours, il se continue avec le transverse dont il n'est qu'une dépendance thoracique. Quelques-unes de ses digitations peuvent s'arrêter sur les cartilages costaux sans atteindre le sternum. — Le triangulaire peut manquer, être très réduit, ou au contraire présenter des digitations supplémentaires. Il n'est pas rare de voir une de ses digitations allant à la première côte. Il peut s'arrêter au quatrième cartilage costal. — Il peut être constitué par deux faisceaux bien distincts dans toute leur étendue. Macalister a vu certains faisceaux de ce muscle s'isoler complètement.

MUSCLES SOUS-COSTAUX. — **M. subcostales.**

Situés entre la plèvre costale et les intercostaux internes, à 2 ou 3 cm. en dehors de l'articulation costo-vertébrale, les sous-costaux sont de minces languettes, charnues à leur partie moyenne, tendineuses à leurs deux extrémités, descendant obliquement, en bas et en dedans, de la face interne d'une côte à la deuxième côte sous-jacente.

Théoriquement ils devraient être au nombre de dix, le premier allant de la première côte à la troisième; le dixième, de la dixième côte à la douzième. Mais cette disposition est absolument exceptionnelle; le premier des sous-costaux fait presque toujours défaut et l'absence d'un certain nombre d'entre eux est fréquente.

Variations et anomalies. — Parfois les sous-costaux paraissent se continuer les uns avec les autres et constituent de longs corps charnus étendus de la troisième à la douzième côte (Macalister). — Testut a observé l'absence de tous les sous-costaux inférieurs.

DIAPHRAGME. — **M. diaphragma.**

Muscle plat et rayonné, le diaphragme constitue une cloison musculo-tendineuse qui divise la grande cavité du tronc en deux cavités secondaires, le thorax et l'abdomen.

Forme. — Le diaphragme à la forme d'une voûte implantée autour de l'orifice inférieur du thorax. Pour bien apprécier cette forme sur le cadavre, quelque précaution est nécessaire. Veut-on examiner le diaphragme par sa face supérieure, il faut éviter d'ouvrir la cavité abdominale et exercer une certaine pression sur son contenu, pour donner au diaphragme la forme qu'il possède sur le vivant.

Veut-on étudier le muscle par sa face concave, on ne le peut que si les deux cavités pleurales sont intactes, car leur ouverture a pour conséquence immédiate l'affaissement de la voûte diaphragmatique.

Cette voûte est d'ailleurs loin d'être régulière. Ses dimensions transversales l'emportent de beaucoup sur les dimensions antéro-postérieures. Cette prédominance des dimensions transversales apparaît très nette, lorsqu'on examine le diaphragme par sa face postérieure; on voit alors qu'elle est due en grande partie à la profonde échancrure que présente en arrière la coupole diaphragmatique. Cette échancrure, creusée par la saillie des corps vertébraux, tend à diviser la voûte du diaphragme en deux voûtes secondaires, l'une droite, l'autre gauche (fig. 328).

Cette tendance à la division en deux voûtes secondaires s'accentue encore grâce à *l'irrégularité de la courbure du diaphragme*. La partie centrale, sur laquelle repose le cœur est comme repoussée en bas par le poids de ce viscère. Les parties latérales sont au contraire fortement convexes et la convexité est beaucoup plus marquée du côté droit que du côté gauche (Voy. fig. 330).

La forme du diaphragme, telle que je viens de la décrire, est celle qu'affecte le muscle sur le cadavre, en expiration forcée. Sur le vivant cette forme est modifiée au cours des mouvements respiratoires. Pendant l'inspiration, les deux coupoles latérales disparaissent et se fusionnent en une voûte unique dont le point culminant répond à la partie moyenne du diaphragme. Si

l'on en croit les figures de Henke qui a soigneusement étudié les modifications de forme du diaphragme (Henke, *Top. anat.*, fig. 26 et 28), le muscle affecterait alors l'aspect d'un cône tronqué. Cette forme varie encore sous l'influence de différents facteurs : modification des pressions intra-abdominale ou thoracique, ordre physiologique ou pathologique, configuration du thorax... etc., etc.

De ces variations de forme résultent forcément quelques variations dans la

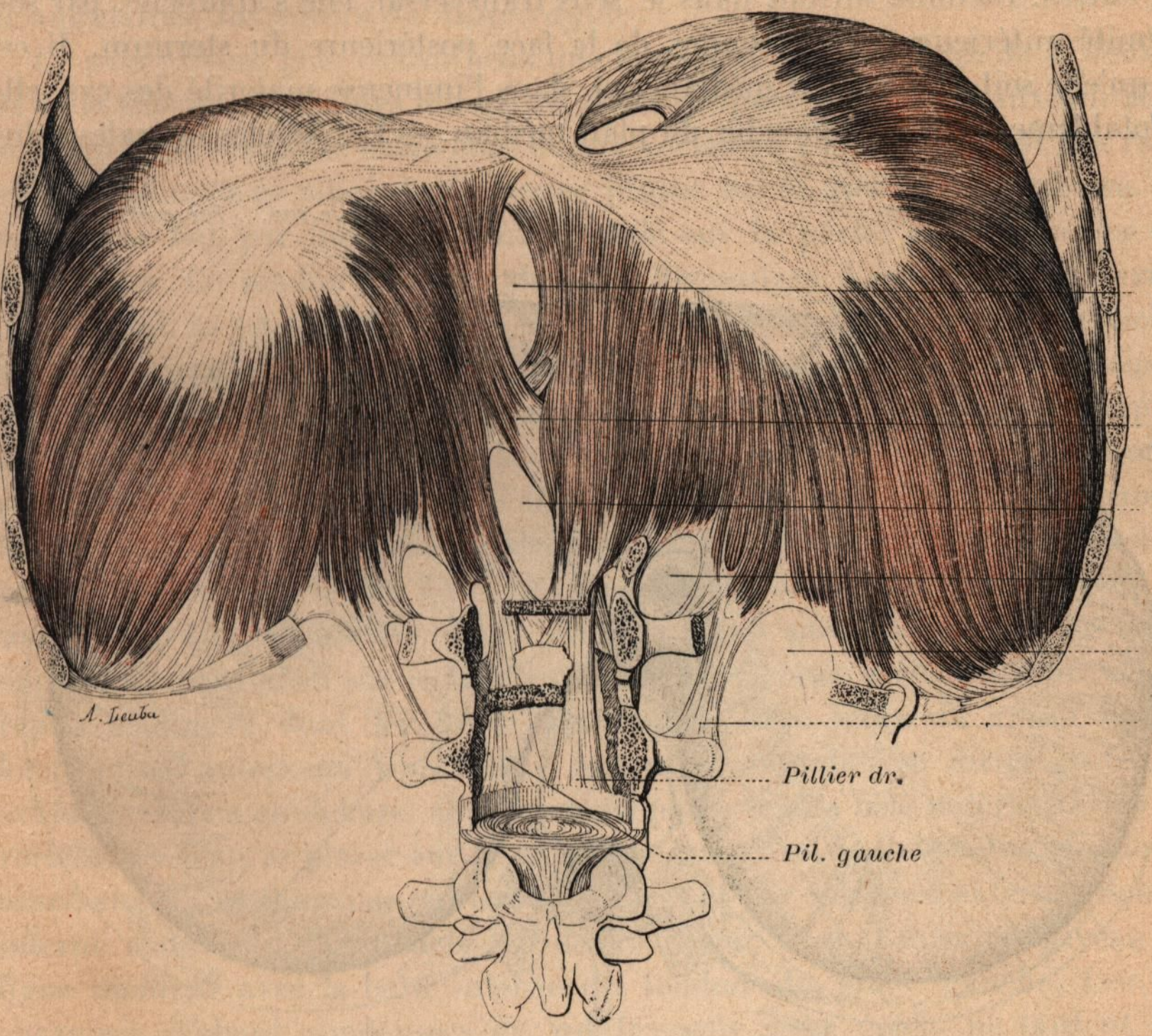

Fig. 327. — Le diaphragme, vue postérieure (d'après Bourgery et Jacob).

topographie générale du diaphragme. Chez un individu en état d'expiration forcée, une ligne horizontale, tangente à la partie la plus élevée, c'est-à-dire à la partie droite de la coupole diaphragmatique, passe immédiatement au-dessus de l'extrémité sternale du quatrième cartilage costal. Une tangente à la partie gauche de la même coupole coupe ce cartilage soit au niveau de sa partie moyenne, soit au niveau de son bord inférieur. Chez certains individus, le diaphragme peut remonter très haut et atteindre le niveau de la troisième côte.

Inversement, chez d'autres sujets, la courbure du diaphragme est beaucoup moins marquée, et son point culminant ne déborde pas l'extrémité sternale du cinquième intercostal.

Le diaphragme comprend deux parties, l'une *centrale*, *aponévrotique*, l'autre *périphérique*, *charnue*.

Centre phrénique. — La *partie centrale* (centre phrénique, centrum

tendinosum, aponeurosis diaphragmatis, speculum Helmontii) se présente sous l'aspect d'une nappe tendineuse, resplendissante et nacrée; elle affecte, suivant la comparaison classique depuis Winslow, la forme d'une feuille de trèfle dont le pédicule serait remplacé par la large échancrure qui embrasse les corps vertébraux. Les trois folioles de ce trèfle aponévrotique se distinguent en foliole antérieure, foliole droite et foliole gauche.

La foliole antérieure ou moyenne est ordinairement plus développée que les deux autres. Étendue surtout dans le sens transversal, elle s'approche, par son extrémité antérieure très arrondie, de la face postérieure du sternum. Il est rare qu'elle soit absolument médiane, et, dans l'immense majorité des cas, elle est notablement deviée à gauche du plan médian. — Les folioles latérales, plus

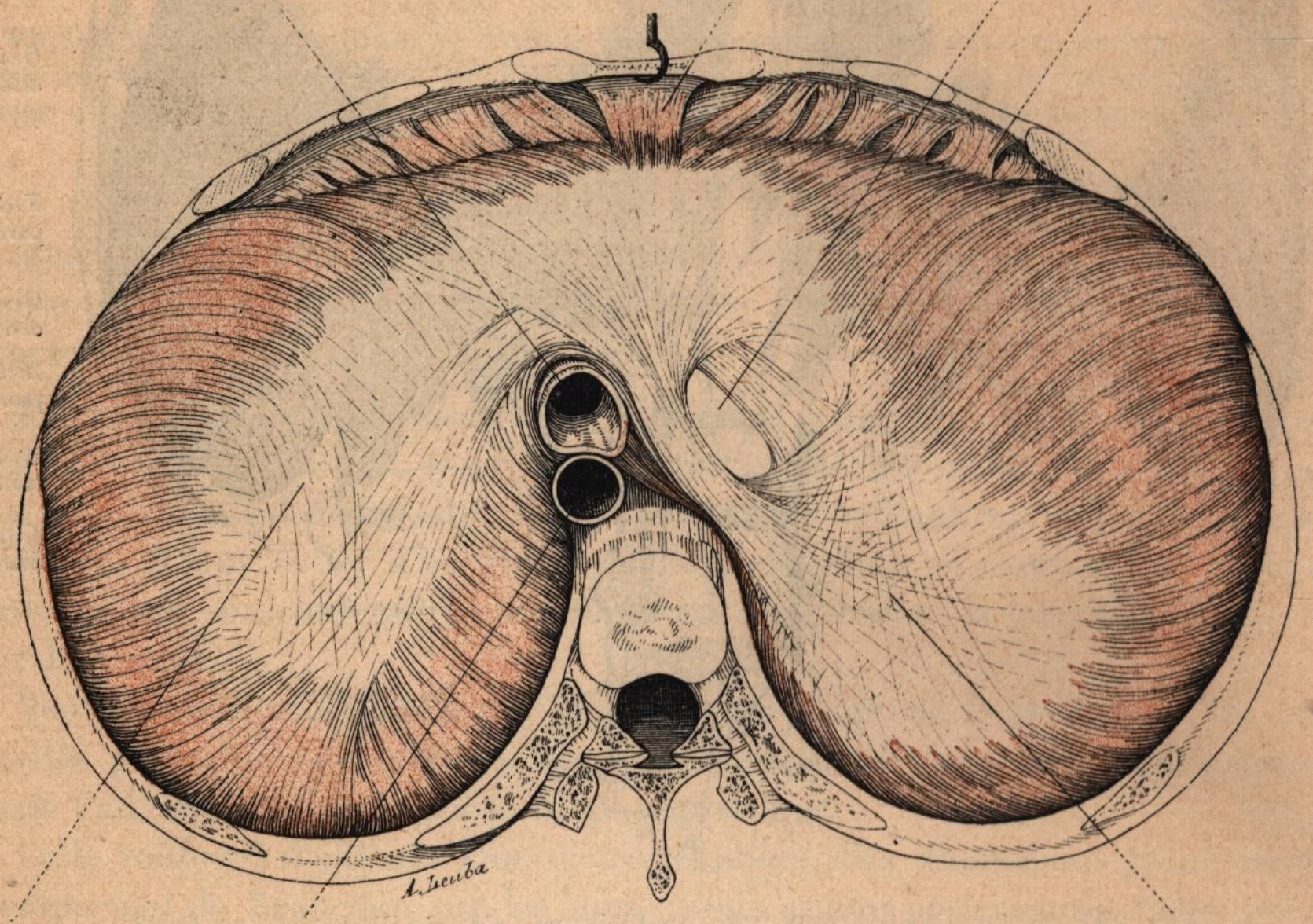

Fig. 328. — Centre phrénique.

allongées, le cèdent en surface à la foliole antérieure; elles sont réunies à la partie centrale du trèfle par une partie rétrécie qui leur forme une sorte de pédicule. Dans le plus grand nombre des cas, la foliole droite est plus étendue que la foliole gauche. Le trou de la veine cave est taillé en plein centre phrénique; nous le décrirons plus loin.

Portion charnue. — C'est sur la périphérie du centre aponévrotique que viennent se fixer les fibres charnues. Celles-ci se détachent de *tout le pourtour de l'orifice inférieur du thorax*. Les unes naissent de la colonne lombaire (*portion vertébrale*); — les autres *des six dernières côtes* (*portion costale*); — les autres enfin *de l'extrémité inférieure du sternum* (*portions ternale*). L'ensemble de ces origines décrit une courbe assez régulière, située dans un plan fortement oblique en arrière et en bas et dont le degré d'obliquité est donné

par la distance verticale qui sépare l'appendice xyphoïde de la troisième vertèbre lombaire (Voy. fig. 331).

Portion vertébrale. — Les fibres de la portion vertébrale se détachent : 1° *des corps des vertèbres lombaires*; 2° d'une *arcade aponévrotique* étendue du corps de la première ou de la deuxième lombaire à l'apophyse transverse de la première lombaire, arcade qui embrasse l'origine du psoas.

Les fibres qui naissent des corps vertébraux se groupent en deux faisceaux triangulaires, *les piliers du diaphragme*.

Le pilier droit, plus volumineux que le gauche, naît du corps de la deuxième et de la troisième vertèbres lombaires et des disques intervertébraux qui réunissent ces deux vertèbres entre elles et aux vertèbres voisines, il n'est pas rare de voir l'origine de ce pilier se prolonger jusque sur la quatrième lombaire. Cette origine se fait par un large tendon étalé sur la partie antérieure des corps vertébraux. Ce tendon présente dans sa disposition d'assez grandes variétés; en général, sa partie principale est formée par un large faisceau vertical venant du corps de la troisième lombaire. En dehors, ce faisceau principal est renforcé par un deuxième faisceau également vertical, mais beaucoup plus grêle, se détachant du corps de la deuxième lombaire. En dedans, il reçoit une série de fibres tendineuses qui l'abordent obliquement. Ces fibres, venues de la face antérieure des corps vertébraux, sont d'autant plus courtes et se rapprochent d'autant plus de l'horizontale que leur origine est plus élevée. Assez souvent on les voit s'entre-croiser sur la ligne médiane avec celles du côté opposé, formant ainsi sur la face antérieure des corps vertébraux un véritable raphé tendineux dont les fibres s'intriquent avec celles du grand ligament longitudinal antérieur. Ainsi formé, le tendon du pilier se dirige en haut, en avant et un peu en dehors, abandonnant peu à peu la face antérieure des corps vertébraux pour se placer sur leur face latérale droite. Ce tendon donne naissance aux fibres charnues par ses deux faces et par son bord externe. Son bord interne resté libre se recourbe en dedans, pour se continuer au niveau de la ligne médiane avec le bord interne du tendon du pilier gauche. Les fibres charnues, d'abord condensées en un faisceau assez épais, ne tardent pas à s'étaler et forment ainsi une lame aplatie, de forme triangulaire. Les moyennes montent directement en haut et en avant et viennent se fixer sur l'échancrure postérieure du centre phrénique, tout près de son sommet. Les fibres externes obliquent légèrement en dehors et viennent s'insérer sur le bord droit de l'échancrure. Les fibres internes se dirigent en dedans, franchissent la ligne médiane et vont se jeter dans le pilier gauche dont elles constituent la partie interne.

Le pilier gauche présente une disposition à peu près analogue, mais ses origines vertébrales sont toujours moins étendues. Le plus souvent, le tendon d'origine ne se fixe que sur la deuxième lombaire et les disques intervertébraux adjacents; lorsqu'il s'attache sur la troisième lombaire son insertion sur cette vertèbre est toujours beaucoup moins forte que celle du pilier droit; uni à ce dernier par son bord interne, il donne naissance à des fibres charnues dont les plus internes l'abandonnent pour gagner le pilier droit, tandis que les moyennes vont se fixer au sommet et les externes au bord gauche de l'échancrure postérieure.

[*POIRIER.*]

Comme on le voit, les deux piliers s'unissent : 1° par le bord interne de leur tendon d'origine ; 2° par les deux faisceaux anastomotiques qu'ils s'envoient réciproquement.

De l'union des deux piliers résulte une arche tendineuse élancée de forme régulière, qui limite avec la face antérieure des corps vertébraux un orifice livrant passage à l'aorte. — De même, l'entre-croisement des deux faisceaux

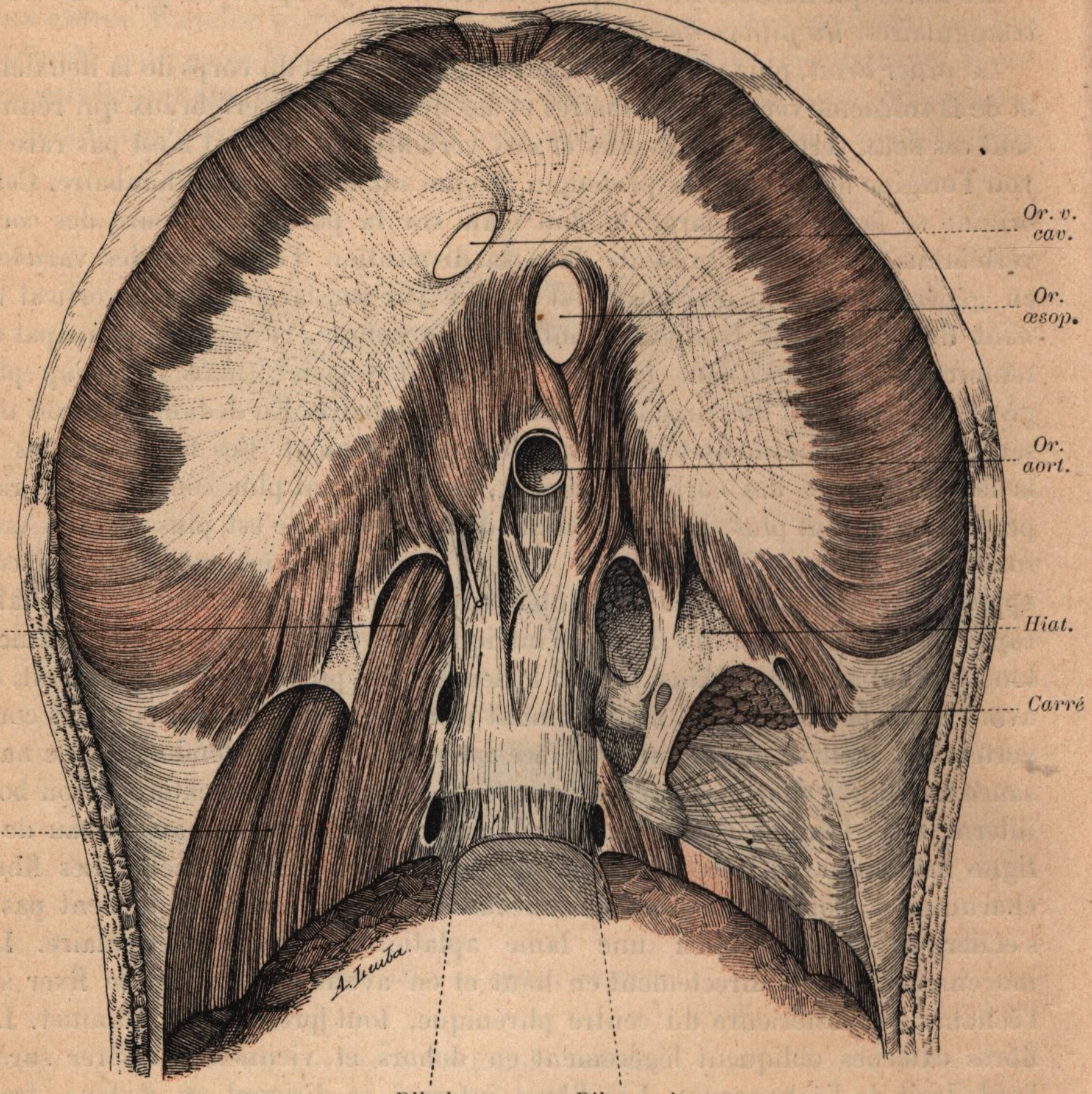

Fig. 329. — Insertions vertébrales : les piliers.

charnus détermine la formation d'un deuxième orifice, l'*orifice œsophagien*. — La disposition des deux faisceaux musculaires qui circonscrivent ce dernier présente les plus grandes variétés. Le plus souvent, comme l'avait bien remarqué Albinus, le faisceau émané du pilier gauche passe en avant de celui qui vient du pilier droit. Toutefois, dans quelques cas, c'est ce dernier qui est le plus antérieur ; pour quelques anatomistes et notamment pour Bichat, ce serait la disposition normale. Le faisceau émané du côté droit est remarquable par sa constance ; à ce point de vue, il contraste singulièrement avec celui venu du pilier gauche, dont l'absence est relativement fréquente.

Le corps charnu de chacun des deux piliers présente un ou deux interstices celluleux : l'un, interne, constant, livre passage au grand splanchnique; l'autre, externe, qui fait souvent défaut, est traversé par le cordon du sympathique. Lorsque ces interstices se prolongent inférieurement jusqu'à l'origine vertébrale du pilier, déterminant ainsi la division de son tendon, le pilier unique que nous avons décrit se trouve divisé en deux et même trois piliers secondaires. Dans tous les cas, les deux piliers externes sont beaucoup plus grêles que le pilier interne; leur tendon, déjeté latéralement, descend moins bas que le tendon de ce dernier.

Cette division de chaque pilier en trois piliers secondaires ne peut être regardée comme une disposition anatomique constante; dans un grand nombre de cas, en effet, le grand sympathique pénètre dans la cavité abdominale soit par le même orifice que le grand splanchnique, soit, plus souvent encore, entre le pilier et les fibres émanées de l'arcade du psoas. En revanche, le passage du grand splanchnique à travers les piliers étant constant, on peut considérer comme constante aussi la division de chaque pilier en deux piliers secondaires, l'un interne, l'autre externe. Le premier, pilier principal, est le plus volumineux, il répond au pilier interne de Theile, Luschka, etc. Le deuxième, plus grêle, forme un véritable *pilier accessoire* : c'est le pilier moyen de ces auteurs. — Il faut avouer d'ailleurs que, si dans quelques cas la séparation de chaque pilier en deux piliers est très facile, dans d'autres elle devient tout à fait artificielle.

Arcade du psoas. — L'*arcade* qui embrasse l'origine du psoas se détache du corps de la *deuxième vertèbre lombaire*; elle est souvent confondue, à ce niveau, avec les fibres externes du tendon des piliers. Elle décrit une courbe dont la concavité regarde en arrière et en bas, contourne le bord externe du psoas et vient s'attacher en arrière de ce muscle sur la face antérieure de l'*apophyse transverse de la première lombaire*, près de la base de cette apophyse. Dans quelques cas, c'est sur l'apophyse de la deuxième lombaire qu'elle va se terminer. Chez certains sujets, cette arcade ne prend d'ailleurs sur les apophyses transverses que des insertions très limitées et se continue alors en grande partie avec le ligament cintré du diaphragme que nous étudierons plus loin. Les fibres charnues qui naissent de cette arcade constituent un plan musculaire aplati, souvent continu, parfois divisé par plusieurs interstices celluleux plus ou moins développés en deux ou trois faisceaux secondaires. Ce plan répond *au pilier externe* des anatomistes allemands. Les fibres les plus internes sont toujours séparées du bord externe du pilier correspondant par un intervalle très net, à travers lequel le sympathique passe, ordinairement, dans la cavité abdominale. Toutes les fibres de ce plan viennent se fixer sur la partie postérieure des bords latéraux de l'échancrure du centre phrénique.

Portion costale. — Les fibres charnues de la portion costale se détachent *des six dernières côtes* et de *trois arcades aponévrotiques* réunissant la dixième, la onzième et la douzième côte et l'apophyse transverse de la première lombaire. Les fibres charnues qui s'attachent sur le septième arc costal forment une digitation aplatie, large de quatre travers de doigt environ, qui se fixe sur la face interne du cartilage costal au niveau de son tiers moyen.

Cette digitation est souvent divisée en trois ou quatre languettes qui s'entrecroisent avec des languettes identiques du transverse. — La digitation qui naît de la huitième côte se détache de la moitié externe de son cartilage. — Au niveau de la neuvième côte, les fibres charnues naissent à la fois de la portion osseuse et de la portion cartilagineuse de cet arc costal. — Les fibres venant des septième, huitième, neuvième côtes s'intriquent avec les fibres du transverse. Mais, à ce niveau, il n'y a jamais continuité de fibres entre les deux muscles, comme l'a bien montré Luschka, dans l'important mémoire qu'il a consacré à l'étude des insertions costales du diaphragme (Luschka, Ueber den Rippenursprung des Zwerchfelles, *Arch. de Müller*, 1857, p. 333).

Au niveau des dixième et onzième côtes, les fibres charnues s'insèrent sur la face interne de l'extrémité antérieure de ces os, immédiatement en arrière de leur extrémité cartilagineuse. L'origine sur la douzième côte est des plus variables. Tantôt elle se fait par un petit faisceau charnu très grêle; plus rarement, c'est une large digitation qui occupe toute la moitié externe de la côte. — La plupart des fibres qui s'attachent sur les trois dernières côtes se continuent avec les fibres du transverse. Cette continuité se fait par des fibres aponévrotiques intermédiaires aux deux muscles et adhérentes aux côtes par leur face externe; on peut cependant, avec quelques précautions, les séparer de ces dernières en conservant la continuité du diaphragme et du transverse.

Arcades aponévrotiques. — Les fibres qui naissent des trois arcades aponévrotiques postérieures forment ce que Luschka appelle la *portion intercostale du diaphragme*.

La première de ces arcades va du sommet de la dixième côte à celui de la onzième; la deuxième unit les extrémités de la onzième et de la douzième côtes; la troisième s'étend de l'extrémité de la douzième côte à la face antérieure et quelquefois au sommet de l'apophyse transverse de la première ou de la deuxième lombaire.

Cette dernière arcade (*ligament cintré du diaphragme de nos classiques*) est regardée par certains auteurs (et notamment par Tuffier et Lejars, *Archives de Physiologie*, janvier 1891) comme une simple dépendance de l'aponévrose postérieure du transverse. Nous avons toujours pu l'isoler dans nos dissections; et nous pensons que cette arcade, qui réunit les côtes, ou les apophyses transverses qui ont la valeur de côtes, doit être regardée comme un véritable ligament intercostal.

Quoi qu'il en soit, le nombre des fibres charnues qui naissent sur l'arcade du carré des lombes varie beaucoup suivant les sujets. Dans quelques cas elles forment un plan continu intermédiaire aux fibres insérées sur la douzième côte et à celles qui vont s'attacher sur l'arcade du psoas. D'autres fois, les plus externes de ces fibres font défaut; parfois même le faisceau du ligament cintré manque en totalité. Il existe alors, entre la portion costale du diaphragme et sa partie vertébrale, un espace absolument dépourvu de fibres musculaires, au niveau duquel le tissu cellulaire rétro-rénal communique avec le tissu cellulaire sous-pleural : c'est l'*hiatus costo-lombaire*.

Portion sternale. — Les fibres de la portion sternale naissent de la partie inférieure de la face postérieure du sternum, par de courtes fibres aponé-

vrotiques et vont se terminer sur la partie antérieure de la foliole médiane. Elles se groupent ordinairement de façon à former deux petits faisceaux charnus séparés sur la ligne médiane par un interstice celluleux. Parfois, cet interstice fait défaut et la portion sternale représente un plan charnu indivis. Ordinairement la portion sternale est séparée de la portion costale par un interstice assez large, la *fente de Larrey*. Cet interstice est souvent comblé en partie par un petit faisceau qui se détache de la face postérieure de l'aponévrose antérieure du muscle transverse. Souvent d'après Theile, ce petit faisceau n'atteindrait pas le centre phrénique et se fixerait sur le péritoine.

Architecture. — Le diaphragme peut être considéré comme formé par la réunion d'une série de muscles digastriques dont le centre phrénique représenterait le tendon intermédiaire. En fait, l'étude de l'architecture de la portion centrale montre que le centre est essentiellement constitué par des fibres tendineuses se continuant par leurs deux extrémités avec des fibres charnues.

Dans les folioles latérales, ces fibres tendineuses forment une nappe continue dirigée obliquement en avant et en dehors. Dans la foliole antérieure, elles paraissent beaucoup moins nombreuses et cheminent dans le sens antéro-postérieur. Ces fibres, que l'on pourrait appeler fibres fondamentales, sont maintenues par des fibres qui les coupent obliquement et qui paraissent constituer un véritable *système d'association*.

Ces fibres d'association dont la continuité avec les fibres charnues est encore plus malaisée à démontrer que pour les fibres précédentes, se groupent de façon à donner naissance à deux bandelettes de direction générale transversale. Ces bandelettes, vues depuis longtemps par Santorini, ont été bien décrites par Theile et surtout par Bourgery. La bandelette supérieure (bandelette antéro-postérieure de Bourgery) chemine sur la face convexe *du centre phrénique*. Elle naît comme le montre la figure 309 de toute l'étendue de la foliole droite, se dirige en avant, passe en arrière de l'orifice de la veine cave, et vient s'épanouir sur la foliole antérieure. — La bandelette inférieure (bandelette demi-circulaire postérieure de Bourgery) doit être étudiée sur la face concave du diaphragme (Voy. fig. 329). Elle apparaît sur la face inférieure de la foliole droite, se dirige en avant et en dedans, et forme la partie antérieure de l'orifice de la veine cave. Au delà, elle se recourbe en arrière et vient s'épanouir dans la foliole gauche. Au niveau du point où elle prend part à la constitution de l'orifice quadrilatère et près de sa terminaison, elle est à la fois visible sur les deux faces du centre phrénique. — Ces deux longues bandelettes ne constituent pas à elles seules tout le système d'association; mais les autres fibres qui remplissent ce même rôle sont encore mal connues. D'ailleurs il paraît exister dans l'architecture du centre phrénique d'assez grandes variations individuelles.

Orifices. — Le diaphragme, comme nous l'avons déjà vu au cours de notre description, présente trois grands orifices, livrant passage à la veine cave, à l'aorte et à l'œsophage.

L'orifice de la veine cave (foramen venæ cavæ, f. dextrum, f. quadrilaterum), le plus grand des trois, présente, un diamètre de 3 centimètres à 3 centimètres et demi environ. Placé en plein centre phrénique à l'union de la fo-

liole médiane et de la foliole droite, il est distant d'environ 2 cm. du plan médian. Répondant pendant l'expiration au bord supérieur du corps de la neuvième dorsale, il s'abaisse d'un centimètre environ pendant les grandes inspirations (Luschka).

Pour la plupart des auteurs, il aurait la forme d'un quadrilatère limité par quatre bandelettes se coupant perpendiculairement et dont les angles seraient émoussés par des bandelettes obliques. Theile et Bourgery lui donnent avec plus de raison une forme ellipsoïde. Reportez-vous à la fig. 329, vous voyez que le tiers antérieur de cet orifice est formé par la bandelette semi-circulaire inférieure, ses deux tiers postérieurs par la bandelette semi-circulaire supérieure. Au point de croisement des deux bandelettes, il existe deux commissures; mais étant donné que les fibres de la bandelette semi-circulaire supérieure s'enroulent autour de l'orifice, les commissures de celui-ci sont à peine marquées. — La veine cave inférieure remplit totalement l'orifice qui lui livre passage. Elle est unie à ses bords par un tissu fibreux très serré qui lui interdit tout déplacement. Inutile d'ajouter qu'en raison de sa structure exclusivement aponévrotique, l'orifice ne saurait exercer aucune action sur le calibre de la veine.

L'*orifice aortique* (hiatus aorticus, foramen sinistrum, inferius), est limité en avant et sur les côtés par l'arcade aponévrotique qui unit le bord interne des deux piliers, et en arrière, par la deuxième vertèbre lombaire. Il n'est pas exactement médian, mais le plus souvent dévié à gauche. De forme ovalaire, il est allongé de haut en bas et d'avant en arrière.

Son grand diamètre mesure 4 à 5 cm.; son petit diamètre 1 cm. 1/2 environ. Il livre passage à l'aorte et au canal thoracique, En avant, l'aorte adhère assez intimement au pourtour de l'orifice: en arrière et sur les côtés, elle ne lui est unie que par un tissu cellulaire assez lâche.

L'*orifice œsophagien* (hiatus œsophageus, foramen sinistrum superius, foramen œsophageum) est situé en avant du précédent; comme lui, il est ordinairement placé un peu à gauche du plan médian. De forme elliptique, il a environ 3 cm. de long sur 1 cm. de large. Son contour, entièrement musculaire, est formé latéralement par les bords internes des deux faisceaux anastomotiques, en bas, par l'entre-croisement de ces faisceaux, en haut par l'entrecroisement partiel que subissent leurs fibres internes avant de s'insérer sur le centre phénique. Lorsque cet entre-croisement supérieur ne se fait pas, l'orifice présente en haut et en avant une portion tendineuse formée par le sommet de l'échancrure postérieure du centre phrénique. Cet orifice livre passage à l'œsophage et aux deux pneumogastriques. L'œsophage est uni au contour de l'orifice par un tissu conjonctif très dense. De plus, on voit presque toujours se détacher de l'anneau œsophagien des fibres signalées depuis longtemps par Haller et bien décrites par Rouget, fibres qui se dirigent sur l'œsophage et « s'y terminent en décrivant le plus souvent des anses qui s'entre-croisent avec celles du côté opposé ». (Rouget, Le diaphragme chez les mammifères, *Bull. Soc. de Biologie*, t. III, 1851, p. 165).

Le diaphragme est encore traversé par quelques organes de moindre importance que les précédents; ces organes se glissent dans les interstices qui existent entre les faisceaux musculaires des piliers. — La *grande azygos* passe ordinairement à travers l'origine du pilier droit, entre la partie principale de ce

pilier et sa portion interne, ou pilier accessoire (pilier moyen de Luschka). Quelquefois elle passe par l'orifice aortique. — La *petite azygos* passe de même entre le pilier gauche principal et son pilier accessoire. — C'est par ces mêmes interstices mais sur un plan plus élevé que les *grands splanchniques* pénètrent dans la cavité abdominale. — Le trajet des *petits splanchniques* est plus irrégulier. Tantôt ils passent par le même orifice que les grands splanch-

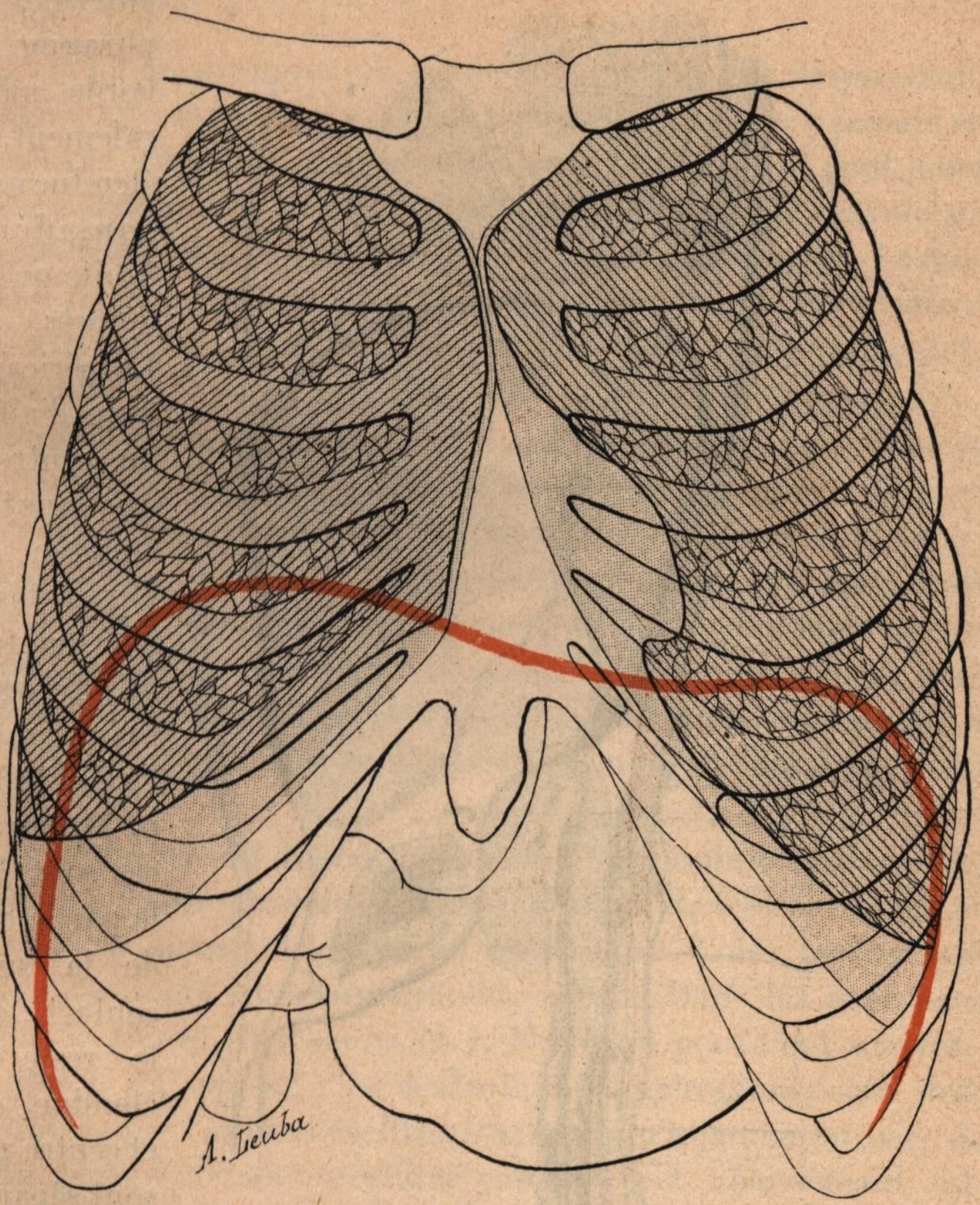

Fig. 330. — Rapports du diaphragme, d'après un schéma des Quinze Leçons d'anatomie pratique.

niques ; tantôt ils pénètrent dans la cavité abdominale par l'orifice aortique. — Le *grand sympathique* s'insinue ordinairement entre les piliers et les fibres nées de l'arcade du psoas.

Rapports. — Lorsqu'on examine *la face supérieure* ou convexe du diaphragme pendant l'expiration, on voit que cette face présente deux parties bien distinctes : l'une, périphérique, verticale, appliquée contre la paroi thoracique; l'autre centrale, horizontale, formant le plancher de la cage thoracique. — L'étendue de la première portion, minima en avant, augmente graduellement d'avant en arrière et atteint au-devant de la colonne vertébrale une hauteur considérable, comme le montre la fig. 331 qui représente une coupe sagittale du diaphragme. Cette portion verticale, forme avec la paroi thoracique un

sillon à peine marqué en avant, très profond en arrière, le *sillon costo-diaphragmatique*. Dans ce sillon s'insinuent le cul-de-sac pleural et, pendant l'inspiration, le bord inférieur du poumon.

La portion horizontale de la face supérieure du diaphragme répond latéralement aux plèvres et à la face inférieure des poumons; à sa partie moyenne, elle répond à la base du sac fibreux du péricarde. Celui-ci couvre toute la foliole antérieure du diaphragme ; il la déborde même latéralement, sur une étendue un peu plus considérable à droite qu'à gauche, d'après Luschka. Le péricarde n'adhère d'ailleurs pas au centre phrénique dans toute cette étendue : comme l'avait bien vu depuis longtemps Portal (*Cours d'anatomie médicale*, Paris, 1803, t. III, p. 5), ces adhérences sont limitées à la partie antérieure de la surface de contact ; dans tout le reste de leur étendue, péricarde et centre phrénique sont séparés l'un de l'autre par du tissu cellulaire souvent chargé de graisse.

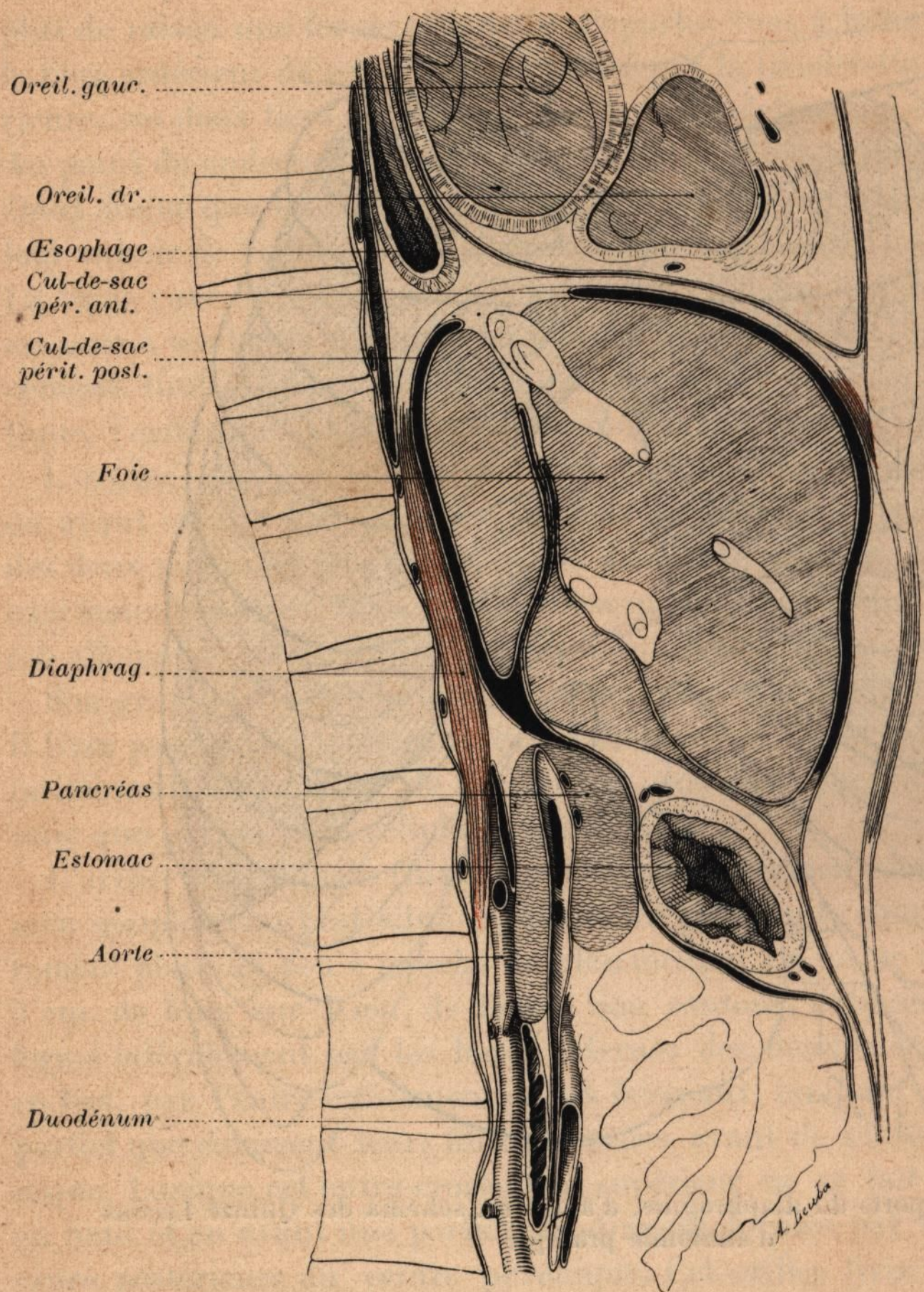

Fig. 331. — Rapports du diaphragme. Coupe sagittale médiane, d'après Braune.

La face inférieure du diaphragme est recouverte, comme la supérieure, par une aponévrose mince, mais résistante, intimement unie aux fibres charnues. Elle est tapissée par le péritoine qui la recouvre entièrement, sauf au niveau du bord postérieur du foie. Elle donne attache au ligament suspenseur et aux ligaments gastro- et spléno-diaphragmatiques, ainsi qu'aux replis phrénico-coliques. Par l'intermédiaire du péritoine, le diaphragme répond à droite à la face supérieure du foie, à gauche à la grosse tubérosité de l'estomac et à la face externe de la rate. Les reins et les capsules surrénales sont immédiatement appliqués sur les fibres naissant du ligament cintré.

Les piliers présentent des rapports spéciaux. Leur face postérieure s'applique sur la colonne vertébrale. Leur face antérieure répond à la face postérieure de l'estomac dont elle est séparée par l'arrière-cavité des épiploons, aux vaisseaux spléniques, au pancréas et à la troisième portion du duodénum qui croise l'origine des piliers sur la colonne vertébrale. Elle entre encore en rapport avec l'origine des vaisseaux rénaux et spermatiques ou utéro-ovariens et avec les ganglions semi-lunaires,

Action. — Le diaphragme est avant tout un muscle inspirateur. Ce rôle du diaphragme est connu depuis la plus haute antiquité et n'a jamais été sérieusement contesté; en revanche, le mécanisme par lequel il peut jouer ce rôle d'inspirateur a donné lieu à de nombreuses discussions. Je renvoie pour l'historique de ces discussions au mémoire de Beau et de Maissiat (*Arch. gén. de méd.*, 4e série, I) et à Duchenne de Boulogne (*loc. cit.*, p. 612 et suiv.). Je me contenterai d'exposer ici le mécanisme de l'action du diaphragme tel qu'il est admis aujourd'hui.

Le diaphragme augmente la capacité de la cage thoracique : 1° en modifiant sa propre courbure ; 2° en s'abaissant ; 3° en élevant les côtes.

Lorsque le diaphragme se contracte, ses fibres charnues tendent à prendre une direction rectiligne et à perdre leur forme cintrée. Cette modification dans la courbure des fibres charnues, peu marquée pour les fibres sternales, déjà plus nette pour les fibres vertébrales, est surtout prononcée pour les fibres de la portion costale. Il est facile de comprendre, sans qu'il soit besoin d'insister davantage, qu'elle a pour résultat d'augmenter le diamètre vertical du thorax.

Cette augmentation du diamètre vertical se produit également grâce à l'abaissement du centre phrénique. Cet abaissement, très faible en avant, est surtout marqué au niveau de la partie postérieure et des parties latérales de ce centre. Il s'accomplit avec une grande énergie. Dans les expériences qu'ils ont faites sur le cheval, Duchenne et Leblanc ne pouvaient arriver, malgré tous leurs efforts, à s'opposer à la descente du diaphragme ; cette descente est d'ailleurs limitée. Sur l'animal éventré, Duchenne n'a jamais pu faire descendre le muscle au-dessous de ses insertions costales ; cet abaissement est encore moins considérable lorsque la cavité abdominale n'a pas été ouverte. Nous sommes loin, comme on le voit, de l'opinion de Fontana et de Haller qui pensaient que dans les grandes inspirations, le diaphragme se renversait complètement et devenait convexe du côté de l'abdomen.

En élevant les six dernières côtes, le diaphragme allonge les diamètres transverse et antéro-postérieur du thorax. Le mécanisme de cet allongement est des plus simples. Comme l'a bien montré Sappey, toute côte qui s'élève se porte en dehors, agrandissant ainsi le diamètre transverse du thorax ; mais elle ne peut se porter en dehors sans repousser le sternum en avant, c'est-à-dire sans agrandir en même temps le diamètre antéro-postérieur de la cage thoracique. Cette action élévatrice ne saurait être contestée. Les expériences de Galien avaient déjà établi son existence ; celles de Magendie, de Beau et Maissiat, de Duchenne, ne laissent place au moindre doute et on a peine à comprendre les objections de Debrou, de Béclard, etc.

[*POIRIER.*]

Mais si la réalité du mouvement d'élévation est indéniable, le mécanisme de cette élévation est plus difficile à établir. D'après Beau et Maissiat, le point d'appui nécessaire aux fibres charnues pour élever les côtes leur serait fourni par les connexions du centre phrénique et du péricarde qui représenterait pour le diaphragme un véritable tendon creux. — Duchenne, reprenant une opinion déjà soutenue par Magendie, a vivement combattu l'opinion de Beau et Maissiat. Pour cet auteur, le péricarde n'offre point au diaphragme un point d'appui suffisant pour lui permettre d'élever les côtes. En réalité, ce point d'appui lui est fourni par les viscères abdominaux. En effet, en faisant contracter le diaphragme chez des animaux préalablement éventrés, Duchenne a constaté de la façon la plus nette que les côtes étaient fortement attirées en dedans au lieu d'être portées en haut. Ce même observateur a pu également démontrer que le point d'appui fourni par les viscères abdominaux ne pourrait favoriser le mouvement d'expansion des côtes diaphragmatiques, s'il ne se faisait sur la surface large et convexe de ces viscères. C'est en effet en vain que, sur des animaux éventrés, Duchenne a essayé de suppléer par des pressions directes à l'absence des viscères abdominaux.

Grâce à son rôle d'inspirateur, le diaphragme intervient dans l'accomplissement de certains cas normaux ou anormaux, comme le rire, le bâillement, le sanglot, le hoquet, etc. ; il se contracte violemment pendant l'effort. En refoulant en bas les viscères abdominaux, il intervient dans la défécation, la miction forcée, le vomissement. Son rôle dans le vomissement est peut-être plus important que celui de la tunique musculaire de l'estomac, comme semble le montrer l'expérience classique de Magendie.

La contraction du diaphragme agit sur l'orifice œsophagien, dont il diminue le calibre. D'après Bérard, cette compression de l'œsophage empêcherait le reflux du contenu stomacal comprimé par le diaphragme pendant chaque inspiration. — Quant aux orifices de l'aorte et de la veine cave, étant donnée leur constitution anatomique, ils ne sauraient être influencés par la contraction du diaphragme.

Innervation. — Le diaphragme est innervé : 1°) par les deux nerfs *phréniques*; 2°) par les *rameaux diaphragmatiques des six derniers nerfs intercostaux*; 3°) par les *rameaux diaphragmatiques du grand sympathique*. Les rameaux des intercostaux se distribuent à un territoire peu étendu, limité à la zone margino-costale; les phréniques innervent la plus grande partie du muscle. Pansini (*Il progresso medico*, 1888) a vu les nerfs intercostaux et phréniques s'anastomoser et former un plexus très compliqué, aux points nodaux des mailles duquel il a décrit de nombreux renflements ganglionnaires. Cavalié (Thèse de Toulouse, 1898) admet au contraire, chez l'homme du moins, une certaine indépendance entre les deux territoires intercostaux et phréniques du diaphragme. Les rameaux sympathiques gagnent le muscle soit isolément, soit en suivant les branches diaphragmatiques des artères intercostales, soit avec les phréniques; ils sillonnent les deux territoires précédents et s'anastomosent avec les branches des phréniques.

Vaisseaux sanguins et lymphatiques. — La mammaire interne fournit la diaphragmatique supérieure qui rejoint le phrénique et descend avec lui jusqu'au diaphragme à la face supérieure duquel elle se distribue. Elle se divise là en deux branches : l'une, externe, musculo-phrénique, qui fournit quelques ramuscules au diaphragme, l'autre, interne, qui sort du thorax entre les faisceaux sternaux et costaux du muscle pour aller s'anastomoser dans la gaine des droits avec l'épigastrique. — De l'aorte abdominale, juste sous le diaphragme, naissent soit isolément, soit par un tronc commun, les deux diaphragmatiques inférieures qui cheminent à la face inférieure du diaphragme et se divisent en deux branches : la branche interne se dirige en avant, s'anastomose avec son homonyme du côté opposé, formant avec elle une arcade à concavité antérieure. La branche externe se dirige

en dehors pour s'anastomoser avec l'intercostale aortique et la mammaire interne. — De la face antérieure de l'aorte descendante naissent encore des artères médiastines postérieures qui vont se perdre sur les piliers du diaphragme (diaphragmatiques postéro-inférieures).

Lymphatiques. — Ils naissent au niveau des deux parties charnues et aponévrotiques du muscle. Très grêles, suivant Sappey, au niveau du centre phrénique, ils atteignent rapidement un volume considérable dans les parties charnues; ils se jettent dans six troncs collecteurs : deux antérieurs, quatre postérieurs. Les troncs antérieurs, droit et gauche, convergent vers les deux ou trois ganglions situés au niveau de la base du péricarde; de là, ils gagnent les ganglions mammaires internes. Les troncs postérieurs traversent l'orifice aortique pour aller se jeter dans les ganglions sus-pancréatiques.

Sur la face convexe du diaphragme, au niveau du centre phrénique, se trouvent les puits lymphatiques de Ranvier par l'intermédiaire desquels communiqueraient les lymphatiques sous-péritonéaux et sous-pleuraux (Recklinghausen, Ludwig, Schweigger-Seidel, Tourneux, Hermann, Bizzozero).

Variations et anomalies. — L'absence du diaphragme, normale chez les animaux les plus inférieurs de la série, n'a été que fort rarement observée chez l'homme; encore était-ce sur des sujets présentant de nombreux vices de développement. Il est relativement plus fréquent de rencontrer l'absence congénitale de la partie postérieure de l'une ou l'autre des moitiés du diaphragme. — Beaunis et Bouchard, Huber signalent la présence de faisceaux charnus dans le centre phrénique (le diaphragme du marsouin est charnu dans toute son étendue). — Cruveilhier a vu le diaphragme s'insérer à la sixième côte; il a observé l'absence de son insertion à la douzième. — Le pilier gauche s'insère tantôt à une, deux ou trois vertèbres; le pilier droit à une, deux, trois et même quatre vertèbres. — Quelques faisceaux de ce dernier peuvent aller se perdre dans le psoas du côté correspondant (Macalister). — Parfois, quelques fibres du diaphragme s'épanouissent sur l'aponévrose d'enveloppe du psoas par l'intermédiaire de laquelle elles vont s'insérer à l'arcade crurale et à l'os iliaque. — Thompson a vu quelques faisceaux de la portion costale de ce muscle se terminer sur la crête iliaque. — Assez fréquemment, quelques fibres du diaphragme se continuent directement avec les fibres du transverse (Santorini). — Or, chez les cétacés, le diaphragme se continue tout entier avec les muscles de l'abdomen et particulièrement le transverse (Cuvier). — Très rarement, les fibres du diaphragme se continuent avec celles du carré des lombes (Bonamy). — Beaunis et Bouchard ont vu une fois des fibres musculaires à la place de l'arcade fibreuse du carré des lombes. — Rouget a pu suivre des fibres qui, émanées du diaphragme au voisinage de l'orifice œsophagien, allaient se perdre sur la face antérieure de l'estomac. Suivant Rouget, ce faisceau de fibres gastro-diaphragmatiques, inconstant chez l'homme, se rencontre normalement chez le lapin. — De la moitié gauche du centre phrénique, naît parfois un faisceau musculaire qui inférieurement se bifurque en deux languettes dont l'une va se perdre dans le péritoine, dont l'autre s'arrête à la face inférieure du foie, se fixant sur la capsule de Glisson. Ce petit faisceau musculaire, décrit par Knox sous le nom de muscle hépatico-diaphragmatique, observé une fois par Macalister, signalé par Huschke, a été retrouvé et décrit chez les oiseaux par Rouget. — Rouget a vu et décrit sous le nom de *faisceaux péritonéo-diaphragmatiques* des fibres de développement variable, mais constantes suivant lui, qui, parties du pilier droit, se terminent dans le mésentère en cheminant soit au-dessous de la splénique, soit au niveau de la mésentérique supérieure. Quelques faisceaux du diaphragme vont parfois se perdre sur les faces antérieure, postérieure et latérales de l'aorte.

Ex meis libris
Pro memoria
G. [illegible]
1903.

TRAITÉ
D'ANATOMIE HUMAINE

II

DEUXIÈME FASCICULE

ETAT DE LA PUBLICATION

DU

TRAITÉ D'ANATOMIE HUMAINE

au 15 Janvier 1902

TOME I. — **Introduction. — Notions d'Embryologie. — Ostéologie. — Arthrologie.** *Deuxième édition.* 1 fort volume grand in-8, avec 807 figures noires et en couleurs . . . . **20** fr.

TOME II. — 1er fascicule : **Myologie**. *Deuxième édition.* 1 volume grand in-8, avec 331 figures . . . . **12** fr.

2e fascicule : **Angéiologie** (Cœur et artères). Histologie. *Deuxième édition.* 1 volume grand in-8, avec 145 figures. **8** fr.

3e fascicule : **Angéiologie** (Capillaires. Veines.) 1 volume grand in-8, avec 75 figures. . . . . **6** fr.

4e fascicule : **Les Lymphatiques** . . . . (sous presse).

TOME III. — 1er fascicule : **Système nerveux**. Développement. Histologie. Méninges. Moelle. Encéphale. *Deuxième édition.* 1 volume grand in-8, avec 265 figures. . . . . **10** fr.

2e fascicule : **Système nerveux**. Encéphale. *Deuxième édition.* 1 volume grand in-8, avec 131 figures. . . . **10** fr.

3e fascicule : **Système nerveux** Les nerfs. Nerfs crâniens. Nerfs rachidiens. 1 volume grand in-8, avec 205 figures . . . . **12** fr.

TOME IV. — 1er fascicule : **Tube digestif**. Développement. Bouche. Pharynx. Œsophage. Estomac. Intestins. *Deuxième édition.* 1 volume grand in-8, avec 201 figures . . . . **12** fr.

2e fascicule : **Appareil respiratoire**. Larynx. Trachée. Poumons. Plèvre. Thyroïde. Thymus. Un volume grand in-8, avec 121 figures . . . . **6** fr.

3e fascicule : **Annexes du Tube digestif**. Dents. Glandes salivaires. Foie. Voies biliaires. Pancréas. Rate. **Péritoine**. 1 volume grand in-8, avec 361 figures. **16** fr.

TOME V. — 1er fascicule : **Organes génito-urinaires**. Reins. Uretère. Vessie. Urètre. Prostate. Verge. Périnée. Appareil génital de l'homme. Appareil génital de la femme. 1 volume grand in-8, avec 431 figures. . . . . **20** fr.

2e fascicule : **Les Organes des sens**. . . . . (sous presse).

45934. — Imprimerie LAHURE, rue de Fleurus, 9, à Paris.

TRAITÉ
D'ANATOMIE HUMAINE

PUBLIÉ PAR

P. POIRIER
Professeur agrégé à la Faculté de Médecine
de Paris
Chirurgien des Hôpitaux

ET

A. CHARPY
Professeur d'anatomie
à la Faculté de Médecine
de Toulouse

AVEC LA COLLABORATION DE

O. AMOËDO — A. BRANCA — CANNIEU — B. CUNÉO — PAUL DELBET
P. FREDET — GLANTENAY — A. GOSSET — P. JACQUES
TH. JONNESCO — E. LAGUESSE — L. MANOUVRIER
A. NICOLAS — P. NOBÉCOURT — O. PASTEAU — M. PICOU
A. PRENANT — H. RIEFFEL — CH. SIMON — A. SOULIÉ

TOME DEUXIÈME

DEUXIÈME FASCICULE

ANGÉIOLOGIE (Cœur et Artères) : P. POIRIER

Histologie : P. JACQUES. — **Péricarde** : A. SOULIÉ — **Endocarde** : P. JACQUES

DEUXIÈME ÉDITION, ENTIÈREMENT REFONDUE
AVEC 150 FIGURES EN NOIR ET EN COULEURS

PARIS
MASSON ET Cie, ÉDITEURS
LIBRAIRES DE L'ACADÉMIE DE MÉDECINE
120, BOULEVARD SAINT-GERMAIN

—

1902

Tous droits réservés.

ANGÉIOLOGIE

CŒUR ET ARTÈRES

par Paul POIRIER

L'angéiologie (de ἀγγεῖον, vaisseau, et λόγος, discours), est cette partie de l'anatomie qui étudie le *système vasculaire*.

Par système vasculaire, on entend l'ensemble des canaux, de calibres divers et de fonctions différentes, dans lesquels circulent les liquides nourriciers, sang et lymphe.

On sait que, dans les organismes tout à fait inférieurs (êtres monocellulaires), la circulation se fait dans les vacuoles intraprotoplasmiques de l'unique cellule qui constitue l'animal. Chez un grand nombre d'invertébrés, elle se fait dans les lacunes intercellulaires. — Chez tous les vertébrés, les liquides nourriciers circulent dans un système de canaux qui portent le nom de vaisseaux. Ces vaisseaux sont de deux ordres : les uns contiennent du sang, ce sont les *vaisseaux sanguins*; les autres de la lymphe, ce sont les *vaisseaux lymphatiques*.

Chez les vertébrés inférieurs, le système des vaisseaux sanguins présente sa plus grande simplicité : on peut le considérer, très schématiquement, comme formé par un tube annulaire constituant un circuit absolument fermé ; une partie de ce tube se différencie par des propriétés contractiles : c'est le *cœur*, qui, par un système de valvules, met en mouvement le sang dans un sens déterminé, toujours le même. De plus, en deux points donnés de ce circuit, sont intercalés deux systèmes de vaisseaux extrêmement déliés, qui constituent les *vaisseaux capillaires*. Au niveau de l'un de ces systèmes capillaires, le sang abandonne aux organes les éléments de leur nutrition et se charge en même temps des produits de leur combustion. Au niveau de l'autre de ces systèmes, le sang se met en rapport avec le milieu extérieur, eau ou air, dans lequel il rejette les déchets des combustions organiques et auquel il emprunte l'oxygène, élément indispensable à ces derniers. Par suite des modifications chimiques qu'il éprouve pendant son passage dans les capillaires, le sang varie dans sa composition et dans son aspect. Après qu'il s'est oxygéné au contact de l'air, il prend une teinte ruti-

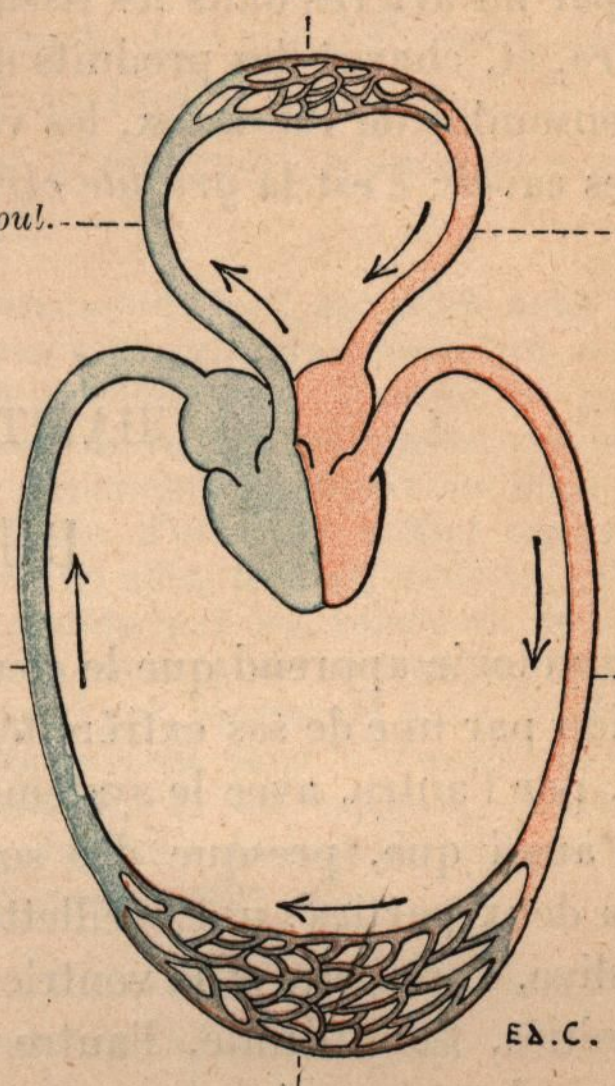

Fig. 332. — Schéma des deux circulations.

lante : c'est le *sang rouge* ou *artériel;* lorsqu'il a reçu les déchets des combustions organiques, il prend une couleur noirâtre : c'est le *sang veineux*.

Chez les vertébrés supérieurs, la disposition générale du système circulatoire reste identique ; mais, grâce à d'importantes modifications qui se produisent graduellement dans la série, le circuit circulatoire primitif se dédouble en deux circuits secondaires, à chacun desquels appartient l'un des systèmes capillaires indiqués. En même temps, l'organe central d'impulsion, le cœur, primitivement unique, s'est divisé en deux moitiés : une moitié gauche, *cœur gauche*, renfermant du sang artériel, et une moitié droite, *cœur droit*, renfermant du sang veineux. Chacune de ces moitiés se subdivise à son tour en deux cavités, une oreillette et un ventricule, qui communiquent par un orifice au niveau duquel se trouve une valvule, directrice du sens du courant.

La circulation se fait alors de la façon suivante : Du cœur partent en même temps deux courants. L'un, parti du ventricule droit, gagne les capillaires du poumon par l'artère pulmonaire ; au niveau de ces capillaires, le sang, mis au contact de l'air, se débarrasse de son acide carbonique et se charge d'oxygène : c'est la *petite circulation*. L'autre, parti du ventricule gauche par l'aorte, se répand par les artères dans les tissus de l'organisme ; il leur apporte l'oxygène nécessaire, et, chargé des produits de combustion, revient à l'oreillette droite par un ensemble de vaisseaux, les veines, qui se résument en deux gros troncs, les veines caves : c'est la *grande circulation* ou *circulation générale*.

CHAPITRE PREMIER

DU COEUR

L'embryologie apprend que le cœur est d'abord constitué par un tube indivis, en relation par une de ses extrémités avec le système des vaisseaux afférents ou veineux, par l'autre, avec le système des vaisseaux efférents ou artériels ; elle apprend aussi que, presque dès son apparition, le tube cardiaque primitif se divise en deux parties : une oreillette et un ventricule. A une époque beaucoup plus tardive, l'oreillette et le ventricule primitifs se séparent, à leur tour, en deux moitiés, l'une droite, l'autre gauche. A la naissance, cette division est complète et le cœur présente quatre cavités distinctes, deux oreillettes et deux ventricules. Chaque oreillette et le ventricule correspondant constituent un tout bien distinct de celui du côté opposé, ce qui permet de considérer le cœur comme formé de deux moitiés jouissant d'une certaine autonomie : le *cœur droit* et le *cœur gauche*.

Cette autonomie est loin d'être absolue, et dans l'étude du cœur arrivé à l'état de développement complet, nous allons retrouver à chaque pas des dispositions anatomiques que seule l'embryologie peut expliquer, et qui sont l'indice de la disposition en cavité unique que présentait primitivement le cœur.

Ainsi disposé, le cœur, organe central de la circulation, constitue un muscle creux dont les contractions rythmiques chassent le sang, qui remplit l'organe pendant les périodes de repos.

L'étude anatomique du cœur comprend quatre parties :

1° Configuration extérieure.

2° Configuration intérieure du cœur.

3° Rapports du cœur.

4° Structure du cœur.

§ 1. — CONSIDÉRATIONS GENERALES

Forme et orientation. — Le premier point à établir dans l'étude de la morphologie extérieure du cœur est la forme de cet organe : de cette donnée initiale résulte immédiatement la notion si importante de l'orientation. Assimiler le cœur à un solide géométrique quelconque, c'est là une chose qui n'a en soi qu'un intérêt bien médiocre, et il n'y aurait pas lieu d'insister sur ce point, si l'absence de cette donnée, quelque conventionnelle qu'elle soit, ne condamnait à laisser dans le vague les différents détails de la description macroscopique du cœur.

Or, la forme du cœur est difficile à déterminer. Cela tient d'abord à ce que cette forme est relativement complexe, lorsqu'on veut la considérer d'un peu près, et à ce qu'elle est masquée en quelque sorte par les différents vaisseaux qui se détachent du cœur. Mais, cela tient surtout à la nécessité de prendre quelques précautions, qui, pour être faciles à observer, n'en sont pas moins trop souvent négligées.

Pour bien apprécier la forme du cœur, il faut l'étudier d'abord en place dans la cage thoracique, sans détruire ses connexions avec les gros vaisseaux. On complétera ce premier examen par l'étude d'un cœur isolé du thorax, mais *préalablement injecté*; on contrôlera les résultats fournis par ces méthodes par l'examen de coupes pratiquées sur des sujets congelés; seules ces coupes donnent des résultats absolument rigoureux. — Dans tous les cas, il importe de ne pas baser son étude sur l'examen d'un cœur extrait sans injection préalable de la cage thoracique; dans ces conditions en effet, le cœur s'affaisse, s'étale. Il en est de même lorsqu'on le tient verticalement suspendu par les vaisseaux de son pédicule. Dans les deux cas, la forme est tout artificielle et ne rappelle en rien la forme réelle de l'organe. C'est cependant sous cet aspect que le cœur est représenté dans la plupart de nos classiques; c'est cette situation verticale qu'on lui suppose dans la plupart des descriptions. Il en résulte que l'étude de la configuration extérieure, des rapports, et même jusqu'à un certain point, de la configuration intérieure du cœur devient absolument conventionnelle. ce qui ne laisse pas d'offrir de multiples inconvénients.

Lorsqu'on examine un cœur en place, ou mieux encore, un cœur injecté et isolé, on peut facilement se convaincre que cet organe a la forme d'une pyramide triangulaire à *sommet* regardant en avant et à gauche ; à *base* présentant une orientation diamétralement opposée, c'est-à-dire regardant en arrière et à droite, et à *grand axe* presque horizontal.

Le *sommet* de la pyramide est représenté par la pointe du cœur, la *base* par la face postérieure des oreillettes (voy. fig. 340).

La base du cœur ainsi définie ne répond pas à la base du cœur telle que l'entendent quelques classiques. Ordinairement, en effet, on réserve ce nom à cette partie de la surface extérieure du cœur d'où émergent les troncs de l'aorte et de l'artère pulmonaire ; or, cette portion doit être logiquement rattachée à la face antérieure de l'organe.

Orientation. — L'axe du cœur est la ligne qui réunit le sommet de l'organe au centre de sa base. Comme le montre la figure 334, cet axe se dirige obliquement en avant, à gauche et en bas. Mais son obliquité dans le sens vertical

est peu marquée et sa direction se rapproche beaucoup de l'horizontale. Si j'insiste sur ce point, c'est que les moins mauvais des dessins classiques sont encore loin de donner au cœur son orientation réelle.

Cette horizontalité du cœur apparaît dès le début de son développement. Le cœur commence à peine à se différencier en deux cavités que l'oreillette primi-

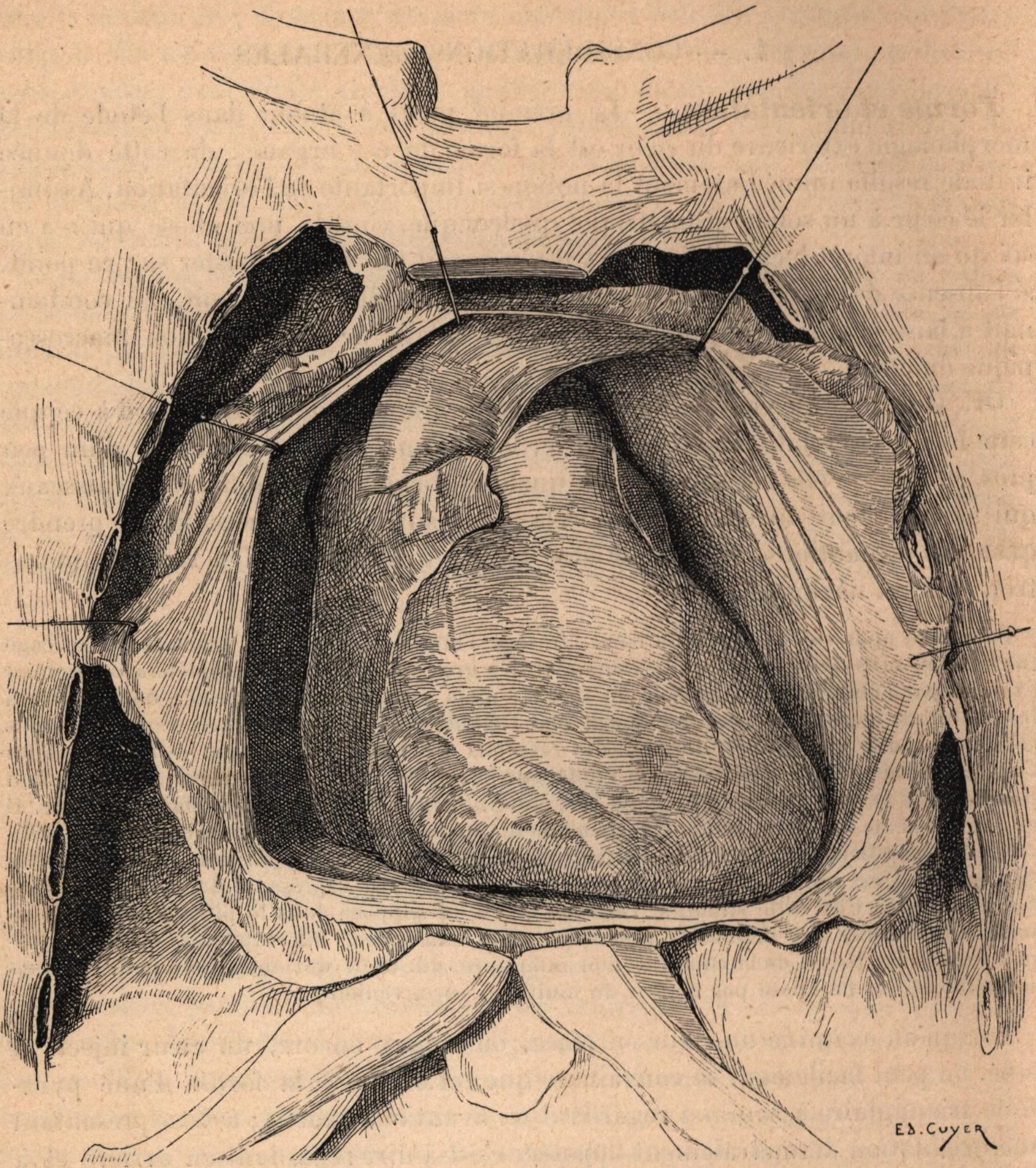

Fig. 333. — Cœur en place dans le sac péricardique (adulte mâle).

tive vient se placer *en arrière* et non *au-dessus* du ventricule primordial. La figure 354, dans laquelle une coupe horizontale du thorax a ouvert les quatre cavités du cœur, constitue une bonne démonstration de l'horizontalité de l'organe.

Coloration. — Le cœur a une coloration générale rougeâtre sur laquelle se détachent, en jaune plus ou moins clair, des amas graisseux d'abondance variable suivant les sujets. Ces amas graisseux s'accumulent de préférence dans les sillons répondant à la séparation des cavités et autour des vaisseaux. La

coloration varie d'ailleurs avec chaque individu et suivant les états pathologiques. Sur le cadavre, le cœur droit, et plus spécialement son oreillette, se laissent imbiber par le sang veineux et prennent une coloration noirâtre quelquefois très marquée.

Consistance. — La consistance du cœur est également variable. Le cœur du vieillard, plus ou moins touché par la myocardite scléreuse, est ordinairement plus dur que le cœur de l'enfant ou le cœur de l'adulte. Aux autopsies, certains cœurs, arrêtés en systole et fixés dans cet état par la rigidité cadavérique, ont une consistance plus particulièrement ferme. Le ventricule gauche, à cause de l'épaisseur de ses parois, est notablement plus consistant que les autres parties du cœur.

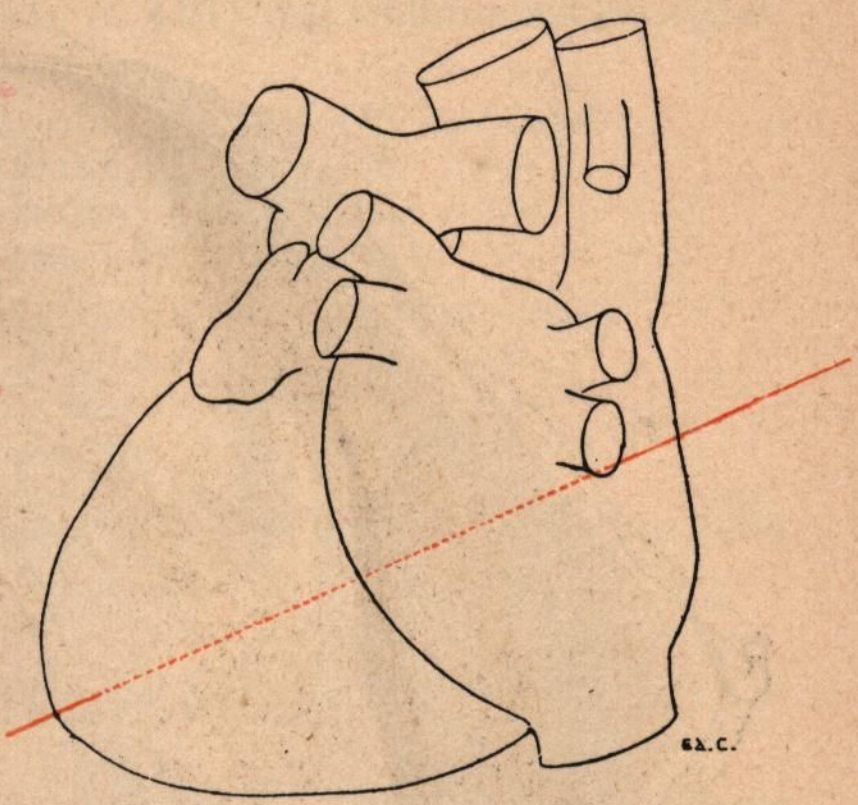

FIG. 334. — Axe du cœur, schéma.

Volume. — Laennec comparait le volume du cœur à celui du poing. Cette évaluation, par trop approximative, ne saurait dispenser de mensurations précises. — Bouillaud (*Traité clin. des mal. du cœur*, 1841, 2ᵉ éd., t. I, p. 50) a donné les chiffres suivants : la circonférence du cœur, mesurée au niveau de la base des ventricules, chez un adulte, est de 258 millimètres ; la longueur, représentée par une ligne allant de l'aorte à la pointe du cœur, est de 98 millimètres ; la largeur, indiquée par une ligne réunissant le bord droit et la face gauche, au niveau du sillon auriculo-ventriculaire, est de 107 millimètres ; l'épaisseur, mesurée par une ligne étendue de la face sterno-costale à la face diaphragmatique, au niveau du même sillon, est de 52 millimètres.

Bizot (*Mém. de la Soc. médic. d'observat.*, t. I, p. 262) donne les mensurations suivantes :

AGE	HOMMES		FEMMES	
	Longueur.	Largeur.	Longueur.	Largeur.
De 1 à 4 ans	52	61	51	58
5 à 9 ans	70	74	60	65
10 à 15 ans	77	83	67	70
16 à 29 ans	95	103	87	96
30 à 49 ans	97	108	94	100
50 à 79 ans	105	119	105	105

Comme on le voit, les dimensions du cœur augmentent graduellement avec l'âge et sont plus considérables chez l'homme que chez la femme. Il importe d'ailleurs de remarquer que l'augmentation qui se produit avec l'âge est à la fois absolue et relative : chez le vieillard, le rapport des dimensions du cœur aux dimensions du corps est plus considérable que chez l'adulte et l'enfant.

Peacock (*Monthly journ.*, septbr. 1854) a mesuré isolément les différentes parties du cœur. Il a vu que la longueur du ventricule gauche varie entre 70 et 96 millimètres ; la longueur moyenne étant de 80 millimètres ; la circonférence, mesurée à la base, est de 103 millimètres. La longueur du ventricule

droit varie entre 74 et 116 millimètres : elle est en moyenne de 91 millimètres ; sa circonférence est égale à 121 millimètres. Au contraire, d'après Luschka, le ventricule gauche serait de 8 à 11 millimètres plus long que le droit.

Abstraction faite des cas pathologiques, les dimensions du cœur, mesurées à l'autopsie, varient avec certaines circonstances dont il importe de tenir compte. C'est ainsi que, chez certains sujets, le cœur, fixé en systole par la rigidité

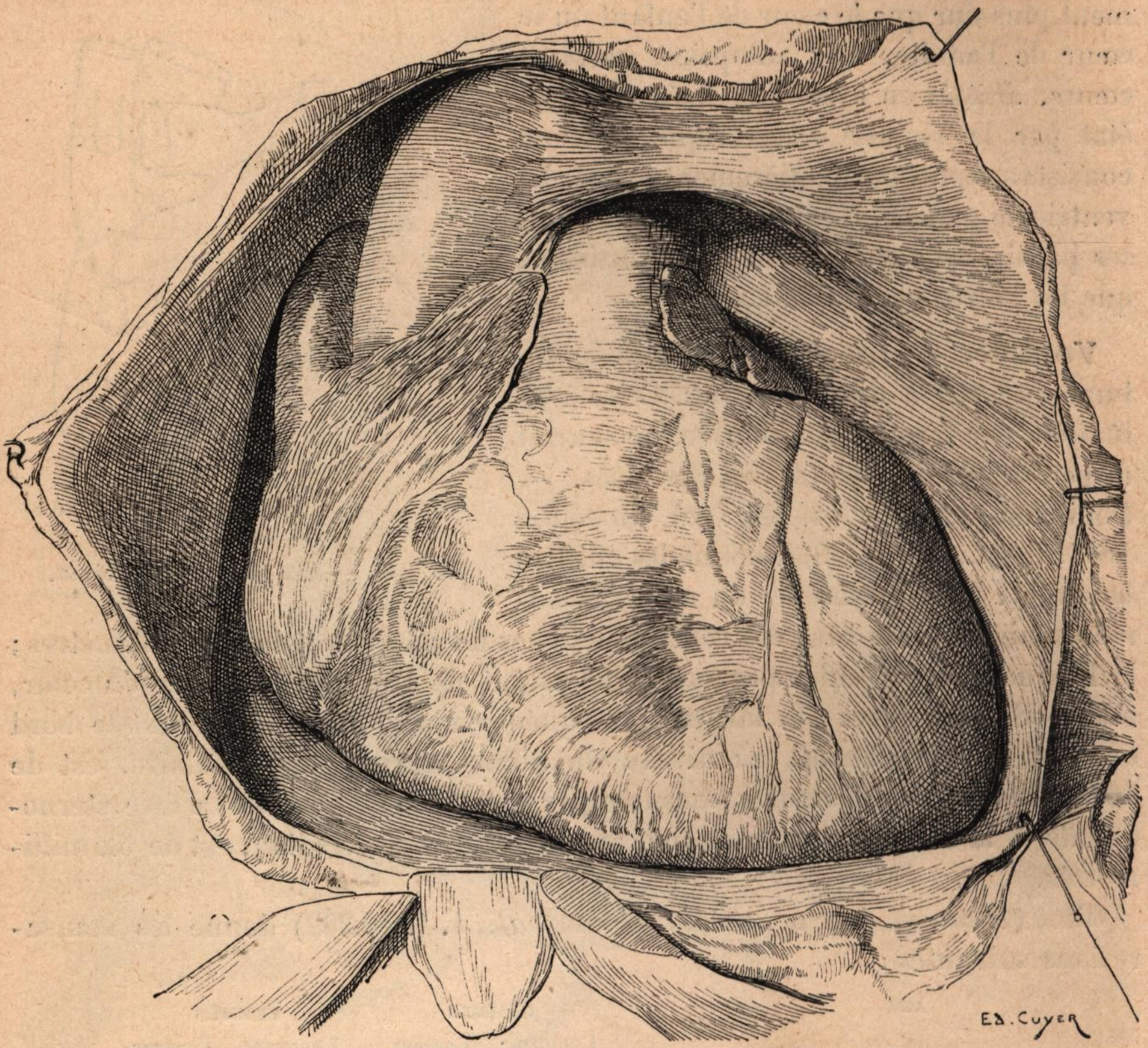

Fig. 335. — Cœur en place dans le sac péricardique (vieil homme gras).

cadavérique, et revenu sur lui-même, présente des dimensions très réduites. Chez d'autres, au contraire, le cœur, forcé par la pression sanguine dans les instants qui ont précédé la mort, est bourré de caillots et présente un volume exagéré.

Poids. — D'après Cruveilhier, le poids du cœur varie entre 117 et 234 grammes ; d'après Lobstein, entre 270 et 300 grammes ; Bouillaud donne comme chiffre moyen 255 grammes, Wolff 301 grammes, Peacock donne le chiffre le plus élevé, 360 grammes. Clendinning, qui a examiné le cœur d'environ 400 sujets, donne les chiffres suivants :

AGE	HOMMES	FEMMES
De 15 à 30 ans.	271 gr.	260 gr.
De 30 à 50 ans.	303 —	266 —
De 50 à 70 ans.	324 —	373 —
De 70 et au delà.	336 —	273 —

Comme on le voit, le poids du cœur est plus considérable chez l'homme que chez la femme, et, dans les deux sexes, il augmente avec l'âge.

Le poids du cœur, chez le nouveau-né, est au poids du corps, comme 1 est à 120 (Meckel); chez l'adulte, comme 1 est à 160 (Tiedemann), comme 1 est à 150 (M. S. Weber), comme 1 est à 158 chez l'homme, 1 à 149 chez la femme (Clendinning).

Capacité. — La capacité du cœur n'est pas moins variable que son volume. Hiffelsheim et Robin (*Journ. de l'anat.*, 1864, p. 413) ont obtenu les résultats suivants :

Chez l'adulte : capacité	de l'oreillette droite :	110 à 185	cm. cubes.
—	— gauche :	100 à 130	—
—	du ventricule droit :	160 à 230	—
—	— gauche :	143 à 212	—
Chez le nouveau-né : capacité	de l'oreillette droite :	7 à 10	cm. cubes.
—	— gauche :	4 à 5	—
—	du ventricule droit :	8 à 10	—
—	— gauche :	6 à 10	—

Ainsi, la capacité des oreillettes est de 1/5 à 1/3 moins considérable que celle des ventricules.

§ II. — CONFIGURATION EXTÉRIEURE DU CŒUR.

La pyramide cardiaque présente à étudier : trois faces, trois bords, une base et un sommet[1].

Faces. — Des trois faces, l'une regarde en avant, en haut et à droite, l'autre, en arrière et à gauche, la troisième, directement en bas. On peut, en

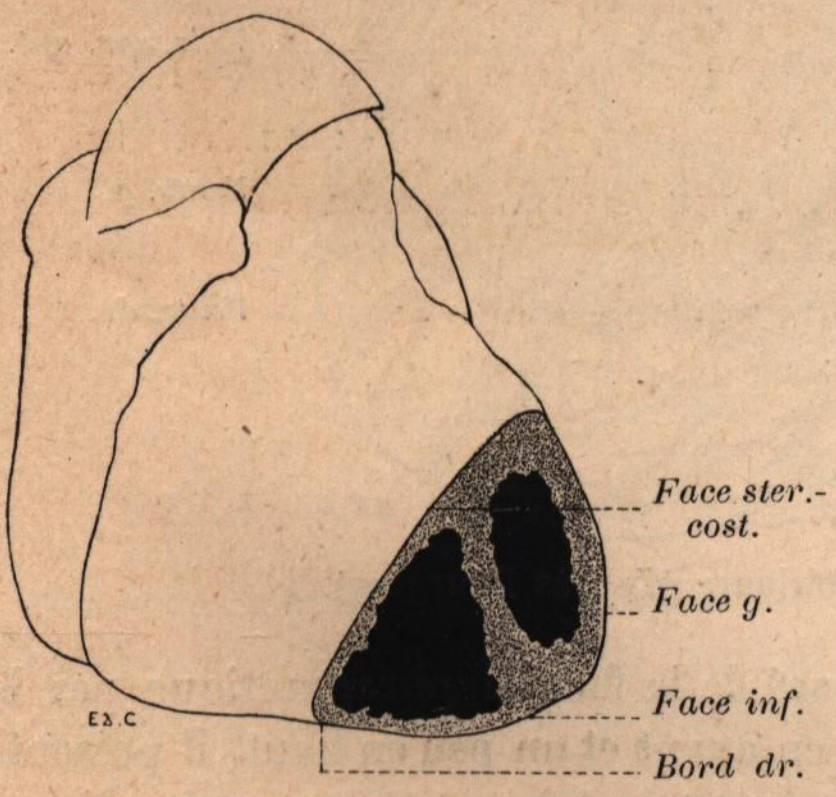

Fig. 336. — Schéma des faces du cœur.

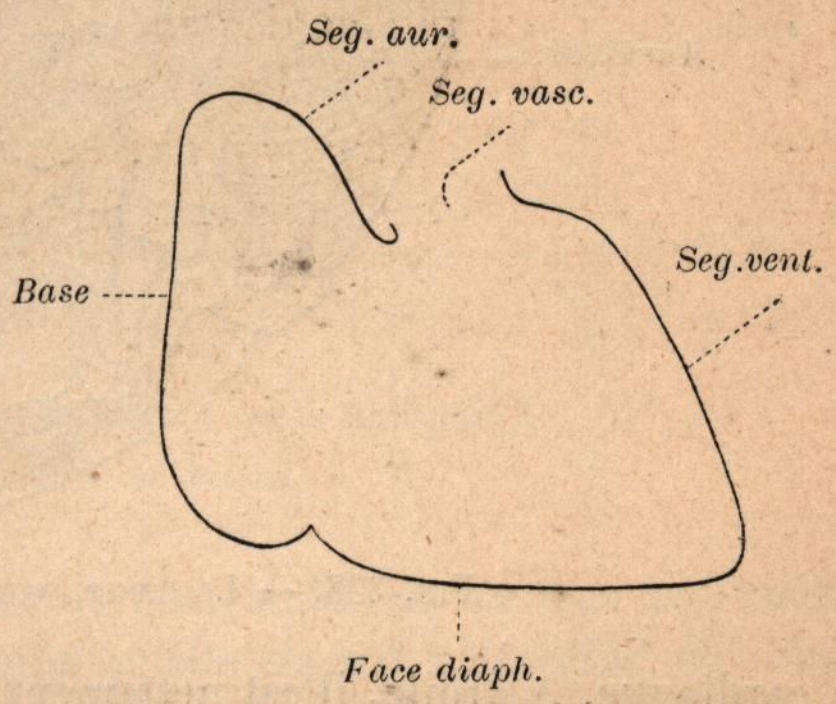

Fig. 337. — Coupe antéro-postérieure schématique du cœur, montrant les trois segments de la face antérieure.

se basant sur leur orientation et leur rapport principal, leur donner le nom de *face antérieure* ou *sterno-costale*, *face gauche* ou *pulmonaire* et *face inférieure* ou *diaphragmatique* (voy. fig. 336).

Face antérieure ou **sterno-costale.** — La face antérieure du cœur, irrégulière, comprend, comme le montre le schéma ci-contre, trois segments : un segment inférieur principal constitué par la face antérieure des ventricules; un segment

1. Notre façon de décrire la pyramide cardiaque a été récemment adoptée par R. Cruchet (Bordeaux, 1901).

moyen, formé par l'émergence de l'aorte et de l'artère pulmonaire; enfin, un segment supérieur formé par la face antérieure des oreillettes. Sur un cœur en place, pour voir ces trois segments, il est indispensable de sectionner l'aorte et l'artère pulmonaire immédiatement après leur sortie des ventricules; on aperçoit alors la face supérieure concave des oreillettes, formant lit pour les troncs artériels (voy. fig. 341).

Le *segment inférieur* ou *ventriculaire* a la forme d'un triangle. A gauche, il se continue sans ligne de démarcation avec la face gauche de la pyramide

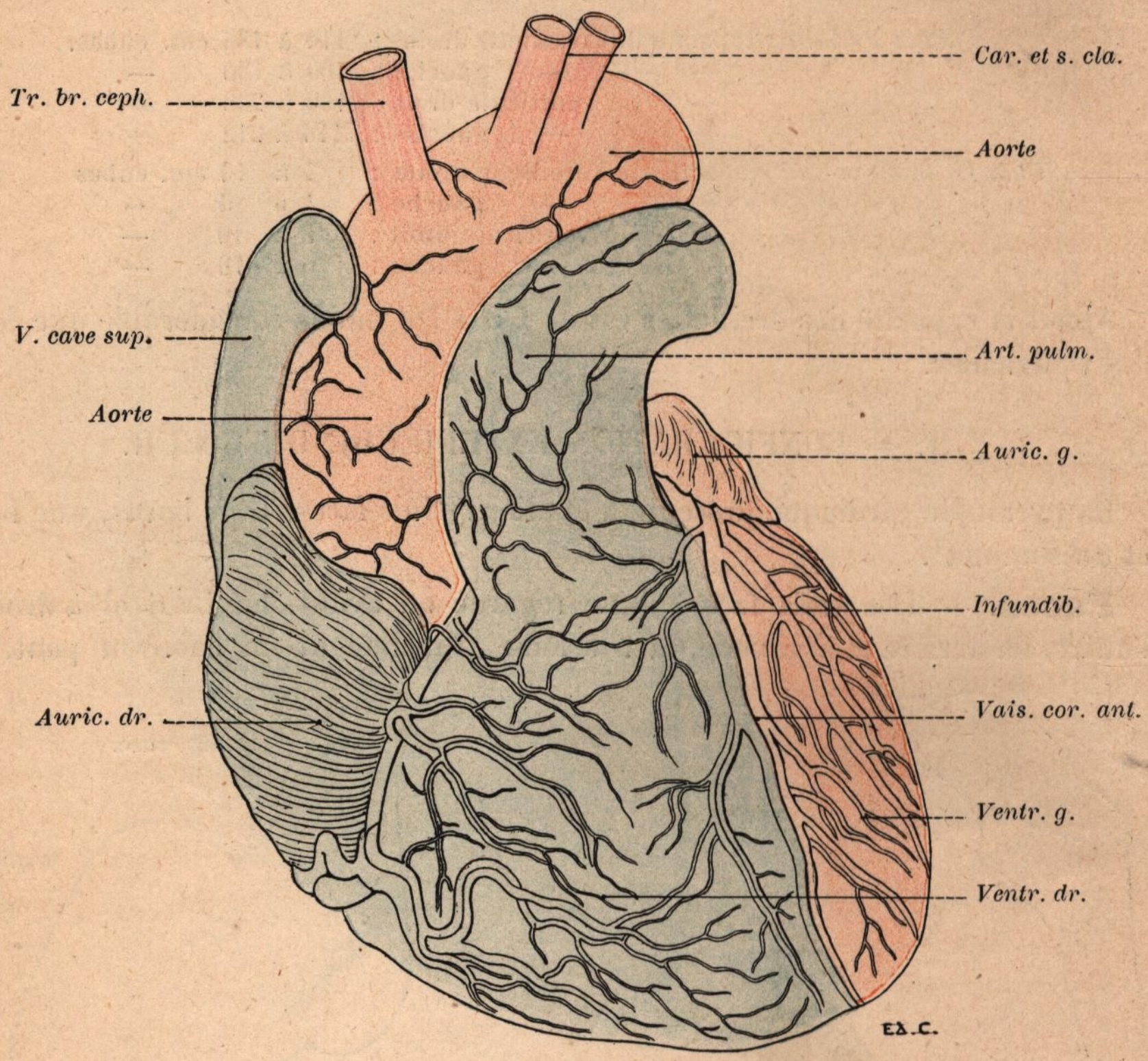

Fig. 338. — Le cœur, vue antérieure (d'après Bourgery).

cardiaque. A droite, il est nettement séparé de la face diaphragmatique par le bord droit du cœur. Ce segment regarde en avant et un peu en haut, il présente vers sa partie gauche un sillon, sillon interventriculaire antérieur qui indique, sur la face antérieure, la limite des deux ventricules et qui loge l'artère et la veine coronaires antérieures, avec les lymphatiques qui les accompagnent.

Le *segment moyen* ou *vasculaire* répond à l'origine de l'aorte et de l'artère pulmonaire. Il regarde en haut et un peu en arrière. Situé sur un plan plus reculé que le précédent, il ne peut être vu, même après la section de l'aorte et de l'artère pulmonaire, si l'on regarde le cœur en face. Pour le voir, il faut examiner le cœur de haut en bas et d'arrière en avant, dans la position indiquée par la figure 341. On remarque sur ce segment l'orifice pulmonaire et l'orifice aortique, le premier placé en avant et un peu à gauche du second.

Le troisième segment, *segment supérieur* ou *auriculaire*, est formé par la face supérieure des oreillettes ; il regarde en haut et en avant. Sa direction est donc parallèle à celle du segment inférieur. Concave, il est lisse, régulier ; rien n'indique la limite respective des deux oreillettes. Latéralement, cette face supérieure des oreillettes se recourbe autour des gros vaisseaux, en se continuant avec la face interne ou concave des auricules. Ces dernières, sur la description desquelles nous aurons à revenir, prolongent en avant les oreillettes, et, par leur situation, appartiennent manifestement à la face antérieure du cœur. —

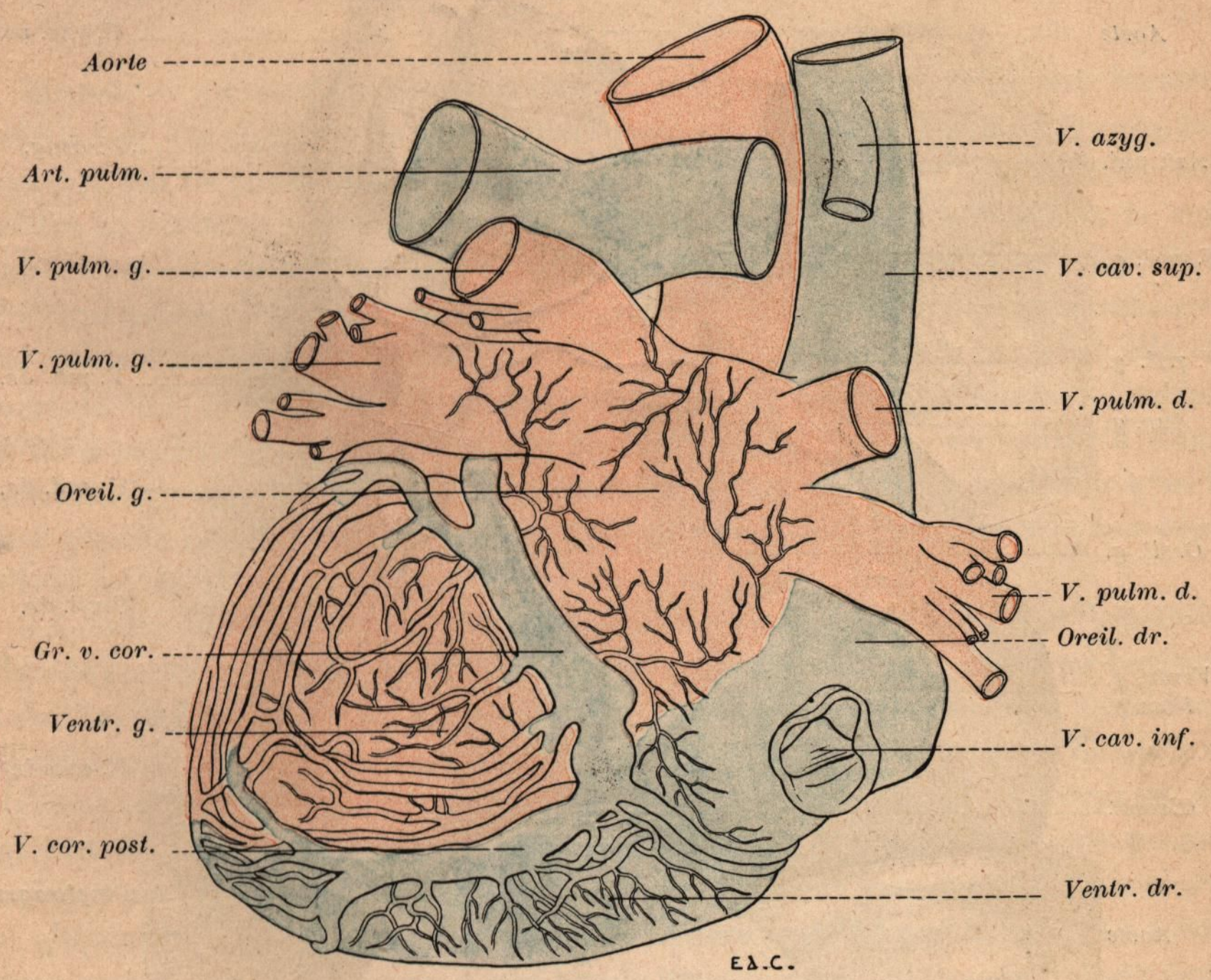

Fig. 339. — Le cœur, vue postérieure (d'après Bourgery).
Le cœur est vu en arrière et en dessous.

Dans ses segments extrêmes, auriculaires et ventriculaires, la face antérieure est tapissée par le péricarde viscéral, tandis qu'elle répond à l'origine des deux grosses artères dans son segment moyen.

Face inférieure ou diaphragmatique. — La face inférieure ou diaphragmatique est presque horizontale, légèrement oblique cependant en bas et en avant. En arrière, cette face se rencontre à angle presque droit avec la base du cœur. Plane dans le sens antéro-postérieur, elle est légèrement convexe dans le sens transversal. Comme il est facile de le voir sur la coupe sagittale (fig. 346), cette face est constituée par la face inférieure des oreillettes et la face inférieure des ventricules. Le champ auriculaire et le champ ventriculaire sont séparés par un sillon, *sillon auriculo-ventriculaire ;* le champ ventriculaire, de beaucoup le plus étendu, est lui-même divisé par un sillon, le *sillon interventriculaire postérieur*, en deux portions inégales, l'une, plus grande, appartenant au ven-

tricule droit, l'autre, plus petite, appartenant au ventricule gauche. — De même, le champ auriculaire est divisé en deux parties par un sillon curviligne, le *sillon interauriculaire*, qui se continue avec le sillon interauriculaire de la base du cœur. La face inférieure, qui repose sur le diaphragme, est tapissée dans toute son étendue par le péricarde viscéral.

Face gauche ou pulmonaire. — La face gauche du cœur regarde à gauche et en arrière. Elle est d'ordinaire décrite comme bord gauche du cœur ; mais bien

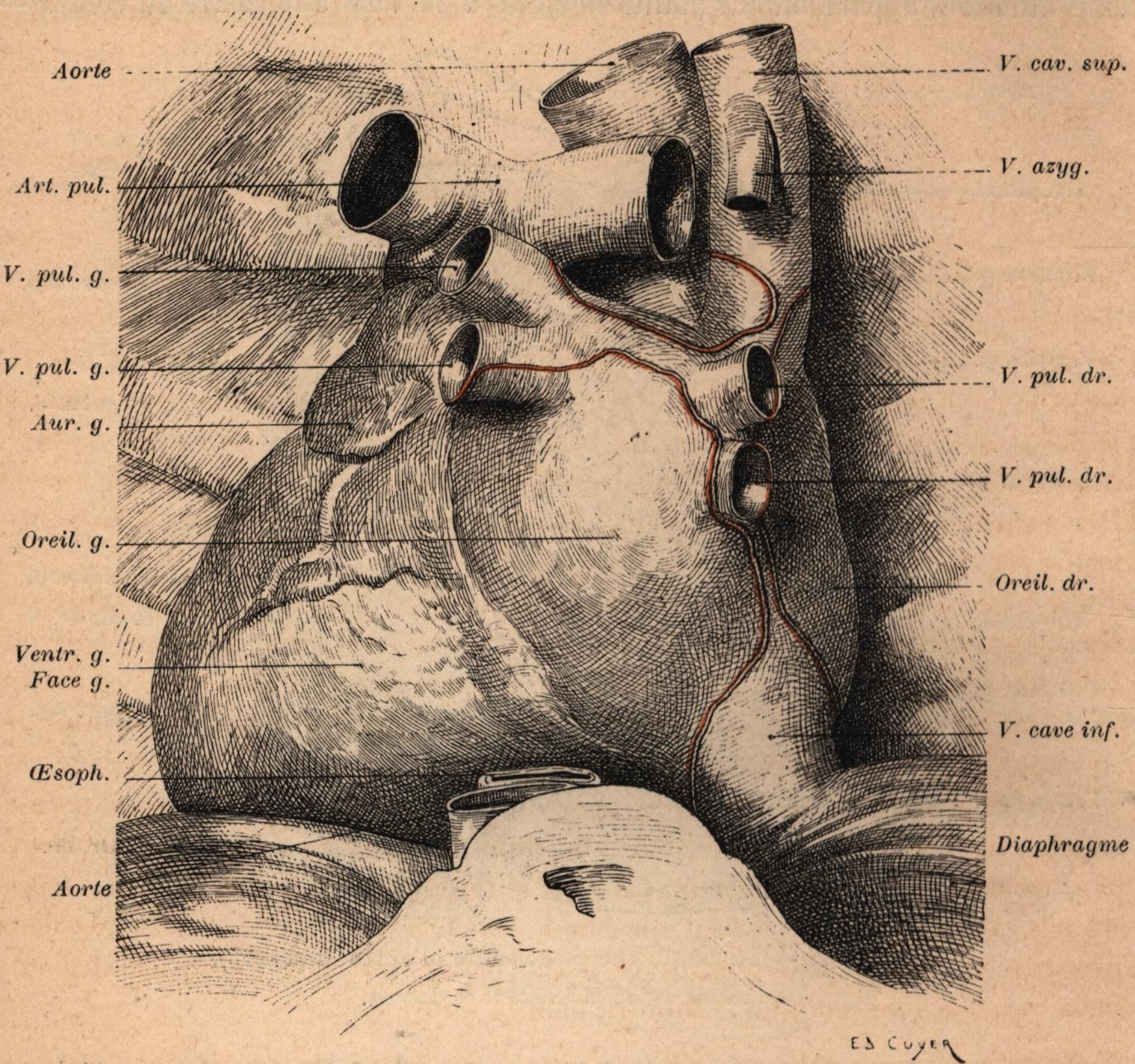

Fig. 340. — Base du cœur en place.
Le trajet du péricarde est indiqué en rouge.

qu'elle soit moins étendue que les deux précédentes, il me semble impossible, en raison de sa largeur, de la considérer comme un simple bord. Si l'on veut bien jeter les yeux sur la figure 337 représentant une coupe schématique du cœur et sur la figure 340 où cette face est représentée dans toute son étendue, on acceptera facilement qu'il s'agit d'une face et non d'un bord. Encore une fois, il ne convient pas d'étudier le cœur détaché et affaissé sur une table, mais le cœur en place et en fonctions. Fortement convexe dans le sens vertical, la face gauche se continue insensiblement avec les deux autres faces. Formée, comme celles-ci, par un segment ventriculaire et par un segment auriculaire, elle présente, entre ces deux segments, l'extrémité gauche du sillon auriculo-ventriculaire, qui la contourne pour passer sur la face diaphragmatique.

Bords du cœur. — On peut, d'après leur orientation, dénommer les bords du cœur : bord droit, bord gauche et supérieur et bord gauche et inférieur. Ces deux derniers, au niveau desquels la face gauche se continue insensiblement avec les faces antérieure et inférieure, ne méritent pas de nous arrêter ; le bord droit, formé par la rencontre à angle aigu des faces antérieure et inférieure, est mince. Il se dirige horizontalement en avant et à gauche. Il exagère quelque peu l'horizontalité du cœur, comme on peut le voir en comparant les figures 333 et 335 avec la figure 334, sur laquelle est représenté l'axe du cœur.

Base. — La base du cœur regarde en arrière et à droite. Elle est formée, comme je l'ai dit, par la face postérieure des oreillettes (face supérieure des auteurs qui ne donnent pas au cœur sa véritable orientation). Ses limites, très nettes en certains points, où elles sont constituées par des accidents de la surface extérieure de l'organe, deviennent tout à fait conventionnelles dans d'autres points, où la base se continue, sans ligne de démarcation aucune, avec les différentes faces de la pyramide cardiaque. C'est ainsi qu'en haut elle est séparée de la face antérieure ou sterno-costale par une crête mousse, formant le bord supérieur des oreillettes. En bas, la base, verticale, rencontre à angle droit la face diaphragmatique, horizontale. A gauche, elle se continue avec la face gauche ou pulmonaire du cœur ; à droite, elle se continue avec la face antérieure ou sterno-costale.

La base du cœur, plane dans le sens vertical (voy. la coupe sagittale, fig. 346), fortement convexe dans le sens transversal (voy. la coupe horizontale, fig. 344), présente un léger sillon qui indique la limite des deux oreillettes. D'ordinaire ce sillon, masqué par l'origine des veines pulmonaires droites, ne devient visible que lorsque ces vaisseaux ont été coupés au ras de l'organe. Au niveau de l'oreillette gauche, on aperçoit l'orifice des quatre veines pulmonaires ; au niveau de l'oreillette droite, celui des deux veines caves, supérieure et inférieure. La base du cœur est tout entière tapissée par le feuillet viscéral du péricarde, sauf au niveau d'une bande transversale, intermédiaire aux deux groupes de veines pulmonaires et d'une bande verticale, intermédiaire aux deux veines caves, comme le montre bien la figure 340.

Sommet ou pointe. — Le sommet de la pyramide cardiaque forme ce qu'on est convenu d'appeler la *pointe du cœur*. Un sillon plus ou moins marqué, continuation des sillons interventriculaires étudiés sur les faces antérieure et inférieure du cœur, divise la pointe en deux parties inégales : l'une appartenant au ventricule droit, l'autre appartenant au ventricule gauche. Cette dernière, plus saillante et plus volumineuse, forme la presque totalité de la pointe.

CONFIGURATION EXTÉRIEURE DES DIFFÉRENTES PORTIONS DU COEUR

Nous venons d'étudier le cœur dans son ensemble. Il nous faut maintenant jeter un coup d'œil sur la forme des quatre parties qui le constituent : ventricules et oreillettes, et sur le sillon auriculo-ventriculaire qui les sépare.

Ventricules. — La portion ventriculaire du cœur constitue la partie la plus importante de cet organe. C'est elle qui donne au cœur la forme que nous

lui avons décrite. En effet, cette portion ventriculaire affecte la forme d'une pyramide triangulaire.

Le *sommet* est formé par la pointe du cœur. — La *base* regarde en haut, en arrière et à droite. Lorsqu'on l'étudie après avoir détaché les oreillettes des ventricules (voy. fig. 344), on voit qu'elle se compose de deux segments : l'un, antérieur, qui donne naissance à l'aorte et à l'artère pulmonaire, a été décrit comme segment moyen ou vasculaire de la face sternale de l'organe envisagé dans sa totalité; l'autre, postérieur, entoure le précédent en arrière et sur les côtés, et présente les orifices auriculo-ventriculaires. — Les trois *faces* sont respectivement : antérieure ou sternale, inférieure ou diaphragmatique, gauche ou pulmonaire. Sur la face antérieure et sur la face diaphragmatique, nous constatons l'existence d'un sillon, le sillon interventriculaire. Il affecte la forme d'une courbe dont les deux extrémités viennent se perdre sur le sillon auriculo-ventriculaire et dont la partie moyenne répond à la pointe du cœur, ou, plus exactement, est située un peu à droite de cette dernière. Au niveau de la face antérieure des ventricules, le sillon interventriculaire contient l'artère coronaire gauche ou antérieure; au niveau de la face diaphragmatique, il loge la portion terminale de l'artère coronaire droite ou postérieure. Le sillon interventriculaire répond à la cloison interventriculaire.

Lorsqu'on étudie chaque ventricule, après l'avoir séparé de l'oreillette correspondante et du ventricule opposé, on voit que les deux ventricules diffèrent beaucoup l'un de l'autre par leur forme. Le ventricule droit a la forme d'une pyramide triangulaire, dont l'une des faces répond à la cloison et les deux autres à la face sterno-costale et à la face diaphragmatique du cœur. Le bord droit du cœur appartient presque tout entier à ce ventricule (voy. la coupe schématique, fig. 344).

Le ventricule gauche est assez régulièrement arrondi, ce qui lui donne la forme d'un cône. Remarquable, comme nous le verrons, par son épaisseur qui est le triple de celle du ventricule droit, il est notablement plus long que ce dernier. C'est lui qui forme la pointe du cœur.

Oreillettes. — Envisagées dans leur ensemble, les oreillettes constituent une sorte de dôme appliqué sur la base des ventricules. Elles sont séparées l'une de l'autre par une cloison, la *cloison interauriculaire*, qui répond au *sillon interauriculaire*, sillon moins marqué que le sillon interventriculaire. Lorsqu'on étudie isolément chacune des oreillettes, on peut la décrire comme possédant trois faces : une face convexe, assez régulièrement arrondie et appartenant à la surface extérieure du cœur, et deux faces planes, l'une correspondant à l'oreillette du côté opposé et formée par la cloison; l'autre correspondant au ventricule du même côté. Cette dernière est toute fictive, d'ailleurs, puisqu'il existe, à ce niveau, l'orifice auriculo-ventriculaire. Mais, il est plus commode, et cela est vrai surtout pour l'étude de la configuration interne, d'envisager les oreillettes comme ayant une forme cubique, et de leur considérer six faces, dont nous allons rapidement indiquer l'orientation pour chacune des deux oreillettes.

L'*oreillette droite* présente : une face supérieure, qui fait partie de la face sterno-costale du cœur; à sa jonction avec la face postérieure, cette face pré-

sente l'orifice de la veine cave supérieure; — une face inférieure, que traverse la veine coronaire, et qui appartient à la face diaphragmatique; — une face interne formée par la cloison; — une face externe, au niveau de laquelle la base du cœur se continue avec la face sternale; — une face postérieure, qui présente l'orifice de la veine cave inférieure et appartient à la base du cœur; — enfin, une face antérieure, qui répond à l'orifice auriculo-ventriculaire droit.

Je le répète, c'est là une description tout à fait schématique et presque entièrement conventionnelle. En réalité, l'oreillette droite affecte la forme d'une masse globuleuse, coiffant la base du ventricule droit. Cette oreillette est divisée par une encoche ou sillon vertical, *sulcus terminalis* de His, en deux parties : une partie postérieure lisse, à grand diamètre vertical, intermédiaire aux deux veines caves, et qui, au point de vue embryologique, dérive du sinus

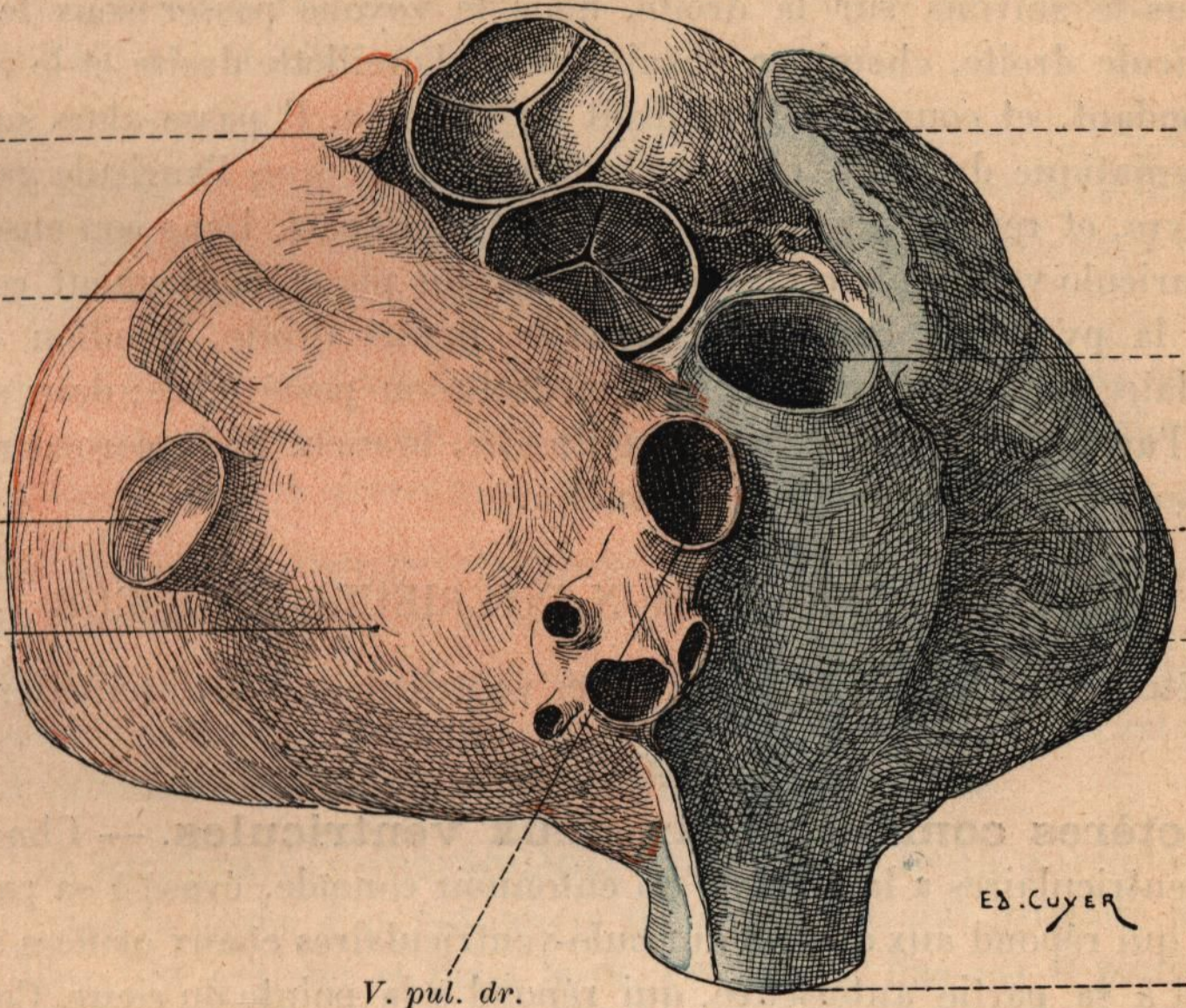

FIG. 341. — Cœur vu d'en arrière et d'en haut, montrant le segment vasculaire de la face antérieure.

veineux primitif; — une partie antérieure, remarquable surtout sur une oreillette injectée, par son aspect strié, et qui représente l'oreillette primitive. De cette oreillette se détachent deux prolongements : l'un part de la partie antéro-supérieure du sac auriculaire; volumineux, de forme conique, il s'enroule autour de l'artère pulmonaire : c'est l'auricule droite; — l'autre, beaucoup moins important, se détache de la partie inférieure de l'oreillette : c'est l'*appendix auricularis posterior de His* (voy. fig. 341).

L'*oreillette gauche* a la forme d'un sac allongé dans le sens transversal et intermédiaire aux deux groupes des veines pulmonaires.

Si, comme à l'oreillette droite, nous lui considérons six faces, nous voyons que celles-ci présentent l'orientation suivante. La face supérieure fait partie de la face sterno-costale du cœur; la face inférieure, peu étendue, appartient à la face diaphragmatique; la face postérieure, qui contribue à former la base

du cœur, reçoit les quatres veines pulmonaires; la face antérieure répond à l'orifice auriculo-ventriculaire; la face interne est formée par la cloison; quant à la face externe, elle donne naissance à l'auricule gauche. L'auricule, comparée par Winslow à une crète de coq ou à l'oreille flottante du chien, représente une expansion de l'oreillette, qui s'avance en avant de l'aorte; dilatée à son extrémité libre, elle est reliée à l'oreillette par une partie rétrécie qui lui forme une sorte de pédicule.

Sillon auriculo-ventriculaire. — Si nous examinons ce sillon au niveau de la face antérieure du cœur, après ablation de l'aorte et de l'artère pulmonaire, nous voyons qu'il sépare le segment moyen de cette face antérieure, segment formé par une partie de la base des ventricules, de son segment supérieur formé par la face supérieure des oreillettes.

Si nous le suivons sur la droite, nous le voyons passer sous le sommet de l'auricule droite, cheminer ensuite entre l'oreillette droite et le ventricule correspondant, et couper le bord droit de l'organe. Il passe alors sur la face diaphragmatique du cœur, puis sur la face gauche, sous l'auricule gauche qui le recouvre, et revient en avant à son point de départ. Dans son ensemble, le sillon auriculo-ventriculaire est situé dans un plan obliquement coupé par l'axe de la pyramide cardiaque. Dans sa moitié droite, le sillon auriculo-ventriculaire contient l'artère coronaire droite ou postérieure; dans sa moitié gauche, l'artère auriculo-ventriculaire gauche, branche de la coronaire gauche et antérieure, et la grande veine coronaire.

§ III. — CONFIGURATION INTÉRIEURE DU CŒUR

Nous étudierons successivement ; 1° les ventricules; 2° les oreillettes.

VENTRICULES.

Caractères communs aux deux ventricules. — Chacune des cavités ventriculaires a la forme d'un entonnoir conoïde, évasé à sa partie postérieure, qui répond aux orifices auriculo-ventriculaires et aux orifices artériels, et rétréci à sa partie antérieure, qui répond à la pointe du cœur. Ces cavités sont loin d'avoir, comme le dit l'erreur capitale enregistrée par Testut, un grand axe vertical; en fait, leurs axes, *sensiblement parallèles à l'axe du cœur*, tendent à se rapprocher vers la pointe, tandis qu'ils divergent vers la base, au niveau de laquelle ils répondent au centre des orifices auriculo-ventriculaires (voy. fig. 344).

On peut considérer à ces cavités : des parois, une base et un sommet.

Parois. — Ces parois sont irrégulières; elles présentent un grand nombre de saillies musculaires, qui soulèvent l'endocarde, et que l'on désigne sous le nom de *colonnes charnues*. On classe ordinairement ces colonnes charnues en trois variétés ou en trois ordres, pour employer l'expression consacrée.

Les *colonnes de premier ordre* affectent la forme d'un cône : leur base s'implante sur la paroi ventriculaire, leur sommet arrondi donne naissance à des cordages tendineux qui vont s'insérer sur les valvules auriculo-ventriculaires. Quelquefois, le sommet des colonnes de premier ordre se divise en deux ou trois colonnes secondaires, qui donnent directement naissance aux cordages

tendineux. On désigne encore ces colonnes de premier ordre sous le nom de *muscles papillaires*.

Les *colonnes de second ordre* sont ordinairement aplaties; elles s'insèrent sur la paroi des ventricules par leurs deux extrémités, et restent libres par leur partie moyenne, sous laquelle il est facile d'insinuer un instrument. Très abondantes au niveau du sommet des ventricules, surtout du ventricule droit, elles y forment une sorte de système caverneux.

Les *colonnes de troisième ordre* adhèrent sur toute l'étendue de l'une de leurs faces à la paroi du ventricule, sur laquelle elles semblent comme sculptées. L'étendue de l'adhérence varie d'ailleurs beaucoup; aussi existe-t-il tous les intermédiaires entre les colonnes charnues du deuxième et du troisième ordre, que les auteurs allemands confondent sous le nom commun de *chordæ tendineæ trabeculares*. On peut voir les divers types de ces colonnes sur les figures 345, 346, 347 et 348.

Sommet. — Le sommet de la cavité ventriculaire est arrondi; j'ai dit qu'il était occupé par un système caverneux formé par la présence à ce niveau de nombreuses colonnes charnues du deuxième ordre. La figure 345 nous montre un spécimen de ce système caverneux.

Base. — La base de chacun des deux ventricules est occupée par deux orifices : l'orifice auriculo-ventriculaire (*ostium venosum* des auteurs allemands), et l'orifice artériel (*ostium arteriosum* des mêmes auteurs) (fig. 342).

Orifices auriculo-ventriculaires. — Les orifices auriculo-ventriculaires mettent en communication la cavité du ventricule avec celle de l'oreillette correspondante. Ces orifices, arrondis sur le cœur injecté, sont ovalaires lorsque le cœur est flasque. A chaque orifice auriculo-ventriculaire est annexé un appareil valvulaire spécial, *valvule auriculo-ventriculaire*.

Valvules auriculo-ventriculaires. — Les valvules auriculo-ventriculaires affectent la forme d'un entonnoir membraneux, qui présente à considérer une base, un sommet et deux faces. La base se fixe sur le pourtour de l'orifice. Le sommet s'avance plus ou moins dans la cavité du ventricule; il présente des échancrures plus ou moins marquées, qui divisent l'entonnoir membraneux en plusieurs valves, dont la disposition varie suivant l'orifice auriculo-ventriculaire considéré.

Les faces des valvules se distinguent en face *axiale* ou *auriculaire* et face *pariétale* ou *ventriculaire*. La face axiale est lisse et unie: la face pariétale, au contraire, est irrégulière et présente des saillies qui ne sont autres que les cordages tendineux insérés sur les valvules. Ces cordages tendineux viennent, nous l'avons vu, des colonnes charnues de premier ordre, ou muscles papillaires. La façon dont ces cordages se comportent à l'égard des valvules a été très bien décrite par Marc Sée, auquel j'emprunte les lignes qui suivent.

« Le mode d'insertion de ces cordages sur les valvules les a fait diviser en trois groupes distincts (M. Sée, *Rech. s. Anat. et Phy. du cœur*, 1875).

« Les *cordages de premier ordre*, les plus forts, parcourent toute la face externe de la valve à laquelle ils sont destinés, et vont s'insérer au niveau de son bord adhérent sur l'anneau fibreux auriculo-ventriculaire. Dans la portion

de leur trajet qui est en rapport avec la valvule, les uns sont libres d'adhérence, les autres sont étroitement unis en tout ou en partie à cette membrane. Nous appellerons les premiers des « *cordages libres* », les seconds des « *cordages adhérents* ». A partir du bord libre de la valvule, tous ces cordages s'aplatissent et s'élargissent graduellement, si bien qu'au niveau de leur insertion supérieure ils ont parfois 4 ou 5 milimètres de largeur. A une distance variable de cette insertion, on les voit souvent s'unir entre eux en arcade et simuler ainsi un dédoublement de la valve, festonnée à son bord libre, et que Vieussens a comparé aux « falbalas des robes de nos dames » (fig. 343).

« Les *cordages de deuxième ordre* se fixent sur la face externe de la valve à une distance plus ou moins considérable de son bord libre. Ils sont en général

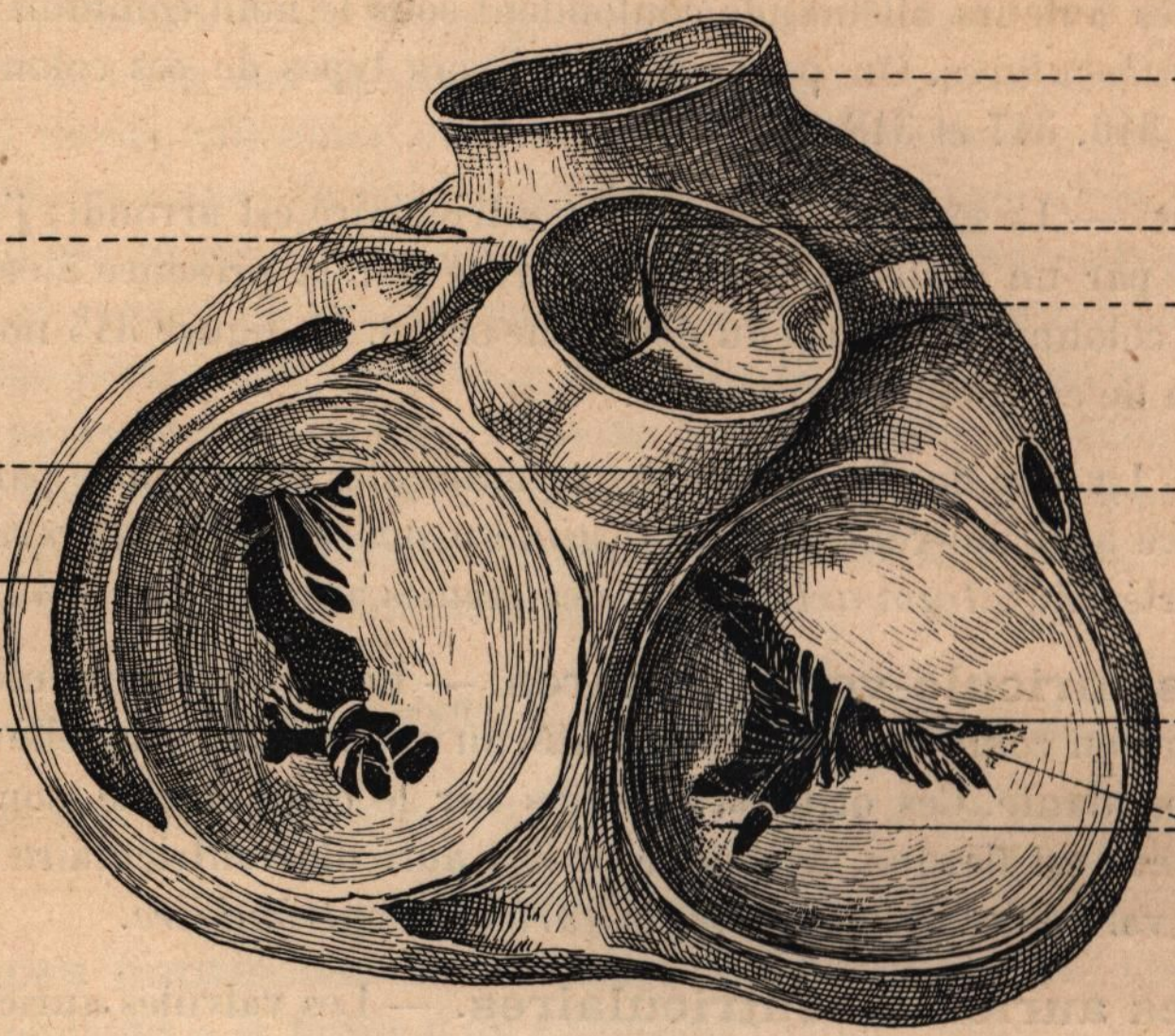

Fig. 342. — Base des ventricules.

un peu moins forts que les précédents et naissent des piliers de la face interne ou des bords des cordages de premier ordre. De même que ceux-ci, ils sont libres ou adhérents et anastomosés entre eux.

« Les *cordages de troisième ordre*, enfin, qui sont les plus ténus, s'insèrent au bord libre des valves. Ils naissent le plus souvent des cordages de premier et de deuxième ordre, plus rarement des piliers eux-mêmes, et s'écartent en éventail pour se distribuer sur toute la longueur des bords de la valve. Là, s'anastomosant entre eux, ils forment une série de petites arcades, au niveau desquelles la membrane valvulaire est entièrement mince et souple, se plisse avec une très grande facilité lors du rapprochement des cordages et s'accole non moins facilement aux parties sous-jacentes. Sur chaque valve, la série d'arcades de l'un des bords est unie à celle de l'autre bord par une arcade répondant au sommet de la valve et provenant de l'anastomose de deux cordages de deux piliers différents. Cette grande arcade présente la même finesse et la même souplesse que les petites.

« Il est à remarquer que les cordages tendineux de troisième ordre, de

même que la portion marginale des valves, sont situés dans un plan subjacent à celui des autres cordages. Quand on exerce une traction sur un des piliers, on voit les cordages de premier et de deuxième ordre qui en partent se tendre et se rapprocher presque jusqu'au contact, formant un faisceau aplati qui recouvre les cordages de troisième ordre plus ou moins relâchés, ainsi que les portions plissées des bords de la valvule, qui comblent les petites fentes laissées libres par les premiers. »

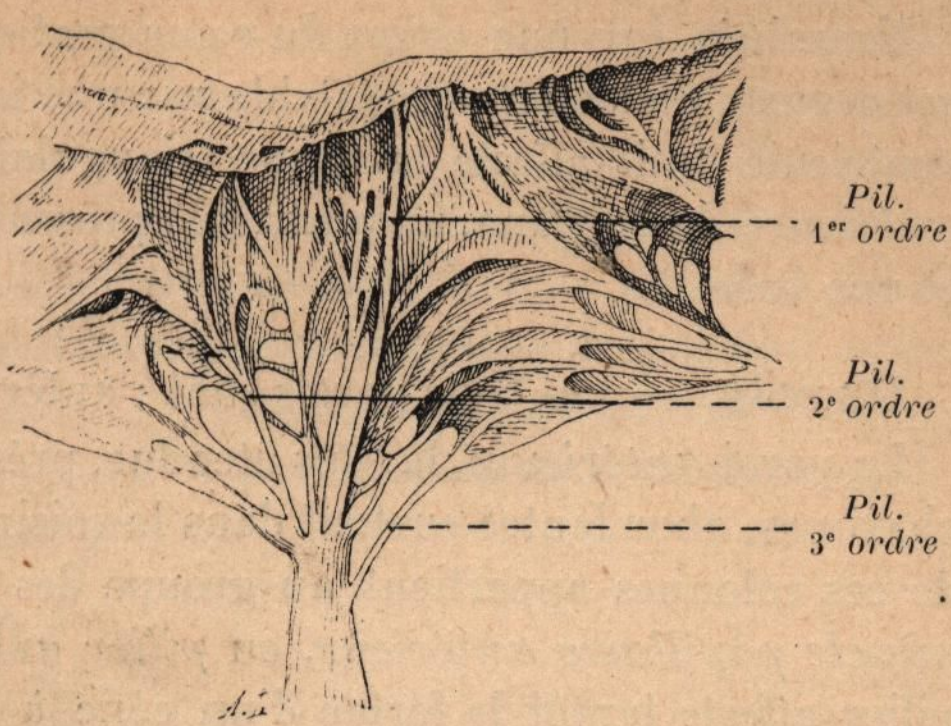

Fig. 343. — Face pariétale d'une valvule auriculo-ventriculaire (d'après Marc Sée).

Il n'est pas du tout exact de dire que ces valvules, *animées par de véritables muscles*, fonctionnent à la manière de soupapes passives; leur jeu est plus compliqué et doit être étudié dans les traités de physiologie.

Orifices artériels. — Les orifices artériels sont d'un diamètre moindre que les précédents. Plus régulièrement circulaires, ils présentent un appareil valvulaire bien différent de celui des orifices auriculo-ventriculaires : ce sont les valvules sigmoïdes.

Valvules sigmoïdes. — Les valvules sigmoïdes sont au nombre de trois pour chaque orifice. Chacune d'elles est formée par un repli membraneux, qui représente une sorte de poche à concavité supérieure, appendue au pourtour de l'orifice et qu'il est classique de comparer à un nid de pigeon. Chacun de ces replis présente à considérer deux *faces* et deux *bords*. Des deux faces, l'une regarde l'axe du vaisseau, c'est la face *axiale*, *ventriculaire* ou *inférieure*; l'autre regarde la paroi, c'est la face *pariétale*, *vasculaire* ou *supérieure*. Des deux bords, l'un adhère au contour de l'orifice, l'autre est libre. Le bord libre présente dans son épaisseur, à sa partie moyenne, un nodule plus ou moins volumineux dont le volume et même la constance varient suivant l'orifice considéré (*nodule d'Arantius et de Morgagni*). (Voy. fig. 347.)

Pendant la systole ventriculaire, les valvules sigmoïdes sont appliquées contre la paroi du vaisseau; leurs faces sont planes et à peu près verticales. Pendant la diastole, au contraire, les valvules retombent en s'écartant de la paroi; leurs bords convexes deviennent tangents (fig. 342), leur face pariétale devient concave et regarde la cavité artérielle; l'autre devient convexe et fait saillie dans le ventricule. Dois-je ajouter que le nodule du bord libre comble le point d'union des trois bords accolés?

Il n'est pas rare de voir le nombre des valvules sigmoïdes se réduire à deux ou au contraire atteindre le chiffre de 4. Voy. sur ce point :

Taruffi, *Sulle malattie congenite e sulle anomalie del cuore*. Bologne, 1875. — Delg, Ein Beitrag zur Kenntniss seltener Herzanomalien. *Virchow's Arch.*, 1883. — Martinotti et Spereno, *Sulle anomalie numerische delle seminulari aortiche e pulmonare*. Torino, 1884. — Delitzin, Beobacht. über die vierte Halbmondklappe in der Arteria pulmonalis, *Archiv f. Anat. u. Phys.*, 1892. — Drury, Bicuspid aortic opening, *Tr. Roy. Ac. M. Ireland*, 1900, vol. 17. p. 453-454. — Zollikofer E., Ein Fall von angeborner Vierzahl der Aortenklappen, *Diss. med.* Zurich, 1899-1900.

VENTRICULE DROIT

Examinée sur une coupe du cœur pratiquée perpendiculairement à l'axe de cet organe, distendu au préalable par une injection (voy. fig. 344), la cavité du ventricule droit affecte la forme triangulaire que fait prévoir la configuration extérieure de l'organe. Ce ventricule présente à étudier trois parois, un sommet et une base.

Parois. — Les trois parois sont : antérieure, interne et inférieure.

La paroi *antérieure*, la plus étendue, présente un grand nombre de colonnes charnues, abondantes surtout dans le voisinage de la pointe du ventricule. Une de ces colonnes appartient au groupe des colonnes de premier ordre ; c'est le *muscle papillaire antérieur*, ou *pilier antérieur* de la valvule tricuspide. Ce pilier affecte tantôt la forme d'un cône à sommet arrondi, tantôt celle d'un cylindre plus ou moins allongé. Sa base s'implante sur la paroi antérieure de la cavité ventriculaire par plusieurs racines qui se perdent dans le reticulum constitué par les colonnes charnues de deuxième ordre, au niveau du sommet du ventricule. Son point d'implantation est sensiblement à égale distance de la base et du sommet et du ventricule. Son sommet, libre, donne naissance, soit directement, soit après s'être divisé en plusieurs faisceaux charnus secondaires, à dix ou douze cordages tendineux, qui vont se jeter pour la plupart sur la valve antérieure de la valvule tricuspide. De la partie interne de la base de ce pilier se détache une colonne charnue de deuxième ordre, qui se porte en haut et en arrière, et vient se perdre sur la paroi interne, formée par la cloison, au-dessous de l'orifice de l'artère pulmonaire. Cette bandelette présente un bord concave absolument libre, regardant en arrière et à droite, et un bord convexe orienté en sens inverse, d'où s'échappent des faisceaux charnus, qui viennent se perdre dans le labyrinthe musculaire du sommet du ventricule. Je l'appellerai *bandelette ansiforme*. — La paroi antérieure du ventricule répond à la valve antérieure de la tricuspide.

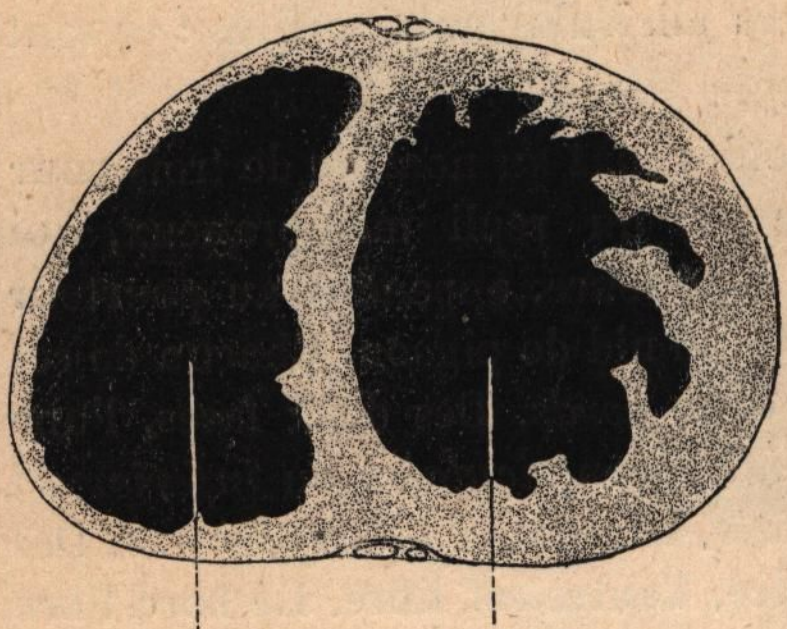

Fig. 344. — Coupe des ventricules

La paroi *interne* regarde en avant et à droite. Fortement convexe dans le sens vertical, elle présente trois segments : — un segment postérieur qui est caché par une des valves de la valvule tricuspide : — un segment moyen presque entièrement dépourvu de colonnes charnues de deuxième et de troisième ordre, mais donnant naissance à un nombre variable de cordages tendineux qui se rendent à la valve interne de la tricuspide ; ces cordages tendineux se détachent, les uns directement, les autres par l'intermédiaire de petits muscles papillaires, de la paroi du ventricule ; parmi ces muscles papillaires il en est un, constant dans sa disposition, qui se détache de la paroi interne de l'infundibulum et va s'attacher sur le bord antérieur de la valve antérieure de la tricuspide ; c'est le *Papillar Muskel des Conus arteriosus* de

Luschka ; — enfin, un segment antérieur remarquable, au contraire, par le nombre des colonnes charnues de deuxième et de troisième ordre auxquelles il donne naissance. La limite, entre le segment moyen et le segment antérieur de la paroi interne, est constituée par cette colonne charnue ansiforme que nous avons vue se détacher de la base du muscle papillaire antérieur. La paroi interne répond à la cloison interventriculaire ; on peut l'appeler *paroi septale*.

La *paroi inférieure*, horizontale, est extrêmement riche en colonnes charnues. Les colonnes charnues de premier ordre constituent, au niveau de cette paroi, un ou deux muscles papil-

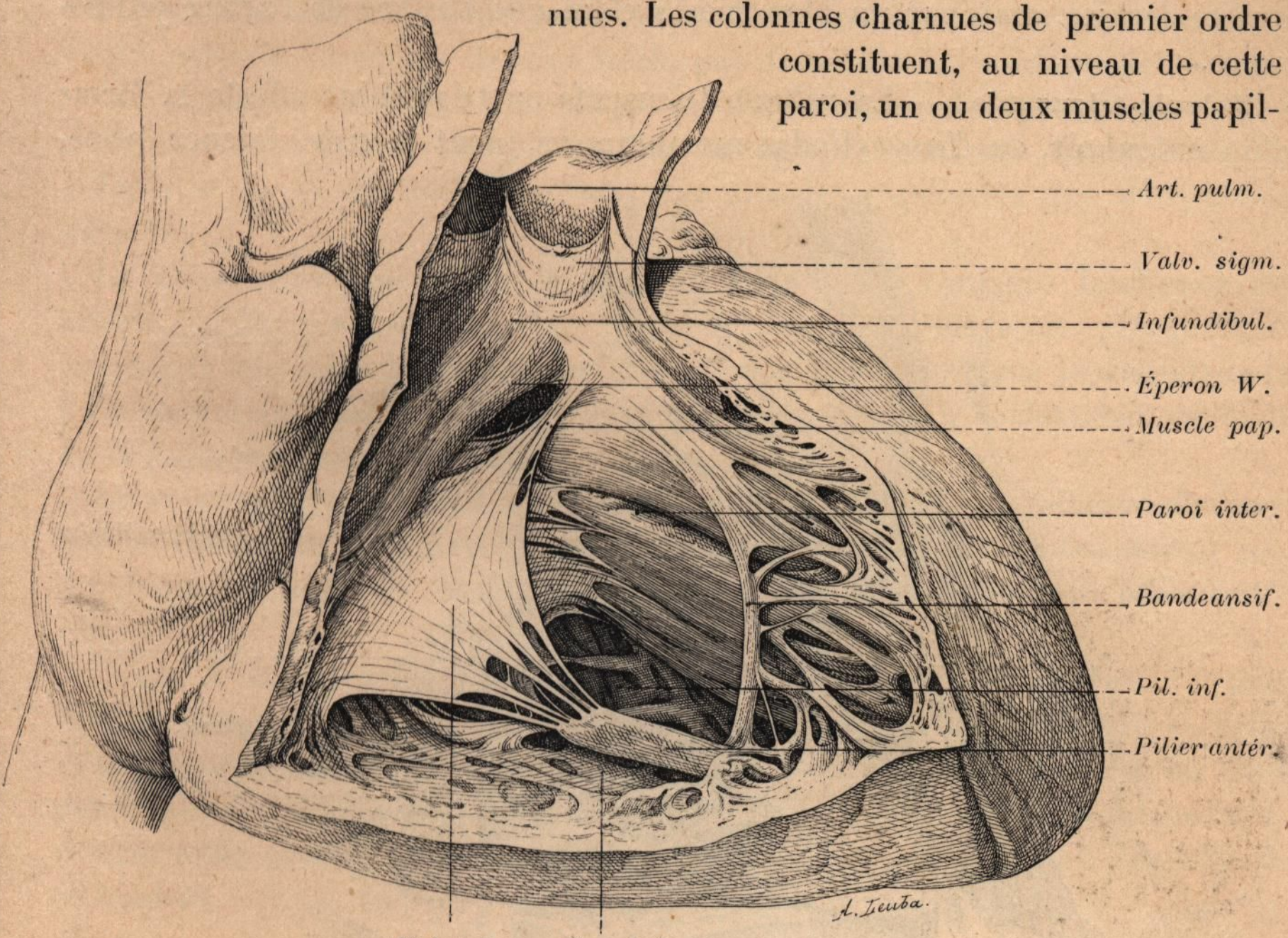

Fig. 345. — Ventricule droit, aspect intérieur.
La paroi antérieure a été réséquée en ménageant le pilier antérieur.

laires (muscles papillaires inférieurs), qui se distribuent aux valves inférieure et interne de la valvule tricuspide.

Sommet. — Le sommet du ventricule droit est occupé par un véritable système caverneux, formé par les anastomoses multiples de nombreuses colonnes charnues de deuxième ordre. C'est de ce système caverneux que naissent le pilier antérieur et le ou les piliers postérieurs de la valvule tricuspide.

Base. — La base du ventricule est occupée par deux orifices : l'orifice auriculo-ventriculaire droit, auquel est annexée la valvule tricuspide, et l'orifice de l'artère pulmonaire, auquel se rattachent les valvules sigmoïdes correspondantes.

Orifice auriculo-ventriculaire droit. — L'orifice auriculo-ventriculaire droit est ovalaire sur les cœurs examinés sans artifices de préparation. Sur des cœurs injectés, il tend à devenir circulaire, sans y arriver cependant entièrement. Son axe, c'est-à-dire la ligne perpendiculaire au plan dans lequel

il se trouve, se dirige en avant, à droite et un peu en bas. Il est presque horizontal; le plan de l'orifice est donc sensiblement vertical (fig. 342).

Sa circonférence est égale à 123 mm. chez l'homme et à 107 mm. chez la femme (Bizot).

La figure 342 nous montre la situation de cet orifice par rapport aux autres orifices de la base des ventricules. Il est situé à droite de l'orifice auriculo-ventriculaire gauche, en arrière et à droite de l'orifice aortique, sur un même plan que ce dernier, mais sur un plan moins élevé que l'orifice de l'artère pulmonaire.

Valvule tricuspide. — La valvule tricuspide ou triglochine affecte la forme d'un entonnoir, ou d'un cylindre membraneux, dont la circonférence posté-

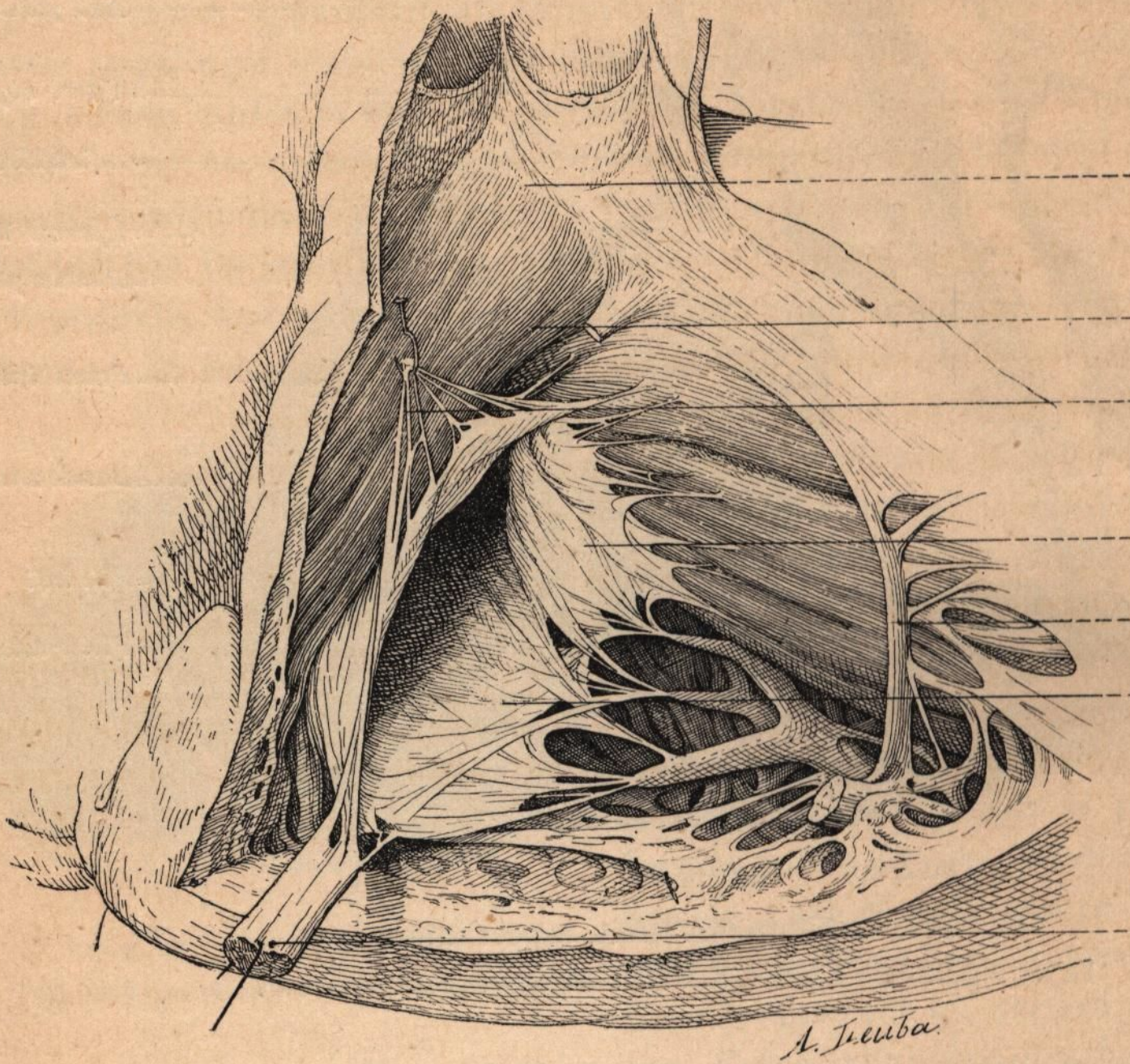

Fig. 346, — Ventricule droit, configuration intérieure.

Le pilier antérieur de la tricuspide a été coupé et relevé pour montrer les valves postérieure et interne de cette valvule.

rieure se fixe sur l'orifice auriculo-ventriculaire droit, et dont la circonférence antérieure s'avance dans la cavité du ventricule (voy. fig. 345 et 346). La longueur moyenne de ce cylindre membraneux est de 2 cm. environ. Sa circonférence antérieure est découpée par deux incisures qui permettent de décomposer la valvule tricuspide en trois valves. En se basant sur la situation de celles-ci, on peut leur donner les noms de valve antérieure, valve inférieure et valve interne. Chacune d'elles répond, comme on le voit, à une des parois du ventricule.

Il ne faudrait cependant pas s'exagérer le degré de séparation de ces valves : il est des cas où leurs limites respectives sont difficiles à établir. Cela est vrai surtout lorsqu'il s'agit de séparer la valve antérieure de la valve inférieure.

Enfin, je dois ajouter qu'entre la valve antérieure et la valve inférieure d'une part, entre la valve inférieure et la valve interne d'autre part, il existe souvent deux *languettes valvulaires accessoires*. Ces valvules accessoires sont bien visibles sur notre figure 344.

Chacune des trois valves a la forme d'un triangle dont la base adhère à l'anneau auriculo-ventriculaire, dont le sommet arrondi s'avance dans la cavité du ventricule, et dont les deux bords répondent aux bords contigus des deux valves voisines, auxquels ils sont reliés par de nombreux cordages tendineux.

Les cordages tendineux annexés à la valvule tricuspide appartiennent aux trois ordres que nous avons définis. Ces cordages naissent soit directement des différentes parois du ventricule, soit des muscles papillaires que nous avons signalés.

La valve antérieure reçoit la presque totalité des cordages tendineux du muscle papillaire antérieur (pilier antérieur). De plus, elle reçoit, presque toujours, par son bord supérieur, trois ou quatre petits cordages représentant la terminaison du petit muscle papillaire que nous avons vu se détacher en haut de la paroi interne ou septale.

La valve inférieure reçoit ses cordages tendineux du ou des piliers inférieurs qui se détachent de la paroi diaphragmatique de la cavité ventriculaire; par son bord externe, elle reçoit aussi quelques cordages venant du pilier antérieur.

Quant à la valve interne, elle reçoit quelques cordages émanés du plus interne des piliers inférieurs et d'autres, beaucoup plus nombreux, se détachant de la cloison, soit directement, soit par l'intermédiaire de deux ou trois petits muscles papillaires. Ces cordages, nés de la paroi interne, sont ordinairement assez courts; d'où le peu de mobilité de la valve interne à laquelle ils se rendent.

Orifice de l'artère pulmonaire et valvules sigmoïdes. — Situé en avant, en dedans et un peu au-dessus du précédent (voy. fig. 342), l'orifice de l'artère pulmonaire est régulièrement circulaire. Trois valvules sigmoïdes lui sont annexées. Elles répondent en tout point à la description générale que j'ai donnée page 563. Je me contenterai de rappeler ici le petit nodule que contient leur bord libre, à sa partie moyenne. On l'a appelé nodule de Morgagni, quoiqu'il ait été décrit par Arantius en même temps que le nodule correspondant des valvules sigmoïdes de l'aorte. La situation de ces trois valvules est la suivante : l'une est antérieure, les deux autres sont postérieures, l'une droite, l'autre gauche (voy. fig. 345).

Après avoir décrit les différents détails de la configuration intérieure du ventricule droit, je crois utile de jeter un coup d'œil d'ensemble sur la disposition générale de cette cavité. Lorsqu'on examine les figures 345 et 346, on voit que la valve antérieure de la tricuspide forme, avec le pilier antérieur, une cloison incomplète qui divise la cavité ventriculaire en deux portions : 1° une portion comprise entre cette valve et les deux autres valves de la tricuspide, communiquant largement avec l'oreillette droite : je l'appellerai la portion auriculaire du ventricule; 2° une portion située en avant et en dehors de cette valve antérieure, se continuant en haut et en arrière avec l'orifice de l'artère pulmonaire.

Ces deux portions sont assez nettement séparées l'une de l'autre; elles communiquent cependant par un vaste orifice ovalaire bien visible sur la figure 345, limité d'une part par le bord antéro-supérieur de la valve antérieure, d'autre part par la colonne charnue qui réunit le pilier antérieur à la cloison, colonne à laquelle j'ai donné le nom de *bandelette ansiforme*.

Le compartiment antérieur, prévalvulaire, de beaucoup le plus étendu, est lui-même divisé, ou plutôt tend à être divisé, en deux portions par une saillie musculaire. Celle-ci se détache de la paroi antérieure, immédiatement en avant de l'orifice auriculo-ventriculaire, se porte en dedans, en décrivant une courbe à concavité antérieure et vient se perdre sur la cloison (voy. fig. 345), c'est l'éperon de Wolff. Au-dessous de cette saillie, entre elle et la valve antérieure de la tricuspide, il existe une fossette, plus ou moins profonde, suivant les sujets. La portion de la cavité du ventricule, sus-jacente à cette bande musculaire, commence l'entonnoir qui conduit à l'artère pulmonaire; elle est connue depuis Wolff sous le nom d'*infundibulum*.

VENTRICULE GAUCHE

Examinée sur une coupe (fig. 344), la cavité du ventricule gauche a une forme assez régulièrement circulaire. Le ventricule gauche a, en effet, la forme d'un cône dont l'axe se dirige en avant, en bas et à gauche, en se rapprochant sensiblement de l'horizontale; mais, comme ce cône est très légèrement aplati dans le sens transversal, je lui décrirai, comme je l'ai fait en décrivant sa conformation extérieure, deux parois, deux bords, une base et un sommet.

Parois. — Les deux parois sont, l'une interne ou droite, l'autre externe ou gauche. Toutes les deux sont concaves et se regardent par leur concavité. La paroi interne est formée par la cloison interventriculaire; elle est lisse dans ses deux tiers postérieurs qui avoisinent l'orifice aortique; dans son tiers antérieur, elle présente un certain nombre de colonnes charnues qui courent parallèlement à l'axe de la cavité ventriculaire. La paroi gauche, répondant à la face gauche ou pulmonaire du cœur, présente, au contraire, dans toute son étendue, un nombre considérable de colonnes charnues.

Les deux bords sont l'un antéro-supérieur, l'autre postéro-inférieur; ils sont arrondis, et, à leur niveau, les deux faces du ventricule se continuent l'une avec l'autre sans aucune ligne de démarcation.

Là où la paroi gauche se recourbe pour se continuer avec les deux bords du ventricule, on voit se détacher deux énormes colonnes charnues du premier ordre : ce sont *les piliers de la valvule mitrale*. On peut les distinguer, de par leur situation, en pilier antérieur et pilier postérieur (il serait plus exact de dire pilier antéro-supérieur et pilier postéro-inférieur). Les deux piliers de la valvule mitrale affectent la forme de deux saillies mamelonnées, dont la configuration paraît varier avec les sujets. Dans la majorité des cas, leur forme est celle d'un cône tronqué; la base de ce cône s'implante sur la paroi ventriculaire et se continue avec plusieurs colonnes charnues de deuxième ordre, qui semblent se fusionner pour former les piliers. Le sommet, quelquefois régulièrement arrondi, est le plus souvent divisé en plusieurs mamelons secondaires. C'est même la règle pour le pilier postéro-inférieur dont la partie libre est, le

plus souvent, formée par deux mamelons, ou deux groupes distincts de mamelons, l'un droit, l'autre gauche.

Lorsqu'on étudie les piliers sur une coupe transversale du ventricule, on voit qu'ils sont unis à la paroi ventriculaire par des colonnes charnues, sauf au niveau de la portion de leur surface qui regarde la cloison ou le pilier du côté opposé. On constate aussi que les deux piliers *s'emboîtent réciproquement*. Il m'a paru que le plus souvent le pilier postéro-inférieur, plus court et plus trapu, présentait une concavité qui recevait le pilier antérieur,

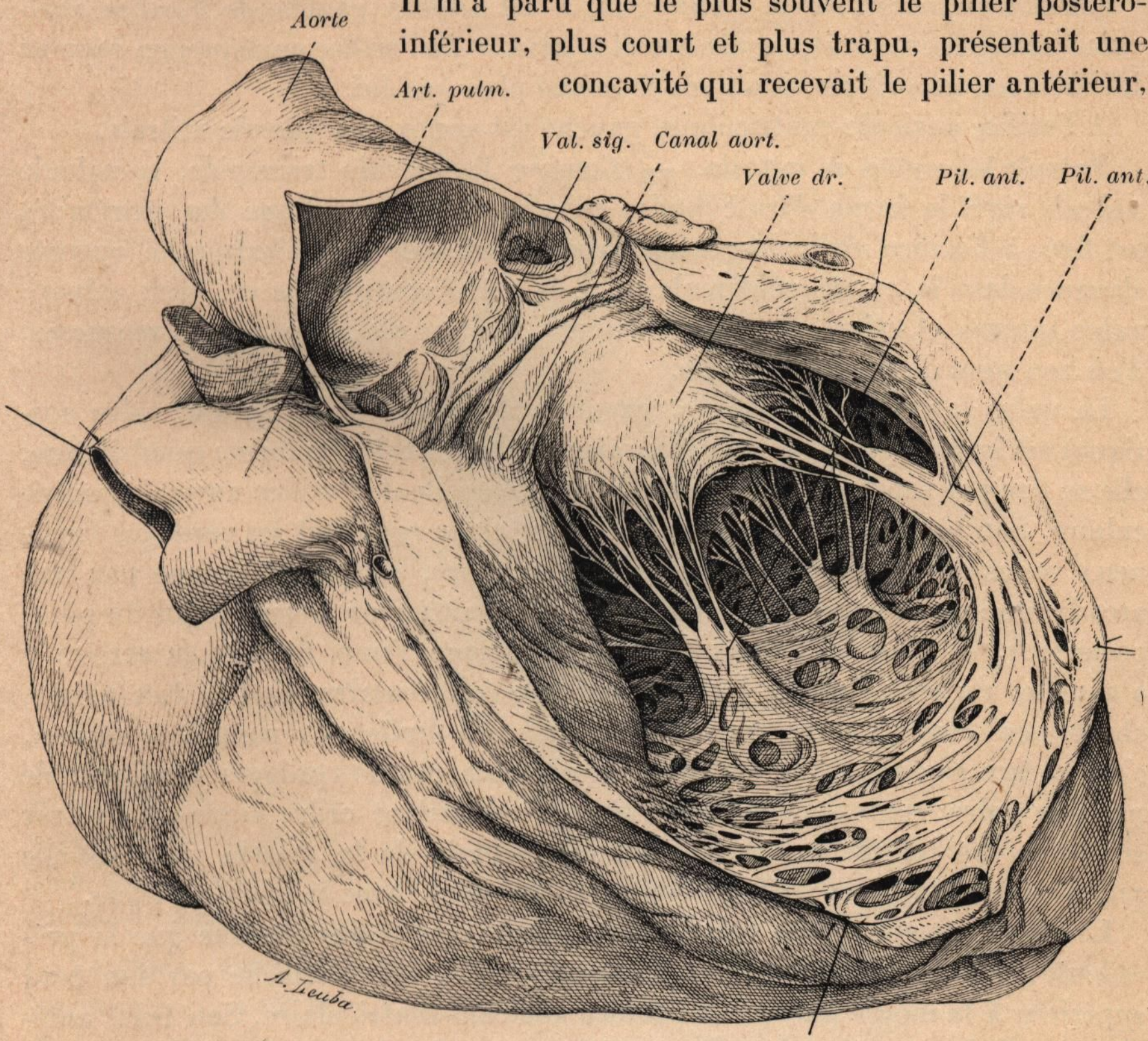

Fig. 347. — Ventricule gauche, ouvert le long de son bord antérieur, sur un cœur en place.

plus allongé et régulièrement cylindrique. Mais, je dois ajouter que ce n'est point là un fait constant et que la disposition inverse n'est pas rare.

Les cordages tendineux émanés des piliers *se distribuent aux deux valves* de la mitrale. Ceux du pilier antéro-supérieur vont à la moitié antéro-supérieure des deux valves, ceux du pilier postéro-inférieur à la moitié postéro-inférieure des mêmes valves.

Sommet. — Le sommet du ventricule, assez régulièrement arrondi, est riche en colonnes charnues de deuxième et de troisième ordre, sans présenter cependant la disposition en labyrinthe que nous avons rencontrée au sommet du ventricule droit.

Base. — La *base* du ventricule gauche nous présente l'orifice auriculo-ventriculaire et l'orifice aortique.

Orifice auriculo-ventriculaire gauche. — Régulièrement arrondi, du moins quand on l'examine sur un cœur injecté, l'orifice auriculo-ventriculaire gauche a une circonférence de 110 millimètres chez l'homme et de 92 millimètres chez la femme. Son axe se dirige en avant, en bas et à gauche; son obliquité est moins marquée que celle de l'axe de l'orifice droit correspondant; en d'autres termes, il se rapproche moins de l'horizontale.

Comme on le voit sur la figure 342, il est situé à gauche de l'orifice auriculo-ventriculaire droit, en arrière et à gauche de l'orifice aortique, en rapport intime avec ces orifices situés sur le même plan que lui.

A l'orifice auriculo-ventriculaire gauche est annexée la valvule mitrale.

Valvule bicuspide ou mitrale. — Comme la valvule tricuspide, la valvule mitrale revêt la forme d'un cylindre membraneux, dont l'une des extrémités est fixée à l'orifice auriculo-ventriculaire gauche, et dont l'extrémité opposée s'avance dans la cavité ventriculaire. Elle est décomposable en deux valves : valve interne et valve externe. Winslow l'a comparée à une mitre renversée, d'où son nom de valvule mitrale.

La *valve interne* (valve droite, grande valve, valve de la cloison, valve aortique) est la plus étendue des deux valves de la mitrale. De forme quadrilatère, elle se fixe par son bord supérieur à la moitié droite de l'orifice auriculo-ventriculaire. Son bord antérieur et son bord postérieur reçoivent les cordages tendineux venus des piliers; son bord inférieur, libre, court, est occupé par une arcade réunissant les cordages venus du pilier antérieur à ceux venus du pilier postérieur. — Des deux faces de la valve interne, l'une, tournée en arrière et à gauche, regarde l'axe de l'orifice auriculo-ventriculaire, c'est la face axiale, absolument lisse; l'autre regarde en avant et à droite et répond à la cloison, c'est la face septale. Cette dernière ne présente pas de cordages tendineux de premier ordre; seuls, quelques cordages de deuxième ordre viennent se fixer sur sa moitié inférieure. Aussi cette face septale de la grande valve est-elle remarquablement lisse; elle se continue, en haut, avec la paroi aortique.

La *valve externe* (petite valve, valve gauche) est moins étendue que la précédente; elle la rappelle par sa forme générale. Elle s'attache par son bord supérieur à la moitié gauche de l'orifice auriculo-ventriculaire. Son bord antérieur reçoit les cordages du pilier antérieur, son bord postérieur, les cordages du pilier postérieur. Quant à son bord inférieur, on le voit quelquefois donner insertion à quelques petits filaments tendineux, nés directement de la paroi ventriculaire. La face antérieure et droite de la petite valve regarde l'axe de l'orifice; cette face axiale est complètement lisse. Sa face postérieure et gauche regarde la paroi externe ou gauche du ventricule. Cette face pariétale est parcourue par un grand nombre de cordages tendineux du premier et du deuxième ordre qui lui donnent un aspect irrégulier, contrastant singulièrement avec l'aspect lisse de la face correspondante de la grande valve. — On rencontre parfois entre les deux valves de petites languettes accessoires, analogues à celles que nous avons étudiées avec la valvule tricuspide.

Comme on le voit, par cette description, les deux valves de la mitrale reçoivent des cordages tendineux des deux piliers. Elles diffèrent, toutefois, par ce fait que les cordages venus des deux piliers s'implantent sur la face pariétale de la petite valve, tandis qu'ils s'arrêtent pour la plupart sur le bord libre de

la grande valve, dont la face septale apparaît lisse et unie par les frottements du courant sanguin qui s'engage dans l'aorte.

Orifice aortique. — L'orifice aortique, régulièrement arrondi, d'une circonférence de 70 mm. chez l'homme, de 64 mm. chez la femme (Bizot), est placé en avant et à droite de l'orifice auriculo-ventriculaire gauche, en rapport immédiat avec ce dernier (voy. fig. 342). Son axe se dirige en haut, à droite et un peu en arrière, comme celui de la portion ascendante de la crosse aortique.

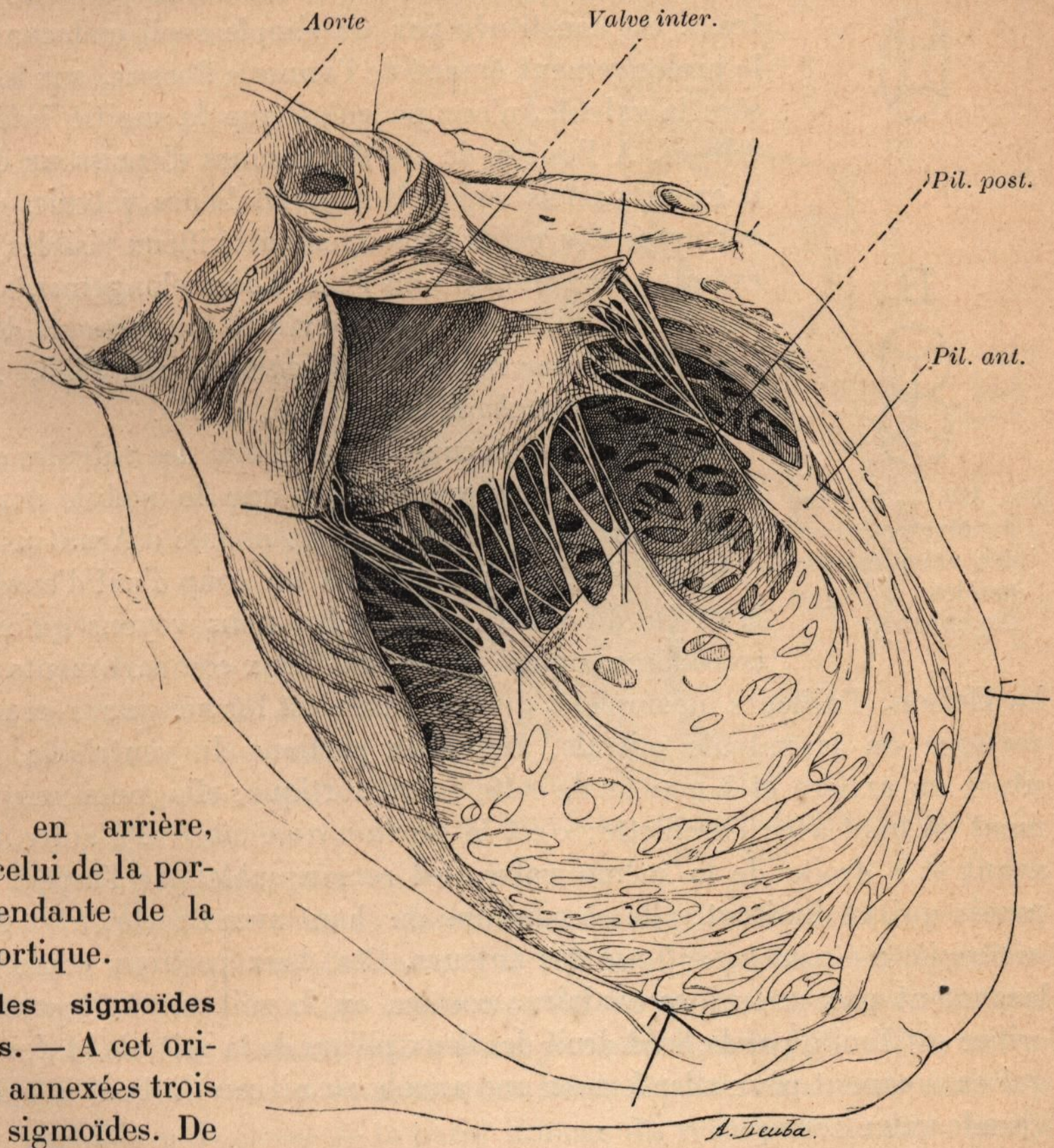

Fig. 348. — Ventricule gauche; la valve droite de la mitrale a été incisée et réclinée pour permettre de voir la valve gauche.

Valvules sigmoïdes aortiques. — A cet orifice sont annexées trois valvules sigmoïdes. De ces trois valvules, l'une est placée en avant et à droite, l'autre en avant et à gauche, la troisième en arrière. Il est intéressant de rapprocher cette situation des trois valvules sigmoïdes aortiques de celle des trois valvules sigmoïdes pulmonaires. Les deux schémas A et B (fig. 349), empruntés à Gegenbaur, nous donnent, en même temps que l'explication embryologique de cette orientation, un moyen commode de la retenir. L'aorte et l'artère pulmonaire dérivent d'un tronc unique, le bulbe artériel; celui-ci est pourvu de quatre valvules qui sont, comme le montre le schéma A, antérieure, postérieure, droite et gauche. Plus tard apparaît une cloison (septum aorticum) qui coupe, dans un plan frontal, les valvules latérales; alors, les deux valvules postérieures de l'artère pulmo-

naire, ainsi que les deux valvules antérieures de l'aorte se constituent aux dépens des tronçons des deux valvules latérales primitives, comme le montre le schéma B.

Les valvules aortiques sont beaucoup plus résistantes que les valvules de l'artère pulmonaire; lorsqu'on les examine avec soin, on voit qu'elles sont beaucoup plus épaisses dans leur moitié inférieure que dans leur moitié supérieure. Cette dernière, souvent percée de trous, est constituée par un simple repli endocardique, car le prolongement émané de l'anneau fibreux, sur lequel s'insère la valvule, n'occupe guère que la moitié inférieure de celle-ci. A l'union de ces deux zones d'épaisseur différente, il existe parfois sur la face pariétale des valvules sigmoïdes aortiques, des petits prolongements villeux visibles lorsqu'on examine les valvules sous l'eau. Ces prolongements, déjà vus par Santorini, ont été retrouvés et longuement décrits par Lambl (*Wiener medicin. Wochenschrift*, 1856, n° 16) et Luschka (*Deutsche Klinik*, 1856, n° 23).

Fig. 349. — Schéma du développement des valvules sigmoïdes (d'après Gegenbaur).

Le nodule qui occupe le bord libre des valvules sigmoïdes aortiques est plus volumineux que le nodule des valvules pulmonaires; il porte le nom de nodule d'Arantius.

Si nous jetons maintenant un coup d'œil d'ensemble sur la cavité du ventricule gauche, nous voyons qu'on peut la considérer comme présentant deux compartiments distincts. La cloison, d'ailleurs incomplète, qui les sépare est formée par la grande valve aortique de la valvule mitrale. Des deux portions du ventricule, l'une est située en arrière et à gauche de cette valve aortique; elle communique largement en haut avec l'oreillette; c'est la *portion auriculaire*. L'autre, située en avant et à droite de la même valve, est remarquable par l'aspect lisse des parois qui la limitent; elle se continue en haut avec l'aorte; c'est la portion *artérielle* ou *canal aortique* des auteurs. Ces deux portions communiquent largement par un orifice ovalaire; comme on le voit sur la figure 347, cet orifice est limité par le bord droit des deux piliers de la mitrale et des cordages qui en émanent pour aller former une arcade au niveau du bord inférieur de la grande valve aortique.

CLOISON INTERVENTRICULAIRE

La cloison interventriculaire a la forme d'un triangle dont le sommet répond à la pointe du cœur, et dont la base répond à la base des ventricules. Comme cette dernière, elle regarde en haut et en arrière. Des deux bords, l'un est antéro-supérieur et correspond sur la surface extérieure de l'organe au sillon interventriculaire antérieur; l'autre est inférieur et répond au sillon interventriculaire de la face diaphragmatique. Des deux faces, l'une regarde en avant et à droite; elle est convexe et constitue la paroi interne du ventricule droit; l'autre regarde en arrière et à gauche; elle est concave et constitue la paroi interne du ventricule gauche.

Nous avons vu en étudiant les deux faces de la cloison considérées comme

parois ventriculaires que, dans leur partie antéro-inférieure, voisine de la pointe par conséquent, ces deux faces étaient irrégulières et présentaient un grand nombre de colonnes charnues. Elles sont, au contraire, lisses et unies dans leur partie postéro-supérieure voisine de la base.

Envisagée au point de vue de sa constitution, la cloison interventriculaire, comme le montre la figure 350, se compose de deux parties : l'une, beaucoup plus épaisse et de beaucoup la plus étendue, l'autre beaucoup plus mince et occupant un espace très restreint. La première, *portion musculaire*, a une épaisseur d'environ 9 à 10 mm. ; uniquement constituée par des fibres charnues, dont nous indiquerons la disposition en décrivant l'architecture du cœur, elle constitue la presque totalité de la cloison,

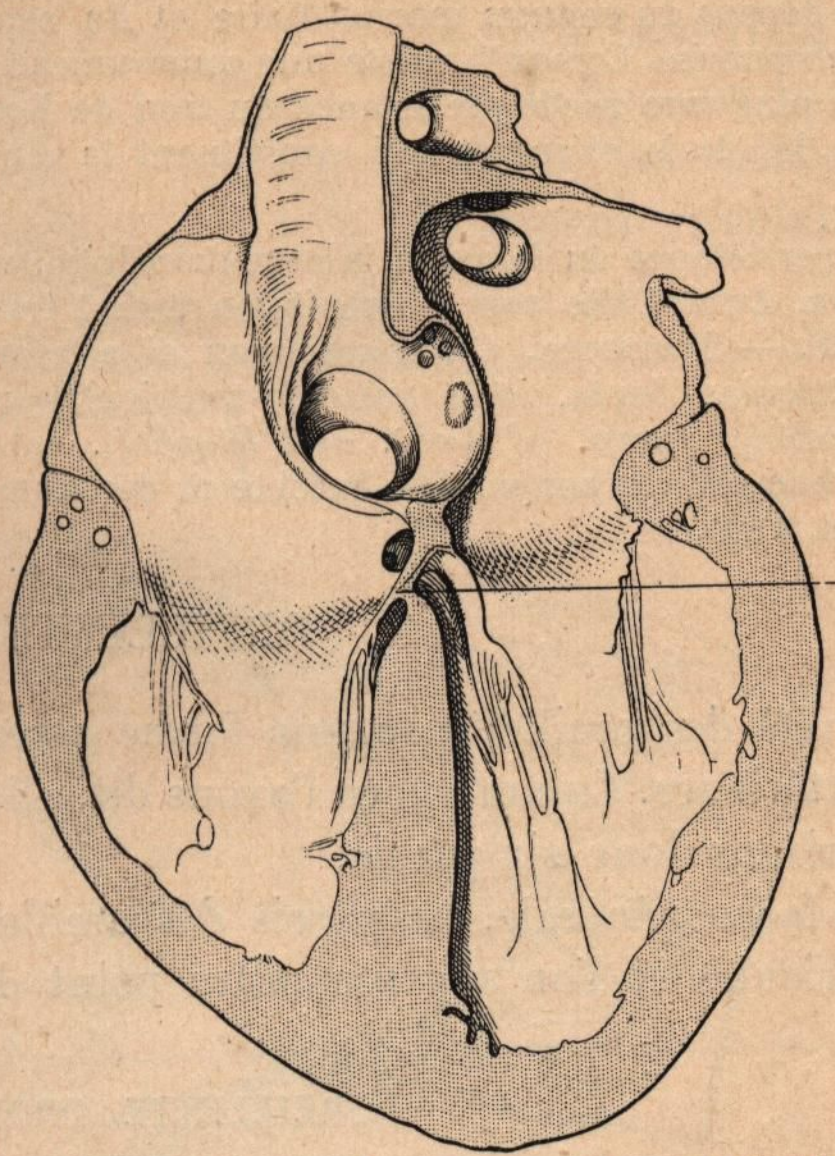

Fig. 350. — La cloison interventriculaire (d'après His).

L'autre, *portion membraneuse* (pars membranea), bien décrite par Thurnam (*Medico-chirurgicals Transactions*, 1838, vol. XXI) n'occupe qu'un espace très restreint. Elle ne dépasse pas, en effet, 15 à 20 mm. carrés ; tantôt triangulaire, tantôt elliptique, elle est située dans le voisinage de la base de la cloison interventriculaire, sur les confins de cette cloison et de la cloison interauriculaire. Blanchâtre et transparente, elle a une épaisseur de 1 mm. 1/2 à 2 mm. Si on étudie cette portion membraneuse de la cloison sur une coupe du cœur intéressant cette cloison dans toute son étendue, comme cela a été représenté dans la figure 350, on voit que, du côté gauche, cette portion membraneuse répond, dans toute son étendue, à la partie la plus élevée de la paroi interne du ventricule gauche, tandis que, du côté droit, cette portion membraneuse répond en partie au ventricule droit, en partie à l'oreillette droite. Ce rapport avec l'oreillette droite tient à ce que le ventricule droit est plus court que le ventricule gauche. La portion qui répond au ventricule droit est cachée sous la valve interne de la valvule tricuspide, qu'il faut couper pour l'apercevoir.

La portion de la cloison qui répond à l'oreillette droite occupe la partie de la paroi interne de cette cavité la plus rapprochée de l'orifice auriculo-ventriculaire. Un instrument enfoncé à ce niveau par l'oreillette droite ne pénètre pas, comme on pourrait le croire, dans l'oreillette opposée, mais bien dans le ventricule gauche.

C'est à tort que quelques auteurs ont prétendu que cette portion membraneuse était constituée seulement par l'adossement de l'endocarde des deux ventricules. En réalité, il existe entre les deux lames endocardiques du tissu fibreux

qui, pour être très mince, n'en est pas moins très résistant. Chez certains animaux il existerait même à ce niveau une véritable lame osseuse (Luschka).

Au point de vue embryologique, l'origine de la portion membraneuse de la paroi interventriculaire est tout à fait différente de celle de la portion musculaire. La cloison interventriculaire se forme : 1° aux dépens du septum interventriculaire primitif, 2° du septum intermédiaire de His, dépendance de la cloison interauriculaire primitive, 3° du septum aortique, cloison qui divise en deux troncs secondaires le tronc artériel primitif. C'est aux dépens du septum interventriculaire que se développe la portion charnue de la cloison ; c'est aux dépens du septum intermédiaire et du septum aortique que se développe la portion membraneuse. Lorsqu'il existe une communication entre les deux ventricules, anomalie beaucoup plus rare que la persistance du trou de Botal, à laquelle elle est souvent associée, c'est que les trois éléments qui constituent la cloison définitive ne sont pas arrivés au contact.

Sur la persistance du foramen interventriculaire, voy. parmi les travaux récents :

BRŒMSER, Zwei Fälle von congenitalen Defect im Septum ventriculorum, *Di sert.* München, 1898. — SYMINGTON, On a specimen of a heart with incomplete interauricular and inter-ventricular Septa, one auriculo-ventricular opening (left) and a single arterial orifice (aortic). *Journ. of Anat. and Physiol.*, vol. 34, Part. 3, p. XIV-XVII. — MÜHSAM, Ueber unkomplicirte kongenitale Defekte in der Kammerscheidewand des Herzens, *Dissert. med.*, Kiel, 1900.

OREILLETTES

La cavité des oreillettes a une forme assez irrégulière, qui répond à leur forme extérieure. Comme nous l'avons dit, elles ont une forme cubique ; nous leur décrirons donc six parois.

D'une façon générale, les parois des oreillettes sont plus minces que celles des ventricules et l'on n'y rencontre point de colonnes charnues de premier ordre.

OREILLETTE DROITE.

Pour étudier la configuration intérieure de l'oreillette droite, il faut reséquer la paroi externe de cette cavité. Pour cela, il faut tracer une incision verticale, allant de l'embouchure de la veine cave supérieure à celle de la veine cave inférieure, et deux incisions horizontales, réunissant les deux extrémités de la première au sillon auriculo-ventriculaire. On détermine ainsi un petit lambeau à base antérieure que l'on peut rejeter en avant. C'est une préparation de ce genre qui a été représentée fig. 351.

Comme je l'ai dit, on peut décrire à l'oreillette droite six parois :

1° Une paroi *externe* ou *droite* ; cette paroi, détachée en lambeau sur notre figure, est des plus irrégulières. Elle présente des colonnes charnues à direction antéro-postérieure.

2° Une paroi *interne* ou *gauche* ; formée par le septum interauriculaire, elle présente plusieurs points intéressants à étudier. On remarque d'abord à sa partie moyenne une dépression plus ou moins marquée, la *fosse ovale*. A ce niveau, la paroi de l'oreillette est d'une minceur extrême et demi-transparente. Allongée dans le sens vertical, la fosse ovale est limitée par un relief arrondi, l'*anneau de Vieussens*. Très marqué en haut et en avant, ce relief s'atténue en bas et en arrière, si bien qu'à ce niveau, les limites de la fosse ovale manquent de netteté. L'anneau de Vieussens ressemble donc moins à un anneau qu'à un croissant dont la concavité regarde en bas et en arrière, Ce croissant limite, dans sa partie moyenne, un sillon ; un stylet introduit dans ce sillon pénètre à une profondeur de 3 à 4 mm. : dans quelque cas même, il arrive dans l'oreillette gauche. Mais, ces cas de communication entre les deux oreillettes ne sont

pas aussi fréquents qu'on a bien voulu le dire, et l'introduction du stylet dans l'oreillette gauche est souvent la conséquence d'une exploration trop brutale, qui déchire la mince paroi séparant les deux cavités. On trouve encore sur la paroi interne, entre la fosse ovale et l'orifice de la veine cave supérieure, les orifices par lesquelles les veines auriculaires viennent déboucher dans l'oreillette.

3° Une paroi *supérieure*. Cette paroi supérieure présente en arrière, au niveau de sa jonction avec la paroi postérieure, l'orifice de la veine cave supérieure. Cet orifice, régulièrement circulaire, me-

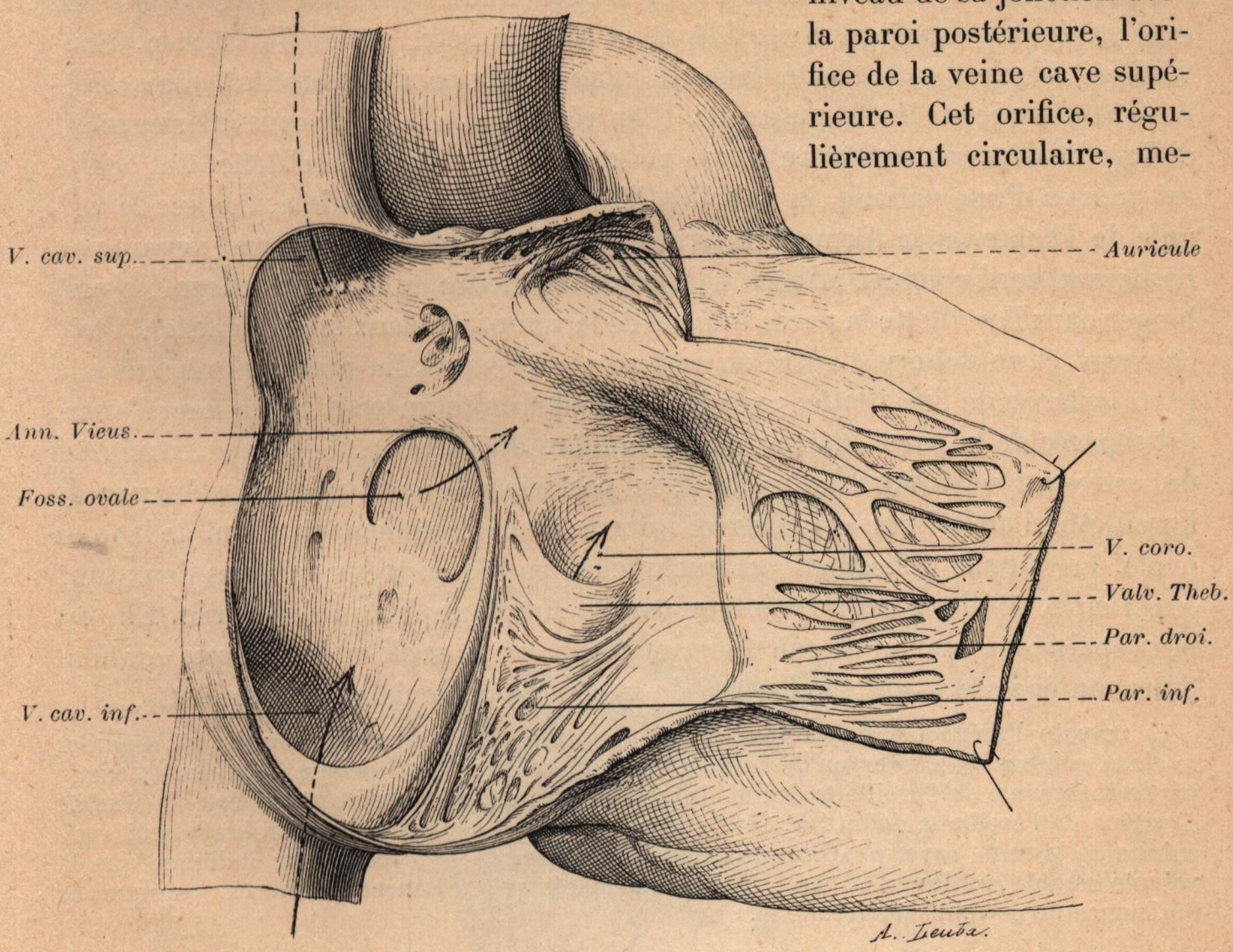

Fig. 351. — Oreillette droite sur un cœur en place; la paroi droite a été incisée et réclinée.

sure de 18 à 22 mm. de diamètre (Cruveilhier); il est dépourvu de valvule. En avant de l'orifice de la veine cave supérieure, la paroi supérieure se continue avec la paroi correspondante de l'auricule.

4° Une paroi *inférieure*. Elle présente des colonnes charnues qui se continuent avec celles que nous avons signalées sur la paroi externe de l'oreillette, mais en diffèrent par leur volume. Beaucoup plus grêles, elles dessinent sur la paroi inférieure un réticulum très fin. Sur cette paroi inférieure, on aperçoit l'orifice de la grande veine coronaire : situé en avant de l'orifice de la veine cave inférieure, tout près de la cloison interauriculaire, il est régulièrement arrondi et présente un diamètre de 12 mm. environ. Il est parfois situé au fond d'une petite fossette. Cet orifice est muni d'une valvule : la valvule de Thebesius qui affecte la forme de croissant. Le bord libre de cette valvule est concave et regarde en haut; son bord adhérent s'insère sur la demi-circonférence externe

de l'orifice veineux et semble prolonger dans l'oreillette la paroi de la grande veine coronaire. De ses deux faces, l'une est tournée en dehors, l'autre en dedans vers la cloison interauriculaire. La valvule de Thebesius est extrêmement mince; sur certains sujets, je l'ai vue constituée non par une lamelle continue, mais par un fin réticulum, circonscrivant de minuscules orifices et comparable à une véritable toile d'araignée.

A la jonction de la paroi inférieure avec la paroi postérieure, se trouve l'orifice de la veine cave inférieure. Cet orifice est circulaire comme celui de la veine cave supérieure, mais plus considérable; son diamètre est de 27 à 36 mm. (Cruveilhier). Il n'est pas orienté dans un plan absolument horizontal, mais légèrement oblique en bas et en avant. Il en résulte que la veine cave inférieure est obligée de décrire une légère crosse pour déboucher dans l'oreillette. Cet orifice est pourvu d'une valvule, la valvule d'Eustachi. Cette valvule a, comme la valvule de Thebesius, la forme d'un croissant : son bord libre, concave, regarde en haut; son bord convexe adhère à la paroi inférieure de la cavité et semble prolonger dans l'oreillette la paroi interne de la veine. Ses deux faces regardent l'une en avant et en dehors, l'autre en arrière et en dedans. La première répond à la paroi externe de l'oreillette, avec laquelle elle limite un petit cul-de-sac; l'autre est séparée de la paroi interne par la lumière du vaisseau. Les deux extrémités du croissant valvulaire se perdent, la postérieure sur la paroi postérieure de l'oreillette, l'antérieure sur la paroi interne, immédiatement en avant de la fosse ovale. La valvule d'Eustachi est quelquefois percée de trous dans ses deux tiers supérieurs, où elle n'est formée que par un simple repli de l'endocarde. Elle est plus épaisse au niveau de son tiers inférieur, où le repli endocardique contient dans son épaisseur une émanation de la couche musculaire de l'oreillette.

La valvule d'Eustachi est le reliquat d'un appareil valvulaire mieux développé, séparant le *sinus veineux* de l'embryon de l'oreillette primitive. Plus tard lorsque le sinus est devenu partie intégrante de l'oreillette droite, la valvule d'Eustachi persistante atteste la dualité d'origine de l'oreillette définitive. Dire que la valvule d'Eustachi est un prolongement auriculaire de la veine cave, c'est là une expression commode peut-être pour indiquer que la valvule semble continuer la paroi du vaisseau, mais qui ne saurait donner le pourquoi de l'existence de ce repli membraneux.

5° Une paroi *postérieure*. La paroi postérieure se continue sans ligne de démarcation aucune avec la paroi externe; absolument lisse, elle ne présente rien de spécial à signaler. A la jonction de la paroi interne et de la paroi postérieure, presque à égale distance de l'embouchure des deux veines caves, plus rapproché cependant de la veine cave supérieure, on remarque parfois un tubercule, le tubercule de Lower (Richard Lower, *Tractatus de corde*, Amstelodami, 1669, p. 51).

Ce tubercule, de forme et de saillie très variables, affecte, lorsqu'il est bien marqué, la forme d'une crête mousse transversale. D'après Henle il serait dû à une accumulation limitée de graisse, qui cliverait, à ce niveau, en deux couches la paroi musculaire de l'oreillette, et soulèverait vers la cavité de cette dernière la couche la plus interne. D'après Lower, cette saillie résulterait d'un enfoncement de la paroi postérieure par la convergence des deux veines caves. Lower l'a défini : *tuberculum utramque venam distinguens* et lui a assigné comme rôle de dévier vers le centre de l'oreillette les colonnes sanguines qui débouchent des veines caves. — Après avoir recherché sur un grand nombre de

cœurs le tubercule de Lower, nous devons avouer qu'il nous a été bien souvent impossible de le rencontrer.

6° Une paroi *antérieure*. La paroi antérieure nous présente l'orifice auriculo-ventriculaire. Vu par l'oreillette et prolongé par la valvule tricuspide, cet orifice affecte la forme d'un entonnoir à ouverture postérieure.

Auricule droite. — A la jonction de la paroi antérieure et de la paroi supérieure de l'oreillette se trouve l'orifice qui conduit dans la cavité de l'auricule droite. Cette cavité (voy. fig. 351) affecte la forme d'un entonnoir, dont le sommet est dirigé à gauche et dont la base, regardant à droite, s'ouvre largement dans l'oreillette. Les parois de l'auricule sont remarquables par le nombre considérable des colonnes charnues qu'elles présentent.

OREILLETTE GAUCHE.

La cavité de l'oreillette gauche présente la même conformation générale que celle de l'oreillette droite. Quoiqu'elle soit assez régulièrement arrondie, on la

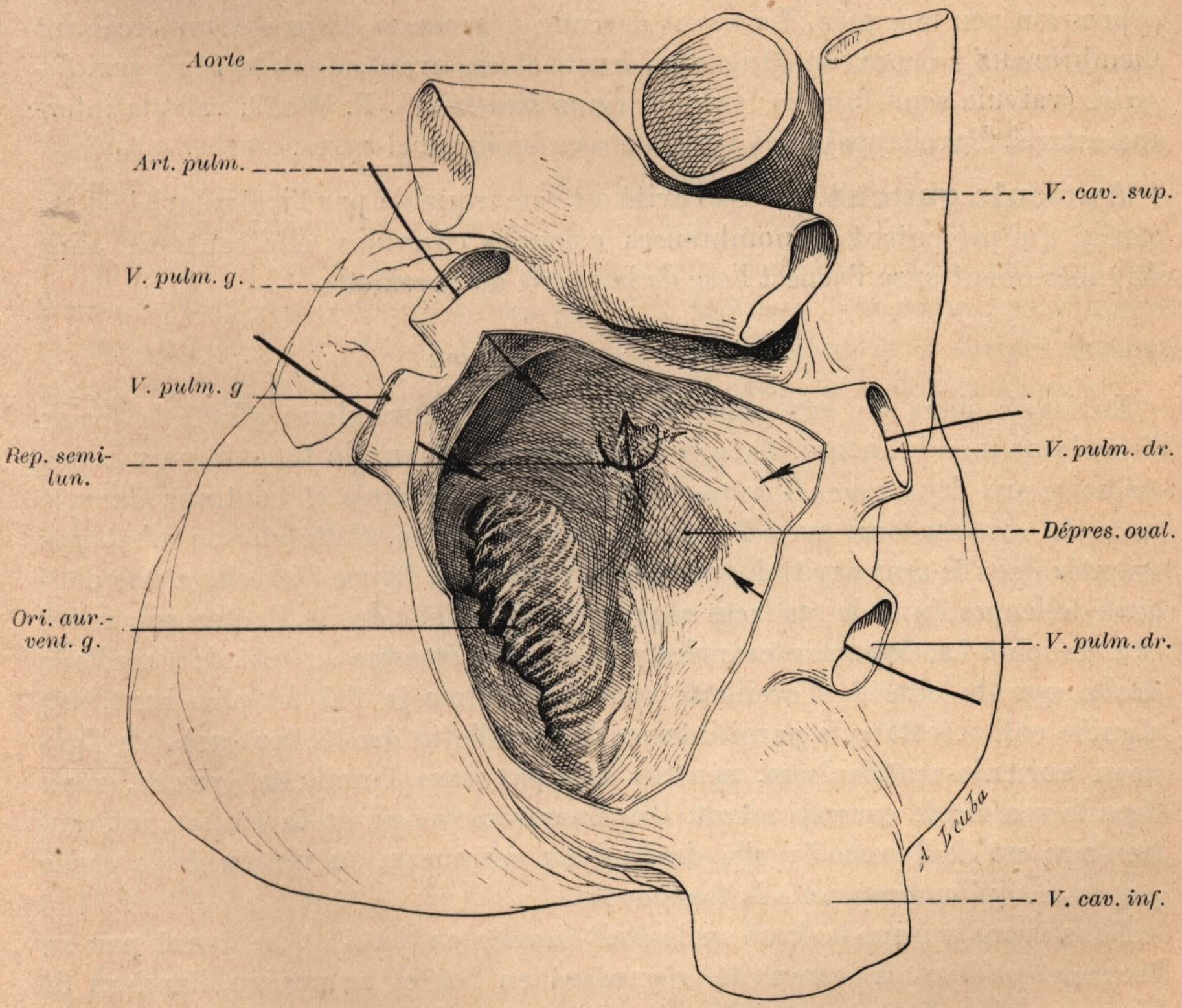

Fig. 352. — L'oreille gauche, sur un cœur en place, après résection de la paroi postérieure.

décrit ordinairement comme ayant une forme cubique et on lui considère par conséquent six parois, J'orienterai ces parois comme je les ai orientées en décrivant la configuration extérieure de l'oreillette et comme elles sont représentées dans la figure 352.

[POIRIER.]

Les *parois supérieure* et *inférieure*, concaves, sont lisses et ne présentent rien de spécial.

La *paroi postérieure* montre l'ouverture des quatre veines pulmonaires, qui s'ouvrent symétriquement sur ses parties latérales. Ces orifices sont régulièrement arrondis, d'un diamètre de 14 à 15 mm. Leur disposition est sujette à de nombreuses variations. Il n'est pas rare d'en rencontrer cinq, trois à droite, deux à gauche. En revanche, leur nombre peut être réduit à trois, deux des veines pulmonaires se fusionnant en un tronc unique avant de pénétrer dans l'oreillette. On remarque encore sur la paroi postérieure, et à égale distance des deux groupes de veines pulmonaires, un foramen presque constant, signalé par Lannelongue.

La *paroi antérieure* présente l'orifice auriculo-ventriculaire gauche.

La *paroi externe* ou *gauche*, lisse, porte un orifice bien circonscrit qui conduit dans la cavité de l'auricule gauche.

La *paroi interne* est formée par la cloison interauriculaire. L'espace qui correspond à la fosse ovale de l'oreillette droite présente quelquefois une dépression peu marquée. En avant de cette dépression, il existe un croissant membraneux à concavité dirigée en haut et en avant. C'est le *repli semilunaire* (valvula semi-lunaris; valvula sinus sinistri, G. F. Wolff; valvula interauricularis, Parchappe) dont l'origine sera indiquée ci-après.

Auricule gauche. — Sa cavité est remarquable par l'irrégularité de ses parois, qui présentent de nombreuses colonnes charnues; elle contraste ainsi singulièrement avec l'aspect lisse de la cavité de l'oreillette.

CLOISON INTERAURICULAIRE

Envisagée dans son ensemble, la cloison interauriculaire affecte la forme d'une lame membraneuse, fixée en bas et en avant sur le tissu fibreux intermédiaire aux deux zones fibreuses auriculo-ventriculaires et continue dans le reste de son contour, avec les parois des oreillettes. Cette cloison n'est pas orientée dans le sens sagittal : comme le montre la figure 350, elle a une obliquité telle que l'une de ses faces regarde en avant et à droite, l'autre en arrière et à gauche. La cloison interauriculaire est plus étendue du côté de l'oreillette droite que du côté de l'oreillette gauche. Comme je l'ai dit plus haut, une aiguille enfoncée dans la paroi interne de l'oreillette droite, tout près de l'anneau auriculo-ventriculaire, pénètre non pas dans l'oreillette gauche, mais dans le ventricule correspondant. L'épaisseur moyenne de la cloison interauriculaire est de 2 mm. 5; elle descend au minimum au niveau de la partie moyenne, qui correspond à la fosse ovale.

Nous avons vu que la fosse ovale était limitée en haut et en avant par un bourrelet saillant à concavité regardant en bas et en arrière, l'anneau de Vieussens. J'ai dit aussi que, dans l'oreillette gauche, on trouvait, au point qui correspond à l'anneau de Vieussens, un repli valvulaire concave, mais dont la concavité regarde en haut et en avant.

L'embryologie nous explique nettement cette disposition. On sait que pendant la plus grande partie de la vie fœtale, la cloison interauriculaire reste incomplète et présente un orifice, le trou de Botal, qui permet une large com-

munication entre les deux oreillettes; cet orifice est limité en haut et en avant par un bourrelet très marqué, le futur anneau de Vieussens. Vers la fin de la vie intra-utérine, cet orifice commence à s'oblitérer par le processus suivant. De la partie postéro-inférieure de sa circonférence s'élève un repli valvulaire, qui se dirige en haut et en avant, atteint l'anneau de Vieussens et arrive même à le dépasser; repli valvulaire et anneau finissent ainsi par chevaucher en quelque sorte, le repli valvulaire passant à gauche de l'anneau (voy. fig. 353). Normalement, le repli se soude à l'anneau de Vieussens, sauf au niveau de son bord libre qui forme le repli semi-lunaire décrit dans l'oreillette gauche. Si la soudure entre le repli et l'anneau ne se fait pas, il persiste une fente oblique qui établit une communication entre les deux oreillettes.

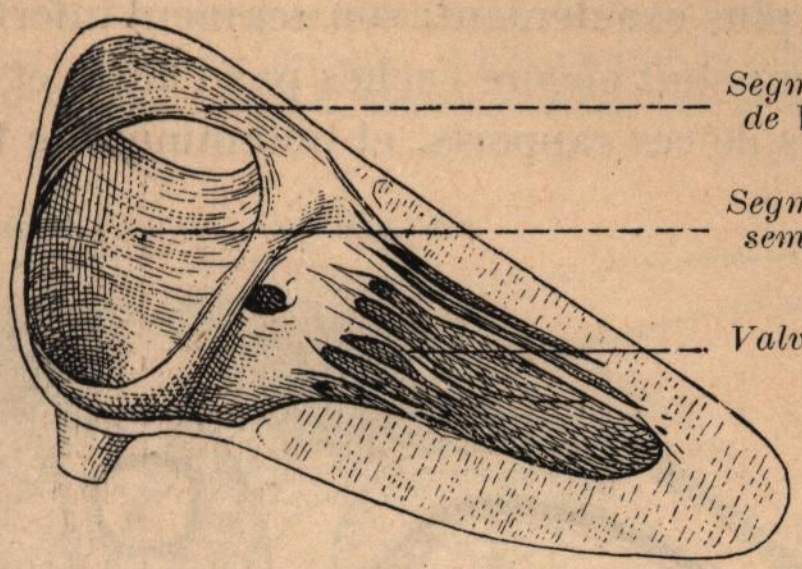

Fig. 353. — Cloison interauriculaire, face droite, d'un cœur de fœtus durci dans l'alcool (d'après Henle).

Cette communication, qui n'apporte aucun trouble dans le fonctionnement du cœur, et qu'il ne faut pas confondre avec les cas de persistance complète du trou de Botal, est un fait relativement fréquent. — Ogle (*Journal de la Phys.*, 1859, p. 119) l'a trouvée 13 fois sur 62 cœurs d'adultes ; Klob (*Bericht der Bonner Naturforscherversammlung*), 224 fois sur 500 cœurs; Wallmann (*Prager Vierteljahr.*, 1859), 132 fois sur 300 cœurs. D'après ce dernier auteur, la communication serait plus fréquente chez l'homme que chez la femme.

§ IV. — RAPPORTS DU COEUR

Le cœur est coupé par le plan médian sagittal en deux parties inégales. D'après Luschka, la partie droite comprend l'oreillette droite, sauf l'extrémité de son auricule, la moitié droite de l'oreillette gauche et la partie postérieure du ventricule droit; la partie gauche comprend la moitié gauche de l'oreillette gauche, la partie antérieure du ventricule droit et la totalité du ventricule gauche. C'est ce que montre bien la coupe horizontale fig. 354.

Les recherches de Giacomini confirment presque entièrement celles de Luschka; cependant, l'auteur italien aurait toujours trouvé l'auricule droite à droite du plan médian (voy. Giacomini, *Topografia del cuore*, Torino, 1886, p. 18 et suiv.). Comme on le voit, l'embouchure de la grande veine coronaire est placée à droite du plan médian sagittal, et l'opinion des anciens auteurs qui la croyaient située au centre même du thorax est erronée.

Etudions maintenant les rapports des faces, de la base et du sommet de la pyramide cardiaque.

Face antérieure. — La *face antérieure* du cœur est recouverte par les plans suivants : peau et tissu cellulaire sous-cutané, grand pectoral, plastron sterno-costal, sur lequel nous aurons plus tard à projeter exactement la face antérieure du cœur, vaisseaux mammaires internes qui descendent à 10 ou

15 mm. environ des bords du sternum (voy. artère mammaire interne), muscle triangulaire du sternum, culs-de-sac pleuraux antérieurs et bords antérieurs des poumons, thymus chez l'enfant et ses restes chez l'adulte, et enfin le sac fibreux du péricarde. Ce sac fibreux incisé, on aperçoit la face antérieure du cœur, ou plus exactement, son segment inférieur, car ses deux segments moyen et supérieur sont encore cachés par l'aorte et l'artère pulmonaire.

Certains de ces rapports, et notamment le trajet précis des culs-de-sac pleu-

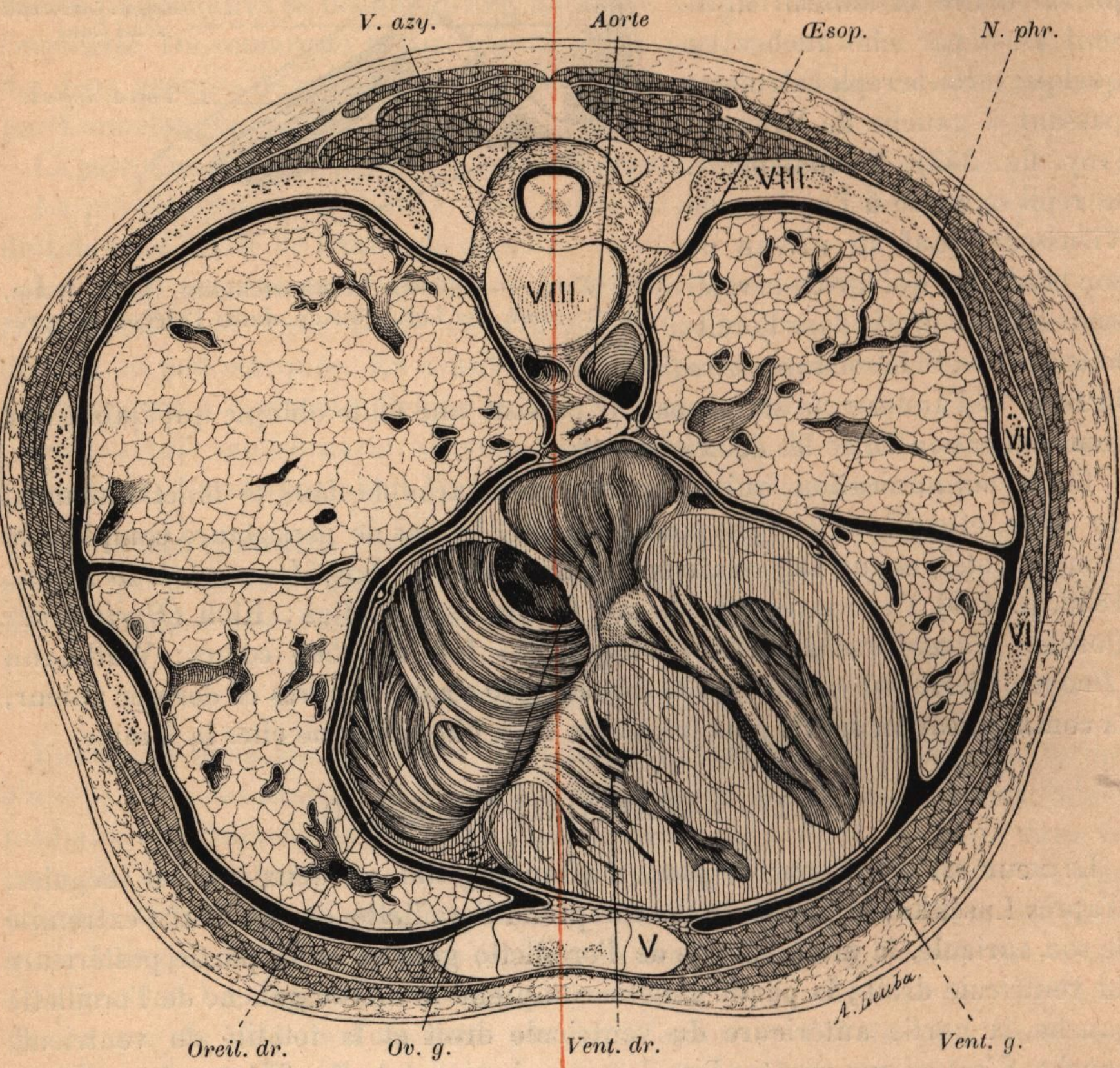

Fig. 354. — Coupe horizontale du thorax d'un nouveau-né passant par la huitième dorsale (d'après Luschka).

raux et du bord antérieur du poumon, en inspiration et en expiration, présentent un intérêt considérable.

Projection sterno-costale des culs-de-sac pleuraux médiastino-costaux antérieurs. — On peut distinguer trois portions dans le trajet des culs-de-sac pleuraux antérieurs :

Dans la première portion, étendue de l'interligne sterno-claviculaire au deuxième cartilage costal, les culs-de-sacs pleuraux droit et gauche se comportent de façon à peu près identique. Tous deux descendent en dedans des bords correspondants du sternum, par une courbe douce à convexité interne; ils se rapprochent de la ligne médiane, au fur et à mesure qu'ils descendent, et arrivent à se toucher au niveau du deuxième cartilage costal. — Ils limitent ainsi, derrière le manubrium, un espace triangulaire, dans l'aire duquel la face postérieure du sternum entre en contact direct avec le tissu cellulaire médiastinal. Le sommet de ce triangle, triangle médiastinal supérieur, est en bas; il répond à l'union du

manubrium avec le corps sternal. La base, située à la hauteur de l'encoche sternale, est de dimensions des plus variables; toutefois sa largeur moyenne paraît être de 4 centimètres.

Dans la *deuxième portion*, étendue des deuxièmes aux quatrièmes cartilages costaux, les deux culs-de-sac pleuraux, accolés l'un à l'autre, descendent verticalement un peu à gauche de la ligne médiane.

Dans la *troisième portion*, ils divergent de nouveau : le cul-de-sac droit, à partir du quatrième espace, se porte obliquement en bas et en dehors; il abandonne le sternum au niveau de l'extrémité sternale du sixième espace. — La plèvre gauche, dès le quatrième

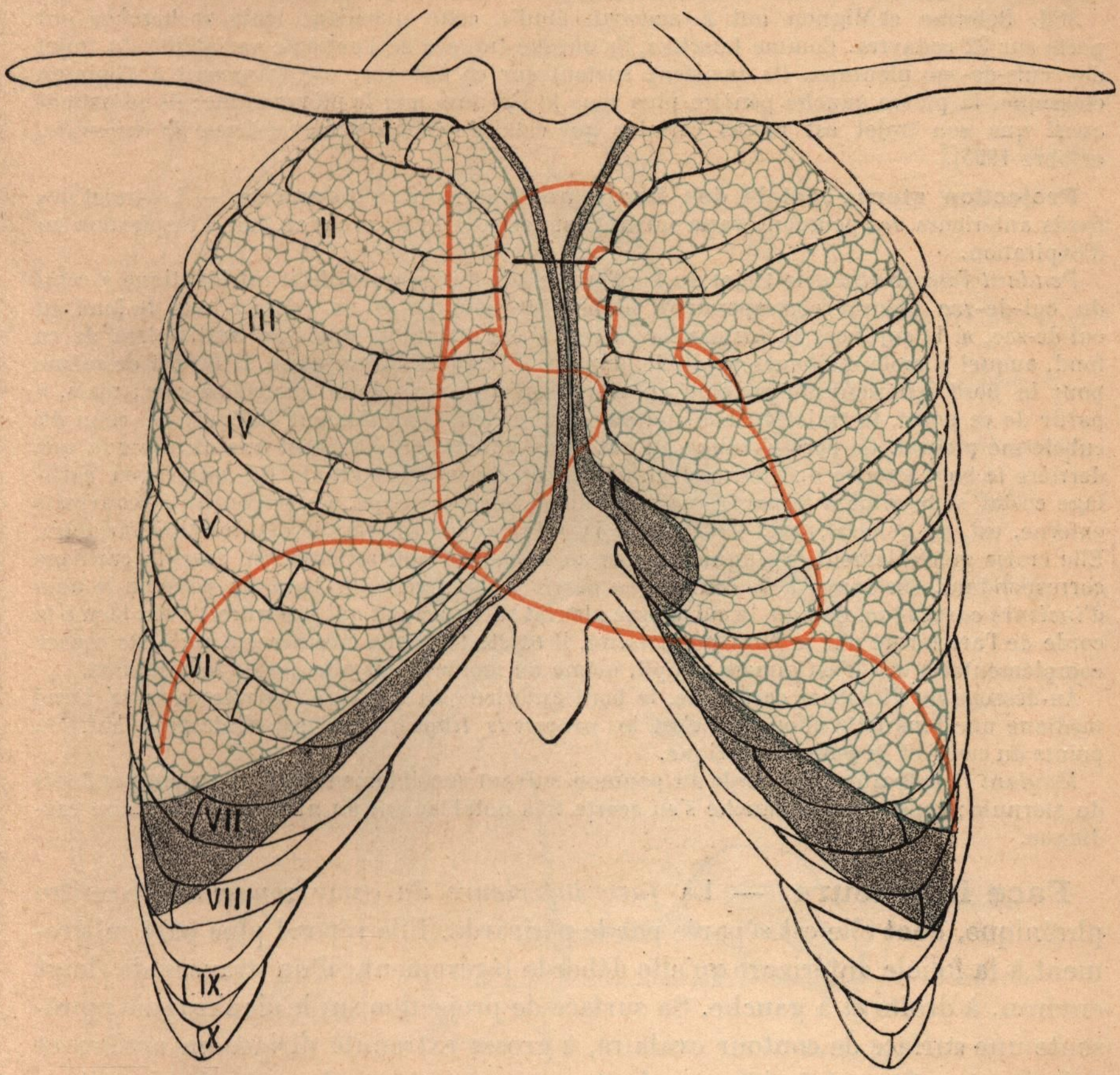

Fig. 355. — Projection sur la cage thoracique du cœur, des plèvres et des poumons en inspiration.

espace, se dirige très obliquement en bas et en dehors. Au niveau de la cinquième côte, elle est déjà à 1 cm. 5 environ en dehors du bord correspondant du sternum; elle s'en écarte de 2 centimètres au niveau de la sixième côte, de 3 cm. 5 au niveau de la septième.

Ainsi, dans leur troisième portion, les culs-de-sac pleuraux limitent encore un espace triangulaire : c'est dans l'aire de ce triangle médiastinal inférieur, à sommet supérieur, que la face antérieure du péricarde répond directement à la paroi sterno-costale. Le sommet se trouve au niveau du quatrième espace; la base coupe celle de l'appendice xyphoïde; le côté droit est limité par le cul-de-sac pleural correspondant, étendu du quatrième cartilage costal au sixième; le côté gauche est limité par le cul-de-sac pleural correspondant, étendu de la quatrième à la septième côte.

Telle est, en somme, la disposition type des culs-de-sac pleuraux. Mais, avec Luschka, il faut insister sur ce fait qu'il s'agit là d'une disposition fréquente, mais non constante. Les variations sont nombreuses. La partie la plus variable du trajet de la plèvre gauche est pré-

cisément celle qui s'étend du quatrième au septième cartilage costal, celle qu'il serait surtout intéressant de connaître au point de vue de la paracentèse du péricarde. C'est ainsi qu'exceptionnellement le cul-de-sac gauche peut, à ce niveau, s'avancer sous le sternum jusque vers le bord droit de cet os; il peut aussi ne pas s'écarter du bord gauche du sternum, réduisant ainsi à son minimum l'espace péricardique en rapport direct avec l'os.

Luschka a vu les deux culs-de-sac pleuraux, écartés dans tout leur trajet, suivre les bords du sternum. — Il peut aussi arriver que, dans la partie moyenne de leur trajet, au lieu de s'adosser, les culs-de-sac pleuraux droit et gauche se recouvrent; et si, plus souvent, c'est le droit qui passe au-devant du gauche, l'inverse est possible.

MM. Delorme et Mignon ont à nouveau étudié cette question; leurs recherches ont porté sur 32 cadavres. Comme Luschka, ils ont été frappés de l'extrême variabilité du trajet des culs-de-sac pleuraux. Ils insistent surtout sur ce fait que, contrairement à l'opinion classique, la plèvre gauche pénètre plus sous le sternum que la plèvre droite; ils admettent aussi que son trajet est moins variable que celui de cette dernière (*Revue de chirurgie*, octobre 1895).

Projection sterno-costale des bords antérieurs des poumons. — Le trajet des bords antérieurs des poumons varie suivant que ceux-ci se trouvent en état d'inspiration ou d'expiration.

Pendant l'inspiration, le trajet du bord antérieur du poumon droit est identique à celui du cul-de-sac pleural correspondant. Le bord du poumon est en contact avec le fond du cul-de-sac, si le sujet est en inspiration forcée; il est distant de quelques millimètres de ce fond, auquel il reste d'ailleurs parallèle, dans une inspiration moyenne. Il en est de même pour le bord antérieur du poumon gauche jusqu'au niveau de la quatrième côte; mais, à partir de ce point, le trajet du bord pulmonaire devient sensiblement différent de celui du cul-de-sac pleural. Ce bord s'incline en bas et en dehors, en décrivant une courbe qui, née derrière le bord gauche du sternum, au niveau de l'insertion sternale du quatrième cartilage costal, se termine à la partie moyenne du sixième cartilage. Cette courbe à convexité externe, est, en général, assez irrégulière; la longueur de ses rayons est des plus variables. Elle croise généralement la cinquième côte au niveau de son articulation avec le cartilage correspondant. On donne à la courbe que décrit à ce niveau le bord du poumon le nom d'*incisure cardiaque*. Comme le cul-de-sac pleural suit un trajet qui répondrait assez bien à la corde de l'arc formé par le bord pulmonaire, il existe toujours, à ce niveau, un vaste espace complémentaire qui n'est jamais rempli, même au moment des plus fortes inspirations.

Au-dessous de l'incisure cardiaque, le bord antérieur du poumon, envoie vers la ligne médiane une languette allongée; c'est le *processus linguiforme* qui s'interpose entre la pointe du cœur et la paroi thoracique.

Pendant l'expiration, les bords du poumon suivent sensiblement les bords correspondants du sternum; cependant le gauche s'en écarte très notablement au niveau de l'incisure cardiaque.

Face inférieure. — La *face inférieure* du cœur repose sur le centre phrénique, dont elle est séparée par le péricarde. Elle répond plus particulièrement à la foliole antérieure qu'elle déborde légèrement, d'un travers de doigt environ, à droite et à gauche. Sa surface de projection sur le diaphragme représente une surface de contour ovalaire, à grosse extrémité dirigée en arrière et à droite, à petite extrémité regardant en avant et à gauche, vers le cinquième espace intercostal. Par l'intermédiaire du diaphragme, la face inférieure répond au lobe gauche du foie.

Face gauche. — La *face gauche* du cœur est en rapport avec la face interne du poumon gauche, dans lequel elle creuse une forte dépression (*superficies cardiaca* des auteurs allemands). Le nerf phrénique et les vaisseaux diaphragmatiques gauches, appliqués à la surface extérieure du péricarde, croisent la face gauche du cœur près de la pointe de l'organe.

Base. — Au point de vue de ses rapports, la *base* du cœur présente deux segments distincts : l'un appartenant à l'oreillette gauche, l'autre appartenant à l'oreillette droite (voy. coupe horizont. du thorax, fig. 354). Le premier, *segment médiastinal*, est en rapport avec les organes du médiastin postérieur,

dont il est séparé par le cul-de-sac rétro-auriculaire du péricarde ; ce cul-de-sac n'est point figuré sur notre coupe empruntée à Luschka. Ce segment répond, sur un plan antérieur, à l'œsophage, sur les côtés duquel cheminent les deux pneumogastriques, et aux ganglions inférieurs du groupe intertrachéo-bronchique ; sur un plan plus profond, il répond à l'aorte et à la grande azygos, et,

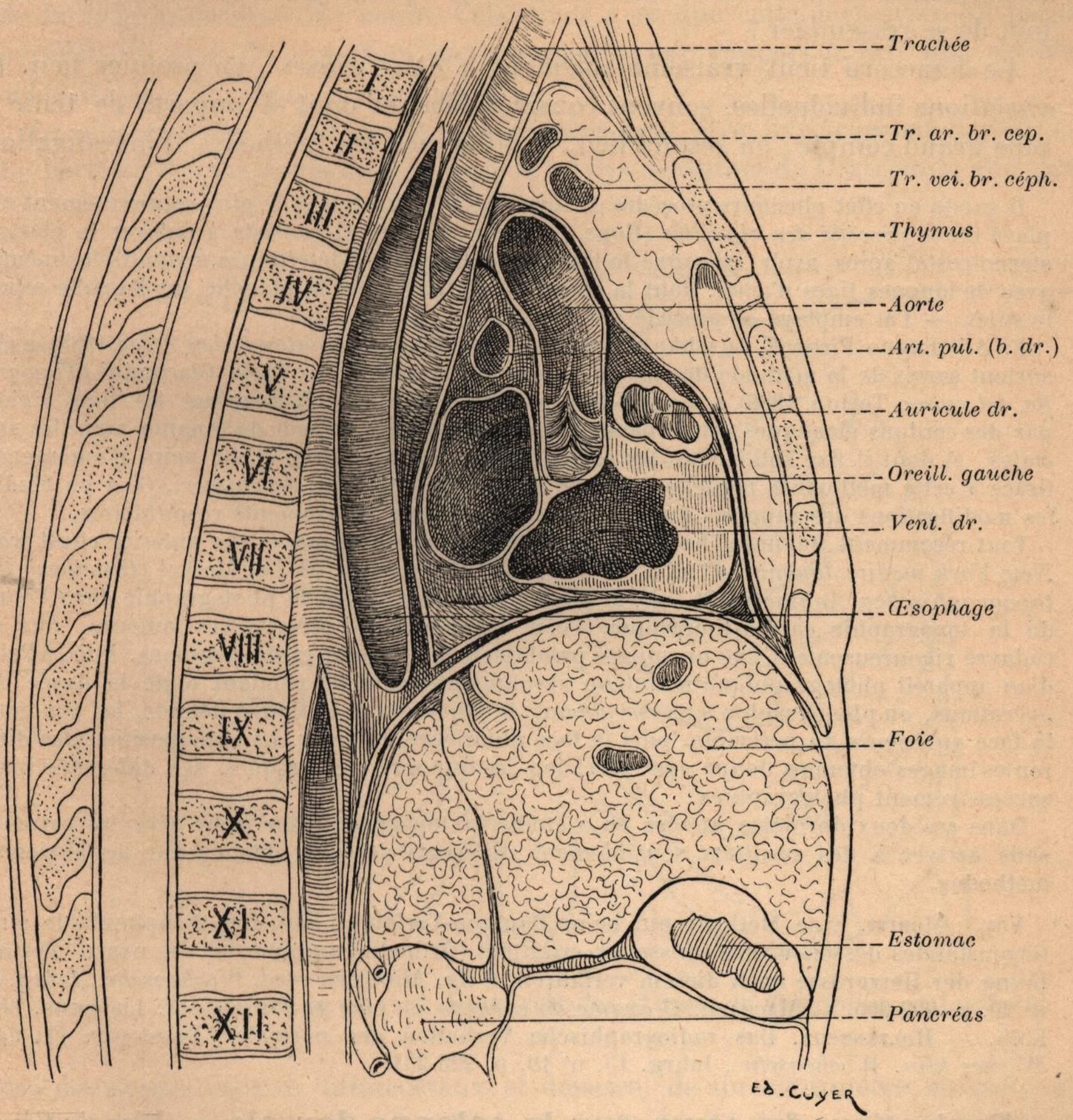

FIG. 356. — Coupe sagittale du thorax par le plan médian, sur un enfant de 18 mois (d'après Luschka).

plus profondément encore, au corps des sixième, septième et huitième vertèbres dorsales. Le segment formé par l'oreillette droite, *segment pulmonaire*, répond à la face interne du poumon droit ; le phrénique droit descend entre l'oreillette droite et le poumon (voy. fig. 354).

Pointe. — La *pointe* du cœur répond au cinquième espace intercostal gauche, au niveau d'une ligne verticale passant par l'extrémité *externe* du cinquième cartilage. La pointe n'est d'ailleurs pas immédiatement en contact avec l'espace intercostal, elle en est séparée par la face profonde de la languette cardiaque du poumon gauche.

[POIRIER.]

TOPOGRAPHIE CARDIO-THORACIQUE.

La topographie cardio-thoracique a fait l'objet d'une foule de travaux. Les monographies spéciales, la plupart des auteurs d'anatomie topographique et les liniciens qui ont écrit un traité des affections cardiaques, donnent un tracé de la projection du cœur sur le thorax. Dois-je ajouter que les descriptions sont loin de se ressembler ?

Le désaccord tient vraisemblablement à deux causes : en premier lieu, les variations individuelles, souvent considérables, et dont il importe de tenir le plus grand compte ; en second lieu, la différence des méthodes d'investigation.

Il existe en effet plusieurs procédés d'étude. Le plus ancien et le plus communément employé est le *procédé des aiguilles* (Hope, Gendrin, Meyer). Il consiste à enlever le plastron sterno-costal après avoir transfixé le thorax en des points déterminés, toujours les mêmes, avec de longues tiges d'acier, dont la pointe va se fixer dans la planche sur laquelle repose le sujet. — J'ai employé ce procédé sur 8 sujets,

En Allemagne, Pirogoff, Luschka et Braune (*Topographisch-anatomischer Atlas*, 1888) se sont surtout servis de la méthode des coupes sur sujets congelés. — Carlo Giacomini (*Topografia del cuore*, Torino, 1886) a modifié le procédé des aiguilles. Il remplace les tiges rigides par des cordons élastiques, qu'il passe à travers le corps, à l'aide de longues aiguilles spéciales, et dont il fixe solidement les extrémités au point d'entrée et au point d'émergence. Grâce à cette méthode à laquelle il donne le nom de *cucitura dei visceri*, G. a pu étudier les modifications des rapports du cœur consécutives aux mouvements respiratoires.

Tout récemment Haynes (The relations of the heart and lungs to the anterior chest wall. *New York medic. Journal*, 11 nov. 1893, p. 562, et 9 déc., p. 687) et Merkel (*Handbuch der topographischen Anatomie*, 2e vol., 2e fascic., 1896) ont utilisé la photographie dans l'étude de la topographie cardio-thoracique. Voici comment ont procédé ces auteurs. Sur un cadavre rigoureusement fixé on injecte préalablement le cœur et les poumons. Puis, à l'aide d'un appareil photographique maintenu absolument immobile pendant toute la durée des opérations, on photographie successivement : le sujet intact, le thorax dénudé, les poumons, la face antérieure du péricarde, puis la face antérieure du cœur. La superposition des différentes images obtenues donne avec précision les rapports réciproques des différents plans successivement photographiés.

Dans ces deux dernières années on a étudié la topographie du cœur avec les rayons X sans arriver à des résultats sensiblement différents de ceux obtenus par les anciennes méthodes.

Voy. : Moritz, Eine Methode um beim Röntgen-Verfahren aus dem Schattenbilde eines Gegenstandes dessen wahre Grösse zu ermitteln (Orthodiagraphie) und die exacte Bestimmung der Herzgrösse nach diesem verfahren, 6 fig. *München med. Wochenschr.*, Jahrg. 47, n° 29, p. 992-996. — Machado, *O exame do coração no vivo pe los raios X*, Lisbonne, 1900, Folh. — Holzknecht, Das radiographische Verhalten der normalen Brustaorta (11 fig.). *Wiener klin. Wochenschr.*, Jahrg. 13, n° 10, p. 225-231.

Projection du cœur sur la colonne dorsale. — D'après Giacomini, le cœur répondrait aux apophyses épineuses des 4e, 5e, 6e, 7e, 8e vertèbres dorsales. L'auteur italien donne à ces vertèbres le nom de *vertèbres cardiaques*. — Le plan de section passant par l'apophyse épineuse de la première de ces vertèbres (4e d.) passe, en réalité, un peu au-dessus du cœur et n'intéresse que les gros vaisseaux, d'où le nom de *vertèbre supra-cardiaque* que donne Giacomini à la vertèbre en question. — Le plan passant par l'apophyse de la cinquième dorsale coupe l'infundibulum et les valvules sigmoïdes aortiques (*vertèbre infundibulaire* ou *aortique* de Giacomini). — Celui qui passe par la sixième dorsale intéresse à peu près également les quatre cavités (*vertèbre basale*). — Le plan mené par la septième apophyse intéresse surtout les ventricules (*vertèbre ventriculaire*). — Le plan mené par la huitième répond à la paroi diaphragmatique et à la pointe de l'organe (*vertèbre de la pointe*).

Projection de la face antérieure du cœur sur le plastron sterno-costal. — La figure de projection de la face antérieure du cœur sur le plastron sterno-costal affecte la forme d'un quadrilatère irrégulier.

Les dimensions de ce quadrilatère, dans le sens vertical et dans le sens horizontal, sont beaucoup moins considérables que les dimensions correspondantes de la face antérieure du cœur. Cela tient à ce que cette dernière n'est point parallèle au plan de projection, mais présente, par rapport à lui, une double obliquité dans les deux sens indiqués.

La situation des bords de ce quadrilatère peut être fixée comme il suit. — Le bord supérieur, horizontal, coupe la partie moyenne de l'extrémité sternale

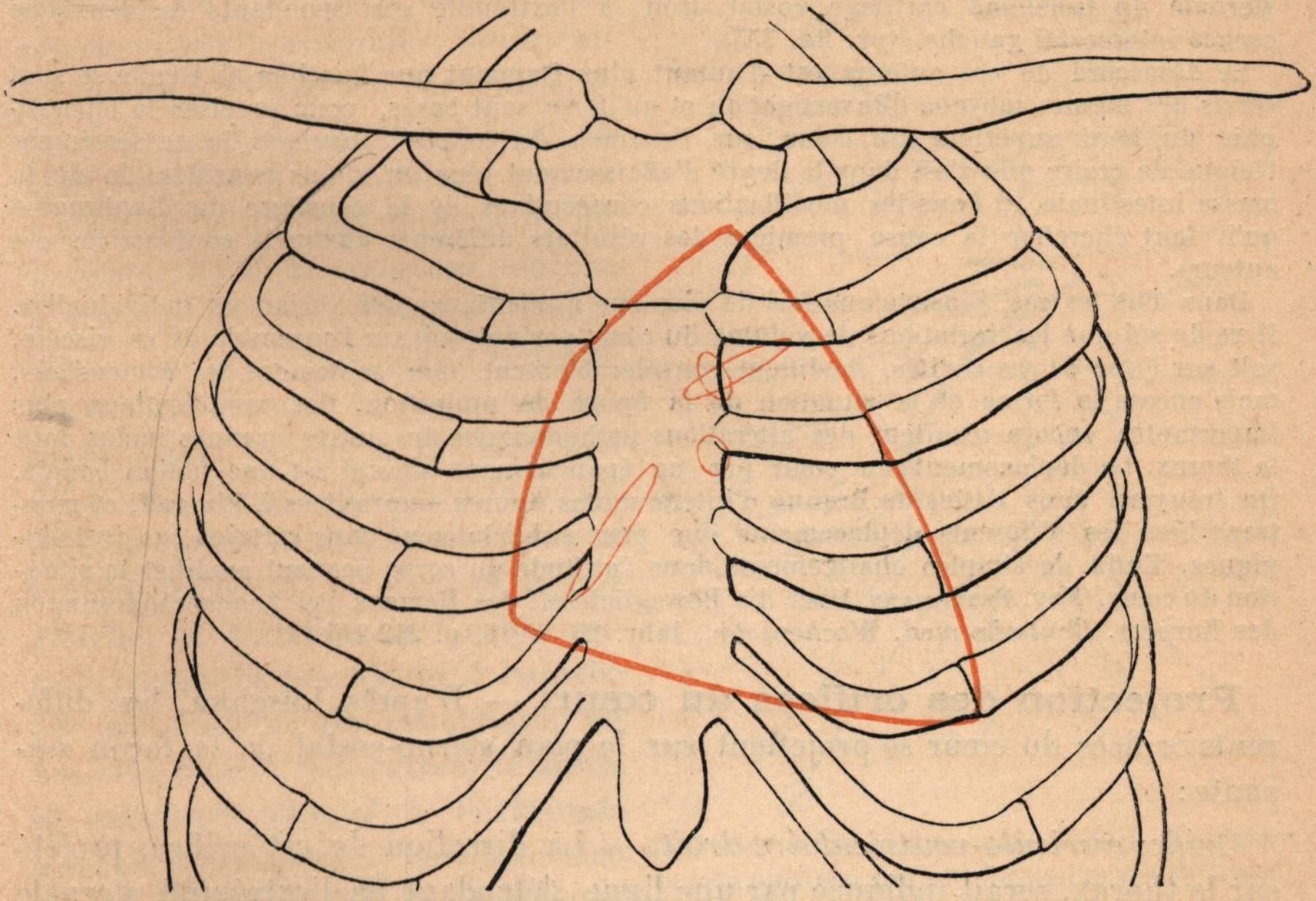

FIG. 357. — Projection du cœur et de ses valvules (d'après la description de Luschka).

des deuxièmes espaces intercostaux et dépasse, de un centimètre environ, le bord droit et le bord gauche du sternum. — Le bord inférieur, très légèrement oblique, en bas et à gauche, s'étend de l'extrémité sternale du cinquième espace intercostal droit à la pointe du cœur, c'est-à-dire à un point situé dans le cinquième espace gauche un peu en dehors du mamelon. — Le bord droit et le bord gauche réunissent les extrémités droites et gauches des bords supérieur et inférieur. Le premier est presque vertical, le deuxième fortement oblique en bas et à gauche.

Une diagonale réunissant l'angle inférieur droit du quadrilatère à son angle supérieur gauche, indique assez bien le trajet du sillon auriculo-ventriculaire. Comme on le voit sur la surface de projection, la zone auriculaire est presque aussi étendue que la zone ventriculaire.

La détermination de cette figure de projection repose sur mes propres constatations et sur l'examen comparé des coupes transversales du thorax exécutées par les différents auteurs

qui se sont le plus spécialement occupés de la question (Henke, Luschka, Braune, Giacomini....).

En parcourant ces différents auteurs, j'ai été frappé par ce fait; alors qu'ils s'accordent généralement sur la situation des bords latéraux et du bord inférieur du quadrilatère, ils diffèrent, au contraire, très notablement lorsqu'il s'agit de préciser le siège de son bord supérieur.

Luschka (*loc. cit.*, p. 418) place ce bord supérieur, qui répond au point le plus élevé des oreillettes, au niveau d'une ligne allant de l'extrémité sternale du deuxième espace intercostal droit, à l'extrémité correspondante du premier espace intercostal gauche. Pour Henke au contraire, la limite supérieure des oreillettes ne dépasse point une ligne horizontale passant par les troisièmes cartilages costaux. Cet auteur est très affirmatif sur ce point; pour lui, seule la moitié inférieure du sternum serait en rapport avec le cœur. Giacomini (*loc. cit.*, p. 16) adopte une opinion intermédiaire; d'après lui, la limite supérieure des oreillettes serait indiquée par une ligne oblique en haut et à gauche, étendue de l'extrémité sternale du troisième cartilage costal droit, à l'extrémité correspondante du deuxième espace intercostal gauche (voy. fig. 355).

Le désaccord de ces auteurs est d'autant plus frappant que Luschka et Henke se sont servis des mêmes moyens d'investigation et qu'ils se sont basés, pour préciser la topographie du bord supérieur du cœur, sur l'examen de coupes congelées. Je ne serais pas éloigné de croire que c'est dans le degré d'affaissement plus ou moins considérable de la masse intestinale, et dans les modifications consécutives de la courbure du diaphragme qu'il faut chercher la cause première des résultats différents auxquels sont arrivés ces auteurs.

Dans tous les cas, j'insiste une fois de plus sur l'importance des variations individuelles. Il va de soi que les variations de volume du cœur portant, soit sur l'ensemble de ce viscère, soit sur l'une de ses cavités, modifient considérablement, non seulement les dimensions, mais encore la forme et la situation de la figure de projection, Des modifications plus importantes encore résultent des altérations pathologiques des autres organes inclus dans le thorax. Le déplacement du cœur par un épanchement pleural est une notion banale. On trouvera dans l'atlas de Braune d'intéressantes figures empruntées à Pirogoff, et montrant bien les différents déplacements que peut subir le cœur dans certains cas pathologiques. Enfin de simples changements dans l'attitude du corps peuvent modifier la situation du cœur. (Voy. PETERMANN, Uber die Beweglichkeit des Herzens bei Lageveränderungen des Korpers. *Deutsche med. Wochenschr.*, Jahr. 26, n° 15, p. 242-245.)

Projection des orifices du cœur. — D'après Luschka, les différents orifices du cœur se projettent sur le plan sterno-costal de la façon suivante:

Orifice auriculo-ventriculaire droit. — La direction de cet orifice, projeté sur le thorax, serait indiquée par une ligne s'étendant de l'extrémité sternale du cinquième cartilage costal droit à l'extrémité externe du premier cartilage costal gauche. Le milieu de l'orifice répond à l'intersection de la ligne précédente et d'une ligne horizontale menée par l'extrémité sternale des quatrièmes cartilages costaux. La valve antérieure de la tricuspide et le pilier antérieur se trouvent sur le trajet d'une ligne qui s'étend de l'extrémité sternale du quatrième cartilage costal droit à l'extrémité correspondante du cinquième cartilage gauche.

Orifice auriculo-ventriculaire gauche. — Il se projette sur une ligne allant du milieu de l'extrémité sternale du troisième cartilage costal droit, au bord inférieur de l'extrémité costale du deuxième cartilage gauche; son centre est situé sur cette ligne, à deux centimètres en dehors du bord gauche du sternum.

Orifice pulmonaire. — La situation de cet orifice est des plus discutées. D'après Luschka, il se projette sur une ligne oblique en bas et à gauche, coupant le deuxième espace intercostal gauche; le centre de l'orifice est situé un peu en dehors du bord gauche du sternum. — Engel (*Compendium der topographischen Anatomie*, p. 284), Brandt (*loc. cit.*, texte explicatif des planches

XII et XIII) et surtout Henke le placent plus bas, au niveau du troisième cartilage costal gauche.

Orifice aortique. — Il se projette sur une ligne oblique en bas et à droite, qui coupe à angle aigu l'extrémité sternale du troisième espace intercostal gauche. Le centre de l'orifice répond au bord gauche du sternum ; l'orifice lui-même est donc situé en partie derrière l'os, en partie en dehors de lui.

Merkel (*loc. cit.*, p. 354 et 355) a donné récemment une description simple et facile à retenir de la projection des orifices du cœur sur le plastron sterno-costal. Comme le montre la figure 358, les lignes de projection sont au nombre de trois, superposées dans le sens vertical. La ligne *supérieure*, qui indique la situation de l'orifice de l'artère pulmonaire, est horizontale ; située au niveau du bord supérieur du troisième cartilage gauche, elle répond par sa moitié gauche à ce cartilage, par sa moitié droite à la face postérieure du sternum. La ligne *moyenne* indique la position de l'orifice aortique ; oblique en bas et à droite, elle s'étend de l'extrémité sternale du troisième cartilage costal gauche à la ligne médiane. La *ligne inférieure* indique, dans sa moitié droite, la situation de l'orifice tricuspide et, dans sa moitié gauche, la situation de l'orifice mitral ; comme la précédente, à laquelle elle est parallèle, elle est oblique, en bas et à droite. Son extrémité droite et inférieure répond à l'extrémité sternale du cinquième cartilage costal droit ; son extrémité gauche et supérieure, au bord inférieur du troisième cartilage costal gauche, à un travers de doigt du bord du sternum.

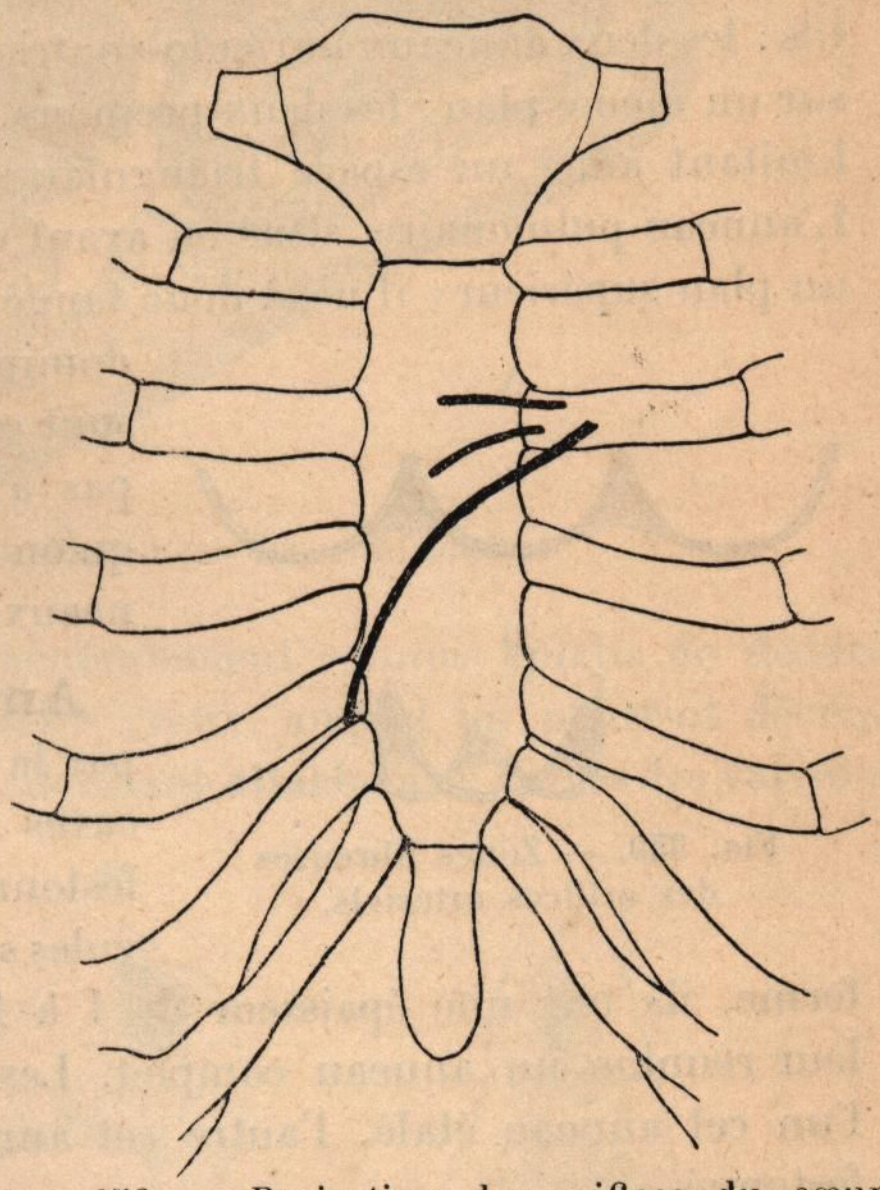

Fig. 358. — Projection des orifices du cœur sur le plastron sterno-costal (d'après Merkel).

§ VII. — STRUCTURE DU CŒUR.

Au point de vue de sa constitution anatomique le cœur est essentiellement formé par un système de fibres musculaires qui prennent insertion sur des zones ou anneaux fibreux.

J'étudierai successivement : — 1° les zones ou anneaux fibreux qui forment le *squelette fibreux* du cœur ; — 2° la disposition des fibres musculaires, le *myocarde ;* — 3° les vaisseaux et nerfs de l'organe ; — 4° son enveloppe extérieure, le *péricarde ;* — 5° la membrane qui revêt ses cavités, l'*endocarde.*

L'étude histologique des éléments contractiles du myocarde a été traitée dans tous ses détails par le professeur Nicolas, dans le premier fascicule, Myologie, du tome II de ce traité, pages 21 et suivantes.

SQUELETTE FIBREUX DU CŒUR.

Le squelette du cœur est formé par quatre anneaux de tissu fibreux très dense, entourant les deux orifices auriculo-ventriculaires et les deux orifices artériels : ce sont les *cercles tendineux de Lower*.

Pour étudier les anneaux fibreux du cœur, il faut les disséquer après avoir détaché les oreillettes des ventricules, et après avoir coupé l'aorte et l'artère pulmonaire immédiatement au-dessus des valvules sigmoïdes; en un mot exécuter l'opération dont le résultat est figure 341.

On constate alors que ces anneaux partagent la situation et l'orientation des orifices qu'ils entourent. La figure 360 nous montre bien leurs rapports respectifs : les deux anneaux auriculo-ventriculaires et l'anneau aortique sont situés sur un même plan ; les deux premiers, contigus en arrière, s'écartent en avant, limitant ainsi un espace triangulaire que vient combler l'anneau aortique. L'anneau pulmonaire, situé en avant des précédents, est en outre placé dans un plan supérieur ; il n'est donc tangent à aucun des trois autres orifices qu'il domine. Les dimensions des anneaux fibreux sont celles des orifices qu'ils entourent ; je n'ai pas à y revenir ici. La forme varie suivant qu'on envisage les anneaux artériels ou les anneaux auriculo-ventriculaires.

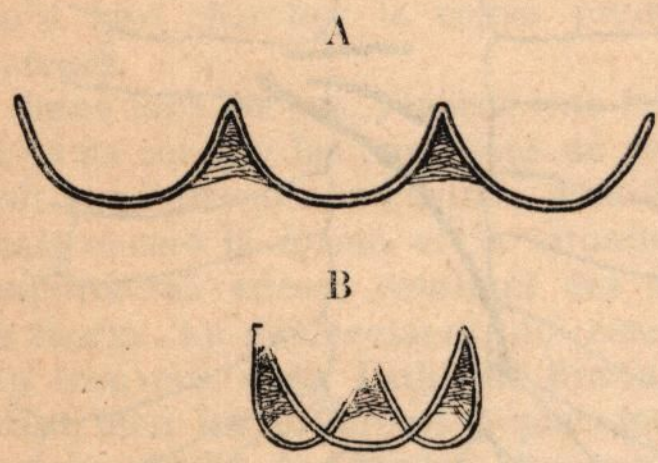

Fig. 359. — Zones fibreuses des orifices artériels.

Anneaux artériels. — Ils sont formés par la juxtaposition de trois arcs fibreux, concaves supérieurement, et occupant la ligne festonnée suivant laquelle s'insèrent les valvules sigmoïdes. Cylindriques et de consistance ferme, ils ont une épaisseur de 1 à 1 millimètre et demi. Ils constituent par leur réunion un anneau complet. Les deux schémas (fig. 359) représentent, l'un cet anneau étalé, l'autre cet anneau en place ; ils montrent son aspect festonné.

Les arcs fibreux envoient dans l'épaisseur des valvules sigmoïdes des prolongements membraneux qui constituent le squelette fibreux de ces dernières.

Par leur bord concave, les arcs fibreux répondent à la tunique moyenne de l'artère pulmonaire et de l'aorte. Les connexions de leur bord convexe varient suivant qu'on envisage l'orifice aortique ou l'orifice pulmonaire ; au niveau de ce dernier, les fibres musculaires viennent s'insérer directement sur la convexité des arcs fibreux ; seul, le sommet des festons est libre d'insertions musculaires et comblé par du tissu conjonctif émané des arcs fibreux.

Au niveau de l'orifice aortique, le feston compris entre l'arc gauche et l'arc postérieur est entièrement comblé par du tissu fibreux qui se continue avec le squelette de la valve aortique de la valvule mitrale. L'arc gauche et l'arc postérieur de l'orifice aortique sont, d'ailleurs, intimement unis par le sommet de leur convexité à l'anneau fibreux de l'orifice auriculo-ventriculaire gauche. C'est au point d'union de ces arcs et de la zone fibreuse auriculo-ventriculaire gauche que se trouvent les deux nodules que nous allons retrouver en décrivant les anneaux auriculo-ventriculaires.

Les prolongements fibreux que les arcs fibreux des orifices artériels envoient

dans l'épaisseur des valvules sigmoïdes et dans l'intervalle des festons, qu'ils limitent ont été bien décrits pour la première fois par Gerdy.

Anneaux auriculo-ventriculaires. — Les anneaux auriculo-ventriculaires affectent la forme générale d'une bande fibreuse circulaire, entourant

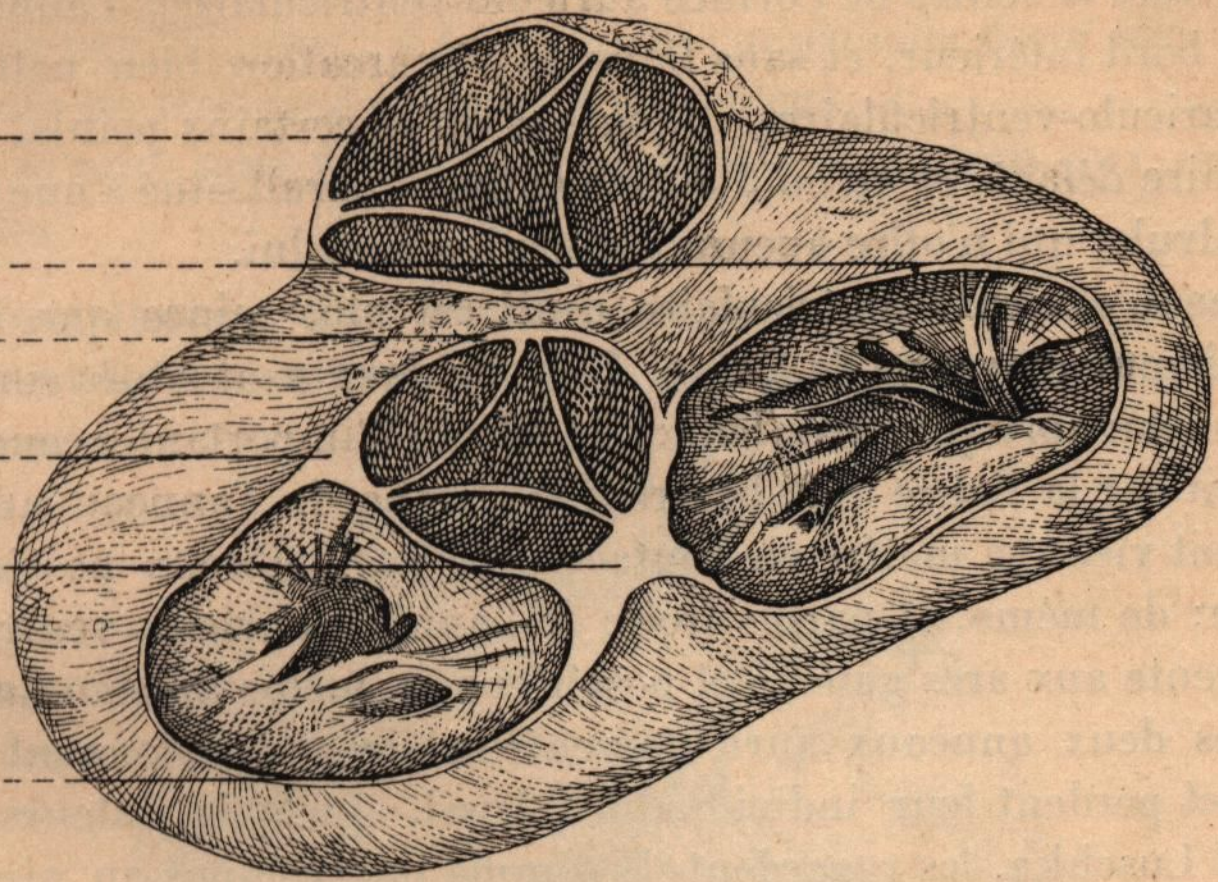

Fig. 360. — Zones fibreuses de la base des ventricules.

l'orifice correspondant. On les décrit généralement comme aplatis de dedans en dehors, représentant ainsi un cylindre creux, auquel on pourrait décrire deux faces : une face interne ou axiale, donnant attache aux valves des valvules

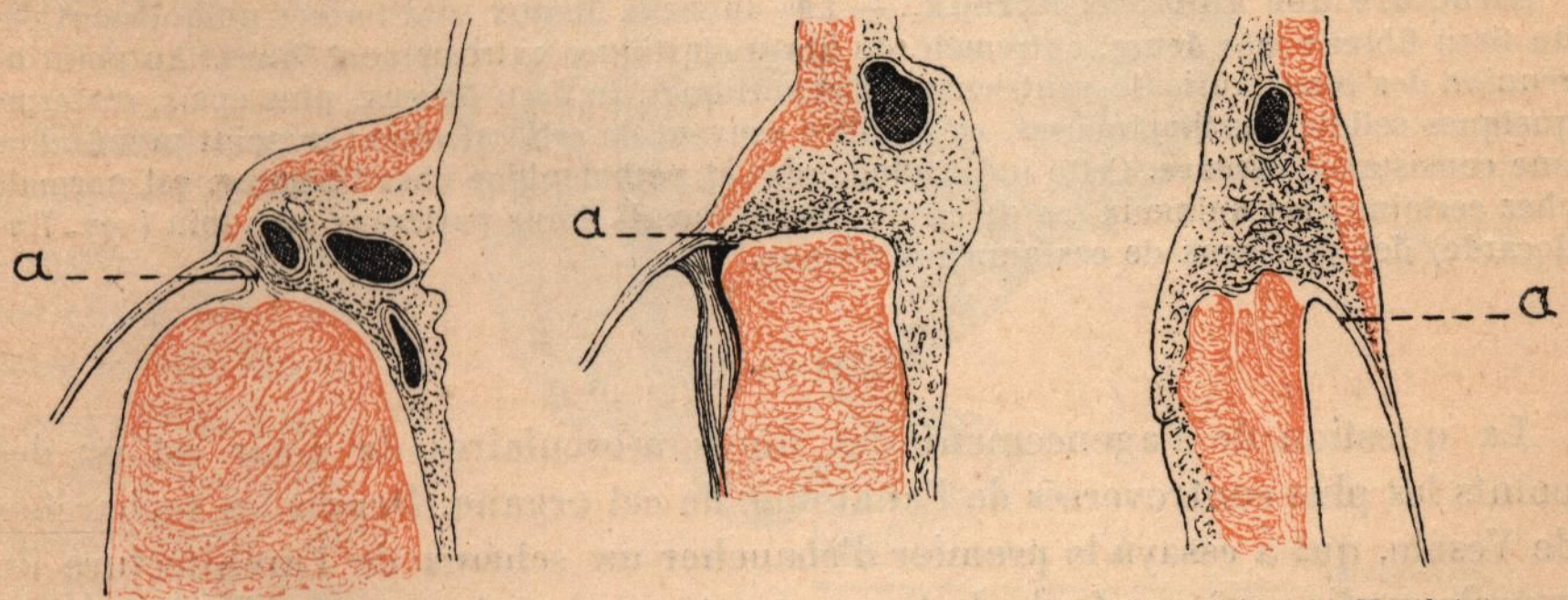

Fig. 361. — Coupes des zones fibreuses auriculo-ventriculaires (d'après Henle).

auriculo-ventriculaires et une face externe, sur laquelle viennent s'attacher les fibres musculaires des oreillettes et des ventricules. En réalité, comme le montrent les coupes A, B, C, que j'emprunte à Henle, la forme de ces anneaux et leurs connexions avec la valvule d'une part, avec les muscles auriculaires et ventriculaires d'autre part, sont des plus variables.

En certains points (fig. A) l'anneau fibreux (*a*) donne attache à la valvule auriculo-ventriculaire par son bord supérieur, et forme avec elle un angle ouvert en bas. Les fibres auriculaires s'insèrent sur le sommet de cet angle ; les fibres ventriculaires se fixent sur le bord inférieur de l'anneau.

Ailleurs (fig. B), l'anneau est aplati de haut en bas ; ses deux faces, respecti-

vement inférieure et supérieure, donnent attache aux fibres ventriculaires et aux fibres auriculaires. C'est par son bord interne que l'anneau se continue avec la valvule.

En d'autres points (fig. C) la coupe de l'anneau est oblique en bas et en dedans, vers le centre de l'orifice auriculo-ventriculaire; l'anneau se continue par son bord inférieur, et sans ligne de démarcation bien nette, avec les valvules auriculo-ventriculaires. Ajoutons qu'en certains points, le cercle fibreux paraît faire défaut, et qu'en d'autres enfin, il paraît situé à une distance notable de la valvule, qui n'offre aucune connexion avec lui.

L'anneau auriculo-ventriculaire droit est plus mince que le gauche, qui a une épaisseur moyenne de 2 mm. Tous les deux sont situés sur le même plan que l'anneau aortique, avec lequel ils offrent d'importantes connexions. Comme on le voit sur la figure 350, l'extrémité gauche de l'anneau auriculo-ventriculaire droit vient se mettre en contact avec l'arc fibreux postérieur de l'orifice aortique; de même, la partie droite de l'anneau auriculo-ventriculaire gauche est tangente aux arcs gauche et postérieur du même anneau aortique. A ce niveau, les deux anneaux auriculo-ventriculaires se fusionnent avec l'anneau artériel et perdent leur individualité. Aussi, quelques auteurs et notamment Henle et Luschka, les regardent-ils comme interrompus au niveau du contact avec l'anneau aortique. Aux deux extrémités de la zone de fusion de l'anneau auriculo-ventriculaire gauche et de l'anneau artériel existent deux épaississements ou nodules très nets: l'un est situé au niveau de l'arc fibreux gauche, l'autre au niveau de l'arc fibreux postérieur de l'orifice aortique; ce dernier est le plus important.

Structure des anneaux fibreux. — Les anneaux fibreux sont formés uniquement par du tissu fibreux très dense, entremêlé de fibres élastiques extrêmement fines. Au point de réunion des zones auriculo-ventriculaires et aortiques, le tissu fibreux, plus épais, renferme quelques cellules cartilagineuses, et s'infiltre souvent de sels calcaires; ce point prend alors une consistance osseuse. Cette infiltration, rare et pathologique chez l'homme, est normale chez certains gros animaux (*os du cœur*, cheval, bœuf). Nous parlerons plus loin (voy. Endocarde) des vaisseaux de ces anneaux fibreux.

MYOCARDE

La question de l'agencement des fibres musculaires du cœur est un des points les plus controversés de l'anatomie de cet organe. Depuis les recherches de Vesale, qui a essayé le premier d'ébaucher un schéma de l'architecture du muscle cardiaque, une foule de travaux ont paru sur la question, sans qu'aucun d'eux paraisse avoir donné la solution définitive.

Chose remarquable, les anatomistes contemporains semblent s'être désintéressés de la question, et il n'existe à ma connaissance aucun travail récent sur ce sujet. En France, nos classiques semblent adopter, avec quelques modifications de détails, la vieille théorie de Gerdy; c'est donc elle que j'exposerai tout d'abord; je signalerai ensuite, rapidement, les autres conceptions de l'architecture cardiaque proposées par différents auteurs.

ARCHITECTURE DU CŒUR D'APRÈS GERDY

Le travail de Gerdy remonte à 1823 (Recherches, discussions et propositions d'anatomie, etc., *Th. de Paris*, 1823). Mais Gerdy avait eu des prédécesseurs;

Lower (Tract. de cord., *Bibl. anat.*, etc., de D. Leclerc et J. J. Mangetas, Genève, 1685), Lancisi, surtout Winslow (*Mémoires de l'Académie des sciences*, 1711) et Sénac avaient entrevu les faits principaux que Gerdy devait mettre en lumière.

On peut même dire que la description de Gerdy n'est qu'une paraphrase de la formule donnée par Winslow : « Le cœur est composé de deux sacs musculeux contenus dans un troisième également musculeux. »

Comme on va le voir, cette formule est applicable aussi bien aux oreillettes qu'aux ventricules.

Fibres musculaires des ventricules. — Les fibres musculaires des ventricules sont de deux ordres : les unes sont *propres* à chacun des ventricules, les autres sont *communes* à ces deux cavités. Fibres propres et fibres communes ont pour caractère commun de s'insérer par leurs deux extrémités sur les zones ou anneaux fibreux que nous avons décrits, mais après un trajet variable pour chacune des espèces.

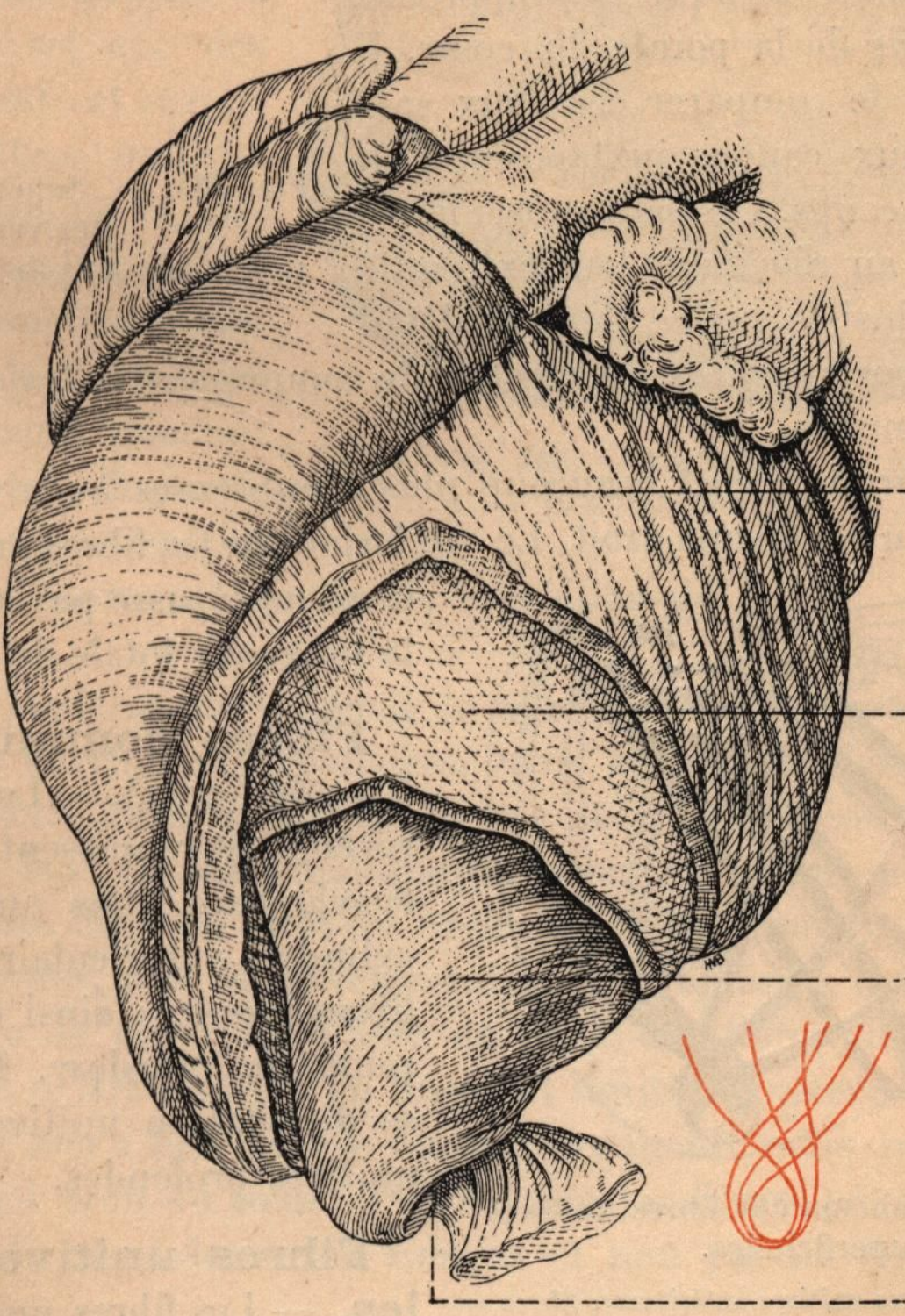

Fig. 362. — La musculature des ventricules (d'après Bonamy et Beau).

Fibres propres. — Les fibres propres forment des anses dont les deux extrémités se fixent sur les zones fibreuses auriculo-ventriculaires ou artérielles d'un même ventricule. Elles sont d'autant plus courtes qu'elles sont plus profondes, et elles s'emboîtent successivement, à la façon de cornets de papier, pour employer l'expression de Gerdy.

Elles ne se détachent pas perpendiculairement des zones fibreuses de la base, mais forment avec le plan de ces dernières un angle plus ou moins marqué. C'est ainsi que, sur le ventricule gauche, celles de ces fibres qui s'insèrent sur la partie antérieure de la zone auriculo-ventriculaire descendent obliquement en bas et à gauche, sur la face antérieure, et remontent en haut et à droite sur la face postérieure. Le plan dans lequel elles cheminent forme donc avec celui des zones fibreuses un angle aigu ouvert à gauche ; leur

obliquité est d'ailleurs d'autant plus marquée que ces fibres sont plus courtes, c'est-à-dire qu'elles occupent une couche plus profonde. Les fibres d'un même plan, toujours parallèles entre elles, croisent donc à angle plus ou moins aigu les fibres des plans sus et sous-jacents.

Elles ont une disposition analogue, mais une obliquité en sens inverse, dans le ventricule droit (voy. schéma 363).

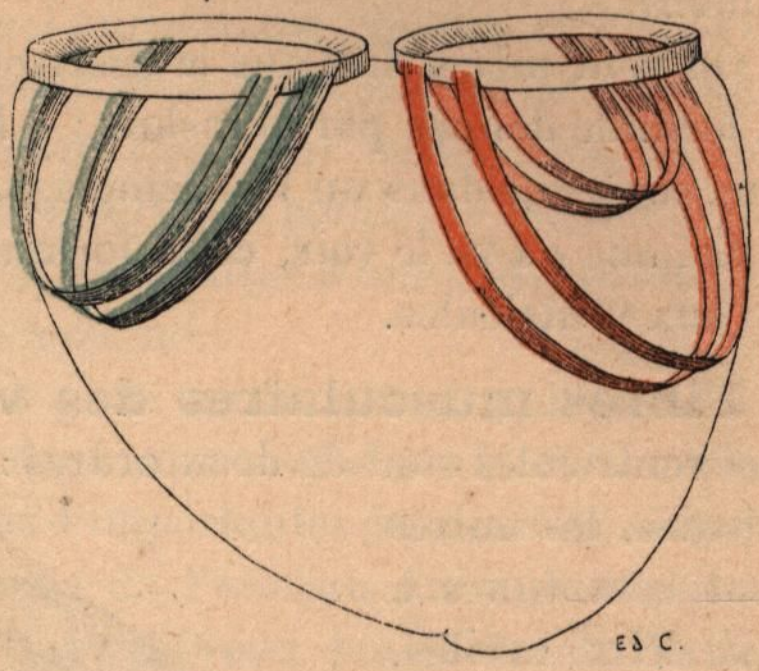

Fig. 363. — Schéma des fibres propres des ventricules.
Bleu, ventricule droit. Rouge, ventricule gauche.

Par leur réunion, toutes ces fibres propres constituent deux cônes creux, dont la base répond aux deux anneaux fibreux du ventricule correspondant, et dont le sommet tronqué se rapproche plus ou moins de la pointe du cœur. Il est classique de comparer ces deux sacs musculeux aux canons juxtaposés d'un fusil à deux coups. Ces sacs musculaires sont ouverts au niveau de leur extrémité inférieure. J'insiste sur ce dernier détail qui a son importance, pour permettre de comprendre le trajet des fibres ventriculaires communes.

Les fibres propres sont beaucoup plus nombreuses au niveau du ventricule gauche que du ventricule droit. Le sac formé par les fibres propres du ventricule droit ne dépasse pas le tiers supérieur de la longueur totale de ce ventricule.

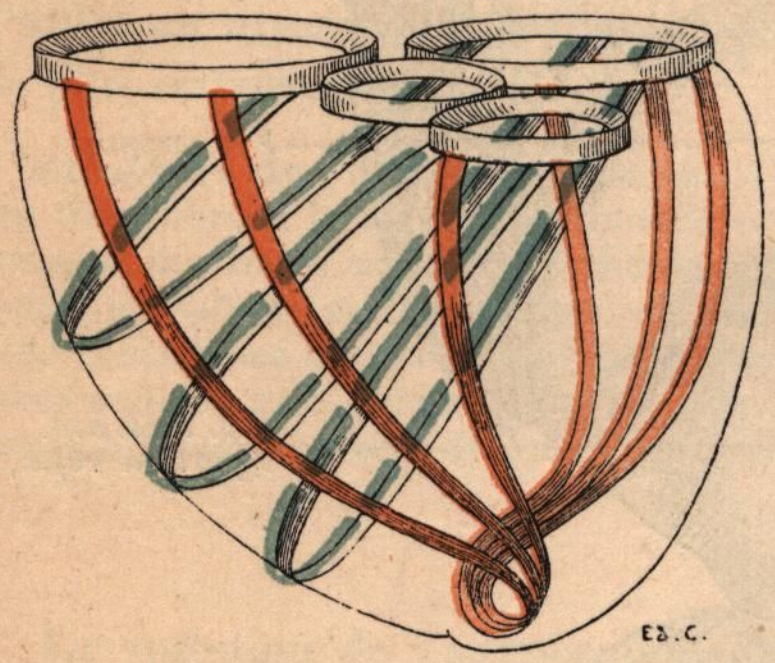

Fig. 364. — Schéma des fibres unitives superficielles.
En rouge, les fibres unitives antérieures, *fibres en huit*; en bleu, les fibres unitives postérieures, *fibres en anse*.

Fibres communes (fibres unitives de Gerdy). — Les fibres communes revêtent et réunissent les fibres propres, enveloppant dans un sac commun les cylindres ventriculaires formés par ces fibres propres; ainsi est réalisée la formule de Winslow. Les fibres unitives se divisent en unitives superficielles et unitives profondes.

Fibres unitives superficielles. — Les fibres unitives superficielles affectent une disposition générale commune. Elles se détachent des zones fibreuses du cœur, descendent à la surface de l'organe, recouvrant par conséquent les fibres propres, et, arrivées au sommet des sacs musculaires formés par celles-ci, deviennent ascendantes, pénètrent dans leur intérieur et viennent s'attacher de nouveau sur les anneaux fibreux.

On peut en distinguer deux groupes : fibres unitives antérieures, fibres unitives postérieures. Elles diffèrent par leur origine, leur trajet et leur mode de réflexion pour pénétrer dans le ventricule.

Les *fibres unitives antérieures* viennent de la demi-circonférence antérieure des quatre zones fibreuses du cœur, et surtout de la zone auriculo-ventriculaire

droite; dès leur origine, elles se portent en bas et à gauche, formant ainsi un plan musculaire étalé et continu, qui apparaît très net lorsqu'on a enlevé le péricarde appliqué à la face antérieure et sternale du cœur (voy. fig. 364). Ces fibres convergent vers la pointe du ventricule gauche, de façon à se ramasser en un faisceau toujours aplati, mais de plus en plus épais et étroit. Arrivées à l'extrémité ouverte du sac formé par les fibres propres, elles se recourbent, deviennent ascendantes et pénètrent dans l'intérieur du sac musculaire. En s'engageant dans le ventricule, elles s'enroulent autour d'un axe fictif qui se confond avec l'axe du ventricule gauche et décrivent autour de cet axe des courbes spiroïdes. C'est cet enroulement spécial des fibres unitives antérieures qui détermine la formation de ce petit canal particulier, que signalent tous les anatomistes, au niveau de l'extrémité inférieure du ventricule gauche; c'est lui qui donne aussi à la pointe de ce ventricule cet aspect spécial (étoile de Sténon, rose tournante de Senac, tourbillon de Gerdy, vortex, etc. (voy. fig. 365).

Fig. 365. — La pointe du cœur (d'après Bourgery).

Les *fibres unitives postérieures* naissent de la circonférence postérieure des deux anneaux fibreux auriculo-ventriculaires, mais surtout de l'anneau auriculo-ventriculaire gauche. Elles se portent en bas et à droite, constituant sur toute l'étendue de la face diaphragmatique du cœur un plan continu. Elles arrivent ainsi au niveau du bord droit du cœur; là, elles s'engagent sous les fibres unitives antérieures, puis se réfléchissent pour pénétrer à l'intérieur du ventricule. Leur mode de réflexion diffère de celui des fibres unitives antérieures: 1° parce qu'il se fait non pas en un point limité, au niveau de la pointe du ventricule, comme cela a lieu pour le ventricule gauche, mais sur les deux tiers inférieurs du bord droit du cœur; 2° parce que les fibres pénètrent dans le ventricule droit en formant des anses simples et non pas en décrivant un tourbillon ou huit.

Arrivées dans l'intérieur du ventricule, les fibres unitives, tant antérieures que postérieures, s'y terminent de deux façons:

1° Les unes constituent les muscles papillaires et viennent s'attacher par l'intermédiaire du tendon de ces derniers sur les valvules auriculo-ventriculaires (c'est là le seul mode de terminaison admis par Gerdy), c'est dans tous les cas le principal (voy. schéma 366);

2° Les autres restent appliquées sur la paroi des ventricules et gagnent ainsi directement les zones fibreuses auriculo-ventriculaires.

Fibres unitives profondes. — Les fibres unitives profondes forment la couche profonde de la paroi interne du ventricule droit. Elles se détachent

de l'anneau fibreux de l'orifice auriculo-ventriculaire droit, et vont se confondre avec les fibres propres du ventricule gauche. Celles qui se détachent de la partie interne ou postérieure de l'anneau gagnent directement le ventricule gauche. Mais celles qui se détachent de la partie externe et de la partie antérieure de

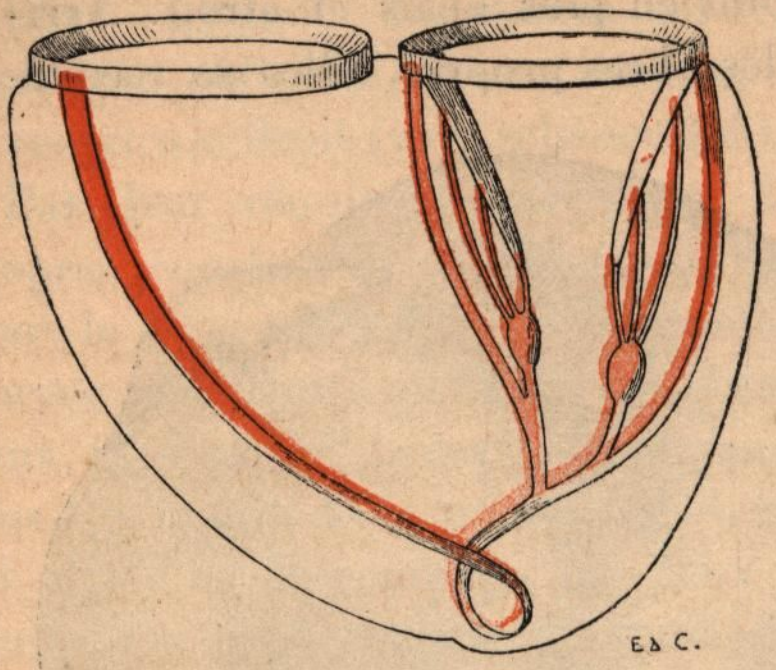

FIG. 366. — Schéma des modes de terminaison des fibres unitives superficielles dans le cœur gauche.

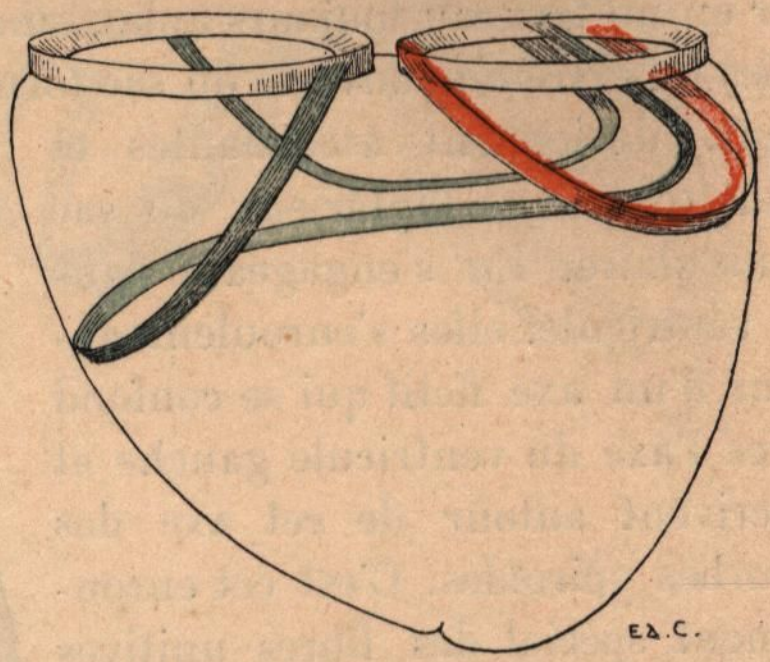

FIG. 367. — Schéma des fibres unitives profondes.
Fibres suturales en bleu.

cet anneau ont un tour de spire presque complet à décrire pour venir rejoindre les fibres postérieures et les internes et partager leur mode de terminaison. Le schéma 368 indique ce trajet des fibres unitives profondes. Quoique ces fibres aient été bien décrites par Gerdy, elles sont passées sous silence par la plupart des auteurs. Cela nous surprend d'autant plus qu'elles nous paraissent jouer un rôle capital dans la soudure des deux cœurs, par la part importante qu'elles prennent dans la constitution de la cloison. Ce sont elles qui soudent ou plutôt suturent les deux cœurs, enveloppés seulement par les fibres unitives superficielles ; je les appelle *fibres suturales*.

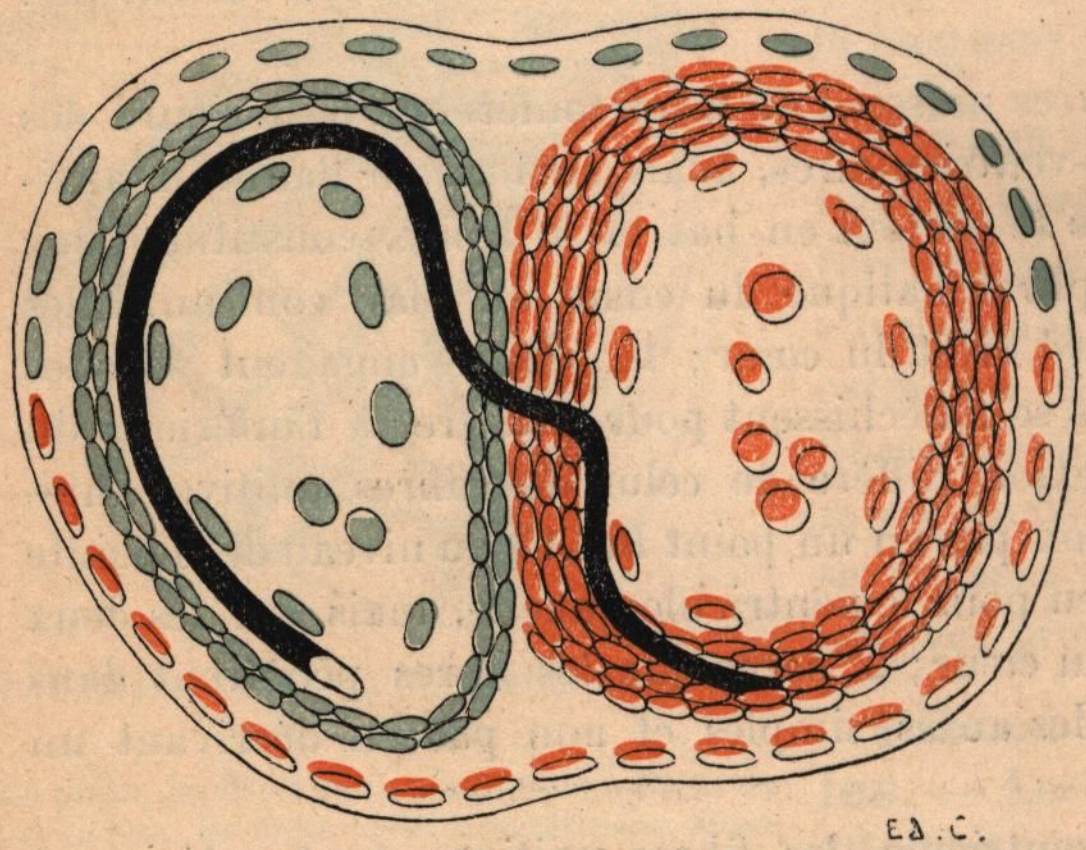

FIG. 368. — Coupe transversale schématique indiquant la superposition des plans du myocarde.

En rouge, fibres unitives superficielles antérieures et fibres propres du ventricule gauche ; — en bleu, fibres unitives superficielles postérieures et fibres propres du ventricule droit ; en noir, fibres unitives profondes, *suturales*.

Comme on le voit, les deux sacs musculaires formés par les fibres propres des ventricules sont contenus dans le sac extérieur formé par la partie descendante des fibres unitives superficielles et renferment, à leur tour, la portion ascendante de ces fibres et les fibres unitives profondes. Sur une coupe des ventricules, perpendiculaire à leur axe, on trouvera donc trois couches : 1° une couche externe formée par la portion directe ou descendante des fibres unitives superficielles ; 2° une couche moyenne formée par les fibres propres ; 3° une couche profonde

formée par la portion réfléchie ou ascendante des fibres unitives superficielles. A droite, il faut encore ajouter, comme formant la couche profonde, les fibres unitives profondes ; à gauche, celles-ci, comme je l'ai dit, sont confondues avec les fibres propres des ventricules, c'est-à-dire appartiennent à la couche moyenne.

Cloison interventriculaire. — Comment est constituée la cloison interventriculaire? J'ai dit, en étudiant la configuration intérieure du cœur, que la cloison interventriculaire était composée de deux segments ; l'un, postéro-supérieur, très peu étendu, cloison membraneuse; l'autre, inféro-antérieur, bien plus important, cloison musculaire. Il résulte de la description que je viens de donner des fibres musculaires des ventricules que cette portion musculaire de la cloison est essentiellement constituée par la juxtaposition des deux sacs musculaires formés par les fibres propres de chaque ventricule. Ces deux sacs sont unis en avant par les fibres unitives superficielles antérieures, en arrière par les fibres unitives superficielles postérieures, et au niveau de la partie moyenne de la cloison par les fibres unitives profondes. Il suffit d'inciser les fibres unitives antérieures pour rendre possible la séparation des deux cœurs sans rompre d'autres fibres que les fibres unitives profondes.

Fibres musculaires des oreillettes. — Comme les ventricules, les oreillettes possèdent des fibres propres et des fibres communes. La formule de Winslow peut donc s'appliquer à ces cavités comme elle s'applique aux ventricules. Mais, d'une façon générale, la musculature des oreillettes offre un déve-

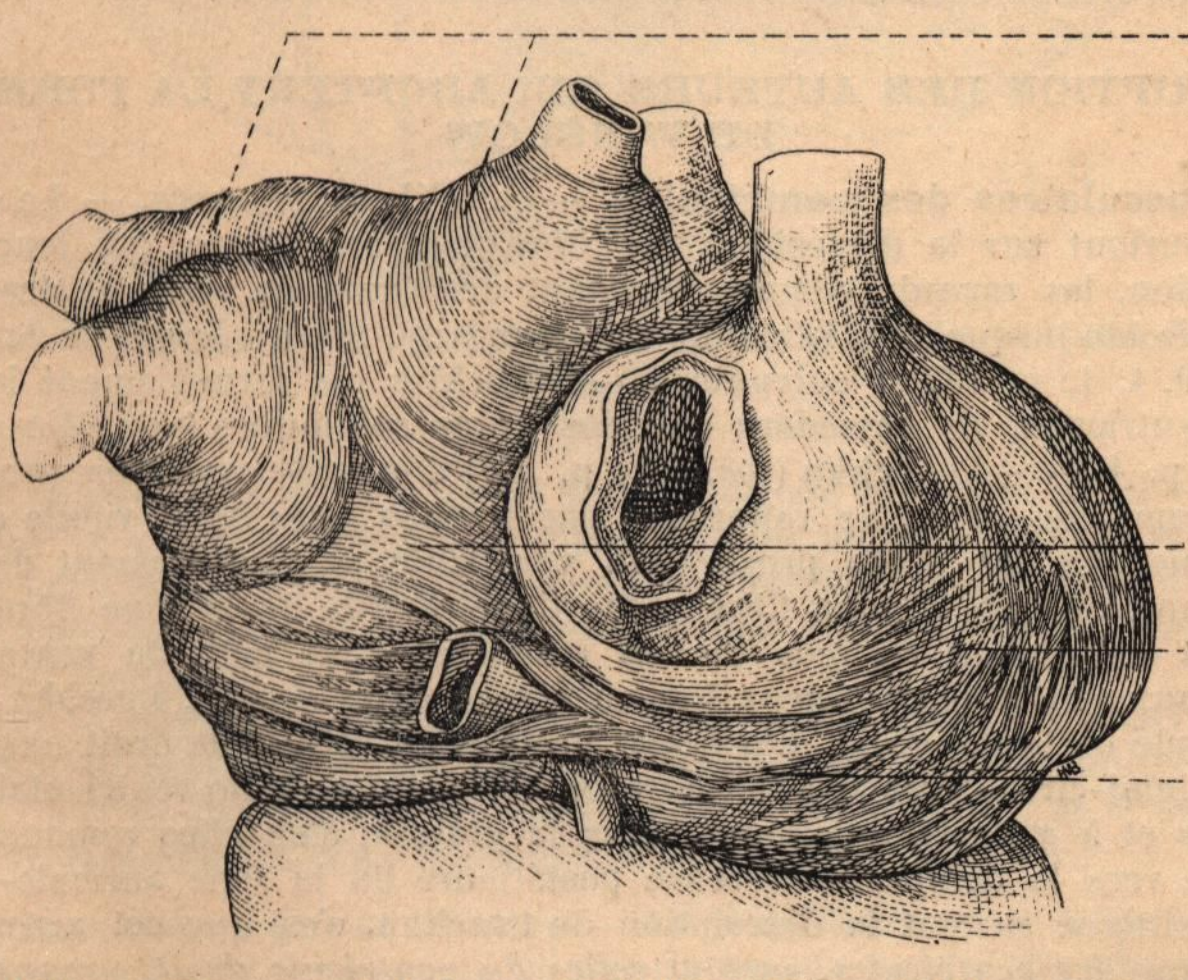

Fig. 369. — Fibres musculaires des oreillettes (d'après Bonamy et Beau).

loppement peu considérable. Les fibres communes, notamment, sont très peu développées et il est vraiment difficile de dire qu'elles constituent un sac musculaire, tant est incomplète l'enveloppe qu'elles forment aux fibres propres.

Fibres communes. — Les fibres communes constituent une couche circulaire. Ce plan, d'ailleurs assez mince, est formé par des fibres pâles et aplaties, abondantes surtout dans le voisinage du sillon auriculo-ventriculaire. Ces fibres communes font défaut au niveau de la partie supérieure des oreillettes.

On peut encore considérer comme appartenant aux fibres communes, un faisceau ansiforme qui se détache de la partie antérieure du sillon auriculo-ventriculaire et vient aboutir en arrière au point diamétralement opposé : c'est l'*anse interauriculaire* de Gerdy.

Fibres propres. — Les fibres propres comprennent : 1° *deux faisceaux ansiformes*, appartenant l'un à l'oreillette droite, l'autre à l'oreillette gauche. Chacun de ces faisceaux se détache de la partie antérieure de chaque zone fibreuse auriculo-ventriculaire et va s'attacher sur la partie postérieure de la même zone. Ce sont les *fibres propres fondamentales* de quelques auteurs ; — 2° des *fibres circulaires propres*, n'existant qu'au niveau de l'oreillette gauche ; — 3° des *fibres annulaires sphinctériennes*, autour des orifices des veines pulmonaires et de la veine cave supérieure ; 4° des *faisceaux irréguliers*, longitudinaux, obliques, circulaires autour des auricules.

Je viens d'exposer l'architecture du cœur telle que l'a comprise Gerdy. Je vais maintenant jeter un coup d'œil sur les descriptions données par les différents auteurs.

Parmi ceux-ci, les uns, et c'est le cas de la plupart des classiques français et de nombre d'auteurs allemands, adoptent, dans ses grandes lignes, la description que nous venons d'exposer. Quelques autres, au contraire, semblent rejeter systématiquement la formule de Winslow et s'appliquent uniquement à étudier le nombre des couches dont se compose le muscle cardiaque et à fixer la direction des fibres constituantes d'une couche donnée.

DESCRIPTION DES AUTEURS QUI ADOPTENT LA FORMULE DE WINSLOW

1° **Fibres musculaires des ventricules.** — A. ***Fibres propres.*** — Le désaccord des auteurs porte surtout sur la disposition des fibres propres. Sénac, qui leur accorde une longue description, les regarde comme décrivant des tours de spire et descendant ainsi par ce trajet spiroïde jusque vers la pointe du cœur (voy. Sénac, *Traité de la structure du cœur*, etc., 1749, t. I, p. 192 et suivantes). — Winckler nie formellement leur existence; pour lui, les ventricules ne possèdent que des fibres communes (voy. Winckler, *Archiv. f. Anat.*, 1865, p. 422). — Luschka (*loc. cit.*, p. 378) donne de ces fibres propres une description assez complexe, et qui se rapproche par certains côtés de la vieille description de Sénac. Pour Luschka, les fibres propres du ventricule gauche forment deux faisceaux spiroïdes naissant, l'un de la zone fibreuse aortique, l'autre de la zone fibreuse auriculo-ventriculaire, et s'enroulant *en sens inverse* autour de l'axe fictif du ventricule gauche; ces deux faisceaux se croiseraient deux fois au niveau de la cloison. Luschka ne s'explique pas sur leur mode de terminaison. Les fibres propres au ventricule droit naissent, pour la plupart, de la demi-circonférence antérieure de l'anneau auriculo-ventriculaire droit, descendent en bas et à gauche, et passent dans la cloison, d'où elles remonteraient sur la face postérieure vers la demi-circonférence postérieure de la zone auriculo-ventriculaire. Mais ce qui distingue surtout la description de Luschka, c'est que cet auteur admet que *les fibres propres des ventricules, surtout celles du ventricule droit, prennent part à la formation des muscles papillaires.* Au niveau du ventricule droit, les muscles papillaires de la paroi diaphragmatique et de la cloison seraient un prolongement des fibres propres du ventricule.

Quain (t. II. p. 475 et suiv.) décrit encore comme fibres propres, au niveau du ventricule droit, un anneau musculaire entourant l'infundibulum. Pour lui, les fibres propres du ventricule droit sont très peu abondantes et la plupart des fibres qui prennent part à la constitution de ce ventricule viennent prendre part également à la formation des parois du ventricule gauche. Enfin, Quain admet, avec Luschka et contrairement à Gerdy, que les fibres propres prennent part à la formation des muscles papillaires.

En France la majorité des classiques (Cruveilhier, Sappey, etc.) adoptent sans modifications la description des fibres propres telles que la donne Gerdy.

B. ***Fibres communes.*** — Les descriptions des fibres communes s'écartent moins de la

conception primitive de Gerdy. Je dois même dire que les auteurs qui ont cherché à la modifier n'ont réussi, la plupart du temps, qu'à obscurcir la description si nette qu'on trouve dans le travail de Gerdy.

Cruveilhier, Sappey, après avoir décrit les deux modes de réflexion des fibres unitives superficielles, réflexion en anse pour les fibres postérieures, réflexion en tourbillon pour les fibres antérieures, décrivent le mode de terminaison de ces fibres de la façon suivante : « Parvenues dans l'intérieur des ventricules, les fibres unitives se terminent différemment. Les unes forment des anses simples avec leur portion superficielle; d'autres se contournent en huit de chiffre; d'autres forment les colonnes charnues du cœur. Les fibres en anses appartiennent par leur moitié superficielle et par leur moitié profonde à des ventricules différents et à des parois opposées.... Les fibres en huit de chiffre appartiennent par leur partie superficielle et par leur partie profonde au même ventricule et à des parois semblables » (Sappey).

Cette description me semble comporter plusieurs points obscurs, notamment : 1° fibres en huit et fibres en tourbillon sont-elles choses analogues ou choses différentes? 2° les

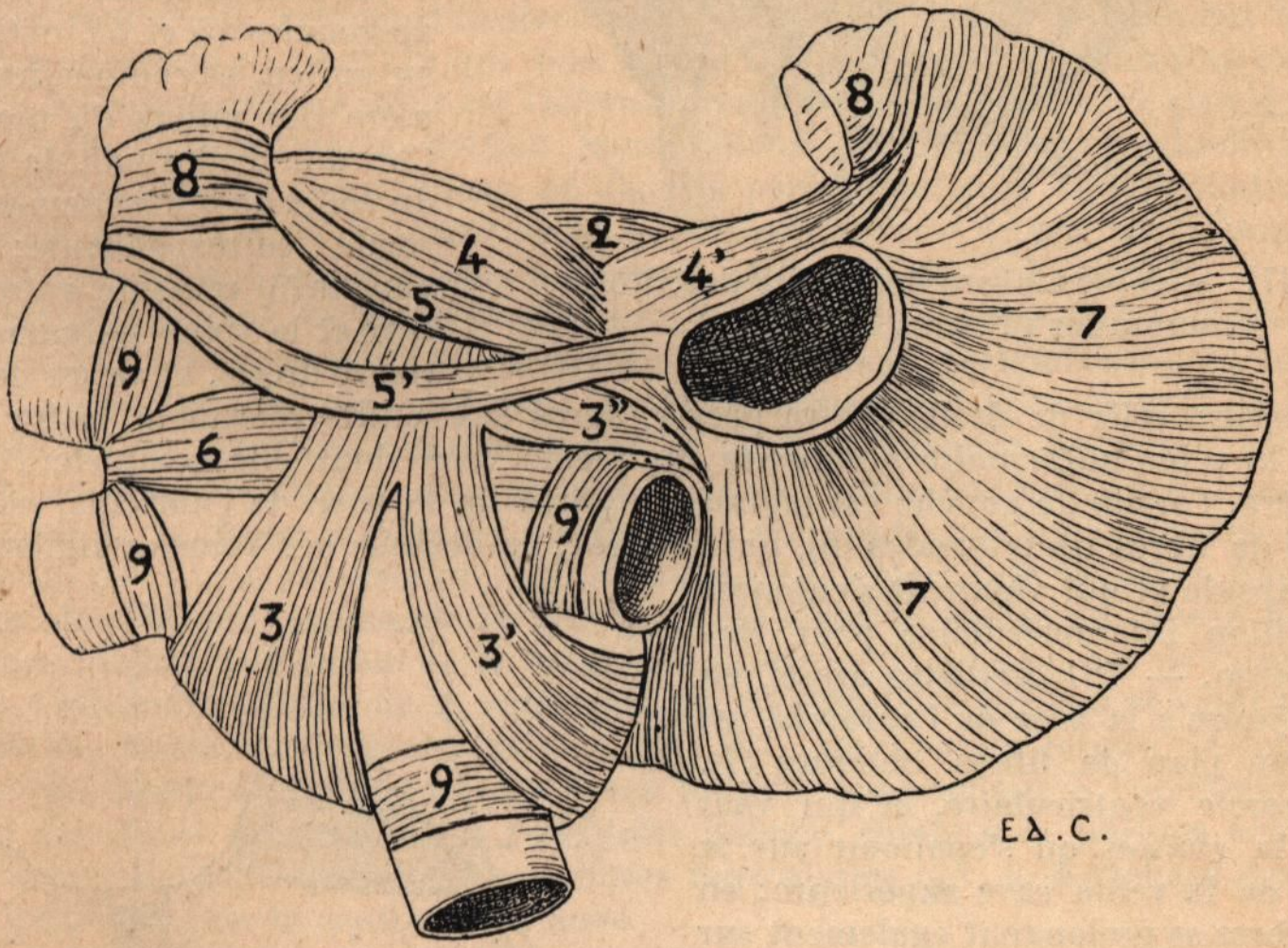

Fig. 370. — Schéma de la musculature des oreillettes, d'après une description de Bourgery.

fibres en huit peuvent-elles être un mode de terminaison des fibres *unitives*, puisque l'auteur dit qu'elles répondent par leur moitié profonde au même ventricule et qu'il appuie sa définition par cet exemple : « celles qui répondent par leur moitié superficielle à la paroi antérieure du ventricule gauche se terminent par leur moitié profonde dans la paroi antérieure du même ventricule? »

Bourgery, qui a contrôlé les recherches de Gerdy, est arrivé à des conclusions sensiblement différentes sur plusieurs points : 1° sur la disposition des fibres unitives superficielles antérieures; 2° sur la disposition des fibres unitives postérieures; et 3° sur la disposition des fibres unitives profondes (voy. Bourgery, *Angéiologie*, p. 25).

2° **Fibres musculaires des oreillettes.** — La plupart des auteurs (Cruveilhier, Sappey, Beaunis et Bouchard, etc.) acceptent la description de Gerdy. Ils admettent cependant que les fibres propres ne forment pas un anneau circulaire continu au-dessus du sillon auriculo-ventriculaire, mais se décomposent en deux lames situées l'une sur la face antérieure, l'autre sur la face postérieure des oreillettes.

Bourgery a longuement décrit la musculature des oreillettes. Je cite textuellement sa description qu'il faut suivre sur la figure 370, qui est la figure de Bourgery un peu schématisée. Cette musculature serait constituée par les faisceaux suivants.

« 1° Un faisceau postérieur horizontal, parallèle au sillon circulaire, et commun aux deux oreillettes; — 2° un autre faisceau horizontal antérieur (n° 2), semblable au précédent, et formant avec lui l'anneau circulaire de rétrécissement des deux oreillettes; — 3° trois bandes verticales (3, 3′, 3″), nées des zones fibreuses auriculo-ventriculaires : *a*) L'une, médiane (3′), qui contourne la face supérieure, vient passer entre les deux veines

pulmonaires droites et contribue à former en arrière la cloison, au-dessous de la veine cave supérieure ; — *b*) l'autre latérale gauche (3), la plus considérable des trois, contourne en dessous la convexité de l'oreillette, en passant entre les veines pulmonaires droites et gauches, vient s'épanouir, par des fibres obliques, dans la cloison, et, par un plan de fibres directes, rejoint en arrière la zone auriculo-ventriculaire; — *c*) La troisième bande (3″) monte obliquement sur l'oreillette droite, à la naissance de la veine cave supérieure. — 4° Deux bandelettes (4 et 4′) transversales, nées de chaque côté de la base de l'auricule, et venant l'une au-devant de l'autre s'adosser dans le sillon médian pour former la cloison. — 5° Au-dessus, deux fortes bandes diagonales (5 et 5′), entre-croisées au milieu, et confondues à la manière des piliers du diaphragme. Chacune d'elles naît de la base ou du collet de rétrécissement de l'auricule correspondante; celle de gauche (5) remonte entre la veine cave et la veine pulmonaire antérieure droite, et va au delà rejoindre la cloison; celle de droite (5′) va passer, après son entre-croisement, entre l'auricule gauche et la veine pulmonaire antérieure du même côté, dont elle complète l'ellipse. — 6° En arrière, l'oreillette gauche est tapissée, à partir de la base de l'auricule, par un plan superficiel de fibres transversales (6), qui forment, au-dessous des veines pulmonaires, une sorte de capsule et qui viennent s'enfoncer dans le sillon interauriculaire pour former la cloison. — 7° L'oreillette droite, en arrière et jusqu'à la base de l'auricule, est formée d'un plan de fibres obliques (7), nées du cercle ventriculaire, et qui vont rejoindre la cloison ou s'épanouir sur la naissance de la veine cave supérieure; en bas, ces fibres se prolongent également sur la veine cave inférieure; dans l'une et l'autre leur direction est longitudinale. — 8° Les deux auricules, sur leur face concave, sont formées de fibres épanouies de leur base au sommet de leurs dentelures (8); celles de l'auricule droite remontent longitudinalement sur la face gauche de la veine cave supérieure.... — 9° Enfin, dans l'écartement des ellipses formées par les bandelettes circulaires, se voient de petits sphincters (9), autour des embouchures des veines pulmonaires; il en existe également sous la couche longitudinale, autour des veines caves.... Il résulte de cette description que ces deux sacs auriculaires ne sont maintenus adossés que par trois bandelettes : le cercle de la base (1 et 2), le double faisceau antérieur en sautoir (5 et 5′) et la bandelette verticale droite (3′). »

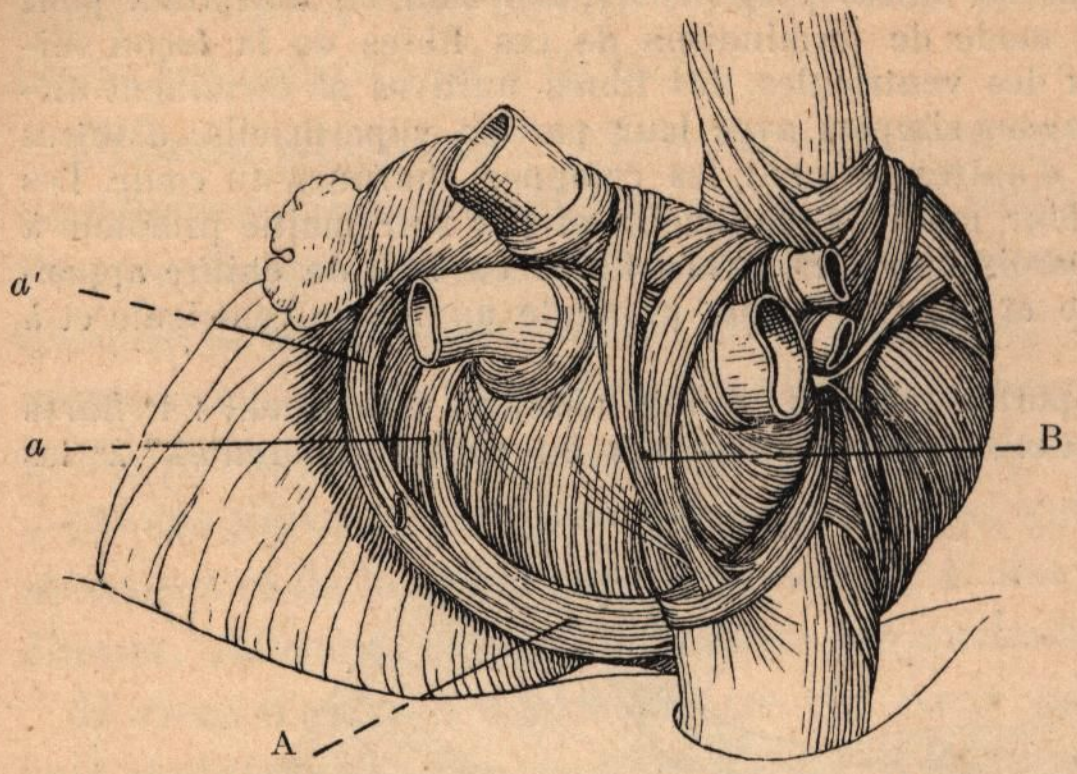

Fig. 371. — Musculature des oreillettes, fibres communes (d'après Luschka).

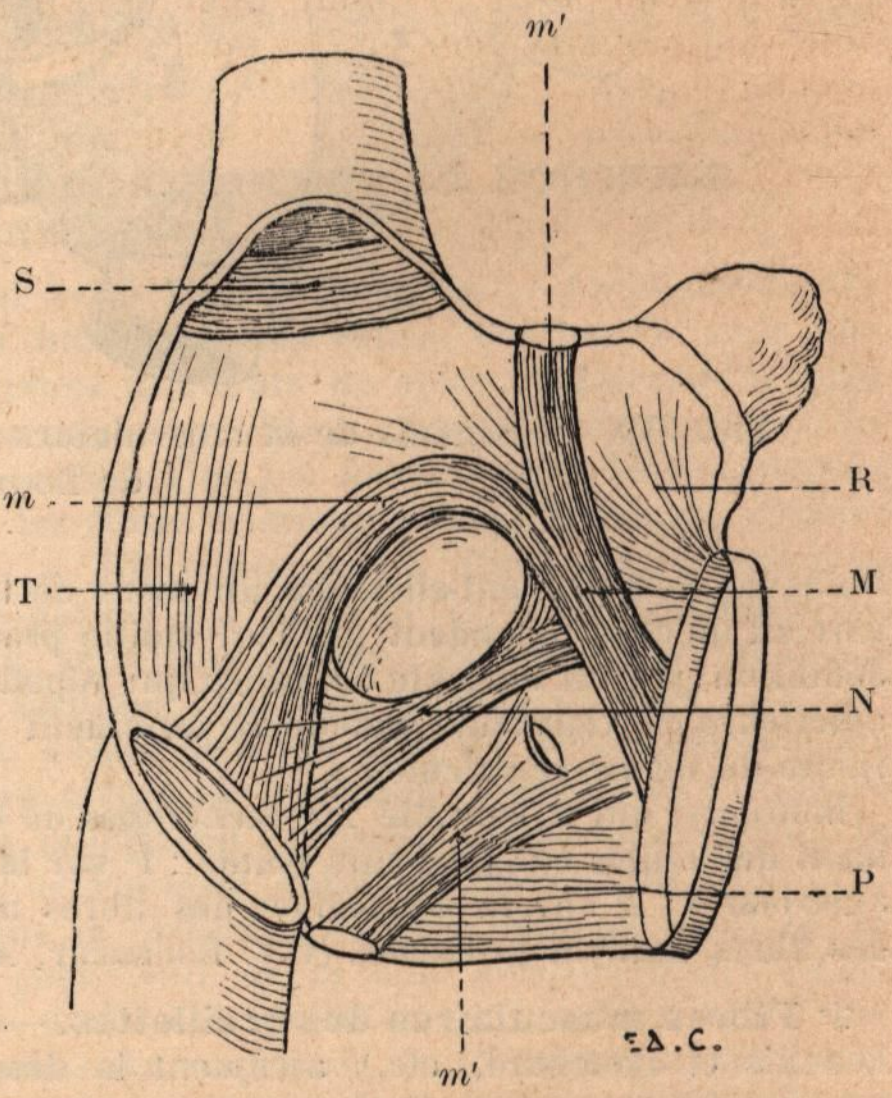

Fig. 372. — Schéma de la musculature de l'oreillette droite, fibres propres, d'après la description de Luschka.

Luschka (*loc. cit.*, p. 373 et suiv.) donne des fibres musculaires des oreillettes une description spéciale, qu'il faut suivre sur les figures 371 et 372 empruntées à cet auteur. Pour Luschka les fibres communes seraient constituées par : 1° un faisceau naissant de l'embouchure de la veine cave inférieure (A), cheminant au-dessus du sillon auriculo-ventriculaire, puis se divisant en deux faisceaux secondaires : l'un de ces faisceaux (*a*) passe entre les deux veines pulmonaires gauches, pour se réfléchir en arrière, et vient se terminer sur l'embouchure de la veine cave infé-

rieure; il décrit ainsi un cercle presque complet; — l'autre (a') passe entre la base de l'auricule et les veines pulmonaires gauches, et se termine dans le voisinage de la veine cave supérieure : — 2° par un faisceau naissant de la paroi même de la portion thoracique de la veine cave inférieure, et venant se perdre sur la paroi postérieure des oreillettes (B). Dans un cas observé par Luschka, ce faisceau naissait du bord postérieur de l'orifice quadrilatère et atteignait un volume considérable.

La disposition des fibres propres varie avec chaque oreillette. — Dans l'*oreillette droite*, les fibres propres sont représentées par plusieurs faisceaux. Nous les avons schématisés sur la figure 372. Ce sont : 1° un faisceau qui se détache de l'extrémité interne de l'anneau auriculo-ventriculaire droit (M), monte dans la cloison et se divise dans l'épaisseur de cette dernière en deux fascicules secondaires : un fascicule postérieur (m), qui contourne en avant et en haut la fosse ovale, se réunit à un faisceau (N) venant de l'oreillette gauche, et vient se perdre sur la partie interne de l'embouchure de la veine cave inférieure; un fascicule antérieur qui monte le long de la paroi interne chemine sur la paroi supérieure, descend sur la paroi postérieure, et croise enfin la face inférieure de l'oreillette, en suivant le bord adhérent de la valvule d'Eustachi (m'); il a donc un véritable trajet annulaire : — 2° par les muscles pectinés (P) qui font saillie dans la cavité et s'étendent de l'anneau fibreux auriculo-ventriculaire droit au faisceau annulaire dont je viens de parler; — 3° par un faisceau (R) naissant de la portion membraneuse de la cloison interventriculaire, et venant s'irradier dans la paroi interne et dans la paroi supérieure de l'oreillette; — 4° par un sphincter annulaire de la veine cave supérieure (S); — 5° par un faisceau reliant l'orifice des deux veines caves et situé au niveau du tubercule de Lower (T).

Dans l'*oreillette gauche*, les fibres propres sont formées : 1° par des fibres naissant de l'anneau fibreux auriculo-ventriculaire; au niveau de la cloison, quelques-unes de ces fibres se condensent en un faisceau plus épais qui limite inférieurement le contour de la fosse ovale (N, fig. 372); 2° par des fibres annulaires autour de l'embouchure des veines pulmonaires.

Il résulte de cette description, que le trou ovale est limité par une sorte d'anneau musculaire, formé de la façon suivante : en haut et en avant, par les fascicules postérieurs de ce faisceau des fibres propres qui naît de l'extrémité interne de la gaine fibreuse auriculo-ventriculaire droite, contourne le trou ovale, et vient se perdre au niveau de la demi-circonférence interne de l'orifice de la veine cave inférieure; en bas, par ce faisceau qui se détache de l'extrémité interne de la zone auriculo-ventriculaire gauche et vient partager la terminaison du fascicule précédent (m et N, fig. 372). En d'autres termes, le contour de la fosse ovale est limité en partie par des fibres propres appartenant à l'oreillette droite, en partie par des fibres appartenant à l'oreillette gauche. Quant à la portion centrale de la fosse, elle ne contient que quelques rares fibres musculaires qui, se détachant des faisceaux limitants, irradient vers le centre de la fosse.

DESCRIPTION DES AUTEURS QUI REJETTENT LA FORMULE DE WINSLOW

Après avoir ainsi jeté un coup d'œil sur les descriptions des auteurs qui admettent la formule de Winslow, c'est-à-dire prennent comme base de leur description la distinction fondamentale des fibres du cœur en fibres communes et en fibres propres, je passe à l'étude des auteurs qui ont conçu tout autrement l'architecture du cœur.

Ceux-ci considèrent, à tort ou à raison, comme impossible de suivre les fibres constituantes du cœur sur une longueur suffisante pour préciser leur mode de terminaison; ils s'attachent surtout à établir le nombre de couches musculaires dont se compose le cœur, et à préciser la direction de ces fibres. En somme, ils décrivent la musculature du cœur, comme on décrit généralement la musculature des conduits à fibres lisses (estomac, intestin, etc.).

Vésale décrivait déjà le cœur comme formé de fibres longitudinales obliques et transversales. — Sténon indiquait également les variétés de direction des fibres. — Meckel décrivait au cœur trois couches, deux externes obliques et une interne longitudinale.

C. F. Wolff, qui a donné des fibres musculaires du cœur une longue description que Theile a résumée et adoptée, sans grandes modifications, dans l'*Encyclopédie anatomique*, décrit trois couches au ventricule droit et cinq au ventricule gauche. (voy. Wolff, *Acta Acad. scient. Petropol.*, 1780-1792, et Theile, in *Encycl. anat.*, trad. Jourdan, t. II, p. 377 et suiv.). Chacun des deux ventricules posséderait une couche superficielle commune, une couche profonde propre, et une couche intermédiaire. Celle-ci, unique pour le ventricule droit, est décomposable en trois couches secondaires pour le ventricule gauche.

La description de Wolff est très complexe; il suffit pour s'en rendre compte de dire que Wolff subdivise en huit faisceaux la portion des fibres musculaires propres répondant au ventricule droit (*loc. cit.* Dissertatio tertia in dissertatio sexta, pars prior).

D'après E. H. Weber le ventricule droit est formé par deux couches peu près transversales, le ventricule gauche en comprend quatre : deux couches transversales, comprises entre deux couches spiroïdes s'enroulant en sens inverse; de plus, chaque ventricule comprend une couche tout à fait interne, rétiforme.

Pettigrew (*Proceed. of the roy. soc. of Edimb.*, 1860) a d'abord décrit neuf couches au ventricule gauche, puis il a réduit ce nombre à sept (*Transac. of the roy. soc. of Edimb.*, XXIII, p. 161). D'après cet auteur, la couche la plus superficielle est presque verticale ou très légèrement oblique; l'obliquité de la deuxième et de la troisième couches augmente peu à peu et les fibres de la quatrième, c'est-à-dire de la couche centrale, sont nettement transversales (fig. 373). La cinquième est de nouveau oblique; mais son obliquité est en sens inverse de celle des premières couches; enfin, la sixième est plus oblique encore, et la septième a une obliquité presque aussi marquée que celle de la première. Superposées, les fibres de la première et de la septième couches se croisent donc à la façon d'un X dont les deux branches formeraient entre elles un angle très aigu.

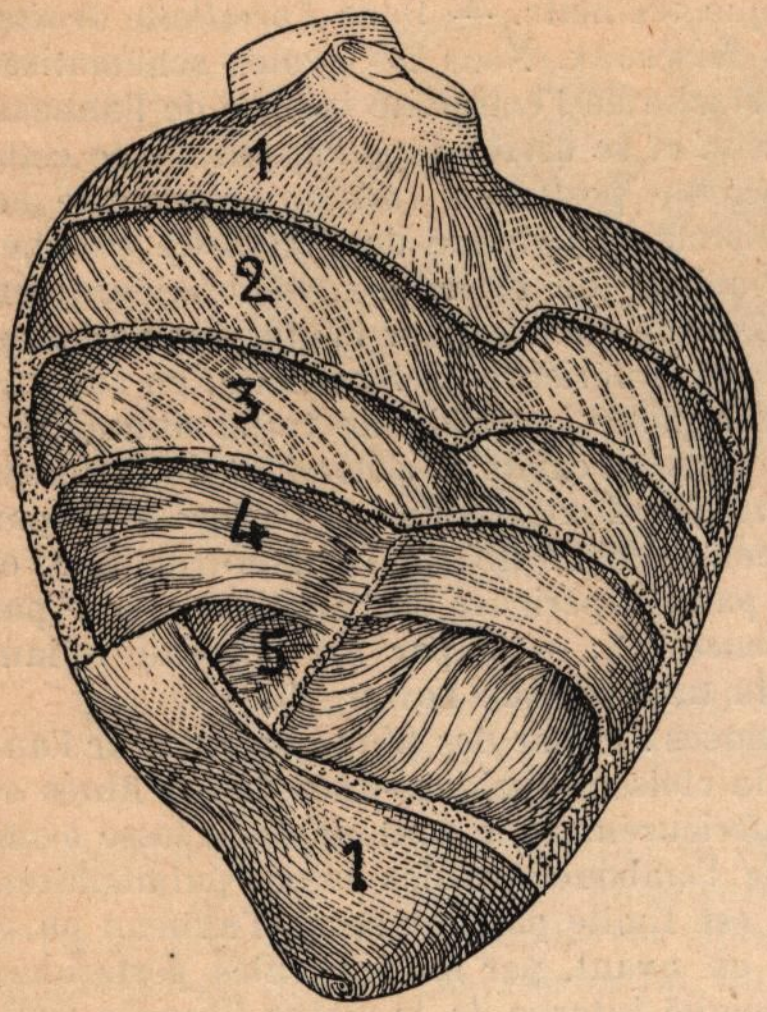

Fig. 373. — Dissection partielle des fibres de la paroi antérieure des ventricules sur un cœur de mouton, montrant les différents degrés d'obliquité des couches (d'après Allen Thomson).

Parmi les auteurs modernes, Henle a vivement combattu la théorie de Gerdy. Fibres en anse et fibres en huit de chiffre sont pour lui des hypothèses sans fondement. Quant à la continuité des fibres superficielles et des fibres profondes, c'est-à-dire des deux portions des fibres unitives superficielles, fait fondamental de la théorie de Gerdy, c'est pour lui une erreur anatomique (voy. Henle, *Hand. der Gefässlehr.*, p. 62). Henle donne de la musculature des ventricules et surtout des oreillettes une longue et minutieuse description dont je n'indiquerai ici que les traits principaux.

Fibres des oreillettes. — Les fibres des oreillettes sont de deux ordres : les unes représentent la continuation sur les oreillettes des fibres annulaires des vaisseaux venant aboutir

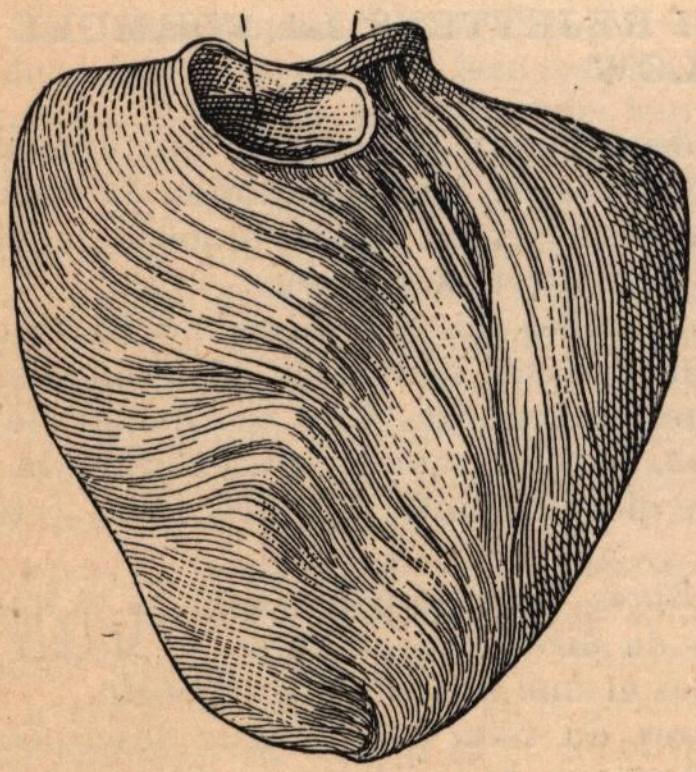

Fig. 374. — Musculature des ventricules, face antérieure (d'après Henle).

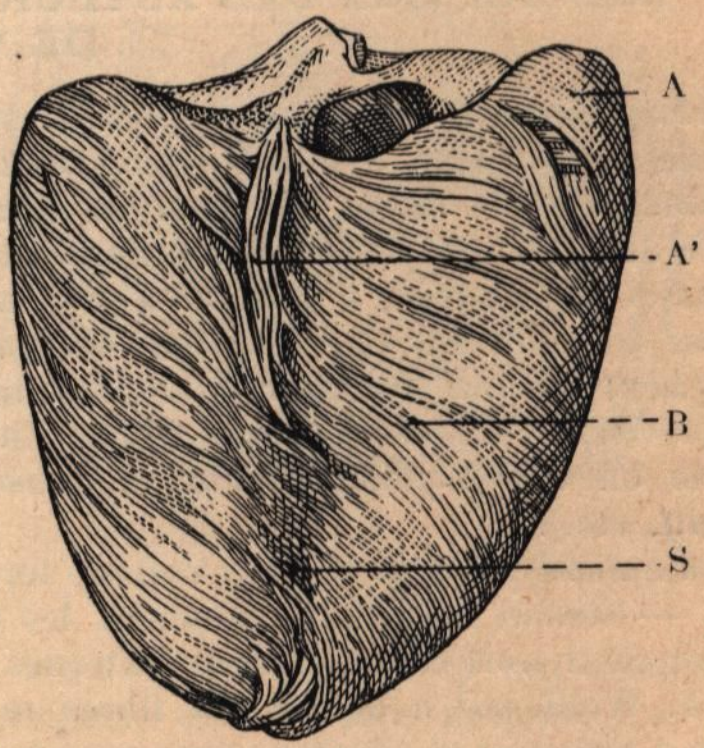

Fig. 375. — Musculature des ventricules, face postérieure (d'après Henle).

à ces cavités; les autres naissent des anneaux auriculo-ventriculaires. Les premières forment une couche superficielle circulaire; les deuxièmes une couche profonde longitudinale. Telle est la formule par laquelle Henle résume la constitution des oreillettes, mais il est forcé de convenir qu'elle n'est que très approximative. C'est ainsi que les fibres de la couche superficielle peuvent devenir longitudinales quand les veines dont elles prolongent le sys-

tème circulaire abordent l'oreillette transversalement, comme c'est le cas pour les veines pulmonaires. De même, nombre de fibres naissant des anneaux veineux tendent à devenir horizontales; cela est vrai surtout pour l'oreillette gauche. Les fibres profondes de cette cavité ne naissent pas en effet de toute l'étendue de la zone auriculo-ventriculaire, mais sont réparties en deux faisceaux naissant, l'un du nodule antérieur ou gauche, l'autre du nodule postérieur ou droit de cette zone fibreuse; ces faisceaux sont formés par un véritable éventail de fibres dont les fibres moyennes sont verticales, mais dont les fibres extrêmes tendent à se rapprocher de l'horizontale.

La disposition schématique admise par Henle est encore obscurcie par l'apparition de véritables systèmes surajoutés, comme le *système sphinctérien du foramen ovale*, sur la constitution duquel Henle ne s'explique pas, et comme le *canal musculaire de la grande veine coronaire*. Ce canal, bien décrit par Henle, est essentiellement formé par des fibres transversales, c'est-à-dire parallèles à la direction de la veine. Ces fibres naissent de la paroi de l'oreillette gauche au-dessus et au-dessous de la veine coronaire, et viennent converger à la manière des barbes d'une plume sur la face supérieure du vaisseau. — Comme on le voit, Henle est obligé de reconnaître de nombreuses exceptions à la formule générale qu'il donne de la constitution des oreillettes. N'est-ce pas la meilleure preuve qu'elle n'est pas aussi satisfaisante qu'elle semble l'être au premier abord?

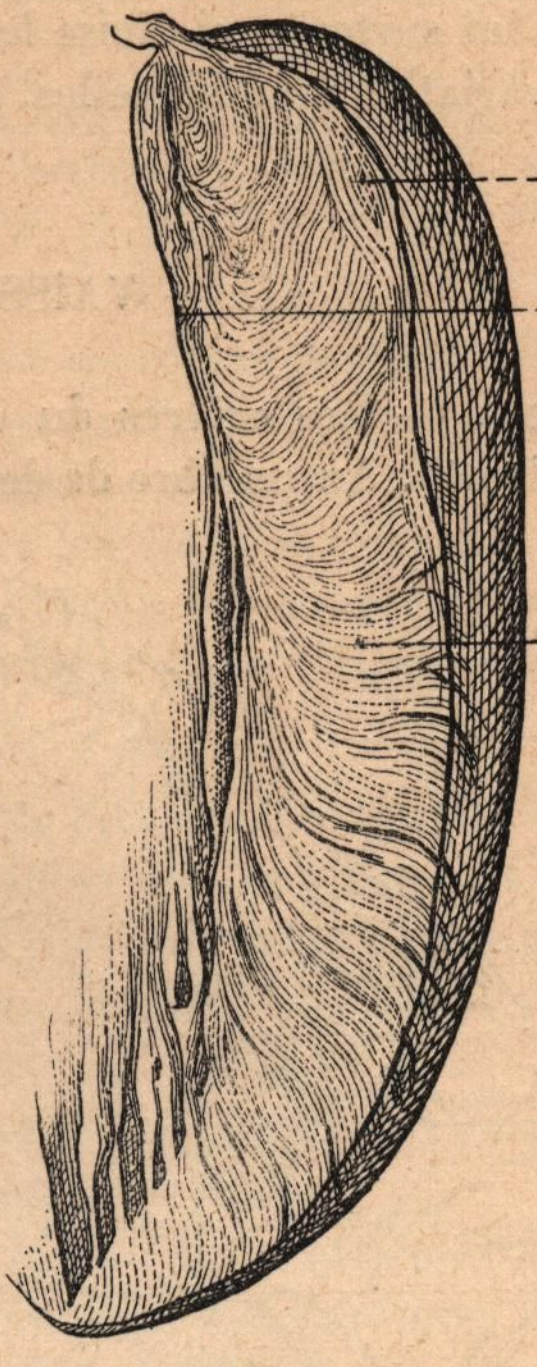

Fig. 376. — Coupe de la paroi du ventricule gauche (d'après Henle).

Fibres du ventricule. — Henle donne de la musculature du ventricule une description assez simple. Il la décrit comme formée par quatre couches qui sont de dehors en dedans : une couche longitudinale externe, une couche circulaire, une couche longitudinale interne et une couche rétiforme.

1° La *couche longitudinale externe*, peu importante, est formée sur le ventricule droit : *a*) par des fibres cheminant pour la plupart sur la face antérieure du ventricule et paraissant correspondre aux fibres unitives antérieures (portion superficielle) de nos classiques (voy. fig. 378); *b*) par un petit faisceau vertical, occupant le tiers supérieur du sillon interventriculaire postérieur. Ce faisceau a été depuis longtemps signalé par Wolff; Meckel, E. H. Weber, Theile disent ne l'avoir pas rencontré.

Sur le ventricule gauche la couche des fibres longitudinales externes n'occupe que le tiers supérieur du ventricule; elle se confond d'ailleurs plus bas avec les fibres circulaires, qui tendent à prendre la direction verticale. Cette couche est bien peu importante pour Henle, puisque, d'après lui, elle ne formerait que le huitième de l'épaisseur totale du ventricule gauche.

2° La *couche circulaire* constitue la couche de beaucoup la plus importante du cœur. La figure 376 montre combien l'épaisseur de cette couche l'emporte sur celle des deux couches longitudinale externe et longitudinale interne. Les fibres de cette couche circulaire ne sont pas toutes disposées dans un plan longitudinal; la plupart même sont obliques et l'obliquité de quelques-unes est si marquée qu'elles tendent à devenir verticales.

3° La *couche longitudinale interne* est très mince : elle n'acquiert quelque importance qu'au niveau de la base et du sommet des ventricules.

4° La *couche rétiforme* existe dans toute l'étendue de la face interne des ventricules, mais atteint son plus grand développement au niveau du sommet de ces cavités; c'est à elle que Henle rattache les muscles papillaires.

Comme on le voit, par cet exposé rapide des principales descriptions, l'accord est loin d'être fait sur l'architecture du cœur. Cependant, les divergences sont peut-être moins considérables que l'on serait tenté de le croire au premier

abord. Celui qui voudra comparer avec soin les exposés des différents auteurs, en faisant abstraction des détails et en tenant compte de la différence des nomenclatures, retrouvera souvent dans celui de l'un les traits principaux de celui de l'autre. Le point délicat est le fait de la continuité ou de la non-continuité des fibres les plus superficielles et des fibres les plus profondes des ventricules ; c'est lui surtout qui divise les auteurs. C'est ce point particulier, et la question des variations individuelles, que devront surtout tâcher d'éclaircir les anatomistes.

§ VI. — VAISSEAUX DU CŒUR

1° **Artères.** — Les artères du cœur viennent des *artères coronaires*, branches de l'aorte. Au nombre de deux, l'une antérieure, l'autre postérieure.

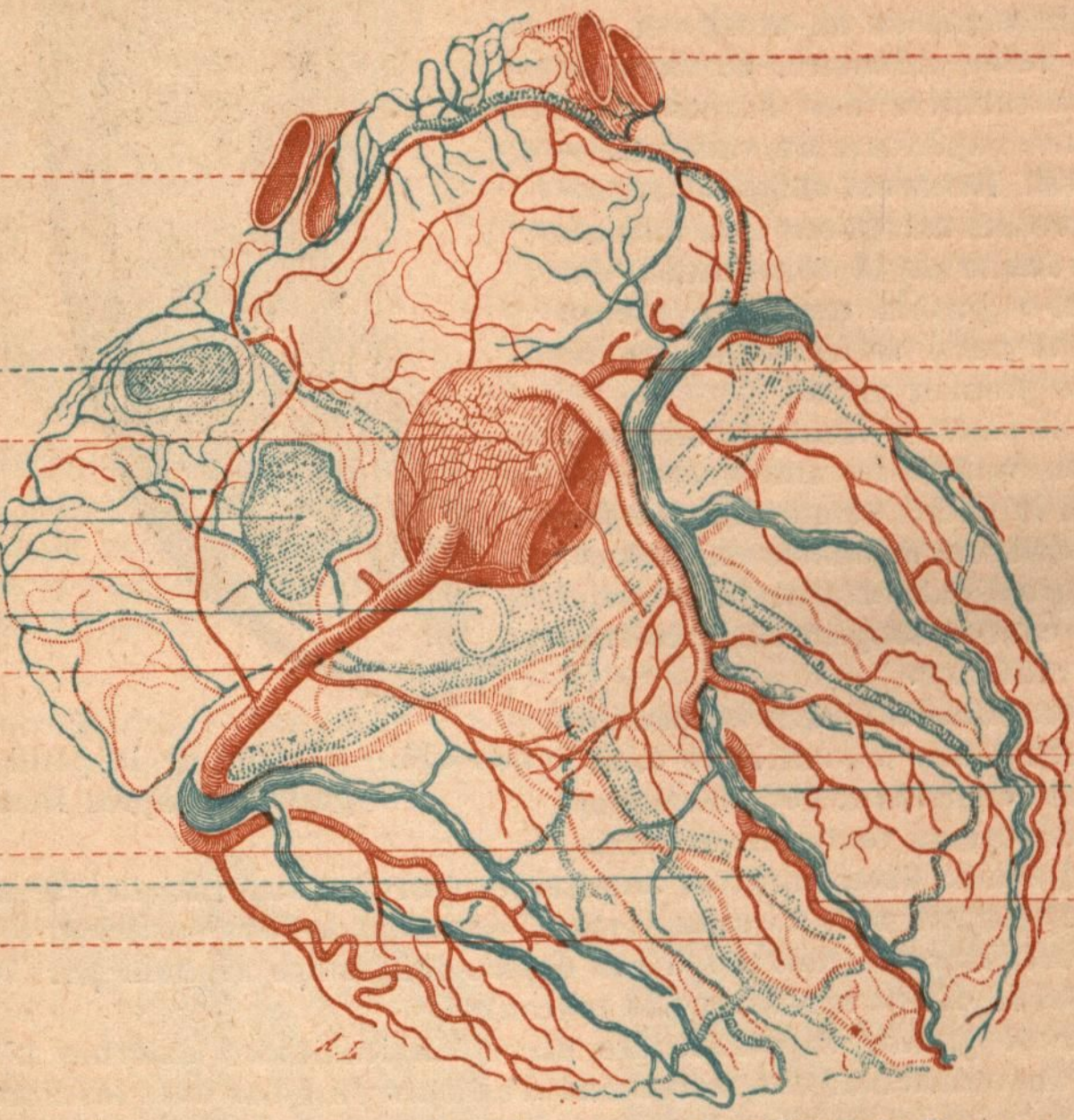

Fig. 377. — Les artères et veines coronaires (d'après Bourgery).

les artères coronaires cheminent à la surface de l'organe, dans l'épaisseur duquel elles s'épuisent peu à peu. Nous décrirons leur trajet extra-cardiaque en étudiant les branches de l'aorte.

Leurs rameaux, parvenus dans l'épaisseur du cœur, cheminent dans les interstices des faisceaux musculaires, en se divisant en rameaux de plus en plus petits. Ceux-ci finissent par donner naissance à un réseau capillaire dont les mailles enlacent les faisceaux primitifs. Comme Ranvier l'a depuis longtemps signalé, ces capillaires ne présentent pas les dilatations ampullaires que l'on rencontre ordinairement sur les capillaires des muscles. Leur fragilité est remarquable, aussi leur injection est-elle très délicate.

L'étude de la disposition des vaisseaux de l'endocarde et la question si discu-

tée des vaisseaux des valvules, seront traitées plus loin, en même temps que l'endocarde (voy. p. 629).

Les vaisseaux du cœur apparaissent à une époque assez tardive du développement de l'organe. On sait qu'aux premiers stades de sa formation, le muscle cardiaque présente une disposition réticulée, qui permet au sang de baigner directement les faisceaux musculaires. Ce n'est que vers le deuxième mois, lorsque le tissu musculaire du cœur tend à devenir compact (Gegenbaur, Bernays), que les vaisseaux apparaissent dans son épaisseur. — Il est intéressant de constater qu'ici, comme toujours, l'histoire des espèces répète l'histoire de l'individu. En effet, chez les batraciens et certains reptiles, le cœur présente la disposition réticulée que l'on trouve chez l'embryon humain et ne possède point de vaisseaux. Chez des animaux d'ordre plus élevé, le myocarde, devenu plus dense, commence à acquérir des vaisseaux nourriciers.

2° **Veines.** — Les veines qui font suite au réseau capillaire du cœur viennent aboutir aux oreillettes : 1° par la grande veine coronaire ; 2° par des veines coronaires accessoires. Parmi celles-ci, l'une est connue depuis longtemps, c'est la *veine de Galien ;* les autres ont été plus récemment décrites par le professeur Lannelongue (Th. de Paris, 1867). Veines coronaires, principale et accessoires, seront décrites par mon collaborateur Charpy avec le système veineux du cœur.

3° **Lymphatiques.** — La question de l'origine des lymphatiques du cœur participe de l'obscurité qui enveloppe l'origine des lymphatiques en général.

Pour Sappey, Skwartzoff, Salvioli, l'origine des lymphatiques est représentée par un système de canaux tapissés par un endothélium continu, formant un réseau intermédiaire aux fibres cardiaques.

Les lymphatiques du cœur constituent deux réseaux : l'un profond, *sous-endocardique*, l'autre superficiel, *sous-péricardique*.

Le réseau profond est riche surtout au niveau des ventricules. Sappey n'a pu, du moins chez l'homme, injecter le réseau sous-endocardique des oreillettes. Comme l'a depuis longtemps montré Belayeff (1866), par l'imprégnation à l'argent, ce réseau profond se prolonge sur les valvules mitrale, tricuspide et sigmoïdes. Il donne naissance à des troncules qui traversent le muscle cardiaque et viennent se jeter, soit dans le réseau superficiel, soit dans les gros troncs collecteurs.

Le réseau superficiel est également beaucoup plus serré au niveau des ventricules qu'au niveau des oreillettes. Sappey n'a pu injecter le réseau superficiel des oreillettes que chez le bœuf et le cheval.

Tous les lymphatiques du cœur viennent aboutir à quatre troncs principaux : deux antérieurs et deux postérieurs. Les deux troncs *antérieurs* cheminent dans le sillon interventriculaire antérieur, recevant dans leur trajet les lymphatiques de la face antérieure des ventricules ; au niveau de l'extrémité supérieure de ce sillon, ces deux troncs antérieurs se fusionnent en un tronc unique. Celui-ci contourne la partie gauche de l'artère pulmonaire, croise la face antérieure et gauche de la portion horizontale de la crosse aortique, et vient se terminer dans un ganglion placé sur la partie latérale gauche de la trachée.

Les deux troncs *postérieurs* cheminent dans le sillon interventriculaire de la face diaphragmatique. Arrivés à la partie supérieure de ce sillon, ils se séparent. La gauche suit la partie gauche du sillon interventriculaire et vient se jeter dans l'un des troncs antérieurs. Le droit suit la partie droite du sillon

auriculo-ventriculaire et, arrivé au niveau de l'infundibulum, se porte en arrière, croise la face droite de l'artère pulmonaire et vient se jeter dans un des ganglions sous-jacents à la bifurcation de la trachée.

Dans leur portion horizontale, les troncs lymphatiques postérieurs reçoivent plusieurs troncules verticaux, nés des parois ventriculaires (troncs accessoires de Sappey).

NERFS DU COEUR

Par P. JACQUES

Le cœur est relié aux centres nerveux par un grand nombre de faisceaux qui empruntent le trajet du pneumogastrique et du sympathique, exceptionnellement aussi celui de l'hypoglosse.

La plupart de ces filets, qui naissent symétriquement à la région cervicale[1], et dont l'étude détaillée relève du domaine de la névrologie, convergent, dès leur entrée dans le thorax, vers la base du cœur, en croisant les uns la face antérieure de la crosse aortique, les autres sa face postérieure. Arrivés dans l'étroit espace circonscrit par la concavité de la crosse en haut, en bas par la bifurcation et la branche droite de l'artère pulmonaire, et par la naissance des grosses bronches en arrière, tous les filets cardiaques s'unissent par de nombreuses anastomoses en un riche plexus tout à fait comparable aux plexus sympathiques du hile des principaux viscères : poumon, foie, rate, rein, etc. : c'est le *plexus cardiaque*. Ses travées s'orientent suivant deux plans facilement distincts : un plan antérieur, *plexus cardiaque antérieur* ou *superficiel* des auteurs allemands, qui couvre de ses mailles la concavité de la crosse; et un plan postérieur, plus important, appliqué au-devant de la bifurcation de la trachée, *plexus cardiaque postérieur* ou *profond*. A la constitution du plan antérieur concourent surtout les filets les plus élevés (rameaux directs du vague, filets du laryngé supérieur et des ganglions cervicaux supérieur et moyen). Dans la formation du plexus postérieur la part principale revient, au contraire, aux rameaux cardiaques inférieurs (du ganglion cervical inférieur ou premier thoracique, et de l'anse du récurrent). C'est à la région superficielle du plexus cardiaque qu'appartient l'amas ganglionnaire de Wrisberg.

A part quelques filets destinés au péricarde pariétal, la plupart des rameaux issus du plexus cardiaque se jettent sur les gros troncs artériels et gagnent avec eux la région auriculo-ventriculaire, le reste se portant directement sur les oreillettes. Parvenus dans le sillon horizontal de partage, ils se divisent en trois groupes pour atteindre leurs territoires respectifs : tandis qu'une faible portion s'enfonce immédiatement dans la cloison des oreillettes, un important faisceau, principalement formé des filets satellites de l'aorte, enveloppe l'origine de l'artère coronaire droite d'un riche plexus qui se poursuit sur tout le trajet de cette artère (*plexus coronaire droit*); enfin, le groupe des rameaux satellites

1. On sait que le cœur est primitivement chez l'embryon un organe de la région cervico-céphalique, d'où son innervation par des nerfs crâniens et cervicaux.

de l'artère pulmonaire accompagne de même la coronaire gauche en formant autour d'elle et de l'auriculo-ventriculaire gauche, sa collatérale la plus importante, le *plexus coronaire gauche*. De ces deux plexus naît la presque totalité des filets terminaux du myocarde.

Toutes ces dispositions, qu'une dissection minutieuse suffit à mettre en évidence, sont depuis longtemps bien connues; ce qui l'était moins jusqu'à ces derniers temps, et ce qu'ont largement contribué à élucider les nouvelles méthodes de coloration du système nerveux, c'est le trajet ultérieur, la terminaison des nerfs cardiaques et la nature des ganglions qui leur sont annexés.

A. — **Distribution des nerfs du myocarde.** — Tous les filets nerveux qui se détachent des plexus coronaires ne s'enfoncent pas directement

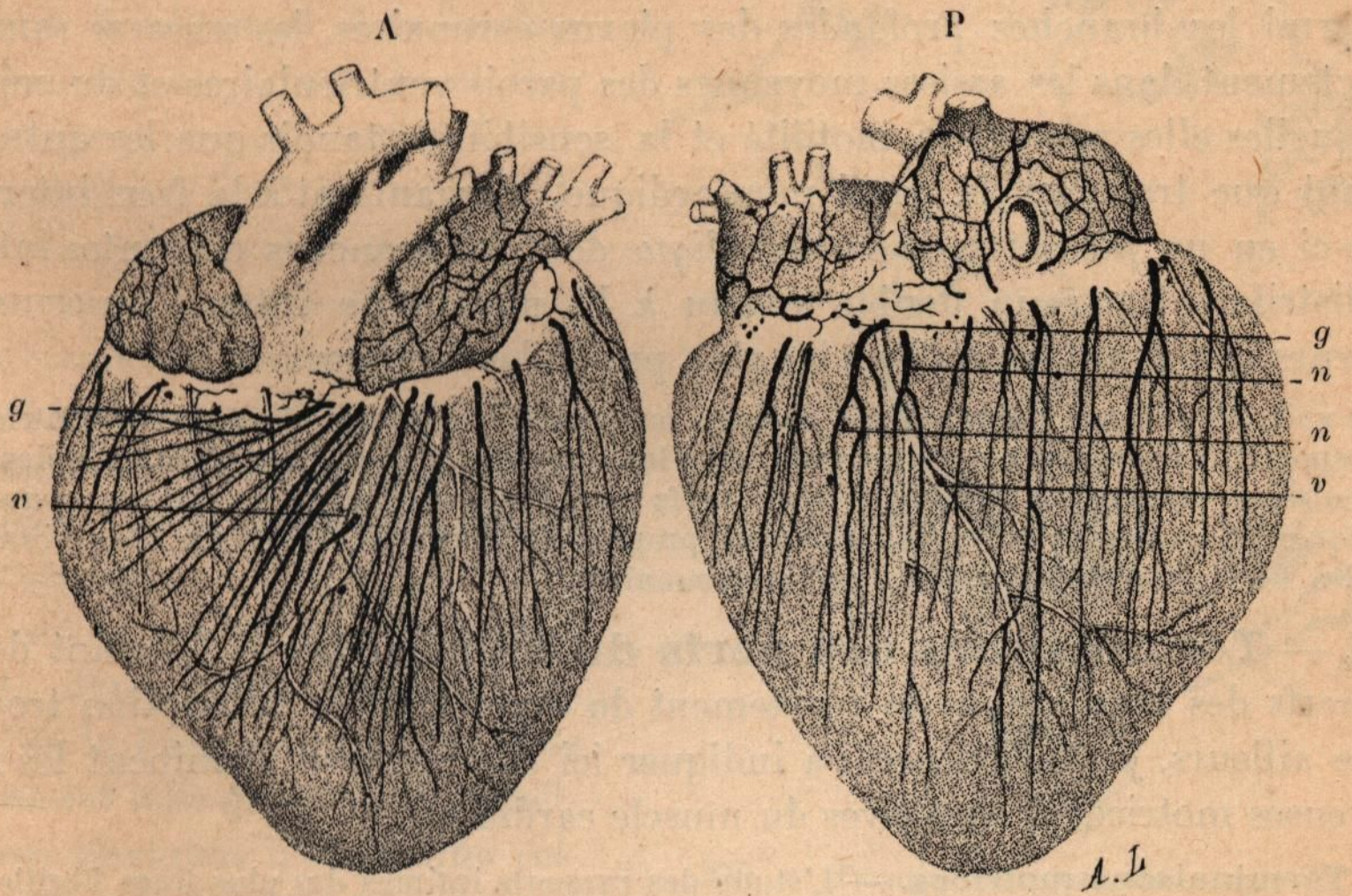

Fig. 378. — Vues antérieure et postérieure du cœur du chien adulte, après injection vasculaire de bleu de méthylène en solution concentrée (demi-schématique).

A, face antérieure; P, face postérieure; — *v*, *v*, vaisseaux coronaires; *n*, *n*, faisceaux nerveux sous-péricardiques; *g*, *g*, ganglions annexés au plexus sous-péricardique (l'épaisseur des filets nerveux a été légèrement exagérée).

dans le myocarde au niveau des sillons de partage : une bonne partie d'entre eux n'atteignent, au contraire, leur territoire de distribution qu'après avoir effectué à la face profonde du péricarde viscéral un trajet qui peut être fort long. C'est ainsi qu'il est facile de mettre en évidence, par l'injection de bleu de méthylène dans les vaisseaux coronaires, un grand nombre de faisceaux qui, émergeant du tissu cellulo-graisseux du sillon auriculo-ventriculaire, descendent plus ou moins parallèlement vers la pointe en cheminant immédiatement au-dessous du péricarde dont la transparence les laisse apercevoir, grâce à la coloration intense qu'ils ont fixée. Ces filets sous-péricardiques sont totalement indépendants des vaisseaux et affectent un trajet sensiblement rectiligne avec quelques bifurcations et des anastomoses transversales ou obliques visibles à la loupe. L'étude à un faible grossissement du péricarde viscéral permet en effet de reconnaître que ces filets, principalement formés de fibres nues, échangent entre eux un grand nombre de leurs éléments, si bien que toute la surface du myocarde ventriculaire se trouve enserrée dans

une sorte de filet dont les mailles sont limitées par des faisceaux nerveux : c'est le *plexus sous-péricardique*. — Des travées de ce système naît superficiellement un double réseau de fibres pâles destinées à la séreuse; vers la profondeur s'enfoncent d'autre part des troncs plus importants destinés à l'innervation des couches externes du myocarde.

Des filets ascendants, issus également du sillon transverse de partage, courent en s'anastomosant à la surface des oreillettes où ils reproduisent un plexus sous-péricardique auriculaire comparable à celui que je viens de décrire sur les ventricules, bien que moins régulier et plus serré. Ces faits, que j'ai observés chez le chien, se retrouvent avec des caractères très voisins chez l'homme.

Parmi les branches profondes des plexus coronaires, les unes se ramifient directement dans les assises moyennes des parois ventriculaires et du septum, auxquelles elles portent la motilité et la sensibilité; tandis que les autres, ne faisant que traverser la paroi myocardique, s'organisent à la face interne de celle-ci en un *plexus sous-endocardique* dont les branches efférentes internes se distribuent par un double réseau à la membrane interne du cœur, les externes innervant les régions les plus profondes du myocarde.

On voit, en somme, qu'aux trois assises musculaires connues de la paroi ventriculaire correspondent trois plans nerveux distincts : les deux couches externe et interne des fibres musculaires communes reçoivent leurs nerfs par l'intermédiaire des plexus sous-endocardiques et sous-péricardiques, les fibres propres de la couche moyenne étant innervées par des filets directs émanés des plexus coronaires.

B. — **Terminaisons des nerfs du myocarde.** — Laissant de côté les nerfs des membranes de revêtement du cœur dont la description trouvera place ailleurs, je me bornerai à indiquer ici comment se terminent les fibres nerveuses motrices et sensitives du muscle cardiaque.

a) **Terminaisons motrices.** — L'étude des rapports intimes des plus fines fibrilles nerveuses avec les éléments musculaires du cœur, et la morphologie exacte de leurs terminaisons ont fait, depuis Kœlliker, le sujet de nombreux travaux sans que la méthode de l'or, appliquée à cet objet, pût lever les incertitudes aussi heureusement qu'elle l'avait fait pour tant d'autres tissus. Les histologistes qui l'employèrent conclurent, en effet, les uns à la présence de plaques motrices (Krause, von Openchowsky), les autres à l'existence de terminaisons libres intercellulaires (Kœlliker, Schweigger-Seidel), d'autres enfin à la pénétration des terminaisons effilées des fibrilles à l'intérieur de la cellule musculaire cardiaque (Langerhans, L. Gerlach, Ranvier). Il faut arriver jusqu'à ces dernières années pour recueillir de l'application des procédés plus récents (imprégnation chromo-argentique de Golgi, coloration vitale par le bleu de méthylène d'Ehrlich) des indications précises sur ce sujet. A l'emploi des méthodes nouvelles dans l'étude des terminaisons nerveuses intracardiaques se rattachent les noms d'Arnstein, de Cajal, de Retzius, d'Heymans, de Berkley, de Jacques et de Smirnow. De l'ensemble de leurs travaux se dégagent les notions suivantes :

Fig. 379. — Terminaisons motrices dans le ventricule du rat; méthode de Golgi. Gross. : 250 d.

Les nerfs pénètrent dans le myocarde sous forme de faisceaux d'importance variable dans lesquels dominent les fibres de Remak. Les fibres qui s'en détachent courent, comme ces faisceaux eux-mêmes, entre les travées musculaires et parallèlement à leur direction en se divisant çà et là dichotomiquement; leurs branches collatérales et terminales, onduleuses et d'autant

plus fortement variqueuses que le point considéré est plus proche de la terminaison, se résolvent finalement en fibrilles excessivement fines qui enveloppent les fibres musculaires d'un très riche réseau[1]. Sur ces fibrilles terminales apparaissent çà et là des nodosités plus ou moins volumineuses, axiales ou latérales, et, dans ce cas, sessiles ou brièvement pédiculées, figurant parfois de petits bouquets, peut-être aussi des appareils un peu plus compliqués et rappelant les plaques motrices des muscles striés (Berkley). Tous ces renflements terminaux, quelle qu'en soit la configuration spéciale, s'appliquent étroitement à la surface des éléments du myocarde et leur transmettent immédiatement l'incitation motrice. C'est là, on le voit, un mode de terminaison intermédiaire comme complication à ceux qu'on connaît dans le muscle strié et dans le muscle lisse, comparable (Schmidt) à l'un des stades du développement des terminaisons sur les fibres striées.

Le réseau nerveux est également réparti dans toute l'étendue du cœur, de la base à la pointe, et sa richesse est telle qu'on peut admettre avec Heymans que chaque cellule cardiaque reçoit sa terminaison propre et que chaque élément musculaire reçoit par suite directement l'incitation nerveuse.

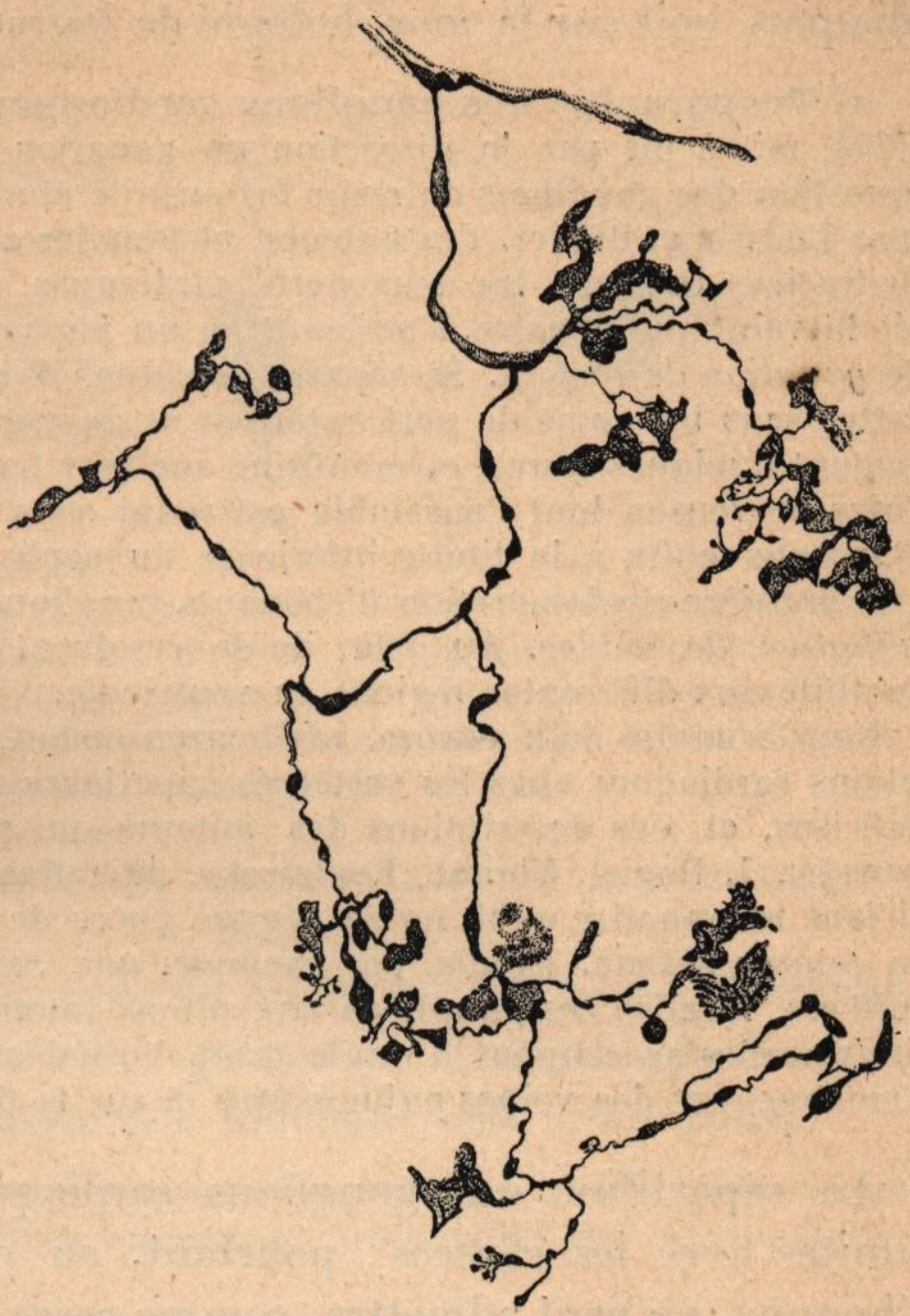

Fig. 380. — Terminaison sensible dans le tissu conjonctif interstitiel du ventricule de la grenouille (d'après Smirnow).

Les fibrilles nerveuses sont figurées en gris foncé, la substance sensible en gris clair.

b) **Terminaisons sensitives.** — Indépendamment de son innervation motrice, le cœur renferme encore des terminaisons sensitives, et c'est à Smirnow que revient l'honneur d'avoir, il y a quelques années, mis en lumière leur existence. Les recherches ultérieures de Dogiel n'ont fait que confirmer les faits avancés par ce savant.

Ces terminaisons, surtout fréquentes dans l'endocarde et le péricarde, se rencontrent aussi dans le conjonctif interstitiel du myocarde. Leur forme et leurs dimensions sont en rapport avec celles de l'espace qui les renferme, mais leur caractéristique générale résiderait dans l'existence d'un substratum granuleux (substance sensible, « sensible Unterlage ») comparable à celui que l'on observe au niveau des plaques terminales des muscles striés des vertébrés et des arthropodes.

Ces terminaisons sensibles, en relation sans doute avec le nerf dépresseur, doivent être considérées comme le point de départ des actions réflexes que provoquent les irritations

1. Heymans admet en effet qu'il existe entre les diverses fibrilles terminales un réseau véritable, c'est-à-dire des anastomoses par fusion de substance et non par simple juxtaposition.

[*JACQUES.*]

chimiques portées sur le cœur, et sont appelées à fournir une base anatomique à la connaissance de certaines affections cardiaques douloureuses.

C. — **Ganglions du cœur.** — Cette question est l'une des moins élucidées à l'heure actuelle, bien qu'elle ait fait l'objet de travaux aussi nombreux que la précédente, travaux portant soit sur la topographie des ganglions cardiaques, soit sur la morphologie de leurs éléments constitutifs.

a) **Toopgraphie des ganglions cardiaques.** — Soulevée d'abord par Remak, qui, en 1844, mit à nu par la dissection un ganglion dans le septum ventriculaire du veau, la question des ganglions du cœur fut ensuite étudiée avec détail et résolue chez la grenouille par Ludwig et Bidder. Ces auteurs, et Ranvier après eux, montrèrent en effet que, chez les batraciens anoures, les deux nerfs cardiaques, parvenus au niveau de la paroi postérieure de la veine pulmonaire, s'unissent en un plexus riche en amas de cellules ganglionnaires, le *ganglion de Remak*. Se séparant ensuite, ils courent isolément dans la cloison des oreillettes sous les noms de nerf antérieur et de nerf postérieur de la cloison, échangeant seulement quelques fibres, et montrant sur leur trajet de nombreuses agglomérations de cellules nerveuses dont l'ensemble est réuni sous la dénomination de *ganglion de Ludwig*. Parvenus enfin à la limite inférieure du septum auriculaire, les nerfs cardiaques offrent une dernière agglomération d'éléments ganglionnaires à laquelle Bidder a attaché son nom, *ganglion de Bidder*. Au delà, ils se résolvent en branches indépendantes qui portent la motilité aux différentes régions du ventricule.

Nous sommes loin encore, malheureusement, de posséder sur la topographie des ganglions cardiaques chez les vertébrés supérieurs et l'homme des données anatomiques aussi précises, et des descriptions des auteurs qui se sont occupés de cette question (Schklarewsky, J. Dogiel, Vignal, Koplewsky, puis Kasem-Beck, Ott et Eisenlohr, chez l'homme), il faut reconnaître qu'il ne se dégage guère de notions satisfaisantes comme concordance ni comme netteté. Tandis, par exemple, que Schklarewsky, chez les oiseaux et les mammifères, localise ces ganglions aux sillons interauriculaire et auriculo-ventriculaire suivant deux cercles se coupant à angle droit, Vignal place les amas principaux au voisinage de l'embouchure des veines pulmonaires et sur le tiers supérieur des ventricules.

La répartition des ganglions cardiaques paraît varier dans de certaines limites avec les espèces ; pourtant, en ce qui concerne les mammifères et l'homme, on peut admettre, comme assez voisins de la vérité, les faits suivants qui ressortent des belles recherches embryologiques de His jeune sur le développement de l'appareil d'innervation du cœur de l'homme, ainsi que sur l'ensemble des travaux morphologiques antérieurs.

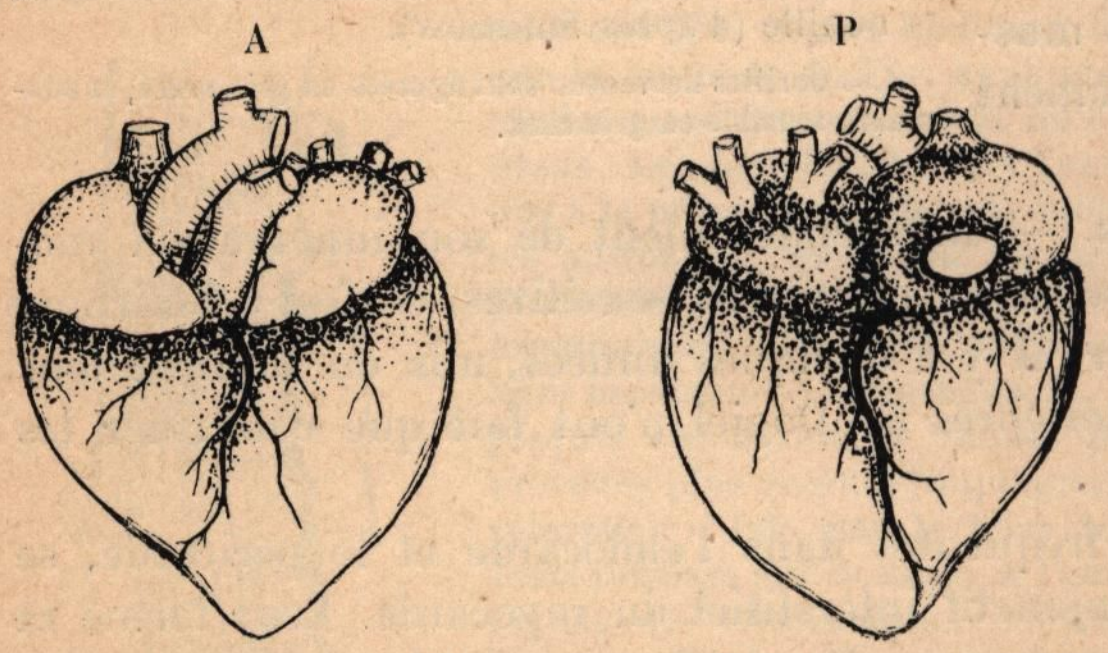

Fig. 381. — Essai de représentation schématique des zones ganglionnaires du cœur des mammifères.

Les régions ganglionnaires sont indiquées en pointillé. — A, face antérieure ; P, face postérieure.

Aux travées du plexus nerveux qui recouvre la surface des oreillettes et des ventricules sont annexés, dans toute l'étendue des premières et sur le tiers supérieur des seconds, un grand nombre de ganglions microscopiques formés d'une quantité variable de cellules (1 à 100 et davantage). Disséminés irrégulièrement, ces amas cellulaires semblent se condenser d'une part au voisinage des orifices veineux, d'autre part dans les sillons de partage du cœur (plexus coronaires). Leur nombre total paraît être en raison inverse de leur importance individuelle, et c'est chez l'homme et les primates

que ces ganglions seraient le plus petits et le plus nombreux (Vignal). Pour le même auteur, ils occuperaient une situation intra-musculaire dans les oreillettes et sous-péricardique sur les ventricules. Effectivement, en cette dernière région (tiers supérieur) il est aisé de mettre en évidence les plus volumineux d'entre eux, par l'injection de bleu de méthylène, sous forme de petites taches ponctiformes vivement colorées, appendues aux travées du plexus par un court pédicule ou sessiles sur elles (fig. 378, A). Par le même artifice on se convainc sans peine qu'au voisinage du sillon interventriculaire la zone ganglionnaire descend notablement au-dessous du tiers supérieur.

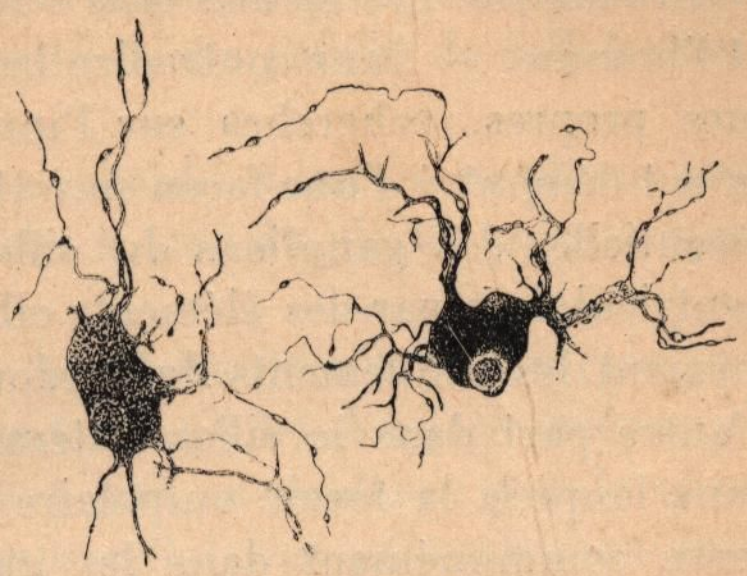

Fig. 382. — Deux cellules ganglionnaires multipolaires sous-péricardiques de la région du sillon auriculo-ventriculaire du chien adulte. Bleu de méthylène.

Chez l'embryon humain His distingue nettement trois districts ganglionnaires, en relation avec trois portions isolables du plexus cardiaque : *région du bulbe artériel*, en rapport avec les nerfs cardiaques supérieurs[1] (plexus cardiaque superficiel de l'adulte); — *région intermédiaire*, reliée aux centres par les nerfs cardiaques moyens; — *régions des oreillettes* (plexus cardiaque profond de l'adulte) en connexion avec les nerfs cardiaques inférieurs[2].

b) **Morphologie des cellules ganglionnaires du cœur.** — En ce qui concerne la morphologie, et partant la nature cérébro-spinale ou sympathique des éléments de ces ganglions, même incertitude que touchant leur localisation.

Les cellules à fibre spirale, considérées comme caractéristiques du système sympathique des batraciens, prédominent dans les ganglions veineux et auriculaires de la grenouille,

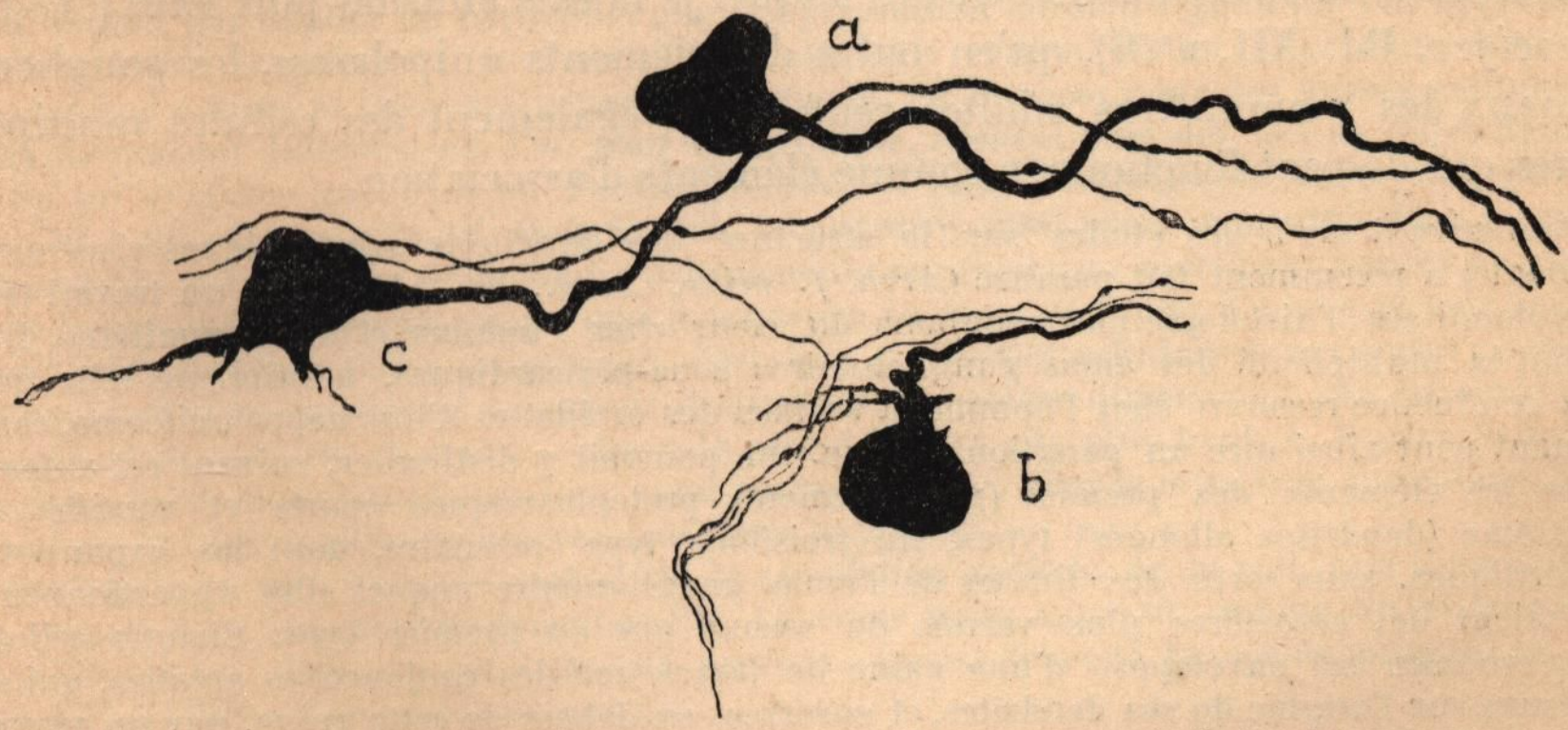

Fig. 383. — Cellules ganglionnaires du sillon interauriculaire du rat. Méthode de Golgi.

mélangés à une faible proportion d'éléments du type bipolaire ou multipolaire; tandis que la part principale revient à ces derniers éléments dans les ganglions ventriculaires ou de Bidder (Ranvier).

Chez le lapin, les cellules du sympathique sont caractérisées par la présence de deux noyaux et de plusieurs prolongements, se distinguant ainsi des cel-

1. Le bulbe artériel forme l'extrémité antérieure du tube cardiaque primitif.
2. Extrémité postérieure ou veineuse du tube cardiaque.

[*JACQUES.*]

lules des ganglions cérébro-spinaux munies d'une expansion unique et d'un seul noyau. Or, Vignal n'a rencontré les premières que dans les oreillettes, où elles ne forment guère, d'ailleurs, qu'un tiers de la totalité de leurs éléments ganglionnaires. Les cellules unipolaires constituent à elles seules les ganglions ventriculaires. Les mêmes faits s'observeraient chez la plupart des mammifères et l'homme. — Sans contredire les résultats obtenus par Vignal chez le lapin, mes propres recherches sur l'innervation cardiaque de divers mammifères m'ont démontré d'une façon incontestable la constitution prédominante, sinon essentielle, des ganglions du sillon auriculo-ventriculaire et des ganglions ventriculaires par des éléments offrant la plus grande analogie avec ceux qui forment les renflements du cordon du sympathique (fig. 382). J'ai rencontré d'autre part dans le sillon interauriculaire du rat des amas ganglionnaires dans lesquels la forme unipolaire semblait être la règle, soit telle qu'on l'observe communément dans les ganglions spinaux des mammifères adultes (fig. 383, *a*), soit modifiée suivant le mode décrit récemment par A. Dogiel sous le nom de cellule du 2e type des ganglions spinaux (cellule unipolaire à expansion ramifiée) (fig. 383, *b*). Les formes multipolaires semblaient constituer l'exception (fig. 383, *c*).

Ces faits ne possèdent d'ailleurs qu'une valeur relative, étant donnée la résistance variable qu'offrent les divers éléments à l'imprégnation. Ils permettent toutefois d'affirmer que chez les mammifères, et probablement aussi chez l'homme, les divers amas ganglionnaires du cœur sont *mixtes* quant à la morphologie de leurs éléments cellulaires, et ne reproduisent d'une façon exclusive la structure ni des ganglions spinaux, ni des ganglions sympathiques, mais semblent résulter d'une intrication d'éléments de cette double origine. Dogiel a démontré du reste, dans le travail auquel je faisais allusion plus haut (*Anat. Anzeiger*, Bd. XII, n° 6), qu'en outre des éléments unipolaires, les ganglions spinaux des mammifères adultes renferment également des cellules multipolaires qui doivent fonctionner comme éléments d'association.

Poursuivant ses belles études sur la structure des ganglions sympathiques viscéraux, A. Dogiel a récemment fait paraître (*Arch. f. mikr. Anat.*, Bd. LIII, 1898) un travail très approfondi sur l'histologie des ganglions du cœur chez l'homme et les mammifères. Il y établit la multiplicité des amas ganglionnaires sous-péricardiques, multiplicité telle que leur confluence recouvre chez l'homme la surface des oreillettes d'une nappe uniforme, constituant pour ainsi dire un ganglion unique. On pourrait y distinguer, suivant cet auteur, outre les éléments des premier (prolongements protoplasmiques courts et ramifiés) et deuxième (dendrites allongés) types, un troisième type cellulaire, dont les expansions dendritiques, sans sortir des limites de l'amas ganglionnaire auquel elles appartiennent, offriraient des caractères plus voisins du second que du premier type. Chaque cellule ganglionnaire est enveloppée d'une gaine de larges cellules conjonctives aplaties, qui se prolonge sur l'origine de ses dendrites, et enserrée, en dehors de cette gaine, par un réseau serré de fibrilles nerveuses émanées d'éléments voisins ou éloignés. Quant aux connexions centrales et aux terminaisons périphériques des expansions nerveuses des ganglions cardiaques, les patientes et minutieuses investigations d'A. Dogiel n'ont pu réussir à les établir avec certitude, sauf pour les éléments du premier type, que ce savant considère comme de nature sympathique et de fonction motrice.

c) **Existe-t-il des ganglions dans l'intimité du tissu ventriculaire?** — Une question soulevée dans ces derniers temps, question d'un haut intérêt physiologique et qui a été diversement résolue par les anatomistes, est celle de l'existence, dans l'épaisseur des parois ventriculaires, de cellules ganglionnaires isolées ou agminées, capables d'expliquer les mouvements rythmiques par

lesquels la pointe du cœur détachée répond aux excitations mécaniques ou électriques.

Si en effet la négation de tout élément nerveux cellulaire ou fibrillaire dans la pointe du cœur n'est plus l'apanage que d'un petit nombre de physiologistes malheureux dans leurs imprégnations, l'incertitude la plus complète règne encore lorsqu'il s'agit de la présence, dans cette même pointe, de cellules nerveuses légitimes.

Rencontre-t-on entre les divers plans du myocarde, annexés au plexus nerveux, des éléments ganglionnaires comparables à ceux du plexus myentérique, par exemple?

A cette question capitale aucune réponse satisfaisante n'a été fournie jusqu'ici. L'un de ceux qui ont le plus récemment soumis les données antérieures au contrôle des méthodes nouvelles, Berkley, a mis en évidence par le chromate d'argent chez divers rongeurs des corps cellulaires généralement fusiformes, munis de prolongements en nombre variable, d'aspect nerveux, épars au milieu des faisceaux musculaires du cœur, qu'il considère comme de véritables neurones de nature sympathique. Plus nouvellement encore V. Schmidt, usant du même procédé, a pu reconnaître, dispersées dans le myocarde du ventricule, de petites cellules nerveuses multipolaires dont le prolongement cylindraxile se rendait dans un tronc nerveux. Kölliker, de son côté, en se basant sur des considérations d'anatomie générale, admet comme très vraisemblable l'existence de tels ganglions intra-myocardiques. Si séduisante que soit l'hypothèse, si rationnelles que se montrent les inductions basées sur des analogies incontestables, il ne faut pas se dissimuler qu'elles sont loin encore d'être suffisamment étayées par les faits d'observation.

Il ne faut pas oublier en particulier que l'imprégnation chromo-argentique fait apparaître parfois, outre les éléments nerveux, divers éléments conjonctifs ou migrateurs dont les expansions minces et ramifiées peuvent facilement en imposer pour des formes cellulaires plus hautement différenciées. J'ai, pour mon compte, observé bien des fois de telles figures mises en évidence par l'un ou l'autre procédé, et pour lesquelles le doute ne pouvait résister à un examen attentif. Mais je dois reconnaître aussi avoir rencontré dans le myocarde de la grenouille et de la souris des éléments multipolaires nettement réduits en noir, dont la signification réelle n'a pu être déterminée en toute certitude. Ce que je puis seulement affirmer d'une façon catégorique, c'est que ces formes cellulaires, nerveuses ou non, ne sauraient être comparées ni comme disposition, ni comme dimensions, aux éléments des ganglions superficiels observés. — Dans le récent travail cité plus haut, A. Dogiel dit avoir pu colorer des amas ganglionnaires, assez rares, du reste, dans le myocarde auriculaire. Les éléments qui les constituent rentreraient dans le 2e type.

Quoi qu'il en soit, l'organe central de la circulation possède, on le voit, une innervation en rapport avec son activité fonctionnelle. Le cœur nous apparaît comme un organe des plus richement dotés au point de vue nerveux. Qu'est devenue la vieille proposition de Behrends (1781) « *Cor nervis carere* » ?

PÉRICARDE

Par A. SOULIÉ
Agrégé d'anatomie à la Faculté de médecine de Toulouse.

Définition. — Le péricarde est une poche fibro-séreuse qui renferme le cœur. La portion fibreuse constitue une membrane protectrice; la portion séreuse, analogue à celle des autres viscères, facilite les mouvements de l'organe. Le feuillet viscéral de cette séreuse tapisse la surface externe du muscle cardiaque, tandis que le feuillet pariétal s'unit intimement à une épaisse lame conjonctive, souvent décrite à part, sous le nom de *sac fibreux* ou encore *de fascia péricardique*, et que l'on identifie au péricarde dans l'étude des rapports, La continuité des deux feuillets se fait sur les gros vaisseaux, à une distance de leur origine variable pour chacun d'eux.

Les observations d'absence du péricarde sont très rares dans la littérature scientifique, et les quelques cas connus se rapportent à des malformations de la paroi thoracique ou à des ectopies du cœur incompatibles avec la vie.

Nous décrirons successivement dans cet article : 1° le sac fibreux; 2° la séreuse péricardique; 3° la constitution anatomique et histologique du péricarde; et 4° les vaisseaux et les nerfs qui s'y distribuent.

1° SAC FIBREUX PÉRICARDIQUE.

Dans l'étude du sac fibreux péricardique, nous examinerons successivement :

A) *Les caractères morphologiques;*

B) *Les rapports ;*

C) *Les moyens de fixité.*

A) **Caractères morphologiques du sac fibreux.** — Nous insisterons plus particulièrement sur la forme, les dimensions et la capacité.

a) ***Forme.*** — Dans son ensemble, le péricarde peut être comparé à un cône aplati d'avant en arrière, dont la base inférieure est sensiblement triangulaire, et dont le sommet supérieur est obliquement tronqué. Toutefois, cette forme est en partie artificielle et représente plutôt celle du péricarde insufflé ou distendu; car, en dehors de toute affection pathologique, le péricarde, immédiatement appliqué à la surface du cœur, reproduit la configuration générale de cet organe, et ne possède pas de forme propre. L'aspect conique obtenu par l'insufflation est d'ailleurs assez irrégulier; il n'est pas rare d'observer sur des pièces fortement distendues une zone d'étranglement, située à la partie moyenne du péricarde, et correspondant à la base du cœur dont le diamètre reste à peu près constant pendant toute la durée de la révolution cardiaque. Si l'on adopte cette assimilation de la forme du péricarde avec celle d'un cône aplati à sommet tronqué, on doit lui considérer une base reposant sur le centre phrénique, un sommet correspondant aux gros troncs artériels, une face antérieure convexe très étendue, une face postérieure à peu près plane et deux bords surtout accusés dans leur partie supérieure par les pédicules vasculaires du poumon.

b) **Dimensions**. — Le *diamètre vertical*, mesuré sur la face antérieure, représente une longueur égale à celle du sternum, depuis la base de l'appendice xiphoïde jusqu'au milieu du manubrium ; il est compris entre 13 et 14 cm. ; le point le plus élevé de cette face antérieure est distant de la fourchette sternale de 15 à 18 mm. (Sappey). Ce même diamètre vertical n'a plus, sur la face postérieure, que 11 à 12 cm. — Le *diamètre antéro-postérieur* est de 10 cm. au niveau de la base du péricarde, il ne dépasse pas 7 cm. dans le voisinage du sommet. — Le *diamètre transversal* est très variable suivant les points envisagés. Sur la face antérieure, sa plus grande largeur correspond au quatrième espace intercostal où il atteint 14 cm ; au niveau du deuxième espace, il n'est plus que de 7 à 8 cm. Sur la face postérieure ce diamètre, pris sur une ligne passant par l'origine des veines pulmonaires inférieures, varie de 8 à 9 cm. 5. Les chiffres précédents se rapportent aux dimensions moyennes chez un homme adulte et bien constitué ; chez la femme, la moyenne est inférieure de 0 cm. 5 ou 1 cm., suivant les diamètres.

c) **Capacité**. — On évalue en général à 500 cm. c. la capacité moyenne de la cavité virtuelle qui sépare les deux feuillets de la séreuse, et que baigne une faible quantité de liquide péricardique. D'après Sénac, le contenu de cette cavité augmenterait de VI onces (192 gr.) à XXVI (832 gr.) depuis la naissance jusqu'à 60 ans, abstraction faite toutefois des nombreuses variations individuelles. Ces données représentent la masse de liquide que l'on peut injecter dans le péricarde sans en amener la rupture, elles ne sont pas susceptibles d'applications pratiques. En fait, il importe de distinguer trois cas :

1° A l'*état physiologique*, la capacité du péricarde atteint le volume du cœur dilaté au maximum (Cruveilhier), le liquide péricardique étant en quantité négligeable ;

2° Dans la *distension brusque*, telle que la produit une hémorragie par plaie pénétrante du cœur, la cavité péricardique n'admet que 200 à 250 grammes de liquide. La mort survient quand il y a environ 250 grammes de sang épanché (cas de Magnan et cas de Stiéber) ; cette quantité, sans doute à cause de l'inextensibilité de la fibreuse, suffit à produire l'arrêt du cœur par compression ;

3° Dans la *distension chronique* (hydro-péricarde), la fibreuse se laisse au contraire distendre insensiblement, et la masse de liquide peut s'élever de 500 à 2000 cm. c. et même davantage.

B) **Rapports**. — D'après ce que nous avons dit précédemment de la forme du péricarde, nous aurons à décrire les rapports : 1° de la face antérieure, 2° de la face postérieure, 3° des bords, 4° de la base, et 5° du sommet.

1° ***Face antérieure***. — La face antérieure est celle dont les rapports sont les plus importants à connaître pour le clinicien, qu'il s'agisse d'un simple examen ou d'une intervention chirurgicale. Fortement convexe en avant, cette face est très étendue et se prolonge de chaque côté jusqu'aux pédicules pulmonaires. Il convient de lui distinguer deux parties : *a*) une partie centrale, superficielle, comprise entre les bords antérieurs des deux poumons, et *b*) une partie latérale, profonde, recouverte par le poumon correspondant.

a) *Portion centrale*. — La portion centrale (voy. fig. 384), découverte, extra-pulmonaire, dont le contour est limité par le bord antérieur des deux

poumons, varie suivant la forme et le degré d'extension de ces organes. Elle correspond à ce qu'on appelle en clinique, au point de vue de la percussion, la zone de matité absolue. Sa forme est celle d'un triangle à base inférieure, dont la hauteur et la largeur n'excèdent pas 5 cm., et dont la surface couvre environ 8 cm. carrés (Luschka). Le côté droit du triangle est sensiblement rectiligne et vertical, comme le bord antérieur du poumon droit, et parallèle au bord droit du sternum, dont il est séparé par une distance de 15 à 18 mm. Le côté gauche, au contraire, très oblique en dehors et en bas, s'enfonce dans

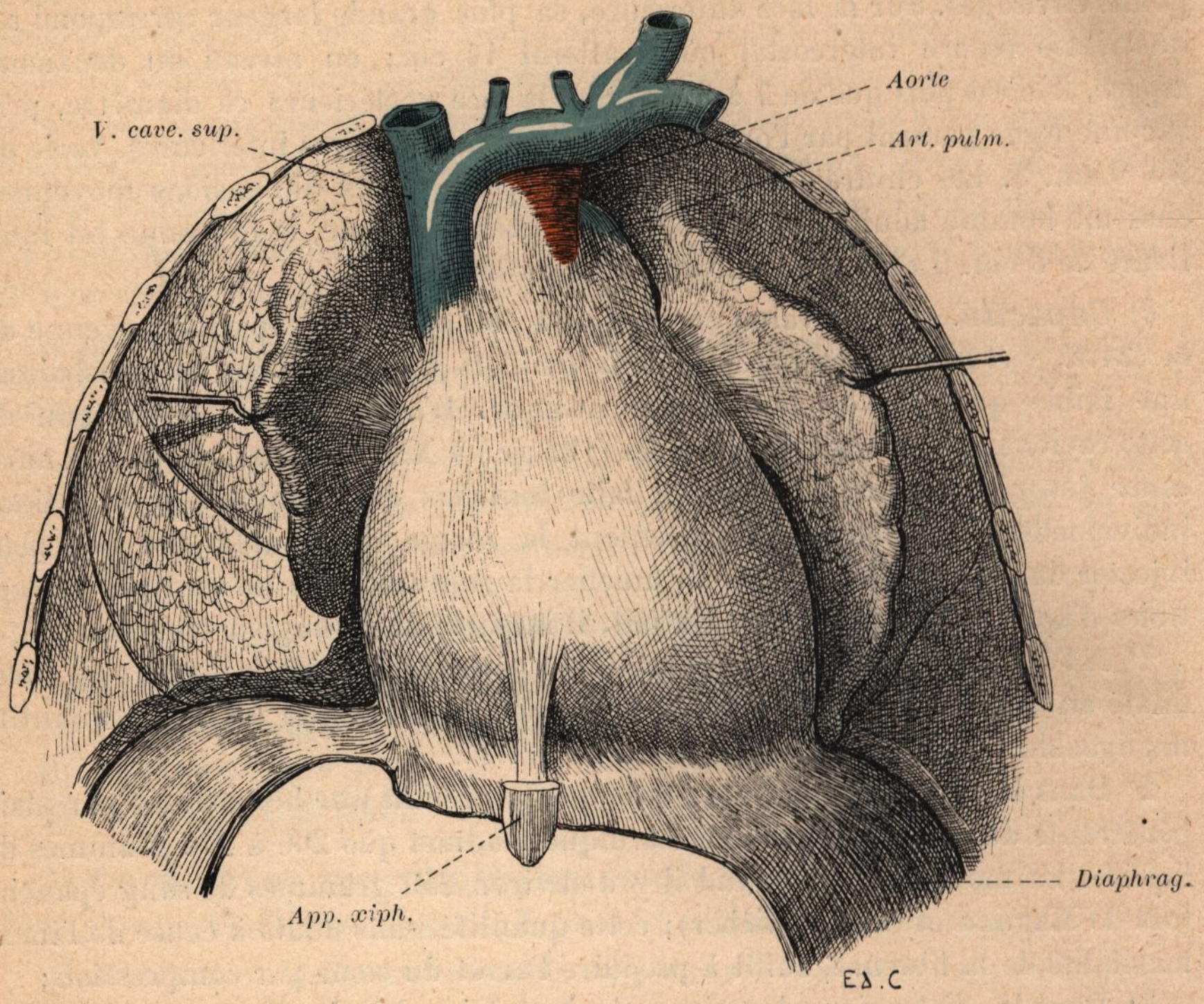

Fig. 384. — Le péricarde, vu par sa face antérieure.

On remarque en haut, embrassant l'aorte, les deux cornes péricardiques de Haller, en bas le ligament sterno-péricardique inférieur ou xipho-péricardique.

l'*échancrure* ou *incisure cardiaque* du poumon gauche, de sorte que, rapproché à 15 mm. du bord gauche du sternum au niveau de la deuxième côte, il s'en éloigne de 7 à 8 cm. (8 à 10 cm. de la ligne médiane) au niveau des quatrième et cinquième côtes. L'étendue de cette surface libre varie d'ailleurs suivant deux conditions : 1° selon les phases de la respiration, puisque, à chaque inspiration et surtout dans les inspirations forcées, les poumons empiètent sur le péricarde et tendent à se rapprocher l'un de l'autre ; 2° selon la conformation individuelle un peu variable, des poumons. On a depuis longtemps remarqué que chez les emphysémateux, le bord antérieur du poumon gauche tend à se projeter sous forme de lame sur la face antérieure du péricarde, et peut ainsi donner lieu à certaines variétés de souffles extra-cardiaques.

La partie centrale du péricarde est en rapport α) avec la paroi thoracique

antérieure, β) avec le thymus, et γ) avec la plèvre et les bords antérieurs des poumons.

α) La paroi thoracique comprend : sur la ligne médiane, la face postérieure du sternum, depuis le milieu du manubrium (environ 15 mm. au-dessous de la fourchette sternale) jusqu'à la base de l'appendice xiphoïde (Luschka) ; à droite, les six premiers cartilages costaux ; à gauche, les cartilages costaux jusqu'aux articulations chondro-costales depuis la première jusqu'à la septième côte (Delorme et Mignon). Le sternum est séparé du sac fibreux péricardique par une masse de tissu cellulaire lâche qui se condense en haut et en bas pour former les ligaments sterno-péricardiques supérieur et inférieur, des vaisseaux traversent cette atmosphère cellulo-adipeuse et relient la circulation thoracique à celle du péricarde. En dehors du sternum et de chaque côté de cet os, mais sur une étendue plus considérable à gauche qu'à droite, cette partie centrale est recouverte par les cartilages costaux et par la portion des muscles intercostaux qui les unissent; ces organes sont séparés, sur les parties latérales, de la fibreuse péricardique et du cul-de-sal pleural qui la revêt par le muscle triangulaire du sternum. Les vaisseaux mammaires internes occupent entre les cartilages et les muscles intercostaux d'une part, et le triangulaire du sternum d'autre part, une largeur de 5 à 6 mm.; ils sont distants du bord sternal d'environ 18 à 12 mm. C'est donc en dehors d'eux, et dans la partie gauche, entre la cinquième et la sixième côte, que se trouve le lieu d'élection pour la paracentèse.

β) Les rapports avec le thymus sont surtout accusés au dernier mois de la vie intra-utérine. Limité latéralement par les vaisseaux mammaires internes, cet organe s'étend à cette époque jusqu'à la cinquième côte, et couvre ainsi toute la face antérieure du péricarde. Les premières inspirations amènent l'extrémité inférieure du thymus à la hauteur de la quatrième côte, et, dans les jours qui suivent la naissance, la relèvent jusqu'au niveau de la troisième côte qu'elle ne débordera plus en bas (voy. fig. 356, p. 583). A mesure que le thymus entre en régression, vers la huitième année, une masse cellulo-adipeuse se substitue à lui, et sépare le péricarde du sternum dans l'intervalle compris entre la première et la troisième côte; toutefois il est toujours possible de retrouver, même à un âge très avancé, quelques lobules thymiques perdus au milieu de cet amas graisseux.

γ) Les rapports des plèvres et des bords antérieurs des poumons avec la face antérieure du péricarde, très importants à connaître pour le clinicien, sont soumis à d'assez grandes variations individuelles. Les faits essentiels, établis d'après les recherches de Luschka, ont été exposés page 581, nous n'y reviendrons pas; toutefois, nous insisterons sur un détail particulier qui est d'une grande utilité pratique. On sait, en effet, que le bord antérieur du poumon gauche, à la hauteur de l'incisure cardiaque, se trouve à une distance comprise entre 3 cm. 5 et 6 cm. 5 du bord correspondant du sternum. Or le cul-de-sac pleural ne présente qu'exceptionnellement une échancrure analogue, et ne s'écarte guère du bord gauche du sternum, au delà de 1 cm. 5 dans le territoire du 4e espace intercostal. Il en résulte donc qu'il existe à ce niveau, dans la portion gauche de la face antérieure du péricarde, une surface (espace complémentaire de Gerhardt), variant entre 3 et 5 cm. carrés, qui, si elle n'est pas recouverte

par le poumon, est presque toujours revêtue par le cul-de-sac pleural. C'est tout au plus si, dans la majorité des cas, on peut compter sur une longueur de 1 cm. à 1 cm. 5 pour ponctionner le péricarde sans courir le risque de léser la plèvre. On trouvera de plus amples renseignements sur les variations d'étendue des culs-de-sac pleuraux dans le T. IV, fasc. 2, p. 543 et 491.

b) *Portion latérale.* — La portion latérale, cachée, sous-pulmonaire, est recouverte par la face interne du poumon correspondant et par la plèvre médiastine; en raison de sa forte courbure, elle devient de plus en plus profonde, à mesure qu'on se rapproche des pédicules pulmonaires (voy. fig. 354, p. 580 et T. IV, f. 2, fig. 249, p. 534). Cette portion est principalement en rapport avec le nerf phrénique accompagné des vaisseaux diaphragmatiques supérieurs; d'après Lagoutte et Durand, la plèvre médiastine se soulèverait en un méso tout le long du trajet de ce nerf.

2° **Face postérieure.** — Le cœur et le péricarde qui l'enveloppe, étant situés dans le médiastin antérieur, se trouvent en relations, par leur face postérieure, avec les organes contenus dans le médiastin postérieur, depuis le bord supérieur de la cinquième vertèbre dorsale jusqu'au milieu du corps de la neuvième. Le rapport le plus important de cette face est celui qu'elle affecte avec l'œsophage; cet organe lui est intimement uni, suivant son diamètre vertical, par une série de tractus conjonctifs, quelquefois très résistants, qui passent de la fibreuse péricardique dans la tunique externe du canal alimentaire. L'œsophage, immédiatement au-dessous de la bifurcation de la trachée, se trouve compris entre les deux groupes de veines pulmonaires qui l'embrassent latéralement; sa face antérieure répond alors au grand diverticule de la séreuse péricardique, qui sera décrit plus loin sous le nom de cul-de-sac de Haller (voy. fig. 389). La face postérieure du péricarde est encore en rapport, quoique d'une façon moins intime, avec le nerf pneumogastrique gauche, la grande veine azygos, l'aorte descendante et le canal thoracique; la portion sus-diaphragmatique de la veine cave inférieure répond à l'union de cette face avec la base du péricarde.

3° **Bords latéraux.** — Surtout accusés au niveau des pédicules pulmonaires, les bords latéraux présentent une disposition symétrique et correspondent aux vaisseaux du poumon sur lesquels les fibres du sac péricardique se prolongent de façon à leur constituer des gaines conjonctives. Le plus souvent on trouve accolés à ces bords quelques ganglions lymphatiques appartenant aux groupes du hile pulmonaire. Dans leur portion inférieure, les bords latéraux ne sont plus représentés que par la ligne d'accolement des deux feuillets de la plèvre médiastine (ligament triangulaire du poumon), et répondent dans le voisinage de la base du péricarde, aux ligaments phréno-péricardiques latéraux (voy. p. 619).

4° **Base.** — La base du péricarde adhère à la foliole antérieure du centre phrénique et s'étend un peu latéralement sur les folioles droite et gauche. Cette surface d'union avec le diaphragme, sur laquelle nous reviendrons plus loin à propos du ligament phréno-péricardique antérieur, se présente sous la forme d'un triangle curviligne à base antérieure, dont le sommet, c'est-à-dire l'angle postérieur et droit, répond à la veine cave inférieure. A ce niveau, dans une

sorte de carrefour compris entre la veine cave inférieure, le péricarde et l'œsophage, existent d'une façon constante un ou plusieurs ganglions lymphatiques qui peuvent s'engorger dans les inflammations ou dans les tumeurs des organes sous-diaphragmatiques.

Le pourtour de la base du péricarde est indiqué par un sillon continu, *sinus phréno-péricardique* (Luschka), qui résulte de ce que l'adhérence du sac fibreux avec le diaphragme ne se fait pas exactement selon la ligne de continuité de la base avec les faces ou avec les bords, mais un peu en dedans de cette ligne, comme le montre bien la figure 387. Comme ce sillon, du côté des cavités pleurales droite et gauche, est tapissé par le feuillet pariétal de la plèvre, il devient en réalité un sinus pleuro-phréno-péricardique.

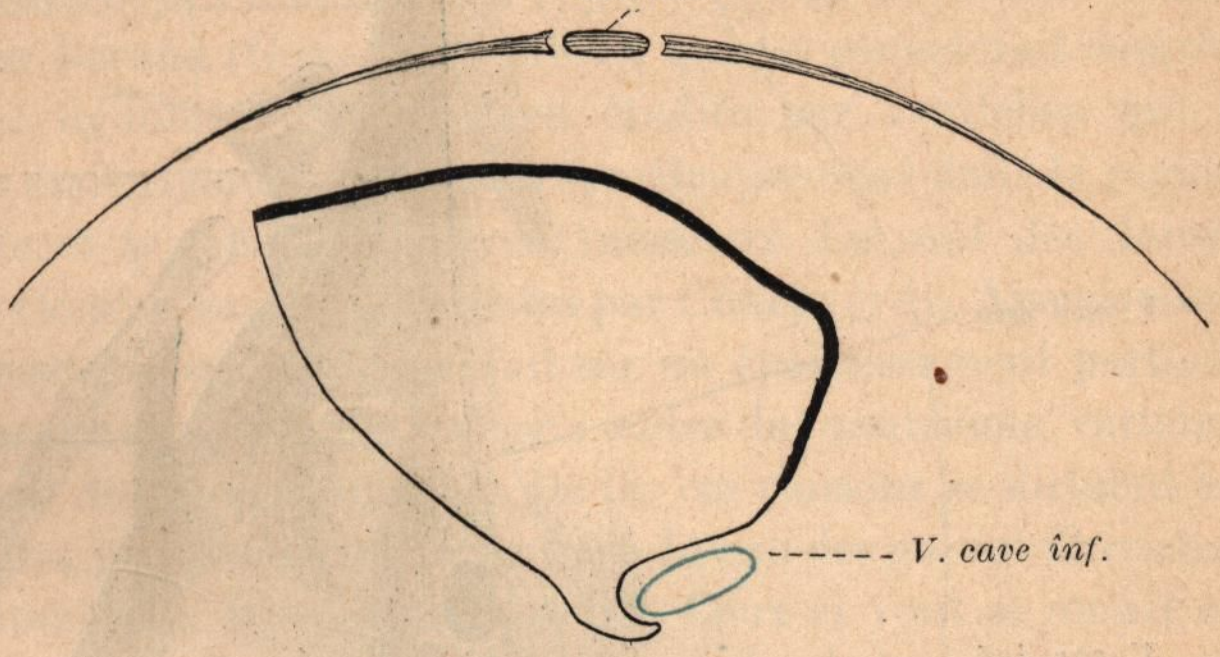

Fig. 385. — Surface péricardique du diaphragme.
Le trait renforcé indique la ligne d'échange de fibres entre le diaphragme et le sac fibreux (ligament phréno-péricardique antérieur).

5° **Sommet.** — Tronqué et irrégulièrement limité, le sommet répond aux gros troncs artériels avec l'adventice desquels une partie des fibres péricardiques se fusionne, tandis que l'autre partie entre dans la constitution des ligaments supérieurs du péricarde. Sa forme est celle d'une circonférence irrégulière dont le point le plus élevé (*corne supérieure* du péricarde, Haller, fig. 389) correspond à la partie postérieure de l'origine du tronc brachio-céphalique et se trouve exactement à la hauteur du milieu du manubrium sternal (Luschka). A l'union de la face postérieure et du sommet, directement au-dessous de la bifurcation de la trachée, les fibres qui constituent le sommet du sac péricardique se dédoublent en deux lames qui engainent la branche droite de l'artère pulmonaire.

C) **Moyens de fixité, ligaments.** — Le péricarde est maintenu en position par un certain nombre de ligaments. A son tour il sert d'organe fixateur au centre phrénique dont l'abaissement, dans l'inspiration normale, ne dépasse pas 5 mm. (Hasse); aussi le nom de *tendon creux du diaphragme*, que lui ont donné Beau et Maissiat, convient-il parfaitement à ce rôle. Cette fixité du péricarde et du centre phrénique est, du reste, nécessaire pour éviter aux gros troncs artériels et aux vaisseaux des pédicules pulmonaires des tiraillements nuisibles à leur bon fonctionnement.

Les ligaments du péricarde (voy. fig. 386), que l'on peut d'ailleurs considérer comme des expansions du sac fibreux, comprennent :

1° *Les ligaments sterno-péricardiques;*
2° *Les ligaments vertébro-péricardiques;*
3° *Les ligaments phréno-péricardiques.*

1° **Ligaments sterno-péricardiques** (*Syn. : lig. de Luschka*). — Bien

étudiés par Luschka sous le nom duquel on les désigne parfois, ces ligaments sont au nombre de deux, l'un supérieur, l'autre inférieur.

a) Le ***ligament sterno-péricardique supérieur*** (ou ***sterno-costo-péricardique***), de forme triangulaire, s'insère par sa base sur le manubrium et sur les articulations du sternum avec la première côte (cette dernière insertion est décrite par Lannelongue et Le Dentu comme un ligament spécial : *ligament costo-*

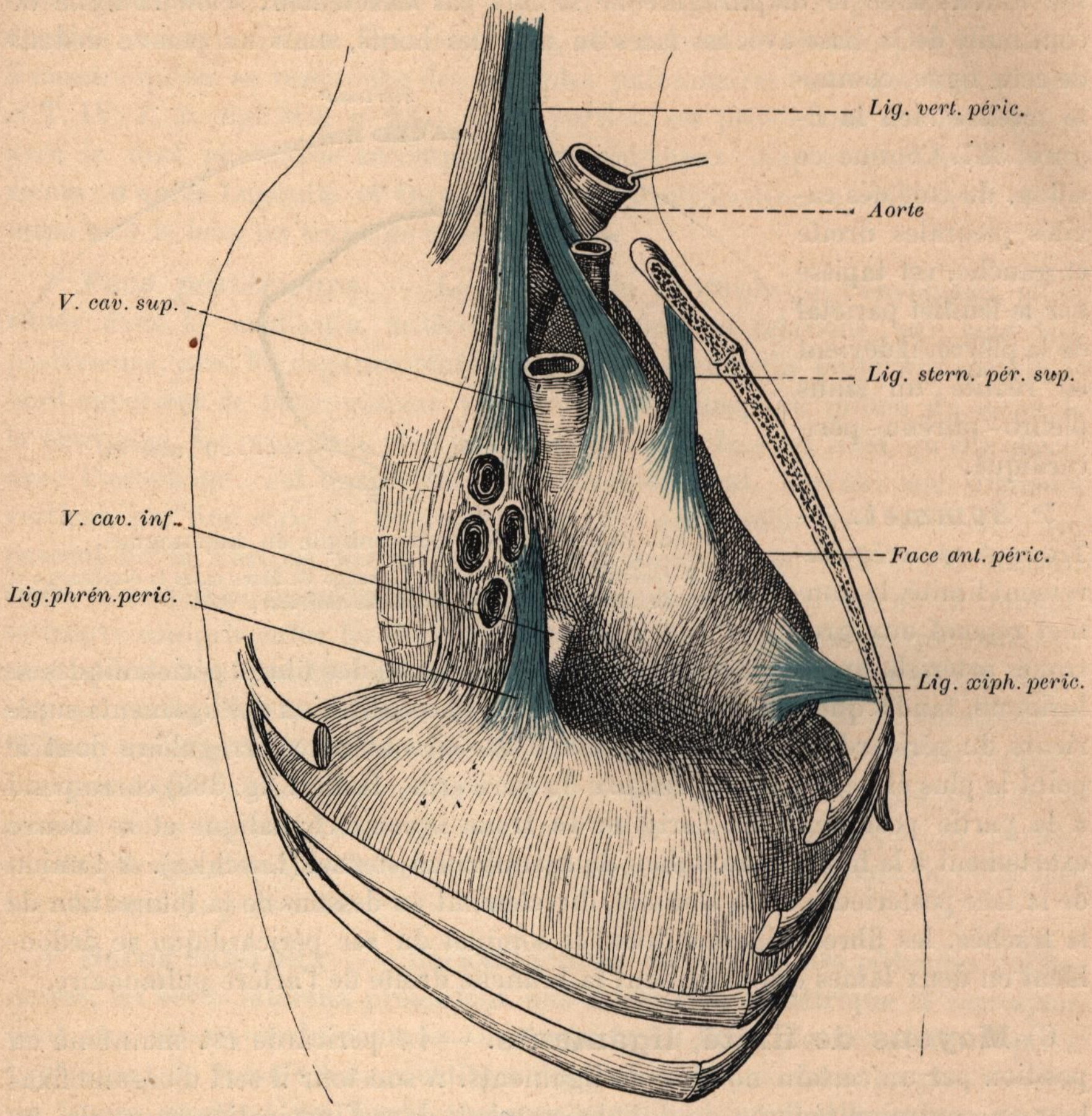

Fig. 386. — Les ligaments du péricarde (en partie d'après Teutleben).

Vue latérale droite montrant les ligaments vertébro-péricardique droit, phréno-péricardique droit, et les ligaments sterno-péricardiques supérieur et inférieur (en bleu).

péricardique). Ces fibres d'implantation, qui laissent toujours en dehors d'elles les vaisseaux mammaires internes, s'entre-croisent à leur origine avec l'aponévrose de contention des muscles sterno-thyroïdiens. Le sommet du ligament est inférieur, il se perd dans la portion du sac fibreux située directement en avant de l'aorte ascendante.

C'est le ligament que Richet a décrit sous le nom de *cervico-péricardique* en le considérant comme une expansion de l'aponévrose omo-claviculaire; mais il est nettement indépendant de cette aponévrose, et ses insertions sur la ligne mé-

diane se font en partie sur le sternum, en partie sur l'extrémité même de l'aponévrose cervicale moyenne (voy. Myologie, fig. 248). Ce ligament est suspenseur du péricarde, à la fois dans la position verticale et dans le décubitus dorsal.

b) Le **ligament inférieur** ou **xipho-péricardique**, triangulaire comme le précédent, naît de la base de l'appendice xiphoïde, contracte quelques adhérences avec le diaphragme et se termine sur la portion inférieure de la face antérieure du péricarde, au voisinage de la ligne médiane. Il est suspenseur du péricarde dans le décubitus dorsal.

2° **Ligaments vertébro-péricardiques** (*Syn. : lig. de Béraud*). — Décrits imparfaitement par Béraud (*Gaz. méd.*, 1861), qui les considérait comme une masse unique, ces ligaments ont été bien étudiés par Teutleben qui a montré qu'en réalité ils étaient doubles et situés symétriquement dans la région cervico-dorsale, à droite et à gauche des gros vaisseaux. Ce sont des lames fibreuses de l'ordre des cloisons sagittales décrites par Charpy (voy. Aponévroses du cou, p. 426). Leur insertion supérieure se fait sur un épaississement particulier de l'aponévrose cervicale profonde, compris entre la quatrième vertèbre cervicale et la cinquième dorsale (Teutleben). De là, ces cloisons se dirigent en avant pour constituer aux gros vaisseaux de la base du cou des gaines fibreuses, d'où se détachent de nombreux faisceaux connectifs. Ceux-ci vont se réunir en deux groupes vers le sommet du péricarde et vers ses bords latéraux; les uns passent en avant de la crosse aortique, les autres en arrière et divergent vers le hile du poumon, en engainant les branches de l'artère pulmonaire. Ces ligaments sont suspenseurs du péricarde dans la station verticale.

3° **Ligaments phréno-péricardiques**. — Nous décrirons un ligament antérieur et deux ligaments latéraux :

a) **Ligament phréno-péricardique antérieur**. — L'adhérence du péricarde au centre phrénique, impossible chez la plupart des mammifères à cause de la présence du lobe azygos du poumon droit, ne se rencontre guère que chez l'homme et chez les singes, chez lesquels elle représente une disposition acquise, conséquence à la fois de la station verticale et de la disparition du lobe azygos, ainsi que Haller l'avait en partie soupçonné. La surface de contact entre le centre phrénique et le péricarde est en majeure partie établie à l'aide d'un tissu cellulaire lâche, assez facile à déchirer, et qui joue surtout un rôle de remplissage. C'est seulement le long du bord antérieur et des deux tiers antérieurs du bord droit du triangle curviligne représentant la surface d'union qu'il y a réellement un échange de fibres dont l'ensemble mérite, nous semble-t-il, d'être désigné sous le nom de *ligament phréno-péricardique antérieur* (voy. fig. 385).

b) **Ligaments phréno-péricardiques latéraux** (*Syn. : lig. de Teutleben*). — Ces ligaments, signalés pour la première fois par Teutleben, se détachent du centre phrénique dans le voisinage du trou quadrilatère : l'un est situé à droite et l'autre à gauche de la veine cave inférieure. Le ligament droit (voy. fig. 386), de beaucoup le plus net, s'insère sur le bord droit du trou carré et s'accole à la veine cave inférieure, jusqu'au point où elle perfore le sac fibreux péricardique, sur le bord duquel il est facile de suivre les fibres qui constituent ce ligament, jusqu'à la hauteur du pédicule pulmonaire. Là, elles se divisent en deux groupes l'un antérieur, l'autre postérieur, qui vont se perdre avec chacun des

groupes de fibres descendantes du ligament vertébro-péricardique correspondant sur l'adventice des vaisseaux pulmonaires et sur les bronches. Le ligament du côté gauche est, le plus souvent, réduit à un mince trousseau fibreux dont les éléments, très difficiles à suivre, se comporteraient, d'après Teutleben, comme ceux du ligament droit. Ces ligaments, surtout le droit, paraissent destinés à immobiliser la partie du péricarde en rapport avec l'embouchure de la veine cave inférieure et à faciliter ainsi l'écoulement continu du sang de ce vaisseau dans l'oreillette droite.

Quant aux autres ligaments décrits par les auteurs sous les noms de *trachéo-* et *d'œsophago-péricardiques*, ils ne paraissent pas être constants, ni bien individualisés, le dernier surtout. Ce sont plutôt des tractus plus ou moins denses, en nombre variable, qui passent du sac fibreux dans la tunique conjonctive de la trachée ou de l'œsophage; quelquefois, ces fibres groupées en faisceaux constituent des moyens d'union, assez faibles d'ailleurs, entre le péricarde et les organes voisins. En général, et surtout au niveau des bronches où ils sont le plus fréquemment distincts, ce sont des émanations des gaines de l'artère pulmonaire ou de ses branches qui se portent en haut vers la trachée et les bronches, et en bas vers la face postérieure du sac fibreux péricardique.

2° SÉREUSE PÉRICARDIQUE.

La séreuse péricardique, comme toutes les séreuses, forme au cœur une double enveloppe à peu près complète. Des deux feuillets qui la constituent, l'un, le feuillet pariétal, suit le trajet du sac fibreux auquel il s'unit intimement; l'autre, le feuillet viscéral, s'applique à la surface du muscle cardiaque et accompagne sur une certaine étendue, à partir de leur origine, les vaisseaux artériels et veineux. Ces deux feuillets se réfléchissent l'un dans l'autre suivant une ligne très irrégulière qui constitue le hile ou pédicule cardiaque (voy. fig. 388); ils limitent ainsi une cavité close de toutes parts, la cavité péricardique.

Pour simplifier autant que possible l'étude de la séreuse, nous donnerons d'abord une vue d'ensemble de sa disposition, puis nous décrirons un canal spécial, connu sous le nom de *sinus transverse*, qu'elle constitue entre la face postérieure des vaisseaux artériels et la face antérieure des oreillettes; nous indiquerons enfin les diverticules qu'elle envoie entre les gros vaisseaux artériels et veineux, et les gaines séreuses dont elle entoure l'origine de ces vaisseaux.

1° ***Disposition générale de la séreuse.*** — La figure 387, qui représente une coupe verticale antéro-postérieure du cœur et du péricarde, donne une idée assez exacte de cette disposition. Si l'on suppose le point de départ du feuillet viscéral sur la face antérieure de l'aorte, directement au-dessous du tronc brachio-céphalique, on voit que ce feuillet descend le long de l'aorte ascendante, tapisse la face antérieure des ventricules, coiffe la pointe du cœur et remonte sur la face postérieure des ventricules, jusqu'au niveau du sinus coronaire sur lequel il passe comme un pont. De là, formant une gaine incomplète aux veines pulmonaires qu'il rencontre, ce feuillet viscéral revêt la face postérieure des oreillettes et atteint leur bord supérieur, d'où il se réfléchit dans le feuillet pariétal. Celui-ci s'accole alors au sac fibreux et, après avoir suivi un trajet parallèle à celui du feuillet viscéral, aboutit au point de départ sur l'aorte ascendante, au voisinage de la naissance du tronc artériel brachio-céphalique.

2° *Sinus transverse.* — Cette même figure 387 montre, en outre, qu'il existe une portion de la cavité séreuse comprise entre la face postérieure des gros troncs artériels et la face antérieure des oreillettes; c'est la coupe d'un canal prismatique à section triangulaire, bien décrit par Theile, et que Henle a proposé de désigner sous le nom de *sinus transverse* (sinus du péricarde, C. Krause). Le sinus transverse résulte de ce que la séreuse constitue une gaine complète aux vaisseaux artériels, et le doigt peut ainsi passer librement en arrière d'eux. Ce canal triangulaire à sommet inférieur, d'une hauteur moyenne de 3 cm., est limité en avant par l'artère pulmonaire et l'aorte, en

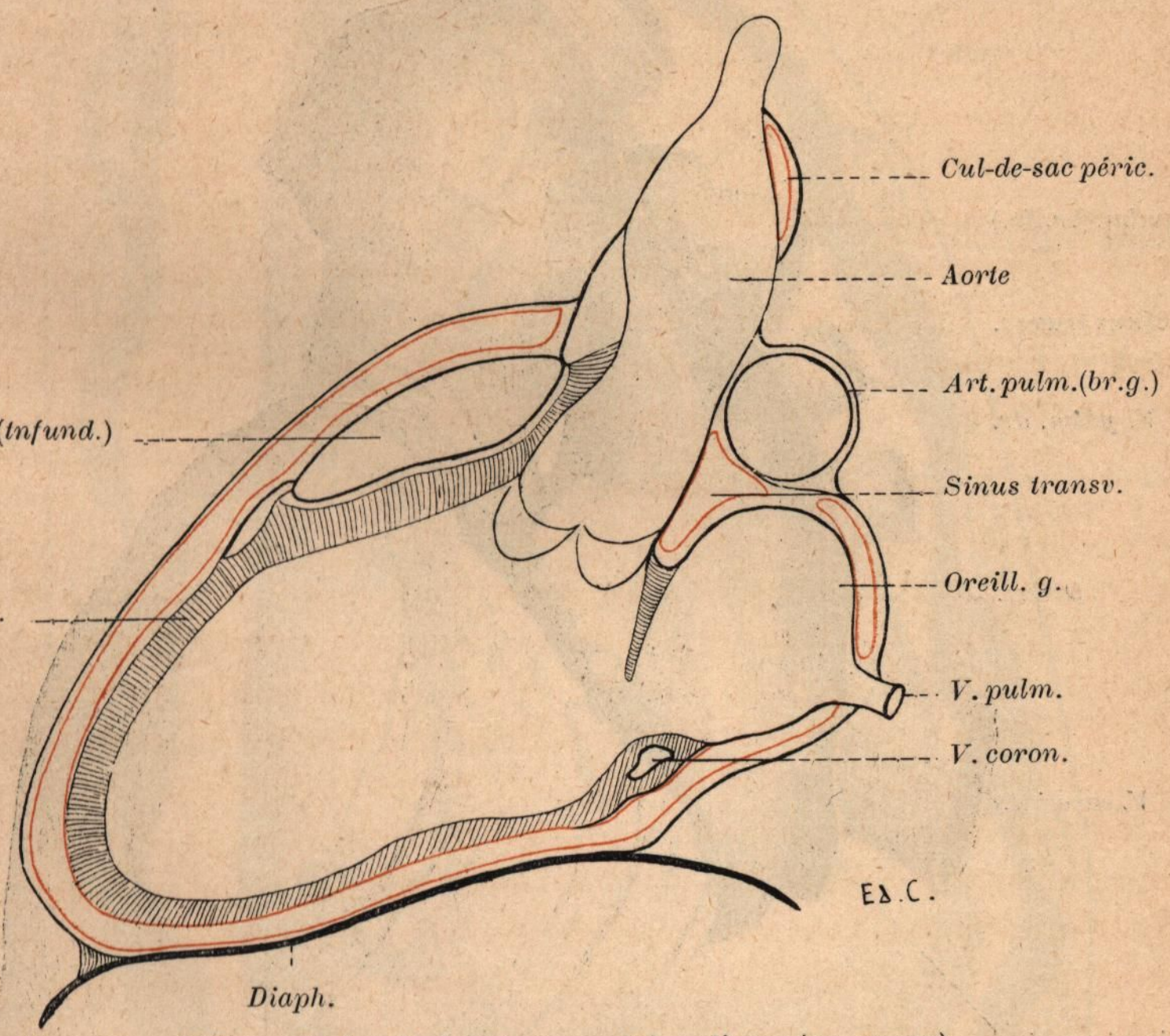

FIG. 387. — Trajet de la séreuse péricardique (en rouge).
Coupe verticale passant par le grand axe du cœur.

arrière par l'auricule et l'oreillette droites, l'oreillette et l'auricule gauches. Le toit, base ou voûte, de ce sinus transverse, est constitué par un dédoublement du feuillet fibreux du péricarde qui englobe l'artère pulmonaire à sa bifurcation, et surtout la branche droite de cette artère. On décrit en outre, au sinus transverse, deux orifices en forme de fentes, qui regardent en avant, et par lesquels ce canal se met en communication avec la grande cavité péricardique. L'orifice droit est compris entre l'aorte en avant et en dedans, la veine cave supérieure et l'auricule droite en dehors; l'orifice gauche est limité en dehors par l'auricule gauche et par la veine pulmonaire gauche supérieure, en dedans par le tronc de l'artère pulmonaire, et en haut par la branche gauche de cette artère qui le croise transversalement.

Le sinus transverse est constant dans la série des mammifères; il apparaît de très bonne heure chez l'homme et nous avons pu l'observer nettement sur un embryon de 3 mm.

[*SOULIÉ.*]

3° ***Ligne de réflexion, diverticules, gaines et formations particulières de la séreuse.*** — Nous examinerons successivement : *a*) la ligne de réflexion, *b*) les diverticules, *c*) les gaines séreuses qui entourent les vaisseaux, et nous terminerons par l'étude de quelques formations spéciales à la cavité péricardique,

a) ***Ligne de réflexion*** (voy. fig. 388 et fig. 389). Cette ligne peut être considérée comme ayant son point de départ à l'origine du tronc artériel brachio-céphalique. Elle se porte tout d'abord obliquement en bas, en arrière et en dehors sur la face antérieure de la veine cave supérieure, qu'elle entoure sur les trois quarts de sa circonférence, puis elle longe la

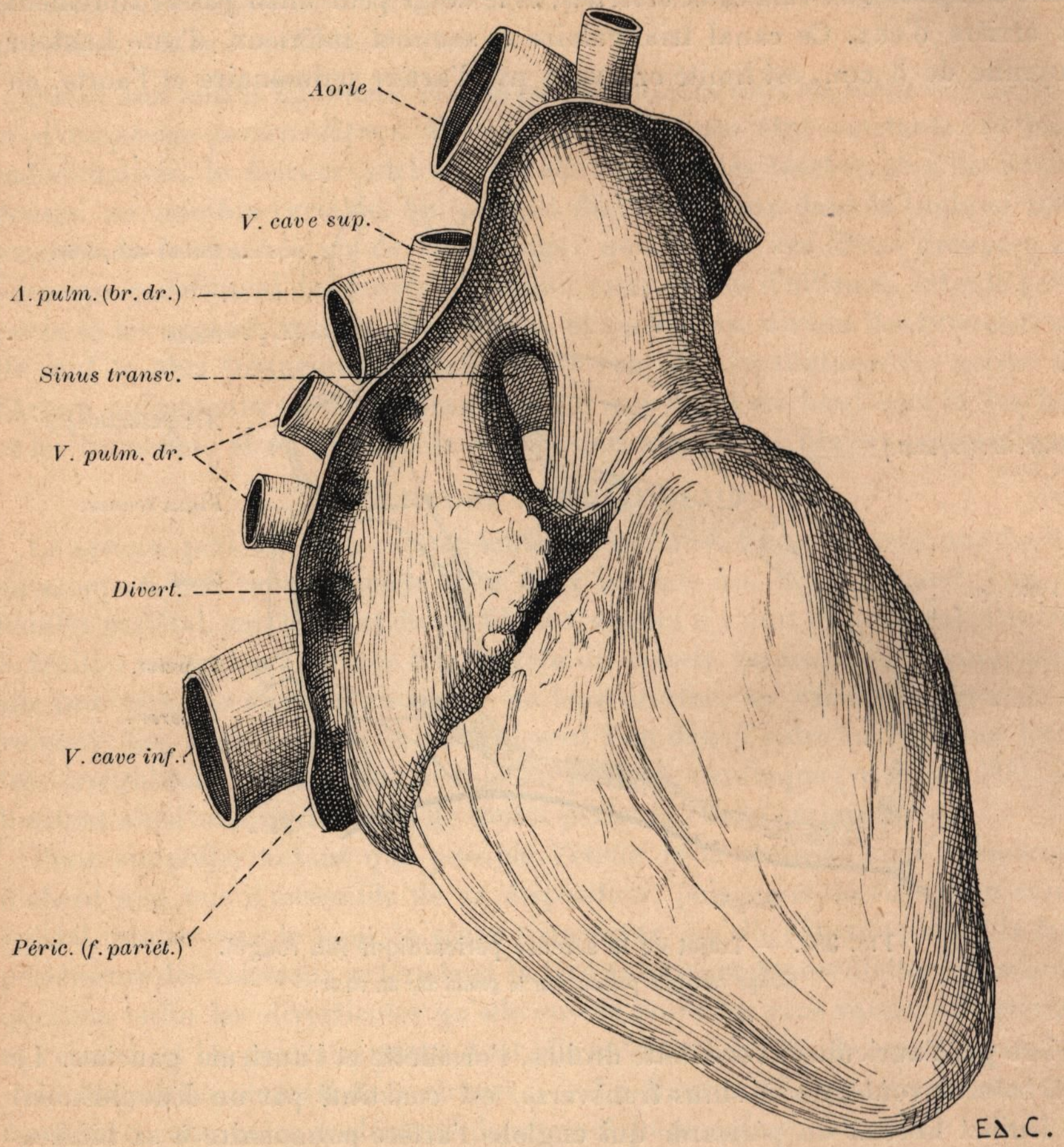

Fig. 388. — La ligne de réflexion et les diverticules intervasculaires de la séreuse péricardique vus sur le côté droit du cœur.

Dessin, d'après Henle modifié, montrant le sinus transverse.

face externe de la V. P. D. S. (veine pulmonaire droite supérieure) et plus bas celle de la V. P. D. I., avant d'aller constituer à la veine cave inférieure une gaine à peu près complète. De la face interne de cette veine, elle remonte, en côtoyant l'origine de la V. P. D. I., sur la face postérieure de l'oreillette gauche jusqu'au bord supérieur de l'oreillette droite, d'où elle redescend vers la V. P. G. I., qu'elle contourne pour se diriger vers la V. P. G. S. dont elle enveloppe les trois quarts externes. Elle parvient ainsi au niveau de la branche gauche de l'artère pulmonaire, croise obliquement le tronc de cette artère sur sa face antérieure et près de son point de bifurcation, et gagne, par un trajet presque vertical sur la convexité de l'aorte ascendante, le tronc artériel brachio-céphalique dont elle atteint l'origine à la face postérieure de ce vaisseau. La figure 389 montre le trajet de la ligne de

réflexion de la séreuse divisée en deux parties au niveau du sinus transverse, indiquant ainsi nettement l'existence d'un hile artériel et d'un hile veineux.

b) ***Diverticules.*** — Dans son parcours si compliqué, la ligne de réflexion n'est pas constituee par une courbe régulière, car la séreuse envoie entre les divers vaisseaux une série de diverticules. Le plus important d'entre eux, situé entre les deux groupes de veines

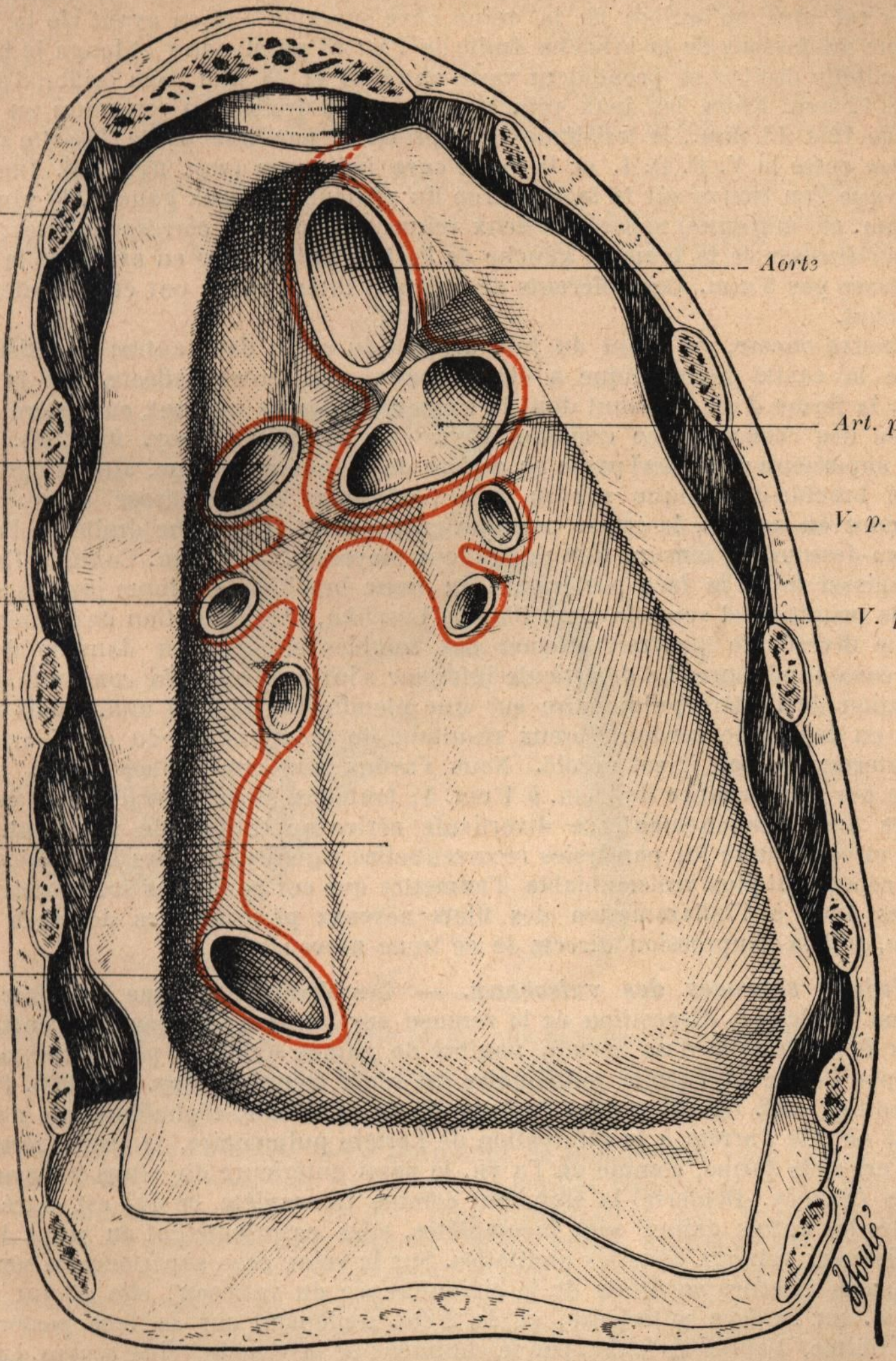

Fig. 389. — Ligne de réflexion de la séreuse sur la face postérieure du péricarde (en rouge).

Vue de la cavité péricardique par sa face antérieure, le cœur étant enlevé et les vaisseaux coupés au niveau de la ligne de réflexion : dans le fond, on remarquera la saillie de l'œsophage derrière le cul-de-sac de Haller.

pulmonaires, s'étend sur la face postérieure de l'oreillette gauche, jusqu'au bord supérieur de cette oreillette; il a une profondeur moyenne de 4 à 5 cm. (voy. fig. 389). Désigné par Haller sous le nom de *prolongement en cæcum*, il mériterait d'être appelé *grand diverticule de la séreuse* ou *cul-de-sac de Haller*, à cause de la bonne description que cet auteur en a donné le premier, désignation que d'ailleurs M. Testut a confirmée, en reproduisant notre description du péricarde. Il divise le hile veineux du cœur en deux pédicules secondaires: l'un droit, comprenant la V. C. S. (veine cave supérieure), la V. P. D. S., la V. P, D. I., et la V. C. I. (veine cave inférieure), l'autre gauche, formé par les V. P. G. C'est

[*SOULIÉ*.]

contre ce cul-de-sac de Haller qu'est accolé l'œsophage, ainsi qu'il a été dit plus haut; l'accumulation de liquide à ce niveau pourrait donc expliquer la dysphagie dans les péricardites avec épanchement.

On rencontre au niveau de chacun de ces pédicules veineux un certain nombre de diverticules disposés sur leur face externe c'est-à-dire sur la face opposée à celle qui limite le cul-de-sac de Haller. Il en existe cinq : trois à droite et deux à gauche. Le premier est situé en arrière de la veine cave supérieure et en avant de la V. P. D. S., il s'insinue au-dessous de la branche droite de l'artère pulmonaire et longe le bord supérieur de l'oreillette droite; sa profondeur varie entre 25 et 28 mm., son orifice d'entrée mesure de 10 à 12 mm. Entre les deux veines pulmonaires droites, on rencontre un second diverticule de 12 à 15 mm., le troisième est représenté par une petite fossette de 5 à 8 mm. comprise entre la V. P. D. I. et la veine cave inférieure (voy. fig. 388). Des deux diverticules que l'on trouve sur la face externe du pédicule veineux gauche, le plus profond (20 à 22 mm. en moyenne) sépare les deux veines pulmonaires correspondantes; l'autre s'enfonce au-dessous de la branche gauche de l'artère pulmonaire en avant de la V. P. G. S., il ne dépasse pas 8 mm. Ces différents diverticules interveineux ont été signalés tout d'abord par Bichat.

On trouve encore, en avant du hile artériel du cœur, deux autres diverticules. En effet, lorsque la cavité péricardique a été distendue, la séreuse affecte, sur la convexité de l'aorte, la forme d'un croissant dont la concavité regarde en haut, en arrière et en dedans; chacune des *cornes* de ce croissant figure un diverticule (voy. fig. 384). Le supérieur (corne supérieure de Haller) passe en arrière de la crosse aortique, atteint l'origine du tronc artériel brachio-céphalique sur sa face postérieure et s'interpose entre la veine cave supérieure en arrière, la crosse aortique en avant et la branche droite de l'artère pulmonaire au-dessous; il mesure une profondeur moyenne de 28 mm. Cannieu l'a vu, dans un cas, tapisser toute la face postérieure du tronc brachio-céphalique jusqu'à sa division en carotide primitive et sous-clavière. D'après Luschka, l'accumulation de liquide pathologique dans ce diverticule pourrait amener des troubles circulatoires dans le domaine de la veine cave supérieure. Le diverticule inférieur s'insinue entre la concavité de l'aorte et la bifurcation de l'artère pulmonaire sur une étendue de 18 à 20 mm., mais il ne dépasse jamais en dehors le cordon fibreux résultant de l'oblitération du canal artériel contre le côté interne duquel il est accolé. Nous l'avons toujours vu séparé du nerf récurrent gauche par une distance de 1 cm. à 1 cm. 5; toutefois, il se pourrait qu'au cours des péricardites avec épanchement, ce diverticule arrive au contact du récurrent, le comprime même et occasionne les paralysies récurrentielles signalées par les laryngologistes. Il nous paraît cependant plus vraisemblable d'admettre que ces paralysies sont plutôt le résultat de névrites dues à l'inflammation des filets nerveux péricardiques détachés du récurrent gauche, qu'à la compression directe de ce tronc nerveux.

c) ***Gaines séreuses des vaisseaux.*** — Les diverticules que présente la ligne de réflexion, règlent la disposition de la séreuse sur les gros vaisseaux, et entraînent à leur origine la formation d'un certain nombre de gaines séreuses, parmi lesquelles celle qui enveloppe l'aorte et l'artère pulmonaire est seule complète (voy. fig. 388). Plus élevée du côté droit (7 cm). où elle atteint l'origine du tronc brachio-céphalique que du côté gauche (4 cm.) où elle s'arrête à la bifurcation de l'artère pulmonaire, la gaine séreuse des vaisseaux artériels forme, comme on l'a vu, la paroi antérieure du sinus transverse. Quelques auteurs (Sappey, Debierre) la signalent comme incomplète, ce qui est extrêmement rare.

Toutes les autres gaines sont incomplètes, elles correspondent au point d'abouchement des vaisseaux veineux dans les oreillettes. Sur la veine cave supérieure, la séreuse revêt les trois quarts externes ou droits de la circonférence du vaisseau; elle atteint une longueur de 3 cm. sur sa face antérieure, et de 2 cm. seulement sur sa face postérieure, où elle serait limitée, d'après Luschka, par le confluent de la grande veine azygos. Les deux veines pulmonaires supérieures présentent une gaine partielle de 11 à 12 mm. qui les embrasse sur les 2/3 ou les 3/4 de leur pourtour, la partie de la veine qui regarde le cul-de-sac de Haller est dépourvue de revêtement séreux, et son adventice s'accole à la fibreuse péricardique. Les gaines séreuses des veines pulmonaires inférieures, et surtout de la V. P. G. I. sont plus complètes, puisque la portion de ces vaisseaux en rapport avec le cul-de-sac de Haller est tapissée par la séreuse ; leur longueur est sensiblement la même que celle des veines pulmonaires supérieures. Enfin la veine cave inférieure a une gaine, incomplète seulement du côté de la V. P. D. I, à laquelle elle est rattachée par un court méso ; cette gaine mesure 20 mm. sur la face antérieure et 24 mm. sur la face postérieure (voy. fig. 389).

Formations particulières de la cavité péricardique. — La cavité péricardique présente à considérer un certain nombre de formations particulières parmi lesquelles nous examinerons : 1° le pli vestigial, 2° les plis semi-lunaires, et 3° les vincula aortæ.

1° *Pli vestigial.* — Signalé pour la première fois par Theile, bien décrit par Marshall et par W. Gruber, le pli vestigial se présente sous la forme d'un soulèvement semi-lunaire de la séreuse pouvant atteindre jusqu'à 7 ou 8 mm. Il s'étend depuis la veine intercostale supérieure gauche jusqu'au sinus coronaire, et représente les restes atrophiés de la veine cave supérieure gauche de l'embryon. Il apparaît très nettement accusé dans le toit du sinus transverse qu'il déprime en un repli falciforme au-dessus et en dehors de l'origine de la branche gauche de l'artère pulmonaire, puis il se continue sur la face postérieure de l'oreillette gauche en faisant une saillie assez nette entre l'auricule et les veines pulmonaires gauches. Dans sa portion supérieure le pli vestigial renferme un cordon fibreux avec quelques fibres musculaires lisses, et dans sa partie inférieure il est occupé par la veine oblique de l'oreillette gauche.

2° *Plis semi-lunaires* (Rindfleisch), *pli aortique* (Concato). — Les plis semi-lunaires sont des plis en forme de croissant qui embrassent dans leur concavité la convexité de l'aorte, leur hauteur peut atteindre jusqu'à 10 mm, et leur épaisseur varie entre 0,5 et 1 mm. : ils

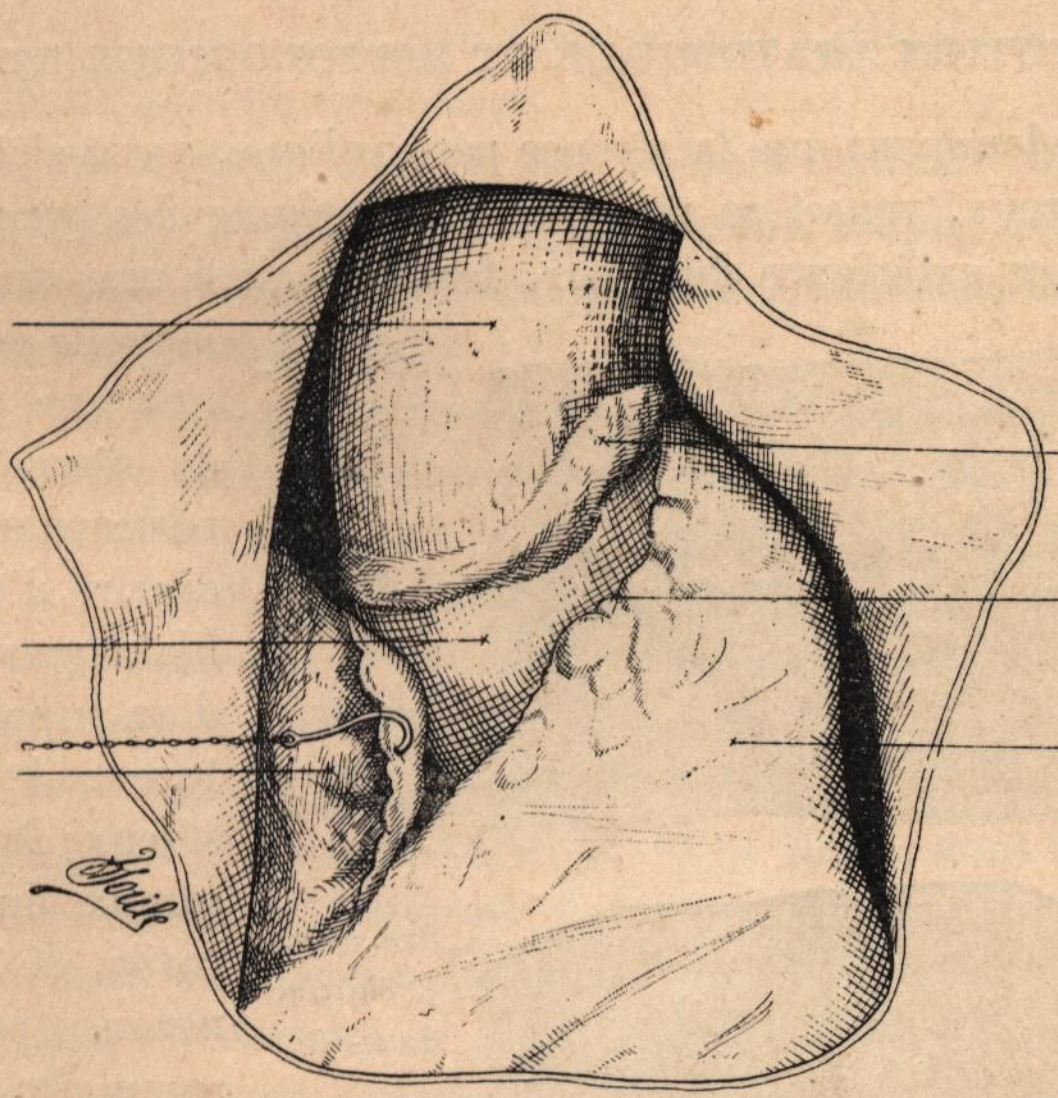

Fig. 390. — Le lit de l'auricule droite et les plis aortique et infundibulaire sur un homme de 48 ans.

sont constitués par du tissu cellulaire lâche contenant de nombreuses vésicules adipeuses. D'après Rindfleisch (1884), ils résultent de ce que le feuillet viscéral de la séreuse, moins élastique que les tuniques de l'aorte, revient plus difficilement sur lui-même que ces tuniques, et conserve en quelque sorte la trace de chaque systole cardiaque. Ce défaut d'élasticité du feuillet viscéral du péricarde se manifeste par un ou plusieurs plissements devenus très nets et constants à partir d'un certain âge (40 ans), et affectant la forme de plis semi-lunaires. Entrevus par Luschka qui les comprenait dans le groupe plus général des *plis adipo-péricardiques*, le plus important et le plus net d'entre eux a été décrit en 1876 par Concato, à propos d'une observation d'anévrysme de l'aorte, sous le nom de *pli aortique.* Marcacci sans connaître les recherches de Rindfleisch reprit en 1885 l'étude du pli aortique qu'il signale comme une disposition anatomique naturelle et indépendante de l'âge et du sexe. Ce pli aortique, sorte de ressaut de la séreuse dans lequel s'accumule peu à peu de la graisse, serait produit par le va-et-vient de l'auricule contre la face antérieure de l'aorte; il limite avec un pli analogue (*pli infundibulaire*) situé à l'origine de l'aorte et sur le bord droit de l'infundibulum de l'artère pulmonaire, une surface polie de forme quadrilatère ou trapézoïdale sur laquelle glisse l'auricule droite et qui mérite le nom de *lit de l'auricule.* Marcacci fait encore remarquer que le lit de l'auricule reste toujours lisse et dépourvu de graisse, tandis que la portion intrapéricardique de l'aorte placée au-dessus du pli aortique se charge de petits amas adipeux. On voit donc par ce qui précède que le pli aortique et les plis semi-lunaires sont des formations de même valeur; ces plis ne sont pas constants, quoi qu'on ait dit. La figure 390, prise sur un homme de 48 ans,

montre le pli aortique ou semi-lunaire, au-dessous duquel apparaît la surface lisse du lit de l'auricule droite. On trouve également sur la face gauche de l'artère pulmonaire qui est lisse un véritable lit pour l'auricule gauche ; dans certains cas, ce lit de l'auricule gauche est limité en avant par un repli de la séreuse bourré de graisse et qui peut être désigné sous le nom de *pli de l'artère pulmonaire*. Ce pli a une direction presque verticale, parallèle au grand axe de l'artère pulmonaire, et forme à l'orifice gauche du sinus transverse un bourrelet qui se termine en bas dans le sillon ou sur le pli infundibulaire gauche et en haut contre la face antérieure de la branche droite de l'artère pulmonaire.

3° *Vincula aortæ*. — D'après Rindfleisch, l'extension systolique du cœur, jouant le rôle d'un excitant mécanique modéré, mais continu, provoque des hyperplasies conjonctives. Celles-ci se manifestent au delà de 40 ans sous l'aspect de formations rayonnées en forme de crampons unissant, comme par des liens, l'artère pulmonaire à l'aorte, de là le nom de vincula aortæ; elles rappellent assez bien les cicatrices laissées par les ulcères.

3° — CONSTITUTION ANATOMIQUE ET HISTOLOGIQUE DU PÉRICARDE

On a vu précédemment que la séreuse péricardique, après s'être intimement unie au sac fibreux, venait se réfléchir sur l'origine des gros vaisseaux, et tapisser la surface extérieure du cœur, formant ainsi une cavité close dans laquelle se trouve contenue une petite quantité de sérosité, le liquide péricardique. Nous allons décrire, d'après des pièces histologiques provenant d'un supplicié, la structure : 1° du sac fibro-séreux; 2° du revêtement séreux du cœur ou épicarde, et 3° nous terminerons par une étude sommaire du liquide péricardique.

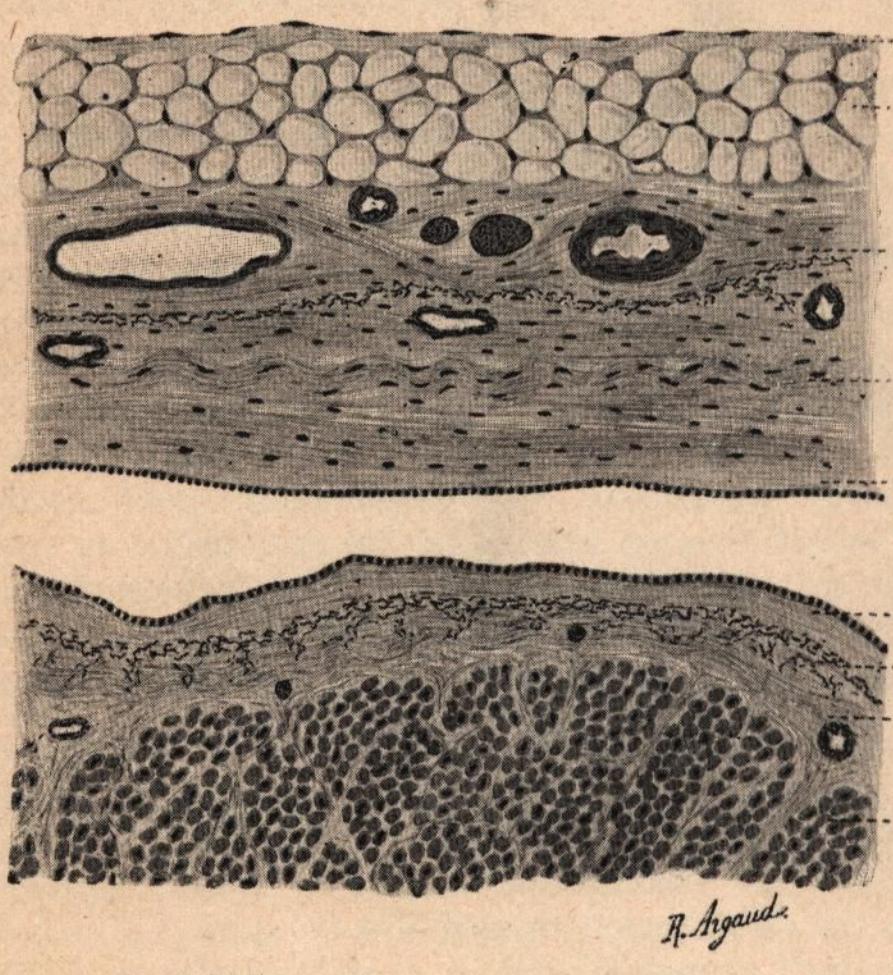

Fig. 391. — Coupe transversale du péricarde. Gr. : 50 diamètres.
En A, le sac fibreux ; en B, l'épicarde.

1° **Sac fibro-séreux**. — Dans la presque totalité de son étendue, le feuillet pariétal du péricarde est intimement soudé au sac fibreux; il ne s'en distingue qu'au niveau des points de réflexion de la séreuse où il se continue avec le feuillet viscéral, tandis que la fibreuse, diminuant sensiblement d'épaisseur, se perd dans l'adventice des vaisseaux. Le feuillet pariétal et la fibreuse mesurent une épaisseur totale de 0 mm. 5 à 1 mm.; dans les parties où le sac péricardique est doublé par la plèvre médiastine, à laquelle le rattache un tissu cellulaire sous-séreux fréquemment chargé de vésicules adipeuses, les deux membranes accolées peuvent atteindre jusqu'à 1 mm. 5. A cause de l'adhérence intime du sac fibreux et de la séreuse, il est impossible, sur les coupes perpendiculaires à la surface, de distinguer la limite entre ces deux membranes. Le sac fibreux (voy. fig. 391, A) semble se continuer en dedans jusqu'à l'épithélium péricardique, dont il reste toutefois séparé par une mince couche fibrillaire mesurant tout au plus 4 à 5 μ. Nulle

part, nous n'avons pu constater l'existence d'une membrane basilaire nettement différenciée.

Le sac fibreux résulte de la superposition de faisceaux conjonctifs, étalés en nappes, généralement parallèles à la surface, et agencés sur un certain nombre de couches dont l'ensemble représenterait, d'après Lacroix (Th. de Lyon, 1891), une lame pseudo-aponévrotique; ces faisceaux sont accompagnés d'un fin réseau élastique surtout apparent au voisinage de la plèvre. Dans la partie externe du sac fibreux, la lame pseudo-aponévrotique s'unit à la séreuse pleurale par l'intermédiaire d'un tissu sous-séreux, souvent infiltré de graisse; c'est entre le sac fibreux et le tissu sous-séreux que rampent les vaisseaux et les nerfs destinés aux différentes membranes du sac fibro-séreux et à la plèvre médiastine. La disposition régulière des vaisseaux permet de distinguer à ce niveau une véritable couche vasculaire.

L'épithélium péricardique n'affecte pas l'aspect ordinaire des endothéliums séreux; comme celui de l'épicarde, à la description duquel nous renvoyons, il se compose en effet de cellules cubiques, qui s'éloignent sensiblement par leurs caractères des cellules endothéliales.

Le sac fibreux péricardique se trouve doublé en dehors par la plèvre médiastine dont la structure sera exposée à propos de la description histologique des plèvres (voy. Appareil respiratoire).

2° ***Épicarde.*** — La séreuse épicardique est séparée du muscle cardiaque par une couche sous-séreuse qui se charge partiellement de graisse à partir de la 20e année et qui contient des vaisseaux et des nerfs. Dans les parties dépourvues de graisse (voy. fig. 391, B), l'épaisseur totale des couches depuis la surface de l'épicarde jusqu'au myocarde varie de 130 à 300 μ, dont la moitié environ revient à la séreuse. Celle-ci renferme dans sa partie profonde un réseau de fibres élastiques qui en marque la limite et dont les éléments se continuent jusque dans le tissu sous-séreux.

L'épithélium péricardique s'écarte des revêtements endothéliaux ordinaires par la hauteur de ses cellules qui peut atteindre 12 μ, et par leur faible largeur comprise entre 8 et 20 μ. Les descriptions des auteurs signalant, à la surface du cœur, l'existence d'un véritable endothélium, nous paraissent résulter des conditions spéciales dans lesquelles les pièces ont été recueillies. Nous avons, en effet, pu constater, sur les animaux, que la forme et les dimensions des cellules séreuses sont en relation directe avec les variations fonctionnelles de volume des organes qu'elles revêtent, surtout quand ces organes, comme le cœur et le poumon, sont sujets à des changements brusques et fréquents (Soulié, *Soc. de biologie*, 1897).

3° ***Liquide péricardique.*** — La plupart des auteurs admettent que la surface de la séreuse est constamment humectée par un liquide jaune citrin, existant en très faible quantité.

L'analyse en a été faite par Gorup Besanez dans 3 ou 4 cas sur des suppliciés et voici la moyenne des résultats qu'il a obtenus :

Eau	955,13		
Matières solides	44,87	Fibrine	0,81
		Albumine	24,68
		Matières extractives	12,69
		Sels inorganiques	6,69

[*SOULIÉ*.]

On rencontre parfois, dans le liquide péricardique, de petits corps granuleux qui, d'après Luschka, représentent les petites villosités d'abord appendues à la surface interne de la séreuse et devenues libres dans sa cavité. Ces prolongements villeux, visibles à l'œil nu et de volume variable, sont constitués par un axe conjonctif et revetus par un épithélium analogue à celui de la séreuse; le plus souvent ils sont portés par un mince pédicule.

4° VAISSEAUX ET NERFS

Il importe de distinguer les vaisseaux et les nerfs du sac fibreux et du feuillet pariétal de ceux du feuillet viscéral.

a) Vaisseaux.

1° ***Vaisseaux du sac fibro-séreux.*** — Les *artères* proviennent des branches voisines : thymiques, bronchiques, œsophagiennes et diaphragmatiques supérieures. Ce sont ces dernières qui sont les plus importantes au point de vue de l'irrigation du péricarde; car, les branches qui s'en détachent se distribuent à la face antérieure et à la base du sac fibreux.

Les *veines* ont un trajet parallèle à celui des artères; celles de la face postérieure, les plus volumineuses, se jettent dans la grande veine azygos, celles de la face antérieure s'abouchent dans les veines diaphragmatiques supérieures, dans les troncs innominés ou dans la veine cave supérieure, quelques-unes aboutissent dans les veines thyroïdiennes inférieures (Gaudier); celles de la base et de la partie inférieure de la face antérieure présentent des anastomoses avec la mammaire interne en suivant le ligament xipho-péricardique.

Les *lymphatiques* du feuillet fibreux, peu nombreux du reste, aboutissent aux ganglions voisins de la veine cave supérieure ou de la bifurcation de la trachée.

2° ***Vaisseaux du feuillet viscéral.*** — Les vaisseaux sanguins appartiennent au système du muscle cardiaque (voy. Artères et veines du cœur).

D'après Sappey, les lymphatiques sont indépendants de la séreuse ; Lacroix décrit un système sous-séreux distinct de celui du myocarde et sans communication avec les fentes de Henle.

b) Nerfs.

1° ***Nerfs du sac fibro-séreux.*** — Luschka a décrit de fins rameaux nerveux venant des deux phréniques et du récurrent droit. Ce sont des nerfs trophiques ou vaso-moteurs renfermant de nombreuses fibres de Remak. En outre le pneumogastrique et surtout le récurrent gauches ainsi que les nerfs du plexus cardiaque envoient également quelques filets nerveux dans la fibreuse vers le sommet et la face postérieure. Pianesse (*Arch. it. de Biologie*, 1893) a vu, principalement sur la face antérieure, des terminaisons libres et des terminaisons de forme et de structure spéciales. Les quelques filets que le sympathique fournit au sac fibro-séreux sont, d'après cet auteur, destinés aux vaisseaux sanguins.

2° ***Nerfs du feuillet viscéral.*** — Ces filets nerveux sont tributaires du plexus cardiaque. Jacques a montré que du plexus sous-péricardique, qui renferme de petites cellules nerveuses multipolaires, se détachent de fines fibrilles qui arrivent jusqu'au contact de l'endothélium, contre lequel elles forment un plexus sous-endothélial (voy. Nerfs du cœur).

Bibliographie. — Sur les rapports : Luschka, *Anatomie des Menschen.* — Delorme et Mignon, Incision et ponction du péricarde. *Revue de chirurgie*, oct. 1895.

Sur les ligaments : Teutleben, Die Ligamenta suspensoria Diaphragmatis. *Archiv für Anatomie*, 1877.

Sur la séreuse : Soulié et Raynal, l'Anatomie du péricarde. *Journal de l'Anatomie*, 1896, Mémoire dans lequel on trouvera une bibliographie complète sur certains points de l'anatomie du péricarde. — Cannieu, Note sur l'Anatomie du péricarde. *Archives cliniques de Bordeaux*, 1897.

ENDOCARDE

Par P. JACQUES

L'endocarde, membrane de revêtement interne des cavités cardiaques, se continue directement, au niveau de leurs orifices, avec la tunique interne des gros vaisseaux sanguins, dont il possède toute la valeur (Luschka cependant considère l'endocarde comme représentant à lui seul une paroi vasculaire tout

entière. Le myocarde est, pour lui, une formation surajoutée, indépendante de la tunique musculaire des vaisseaux. Schweigger-Seidel confirme cette manière de voir). Nous voyons tout de suite qu'il faut se garder de lui attribuer la même signification morphologique qu'à la membrane de revêtement externe du myocarde : l'endocarde, portion modifiée d'une tunique vasculaire, comme le cœur dans son ensemble est une région dilatée d'un tube primitivement uniforme, ne doit pas être assimilé au péricarde, membrane séreuse limitant un département isolé de la cavité générale primitive du corps (cœlome).

1° ***Disposition anatomique***. — L'endocarde revêt la face interne des quatre cavités cardiaques, épousant exactement toutes les saillies et toutes les dépressions de la paroi, à laquelle il communique un aspect lisse et brillant. Continu dans toute l'étendue du cœur jusqu'à la fin de la vie intra-utérine, grâce au trou de Botal, il se sépare définitivement lors de l'occlusion de cet orifice en deux sacs complètement distincts, droit et gauche.

L'endocarde n'a pas une épaisseur identique en ses différents points (20 à 500 μ suivant Rauber). Quant à savoir si c'est dans le cœur droit ou le gauche, au niveau des oreillettes ou sur la paroi ventriculaire que cette épaisseur est maxima, le désaccord le plus complet existe sur ce point entre les différents auteurs. En présence d'une telle incertitude, j'ai examiné avec soin une série de dix cœurs d'adultes. Constamment j'ai trouvé un maximum correspondant à l'oreillette gauche (350 à 500 μ) avec un minimum portant sur le ventricule droit (5 à 50 μ). En outre, tandis que l'épaisseur de l'endocarde est sensiblement uniforme dans chaque oreillette, elle varie considérablement dans les divers points des ventricules. Enfin, une étude attentive de la topographie des régions épaissies montre qu'elles coïncident avec les points où les frottements des tourbillons sanguins s'exercent avec le plus d'énergie[1].

Aux orifices de communication auriculaires ou artériels des ventricules, l'endocarde, en s'accolant à lui-même ou à l'endartère qui lui fait immédiatement suite, contribue pour une large part à la formation des valvules cardiaques.

2° ***Constitution histologique***. — Nous étudierons successivement à ce point de vue l'endocarde proprement dit, puis les valvules.

L'*endocarde*, par sa structure comme par son origine, rappelle la tunique interne des gros vaisseaux : comme elle, il se trouve formé d'une assise conjonctivo-élastique supportant un revêtement endothélial.

Les éléments de l'*endothélium* sont aplatis, de forme polygonale irrégulière, moins allongés que dans les artères.

Dans le *tissu propre de l'endocarde*, la portion conjonctive est très réduite et la membrane presque entièrement formée de tissu élastique. Celui-ci consiste essentiellement en fibres élastiques de volume inégal et diversement orientées. Ces fibres, plus délicates au voisinage de la surface interne, s'organisent immédiatement au-dessous de l'endothélium en un réseau fin et serré. C'est dans les oreillettes, et spécialement dans l'oreillette gauche, que les formations élastiques de l'endocarde atteignent leur maximum d'importance : on les voit dans cette région se condenser en de véritables lames ou membranes élastiques

1. Pour plus de détails voir : *Bibliographie anatom.*, sept.-oct. 1896.

(Seipp). Sur les cordages tendineux l'endocarde se réduit à l'endothélium doublé du réseau élastique sous-endothélial.

L'élément conjonctif reprend la première place à la face externe ou profonde de l'endocarde, où il constitue une assise lâche, continue avec le tissu conjonctif du myocarde et parcourue par les nerfs et les lymphatiques sous-endocardiques ainsi que par les *réseaux de Purkinje* (voy. pour la morphologie et la signification de ces réseaux : Généralités sur le muscle, tome II, fasc. 1, p. 24).

Outre les fibres conjonctives et élastiques, la membrane interne du cœur renferme encore, surtout dans sa portion auriculaire, quelques fibres lisses que Luschka a considérées comme l'équivalent morphologique de la tunique musculaire du système vasculaire sanguin.

L'endocarde proprement dit est totalement dépourvu de *vaisseaux sanguins*; j'ai démontré qu'il renferme en revanche un *réseau nerveux* délicat, émané du plexus sous-endocardique (voy. Nerfs du cœur) et accompagné d'arborisations sensibles très compliquées, récemment découvertes et figurées par Smirnow.

Les *valvules auriculo-ventriculaires et semi-lunaires* ne sont pas de simples replis de l'endocarde, mais elles doivent être considérées comme essentiellement formées par une lame fibreuse (lame valvulaire), émanée des anneaux fibreux de la base du cœur et recouverte sur ses deux faces par l'endocarde. Chez l'enfant nouveau-né, on rencontre dans la lame fibreuse propre des valves mitrales et tricuspidiennes, sur une étendue variable à partir de leur insertion, quelques éléments erratiques de la musculature des oreillettes et des ventricules. Ils disparaissent chez l'adulte pour faire place à des éléments élastiques (Seipp).

Les formations élastiques des valvules cardiaques ne présentent pas une égale importance sur les deux faces de celles-ci : plus faibles sur les faces ventriculaires de la mitrale et de la tricuspide, et sur les faces artérielles des sigmoïdes, elles offrent sur les faces opposées une épaisseur beaucoup plus considérable, épaisseur en relation soit avec le frottement qu'elles subissent de la part du sang (Cornil, Ranvier, Renaut), soit avec la tension plus forte qu'elles supportent sur les faces considérées dans l'état d'occlusion (Seipp).

Des considérations mécaniques analogues rendent également compte du développement généralement prépondérant du tissu élastique dans les valvules du cœur gauche.

Les cordages tendineux offrent la structure des tendons, et leurs faisceaux se fusionnent directement avec ceux de lame fibreuse valvulaire.

Les valvules cardiaques renferment-elles des vaisseaux? Question qui, depuis Luschka, partisan de l'affirmative, fut bien des fois débattue et diversement résolue. L'avis général fut longtemps que ces organes devaient renfermer des vaisseaux, mais en petit nombre. En 1886, Coen, chez l'homme et quelques mammifères, accordait l'irrigation sanguine aux valvules auriculo-ventriculaires et la refusait totalement aux sigmoïdes. Darier, en 1888, établit en principe *qu'à l'état normal il n'existe pas de vaisseaux dans les parties purement fibro-élastiques des valvules*, la présence de vaisseaux sanguins dans la majeure portion des valvules auriculo-ventriculaires de l'enfant, et leur persistance dans un territoire très réduit de la base de la grande valve mitrale de l'adulte étant étroitement liées à l'existence en ces régions de tissu musculaire cardiaque. D'autre part, il est incontestable que les altérations pathologiques de longue durée de ces voiles membraneux s'accompagnent fréquemment d'un développement vasculaire parfois considérable et susceptible d'expliquer les divergences des opinions antérieures.

Les *nerfs*, eux aussi, ont été longtemps déniés aux valvules cardiaques ; or j'ai pu récemment m'assurer de leur présence dans les deux catégories de

valvules, et constater en même temps leur rareté relative. Ils courent au-dessous du revêtement endocardique, émettant à la fois vers la surface et dans la profondeur de fines fibrilles terminales. A noter la disposition qu'ils affectent dans les valvules artérielles : issus d'un petit plexus occupant la partie moyenne de leur bord adhérent, ils irradient en éventail dans tout le voile, gagnant ainsi jusqu'à son bord libre et émettant çà et là des branches à direction transversale.

Les valvules veineuses d'Eustachi et de Thebesius possèdent une constitution voisine de celle des valvules artérielles.

CHAPITRE II

DES ARTÈRES

Les artères sont des conduits membraneux, à ramifications divergentes, qui portent aux différentes parties de l'organisme le sang chassé à chaque systole par la contraction des ventricules. Toutes les artères naissent de deux troncs : l'aorte et l'artère pulmonaire, formant ainsi deux systèmes artériels qui affectent une grande analogie. Dans les deux systèmes, les artères, au fur et à mesure qu'elles s'éloignent du cœur, se divisent en troncs moins volumineux ou *branches*, qui se subdivisent en *rameaux ;* ces derniers donnent naissance à des *ramuscules*, dont le diamètre s'atténue graduellement jusqu'à la ténuité des capillaires dans lesquels ils se résolvent.

Les branches ainsi fournies par les artères aux territoires organiques qu'elles traversent sont dites *branches collatérales*. Ces collatérales se détachent, en général, du tronc générateur sous un angle aigu, à sommet tourné du côté du cœur, et se rendent, par un trajet oblique, à des parties situées au-dessous de leur point d'émergence ; quelquefois elles émergent perpendiculairement au tronc ; enfin, dans quelques cas, la collatérale, dès son origine, tend à revenir vers le cœur et se rend à des parties situées en amont de son point d'émergence ; ces branches, à trajet récurrent, sont dites *artères récurrentes*.

CONFORMATION EXTÉRIEURE DES ARTÈRES

Forme et calibre. — Toutes les artères sont régulièrement cylindriques : on admet généralement que leur calibre ne varie pas entre l'émergence de deux collatérales ; seule, la naissance de ces dernières pourrait réduire le calibre du tronc d'origine dans des proportions en rapport avec le volume de ses collatérales. Il semble cependant bien prouvé aujourd'hui que d'autres causes peuvent influer sur le calibre du tronc artériel. Parmi celles-ci, une des plus intéressantes est le changement brusque de direction ; son influence a été bien mise en évidence par Stahel (*Arch. für Anat. und Physiol.*, 1886).

D'après S., toutes les fois qu'une artère décrit une courbe de petit rayon, elle présente, au niveau du point culminant de cette courbe, un point rétréci. Des mensurations précises lui ont permis de constater ce rétrécissement sur a crosse de l'aorte, les sous-clavières, etc. Stahel explique ce fait de la façon suivante : il se produit, au niveau du point culminant de la courbe, sous l'influence

de la force centrifuge, une contraction de la veine liquide ; l'artère, se moulant sur le sang qu'elle contient, doit se rétrécir à ce niveau.

Dans tous les cas, il n'est pas exact de dire que le volume d'un tronc artériel diminue régulièrement et qu'on peut le comparer dans son ensemble à un cône tronqué. Il ne nous semble pas non plus très juste de regarder, avec Bichat, un tronc donné comme formé d'une série de cylindres de rayons de plus en plus petits. En réalité, si, dans l'ensemble, il y a décroissance continue de calibre, cette décroissance n'est pas soumise à des règles aussi régulières qu'on a bien voulu le dire.

Abstraction faite de l'aorte, dont le calibre, à l'origine, atteint en moyenne 28 mm., on peut, avec Henle, diviser les artères du corps en six catégories :

1)	Artères de	8 mm.	de diamètre,	exemple :	carotide primitive;
2)	—	6 mm.	—	—	humérale;
3)	—	5 mm.	—	—	cubitale;
4)	—	3 mm. 5	—	—	temporale;
5)	—	2 mm.	—	—	auriculaire postérieure;
6)	—	1 mm. à 0,5	—	—	art. sus-orbitaire.

Les vaisseaux d'un calibre inférieur à 0 mm. 5 n'entrent pas, en général, dans la nomenclature. Cependant, par exception, on décrit des artérioles dont le calibre ne dépasse pas 0 mm. 3, soit parce que ces vaisseaux cheminent dans un conduit osseux spécial, comme l'artère tympanique, soit à cause de leur importance morphologique ou physiologique, comme l'artère centrale de la rétine.

Épaisseur. — L'épaisseur des artères est, en général, proportionnelle à leur calibre. Cependant, il existe de nombreuses exceptions à cette règle. C'est ainsi que, dans certaines régions, le cou, par exemple, les parois artérielles sont moins épaisses qu'au niveau des membres. Il faut demander la cause de cet amincissement des parois aux conditions favorables dans lesquelles s'effectue la circulation veineuse, et, indirectement, la circulation artérielle en ces régions. — On a remarqué aussi qu'au niveau de la bifurcation d'un tronc artériel, l'épaisseur des parois devient plus considérable. Enfin, Stahel (*loc. cit.*) a montré que le changement brusque de direction modifiait l'épaisseur des artères, comme il modifie leur calibre.

Consistance et aspect. — Sur le cadavre, les artères donnent au doigt et à l'œil la sensation d'un cordon aplati, creusé en gouttière et légèrement épaissi sur ses bords; sur le vivant, les artères apparaissent comme des conduits cylindriques dépressibles, présentant des battements isochrones à ceux du cœur.

Sur le vivant, l'artère est d'un blanc rosé; elle est blanc mat sur le cadavre.

Si l'on vient à sectionner une artère, elle reste béante, en raison de sa structure, tandis que la veine, à parois plus minces, s'affaisse.

Direction. — Les artères suivent ordinairement le trajet le plus court pour gagner le territoire auquel elles vont se rendre. Ainsi, au niveau des membres, on les voit cheminer parallèlement à l'axe de ces derniers et du côté de la flexion.

Il existe cependant quelques exceptions à cette règle : toutes les fois qu'une artère se rend à un organe mobile, ou sujet à des variations de volume, elle présente des flexuosités dont le nombre et l'importance sont en raison directe

de l'étendue du déplacement, de la mobilité et des modifications de volume de l'organe (ex. : artères utérine, splénique, stomacales, etc.).

De même, toutes les fois qu'une artère se rend dans un organe à texture délicate, et qui doit être soustrait à l'action brutale d'un choc artériel trop intense, les artères présentent des flexuosités qui atténuent la violence de ce choc (ex. : artères du cerveau). — Il ne faut pas confondre ces flexuosités normales et physiologiques avec les sinuosités que l'on rencontre sur les artères des vieillards : celles-ci relèvent d'une diminution de l'élasticité du vaisseau, à la suite des modifications que l'âge, ou certaines diathèses (arthritisme), ou des maladies infectieuses (syphilis), provoquent dans sa structure. Ces artères, vieilles ou vieillies avant l'âge, incrustées parfois de sels calcaires, sont dites athéromateuses.

Situation. — Les artères sont, en général, situées assez profondément. A l'artère sont presque toujours accolées une ou deux veines satellites et quelquefois un ou plusieurs troncs nerveux. Artères, veines, nerfs constituent, par leur réunion, un *paquet vasculo-nerveux*. Ces organes sont contenus dans une gaine, condensation du tissu cellulaire voisin, qui les rend ordinairement solidaires. Lorsque nous étudierons les rapports d'une artère, nous décrirons ses connexions avec les autres éléments du paquet vasculo-nerveux, sous le nom de rapports *immédiats*, regardant comme rapports *médiats* ceux que peut présenter l'artère avec les parties avoisinantes (os, articulations, muscles, etc.). Ces derniers rapports sont des plus variables, et je juge inutile d'entrer ici, à leur sujet, dans des considérations générales dépourvues d'intérêt. — Disons seulement que les artères tendent à se rapprocher des os, sur lesquels elles impriment une gouttière ou sillon, lorsque le contact est devenu immédiat (ex. : gouttière de la vertébrale sur l'atlas, de la sous-clavière sur la première côte, etc., etc.) ; — qu'en général, au voisinage des articulations, elles répondent au côté de la flexion (ex. : artère humérale au pli du coude, artère poplitée, etc.); — et qu'elles cheminent le plus souvent dans les interstices des muscles; lorsqu'une artère traverse un muscle, celui-ci présente une arcade aponévrotique qui défend le vaisseau contre la compression par contraction musculaire (ex. : orifice aortique du diaphragme, anneau du soléaire, etc.).

Je n'insisterai pas sur les connexions de certaines artères, plus particulièrement les artères des membres, avec certains muscles que l'on considère comme leurs muscles satellites (ex. : biceps, satellite de l'artère humérale), bien que la plupart de ces muscles, dits satellites, croisent plutôt qu'ils ne suivent la direction du vaisseau (ex. : couturier, satellite (?) de l'artère fémorale, sterno-cléido-mastoïdien, satellite de l'artère carotide primitive).

Anastomoses. — Les artères communiquent souvent entre elles; on donne aux canaux qui établissent ces communications le nom d'*anastomoses*.

On peut diviser ces anastomoses en : A) anastomoses simples ; — B) anastomoses en réseau.

A. **Anastomoses simples.** — Elles sont formées par la réunion de deux branches, d'un calibre assez considérable, et venant de deux artères voisines. Elles comprennent plusieurs variétés :

1° *Anastomose transversale.* — Les deux branches se détachent à angle

droit du tronc qui leur donne naissance et se réunissent bout à bout, formant ainsi un rameau anastomotique transversal (ex. : communicante antérieure réunissant les deux cérébrales antérieures) (fig. 392, A).

2° *Anastomose par inosculation.* — C'est un dérivé de la forme précédente Les deux branches, au lieu de constituer une barre transversale, forment une arcade anastomotique (ex. : anastomose entre les deux gastro-épiploïques droite et gauche) (fig. 392, B).

3° *Anastomose par convergence.* — Elle est formée par deux artères se fusionnant pour constituer un tronc unique (ex. : les deux artères vertébrales se réunissant pour constituer le tronc basilaire (fig. 392, C).

4° *Anastomoses par vas aberrans.* — Cet ordre d'anastomose est formé par un vaisseau, ordinairement de petit calibre, qui se détache d'un tronc donné, chemine parallèlement à ce tronc et vient se fusionner plus bas, soit avec lui, soit avec une de ses branches terminales (ex. : vasa aberrantia de l'artère humérale) (fig. 392, D).

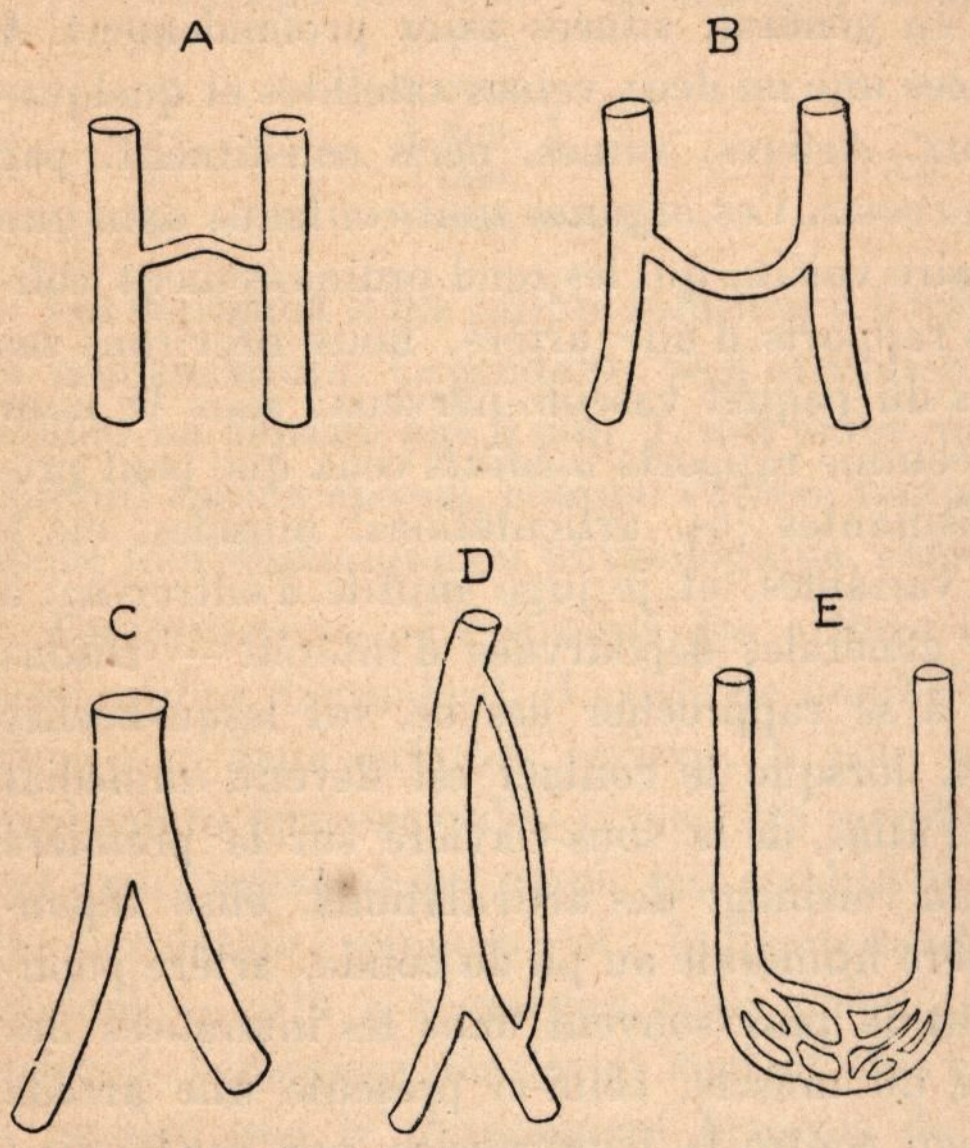

Fig. 392. — Schéma des anastomoses artérielles.

B. Anastomoses rétiformes. — On dit qu'il y a anastomose rétiforme lorsque la communication entre deux vaisseaux s'établit, non par abouchement direct de deux rameaux volumineux naissant de ces vaisseaux, mais par la réunion de fins ramuscules, branches terminales de collatérales de l'un ou l'autre tronc (fig. 392, E). Ces anastomoses sont beaucoup plus intéressantes que les précédentes, car elles sont beaucoup plus répandues. Presque toujours, en effet, les rameaux terminaux d'une collatérale quelconque d'un tronc artériel s'unissent aux rameaux terminaux des collatérales sus- et sous-jacentes. Il en résulte la formation, à côté de la voie principale, d'une voie secondaire qui la double et qui peut la suppléer au besoin. En étudiant les artères des membres, nous constaterons toujours l'existence de cette voie secondaire, et nous aurons soin de la mettre en évidence, car c'est par elle que se rétablit la circulation, après ligature du tronc principal. Nous allons voir, en étudiant les anomalies, quel rôle certains auteurs ont fait jouer à ces anastomoses en réseaux, pour expliquer certaines dispositions atypiques.

Terminaison des artères. — A mesure qu'elles s'éloignent de leur point de départ, les artères deviennent de plus en plus grêles et contractent avec les artères voisines des anastomoses de plus en plus étendues. Leur mode de ramescence terminale est des plus variables. Les ramifications ultimes peuvent être disposées en treillages, en pinceaux, en étoiles, etc. Finalement, les derniers rameaux se continuent avec les capillaires.

A l'étude de la terminaison des artères se rattachent plusieurs questions intéressantes, comme la question des *artères terminales*, des *canaux dérivatifs* et des *réseaux admirables*. La première est examinée à propos de certains organes à l'étude desquels elle est plus spécialement liée (poumons, cerveau, t. III, p. 698); nous étudierons la deuxième avec les capillaires; quant aux *réseaux admirables*, ils ne méritent qu'une simple mention.

On décrit sous ce nom la disposition suivante : une artère se divise brusquement en une multitude d'artérioles très fines qui s'anastomosent entre elles, forment un réseau toujours très complexe, puis se fusionnent de nouveau pour reconstituer le tronc primitif. Ces réseaux n'existent pas chez l'homme, du moins à l'état normal, à moins qu'on ne veuille considérer comme tel le système artériel des glomérules du rein. En revanche, ces réseaux sont très développés sur certaines artères (carotide interne et ophtalmique) de quelques espèces animales (veau, mouton).

Anomalies. — La disposition des artères est sujette à de nombreuses variations ; ces variations sont plus fréquentes que celles du système musculaire. Les artères peuvent varier dans leur origine, leur volume, leur trajet, leurs rapports et dans la disposition de leurs branches collatérales ou terminales.

D'après Sappey, toutes ces variétés d'anomalies pourraient toujours rentrer dans l'un ou l'autre des deux groupes suivants : 1° anomalies par excès ou défaut de convergence ; — 2° anomalies par renversement de volume.

Dans le premier cas, il s'agit d'une artère prématurément ou tardivement divisée. Dans le deuxième cas, il y a réduction considérable d'un tronc artériel normalement bien développé et suppléance de ce tronc par le développement exagéré d'un tronc voisin, ou d'une série d'anastomoses constituant normalement une voie collatérale parallèle au tronc atrophié.

La distinction entre ces deux groupes d'anomalies n'est pas toujours aussi aisée qu'on pourrait le croire au premier abord. Nous verrons, en étudiant les faits décrits sous le nom de bifurcation prématurée de l'humérale, que si quelques- uns de ces faits rentrent dans les cas d'anomalies par défaut de convergence, d'autres constituent en réalité de véritables anomalies par renversement de volume. Cette distinction n'a d'ailleurs qu'une valeur conventionnelle, et ne constitue pas une interprétation. L'interprétation, plusieurs anatomistes ont essayé de la donner.

Krause, dans son remarquable mémoire des anomalies artérielles, annexé à l'Angéiologie de Henle, tente une explication embryologique des anomalies artérielles. D'après lui, le système artériel formerait, du moins à l'origine, un réseau dont les éléments constitutifs présenteraient un volume sensiblement égal. Au cours de l'évolution de l'individu, certaines parties de ce réseau prennent un développement considérable, alors que d'autres s'atrophient au point de disparaître ou de sembler disparaître en totalité; dans ces conditions, il est facile d'imaginer que telle ou telle partie, qui d'habitude s'atrophie, puisse persister, prendre un développement considérable et supplanter ainsi les portions qui, dans les cas normaux, auraient seules évolué.

La conception de Krause semble vraie pour certaines parties de l'arbre artériel. Comme nous le verrons, elle explique notamment, d'une façon très satisfaisante,

les anomalies d'origine et de trajet de la crosse aortique et de ses branches. Mais est-elle applicable à toute l'étendue du système artériel? Ruge (*Morphol. Jahrb.*, 1884) le nie et déclare que, pour les membres notamment, ce n est qu'une hypothèse sans fondement. R. a étudié sur des coupes en série le système artériel des membres embryonnaires; si peu avancé que fût le développement de ces membres, il a toujours pu reconnaître l'existence de troncs artériels principaux déjà différenciés. On conçoit qu'en l'absence de données précises sur les détails du développement de l'appareil circulatoire périphérique, toute explication embryologique des anomalies artérielles soit encore prématurée.

Jusqu'à présent du moins, il ne semble pas que l'anatomie comparée ait donné, pour l'interprétation des anomalies artérielles, des résultats plus intéressants. Je ne vois pas, en effet, qu'une anomalie artérielle soit expliquée lorsqu'on m'a dit qu'elle est normale chez tel ou tel animal. Est-ce à dire que je prétende que les données de l'anatomie comparée soient absolument inutiles? Certes non, mais je crois qu'il est indispensable, pour interpréter une anomalie quelconque, non seulement de constater l'existence de cette anomalie à titre de disposition habituelle dans une espèce donnée, mais encore de trouver dans d'autres espèces les intermédiaires entre cette anomalie et la disposition normale chez l'homme. En d'autres termes, il faut essayer d'établir l'évolution à travers les espèces de la disposition définitive. Toute anomalie artérielle nous apparaîtra alors comme un arrêt, à une étape quelconque, de l'évolution phylogénique. Dans ces conditions, on s'expliquera facilement que ce soit au niveau des parties les plus jeunes au point de vue phylogénique, c'est-à-dire, chez l'homme, au niveau de la main et du pied, que se rencontrent surtout les variations artérielles, comme du reste les variations musculaires.

Malheureusement l'histoire phylogénique du système artériel est aussi difficile à tracer à l'heure actuelle que son histoire embryologique. On conçoit en effet la nécessité de documents *précis* et *détaillés*. Or, ceux-ci font défaut la plupart du temps. Quoique, dans ces dernières années, il ait paru plusieurs intéressantes monographies sur le système artériel des espèces qui nous intéressent le plus, c'est-à-dire des espèces simiennes, les lacunes sont encore trop nombreuses pour qu'une explication vraiment scientifique des anomalies artérielles de l'homme par l'anatomie comparée ne me paraisse pas prématurée.

Les principaux ouvrages parus sur les anomalies artérielles sont : QUAIN, *On the arteries of the human body*, London, 1844; — DUBRUEIL, *Des anomalies artérielles*, Paris, 1847; — KRAUSE, Mémoire inséré dans l'*Angéiologie* de HENLE. — On trouve aussi de nombreuses observations dans THEILE (*Encyclopédie anatomique*) et des reproductions d'intéressantes anomalies dans l'*Atlas* de TIEDEMANN.

STRUCTURE DES ARTÈRES

Par P. JACQUES

Une artère doit être envisagée comme constituée par un *tube endothélial* (partie essentielle) revêtu d'une *enveloppe conjonctive* (partie accessoire); dans celle-ci se développent, au cours de l'évolution embryonnaire, diverses formations élastiques et musculaires dont l'importance et les proportions respectives

varient avec la nature, le calibre et la situation du vaisseau considéré (Renaut, Schiefferdecker). L'enveloppe conjonctive dans son ensemble est très réduite dans les plus petites artérioles; le tissu musculaire y prend la première place dans les artères de petit et de moyen calibre (*artères à type musculaire*); et c'est le tissu élastique qui l'emporte dans les gros troncs artériels (*artères à type élastique*). Ceux-ci possèdent au plus haut degré l'une des propriétés générales des artères, l'*élasticité*; celles-là révèlent par leur structure une autre propriété essentielle, la *contractilité*.

1° **Artères à type musculaire.** — Je prendrai pour type de ma description une artère de moyen calibre (radiale, linguale); je signalerai ensuite les différences qui distinguent les artères de volume extrême. C'est donc le type musculaire que j'aurai particulièrement en vue dans cette description; aussi bien ce type est-il de beaucoup le plus répandu dans l'économie.

Indépendamment de l'*endothélium*, les auteurs s'accordent à considérer à la paroi artérielle trois couches ou tuniques séparées par des lames élastiques et qu'on désigne, d'après leur situation, sous les noms de *tunique interne* (intima), *tunique moyenne* (media), *tunique externe* (adventitia).

a) **Endothélium.** — Il est formé de cellules plates, transparentes, fusiformes et plus ou moins allongées suivant l'axe du vaisseau. Soudées par leurs bords à peu près rectilignes, ces cellules se disposent en une assise unique tapissant d'un revêtement continu et luisant tout le système artériel. Bien que fortement aplaties dans les conditions ordinaires, où l'on voit le noyau proéminer dans la lumière du vaisseau, elles jouissent d'une élasticité suffisante pour regagner en épaisseur ce qu'elles perdent en surface lors du retrait de l'artère, parfois même au point de simuler dans les artérioles vides, après l'action de certains fixateurs, la forme cubique ou cylindrique (Renaut). Suivant le même auteur l'endothélium reposerait sur une mince vitrée indépendante des formations élastiques sous-jacentes.

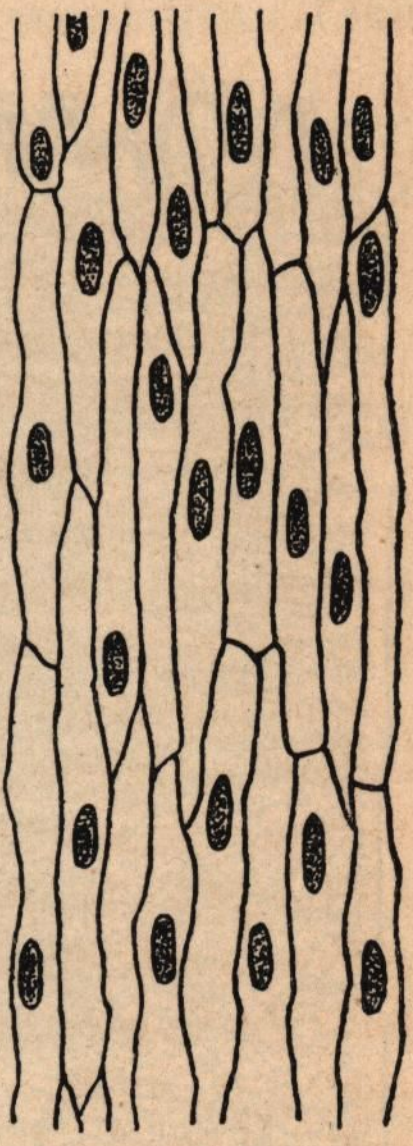

FIG. 393. — Endothélium d'une artère de la pie-mère cérébrale, après traitement par le nitrate d'argent, Gross. : 300 d. (d'après Rauber, un peu mod.).

b) **Tunique interne** (intima, endartère). — Elle est limitée par l'endothélium d'une part, et de l'autre par la *lame élastique interne*. Celle-ci est très apparente dans les artères de moyen et de petit volume et se présente, en coupe transversale, sous forme d'une étroite bande circulaire généralement continue et plus ou moins profondément festonnée suivant le degré de retrait du vaisseau. En coupe longitudinale, elle est à peu près rectiligne, parfois interrompue sur une faible longueur : c'est en effet une lame fenêtrée et la plus importante formation élastique de la paroi artérielle; aussi apparaît-elle toujours avec une grande netteté, si bien qu'à un examen superficiel elle semble constituer à elle seule la tunique interne tout entière des vaisseaux de médiocre calibre.

[JACQUES.]

Par une étude approfondie, on reconnaît pourtant entre la lame élastique interne et l'endothélium une mince assise de nature connective et d'aspect strié : c'est la *couche sous-endothéliale* ou *striée*. Elle est formée de faisceaux conjonctifs parallèles, unis par un fin réseau de fibres élastiques. Éventuellement on y rencontre en outre, surtout aux points de bifurcation des artères viscérales, quelques fibres musculaires lisses isolées.

c) **Tunique moyenne** (media, musculaire). — Supérieure aux deux autres par son épaisseur, la tunique moyenne caractérise, par le développement prépondérant de ses assises contractiles, les artères à type musculaire qui servent de base à notre description. Limitée du côté de la lumière du vaisseau par la lame élastique interne (qu'on appelle aussi pour cette raison *membrane limitante interne*), elle est séparée de l'adventice par une autre membrane fenêtrée de même nature, mais moins épaisse que la précédente, la *lame elastique externe* (*membrane limitante externe*, niée par Renaut en tant que formation spéciale et constante). L'espace ainsi circonscrit est occupé par du tissu conjonctif, du tissu élastique et du tissu musculaire lisse.

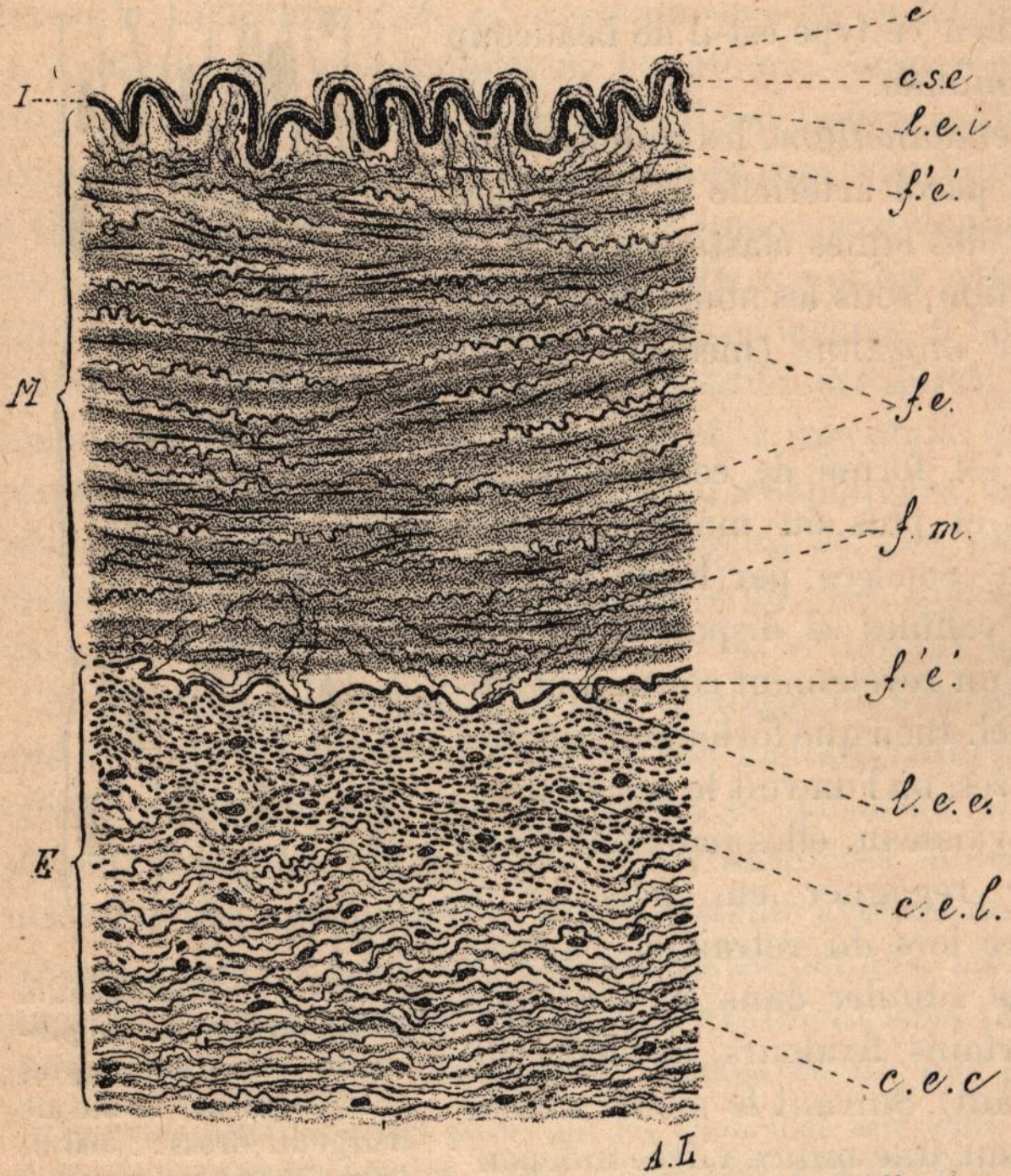

Fig. 394. — Fragment d'une coupe transversale de l'artère linguale de l'homme adulte (d'après Grünstein).

I, tun. interne; *M*, tun. moyenne; *E*, tun. externe; — *e*, endothélium; *c. s. e*, couche sous-endothéliale; *l. e. i*, lame élastique int.; *f. e*, fibres élastiques circulaires; *f' e'*, fibres élastiques obliques; *f. m*, fibres lisses; *l. e. e*, lame élastique externe; *c. e. l*, assise élastique longitudinale; *c. e. c*, assise élastique circulaire.

La *trame conjonctive* est réduite à quelques travées et peu de cellules plates. Les *formations élastiques* consistent en des lamelles et des fibres à direction générale circulaire, sauf au voisinage immédiat des membranes limitantes où leur orientation devient plus ou moins radiaire, c'est-à-dire normale à la surface de ces membranes. De l'union de ces éléments élastiques résulte une véritable charpente réticulaire enfermant dans ses mailles les *fibres musculaires lisses*. Cette charpente élastique de la tunique moyenne se continue du reste avec la trame de même nature des tuniques extrêmes par l'intermédiaire des limitantes et à travers leurs orifices. En sorte que, comme l'observent Retterer et Robin, dans les artères comme dans les veines, les diverses tuniques ne font qu'un, grâce à la continuité de leurs éléments élastiques. Les *fibres musculaires* constituent de puissants faisceaux fusiformes s'enroulant plus ou moins

exactement autour de l'axe du vaisseau. Les petites artères des extrémités des membres offrent un remarquable développement de la tunique musculaire (pédieuse, collatérales digitales).

d) **Tunique externe** (externa, adventice). — Assez nettement isolée en dedans de la tunique musculaire, surtout lorsque la limitante externe est bien développée, l'adventice se continue en dehors, sans ligne de démarcation précise, avec le conjonctif ambiant (gaine des vaisseaux).

Cette tunique est formée de *faisceaux conjonctifs* entre-croisés et obliques par rapport à l'axe du vaisseau; elle est parcourue en tous sens par un riche *réseau élastique*, qui, dans les artères d'un certain calibre, se condense au voisinage de la couche moyenne en une lame fenêtrée, la membrane élastique externe (*limitante externe*). Dans les mêmes vaisseaux les fibres élastiques se disposent en deux assises faciles à distinguer par leur orientation : l'assise interne est formée de fibres à direction longitudinale; l'externe, de fibres circulaires. On y rencontre enfin çà et là, notamment dans l'assise élastique interne, quelques *éléments musculaires* isolés ou groupés en petits faisceaux et étendus parallèlement à la direction du vaisseau (splénique, mésentérique supérieure, rénale, spermatique, utérine, dors. de la verge.)

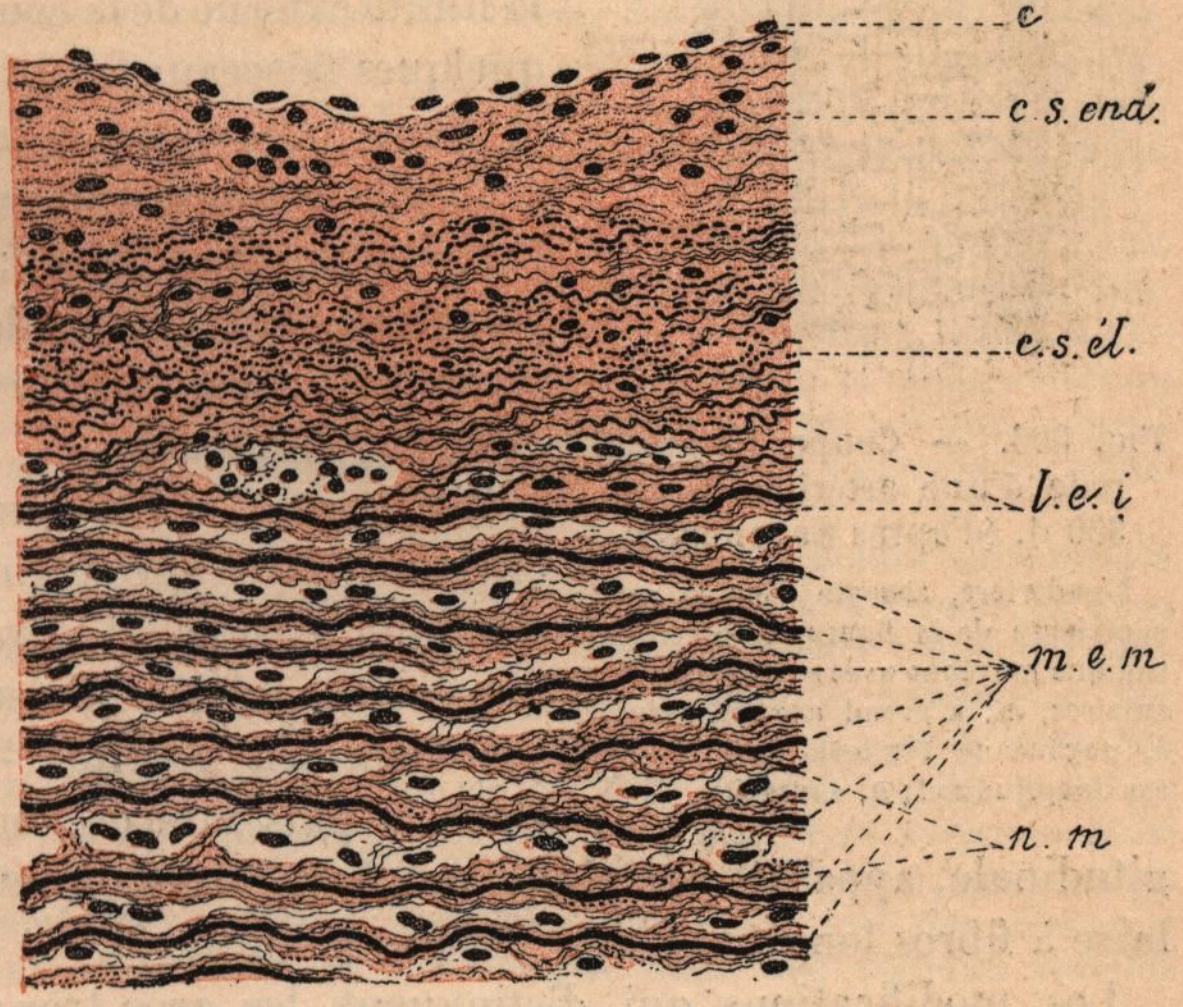

FIG. 395. — Tunique interne et portion de la tunique moyenne de l'aorte de l'homme (d'après Grünstein).

e, endothélium; *c. s. end.*, couche sous-endothéliale; *c. s. él.*, couche sous-élastique; *l. e. i.*, lame élastique interne; *m. e. m.*, membranes élastiques de la tunique moyenne; *n. m.*, noyaux de fibres lisses. (Pour ces derniers organes, ne pas tenir compte des traits de renvoi mal placés.)

2° **Artères à type élastique**. — C'est à la constitution spéciale de leur tunique moyenne que les artères les plus volumineuses doivent leur physionomie particulière : la prépondérance de la substance élastique sur l'élément musculaire leur a valu le nom d'artères à type élastique. Sous cette rubrique il faut ranger l'aorte, le tronc de la pulmonaire, le tronc brachiocéphalique, la sous-clavière et la carotide. L'axillaire et l'iliaque commune (Grünstein) constituent des types de transition.

L'*endothélium* est caractérisé dans ces vaisseaux par l'aspect moins allongé de ses cellules, qui deviennent plutôt losangiques ou polygonales que fusiformes.

La *tunique interne*, épaissie (1/8 de mm. environ pour l'aorte[1]), montre une double assise conjonctive striée : à la couche sous-endothéliale striée longitudi-

1. Ce chiffre et les suivants sont relatifs à l'aorte de l'homme adulte et empruntés au mémoire de GRÜNSTEIN, Ueber den Bau der grœsseren menschlichen Arterien in verschiedenen Alterstufen, in *Arch. f. mikr. Anat.*, Bd 47, H. 3, 1896.

nalement s'ajoute une couche sous-élastique striée transversalement. La lame élastique interne, elle aussi, se clive en deux ou plusieurs membranes séparées par une assise lamelleuse intermédiaire.

Dans la *tunique moyenne* considérablement renforcée (1 mm. environ), le tissu élastique prend nettement le pas sur les faisceaux musculaires, sous forme de lames perforées, de plaques ramifiées, de membranes fenêtrées, concentriquement disposées autour du vaisseau et réunies entre elles par des fibres à direction radiaire. La tunique moyenne se trouve ainsi cloisonnée en un grand nombre d'assises superposées et limitées par des lamelles élastiques. Dans l'intervalle de celles-ci, s'insinuent des fibres lisses transversalement dirigées, parfois modifiées dans leur forme, aplaties et rameuses (Ranvier). A la limite externe de la couche moyenne apparaissent quelques faisceaux longitudinaux. La part prise par le tissu musculaire à la constitution de la paroi artérielle diminue à mesure qu'on se rapproche de l'origine des gros troncs ; l'élément contractile disparaîtrait même complètement à la base de l'aorte et de la pulmonaire.

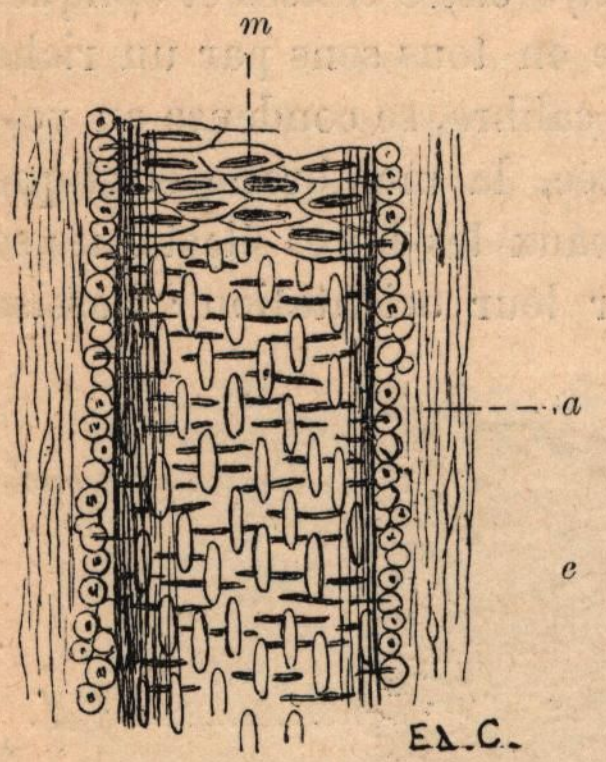

Fig. 396. — Coupe longitudinale d'une artériole. Gross. : 350 d. (d'après Gegenbaur).

L'endartère, absente dans la partie supérieure de la figure, laisse voir la tunique moyenne avec ses noyaux musculaires, *m*, à grand axe transversal ; *e*, noyaux de l'endothélium à grand axe longitudinal ; *a*, adventice.

L'*adventice* (1/2 mm. environ) offre une trame élastique richement développée avec les deux assises précédemment décrites. — Dans la plus interne, longitudinale, apparaît par places une belle lame musculaire à fibres longitudinales (iliaque primitive).

Les modifications qui distinguent les gros troncs des artères de moyen volume peuvent donc se résumer en deux mots : épaississement et complication des différentes tuniques, prédominance du tissu élastique.

Réduction du tissu élastique, simplification des tuniques, tels sont au contraire les caractères inverses que nous rencontrons dans les **artérioles** (ex. : artères de la pie-mère). Ici, en effet, l'*endartère* est réduite à la lame élastique interne immédiatement revêtue d'un *endothélium* à forme allongée. La *tunique moyenne*, essentiellement musculaire, n'est représentée que par une ou deux assises de fibres lisses circulaires. L'*adventice*, presque dépourvue de réseaux élastiques, se perd rapidement dans le conjonctif ambiant.



Fig. 397. — Artériole du grand épiploon du lapin.

B, vaisseau examiné, l'objectif étant mis au point sur la coupe optique de son bord. Les cellules musculaires laissent voir leurs noyaux et les champs qui les entourent. — *A*, l'objectif est mis au point sur la surface supérieure. On y reconnaît des groupes de fibrilles ou cylindres primitifs vus suivant leur longueur (d'après Ranvier, *Traité technique d'ethnologie*, 2e éd., 1889, G. Masson, éditeur).

Variations de structure en rapport avec l'âge. — Grünstein, qui a étudié à ce point de vue les troncs principaux (aorte, sous-clavière, carotide, iliaque primitive) en dehors de toute altération pathologique, formule ainsi ses conclusions :

Dans toutes les artères examinées, les tuniques interne et moyenne s'épaississent avec

l'âge : toutefois, tandis que cet épaississement porte principalement sur l'endartère dans l'aorte, la sous-clavière et la carotide, c'est l'inverse qui se passe pour l'iliaque. En outre, l'accroissement prépondérant de la tunique interne dans les premiers vaisseaux s'accentue beaucoup plus durant la période de développement que passé l'âge adulte ; pour l'iliaque, le rapport entre les deux tuniques est constant pendant toute la vie. D'autre part, une partie de l'élastine du tissu élastique se transforme dans l'âge avancé (à partir de 50 ans) en une substance chimique voisine, l'élacine ; ce qui a pour effet de diminuer l'élasticité des parois artérielles et de créer peut-être une variété particulière d'artério-sclérose. Certaines réactions colorantes révèlent encore des altérations chimiques, principalement dans les assises les plus internes de la tunique moyenne, mais il est impossible à l'heure actuelle d'en interpréter la signification.

Variations structurales en rapport avec la nature et la situation du vaisseau. — On a remarqué, au cours de la description générale des artères, que certains de ces vaisseaux s'écartaient légèrement du type habituel par l'absence de quelques éléments normaux dans l'une des tuniques, ou, au contraire, par l'apparition insolite dans l'une d'elles d'organes y faisant habituellement défaut (telle la présence de faisceaux bien développés de fibres lisses dans les tuniques extrêmes des artères de divers viscères abdominaux et pelviens, ou bien dans les points de bifurcation des artères des membres). Ces modifications structurales s'accentuent considérablement à l'état normal dans les artères de certaines régions, soit sous l'influence de conditions particulières de circulation, soit en raison de la disposition des tissus ambiants. Une description spéciale serait nécessaire pour chaque cas : je dois me borner ici à signaler quelques faits.

L'*artère ombilicale* du fœtus à terme, surtout dans sa portion extra-abdominale, est remarquable par sa richesse en tissus musculaire et conjonctif et sa pauvreté en tissu élastique. Ici, l'élément contractile a envahi toutes les tuniques, et les fibres lisses se disposent en quelques régions en trois assises : une moyenne circulaire et deux extrêmes longitudinales ; ailleurs, la paroi artérielle tout entière est représentée par une couche unique et puissante de fibres lisses, à disposition plus ou moins exactement transversale.

Organe également transitoire, le *canal artériel* de Botal offre une structure différente à la fois de celle de l'aorte et de celle de la pulmonaire. Chez le fœtus de 5 à 7 mois, le tissu élastique y manque encore presque totalement. Il apparaît plus tard, mais seulement sous formes de fibres isolées ou réunies en fins réseaux. Les trois tuniques habituelles des artères peuvent alors être reconnues, mais leurs limites respectives demeurent assez peu distinctes. Dans les dernières semaines de la vie intra-utérine la lumière du canal se rétrécit grâce à la prolifération du tissu conjonctif des tuniques interne et moyenne, ainsi qu'à l'épaississement de l'endothélium qui se stratifie par places. Le cordon, qui succède chez l'adulte au conduit fœtal, ne renferme pour ainsi dire plus que des éléments fibreux et élastiques, avec une étroite lumière interrompue dans une étendue variable (Toldt).

Chez l'homme adulte, les *artères encéphaliques* sont remarquables par le développement de leur membrane élastique interne, qui se montre munie de stries parallèles et perforée de nombreux petits orifices. — On sait la richesse en faisceaux musculaires des *artères des corps caverneux* du pénis.

La constitution histologique des tissus ambiants peut, aussi bien que des conditions spéciales de circulation, provoquer des modifications structurales de la paroi vasculaire : les artères et surtout les veines du myocarde voient se réduire leurs tuniques musculaires. J'ai montré dernièrement que les *artères ciliaires courtes postérieures*, en traversant la coque scléroticale, perdent leur adventice ainsi qu'une partie de leur musculeuse et adhèrent à la lame fibreuse qu'elles perforent.

3° **Vaisseaux des artères.** — Sous le nom de *vasa vasorum*, on réunit les vaisseaux sanguins artériels, veineux et capillaires qui concourent à la nutrition des parois vasculaires. De tels vaisseaux n'existent que dans les artères et les veines de quelque importance : on les reconnaît sans peine à l'œil nu, à la surface des gros troncs. Jamais ils ne naissent directement du vaisseau qu'ils irriguent ; ils tirent leur origine, soit de l'une de ses branches, soit d'un vaisseau voisin. Il existe constamment une artériole pour deux veinules ; entre les ramuscules terminaux de la première et les radicules des secondes s'étend un large réseau capillaire.

[*JACQUES.*]

Quel est le territoire de la paroi vasculaire, et plus spécialement de la paroi artérielle, que parcourent les vasa vasorum? Bien que l'accord ne soit pas encore établi sur ce point d'une façon absolue, il paraît très probable qu'à l'état physiologique ces vaisseaux nourriciers, abondamment répandus dans l'adventice, ne pénètrent qu'exceptionnellement dans la tunique moyenne, et n'en dépassent pas, en tous cas, les assises les plus externes.

On n'a pu encore mettre en évidence, d'une façon certaine, la présence de *vaisseaux lymphatiques* dans les parois vasculaires; il est vraisemblable toutefois qu'il existe des canaux de ce genre dans les tuniques interne et moyenne. On sait, en outre, que nombre d'artères sont normalement enveloppées, en totalité, d'une *gaine lymphatique* continue ou discontinue (artères des centres nerveux, de la rate, des os, etc.).

4° **Nerfs des artères.** — Indépendamment de leurs nerfs satellites, c'est-à-dire des nerfs qui partagent leur trajet et leur distribution, les vaisseaux sanguins sont très abondamment pourvus de nerfs propres. Ceux-ci, *nerfs vaso-moteurs*, ou mieux nerfs vasculaires, sont de nature sympathique et, issus des cellules ganglionnaires qu'on rencontre étagées le long des vaisseaux, accompagnent les artères et les veines jusque dans leurs plus délicates ramifications. Ils forment suivant Ranvier, dans l'épaisseur des parois des troncs principaux, un triple plexus de fibres amyéliniques : dans l'adventice, ils constituent, par leurs anastomoses, un premier plexus assez grossier, le *plexus fondamental*; de la face profonde de ce dernier se détachent de nombreux rameaux qui, s'enfonçant vers la tunique moyenne, s'unissent à la limite externe de celle-ci en un *plexus intermédiaire*; ce dernier donnerait enfin naissance aux ramuscules constitutifs d'un troisième *plexus intra-musculaire*, origine des fibres motrices terminales.

Là ne se termine pas pourtant le domaine des nerfs vasculaires; et, si la majeure partie d'entre eux se rend aux fibres lisses de la musculeuse, une certaine proportion de *fibres sensitives*, caractérisées par leur gaine myélinique, s'épanouissent en majeure partie dans l'adventice, sous forme de plaques sensibles terminales, analogues à celles qu'on rencontre dans l'endocarde et le péricarde (Dogiel). Ces appareils terminaux, dans les grosses artères, s'observeraient à la fois dans les tuniques externe et interne (Schemetkin).

Il est facile de mettre en évidence par le bleu de méthylène l'existence de nerfs propres dans les plus petits vaisseaux des membranes : on reconnaît par ce moyen que les dernières artérioles sont toujours accompagnées d'une fibre à myéline qui court à leur surface, émettant çà et là de fines collatérales et se divisant en même temps que le vaisseau lui-même. Puis, cette fibre, amincie, perd sa myéline et ne tarde pas, en s'arborisant, à couvrir de ses ramifications terminales les ramuscules artériels ultimes et les capillaires qui leur font suite.

DISPOSITION GÉNÉRALE DU SYSTÈME ARTÉRIEL

Deux troncs artériels se détachent de la base des ventricules; l'un, l'artère pulmonaire, née du ventricule droit, se porte vers les deux poumons, dans lesquels elle se résout en capillaires; l'autre, né du ventricule gauche, l'aorte, constitue le tronc d'origine des artères qui se distribuent à toutes les parties du corps, autres que le poumon. — Le système artériel comprend donc deux systèmes secondaires: le système de l'artère pulmonaire et le système de l'aorte.

SYSTÈME DE L'ARTÈRE PULMONAIRE

ARTÈRE PULMONAIRE

L'artère pulmonaire (*art. pulmonalis communis*; *vena arteriosa*) apporte aux deux poumons le sang du ventricule droit : sa disposition varie chez l'embryon, le fœtus et chez l'individu arrivé à l'état de complet développement. Nous n'étudierons ici que l'artère pulmonaire de l'adulte.

Trajet. — L'artère pulmonaire naît de l'infundibulum du ventricule droit et monte à côté de l'aorte, dont elle contourne le flanc gauche. Arrivée au-dessous de la crosse de l'aorte, elle se divise en deux branches : l'une, droite, *artère pulmonaire droite*; l'autre, gauche, *artère pulmonaire gauche*. Chacune de ces artères se dirige transversalement vers le poumon correspondant; au niveau du hile de ces organes, elles se divisent, la droite en trois branches, la gauche en deux, qui se subdivisent à leur tour en rameaux de plus en plus petits; ceux-ci donnent naissance en dernier lieu aux capillaires du lobule pulmonaire.

Le système de l'artère pulmonaire présente ainsi une portion extra-pulmonaire et une portion intra-pulmonaire. Cette dernière sera étudiée en même temps que le poumon.

Division et rapports. — Dans son trajet hors des poumons, l'artère pulmonaire comprend deux parties : une partie initiale, *tronc de l'artère pulmonaire*, *artère pulmonaire commune*, et deux branches de bifurcation, l'*artère pulmonaire droite* et l'*artère pulmonaire gauche* (voy. fig. 333, 334, 338, 339).

Tronc de l'artère pulmonaire. — Le tronc de l'artère pulmonaire a une longueur qui varie entre 4 cm. 5 et 5 cm. 5; son diamètre est égal à 3 cm. 5 et son épaisseur est d'environ un millimètre.

Sa direction générale est très oblique en haut, à gauche et en arrière, si oblique, en arrière surtout, qu'une coupe horizontale du thorax intéresse le tronc pulmonaire *dans toute sa longueur;* de plus, ce tronc décrit une courbe à concavité dirigée à droite et en arrière, s'appliquant contre la portion ascendante de la crosse aortique, que l'artère pulmonaire semble contourner en pas de vis.

Envisagé au point de vue de ses rapports, le tronc de l'artère pulmonaire présente à étudier une *portion intra-péricardique* et une *portion extra-péricardique*. Dans la première, l'artère pulmonaire est entourée par une gaine séreuse qui lui est commune avec l'aorte (voy. Péric., p. 623). Elle répond *en*

avant, par l'intermédiaire d'un double feuillet séreux, à la paroi antérieure du sac péricardique; *à gauche*, à l'auricule gauche, qui s'avance un peu sur sa face antérieure, et à la portion initiale de l'artère coronaire gauche ou antérieure qui la contourne. *A droite*, elle répond à la crosse de l'aorte, située en réalité un peu en arrière d'elle. Enfin, *en arrière*, elle est en rapport avec la face antérieure de l'oreillette gauche, dont elle est séparée par le double feuillet séreux du canal de Theile.

Dans sa portion extra-péricardique, l'artère pulmonaire entre en rapport : *en avant*, avec le tissu cellulo-adipeux, reliquat du thymus, qui la sépare de la plèvre et du poumon gauche; *en arrière*, elle répond à la bifurcation de la trachée; *à droite*, à la portion ascendante de la crosse aortique; *à gauche*, à la face interne du poumon correspondant.

Si l'on étudie la projection de la face antérieure de l'artère pulmonaire sur le plastron sterno-costal, on voit que cette face antérieure est située tout entière en dehors du bord gauche du sternum; quelquefois cependant, son bord interne est recouvert par l'os. Quatre fois sur huit, une tige, enfoncée, au ras du sternum, dans le deuxième espace intercostal gauche, a percé l'artère pulmonaire près de son origine. Dans le sens vertical, elle s'étend du bord supérieur du troisième cartilage costal gauche (Henke), du milieu du deuxième espace intercostal du même côté (Luschka), au bord supérieur du deuxième cartilage costal (voy. fig. 355).

Artère pulmonaire droite. — Longue de 5 à 6 cm., l'artère pulmonaire droite se dirige transversalement, et un peu d'avant en arrière, vers le hile du poumon correspondant. Dans ce trajet, elle chemine *au-dessus* du bord supérieur de l'oreillette droite, *au-dessous* de la crosse de l'aorte et de la crosse de la veine azygos, *en arrière* de la portion ascendante de l'aorte et de la veine cave supérieure, *en avant* de la bronche droite (voy. fig. 356). — *Au niveau du hile*, elle est située immédiatement en avant de cette bronche.

Artère pulmonaire gauche. — Un peu plus courte que la précédente, elle mesure environ 3 cm. Elle n'est pas absolument transversale, mais légèrement ascendante et oblique en arrière. Dans son trajet vers le poumon, elle répond : *en bas*, à l'oreillette gauche; *en avant*, à la plèvre médiastine gauche; *en haut*, à la crosse aortique; *en arrière*, à la bronche gauche. Au niveau du hile, elle est située, non pas en avant de la bronche correspondante, comme du côté droit, mais au-dessus de cette bronche. — Elle répond au deuxième espace intercostal gauche et dans la moitié de nos expériences, l'aiguille, rasant le bord gauche du sternum, a percé l'artère pulmonaire gauche après avoir traversé le tronc de l'artère pulmonaire.

Canal artériel. — Chez le fœtus dont les poumons ne fonctionnent pas, les deux branches de l'artère pulmonaire sont petites, presque inutiles; le sang de l'artère pulmonaire est conduit directement dans l'aorte par un canal, le canal artériel, qui dérive du 5e arc aortique gauche et représente ainsi embryologiquement et physiologiquement le prolongement du tronc pulmonaire.

Situé dans le médiastin postérieur, le canal artériel s'étend du tronc pulmonaire à l'origine de l'aorte thoracique. Il naît parfois au niveau de la bifurcation même de ce tronc, mais le plus souvent de la branche pulmonaire gauche (Gérard); de là il se dirige en arrière et un peu à gauche, horizontalement d'abord, puis au cours du développement un peu obliquement en bas. Il se termine dans l'aorte au niveau du bord supérieur de la bronche gauche, au-dessus des premières intercostales aortiques.

Dans ce trajet, il est immédiatement appliqué sur la face antérieure de la bronche gauche qu'il croise presque perpendiculairement; le nerf récurrent s'enroule sous lui et croise sa face postérieure avant de remonter derrière la portion horizontale de la crosse aortique. Il est ordinairement extrapéricardique dans toute son étendue.

Son diamètre augmente jusqu'à la naissance pour diminuer quelques jours après elle; il est à ce moment toujours supérieur à celui des deux branches pulmonaires.

Ligament artériel. — Après la naissance, le canal artériel, n'ayant plus de rôle à remplir, s'atrophie, cesse d'être perméable et se transforme en un cordon fibreux, le ligament artériel. Ce cordon, long de 7 à 9 mm. (Henle), 17 mm. (Luschka), épais d'environ 3 à 4 mm., naît toujours du bord supérieur de l'artère pulmonaire gauche de 1 à 7 mm. de la bifurcation, et s'insère sur la paroi inférieure de la portion horizontale de la crosse aortique.

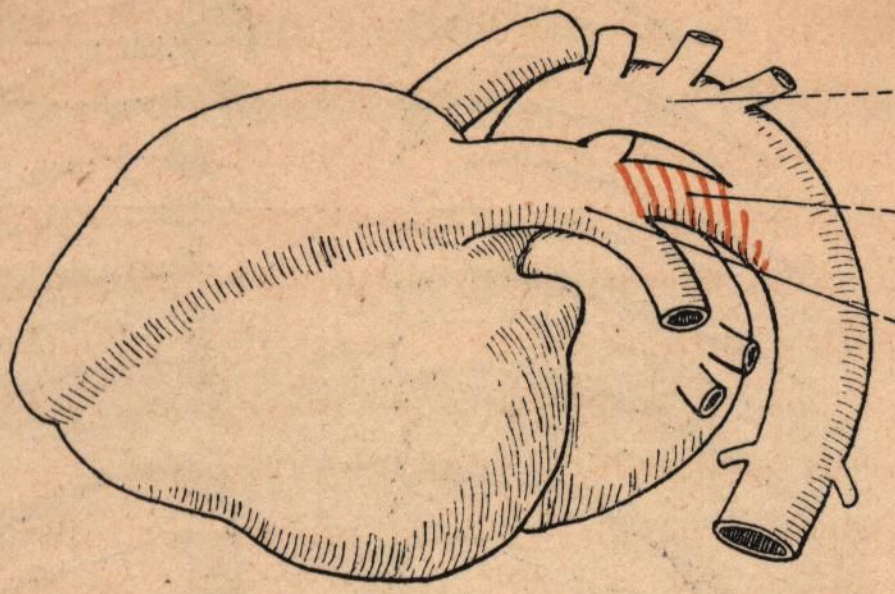

FIG. 398. — Le canal artériel.

Ce ligament, en apparence fibreux, présente tous les caractères histologiques d'une artère : on constate, en effet, qu'il est formé par trois tuniques : une tunique externe, qui se continue avec le tissu cellulaire ambiant, une tunique moyenne formée de fibres élastiques et contenant même des fibres musculaires, et une tunique interne présentant la structure habituelle. En dedans de cette tunique, il existe un véritable bouchon formé par du tissu cellulaire, produit du processus d'oblitération qui commence au moment de la naissance et dont Langer (*Zeitschr. der Gesellsch. Wiener Aerzte*, 1857, p. 328) (voy. p. 642) et Walkhoff (*Zeitschr. f. rat. Med.*, Bd. XXXVI, p. 109) ont donné une minutieuse description.

Le mécanisme de l'oblitération du canal artériel a été étudié avec soin par Gérard (*J. de l'Anatom.*, 1900), qui distingue avec raison l'occlusion physiologique et l'oblitération anatomique. L'occlusion physiologique s'effectue très peu de temps après la naissance; le canal est encore pendant longtemps perméable dans toute sa longueur, alors qu'il ne livre déjà plus passage au sang. Cette occlusion résulte : 1° De l'établissement de la respiration; 2° Du changement de position des organes thoraciques.

L'oblitération anatomique est due à la prolifération de l'endartère et à l'étouffement du vaisseau par la condensation du tissu conjonctif. Elle commence du côté pulmonaire du canal. Elle n'est ordinairement complète que vers la fin de la deuxième année.

Variétés de l'artère pulmonaire. — Les anomalies de l'artère pulmonaire sont rares : elles sont, la plupart du temps, associées à des malformations graves du cœur, souvent incompatibles avec la vie. La bifurcation prématurée (Cassan, 1827), la duplicité (Hall et Vrœlike, 1825), l'absence de l'une des deux branches, l'existence d'une branche anormale (artère coronaire) ont été rencontrées. — La persistance complète du canal artériel, sans réduction aucune de celui-ci, a été observée; comme Alvarenga et Walkhoff l'ont montré, elle est le plus souvent associée à la persistance du trou de Botal et de l'orifice interventriculaire.

SYSTÈME DE L'ARTÈRE AORTE

AORTE

L'aorte est le tronc originel de toutes les artères du corps. Née du ventricule gauche, elle s'élève, décrit autour du pédicule du poumon gauche une courbe, puis descend, verticalement appliquée sur la colonne vertébrale, passe à travers le diaphragme et pénètre dans la cavité abdominale. Elle parcourt ainsi successivement la région thoracique et la région abdominale. Dans cette dernière, elle donne deux branches que l'on décrit comme branches terminales, les *artères iliaques primitives*, et, très réduite, descend au-devant du sacrum, sous le nom de *sacrée moyenne*.

Ce long vaisseau peut être divisé en trois segments : 1° portion qui contourne le hile, ou *crosse de l'aorte*; 2° portion descendante dans le thorax, ou *aorte descendante thoracique*; 3° portion abdominale ou *aorte abdominale*.

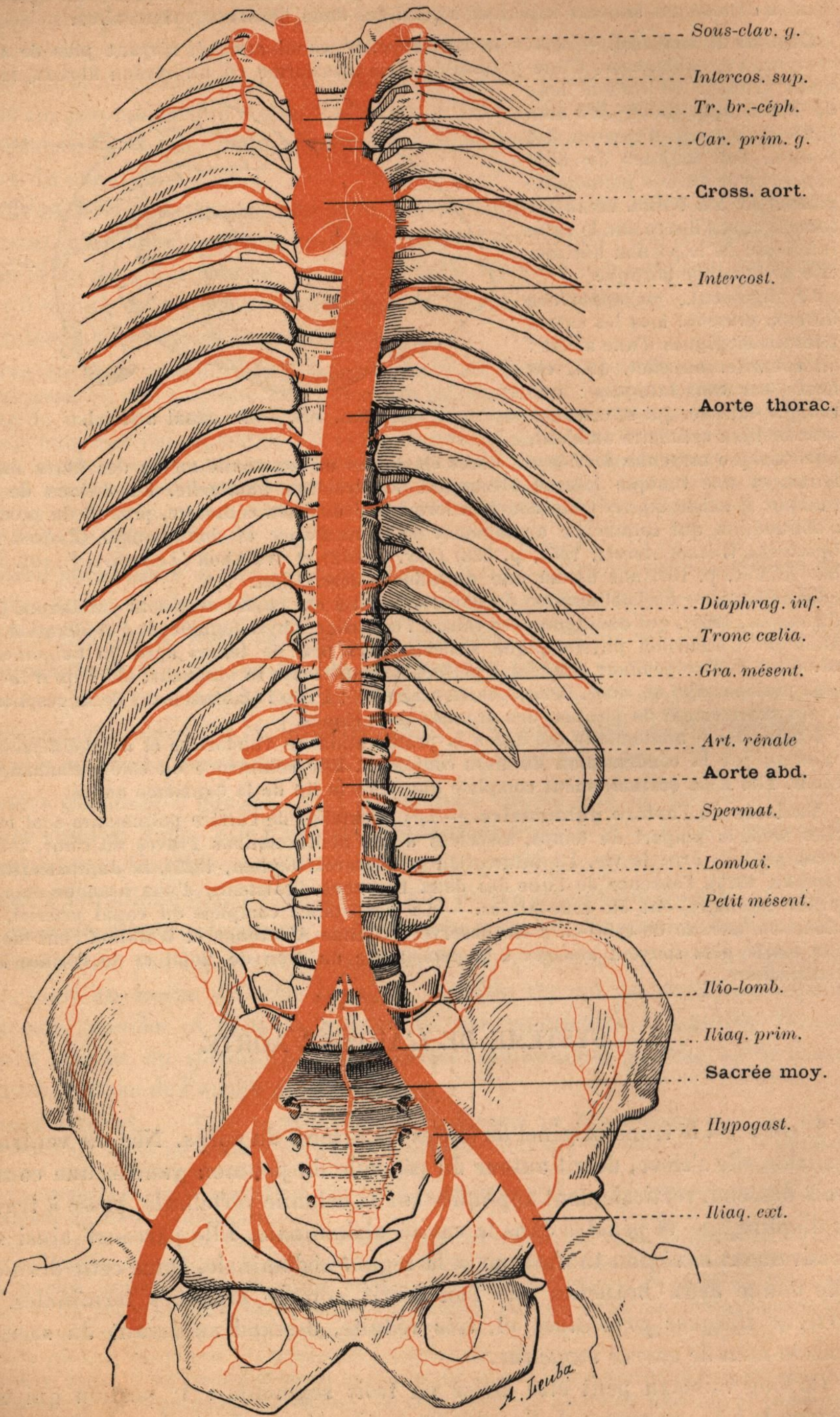

FIG. 399. — Vue générale du système aortique.

CROSSE DE L'AORTE

On donne ce nom au premier segment de l'aorte, en raison de la vaste courbe que décrit le vaisseau autour du hile pulmonaire gauche.

Limites. — La crosse de l'aorte commence au niveau de l'orifice du ventri-

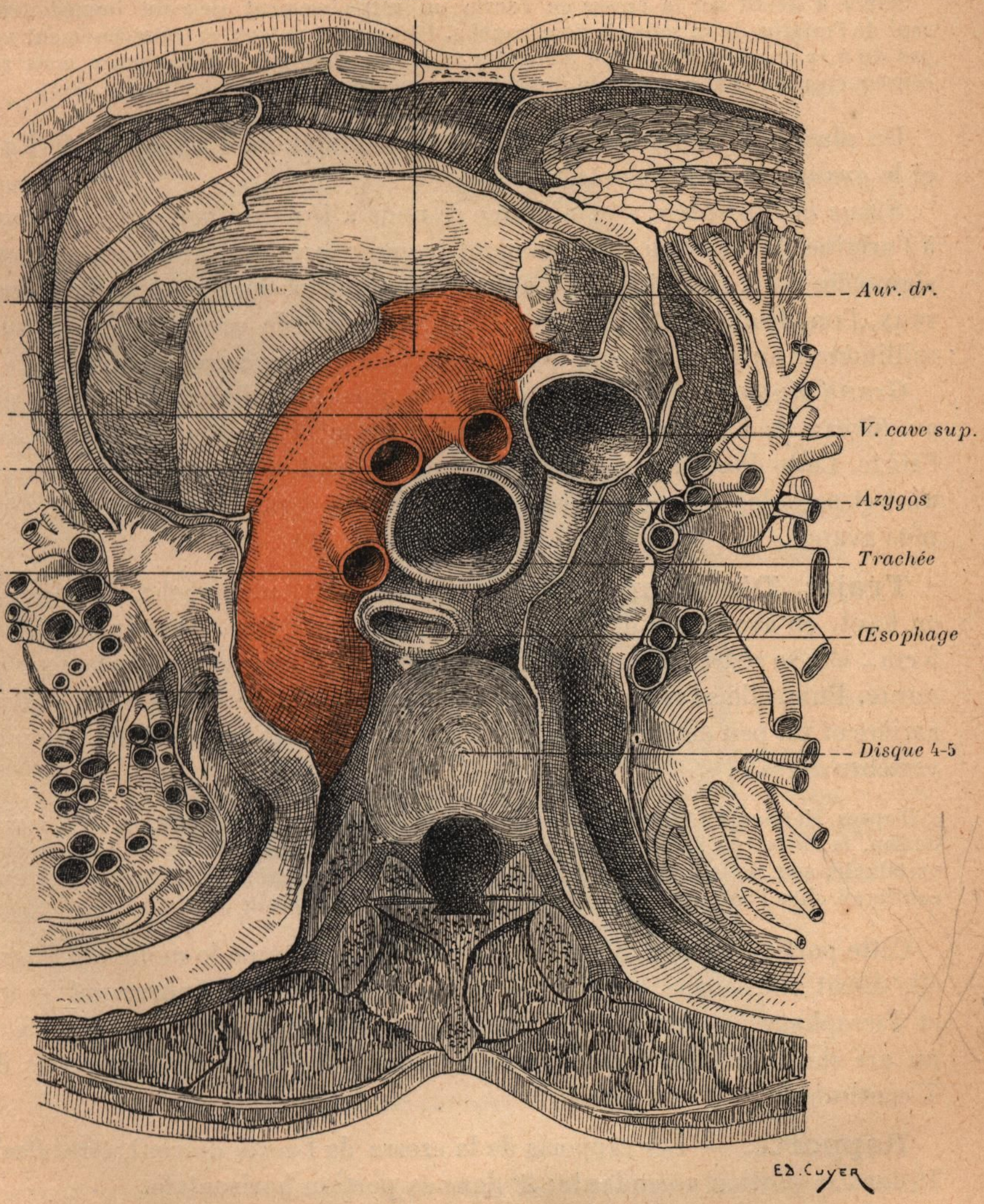

Fig. 400. — Coupe horizontale du thorax (d'après Bourgery).

cule gauche; elle finit à la quatrième vertèbre dorsale, là où l'artère change de direction pour descendre verticalement dans le thorax. Cette limite est toute conventionnelle. — Dans sa première partie, cette crosse monte d'abord obliquement, puis verticalement; dans sa deuxième partie, elle se dirige horizontalement de droite à gauche et d'avant en arrière (voy. fig. 400).

[POIRIER.]

Calibre. — La crosse de l'aorte forme un cylindre incurvé sur lui-même. Le diamètre de ce cylindre est d'environ 27 mm. Son calibre n'est pas absolument régulier; il décroît à partir du point où le tronc émet des grosses branches. Toutefois, cette diminution n'est pas en rapport avec le volume de ces branches, si bien qu'à sa terminaison la crosse de l'aorte mesure encore 18 à 20 mm.

Stahel a décrit sur la crosse de l'aorte un rétrécissement siégeant immédiatement en aval de l'origine de la sous-clavière gauche. D'après cet auteur, ce rétrécissement ne serait pas dû à ce que la crosse vient d'émettre trois branches très volumineuses, mais serait la conséquence du changement de direction du vaisseau (Voy. Généralités, p. 631).

De plus, la crosse aortique présente des dilatations : les *sinus de Valsalva* et le *grand sinus de l'aorte*.

Sinus de Valsalva. — On donne ce nom à trois saillies qui se remarquent à l'origine du vaisseau, et répondent, comme forme et situation, aux valvules sigmoïdes (voy. fig. 342) : il y a donc un sinus postérieur et deux sinus latéraux, l'un droit, l'autre gauche. C'est au niveau de ces sinus, ou à quelques millimètres au-dessus d'eux, qu'émergent les artères coronaires.

Grand sinus de l'aorte. — On nomme ainsi une dilatation que l'on observe au niveau de l'union des portions ascendante et horizontale de la crosse de l'aorte. Cette dilatation est constante; on ne peut donc pas la regarder comme un fait pathologique; cependant elle est d'autant plus marquée que l'âge est plus avancé.

Trajet. Direction. — En sortant du ventricule gauche, l'aorte se dirige en haut, en avant et à droite, *obliquement ascendante*. Après un trajet de 3 à 5 cm., elle se redresse légèrement et prend une direction *verticalement ascendante*. Puis, elle se recourbe, devient horizontale et se dirige ainsi d'avant en arrière et un peu de droite à gauche jusque sur le flanc gauche de la quatrième vertèbre dorsale.

D'après Mehnerdt (*XII Versamml. der Anat. Gesellsch.*, Kiel, 1898, p. 211) à sa terminaison, la crosse de l'aorte se trouverait située soit en avant du rachis en position prévertébrale, soit sur son flanc gauche en situation paravertébrale : le premier type se rencontrerait chez l'enfant (t. infantile), le deuxième chez l'adulte (t. viril)

Cette portion horizontale n'est pas rectiligne : comme le montre la figure 400, elle décrit une courbe à concavité droite et postérieure embrassant la trachée et l'œsophage. — En résumé, nous voyons que la crosse de l'aorte décrit un arc de cercle très fermé, dont les deux extrémités sont distantes de 4 à 7 centimètres.

Rapports. — Les rapports de la crosse de l'aorte doivent être étudiées : 1° dans sa portion ascendante; 2° dans sa portion horizontale.

1° *Portion ascendante.* — L'aorte, dans son trajet ascendant, est logée dans le péricarde. Elle entre en rapport direct avec les organes situés dans cette enveloppe et, par l'intermédiaire de celle-ci, elle confine à d'autres parties. Le feuillet séreux du péricarde forme à l'aorte une gaine qui lui est commune avec l'artère pulmonaire (voy. Péricarde, p. 623); ces connexions de l'aorte avec le tronc de l'artère pulmonaire méritent de fixer l'attention. L'artère pulmonaire, née en avant de l'aorte, se termine en arrière de sa portion verticalement

ascendante ; elle la contourne en passant sur son côté gauche. Tandis que l'artère pulmonaire se dirige en haut, en arrière et à gauche, l'aorte se dirige en haut, en avant et à droite; ainsi, les deux vaisseaux adossés adaptent leur courbure en pas de vis. — De la graisse remplit de chaque côté l'interstice des artères ; lorsque cette graisse manque, comme cela arrive chez l'enfant, le péri-

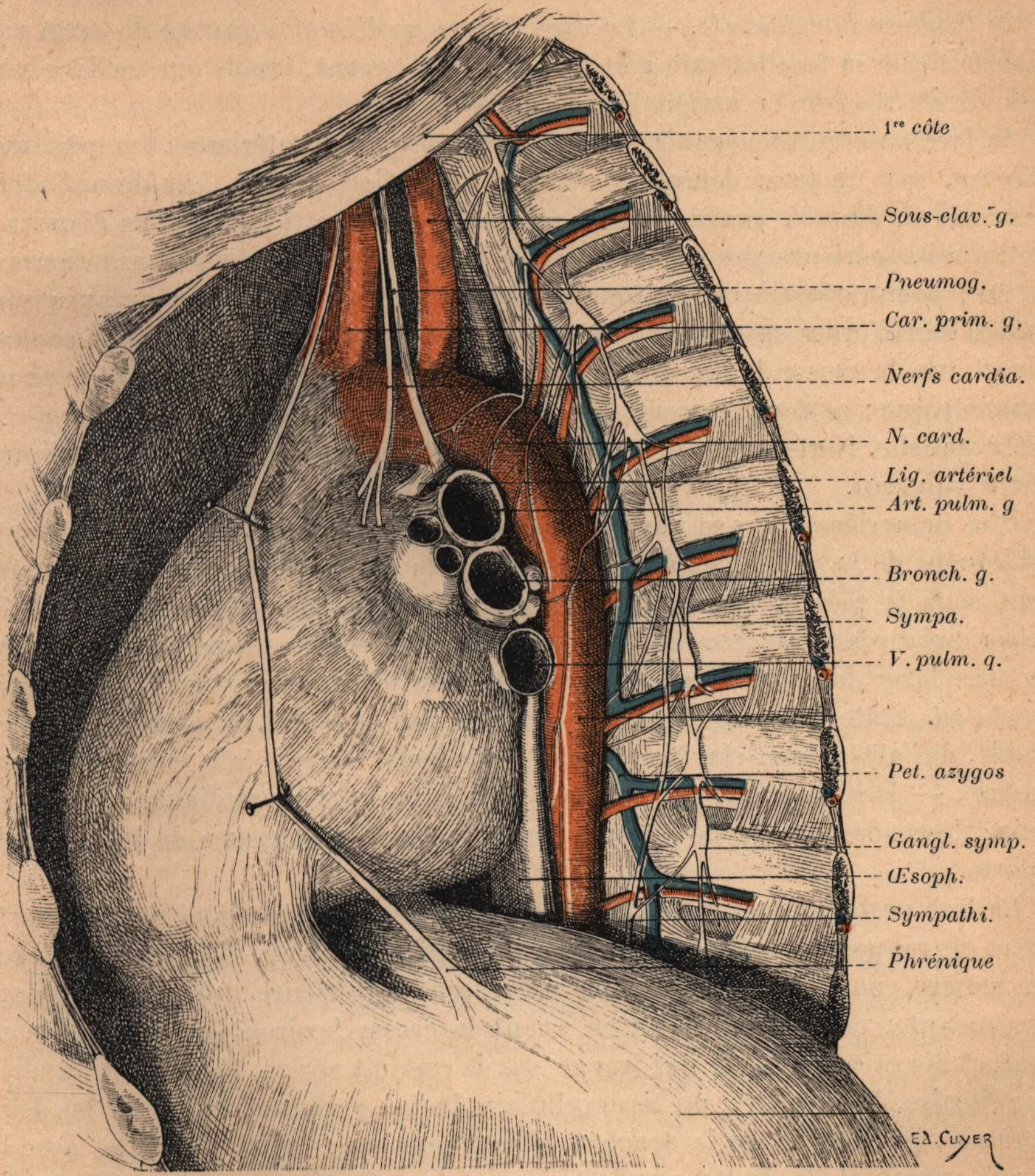

Fig. 401. — La crosse aortique et ses rapports.

carde séreux se déprime de chaque côté entre les vaisseaux. Entre le péricarde et le tronc aortique rampent de nombreux rameaux nerveux.

A gauche, l'aorte est en rapport, à ce niveau, avec l'auricule gauche qui contourne le vaisseau et s'avance sur sa face antérieure ; le contact n'est pas immédiat, car le feuillet séreux s'insinue entre l'aorte et l'auricule. — A droite, elle est en rapport avec l'auricule droite. — En arrière, l'aorte est en rapport avec la face antérieure des oreillettes, surtout l'oreillette gauche, mais elle en est séparée par le circuit séreux dit canal de Theile.

[POIRIER.]

Au delà du péricarde séreux, l'aorte, toujours ascendante, est entourée par le feuillet fibreux du péricarde et elle est en rapport : en avant, avec une masse cellulo-adipeuse, plus ou moins abondante, qui la sépare de la face postérieure du sternum ; dans cet espace descend le thymus, très réduit chez l'adulte. — A droite, elle est en rapport avec la veine cave supérieure qui descend verticalement, mais sur un plan un peu postérieur.

2° *Portion horizontale*. — La direction en arrière et à gauche de cette portion fait que sa face latérale gauche regarde en avant, tandis que sa face latérale droite regarde en arrière (voy. fig. 400).

Sa face antérieure et gauche adhère, dans sa partie antérieure, au péricarde fibreux, par un tissu dense qui rend sa dissection difficile. Au-devant d'elle descendent, dans la graisse qui la sépare du sternum, les vaisseaux diaphragmatiques supérieurs gauches et le phrénique, les nerfs cardiaques antérieurs et le nerf pneumogastrique. Comme le montre la figure 401, ces organes sont étagés dans l'ordre suivant : en avant, le phrénique qui n'est pas en contact direct avec la crosse de l'aorte ; plus en arrière, les nerfs cardiaques et le pneumogastrique ; ce dernier croise la crosse au niveau de l'origine de la sous-clavière gauche. Nerfs cardiaques et pneumogastrique sont directement appliqués sur le vaisseau.

Plus en arrière, dans sa portion postérieure ou pleurale, la face antérieure ou gauche de la crosse de l'aorte est recouverte par la plèvre. Le vaisseau, saillant sous la plèvre, marque son empreinte sur la face médiastinale du lobe supérieur du poumon gauche. Au-dessus de cette saillie, la plèvre se déprime en une large fosse triangulaire que l'on pourrait appeler *fosse pleurale sus-aortique*. Cette fosse est limitée en avant par la saillie, toujours très appréciable, de l'artère sous-clavière gauche ; son fond répond à la paroi vertébro-costale. — Des filets du sympathique allant au plexus cardiaque et pulmonaire descendent entre la plèvre et cette portion postérieure de la crosse de l'aorte.

La face postérieure et droite de la portion horizontale de la crosse de l'aorte entre en rapport avec tous les organes du médiastin (voy. fig. 400). D'avant en arrière, nous rencontrons : la veine cave supérieure qui, verticalement descendante, croise tout à fait en avant la crosse horizontale ; la trachée en contact direct avec l'aorte qui frappe, sur le conduit aérien, l'empreinte étudiée par Nicaise, Lejars, etc. ; un tissu cellulaire lâche, parfois séreux, unit les deux organes ; en arrière de la trachée, l'œsophage en contact immédiat avec la crosse, repoussé à droite par le vaisseau auquel il est souvent relié par le muscle aortico-œsophagien. Plus en arrière, l'aorte s'applique au flanc gauche de la colonne dorsale sur laquelle elle laisse son empreinte. — Signalons encore quelques filets cardiaques du sympathique gauche qui croisent obliquement cette face.

La face inférieure de la crosse de l'aorte décrit une vaste courbe qui embrasse le pédicule du poumon gauche (fig. 401). Cette face est en rapport avec la branche droite de l'artère pulmonaire logée dans l'angle formé par les portions ascendante et horizontale de la crosse. Le ligament artériel, venu de la branche gauche de l'artère pulmonaire, aboutit à cette face inférieure ; il forme avec la crosse aortique en haut et à droite, et la bifurcation de l'artère pulmonaire en

bas, une petite fossette où vient se loger le ganglion de Wrisberg ; ce ganglion, le plus souvent très étalé, ne peut trouver place dans cette fossette et empiète toujours sur les organes voisins. A ce niveau, mais plus profondément, la face inférieure de l'aorte répond à la bronche gauche, dont elle croise la direction légèrement oblique en bas et en dehors. Le tissu cellulaire intermédiaire à ces deux organes est parfois transformé en une véritable bourse séreuse (Calori). — Le nerf récurrent, détaché du pneumogastrique, contourne la face inférieure de la crosse aortique, immédiatement en arrière du ligament artériel. Chaput a montré que cette réflexion se faisait, non autour de la crosse de l'aorte (quatrième arc aortique), mais autour du canal artériel lui-même (cinquième arc aortique).

Par la face supérieure de sa portion horizontale, la crosse aortique émet trois branches : le tronc brachio-céphalique, l'artère carotide gauche, l'artère sous-clavière gauche. Elle donne ces branches avant d'avoir atteint le sommet de sa courbe. Plus en arrière, la face supérieure répond à la cavité pleurale, formant le bord inférieur de la fosse pleurale sus-aortique.

Topographie. — La crosse aortique, ou plus exactement sa portion ascendante, se projette sur le sternum de la façon suivante. En bas, elle commence au niveau d'une ligne oblique en bas et à droite, coupant l'extrémité sternale du deuxième espace intercostal gauche. Sa limite supérieure est indiquée par une ligne horizontale passant par le milieu de l'extrémité sternale des premiers cartilages costaux. Sa limite gauche est assez bien indiquée par une ligne partant du deuxième espace intercostal gauche, à quelques millimètres en dehors du sternum, et allant aboutir à l'articulation sterno-claviculaire droite. Sa limite droite est formée par une ligne qui part de l'extrémité sternale du troisième cartilage costal gauche et gagne le bord droit du sternum, qu'elle suit au niveau des deuxièmes et premiers espaces intercostaux, en se tenant un peu en dehors de lui (voy. fig. 355.)

La distance qui sépare la convexité de la crosse aortique du bord supérieur du sternum varie avec l'âge; elle est moins considérable chez l'enfant que chez l'adulte, en raison du faible développement du sternum, moins considérable aussi chez le vieillard, en raison du développement du grand sinus. Il n'est pas rare chez les sujets âgés de voir la crosse de l'aorte battre dans la dépression sus-sternale.

AORTE THORACIQUE.

Elle commence au niveau du flanc gauche de la quatrième vertèbre dorsale et finit sur la face antérieure de la dixième. Dans la partie supérieure, encore très arquée, l'aorte thoracique répond au flanc gauche de la colonne dorsale ; peu à peu, elle se rapproche de la ligne médiane qu'elle atteint presque au niveau de sa partie inférieure. Dans l'ensemble, elle est donc dirigée en bas, à droite et en avant (voy. fig. 399).

Rapports. — *En arrière*, l'A. T. repose sur la colonne dorsale, séparée du ligament vertébral commun antérieur par du tissu cellulaire épais de quelques millimètres, dans lequel cheminent, avec des veinules, la terminaison de la petite azygos et du tronc des veines intercostales supérieures gauches (voy. fig. 401). Le canal thoracique monte presque verticalement entre l'aorte et la colonne. C'est de cette face postérieure que naissent les artères intercostales ; comme leur origine est très rapprochée de l'axe du vaisseau, les artères intercostales croisent la face postérieure de celui-ci.

A gauche, l'A. T. confine à la cavité pleurale, recouverte seulement par la plèvre gauche (voy. tome IV, fig. 76) ; la saillie qu'elle fait dans cette cavité,

très prononcée en haut où elle continue la saillie sous-pleurale de la crosse aortique, s'atténue en bas et disparaît. Dans le tissu qui double la plèvre rampent des veines qui dépendent du système pleural et des nerfs qui proviennent du tronc du sympathique.

En avant, l'A. T. est en rapport direct avec l'œsophage ; ce conduit longe d'abord le flanc droit du vaisseau, puis croise sa face antérieure, la dépasse et vient la déborder à gauche. L'aorte et l'œsophage sont séparés par du tissu celluleux qui forme la gaine de l'œsophage. Entre l'aorte et l'œsophage, la plèvre gauche s'insinue, formant un cul-de-sac aortico-œsophagien gauche (voy. t. IV, p. 185-186, fig. 75 et 76).

Au-dessus du point où la face antérieure de l'A. T. est croisée par l'œsophage, cette face répond aux éléments du pédicule du poumon gauche ; c'est-à-dire, de haut en bas, à l'artère pulmonaire, à la bronche gauche, qui est hypo-artérielle, et aux veines pulmonaires. C'est à ce niveau que le pneumogastrique droit vient s'appuyer sur la face antérieure de l'aorte, réduit à quatre ou cinq filets qui descendent en s'anastomosant. Comme l'œsophage perfore le diaphragme au-dessus et en avant du point où l'aorte traverse le muscle, il y a une portion de la face antérieure du vaisseau, haute de deux ou trois centimètres, qui répond aux piliers du diaphragme.

A droite, l'aorte thoracique répond à la plèvre droite, sous laquelle on peut l'apercevoir dans la partie inférieure de celle-ci ; de ce côté encore la plèvre s'insinue entre l'aorte et l'œsophage, formant le cul-de-sac aortico-œsophagien droit (voy. t. IV, fig. 75). Cette face droite est longée en arrière, dans toute son étendue, par la grande veine azygos, appliquée contre la colonne vertébrale.

Dans le canal diaphragmatique, l'aorte s'engage sous le tunnel aponévrotique formé par la réunion des deux piliers ; en arrière, elle est en rapport avec la première et la deuxième vertèbres lombaires. — Le canal thoracique et un réseau veineux dépendant du système des azygos, passent en même temps que l'artère dans le canal musculaire. Je rappelle que les troncs des azygos passent ordinairement à travers l'origine des piliers, entre leur partie principale et leur partie externe, ou pilier accessoire ; rarement, la grande azygos passe avec l'aorte dans l'orifice du diaphragme.

Sur les variétés de situation de l'aorte thoracique, voir : MEHNERDT, Ueber die Lagevariationen der Aorta thoracica des Menschen. *An. Anz.* Ergänzungsh., 1898, p. 201.

AORTE ABDOMINALE.

Après avoir traversé le canal diaphragmatique, l'aorte appartient à la région abdominale. Appliquée sur le plan vertébral, elle est située en arrière de la masse intestinale. L'aorte abdominale se dirige verticalement en bas : cependant, l'orifice diaphragmatique étant un peu à gauche de la ligne médiane, on peut dire que l'aorte abdominale continue la direction de l'aorte thoracique, et ne devient exactement médiane qu'au niveau de la quatrième vertèbre lombaire ; elle se dirige donc légèrement à droite.

Rapports. — *En avant*, immédiatement à son entrée dans la cavité abdominale, l'aorte est entourée d'un plexus fibreux et nerveux très abondant (plexus solaire) ; de plus, elle reste en contact sur une certaine longueur avec

les branches collatérales qu'elle émet et qui s'en détachent très obliquement. Dans l'angle formé par l'artère mésentérique supérieure et la face antérieure de l'aorte, vient se loger la veine rénale gauche qui croise perpendiculairement le tronc du vaisseau. Cette *face antérieure* de l'A. A. est en rapport immédiat

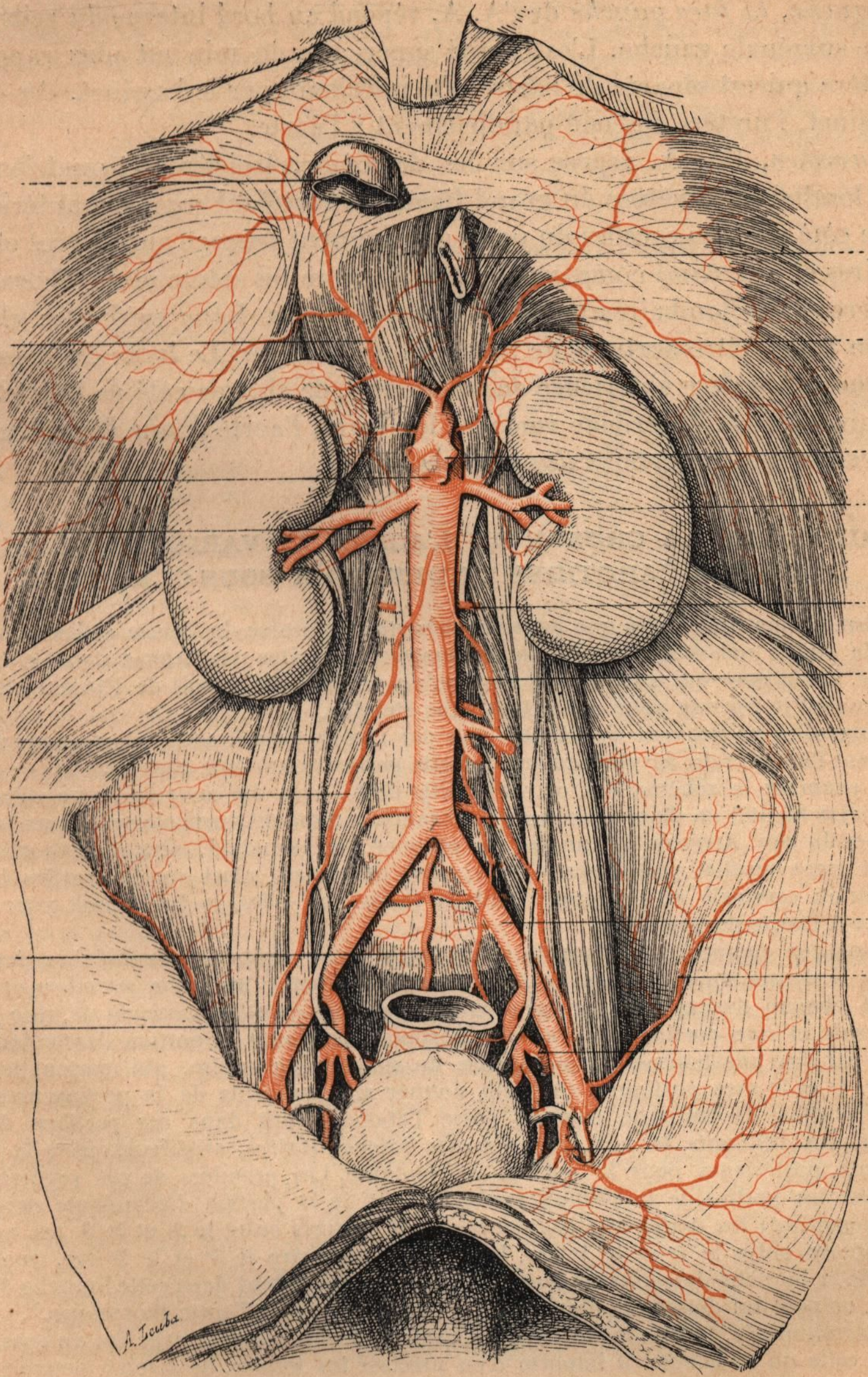

FIG. 402. — Aorte abdominale.

de haut en bas : avec le pancréas (union de la tête et du corps), le duodénum (troisième portion, p. horizontale), le mésentère qui la croise obliquement et dans l'épaisseur des deux lames duquel se trouvent les vaisseaux mésentériques supérieurs avec de nombreux ganglions lymphatiques.

[POIRIER.]

A droite, l'aorte est longée par la veine cave : celle-ci, à son origine, est accolée directement au flanc droit de l'artère ; peu à peu elle s'en éloigne, et au niveau de la deuxième lombaire, elle en est séparée par le pilier droit du diaphragme et le lobule de Spiegel.

A gauche, *la face gauche* de l'A. A. répond au bord interne du rein et à la capsule surrénale gauche. L'extrémité supérieure du rein est plus rapprochée de l'artère qui est séparée de l'extrémité inférieure par le bassinet. Au-dessous du bassinet, l'uretère descend parallèlement à l'aorte.

En arrière, l'A. A. repose sur les deuxième, troisième et quatrième vertèbres lombaires, revêtues du grand ligament vertébral commun antérieur. De chaque côté sont les arcades du psoas qui donnent passage aux artères et veines lombaires et aux *rami communicantes*. Comme les intercostales thoraciques, les intercostales lombaires naissent très près de la ligne médiane : elles ont donc un trajet rétro-aortique de plusieurs millimètres. Le tronc du grand sympathique suit la face antérieure de la colonne, de chaque côté de l'aorte.

Au niveau de la quatrième vertèbre lombaire, l'aorte donne deux branches, dites terminales, les *artères iliaques primitives*.

VARIÉTÉS DE LA CROSSE DE L'AORTE ET VARIÉTÉS D'ORIGINE DES DEUX CAROTIDES ET DES DEUX SOUS-CLAVIÈRES

Les dispositions anormales que peuvent présenter la crosse de l'aorte et les troncs auxquels elle donne naissance, ont été minutieusement décrites par Krause dans le mémoire déjà cité. Les lignes qui suivent ne sont qu'un résumé du travail de l'auteur allemand, travail auquel je renvoie pour des détails plus étendus.

Ces anomalies ne peuvent s'expliquer que par l'embryologie, aussi allons-nous rappeler brièvement l'histoire du développement de cette partie du système artériel.

Si on examine le schéma 403, on voit sortir de la base du cœur un tronc volumineux qui se divise bientôt en deux branches; ces branches montent verticalement dans la région antérieure du cou. Arrivées au niveau du premier arc branchial, elles se recourbent, deviennent transversales, puis descendantes; elles cheminent alors sur les parties latérales de la région cervicale et pénètrent dans le thorax, où elles se fusionnent pour donner naissance à l'aorte descendante.

Le tronc qui émane de la base du cœur est le *tronc artériel primitif*. Les deux arcs auxquels il donne naissance en se bifurquant constituent les *deux premiers arcs aortiques*. A chacun de ces arcs, on peut considérer une portion *ascendante*, une portion *transversale* et une portion *descendante*. Portion ascendante et portion descendante sont réunies par des anastomoses transversales, au nombre de quatre, qui portent les noms de 2e, 3e, 4e et 5e arcs aortiques. On peut donner aux segments de la portion ascendante et de la portion descendante, compris entre l'abouchement dans ces portions de deux arcs aortiques différents, le nom de *segments intermédiaires*, antérieurs pour la portion ascendante, postérieurs pour la portion descendante. Les premiers de ces segments sont formés par les parties de la portion ascendante et de la portion descendante sus-jacente au deuxième arc; les deuxièmes segments seront compris entre le 2e et le 3e arc aortique, les troisièmes entre le 3e et le 4e arc, les quatrièmes entre le 4e et le 5e arc. Quant à la portion de la branche descendante sous-jacente à l'abouchement dans cette branche du 5e arc aortique, on peut lui donner le nom de racine descendante de l'aorte thoracique.

Cette terminologie, toute conventionnelle, varie malheureusement avec les auteurs. Quelle que soit celle qu'on adopte, il importe d'en préciser les termes, de façon à pouvoir rendre à la fois claire et rapide l'exposition de l'évolution ultérieure normale, ou anormale, de cette partie du système artériel.

Disons maintenant comment ces arcs aortiques évoluent pour donner le type normal. Je n'indiquerai ici que les faits principaux, en les schématisant le plus possible, et sans tenir compte des détails encore discutés.

Le tronc artériel commun est divisé bientôt en deux troncs secondaires, par une cloison qui apparaît dans son intérieur. Ces deux troncs sont l'artère pulmonaire et la portion ascendante de la crosse de l'aorte.

Les arcs aortiques évoluent de la façon suivante : comme on le voit sur le schéma 403, modification du schéma de Rathke, sur lequel les portions persistantes des arcs aortiques sont colorées en rouge, le cinquième arc aortique droit s'atrophie, le gauche donne naissance : au canal artériel (il est surmonté du chiffre 5 dans notre schéma) ; les deux quatrièmes arcs aortiques persistent pour donner naissance, le droit à l'artère sous-clavière droite, le *gauche, à la crosse de l'aorte*. Les troisièmes donnent naissance à une partie de la carotide interne, les premiers et les deuxièmes disparaissent.

Les premiers et les deuxièmes segments intermédiaires antérieurs donnent naissance à l'artère carotide externe ; les segments intermédiaires postérieurs correspondants, à la portion terminale de la carotide interne. Le troisième segment intermédiaire antérieur donne naissance à la carotide primitive ; le troisième segment intermédiaire postérieur s'atrophie. Le quatrième donne naissance : à droite, au tronc brachio-céphalique ; à gauche, à la portion verticalement ascendante de la crosse aortique. Quant aux deux racines de l'aorte descendante, la droite s'atrophie ; seule la gauche persiste et constitue la portion initiale de l'aorte thoracique.

En d'autres termes, la crosse de l'aorte se développe aux dépens : 1° du tronc artériel commun ; 2° du quatrième segment intermédiaire antérieur gauche ; 3° du quatrième arc aortique gauche ; 4° du quatrième segment intermédiaire postérieur gauche ; 5° de la racine gauche de l'aorte descendante. — L'artère pulmonaire se développe aux dépens du tronc artériel commun. — Le canal artériel naît du cinquième arc aortique gauche. — Le tronc brachio-céphalique se développe aux dépens du quatrième segment intermédiaire antérieur droit ; la sous-clavière droite aux dépens du quatrième arc aortique droit et du quatrième segment intermédiaire postérieur droit ; — la carotide primitive aux dépens des troisièmes segments intermédiaires antérieurs ; — la carotide externe aux dépens des premiers et deuxième segments intermédiaires antérieurs ; — la carotide interne aux dépens des troisièmes arcs aortiques et des premiers et deuxième segments intermédiaires postérieurs. — La sous-clavière gauche ne dérive pas des arcs aortiques, mais se développe comme un vaisseau indépendant, se détachant de la crosse aortique.

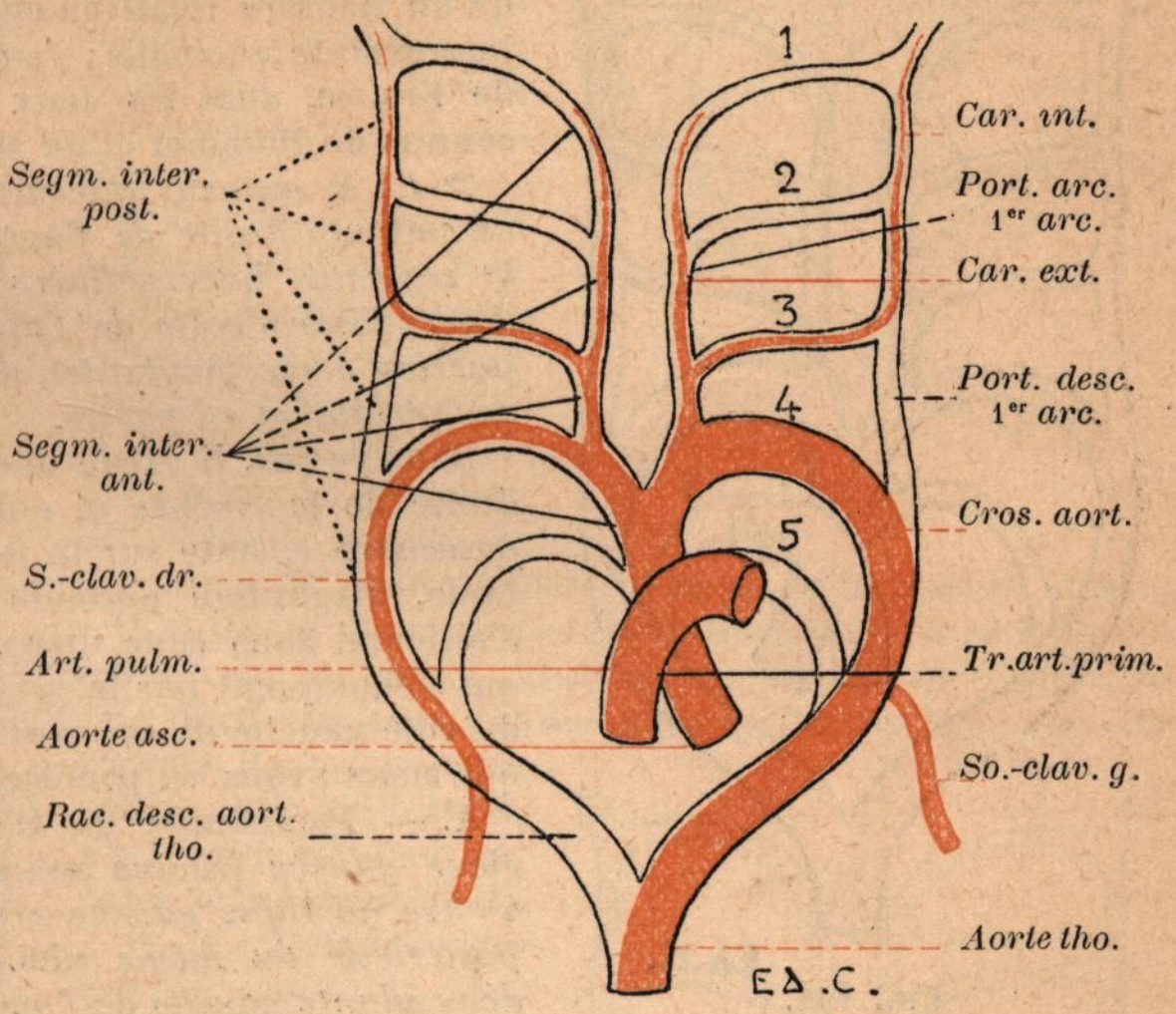

Fig. 403.

Les déviations de ce type de développement donnent naissance aux anomalies.

La description des arcs aortiques et de leur évolution que nous venons de donner correspond au schéma depuis longtemps classique de Rathke. Les recherches de ces dernières années (Boas, Hochstetter, etc.) ont montré que le nombre des arcs aortiques n'était pas seulement de 5, comme le croyait Rathke, mais de 6. On a découvert en effet un arc supplémentaire entre le 5e et le 4e arc des classiques. Le 5e arc de Rathke doit donc porter en réalité le nom de 6e arc. Mais, cette réserve faite, le schéma de Rathke peut être conservé. Il suffira dans les pages qui suivent de lire 6e arc au lieu de 5e. Cette découverte d'un sixième arc chez les mammifères a une grande importance au point de vue de l'anatomie comparée. Elle a en effet permis de rétablir avec précision les homologies entre l'appareil aortique des vertébrés supérieurs et celui des vertébrés inférieurs.

Anomalies de développement du tronc artériel commun. — Rares, elles sont, pour la plupart, du domaine de la tératologie. Elles peuvent être rangées en plusieurs catégories : 1° dans certains cas le cœur n'est pas divisé en cœur droit et en cœur gauche, l'aorte et l'artère pulmonaire ne forment qu'un seul et même tronc ; — 2° dans d'autres cas, le cloisonnement du cœur est incomplet, le trou de Botal persiste ordinairement, la communication entre l'aorte et l'artère pulmonaire est plus ou moins étendue ; — 3° dans d'autres cas enfin, il y a changement dans les rapports réciproques de l'aorte et de l'artère

pulmonaire. Cette inversion dans les rapports des deux artères est liée, soit à une inversion de tous les viscères (*situs inversus*), soit à une inversion des ventricules, ou elle est absolument isolée. La plupart de ces malformations sont incompatibles avec la vie.

Anomalies dans le développement des quatrième et cinquième arcs aortiques, des segments intermédiaires correspondants et des racines de l'aorte descendante.

1° *Les quatrièmes segments intermédiaires antérieurs ou racines ascendantes de l'aorte, les quatrièmes arcs aortiques, les quatrièmes segments intermédiaires postérieurs et les racines descendantes de l'aorte persistent.*

Dans ce cas, il existe une aorte ascendante qui se divise en deux branches, l'une gauche, l'autre droite, se reconstituant ensuite pour donner naissance à l'aorte thoracique. La branche droite donne naissance d'abord à la carotide droite, ensuite à la sous-clavière droite; de la branche gauche naissent les mêmes artères du côté gauche. Ces deux branches forment un énorme anneau artériel dans lequel passent tantôt la trachée et l'œsophage, tantôt la trachée seulement (17 et 18, fig. 410). Il n'existe qu'un nombre relativement peu considérable de cette intéressante anomalie; j'en compte huit dans le mémoire de Krause, dont les deux plus anciens sont ceux bien connus de Hommel et de Malacarne.

Fig. 404.

2° *Le 4e segment intermédiaire antérieur droit (racine ascendante droite de l'aorte), les 4es arcs aortiques, le 4e segment intermédiaire postérieur droit et la racine descendante droite de l'aorte thoracique persistent; les parties correspondantes du côté gauche disparaissent en totalité ou en partie.*

Dans ce cas, il existe une crosse de l'aorte qui passe à droite de la trachée et enjambe la bronche droite, pour descendre ensuite sur le flanc droit de la colonne vertébrale, disposition normale chez les oiseaux. Il existe, d'ailleurs, dans cette disposition générale, des variantes qui s'expliquent par la persistance plus ou moins étendue du côté gauche de ces portions de l'arbre artériel primitif que nous avons vu persister en totalité du côté droit.

A. — *Persistance du 4e segment intermédiaire antérieur gauche (racine ascendante gauche de l'aorte), du 4e arc aortique gauche et du 4e segment intermédiaire postérieur du même côté. — Disparition de la racine descendante gauche de l'aorte* (schéma 404).

Dans ce cas, il existe toujours une crosse de l'aorte placée à droite et donnant naissance : 1° à un tronc brachio-céphalique gauche se divisant en carotide primitive gauche et sous-clavière gauche; 2° à une artère carotide primitive droite et à une sous-clavière droite.

La persistance ou l'absence du canal artériel donnent lieu à plusieurs variétés des anomalies de cet ordre.

a) S'il persiste entièrement, la sous-clavière gauche semble naître par deux racines. Cas de Klinkosch et de Meckel. — *b*) S'il disparaît complètement, nous avons la disposition générale ci-dessus indiquée. — *c*) S'il persiste en partie, il peut s'ouvrir, soit dans le tronc brachio-céphalique gauche, soit dans la sous-clavière primitive gauche.

B. — *Le 4e segment intermédiaire antérieur gauche persiste, mais reste peu développé; le 4e arc aortique et le 4e segment intermédiaire postérieur gauche disparaissent; — la racine descendante gauche de l'aorte persiste.* — Dans ce cas, la crosse de l'aorte passe encore à droite de la trachée : elle donne naissance aux carotides primitives et à une artère sous-clavière droite. La sous-clavière gauche naît de l'aorte thoracique et a un trajet rétro-œsophagien plus ou moins long pour aller passer au-dessus du sommet du poumon.

C. — *La racine ascendante gauche de l'aorte (ou 4e segment intermédiaire antérieur gauche), la racine descendante gauche, le 4e arc aortique gauche et le 4e segm. intermédiaire postérieur gauche sont oblitérés.* — Dans ce cas, dont il n'existe à ma connaissance qu'une seule observation (Panas, *Bull. Soc. anatom.*, 1857), la crosse de l'aorte passe à droite de la trachée et donne naissance à une artère carotide primitive droite et à une sous-clavière droite. L'artère carotide primitive gauche et l'artère sous-clavière gauche étaient fournies par un tronc naissant au niveau de la sixième vertèbre dorsale, sortant du thorax au niveau du cinquième espace, y rentrant au niveau du deuxième et se divisant pour donner naissance à l'artère carotide primitive gauche et à la sous-clavière gauche. — J'in-

siste sur ce cas parce que, au premier abord, il semble extrêmement bizarre et impossible à interpréter. Il suffit cependant de se reporter au schéma 405 pour voir qu'il s'agit d'un développement anormal des anastomoses entre les intercostales aortiques et l'intercostale supér., et des anastomoses normalement à peine marquées entre le tronc de la sous-clavière gauche et de la carotide primitive gauche. Ce développement était devenu nécessaire par l'atrophie des portions précitées des arcs aortiques.

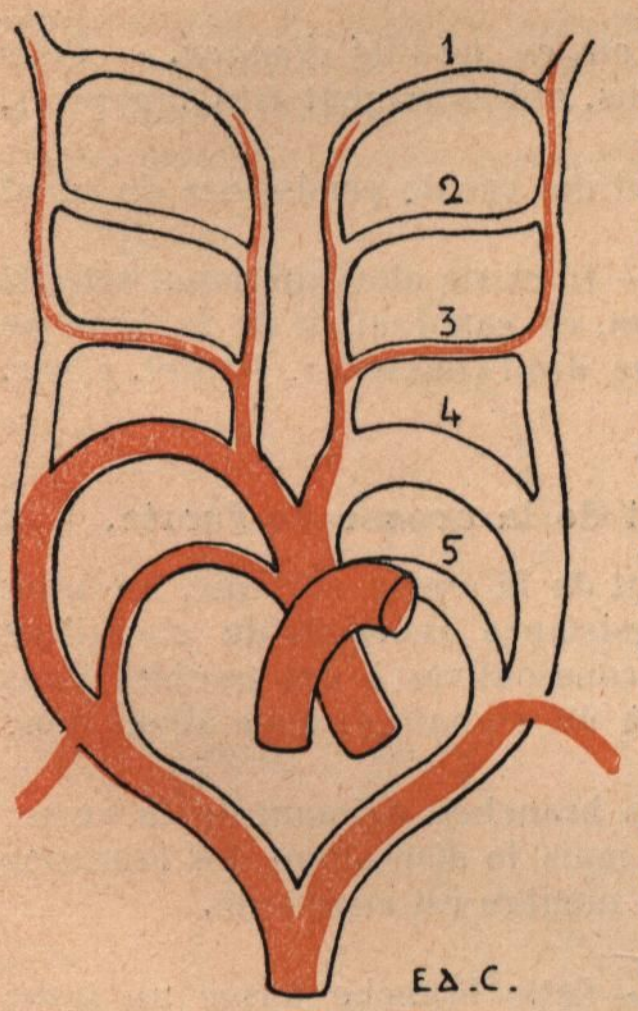

Fig. 405.

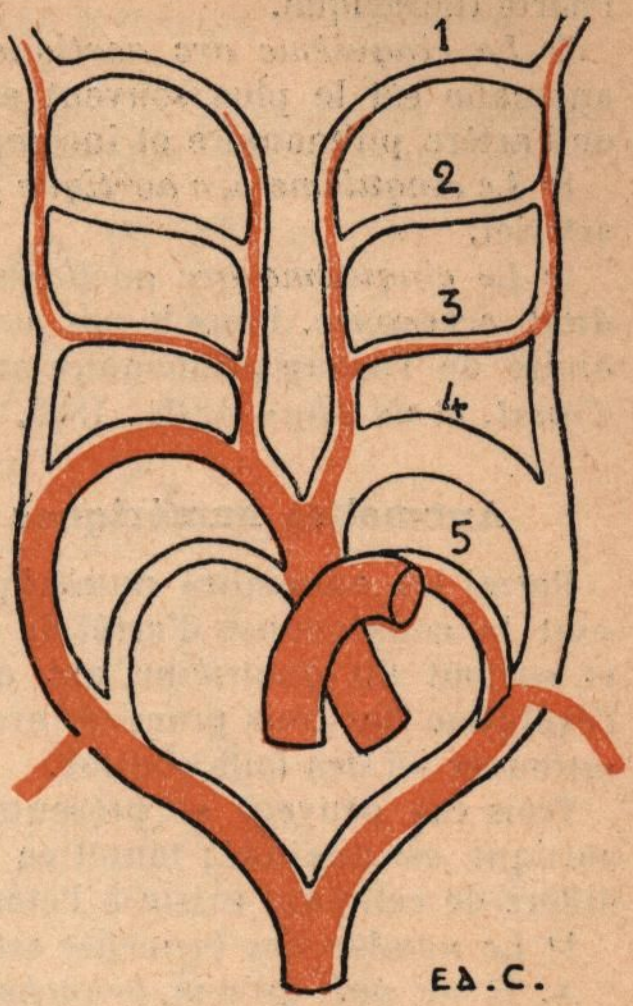

Fig. 407.

D. — *Il n'existe pas de modification dans le processus d'atrophie des arcs aortiques, mais il existe une inversion dans la position de ces derniers, inversion associée ou non à une inversion totale des viscères.*

3° *Le quatrième arc aortique gauche, le quatrième segment intermédiaire postérieur gauche, sont oblitérés; le cinquième arc aortique gauche et la racine descendante gauche de l'aorte persistent* (schéma 405). — La crosse de l'aorte, placée à droite de la trachée, donne la carotide gauche, la carotide primitive droite et la sous-clavière droite. — Le canal artériel persiste et vient, par l'intermédiaire de la racine descendante gauche de l'aorte, se jeter dans l'aorte thoracique. Il forme ainsi une anse dont se détache l'artère sous-clavière gauche. Il n'existe qu'un cas de cette disposition, c'est celui observé par Greig sur un fœtus (1852).

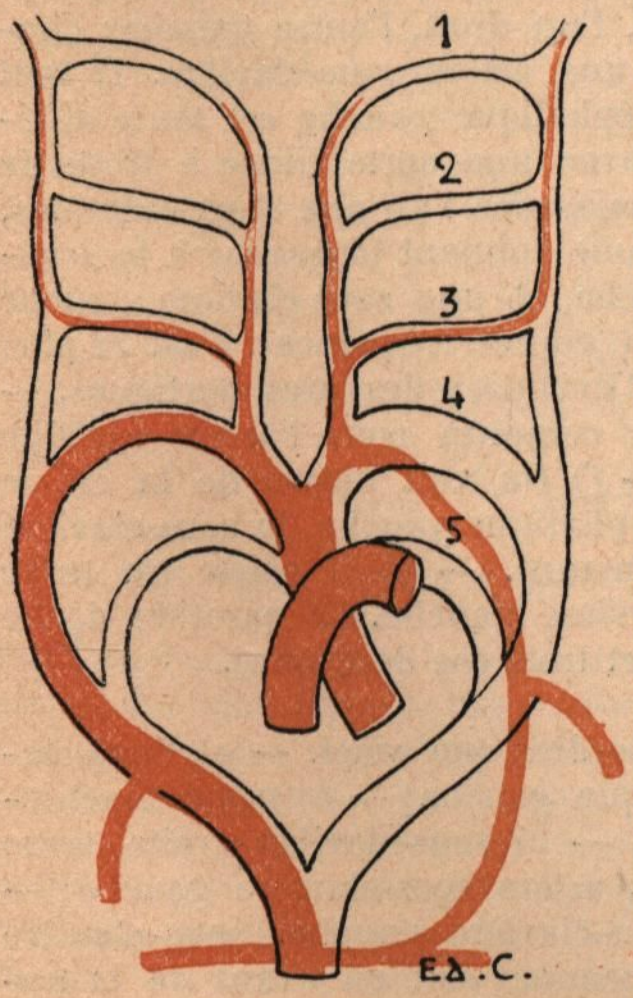

Fig. 406.

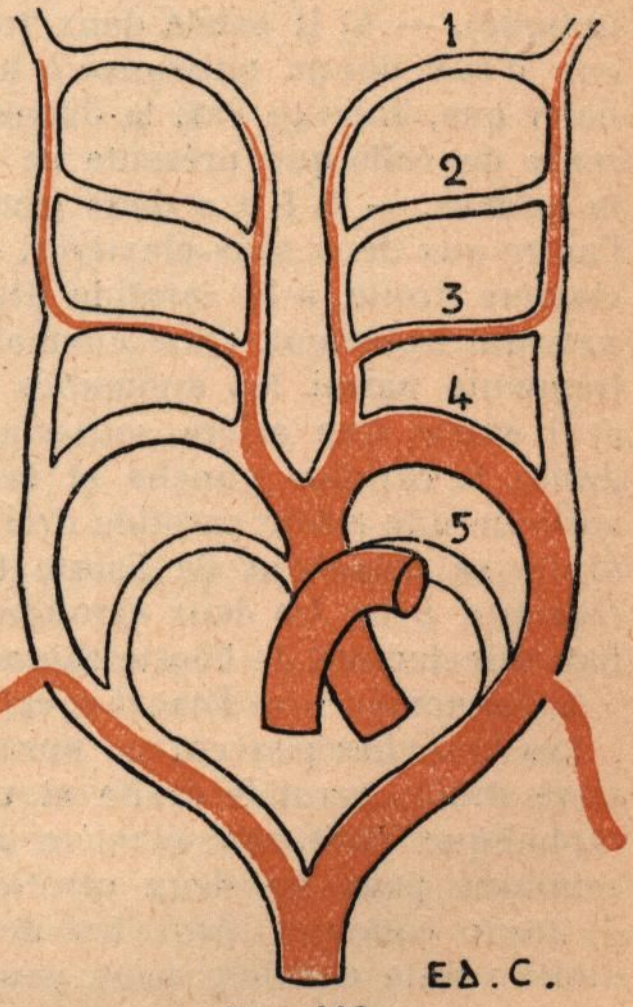

Fig. 408.

4° *A l'atrophie des parties indiquées dans le paragraphe* 3, *se joint celle de la racine descendante gauche de la crosse de l'aorte.*

L'artère sous-clavière gauche se continue alors directement avec le canal artériel; je n'ai pas fait schématiser cette disposition que l'on peut parfaitement se représenter sur le schéma 406, en supposant atrophiée la racine ascendante gauche de l'aorte.

5° *Le quatrième arc aortique droit et le quatrième segment intermédiaire postérieur du même côté sont atrophiés; le quatrième segment intermédiaire antérieur droit et la racine descendante de l'aorte thoracique persistent.*

Cette disposition est, comme on le voit, l'homologue de la disposition indiquée à 2° B. Les vaisseaux naissent de la crosse de l'aorte dans l'ordre suivant : artère carotide primitive droite, carotide primitive gauche et artère sous-clavière gauche. Le schéma 407 indique parfaitement le pourquoi de cette disposition, La sous-clavière droite naît ordi-

nairement assez bas et gagne le sommet du poumon par un trajet rétro-œsophagien.

6° *La racine descendante gauche de l'aorte est rétrécie immédiatement au-dessous de l'origine de l'artère sous-clavière.* — Il s'agit là d'une atrophie incomplète de cette portion de l'arbre artériel. C'est ainsi que s'expliquent les cas de rétrécissement congénital de l'aorte thoracique.

7° *Le cinquième arc aortique gauche est en partie ou en totalité disparu.* — Cette anomalie est le plus souvent associée à des modifications, ordinairement très marquées, de l'artère pulmonaire et incompatible avec la vie.

8° *Le cinquième arc aortique gauche persiste.* — Ce sont des cas de persistance du canal artériel.

9° *Le cinquième arc aortique droit reste perméable.* — Il existe alors un canal artériel droit accessoire. Dans le cas unique publié par Breschet, ce canal allait de la branche droite de l'artère pulmonaire au tronc brachio-céphalique droit (Breschet, *Répert. génér. d'anat. et de phys. path.*, 1826, t. II, p. 10).

Anomalies numériques des branches naissant de la crosse de l'aorte.

Parmi les anomalies numériques des branches naissant de la crosse aortique, les unes sont la conséquence d'arrêt de développement ou de persistance anormale du cinquième et surtout du quatrième arc aortique, les autres sont consécutives à des troubles dans l'évolution des trois premiers arcs. Les premières ont déjà été signalées; nous allons donc retrouver ici des faits connus.

Trois cas peuvent se présenter : tantôt le nombre des branches naissant de la crosse aortique est diminué; tantôt ce nombre reste invariable, mais la disposition des branches diffère de celle qui existe à l'état normal; tantôt enfin ce nombre est augmenté.

1° *Le nombre des branches est diminué.*

A. *Il ne naît qu'une branche de la crosse aortique.* — Cette branche forme un tronc volumineux qui donne naissance aux deux carotides, et aux deux sous-clavières. Cette anomalie a été notée chez des individus présentant d'autres malformations. C'est ainsi que Boudant l'a rencontrée chez un enfant qui avait un anus imperforé (Boudant, *Bull. Soc. Anat.*, 1829, p. 11).

B. *Il naît deux branches de la crosse aortique.* — Les dispositions observées sont des plus variables. — *a*) Les deux branches sont la carotide droite et la sous-clavière droite; la carotide et la sous-clavière gauche naissent de l'aorte thoracique (cas de Panas déjà indiqué). — *b*) Il existe deux troncs brachio-céphaliques, l'un droit, l'autre gauche; chacun d'eux donne naissance à une artère carotide et à une artère sous-clavière. Il faut noter que, dans ce cas, la disposition du tronc brachio-céphalique gauche est toute différente de celle que présente ce tronc, lorsqu'il coexiste avec une aorte située à droite de la trachée. — *c*) Il y a deux troncs innominés donnant naissance l'un aux deux carotides, l'autre aux deux sous-clavières. — *d*) Il existe un gros tronc donnant naissance à la sous-clavière droite, à la carotide droite et à la carotide gauche, et une sous-clavière gauche naissant isolément. Cette anomalie est intéressante par sa grande fréquence : c'est la plus fréquente parmi les anomalies consécutives à un vice d'évolution des arcs aortiques. — *e*) Il existe une artère sous-clavière droite et un tronc commun pour l'artère carotide droite, la carotide gauche et la sous-clavière gauche. — *f*) On voit naître de la crosse aortique une artère carotide droite et un tronc brachio-céphalique gauche, la sous-clavière droite se détachant de l'aorte thoracique (cas de Tiedemann). — *g*) Il existe un tronc commun pour les deux carotides et une artère sous-clavière gauche. La carotide droite naît directement de l'aorte thoracique (un cas de Meckel et trois cas de Quain).

2° *Le nombre des branches est normal.*

Les branches peuvent se succéder dans les différents ordres que voici. — *a*) Sous-clavière droite, carotide droite et un tronc brachio-céphalique gauche; — *b*) tronc brachio-céphalique droit, sous-clavière gauche, carotide gauche; — *c*) sous-clavière droite, tronc commun pour les deux carotides (truncus bicaroticus), artère sous-clavière gauche; — *d*) tronc commun pour les deux carotides, artère sous-clavière gauche, sous-clavière droite : cette dernière peut, pour gagner le côté droit, cheminer soit en avant de la trachée, soit en arrière; — *e*) tronc commun pour les deux carotides, sous-clavière droite, sous-clavière gauche; — *f*) tronc brachio-céphalique donnant naissance à la carotide droite, à la sous-clavière droite et à la carotide gauche, artère vertébrale gauche, sous-clavière gauche; — *g*) un tronc brachio-céphalique donnant naissance à la sous-clavière droite et aux deux carotides, artère sous-clavière gauche, vertébrale gauche. Ces différentes dispositions se rencontrent aussi bien lorsque la crosse de l'aorte se trouve à droite que lorsqu'elle se trouve à gauche.

3° *Le nombre des branches est augmenté.*

Dans un premier groupe de faits (A), l'augmentation des branches provient soit du dédoublement du tronc brachio-céphalique, soit de la naissance directe sur la crosse aortique de l'une ou des deux vertébrales; le tronc surnuméraire est toujours volumineux. Dans un deuxième groupe (B), il s'agit de l'adjonction aux branches normales d'une artère supplémentaire de moindre importance, comme la thyroïdienne inférieure de Neubauer.

A. — Il peut exister quatre, cinq ou six troncs.

1) *Il existe quatre troncs* : — *a*) sous-clavière droite, carotide droite, sous-clavière gauche, carotide gauche (anomalie assez fréquente); — *b*), carotide droite, sous-clavière

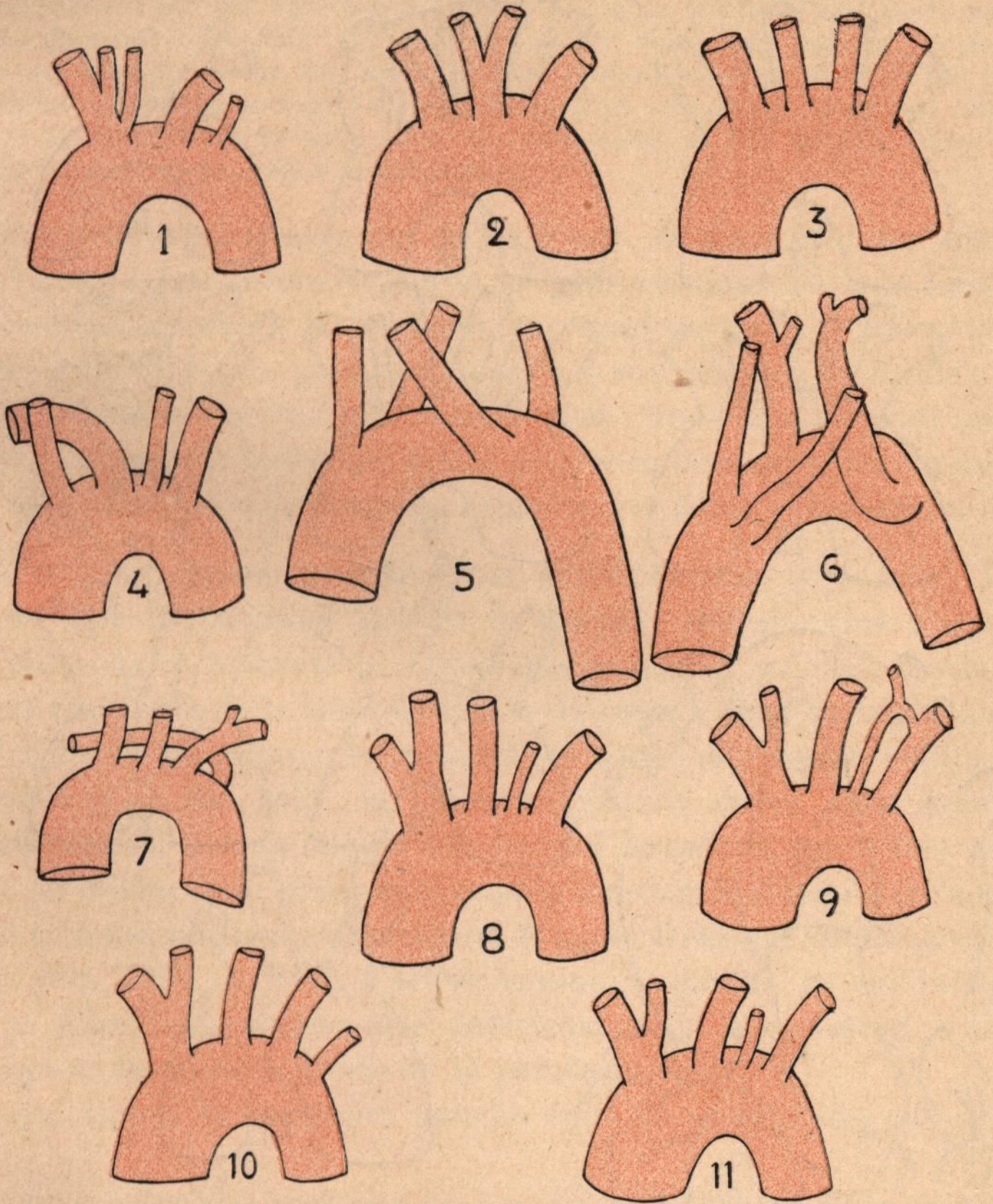

Fig. 409. — Anomalies de la crosse aortique et de ses branches (d'après Tiedemann).

droite, croisant la face postérieure de la carotide correspondante pour passer à droite, carotide gauche, sous-clavière gauche (cas unique de Huber); — *c*) artères carotide droite, carotide gauche, sous-clavière droite passant soit derrière, soit entre les deux carotides, sous-clavière gauche; — *d*) carotides droite et gauche, sous-clavières droite et gauche; — *e*) carotides gauche et droite, sous-clavières droite et gauche; — *f*) sous-clavière droite, carotide droite, carotide gauche, sous-clavière gauche (observé sur un fœtus dont la crosse de l'aorte passait sur la bronche droite); — *g*) tronc brachio-céphalique droit, carotide gauche, un tronc thyro-vertébral et sous-clavière gauche; — *h*) aux branches normales naissant de la crosse aortique vient se joindre une artère vertébrale se détachant directement de la crosse de l'aorte; c'est tantôt la vertébrale droite, tantôt la vertébrale gauche.

2) *Il existe cinq troncs*. — On peut rencontrer les dispositions suivantes : — *a*) artère sous-clavière droite, carotide externe droite, carotide interne droite, carotide commune gauche, sous-clavière gauche; comme on le voit, il s'agit d'un dédoublement de la carotide primitive droite (cas de Power et de Quain); — *b*) les trois branches normales et deux artères vertébrales (cas de Penada, de Fiorati, de Meckel, de Tiedemann); — *c*) le tronc innominé manque et, avec l'adjonction de l'une ou de l'autre des vertébrales, on a cinq branches se détachant de la crosse aortique.

3) *Il existe six troncs* : — *a*) la sous-clavière droite, vertébrale droite, carotide droite, la carotide gauche, la vertébrale gauche, sous-clavière gauche (cas de Müller, Meckel, Harrisson, Tiedemann); — *b*) il existe deux crosses de l'aorte; chacune d'elles donne naissance à trois branches (cas unique de Malacarne, 1784).

B. — Il s'agit ici, comme nous l'avons dit, de l'adjonction aux gros troncs normaux d'une artériole anormale; c'est le plus souvent la thyroïdienne de Neubauer; cette thyroïdienne (thyroidea ima) a été observée pour la première fois par Neubauer; elle est



Fig. 410. — Anomalies de la crosse aortique et de ses branches (d'après Tiedemann).

relativement fréquente, puisque Gruber prétend l'avoir observée 125 fois; d'après Nuhn, elle existerait une fois sur 11 ou sur 12. Cette artère, dont le volume est quelquefois assez considérable, naît tantôt entre le tronc brachio-céphalique et la carotide gauche, tantôt entre la carotide gauche et la sous-clavière du même côté ; elle monte verticalement en avant de la trachée et aborde le corps thyroïde par son bord inférieur. Sa présence a presque toujours pour conséquence la diminution du volume des autres artères thyroïdiennes.

On a vu encore naître de la crosse aortique une artère thymique gauche (Huber, Hyrtl), une mammaire interne droite, une thyroïdienne inférieure, ou même une artère coronaire gauche (artère coronaire gauche, cas de Hyrtl).

ARTÈRES CORONAIRES.

Syn. : A. coronariæ cordis ; — Art. cardiacæ ; — Kranzarterien.

Les artères coronaires, artères du cœur, sont au nombre de deux : l'une gauche ou antérieure, l'autre droite ou postérieure.

Elles naissent de chaque côté de l'aorte, au niveau ou un peu au-dessus du bord supérieur des valvules sigmoïdes, dans les sinus droit et gauche.

On n'admet plus aujourd'hui que les valvules aortiques, appliquées à la paroi du vaisseau par l'impulsion de l'ondée sanguine, ferment les artères coronaires et empêchent ainsi l'arrivée du sang dans le myocarde, au moment de la systole ventriculaire. Par suite, l'opinion ancienne mettant la diastole et la systole sous l'influence de l'occlusion des artères coronaires par les valvules aortiques n'a plus cours. D'une part, en effet, les recherches précises d'anatomie ont montré que les coronaires naissent le plus souvent au-dessus du bord supérieur des valvules; d'autre part, les physiologistes ont constaté le synchronisme des battements de l'aorte et des artères coronaires, montrant ainsi, à l'évidence, que la pénétration du sang dans les coronaires se fait comme dans toutes les artères, au moment de la systole ventriculaire.

Les deux artères coronaires ont de 3 à 5 mm. de diamètre; on admet généralement que l'artère coronaire droite est plus volumineuse que l'artère coronaire gauche. Cependant, Halbertsma, sur vingt cœurs, a trouvé que seize fois le volume de la coronaire gauche l'emportait sur celui de la droite; trois fois l'artère coronaire droite était plus volumineuse ; une fois seulement leur calibre était égal. — Plus que toutes les autres artères musculaires, les coronaires présentent des variations de volume en rapport avec l'état pathologique du cœur.

Artère coronaire gauche ou antérieure. — L'artère coronaire gauche se détache du flanc gauche de l'aorte; elle chemine d'abord entre l'artère pulmonaire à droite et l'oreillette gauche à gauche, sur le segment moyen ou vasculaire de la face antérieure du cœur; dans cette portion initiale de son trajet, elle est, comme le segment sur lequel elle repose, oblique en haut et en avant (voy. fig. 342); la coronaire gauche arrive ainsi dans le sillon interventriculaire, le long duquel elle descend flexueuse, sur la face antérieure du cœur, au milieu de la graisse qui comble toujours le sillon interventriculaire, à côté de la veine cardiaque antérieure. D'après Dragneff (*Bibliographie anatomique*, juin 1896, p. 111), l'artère coronaire gauche ne suivrait pas exactement le sillon interventriculaire antérieur, mais le croiserait à angle aigu et viendrait se terminer à droite de la pointe du cœur.

Dans son trajet, la coronaire gauche émet de nombreuses *collatérales*, ce sont :

1° Quelques artérioles sans importance qui se détachent de la partie initiale de l'artère et se rendent en *dehors* sur la face interne ou concave de l'auricule, en *dedans* sur la paroi gauche de l'aorte et de l'artère pulmonaire.

Une de ces artérioles présente un volume un peu plus considérable; elle se perd dans la masse adipeuse abondante qui se trouve sur la face antérieure de l'artère pulmonaire; c'est l'*artère graisseuse gauche de Vieussens*.

2° L'*artère auriculo-ventriculaire*. Cette artère, toujours volumineuse, se détache de la coronaire gauche, au moment où celle-ci s'engage dans le sillon interventriculaire antérieur; elle se porte à gauche, dans le sillon auriculo-ventriculaire, contourne la face gauche du cœur et arrive sur la face diaphragmatique de l'organe, où elle se termine en s'anastomosant avec l'artère coronaire droite, au niveau de l'extrémité postérieure du sillon interventriculaire inférieur. — D'après Dragneff, cette artère n'atteindrait pas la face diaphragmatique du cœur et se perdrait sur sa face gauche sans s'anastomoser avec la coronaire droite. C'est d'ailleurs la disposition qui est représentée par

[POIRIER.]

Henle (*Gefæsslehre*, p. 58). — L'artère auriculo-ventriculaire fournit plusieurs rameaux collatéraux. Les uns sont *ascendants ;* ce sont : l'artère de l'auricule gauche, petit rameau qui se perd sur la face inférieure de cette auricule et dont les ramuscules montent à la surface de l'oreillette gauche ; les autres, *descendants*, cheminent sur la face gauche du cœur et s'enfoncent, à un niveau variable, dans la paroi ventriculaire.

3° *Des branches ventriculaires.* — Ces branches ventriculaires se détachent de la coronaire gauche au niveau du sillon interventriculaire antérieur ; on peut les diviser en *superficielles* et *profondes.* — Les *artères ventriculaires superficielles* sont ordinairement au nombre de quatre ou de cinq ; très

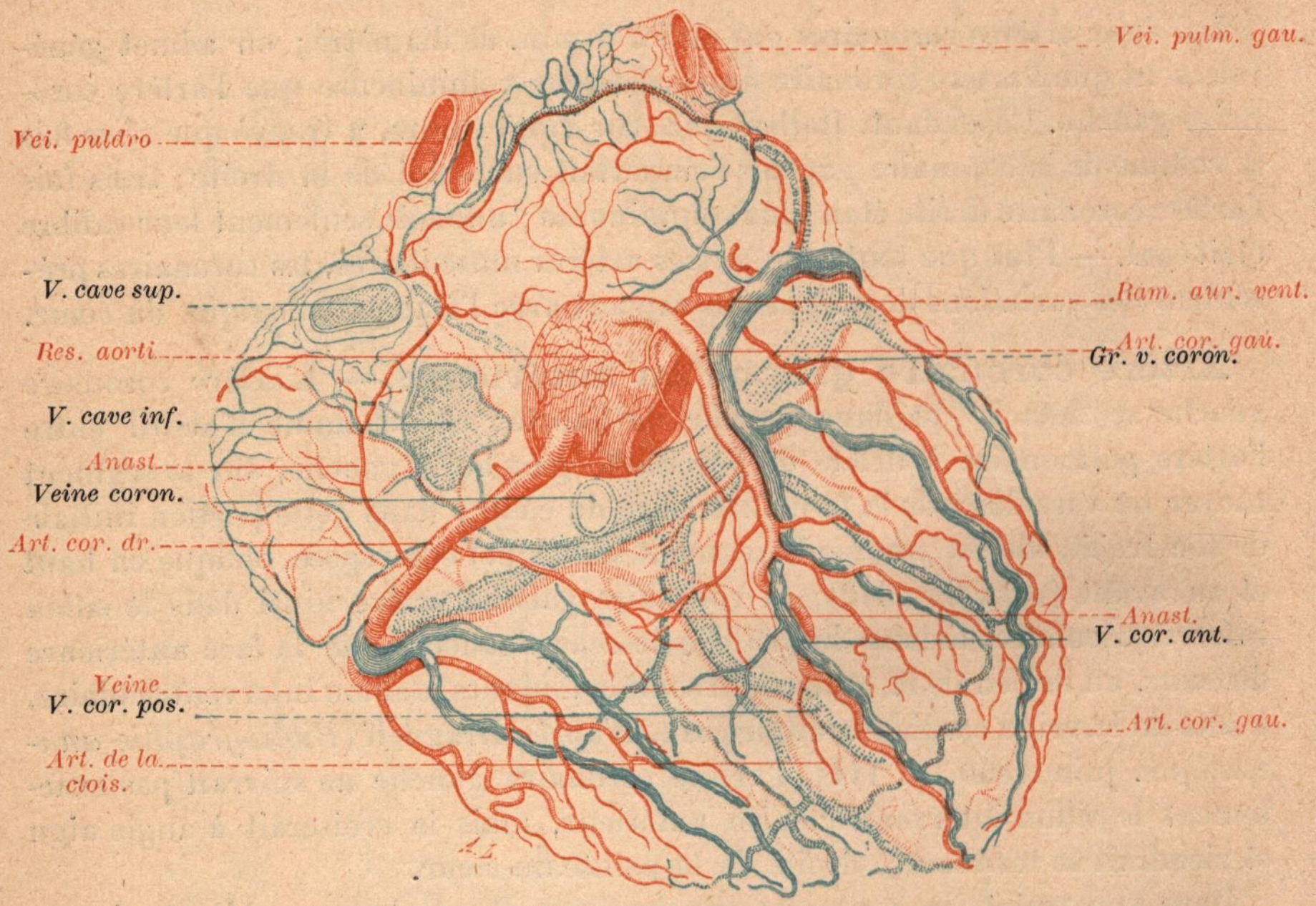

Fig. 411. — Les artères et veines coronaires (d'après Bourgery).

flexueuses, elles cheminent sur une étendue plus ou moins longue à la surface du cœur, dans le tissu cellulaire sous-péricardique, puis s'enfoncent dans les parois des ventricules auxquelles elles se distribuent. — Les *artères ventriculaires profondes*, au nombre de deux ou de trois, se détachent de la coronaire à des hauteurs variables ; dès leur origine, elles s'enfoncent dans la cloison interventriculaire où elles s'épuisent. La plus élevée de ces artères envoie des vaisseaux à la portion charnue de la grande valve ou valve aortique de la mitrale.

Artère coronaire droite ou postérieure. — L'artère coronaire droite ou postérieure se détache du flanc droit de l'aorte ; comme la coronaire gauche, elle se dirige d'abord en haut et en avant, cheminant sur le segment moyen ou vasculaire de la face antérieure du cœur (voy. fig. 342) ; elle arrive ainsi au niveau du sillon auriculo-ventriculaire dans lequel elle s'engage ; elle contourne le bord droit du cœur et parvient sur la face diaphragmatique ; à

l'extrémité postérieure du sillon interventriculaire, elle s'engage dans ce sillon et le parcourt jusqu'à la pointe du cœur, où elle se termine.

Dans ce trajet, elle fournit plusieurs collatérales : *au niveau de sa partie initiale*, c'est-à-dire avant de pénétrer dans le sillon auriculo-ventriculaire, elle donne plusieurs ramuscules assez grêles à l'auricule droite, au flanc droit de l'aorte et de l'artère pulmonaire, et une artériole plus volumineuse qui se distribue au tissu cellulo-graisseux situé en avant de l'artère pulmonaire; c'est l'*artère graisseuse droite de Vieussens.*

Elle donne aussi une artériole constante, bien décrite par Dragneft, l'*artère de la cloison interauriculaire*; cette artère naît de la coronaire droite assez près de son origine, se porte en haut et en arrière et pénètre dans l'épaisseur de la cloison interauriculaire; là, elle se divise en deux rameaux, l'un gauche ou antérieur, l'autre droit ou postérieur, qui reparaissent à la surface des oreillettes; le premier passe au-dessus du groupe des veines pulmonaires droites et se perd sur le bord supérieur de l'oreillette gauche ; le deuxième passe en arrière de la veine cave supérieure et se ramifie sur la face postérieure de l'oreillette droite.

Au niveau du sillon auriculo-ventriculaire, l'artère coronaire droite fournit des rameaux ascendants pour l'oreillette droite et des rameaux descendants qui se distribuent au ventricule correspondant. Parmi ces rameaux, il en est un qui présente toujours un volume plus considérable, c'est l'*artère du bord droit du cœur*; cependant, elle n'arrive jamais jusqu'au niveau de la pointe de l'organe.

Au niveau du sillon interventriculaire, l'artère coronaire droite fournit de nombreux rameaux aux deux ventricules. Parmi ces rameaux il en est un, décrit par Dragneff sous le nom d'*artère postérieure de la cloison*, qui se détache de la coronaire droite, au moment où celle-ci pénètre dans la cloison interventriculaire inférieure; ce rameau pénètre aussi dans la cloison et se ramifie dans l'espace compris entre les deux orifices auriculo-ventriculaires.

Comme on le voit par cette description, et mieux encore par la figure 411, le cœur est entouré, au niveau de la jonction des oreillettes et des ventricules, par un anneau artériel à peu près complet, logé dans le sillon auriculo-ventriculaire. C'est le cercle *auriculo-ventriculaire*, formé à droite par la portion horizontale de la coronaire droite, à gauche par l'artère auriculo-ventriculaire, branche de la coronaire gauche.

La partie antérieure et la partie postérieure de cet anneau sont reliées par une anse artérielle (*anse interventriculaire*), qui occupe les sillons interventriculaires et dont la partie moyenne répond à la pointe du cœur; la partie antérieure de cette anse est formée par l'artère coronaire gauche, sa partie postérieure par la portion verticale de la coronaire droite. — Du cercle auriculo-ventriculaire naissent des rameaux ascendants pour les oreillettes et des rameaux descendants pour les ventricules. — De l'anse interventriculaire se détachent des rameaux droits et des rameaux gauches pour les ventricules et des rameaux profonds qui pénètrent dans la cloison.

Anastomoses des deux artères coronaires. — On admet que les deux artères coronaires s'anastomosent largement entre elles, c'est-à-dire que le cercle auriculo-ventriculaire et l'anse interventriculaire ne sont point inter-

rompus. Cependant Hyrtl avait déjà depuis longtemps constaté l'indépendance des territoires des deux coronaires. Plus récemment, Dragneff a repris cette question et est arrivé aux conclusions suivantes : dans 80 0/0 des cas, il n'existe aucune communication entre les territoires des deux coronaires et une injection fine poussée dans l'une des deux artères ne pénètre pas dans le territoire de l'autre; dans 14 0/0 des cas, les deux artères s'anastomosent tantôt à la pointe du cœur, tantôt au niveau de l'extrémité postérieure du sillon interventriculaire inférieur. Dans ces cas seulement, il existe un cercle auriculo-ventriculaire et une anse interventriculaire complets.

Variétés. — Il peut n'exister qu'une artère coronaire (Fantoni, Thebesius, Harrisson, Otto, Hyrtl); — cette disposition est normale chez les reptiles (Meckel, *Archiv f. Anat. und Phys.*, 1832, p. 316), et se rencontre comme variété chez l'éléphant (Camper, *Œuvres*, 1803, II, 133. — Vulpian et Philippeaux, *Annales des sciences naturelles*, 4ᵉ série zoologique, t. V, 1896). — L'une des deux artères coronaires, très petite, est suppléée par l'autre d'un volume anormal (Barclay, *Description des artères du corps humain*, 1812). — Les deux artères coronaires peuvent naître du sinus gauche (Hyrtl). — L'artère coronaire gauche peut être une branche de la coronaire droite (Bochdaleck jun., *Arch. f. pathol. Anat.*, 1867, XLI, 260).

Il y a trois ou quatre artères coronaires (Morgagni, Halbertsma et autres); j'ai sous les yeux un cœur sur lequel il y a deux artères coronaires droites. — Ces artères supplémentaires naissent séparément du sinus droit ou gauche, à un point peu distant de l'origine des coronaires normales; elles naissent plus souvent du sinus droit que du gauche. — Cruveilhier a vu l'artère coronaire droite naître de l'aorte par trois branches juxtaposées. — Du sinus droit peut naître une artère qui passe derrière l'aorte ascendante en avant de l'oreillette, puis va dans le sillon horizontal gauche (artère circonflexe droite — 2 fois sur 100 cas, Halbertsma). — Cette artère peut exister concurremment avec un rameau antérieur de l'artère coronaire droite, né isolément, de sorte que trois artères prennent leur origine dans le sinus droit. — La branche horizontale de l'artère coronaire gauche peut naître isolément dans le sinus gauche (Halbertsma, *loc. cit.*, 2 fois sur 100 cas).

TRONC BRACHIO-CÉPHALIQUE

Syn. : A. anonyma, brachio-cephalica ; — Ungenannter Stamm.

Le tronc brachio-céphalique, que les anciens anatomistes décrivaient comme constituant la partie initiale de la sous-clavière droite (Riolan), ou de la carotide primitive droite (Vésale), est décrit aujourd'hui comme formant le tronc commun de ces deux artères.

Le tronc B. C. se détache de la crosse de l'aorte au point de jonction de la portion ascendante et de la portion horizontale de cette crosse. Son origine est située en avant et à droite de celle des deux autres branches de la crosse aortique. Il finit au niveau de l'articulation sterno-claviculaire, où il se bifurque en carotide primitive et sous-clavière droite.

Sa *longueur* est d'environ 3 cm. ; son *diamètre* mesure 14 à 15 mm. ; sa *direction* est oblique de bas en haut et de dedans en dehors.

Rapports. — Le tronc B. C. répond : *en avant*, à la face postérieure du sternum dont il est séparé par le tronc veineux brachio-céphalique gauche, par le thymus chez l'enfant et par son reliquat graisseux chez l'adulte, par les insertions inférieures des muscles sterno-hyoïdien et sterno-thyroïdien droits ; sur sa face antérieure descendent les filets cardiaques venus de la portion cervicale du pneumogastrique droit ; — *en arrière*, le tronc B. C. répond à la trachée qu'il croise obliquement; entre lui et la trachée descendent les filets cardiaques venus du récurrent et les filets cardiaques nés des ganglions cervi-

caux du sympathique ; — *en dehors*, il répond à la plèvre qui le sépare du poumon droit ; — *en dedans*, il répond à la carotide primitive gauche, dont il est séparé par un espace angulaire au fond duquel on aperçoit la trachée.

Le tronc B. C. ne fournit normalement aucune branche collatérale.

Si l'on projette le tronc brachio-céphalique sur le sternum, on voit qu'il chemine derrière la partie droite du manubrium. Son extrémité inférieure est située au niveau d'une ligne horizontale passant par le bord inférieur de l'extrémité sternale des premiers cartilages costaux ; son extrémité supérieure est au niveau d'une ligne passant par la partie moyenne de l'interligne sterno-claviculaire. Chez le vieillard, cette extrémité supérieure se trouve ordinairement reportée plus haut, au niveau du bord supérieur de l'extrémité sternale de la clavicule.

Le tronc brachio-céphalique résulte de la persistance chez l'adulte du segment de la portion ascendante du premier arc aortique sous-jacent à l'abouchement du quatrième arc dans cette portion. Comme le montre le schéma 403, il est l'homologue de la partie supérieure de la portion ascendante de la crosse aortique.

Variétés. — Je ne parlerai pas ici des cas d'absence, ni des anomalies d'origine du tronc brachio-céphalique, qui ont été étudiées avec les anomalies de la crosse aortique.

La longueur du tronc brachio-céphalique peut être augmentée ; on l'a vue atteindre 5 et même 7 centimètres ; dans un cas de Dubrueil, il montait jusqu'à la cinquième vertèbre cervicale, la carotide primitive était très courte et la sous-clavière avait un long trajet descendant dans la région carotidienne. Anormalement, on a vu naître du tronc brachio-céphalique la vertébrale droite (ces cas sont les homologues de ceux où la vertébrale gauche naît de la crosse aortique), une thyroïdienne inférieure de Neubauer, une mammaire interne droite, une artère thymique, des petites artères médiastines, péricardiques, diaphragmatiques, trachéales, bronchiques, musculaires et un rameau ascendant, véritable carotide externe.

ARTÈRES CAROTIDES PRIMITIVES

Syn. : A. soporalis (Vésale) ; — troncs céphaliques (Chaussier) ; — carotis communis s. primitiva.

Les carotides primitives sont au nombre de deux ; elles s'étendent : la droite, de la bifurcation du tronc brachio-céphalique, la gauche, de la crosse de l'aorte au bord supérieur du cartilage thyroïde, où elles se divisent en deux branches terminales : la carotide externe et la carotide interne. Le niveau de la bifurcation est d'ailleurs variable ; elle peut se faire au niveau de l'os hyoïde et même au-dessus. D'après Merkel, la bifurcation élevée se rencontrerait chez les individus à cou court et la bifurcation basse chez les sujets à cou allongé.

De ces différences d'origine, il résulte que les deux carotides diffèrent par leur *longueur*, la gauche étant plus longue que la droite, de toute la longueur du tronc brachio-céphalique. Elles diffèrent également par leur *situation générale* ; on a vu (fig. 400) que la portion horizontale de la crosse aortique était orientée dans un plan presque sagittal ; le tronc brachio-céphalique naissant en avant de la carotide gauche, la carotide droite sera, du moins à son origine, sur un plan plus antérieur que la carotide gauche.

A leur origine, les deux carotides se dirigent en haut et un peu en dehors, puis elles deviennent verticales et cheminent parallèlement entre elles dans tout le reste de leur trajet. D'après Richet, la direction des deux carotides ne serait cependant pas absolument identique : la carotide droite répondrait à une ligne partant du milieu de l'espace compris entre la branche montante de la mâchoire et l'apophyse mastoïde pour aboutir à l'extrémité interne de la clavicule ; la ligne de la carotide gauche aboutirait à l'intervalle qui sépare les deux faisceaux du sterno-mastoïdien.

On admet généralement que le calibre des carotides est sensiblement uni-

forme. Cependant Stahel regarde comme constant un rétrécissement siégeant à la partie moyenne de leur trajet (voy. Stahel, Ueber Arterienspindeln, *Arch. f. Anat. u. Phys.*, 1886, S. 310). En outre, il existe souvent, à la partie supérieure des carotides primitives, au niveau même de la bifurcation, une dilatation plus ou moins marquée, *bulbe carotidien*. Cette dilatation n'existe jamais chez le nouveau-né; on ne la rencontre qu'exceptionnellement chez des sujets ayant moins de trois ans. Elle peut même faire défaut chez des individus âgés; cependant, il est peu de vieillards, surtout de vieillards athéromateux, qui ne la présentent à un degré plus ou moins avancé.

D'après Biswanger (Anat. Untersuch. über die Ursprungsstelle und den Anfangstheil der Carotis interna. *Arch. f. Psychiatrie*, 1879, Bd IX), la dilatation porterait autant, sinon plus sur la carotide interne que sur la carotide primitive. Elle présenterait les trois modalités suivantes : la dilatation commence au niveau de la bifurcation et se prolonge sur les deux branches, plus marquée cependant au niveau de la carotide interne; — la dilatation commence au niveau de la division, mais ne se prolonge que sur la carotide interne; — seule, la partie initiale de la carotide interne est dilatée.

Rapports. — Les rapports des deux carotides primitives sont identiques dans la région cervicale. Mais, la carotide primitive gauche présente une portion intra-thoracique que ne possède pas la carotide droite.

Dans cette portion intra-thoracique longue de 3 cm. environ, la carotide primitive gauche répond : *en avant*, à l'origine du tronc veineux brachio-céphalique gauche, qui la croise obliquement et la sépare du sternum doublé à ce niveau par les muscles sterno-thyroïdien et sterno-hyoïdien ; entre l'artère et la veine descendent les nerfs cardiaques supérieurs du pneumogastrique; — *en arrière*, à l'artère sous-clavière gauche et à l'origine de la vertébrale correspondante; — *en dehors*, à la plèvre et au poumon gauche; le nerf pneumogastrique, situé dans la région cervicale derrière l'artère, contourne ici sa face externe pour descendre en avant et à gauche de la portion horizontale de la crosse aortique; — *en dedans*, la carotide répond à l'origine du tronc brachio-céphalique, dont elle s'écarte à angle aigu, à la face latérale gauche de la trachée et au nerf récurrent; l'œsophage, situé plus en arrière, reste distant de l'artère de 1 cm. et demi environ.

Dans *leur portion cervicale*, les deux carotides affectent des rapports identiques.

En arrière, elles reposent sur les apophyses transverses des vertèbres cervicales, un peu en dedans des tubercules antérieurs de ces vertèbres. On sait l'importance de l'un de ces tubercules (celui de la sixième cervicale, *tubercule de Chassaignac*), comme point de repère dans la ligature de la carotide primitive. Le plan osseux est doublé à ce niveau par les muscles long du cou et droit antérieur, recouverts par l'aponévrose prévertébrale. Le grand sympathique descend en arrière des carotides, et certaines de ses branches cardiaques (nerf cardiaque supérieur et moyen) ont un long trajet rétro-carotidien avant de pénétrer dans la cage thoracique. Au niveau du tubercule de la sixième cervicale, la face postérieure de la carotide est croisée perpendiculairement par l'artère thyroïdienne inférieure.

En dedans, les carotides répondent à la trachée, à l'œsophage et aux nerfs récurrents et, plus haut, au larynx et au pharynx. Les rapports de l'œsophage et de la carotide sont beaucoup plus étendus à gauche, à cause de la situation

légèrement asymétrique du conduit œsophagien qui déborde la trachée de ce côté. Leur partie supérieure est longée par la thyroïdienne supérieure.

En dehors, elles répondent à la veine jugulaire interne qui, lorsqu'elle est distendue, proémine en avant de l'artère et la recouvre en partie; la veine tend de plus en plus à se placer en avant de l'artère; elle lui devient franchement antérieure au voisinage de sa terminaison. Dans l'angle ouvert en arrière que forment l'artère et la veine, se trouve le nerf pneumogastrique, qui, dans quelques cas cependant, peut rester assez éloigné de la veine; il se place alors en arrière de l'artère.

En avant, l'artère est recouverte par les plans suivants : peau, peaucier, couche celluleuse sous-jacente dans laquelle on trouve les filets de la branche cervicale transverse, et souvent une veine jugulaire accessoire, et sterno-cléido-mastoïdien engainé dans un dédoublement de l'aponévrose cervicale superficielle. Il est classique de dire que l'artère étant verticale et le muscle oblique en haut et en arrière, les rapports des deux organes varient suivant le point considéré : en bas, à son origine, la carotide répondrait à l'interstice qui sépare le chef sternal des chefs claviculaires; à la partie moyenne du cou, l'artère ne serait plus recouverte que par le bord antérieur du muscle; enfin, elle se dégagerait de ce bord près de sa bifurcation et ses deux branches terminales seraient situées en avant du sterno-mastoïdien. Richet s'est élevé vivement contre cette opinion : pour lui, le muscle, lorsque sa gaine aponévrotique est intacte, recouvre non seulement la totalité de la carotide primitive, mais encore ses deux branches de bifurcation. Richet a évidemment exagéré et, comme le fait remarquer Tillaux, si les rapports donnés par Richet sont exacts lorsque la tête est dans sa position normale, ils deviennent inexacts lorsque la tête occupe la position qu'on lui donne dans la ligature. Au-dessous du sterno-mastoïdien, on rencontre de nombreux ganglions lymphatiques en rapport, moins avec la carotide, qu'avec la jugulaire interne. Sur un plan plus profond, le ventre supérieur de l'omoplato-hyoïdien, tendant l'aponévrose moyenne, croise la face antérieure de l'artère vers la partie moyenne du cou. Sur les vaisseaux, reposent la branche descendante de l'hypoglosse et les rameaux cardiaques supérieurs du pneumogastrique. La face antérieure de l'artère est encore en rapport avec le bord postérieur des lobes latéraux du corps thyroïde; on dit souvent qu'elle se creuse au niveau de ce bord une véritable gouttière; d'après Gaudier cette gouttière n'existerait que *post mortem* et serait la conséquence du décubitus dorsal prolongé des sujets examinés.

Carotide, jugulaire interne et pneumogastrique sont contenus dans une gaine spéciale qui a été longuement décrite avec les aponévroses du cou (voy. Myologie, p. 407).

Les carotides primitives ne fournissent normalement aucune branche collatérale, sauf quelques ramuscules insignifiants à la jugulaire interne et à la glande intercarotidienne (Henle).

Corpuscule intercarotidien (*Ganglion intercarotidien*). — Découvert en 1762 par Haller et non par Arnold, comme on le dit généralement, le corpuscule intercarotidien a été surtout étudié par Mayer, Valentin, Henle, Luschka. En 1863, Switzer (de Copenhague) lui a consacré une monographie. Plus récemment (1892), Rieffel a fait de ce corpuscule l'objet d'un travail intéressant (Rieffel, *Le corpuscule rétro-carotidien*. Steinheil, 1892).

Le corpuscule intercarotidien est situé, non entre les deux branches de bifurcation de la

carotide primitive, mais derrière ces branches, réunies entre elles à leur origine par une gaine de tissu cellulaire très dense; il est donc plutôt rétro-carotidien qu'intra-carotidien (Rieffel). Il est fixé à la carotide primitive par un trousseau fibreux qui se détache de son extrémité inférieure, et qu'on désigne quelquefois sous le nom de ligament de Mayer.

La forme du ganglion intercarotidien est variable; il est le plus souvent ovoïde à grand axe vertical. Il est quelquefois divisé en quatre ou cinq corpuscules secondaires; dans ce cas, il peut passer inaperçu, mais c'est à tort que quelques anatomistes l'ont regardé comme inconstant. De consistance ferme, de coloration rougeâtre, le ganglion intercarotidien mesure 7 millimètres de longueur, 4 millimètres de largeur et 2 millimètres d'épaisseur (Luschka). D'après Rieffel, ces dimensions seraient peut-être exagérées. Le ganglion intercarotidien reçoit deux ou trois ramuscules naissant de la carotide primitive (Henle). Un grand nombre de filets nerveux l'abordent, soit directement, soit après s'être jetés dans le plexus carotidien; ces filets viennent du ganglion cervical supérieur, des nervi molles de Haller, du glosso-pharyngien, du grand hypoglosse, du laryngé supérieur. Seuls, les rameaux venant du sympathique paraissent constants.

On est loin d'être fixé sur la structure et par conséquent sur la signification morphologique du corpuscule intercarotidien. Luschka a décrit dans ce corpuscule des culs-de-sac glandulaires; le corpuscule intercarotidien deviendrait ainsi une glande à sécrétion interne comparable à la thyroïde. Arnold a insisté surtout sur la richesse du tissu du corpuscule en vaisseaux sanguins et tendrait plutôt à le rapprocher de la rate. D'autres, frappés par le nombre des rameaux nerveux que reçoit le corpuscule, l'ont comparé à un ganglion nerveux. On tend aujourd'hui à le regarder comme le reliquat d'une disposition atavique disparue. Pour Debierre, il représenterait les débris d'un réseau vasculaire qui est annexé, chez les amphibiens, au deuxième arc branchial.

Dans ces dernières années, un certain nombre d'anatomistes ont voulu faire du corpuscule carotidien un dérivé branchial, analogue au thymus ou à la thyroïde, provenant, soit de la 4e fente (Stieda, de Meuron), soit de la 3e (Van Bemmelen, Rabl, Prenant). Pour ce dernier auteur (*Elém. d'embryol.*, 1896, t. II, p. 738), la glande carotidienne naîtrait comme un épaississement de la paroi de la troisième poche entodermique branchiale. D'abord purement épithéliale, elle serait ensuite pénétrée par le tissu conjonctif et les vaisseaux du voisinage. Cette opinion n'a pas été confirmée et les recherches histologiques et embryologiques de Schaper, de Verdun, de Kohn semblent montrer que l'origine vasculaire du corpuscule carotidien est de beaucoup la plus vraisemblable.

Sur l'anatomie du corpuscule carotidien, voy. : Princeteau, Le Corpuscule carotidien au point de vue de ses connexions vasculaires et nerveuses chez l'homme. *J. de méd. de Bordeaux*, 8 oct. 1899.

Sur l'embryologie et l'histologie, voy. : Paltauf, Ueber Geschwülste der Glandula carotica nebst Beiträge zur Histologie, etc. *Beitr. z. path. Anat. u. allg. Path.*, XI, 1892. — Schaper, Beiträge z. Histol. der Glandula carotica. *Archiv f. mikr. Anat.*, XL, 1892; — Ueber die sogenannten Epithelkörper, etc., *Archiv f. mikr. Anat.*, XLVI, 1896. — Verdun, Dérivés branchiaux. *Th. Toulouse*, 1898. — Kohn, Ueber den Bau u. die Entwick. der. sog. Carotisdrüse. *Arch. f. mikrosk. Anat. u. Entwick.* Bd. LVI, H. 1, p. 81.

Variétés. — Nous avons indiqué les variétés d'origine de la C. P. (voir crosse de l'aorte). Elle peut manquer, les deux carotides secondaires naissant directement soit du tronc brachio-céphalique, soit de la crosse de l'aorte. — Sa longueur peut être diminuée : on l'a vue se bifurquer à la hauteur du cartilage cricoïde (5 fois sur 295) (Quain), de la cinquième cervicale (Dubrueil, Hyrtl), de la sixième cervicale (Burns), ou même à la partie inférieure du cou (Monro, Ryan, etc...). — Sa longueur est augmentée dans les cas de bifurcation tardive, qui peut se faire au niveau de l'os hyoïde ou même de l'apophyse styloïde; la carotide passe alors entre le digastrique et le stylo-hyoïdien, pour gagner le canal carotidien, et donne les branches qui normalement naissent de la carotide externe. — La carotide primitive peut donner anormalement naissance à une artère coronaire (Mayer), à la vertébrale droite, à la vertébrale gauche, à une thyroïdienne inférieure accessoire, à la thyroïdienne inférieure, à une artère thymique, à la thyroïdienne supérieure, à la linguale, à la pharyngienne ascendante. Ces dernières branches ne viennent de la carotide primitive que dans les cas de bifurcation tardive de cette artère.

CAROTIDE EXTERNE

Syn. : Carotis externa ; — a. com. facialis.

Branche de bifurcation de la carotide primitive, l'artère carotide externe s'étend du bord supérieur du cartilage thyroïde au col du condyle du maxil-

laire, point où elle se divise en deux branches terminales : l'artère temporale superficielle et la maxillaire interne. — Sa limite inférieure est variable,

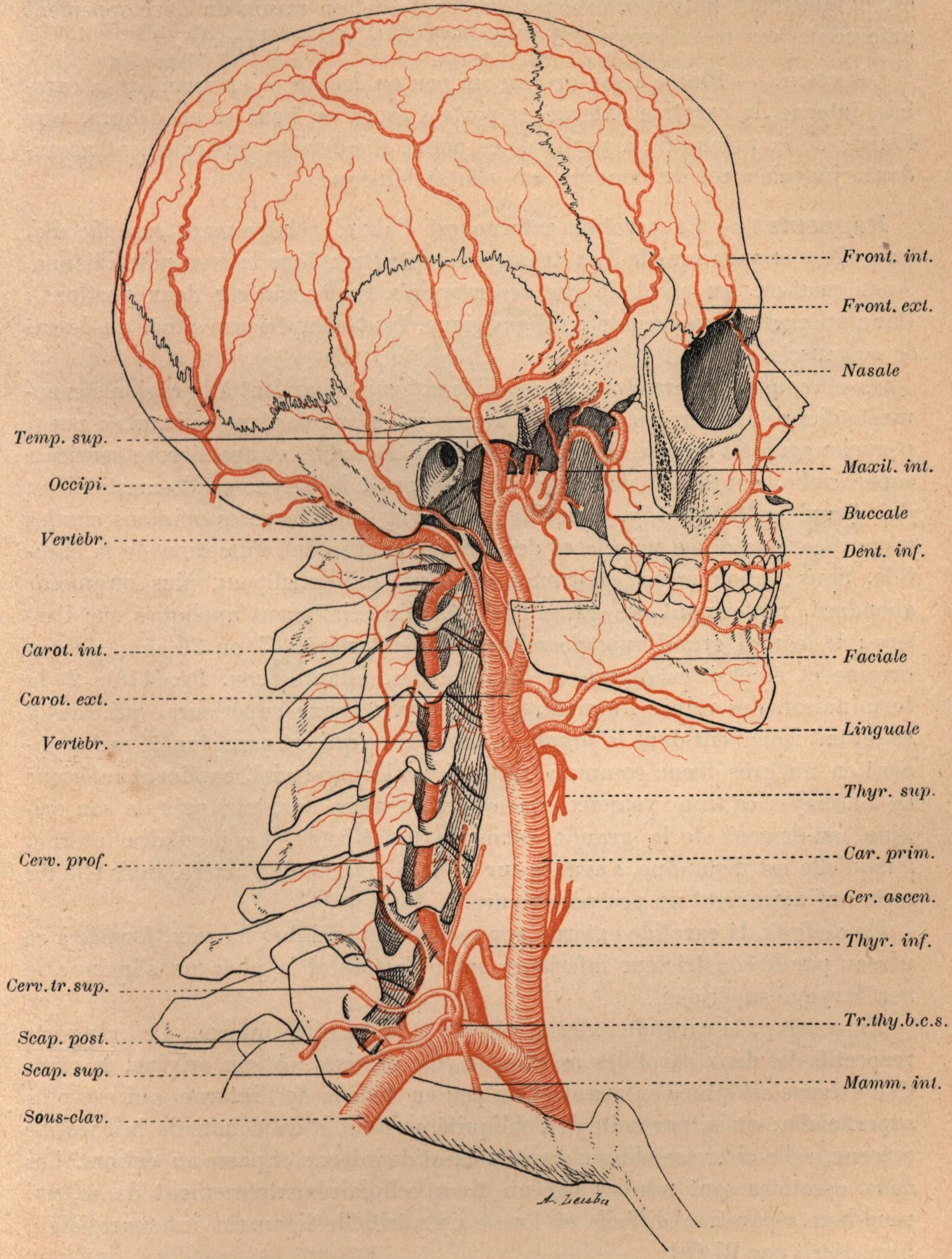

FIG. 412. — Les carotides, la sous-clavière et ses branches.

comme je l'ai dit, la carotide primitive pouvant se bifurquer entre le bord supérieur du cartilage thyroïde et l'os hyoïde, et même, quoique plus rarement, au niveau de ce dernier.

[POIRIER.]

Chez l'adulte, son calibre, égal à celui de la carotide interne, lui est parfois un peu inférieur. Chez l'enfant, et surtout chez le fœtus, la carotide interne est notablement plus volumineuse que l'externe, en raison du développement précoce des centres nerveux et de l'appareil de la vision (Sappey).

Direction. — Placée à son origine un peu en dedans et en avant de la carotide interne, la carotide externe se porte d'abord en haut et en dehors, vers l'angle de la mâchoire; à partir de ce point, elle devient verticalement ascendante jusqu'au col du condyle, où elle se bifurque.

Rapports. — La carotide externe est d'abord relativement superficielle, puis elle s'engage sous le digastrique pour pénétrer dans la loge parotidienne. Aussi peut-on, au point de vue des rapports, lui considérer deux portions : l'une inférieure sous-jacente au digastrique, l'autre supérieure située au-dessus de ce muscle.

Au-dessous du digastrique, la carotide externe appartient à la région sterno-mastoïdienne; sa *face externe* est recouverte par les plans suivants : peau, peaucier contenu dans le fascia superficialis dédoublé, et aponévrose cervicale superficielle, contenant dans un dédoublement le sterno-cléido-mastoïdien ; j'ai signalé ailleurs (voy. Carotide primitive) les différentes opinions sur les rapports exacts de ce muscle et des deux branches de bifurcation de la carotide. Sous l'aponévrose, on trouve un tissu cellulo-adipeux plus ou moins abondant, renfermant des ganglions, et, immédiatement appliqués sur l'artère : 1° le nerf grand hypoglosse, qui croise l'artère à 5 ou 20 mm. de son origine et émet à ce niveau sa branche descendante (voy. fig. 416); 2° la terminaison des veines linguale, faciale, thyroïdienne supérieure, qui, tantôt se jettent isolément dans la jugulaire interne, ce qui est rare, tantôt se fusionnent en un gros tronc commun (tronc thyro-linguo-facial, confluent inférieur de Launay) ; ce tronc veineux croise l'artère assez bas, tout près de son origine, au-dessous de la grande corne de l'os hyoïde. La jugulaire interne, lorsqu'elle est distendue, s'avance sur la face externe de l'artère, mais elle lui reste ordinairement un peu postérieure.

En dedans, la carotide externe repose sur la paroi du pharynx, formée à ce niveau par le constricteur inférieur; entre l'artère et le pharynx s'insinue le nerf laryngé supérieur.

En arrière, la carotide externe répond à la carotide interne. Les rapports respectifs des deux carotides méritent d'être précisés : à son origine, la carotide externe est située en avant et un peu en dedans de l'interne, qui est plus superficielle; mais, par suite de l'obliquité en haut et en dehors de la carotide externe, celle-ci croise obliquement la carotide interne et passe en dehors. Les deux carotides sont réunies par un tissu cellulaire extrêmement dense, qui rend leur séparation difficile et forme un véritable ligament intercarotidien, bien décrit par Rieffel.

En avant, la carotide externe émet des branches collatérales, thyroïdienne nférieure, linguale, faciale; elle répond à l'extrémité postérieure de la grande corne de l'os hyoïde.

Au-dessus du digastrique, la carotide externe chemine d'abord entre le stylo-hyoïdien qui est en dehors, et la paroi du pharynx, puis entre cette

paroi et la parotide, dans laquelle elle pénètre à la jonction du tiers inférieur et des tiers supérieurs de la glande. Dans cette portion sous-parotidienne, la carotide décrit parfois une courbe à convexité dirigée en arrière et en dedans. Lorsque cette courbe est très accentuée, elle peut se rapprocher beaucoup de l'amygdale, dont la carotide externe est normalement éloignée de 2 cm. environ (voy. RIEFFEL, *Sur les rapports des amygdales avec les vaisseaux carotidiens*, Steinheil, 1892). — Dans la parotide, l'artère chemine entre les lobules glandulaires, intimement adhérente à la glande par les branches qu'elle lui fournit.

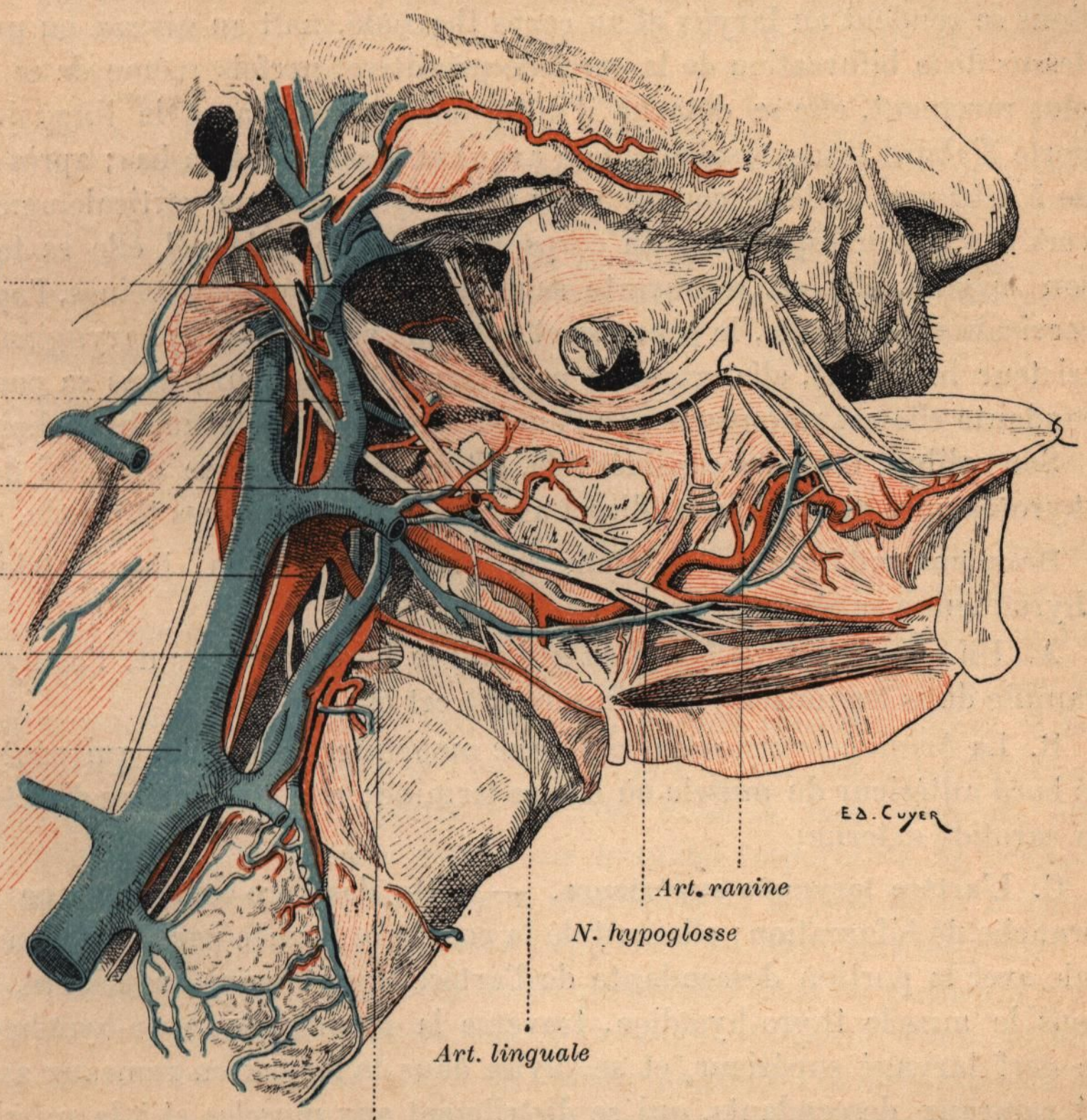

FIG. 413. — Branches de la carotide externe; l'artère linguale naît par un tronc commun avec l'artère faciale.

Exceptionnellement, la carotide externe suit la face interne de la glande sans être englobée par elle. Tous les autres organes intra-parotidiens, jugulaire externe, veine carotide externe de Launay, nerf auriculo-temporal, nerf facial, sont situés en dehors de l'artère ; il en est de même de la plupart des ganglions lymphatiques intra-parotidiens.

Variétés. — La carotide externe peut passer en dehors du stylo-hyoïdien au lieu de passer en dedans de lui. Elle peut être très courte, lorsqu'il y a bifurcation tardive de la carotide primitive, ou plus longue que normalement, lorsque la carotide primitive se bifurque prématurément. — Elle peut manquer : toutes ses branches, naissant d'un même point, forment un véritable bouquet artériel. — La carotide externe peut fournir des branches surnuméraires; on a rencontré : une artère thyroïdienne supérieure accessoire,

une ou deux pharyngiennes ascendantes accessoires, une laryngée supérieure, une artère crico-thyroïdienne, une artère pharyngo-basilaire, une artère palatine ascendante, une artère hyoïdienne.

Distribution. — L'artère carotide externe donne six branches collatérales, la *thyroïdienne supérieure*, la *linguale*, la *faciale*, la *pharyngienne ascendante*, l'*auriculaire postérieure* et l'*occipitale*, — et deux branches terminales, la *temporale superficielle* et la *maxillaire interne.*

Artère thyroïdienne supérieure. — Cette artère, dont les ramifications se rendent au larynx et au corps thyroïde, naît au niveau ou un peu au-dessus de la bifurcation de la carotide primitive, parfois même de ce vaisseau; plus rarement, elle se détache d'un tronc commun avec la linguale. Elle se porte d'abord transversalement en avant et légèrement en bas; après un trajet de 5 à 10 mm., elle se courbe pour se diriger presque verticalement en bas, vers le lobe correspondant du corps thyroïde, dans lequel elle se termine. A son origine, elle est recouverte seulement par quelques veines, l'aponévrose cervicale superficielle, le peaucier et la peau; sur la paroi pharyngienne (constricteur inférieur), elle croise le nerf laryngé supérieur; dans sa portion descendante elle est recouverte par l'omo-hyoïdien et le sterno-thyroïdien.

Son calibre, toujours considérable, est en raison inverse de celui des autres thyroïdiennes et en rapport direct avec le volume du corps thyroïde.

Branches collatérales. — Dans sa première portion, horizontale, l'artère thyroïdienne supérieure donne :

A. Un *rameau sous-hyoïdien* qui suit le bord inférieur de l'os hyoïde et se ramifie dans les muscles qui s'insèrent à cet os;

B. La *branche sterno-mastoïdienne moyenne*, très grêle, qui pénètre dans le bord antérieur du muscle où elle se termine; elle peut naître directement de la carotide externe;

C. **L'artère laryngée supérieure.** — Cette dernière constitue une véritable branche de bifurcation; elle naît de la courbure formée par la portion horizontale avec la portion descendante de l'artère thyroïdienne supérieure, s'engage sous le muscle thyro-hyoïdien, traverse la membrane thyro-hyoïdienne avec le nerf laryngé supérieur, et se divise dans le larynx en rameaux ascendants et rameaux descendants, qui se distribuent aux muscles et à la muqueuse du larynx, de l'épiglotte et de la base de la langue.

D. **L'artère laryngée inférieure ou crico-thyroïdienne**; de volume assez grêle, elle naît, quelquefois, de la branche interne de terminaison de l'artère thyroïdienne supérieure; elle se porte transversalement au-devant de la membrane crico-thyroïdienne et s'anastomose sur la ligne médiane avec celle du côté opposé; elle donne des vaisseaux perforants qui se ramifient dans les muscles et la muqueuse de la portion sous-glottique du larynx.

Branches terminales. — L'artère thyroïdienne supérieure aborde le corps thyroïde par le sommet de son lobe latéral et se divise en trois branches terminales : *a*) une *branche externe*, qui longe le côté du lobe latéral; *b*) une *branche interne*, qui s'infléchit en dedans pour suivre le bord supérieur de la glande; *c*) une *branche postérieure*, qui gagne la face postérieure de la glande, sur les côtés de la trachée. Toutes ces branches sont flexueuses et

donnent naissance à de nombreux rameaux qui s'anastomosent dans l'épaisseur du corps thyroïde, entre eux, avec les rameaux venus de la thyroïdienne inférieure du même côté et avec les rameaux des deux thyroïdiennes du côté opposé.

Variétés. — La thyroïdienne supérieure manque rarement dans sa totalité, mais son volume est assez souvent très réduit; elle ne donne alors que la laryngée supérieure : son territoire thyroïdien reçoit ses artères de l'artère opposée ou de la thyroïdienne inférieure. — L'artère peut être double; il s'agit le plus souvent d'une origine anticipée de la laryngée supérieure. — La thyroïdienne supérieure peut naître directement du tronc de la carotide primitive. — Son trajet est soumis à quelques variations dues aux flexuosités que décrit l'artère. Chez certains vieillards, elle forme une spire à plusieurs tours, pouvant s'avancer sur le bord antérieur du sterno-cléido-mastoïdien.

L'artère laryngée supérieure peut pénétrer dans le larynx en passant entre le cartilage thyroïde et le cartilage cricoïde; c'est une disposition très fréquente; Arnold et Gruber l'ont vue traverser le cartilage thyroïde, puis ressortir au-dessous du bord inférieur de ce cartilage pour se distribuer au corps thyroïde. — L'artère crico-thyroïdienne peut présenter un volume considérable. On l'a vue former, avec l'artère du côté opposé, un tronc transversal inter-crico-thyroïdien, qui donnait naissance au niveau de la ligne médiane à un gros rameau verticalement descendant. C'est bien à tort que Wood (*Transact. of the path. Soc.*, 1859, X, 119) a regardé ce tronc transversal comme le reliquat d'une anastomose reliant chez l'embryon les deuxièmes arcs aortiques.

Artère linguale. — L'artère linguale naît de la carotide externe près de la grande corne de l'os hyoïde, généralement à un centimètre au-dessus de l'artère thyroïdienne supérieure (voy. fig. 413). Elle se porte en haut et en dedans. recouverte par le ventre postérieur du digastrique, le nerf grand hypoglosse et la veine linguale; elle atteint ainsi le bord postérieur du muscle hyoglosse et s'engage sous sa face profonde. Reposant sur les muscles constricteur moyen du pharynx et génio-glosse, elle est recouverte par l'hyoglosse, le nerf grand hypoglosse accompagné des veines linguales, la glande sous-maxillaire et la peau. Au niveau de la grande corne de l'os hyoïde, la linguale donne un rameau sus-hyoïdien qui suit la face supérieure de l'os. Sous la face profonde du muscle hyoglosse, l'artère linguale donne une branche importante, la dorsale de la langue, qui monte se ramifier dans la muqueuse de la base de la langue et envoie souvent des rameaux en bas vers l'épiglotte, en haut vers les piliers : au lieu d'une seule artère, on en rencontre fréquemment deux ou plusieurs qui deviennent alors insignifiantes. La dorsale de la langue naît ordinairement au point où le digastrique croise le trajet de l'artère linguale : la circulation n'y sera donc pas arrêtée en cas de ligature de la linguale dans le triangle hypoglosso-hyoïdien (Tr. de Pirogoff); pour obtenir une hémostase complète de la langue, il faut lier la linguale à son origine même dans le triangle dit tr. de Béclard. (Voy. T. III, p. 303 et fig. 517.)

Arrivée au bord antérieur du muscle hyoglosse, l'artère linguale se bifurque en artère sublinguale et artère ranine.

L'artère sublinguale se dirige en avant dans le sillon que délimitent le mylo-hyoïdien en dehors, le génio-hyoïdien et le génio-glosse en dedans; elle est située en dehors du canal de Warthon et s'engage avec lui sous la face profonde de la glande sublinguale : les rameaux du nerf lingual croisent en remontant sa face interne.

La plus grande partie de ses branches se terminent dans la glande sublinguale, les autres se distribuent aux fibres du génio-glosse qui avoisinent son insertion osseuse ou remontent dans la muqueuse gingivale qui revêt la face

interne du maxillaire inférieur. Un rameau traverse toujours le mylo-hyoïdien, accompagné d'une grosse veine, et s'anastomose avec les branches de la sous-mentale, les deux artères se suppléant assez souvent l'une l'autre.

L'artère ranine a été complètement décrite avec la langue (voy. t. IV, p. 102).

Les artères linguales des deux côtés sont à peine anastomosées l'une avec l'autre. A part les anastomoses qui se font dans la muqueuse et l'arc ranin, toujours très faible, il n'existe guère qu'une branche anastomotique constante qui réunit les deux artères linguales à la base de la langue en passant juste le long du bord supérieur du corps de l'os hyoïde entre le génio-glosse et le génio-hyoïdien.

Ces anastomoses sont assez minimes pour qu'une injection même fine poussée d'un côté ne puisse remplir la moitié opposée de la langue. En pratique la ligature d'une artère linguale suffit pour assécher la moitié correspondante de l'organe.

Artère faciale ou maxillaire externe. — L'artère faciale, remarquable par son volume et ses flexuosités, naît de la face antérieure de la carotide externe, à quelques millimètres au-dessus de l'origine de l'artère linguale, parfois au même point que celle-ci, ou par un tronc commun.

Elle se porte en avant et en haut, contournant la glande sous-maxillaire et le bord du maxillaire, sur lequel elle apparaît au-devant du masséter, et se dirige alors obliquement vers le sillon naso-labial, puis dans la vallée naso-génienne, à la partie supérieure de laquelle elle se termine en s'anastomosant avec une branche de l'ophtalmique.

Rapports. — A son origine, l'artère est profondément située, comme l'artère linguale; recouverte par le bord antérieur du sterno-cléido-mastoïdien, elle est au-dessous du digastrique et du stylo-hyoïdien, au-dessus de l'artère linguale, qui lui est presque parallèle, et du nerf hypoglosse; elle est accompagnée de la veine faciale, plus superficielle. Plus haut, l'artère s'engage sous la face profonde des muscles digastrique et stylo-hyoïdien, presque au contact de la paroi pharyngienne, formée à ce niveau par le constricteur moyen. Au-dessus du digastrique, l'artère décrit une courbe à concavité inférieure qui la conduit sous le bord inférieur du maxillaire. L'arc, l'étendue et la forme de cette courbe sont des plus variables; tantôt elle est à peine marquée, quelquefois, c'est une double courbe en S, dont l'arc supérieur peut s'avancer jusqu'au voisinage de l'amygdale. — Rieffel (*loc. cit.*) l'a vue arriver à 12 mm. de l'amygdale, 3 fois sur 16 sujets.

Dans la partie terminale de sa courbure, la faciale contourne le bord supérieur de la glande sous-maxillaire, creusant une encoche, parfois très profonde, dans le tissu glandulaire. L'étendue des rapports de l'artère avec la glande varie suivant la forme et le rayon de la courbe. (Voy. T. IV, p. 678.)

Arrivée sur le bord inférieur du maxillaire, la faciale monte sur la face externe de cet os, parallèlement au bord antérieur du masséter, recouverte à ce niveau par le peaucier et la peau. Puis, elle se dirige obliquement en avant et en haut, vers l'aile du nez et la vallée naso-génienne. Dans cette dernière partie de son trajet, elle repose sur le buccinateur, le canin et le transverse du

nez ; elle est recouverte par le peaucier, le triangulaire des lèvres, le grand et le petit zygomatiques qui la croisent obliquement, et enfin par l'élévateur de la lèvre supérieure et quelques rameaux du facial. La veine faciale est située

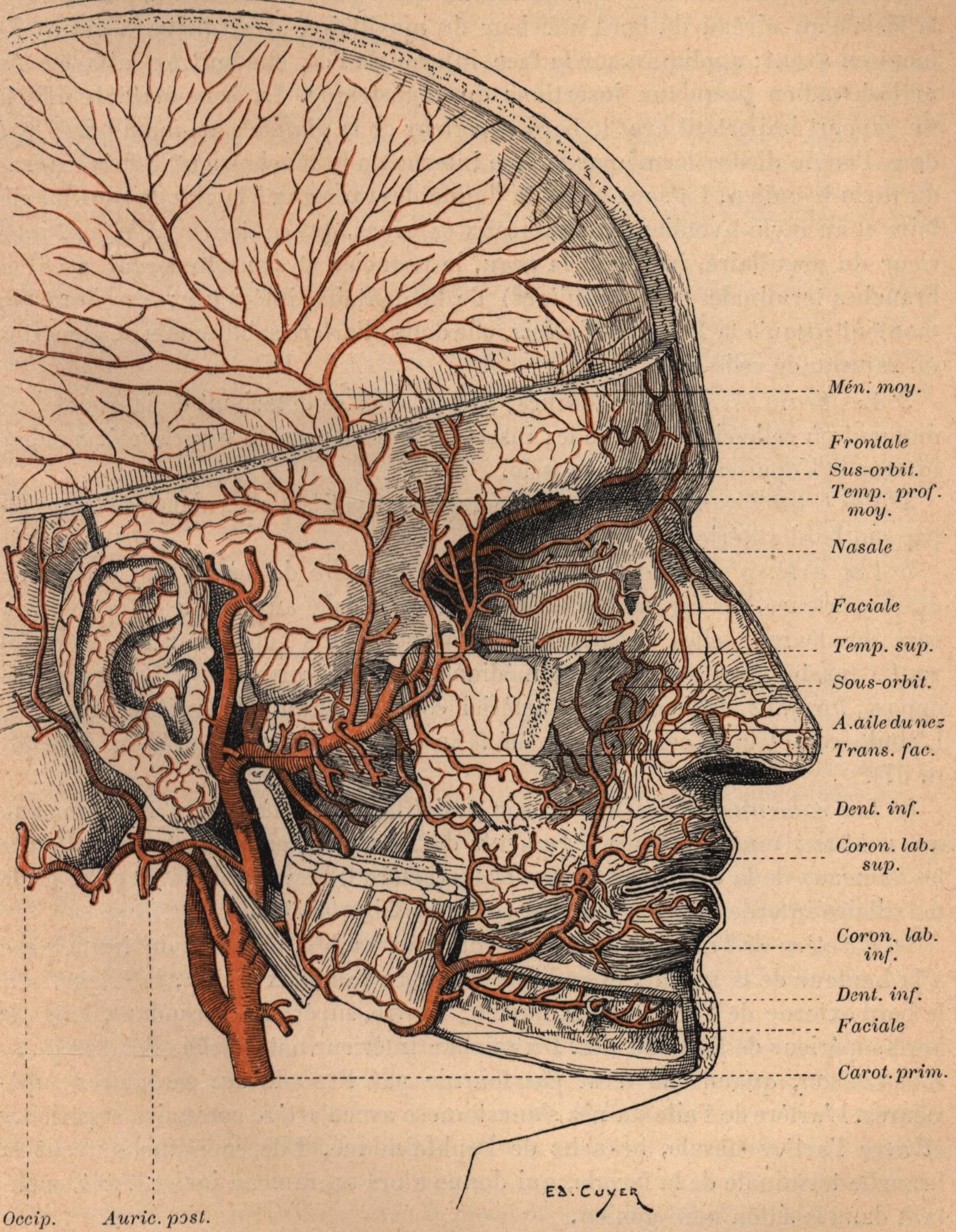

Fig. 414. — Artères de la face et du crâne (d'après Bourgery).

en arrière et en dehors de l'artère; elle forme la corde de l'arc que décrit celle-ci, C'est ordinairement entre les deux vaisseaux que l'on trouve les ganglions lymphatiques géniens.

Branches collatérales. — L'artère faciale donne, de bas en haut :

1° La *palatine inférieure ou ascendante*; cette branche naît parfois du tronc

même de la carotide; elle passe sous les muscles styliens, appliquée sur la paroi pharyngienne, et se rend au voile du palais, à l'amygdale (*artères tonsillaires*) et jusqu'à la trompe d'Eustache (voy. Voile du palais, t. IV, p. 163).

2° L'*artère sous-mentale*; plus volumineuse que la précédente, elle naît de la faciale au niveau du bord inférieur du maxillaire, et se dirige horizontalement en avant; appliquée sur la face interne de l'os, elle suit les attaches du mylo-hyoïdien jusqu'aux insertions du digastrique. La sous-mentale affecte un rapport important avec le bord supérieur de la glande sous-maxillaire, logé dans l'angle dièdre formé par la face interne de la mâchoire et la face externe du mylo-hyoïdien. La sous-mentale donne des rameaux à la glande sous-maxillaire et au mylo-hyoïdien; des rameaux externes, qui contournent le bord inférieur du maxillaire, irriguent la peau, le peaucier et s'anastomosent avec les branches terminales (mentonnières) de la dentaire inférieure; ces branches montent jusqu'à la lèvre. — Parfois, elle donne l'artère sublinguale ou constitue un rameau de celle-ci.

3° Les *branches ptérygoïdiennes*; grêles, elles se détachent de la faciale, au moment où celle-ci contourne les insertions inférieures du muscle ptérygoïdien interne et s'épuisent dans ce muscle.

4° Les *branches massétérines*; généralement petites, elles abordent le muscle par son bord antérieur.

5° Les *artères coronaires labiales*; au nombre de deux, une inférieure, une supérieure, les coronaires naissent de la faciale au niveau de la commissure des lèvres; elles cheminent, flexueuses, dans l'épaisseur des lèvres et vont s'anastomoser sur la ligne médiane, avec les coronaires labiales du côté opposé, formant ainsi un cercle artériel complet autour de l'orifice buccal. — L'étude complète de ces artères a été faite avec les lèvres (voy. Tube digestif, p. 57).

6° Les *rameaux faciaux*; sur son trajet facial, l'artère émet des rameaux qui vont aux muscles et aux téguments de la région, en s'anastomosant avec les rameaux de la temporale superficielle (artère transverse de la face) et de la maxillaire interne (artères buccale, sous-orbitaire, alvéolaire).

7° L'*artère de l'aile du nez*; d'un volume variable, elle naît du tronc facial à la hauteur de la narine, et se divise en deux rameaux : l'un, inférieur, suit le bord externe de l'orifice de la narine; l'autre, supérieur, ascendant, longe le bord supérieur de l'aile du nez. Du rameau inférieur naît parfois l'*artère de la sous-cloison*, quand elle n'est pas fournie par l'arcade des coronaires supérieures. L'artère de l'aile du nez s'anastomose avec l'artère coronaire supérieure et avec l'artère nasale, branche de l'ophtalmique. Elle constitue souvent la branche terminale de la faciale, qui donne alors un rameau insignifiant, montant dans le sillon naso-génien.

Branche terminale. — Très réduite après l'émission des branches précitées, la faciale (devenue l'*artère angulaire* de quelques auteurs) monte sur les faces latérales du nez, donne quelques ramuscules aux muscles et aux téguments voisins, et se termine en s'anastomosant avec la branche nasale de l'ophtalmique et avec la sous-orbitaire.

Variétés. — L'artère faciale manque rarement, mais elle peut être réduite à un petit

rameau qui s'arrête à l'angle du maxillaire. Dans ce cas, le tronc de l'artère est suppléé par la transverse de la face, la nasale, la sous-orbitaire et même la lacrymale. — Inversement, elle peut remplacer toutes ces artères. — Il est très fréquent (presque un tiers des cas) de la voir naître avec la linguale. — La faciale peut avoir un trajet anormal et se mettre en rapport intime avec la face externe de l'amygdale. — Chez certains sujets l'artère est sous-cutanée dans toute son étendue. — Certaines des branches qu'elle émet normalement peuvent provenir des artères voisines.

Lorsque la faciale naît au niveau de l'angle de la mâchoire, elle appartient à la région amygdalienne. Dans cette situation, la faciale est en rapport : en avant, avec la carotide interne, en dedans avec la carotide externe, en dehors avec la palatine ascendante dont les rameaux tonsillaires sont l'origine ordinaire des hémorragies dans l'amygdalotomie.

L'artère faciale peut donner naissance à une artère pharyngienne ascendante, à la maxillaire interne (Quain), à l'artère sterno-cléido-mastoïdienne, à l'artère sub-linguale. — Hyrtl l'a vue fournir une branche ascendante qui atteignait la fosse ptérygo-maxillaire et donnait la plupart des branches de la maxillaire interne atrophiée.

Artère pharyngienne ascendante. — Cette artère naît de la face interne et postérieure de la carotide, au voisinage de l'origine de la faciale et de la linguale; elle monte verticalement, appliquée sur le pharynx. C'est essentiellement une artère de pharynx; elle a été étudiée à propos de cet organe (voy. Splanchn., t. IV, p. 163). Près de sa terminaison, la pharyngienne ascendante émet une branche méningienne qui, passant au-devant de la veine jugulaire, donne quelques ramuscules au pneumogastrique et au ganglion supérieur du grand sympathique, pénètre dans le crâne par le trou déchiré postérieur, et se ramifie dans la dure-mère qui tapisse les fosses occipitales inférieures; cette branche donne aussi un rameau qui entre dans le crâne par la substance fibreuse du trou déchiré antérieur (Sappey).

Variétés. — L'origine de l'artère pharyngienne inférieure est très variable; il n'est pas rare de la voir naître de l'occipitale, de la faciale, de la linguale ou des carotides. — Elle peut manquer et être remplacée par la palatine ascendante. Hyrtl l'a vue pénétrer dans le canal carotidien et se terminer comme artère méningée, au voisinage de la selle turcique, en s'anastomosant avec la méningée moyenne. — Elle peut fournir anormalement la palatine ascendante (anomalie très fréquente) et l'artère laryngée supérieure (Hildebrandt).

Artère auriculaire postérieure. — L'auriculaire postérieure, qui se rend au pavillon de l'oreille et à la partie avoisinante du cuir chevelu, naît de la face postérieure de la carotide, à quelques millimètres au-dessus de l'origine de l'artère occipitale, au niveau du point où la carotide externe passe sous le ventre postérieur du digastrique; elle naît parfois d'un tronc commun avec l'occipitale.

L'auriculaire postérieure se dirige en haut et un peu en arrière, suivant le bord supérieur du muscle digastrique, appliquée sur la face externe du muscle stylo-hyoïdien ; puis, elle s'infléchit et se porte verticalement en haut, vers le bord antérieur de l'apophyse mastoïde, où elle se divise en ses branches terminales, l'*auriculaire* et la *mastoïdienne*.

Les rapports de l'auriculaire avec la parotide sont des plus variables : quelquefois, elle est tout entière en dehors de la glande; beaucoup plus souvent, dès sa naissance, elle pénètre dans la glande et en ressort au niveau de la pointe de l'apophyse mastoïde; quand l'origine de l'artère est reportée un peu plus haut, elle naît dans la glande et aborde ensuite le bord antérieur de l'apophyse mastoïde.

Branches collatérales. — Dans son trajet, l'auriculaire postérieure donne :

a) L'artère *stylo-mastoïdienne*, qui naît dans l'épaisseur de la glande paro-

tide, passe immédiatement en dehors du nerf facial et pénètre avec lui dans l'aqueduc de Fallope; elle donne des rameaux au muscle de l'étrier, à la caisse du tympan, aux canaux demi-circulaires et s'anastomose avec les rameaux

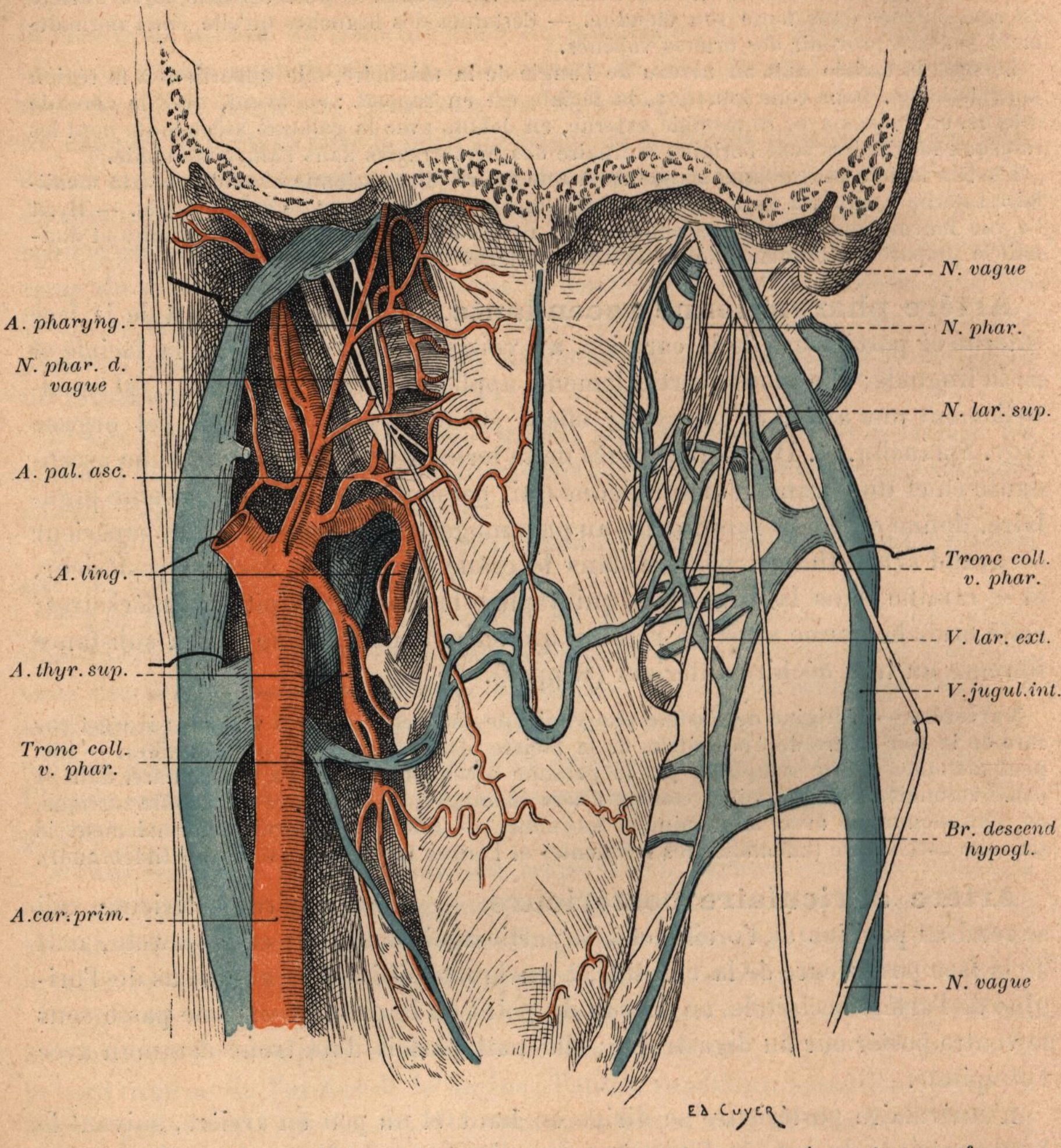

Fig. 415. — Vue postérieure du pharynx avec ses artères, ses veines et ses nerfs.

Les gros troncs vasculaires et nerveux ont été écartés de façon à permettre de voir la disposition de leurs branches. A gauche on a conservé les artères, une partie des veines et les rameaux nerveux pharyngiens du vague. L'artère carotide interne a été enlevée tout près de son origine. Les artères linguale et faciale naissent par un tronc commun de la carotide externe. L'artère pharyngienne naît près de la bifurcation de la carotide. L'artère palatine ascendante naît de l'angle que forme le tronc linguo-facial avec la carotide externe. A droite, on n'a conservé que les veines et les nerfs qui entourent le pharynx ou s'y rendent.

auriculaires de la méningée moyenne. Parfois l'artère stylo-mastoïdienne vient de l'occipitale.

b) Des *rameaux parotidiens* dans la glande.

c) Des *rameaux auriculaires*, qui se perdent dans la peau de la face postérieure du pavillon.

d) Quelques *rameaux musculaires*.

e) Des *rameaux mastoïdiens*, qui se portent en arrière vers les téguments de la région mastoïdienne.

Branches terminales. — Au-dessous du conduit auditif externe, l'artère auriculaire postérieure se divise en deux branches terminales :

1° Une *branche supérieure* ou *auriculaire*, qui monte dans le sillon auriculo-crânien, donne des rameaux à la face crânienne du pavillon et quelques rameaux perforants à sa face externe, dans la région de l'hélix et de l'anthélix ;

2° Une *branche postérieure* ou *mastoïdienne*, dont les rameaux se portent en arrière aux téguments de la région mastoïdienne, au muscle occipital; ils s'anastomosent avec les rameaux de l'occipitale en arrière, et avec ceux de la temporale superficielle en avant.

Variétés. — *L'artère auriculo-postérieure* peut naître avec l'artère occipitale. Elle peut être suppléée par celle-ci ou par l'auriculaire antérieure. — Inversement, elle peut suppléer l'occipitale par un ou deux rameaux.

Artère stylo-mastoïdienne. — Hyrtl a vu l'artère stylo-mastoïdienne pénétrer dans la caisse du tympan par sa paroi inférieure, cheminer sur le promontoire, passer entre les deux branches de l'étrier, puis sortir de la caisse, soit en pénétrant dans le canal de Fallope, soit en traversant le *tegmen tympani* pour se distribuer à la dure-mère. Arnold pense que l'artère en question ne doit pas être regardée comme une artère stylo-mastoïdienne à trajet anormal, mais comme une artère satellite du nerf de Jacobson anormalement développée.

Artère occipitale. — L'artère occipitale naît de la face postérieure de la carotide externe, à peu près au même niveau que la linguale et la faciale, le plus souvent en regard de cette dernière. Son volume est inférieur à celui des trois branches déjà émises par le tronc carotidien, mais il surpasse celui de l'auriculaire postérieure et surtout celui de la pharyngienne ascendante.

Elle se dirige obliquement en haut et en arrière jusqu'au niveau de l'apophyse transverse de l'atlas; là, elle se réfléchit pour se diriger horizontalement en arrière et en haut, sous le splénius où elle se recourbe pour devenir verticalement ascendante dans sa dernière portion. Presque superficielle, à son origine, elle devient bientôt très profonde, pour redevenir superficielle vers sa terminaison.

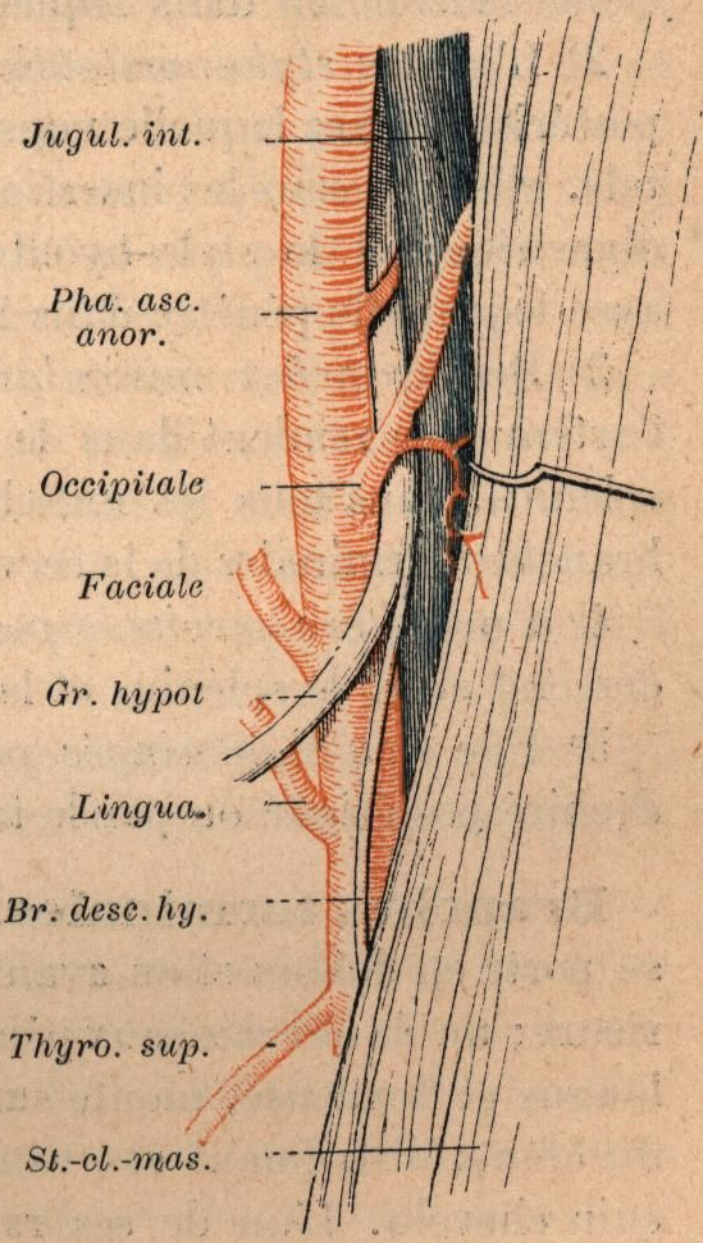

Fig. 416. — L'anse de l'hypoglosse et les branches de la carotide externe.

Rapports. — A son origine, l'artère est croisée par le bord antérieur du sterno-cléido-mastoïdien ; puis, elle s'enfonce et vient au contact de la veine jugulaire interne, sur une longueur de plus d'un centimètre. Entre l'artère et la veine s'insinue le nerf hypoglosse qui se réfléchit autou de l'occipitale pour se porter en bas et en avant, tandis que l'artère se dirige en haut et en arrière. De là, elle suit le bord inférieur du digastrique et ne tarde pas à s'engager sous ce muscle. Le nerf spinal, oblique en bas, en dedans et en arrière, s'insinue aussi entre la veine jugulaire interne et l'artère, dont il croise perpendiculairement la face

profonde. L'occipitale arrive ainsi jusqu'à la face supérieure de l'apophyse transverse de l'atlas; elle passe entre l'atlas et l'occipital, laissant parfois sur cet os une empreinte; à ce niveau, elle est très profondément située sous les insertions supérieures du sterno-cléido-mastoïdien et du digastrique : puis, elle s'engage sous le splénius et le petit complexus, en rapport en dedans avec le petit oblique. Enfin, elle émerge sous le bord postérieur du splénius, et apparaît dans l'espace laissé libre entre les insertions supérieures du sterno-cléido-mastoïdien et du trapèze. Devenue superficielle, elle repose sur l'occipital, recouverte par l'aponévrose épicrânienne et la peau, engainée dans un lacis fibreux dense, qui rend sa dissection très difficile; dans quelques cas, elle perfore l'insertion supérieure du trapèze.

L'occipitale est flexueuse, en raison de la mobilité de la région qu'elle parcourt; ses rameaux terminaux se répandent dans le cuir chevelu de toute la région occipito-pariétale postérieure. — Elle s'anastomose avec l'occipitale du côté opposé, avec l'auriculaire postérieure, avec la temporale superficielle.

Branches collatérales. — Dans son long trajet, l'occipitale donne de nombreuses collatérales; les principales sont :

1° L'*artère sterno-mastoïdienne supérieure*, qui naît de l'occipitale au moment où l'hypoglosse vient la croiser, se réfléchit autour de ce nerf et se dirige transversalement en dehors, pour pénétrer la face profonde du sterno-cléido-mastoïdien dans lequel elle se termine;

2° L'*artère stylo-mastoïdienne*, qui se détache plus souvent de l'auriculaire postérieure avec laquelle nous l'avons étudiée. Lorsqu'elle provient de l'occipitale, elle naît sous les insertions supérieures du digastrique, s'insinue entre le digastrique et le stylo-hyoïdien et gagne ainsi la face externe du nerf facial avec lequel elle pénètre dans le trou stylo-mastoïdien;

3° Des *branches musculaires*, qui naissent de la portion horizontale de l'artère et se rendent dans le petit oblique, dans le grand complexus, dans le splénius, dans tous les muscles de la nuque où elles s'anastomosent avec les branches terminales de la cervicale ascendante, branche de la sous-clavière;

4° Une *artère cervicale postérieure* (Cruveilhier), parfois considérable, qui descend entre le splénius et le complexus jusqu'à la partie supérieure du cou;

5° Une *artère méningée postérieure*, qui pénètre dans le crâne par le trou déchiré postérieur ou par le trou occipital (Cruveilhier).

Branches terminales. — Elles sont au nombre de deux : l'une, *externe*, se porte en dehors et en avant, et vient s'anastomoser avec l'auriculaire postérieure; un de ses rameaux pénètre par le trou mastoïdien; l'autre, *interne*, très longue et flexueuse, monte sur les côtés de la ligne médiane, jusqu'au sommet du crâne, distribuant ses ramifications terminales au muscle occipital et au cuir chevelu. L'un de ses rameaux pénètre dans le trou pariétal, *rameau pariétal*, et se répand dans la dure-mère sous-jacente, où il s'anastomose avec les ramifications supérieures de la méningée moyenne.

Variétés. — L'artère occipitale peut être atrophiée; elle est alors suppléée par l'auriculaire postérieure, par la cervicale profonde, ou même par l'artère vertébrale. — Elle peut naître par un tronc commun avec l'auriculaire postérieure ou avec la faciale, ou la linguale. Elle peut rester superficielle et passer sur le sterno-cléido-mastoïdien. Il n'est

pas rare de la voir se mettre en contact avec la vertébrale au niveau de l'apophyse transverse de l'atlas. Ces deux artères s'envoient quelquefois une anastomose. — Hyrtl a vu la branche de bifurcation externe de l'occipitale pénétrer dans le diploë à travers la suture occipito-mastoïdienne, puis redevenir superficielle après un trajet osseux de plusieurs millimètres.

L'occipitale peut fournir la pharyngienne ascendante, une artère pharyngienne ascendante accessoire, des rameaux anastomotiques pour la sous-clavière et la thyroïdienne inférieure. Le rameau que l'occipitale envoie dans le trou pariétal peut s'anastomoser avec la méningée moyenne (Jancke, Sœmmering, Barkow, Sappey) ou avec le rameau homologue du côté opposé (Gruber).

Artère maxillaire interne. — L'artère maxillaire interne, branche de bifurcation profonde de la carotide externe, plus volumineuse que la temporale, s'étend du col du condyle au sommet de la fosse zygomatique ou ptérygo-maxillaire. Les variétés de son trajet, de ses rapports, de l'origine de ses branches, ont été étudiées sous mes yeux, dans mon laboratoire, par mon élève Juvara, à la thèse duquel j'emprunte une partie de leurs détails (Anatomie de la région ptérygo-maxillaire, *Thèse de Paris*, 1895).

Trajet. — La maxillaire interne naît de la carotide externe, au niveau du col du condyle; elle s'engage aussitôt dans une boutonnière formée par le bord interne du condyle et le bord postérieur, épaissi, de l'aponévrose ptérygoïdienne : c'est la *boutonnière rétro-condylienne* de Juvara. Le nerf auriculo-temporal sort par cette boutonnière, au-dessus de l'artère.

La maxillaire interne se dirige en avant et en dedans, dans la loge du ptérygoïdien externe, appliquée sur la face externe, près du bord inférieur de ce muscle, qui peut être dit son *muscle satellite*. A partir de ce point, l'artère se dirige très flexueuse, en avant et en dedans, vers le trou sphéno-palatin, fond de la fosse ptérygo-maxillaire. Mais, pour y arriver, elle peut prendre deux voies. Tantôt, elle suit la face interne du ptérygoïdien externe, passant ainsi dans l'interstice des deux muscles ptérygoïdiens et traverse le ptérygoïdien externe pour arriver à sa destination; *c'est la voie profonde*; tantôt, elle suit la face externe du ptérygoïdien externe, passant entre ce muscle et le muscle temporal, *c'est la voie externe*. En deux mots, elle passe tantôt en dedans, tantôt en dehors du ptérygoïdien externe, qui reste toujours son muscle satellite.

Ces deux variétés sont presque d'une égale fréquence : on peut même les rencontrer toutes les deux chez le même sujet; toutefois, il m'a paru que la variété externe était un peu plus fréquente.

Variété profonde. — La maxillaire interne, appliquée sur le bord inférieur de la face interne du ptérygoïdien externe, décrit une première courbe à concavité inférieure; puis, elle se relève et se dirige vers l'apophyse ptérygoïde; un peu au-dessous de la base de celle-ci, elle s'applique à l'aile ptérygoïdienne externe, qu'elle creuse parfois en gouttière, et s'engage obliquement de bas en haut entre les deux faisceaux du ptérygoïdien externe. Arrivée à la face externe de ce muscle, la M. I., devenant très flexueuse, décrit une nouvelle courbe à concavité supérieure, et vient s'appliquer à la partie supérieure de la tubérosité maxillaire; elle creuse souvent une gouttière ou fossette sur celle-ci, et, suivant la partie supérieure de cette tubérosité, elle va traverser l'arrière-fond de la fosse ptérygo-maxillaire pour s'engager dans le trou sphéno-palatin,

à partir duquel elle appartient aux fosses nasales, et prend le nom d'artère sphéno-palatine.

Quand l'artère suit ce trajet, elle croise perpendiculairement, dans sa portion sous-ptérygoïdienne, les nerfs dentaire inférieur et lingual, près de la réunion de la corde du tympan, et perfore le ptérygoïdien externe à côté du nerf buccal.

Variété externe. — Dans cette variété (voy. fig. 418), la M. I., pour arriver au trou sphéno-palatin, suit la face externe du ptérygoïdien externe, cheminant dans l'interstice ptérygo-temporal, au milieu du tissu fibro-graisseux qui se trouve entre l'extrémité inférieure du muscle temporal et la face externe du

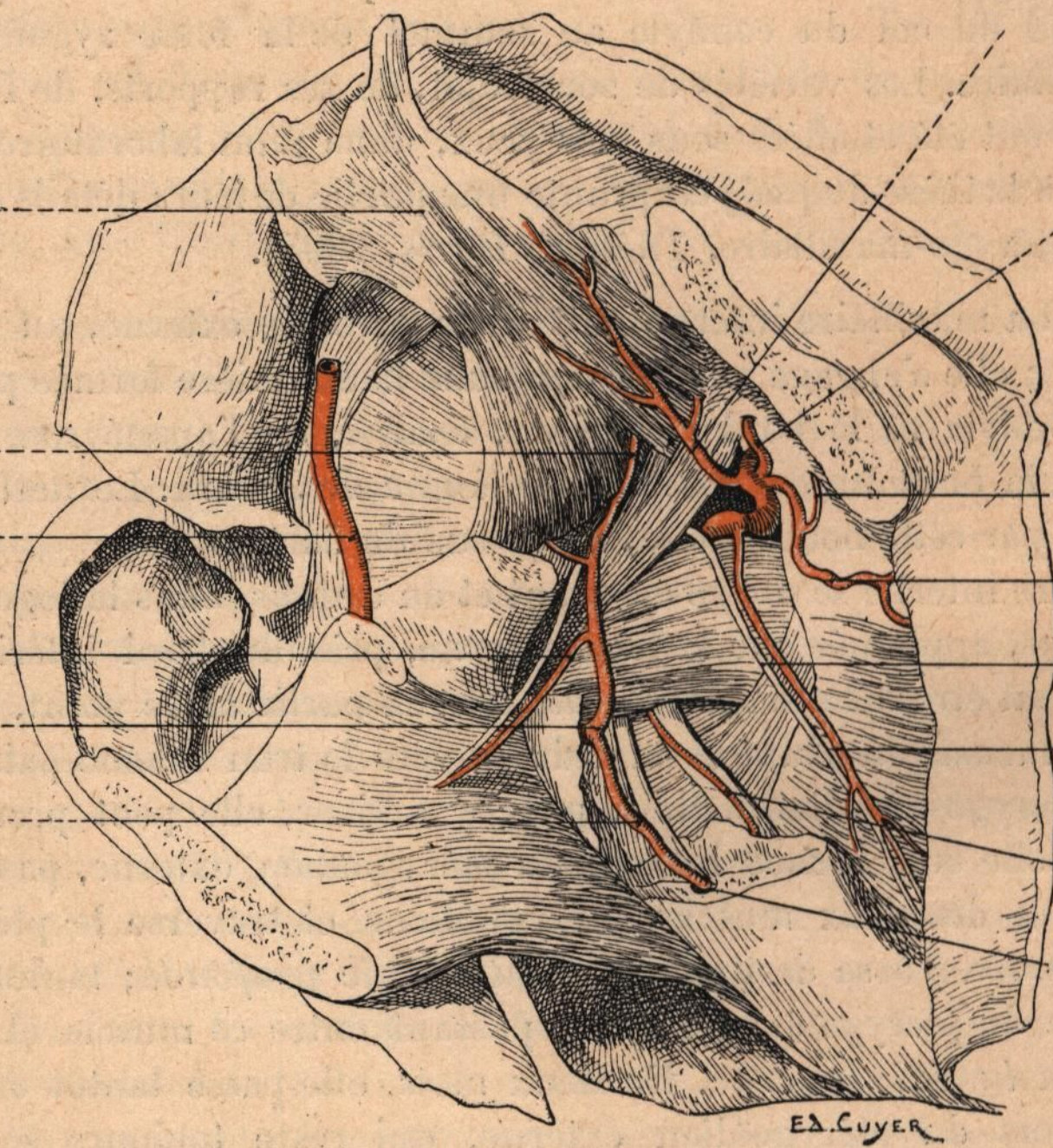

Fig. 417. — Artère maxillaire interne, variété profonde.

ptérygoïdien externe. Après avoir dépassé le ptérygoïdien, l'artère s'applique sur la tubérosité du maxillaire et se termine de la même façon que dans la variété profonde.

Quand l'artère suit ce trajet, elle affecte avec les nerfs dentaire inférieur et lingual des rapports moins intimes que dans la variété profonde : elle ne touche le dentaire inférieur qu'au niveau du point où elle contourne le bord inférieur du ptérygoïdien externe. Elle est loin du lingual ; par contre, elle est croisée par le nerf buccal, qui perfore le muscle ptérygoïdien, et passe en avant de l'artère.

La M. I. émet quatorze branches collatérales ; l'habitude est de classer ces collatérales en :

Supérieures ou ascendantes ; — inférieures ou descendantes ; — externes ou antérieures ; — internes ou postérieures.

Les cinq ascendantes sont : la *tympanique*, la *petite méningée*, la *méningée*

moyenne, la *temporale profonde postérieure* et la *temporale profonde antérieure*.

Les cinq descendantes : la *dentaire inférieure*, la *massétérine*, la *buccale*, les *ptérygoïdiennes* et la *palatine supérieure*.

Les deux antérieures : l'*alvéolaire* et la *sous-orbitaire*.

Les deux postérieures : la *vidienne* et la *ptérygo-palatine*.

Je décrirai ces branches, en suivant, autant que possible, l'ordre suivant lequel elles se détachent du tronc M. I. (voy. fig. 419); ainsi, on rencontre

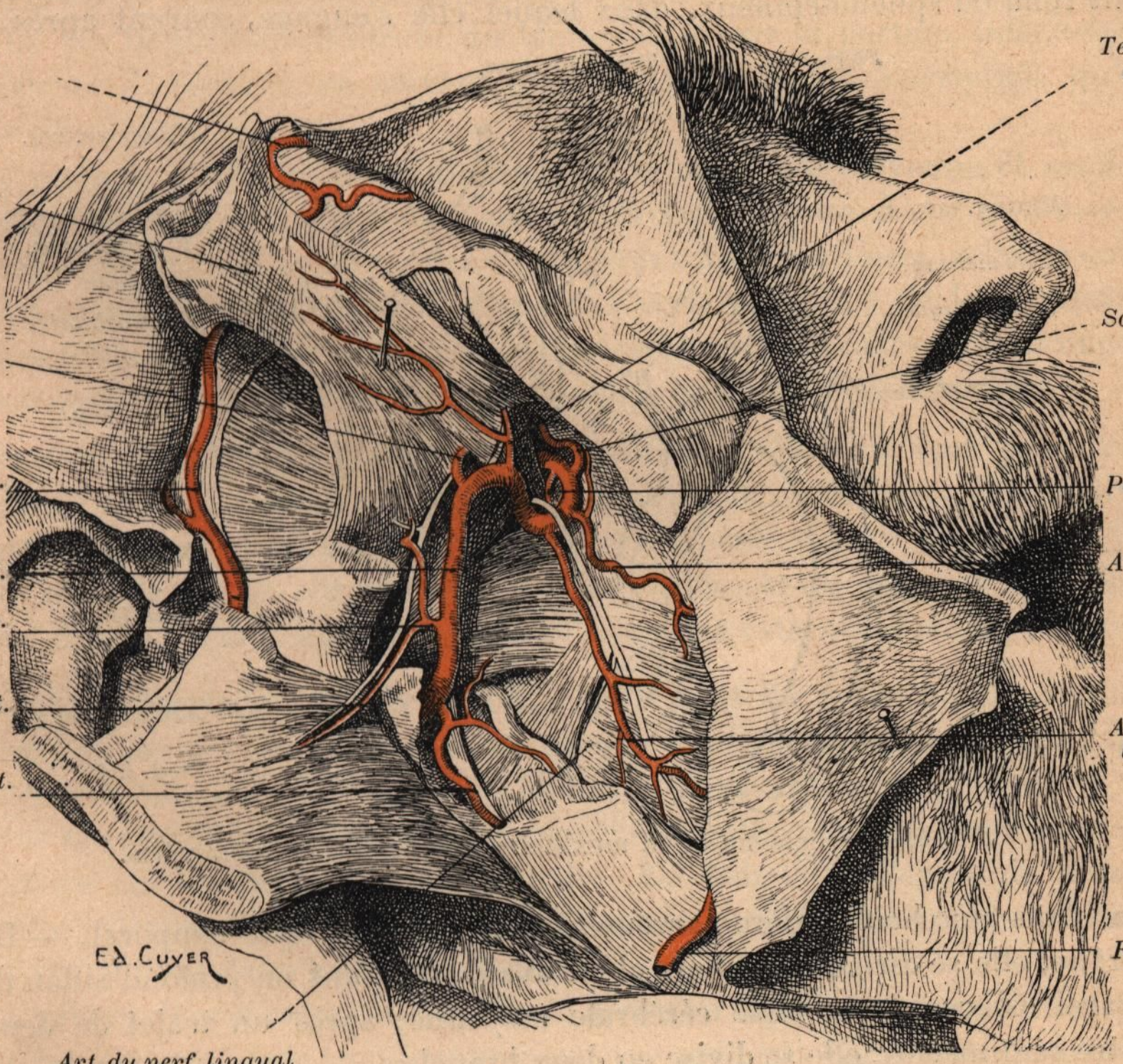

FIG. 418. — La maxillaire interne, variété externe.

successivement : la tympanique, la méningée moyenne, la petite méningée, la dentaire inférieure avec l'artère du nerf lingual, la massétérine, les artères ptérygoïdiennes, la temporale profonde postérieure, la buccale, la temporale profonde antérieure, l'alvéolaire, la palatine supérieure, la sous-orbitaire, la vidienne, la ptérygo-palatine, enfin la branche de terminaison ou *artère sphéno-palatine*.

Artère tympanique (Lauth). — De très petit volume, elle naît de la M. I. près du col du condyle; assez souvent, elle vient de la méningée moyenne, plus rarement de la temporale ou de la dentaire inférieure. Elle passe en avant du nerf auriculo-temporal, donne quelques rameaux à l'articulation temporo-maxillaire, et pénètre à côté de la corde du tympan dans un conduit spécial,

pour arriver dans l'oreille moyenne, où elle distribue ses rameaux à la muqueuse de la caisse du tympan; elle s'anastomose avec les rameaux de la stylo-mastoïdienne, branche de la carotide externe.

Artère méningée moyenne. — Syn. sphéno-épineuse. — Remarquable par son volume et son long trajet, elle constitue la plus considérable des branches de la M. I.; elle irrigue la plus grande partie de la dure-mère, et toute la région temporo-pariétale du crâne. La méningée moyenne naît de la M. I. en dedans du ptérygoïdien externe, et monte obliquement vers le trou petit rond ou sphéno-épineux, dans lequel elle s'engage, souvent après avoir

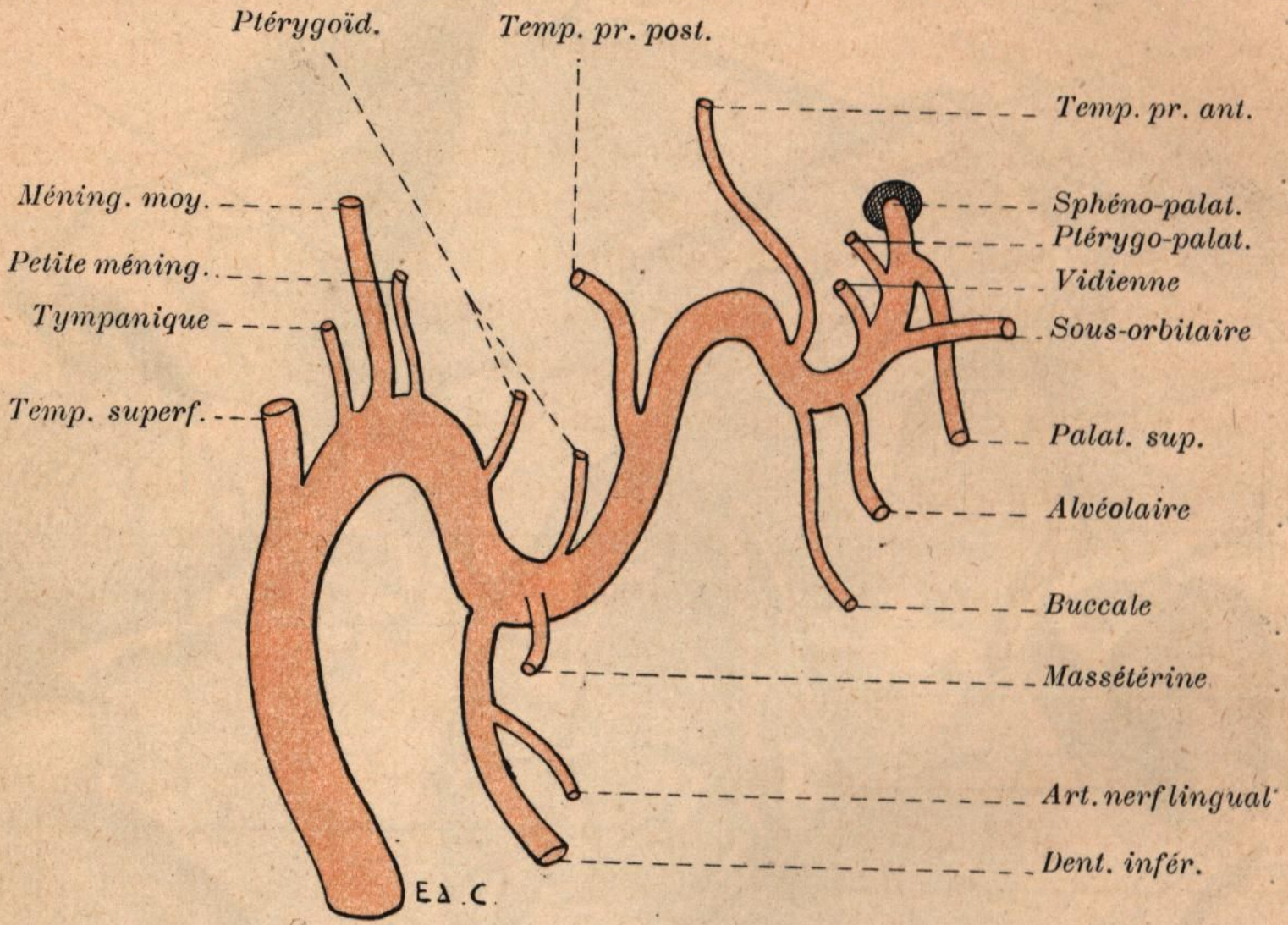

FIG. 419. — Schéma de la maxillaire interne et de ses branches.

passé dans une boutonnière nerveuse formée par l'auriculo-temporal. — Dans le crâne, elle se dirige en dehors et en avant, creusant un profond sillon dans la paroi osseuse de la fosse cérébrale moyenne; après un trajet de deux à quatre centimètres, elle se divise en deux branches.

Dans son trajet extra-crânien, la méningée moyenne donne : — 1° quelques rameaux très grêles, qui se perdent dans le muscle ptérygoïdien; — 2° une petite branche qui descend avec le nerf lingual vers le plancher de la bouche (Juvara); — et 3° quelquefois, la petite méningée et l'artère tympanique,

Dans le crâne, la méningée moyenne donne : 1° quelques rameaux à la dure-mère de la fosse sphénoïdale et au ganglion de Gasser; — 2° un rameau qui pénètre avec le nerf pétreux supérieur dans l'aqueduc de Fallope, où il s'anastomose avec l'artère stylo-mastoïdienne, branche de l'auriculaire postérieure ou de l'occipitale; — 3° des rameaux orbitaires, qui pénètrent dans l'orbite par la fente ethmoïdale, et s'anastomosent avec l'ophtalmique qu'elles peuvent suppléer; — 4° quelques rameaux qui pénètrent par la suture pétro-squameuse, et se rendent dans l'oreille moyenne, où ils s'anastomosent avec la stylo-mastoïdienne et la tympanique.

Les *branches terminales* de la méningée moyenne sont au nombre de deux. L'*antérieure* gagne l'extrémité externe de la petite aile du sphénoïde, et arrive à l'angle du pariétal; sur cet os, elle suit parfois la suture fronto-pariétale, plus souvent, elle se tient à 5 ou 10 millimètres environ en arrière de celle-ci (Marchant). J'ai indiqué, ailleurs (Topographie crânio-encéphalique, p. 35) le procédé de trépanation qu'il faut employer pour l'atteindre sûrement. Cette branche antérieure est flanquée de deux veines, dont l'une est souvent confondue avec le sinus sphéno-pariétal.

La *branche postérieure*, plus petite, se dirige en haut et en arrière, et se ramifie sur la portion écailleuse du temporal et sur la portion inférieure et postérieure du pariétal, en suivant d'abord la suture pétro-occipitale qu'elle croise plus haut.

La portion intra-crânienne du tronc de la méningée moyenne et ses deux branches de terminaison proéminent sur la face externe de la dure-mère et creusent sur la table interne des os du crâne des gouttières arborescentes, parfois transformées en canaux osseux sur certains points de leur trajet. — Ces branches terminales échangent des anastomoses avec celles du côté opposé, si bien que les deux bouts de l'artère saignent après la section.

Petite méningée (Lauth). — Inconstante, elle naît tout près de la méningée moyenne, dont elle n'est très souvent qu'un rameau. Elle se dirige en haut, suivant le nerf maxillaire inférieur, et pénètre avec lui dans le trou ovale. Dans le crâne, elle répond à la face profonde du ganglion de Gasser, auquel elle donne des rameaux, ainsi qu'à la paroi externe du sinus caverneux.

Artère dentaire inférieure. — Elle naît du tronc de la maxillaire interne, au moment où celle-ci contourne le bord inférieur du muscle ptérygoïdien externe; puis, elle se dirige en bas et en avant, appliquée sur la face interne du maxillaire inférieur par l'aponévrose inter-ptérygoïdenne épaissie à ce niveau en ligament sphéno-maxillaire. En dedans de l'épine de Spix, la dentaire inférieure pénètre avec le nerf dentaire inférieur dans le canal dentaire, qu'elle suit dans toute son étendue.

Au niveau des petites molaires, elle se divise en deux branches : l'une, *mentonnière*, émerge par le trou mentonnier et se rend aux téguments du menton; l'autre, *incisive*, continue la direction de la dentaire jusqu'à la symphyse, où elle se perd dans le diploé.

Ses rameaux collatéraux, *rameaux dentaires*, en nombre égal à celui des racines des dents correspondantes, montent vers les dents, dans lesquelles il pénètrent par l'orifice placé au sommet de la racine de celles-ci; d'autres, *rameaux diploïques*, vont au diploé du maxillaire inférieur.

Avant d'entrer dans le canal dentaire inférieur, la dentaire inférieure donne souvent une artère intéressante, sur laquelle les recherches de Juvara ont appelé l'attention, l'*artère du nerf lingual*; au-dessous de celle-ci, elle fournit le *rameau mylo-hyoïdien*.

Le *rameau mylo-hyoïdien* se détache de la dentaire au moment où celle-ci va pénétrer dans l'orifice du canal dentaire; il creuse sur la face interne du maxillaire un sillon qui descend vers le muscle mylo-hyoïdien dans lequel le rameau se termine.

[POIRIER.]

L'artère du nerf lingual naît de la dentaire inférieure, ou du tronc même de la M. I., entre la dentaire inférieure et la petite méningée; dès son origine, elle se porte en avant et en dedans, et, après un trajet de quelques millimètres, elle aborde le nerf lingual qu'elle suit jusqu'à la langue dans laquelle elle se termine.

Artère massétérine. — L'artère massétérine, petite, naît quelquefois par un tronc commun avec la buccale, et assez souvent de la temporale profonde postérieure ou de la dentaire inférieure; elle se porte obliquement en bas et en dehors, au-devant du col du condyle, passe dans l'échancrure sigmoïde avec le nerf massétérin, en avant duquel elle est placée, et pénètre dans la partie supérieure du masséter par la face profonde de celui-ci. Ses rameaux terminaux s'anastomosent avec les rameaux de l'artère transverse de la face; son volume est en raison inverse de celui de la massétérine fournie par la transverse de la face.

Artères ptérygoïdiennes. — De très petit volume et en nombre très variable, elles se rendent aux muscles ptérygoïdiens. Tandis que ces rameaux sont les voies principales de nutrition du ptérygoïdien externe, ils ne sont pour le ptérygoïdien interne que des voies accessoires; en effet, ce muscle reçoit d'importants rameaux du tronc de la dentaire inférieure et de la faciale, au niveau où celle-ci croise ses insertions inférieures.

Artère temporale profonde postérieure. — Elle naît très souvent d'un tronc commun avec la dentaire, *tronc temporo-dentaire de Juvara* (voy. fig. 417), ou directement de la maxillaire interne près de son origine; dans ce dernier cas, elle fournit d'ordinaire la massétérine. Le tronc temporo-dentaire, long de quelques millimètres, naît au niveau de la face interne du ptérygoïdien externe, descend obliquement en avant, en dehors des nerfs lingual et dentaire inférieur, contourne le bord inférieur du muscle et se divise immédiatement en : 1° une branche inférieure, qui continue le trajet primitif (l'artère dentaire inférieure) et 2° une branche supérieure qui se recourbe brusquement autour du bord inférieur du muscle; c'est la *temporale profonde postérieure.*

La *temporale profonde postérieure* monte verticalement sur la face externe du ptérygoïdien, en avant et en dedans du nerf massétérin, et atteint la crête du sphénoïde. Là, elle se divise presque aussitôt en deux branches qui rampent sur le périoste, sous la face profonde du muscle temporal, et s'anastomosent avec la temporale profonde antérieure et la temporale moyenne.

Artère buccale. — Elle naît du tronc de la maxillaire au point où celui-ci atteint la tubérosité maxillaire, se place tantôt en avant, tantôt en arrière du nerf buccal, sur les insertions antérieures du ptérygoïdien externe, passe dans la partie antérieure de l'espace ptérygo-temporal, et aborde les insertions postérieures du buccinateur; elle se répand alors sur la face externe de ce muscle, formant un plexus en rapport avec la terminaison du canal de Sténon. Ses branches terminales vont aux parois buccales et aux nombreuses glandes que l'on trouve sur la face interne du buccinateur. La buccale, à ce niveau, s'anastomose avec la faciale, avec l'alvéolaire et la sous-orbitaire.

Artère temporale profonde antérieure. — Cette branche, assez volumineuse, naît de la maxillaire interne, au moment où cette artère décrit ses sinuosités sur la tubérosité du maxillaire, le plus souvent entre la buccale et les alvéolaires; elle monte dans la graisse qui sépare le bord antérieur du temporal de la paroi antérieure de la fosse temporale, et se trouve ainsi plus temporale antérieure que temporale profonde. Flexueuse, elle donne au muscle de nombreux rameaux qui s'anastomosent avec ceux des artères temporale moyenne, temporale profonde postérieure et temporale superficielle. Elle émet constamment des rameaux qui passent par les trous du malaire dans l'orbite, où ils s'anastomosent avec l'artère lacrymale qu'ils peuvent même suppléer.

Artère alvéolaire. — Née sur la tubérosité du maxillaire, elle se dirige en bas et en avant, d'abord assez adhérente à l'os sur lequel elle est comme bridée par une lame fibreuse dépendant du périoste. Presque dès son origine, elle émet deux ou trois rameaux qui pénètrent dans les canaux dentaires postérieurs et se ramifient dans les racines des grosses molaires, dans la muqueuse des gencives et dans celle du sinus maxillaire (*rameaux dentaires postérieurs* et *rameaux gingivaux*). Son tronc se divise en plusieurs rameaux qui forment, sur la tubérosité maxillaire et sur le buccinateur, un plexus prolongement du plexus formé par l'artère buccale avec laquelle l'artère alvéolaire s'anastomose.

Artère sous-orbitaire. — Branche importante, elle naît au moment où l'artère, après avoir décrit ses flexuosités sur la tubérosité maxillaire, va gagner l'arrière-fond de la fosse ptérygo-maxillaire.

Elle se dirige transversalement en avant, et, après un trajet de quelques millimètres, pénètre dans la gouttière creusée sur la paroi inférieure de l'orbite; elle suit cette gouttière et vient émerger par le trou sous-orbitaire avec le nerf maxillaire supérieur.

Dans la fente sphéno-maxillaire, elle donne une branche orbitaire qui se divise en deux rameaux : l'un se porte en avant vers la paupière inférieure où il s'épuise; l'autre se rend dans la glande lacrymale. — Dans le canal sous-orbitaire, l'artère donne une branche qui descend dans le conduit dentaire supérieur et antérieur, et se rend à la pulpe des incisives et des canines.

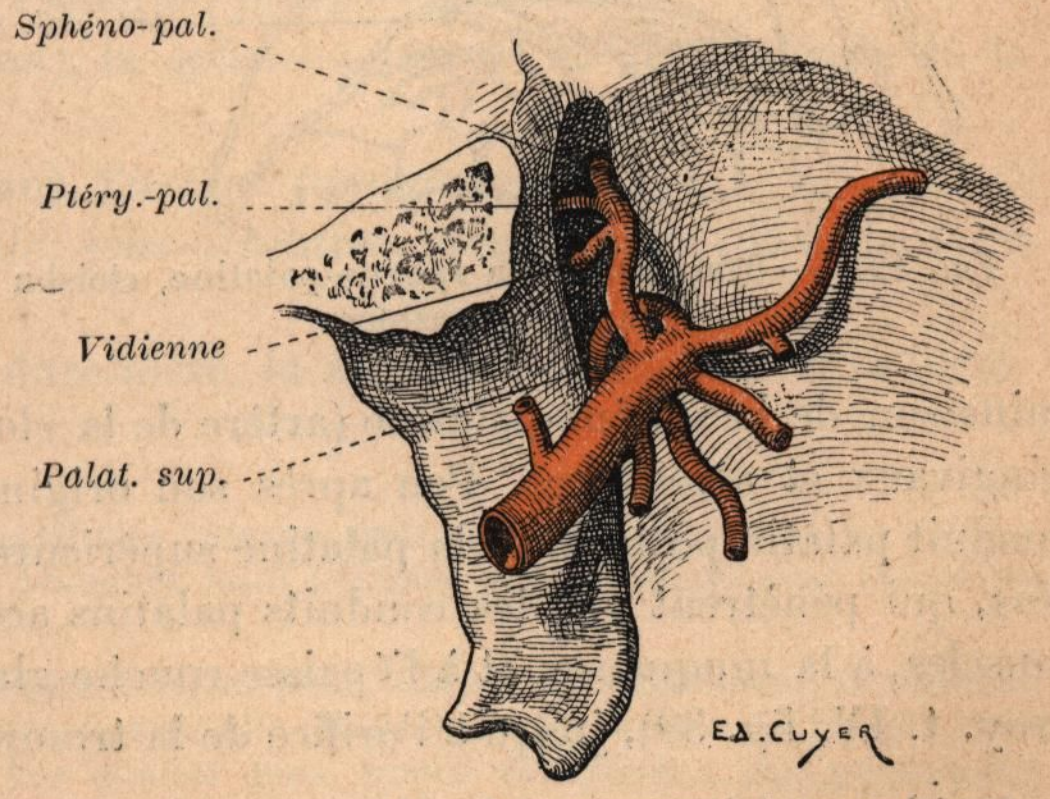

FIG. 420. — L'artère maxillaire interne dans l'arrière-fond de la fosse ptérygo-maxillaire.

Arrivée à l'orifice antérieur du canal sous-orbitaire, l'artère s'épanouit en un bouquet de branches : les ascendantes, palpébrales, s'anastomosent avec les rameaux de l'ophtalmique; les descendantes vont aux muscles et à la peau de la joue; les internes, nasales, se rendent aux téguments du nez; d'autres,

externes, vont sur la pommette et s'anastomosent avec les branches de la transverse faciale.

Artère vidienne. — Très grêle, elle naît de l'artère maxillaire interne tout près du trou sphéno-palatin, se dirige immédiatement en arrière, passe en dehors du ganglion sphéno-palatin, traverse l'arrière-fond de la fosse ptérygo-maxillaire et pénètre dans le canal vidien; elle suit ce canal d'avant en arrière, accompagnée par le nerf vidien. Arrivée sous la muqueuse du pharynx, elle se termine sur la partie latérale de la voûte, dans le voisinage de la trompe à laquelle elle donne des rameaux. — Elle s'anastomose avec la branche postérieure de la palatine supérieure ou descendante, et avec l'artère ptérygo-palatine.

Artère palatine supérieure. — Elle naît de la M. I. tout au fond de la fosse ptérygo-maxillaire et descend aussitôt dans le canal palatin postérieur; arrivée à l'orifice inférieur de ce canal, elle se réfléchit et se dirige horizontalement en avant entre la voûte et la muqueuse palatines; très sinueuse, elle trace de profondes gouttières sur le palais osseux. Sa branche principale chemine dans la gouttière osseuse qui longe le bord alvéolaire, jusqu'au conduit palatin antérieur dans lequel elle envoie un rameau (rameau nasal), qui s'anastomose avec la terminaison de la sphéno-palatine (artère de la cloison); elle donne des rameaux gingivaux et alvéolaires. Peu après son origine, avant de s'engager dans le conduit palatin postérieur, la palatine supérieure fournit des *rameaux staphylins*, qui pénètrent par les conduits palatins accessoires et se distribuent aux muscles, à la muqueuse, et à l'épaisse couche glandulaire de la voûte du palais (voy. t. IV, fig. 39), jusqu'à l'orifice de la trompe.

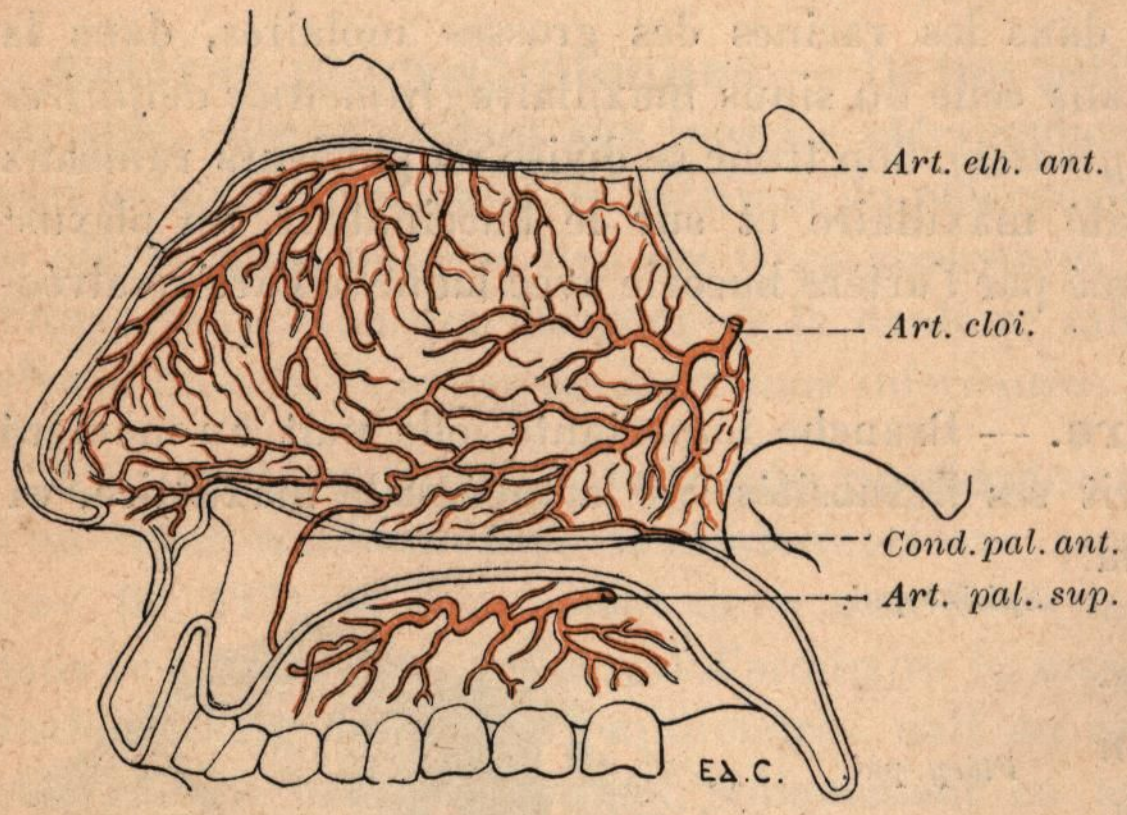

Fig. 421. — Branches de la sphéno-palatine, cloison des fosses nasales.

Artère ptérygo-palatine (pharyngienne supérieure). — Encore plus grêle que la vidienne, à côté de laquelle elle prend origine (fig. 420), elle se porte en arrière, traverse le conduit ptérygo-palatin, et se ramifie dans la muqueuse de la voûte en s'anastomosant avec la vidienne.

Artère sphéno-palatine. — Au trou sphéno-palatin, la maxillaire interne, très réduite de volume, prend le nom de sphéno-palatine et pénètre dans la fosse nasale correspondante. Parfois, elle se divise avant ou au moment de passer dans le trou sphéno-palatin; il y a alors deux et quelquefois trois artères sphéno-palatines. A l'extrémité postérieure du méat supérieur, la sphéno-palatine se divise en deux branches :

1° L'une, *interne*, *artère de la cloison*, descend obliquement en avant et vient pénétrer dans le conduit palatin antérieur, où elle s'anastomose avec la palatine supérieure ; — l'autre, *externe*, *artère des cornets et des méats*, donne successivement trois rameaux, qui suivent horizontalement les cornets, et s'épuisent dans la muqueuse qui les recouvre. — Le réseau vasculaire de la pituitaire, très riche, sera étudié avec cette membrane.

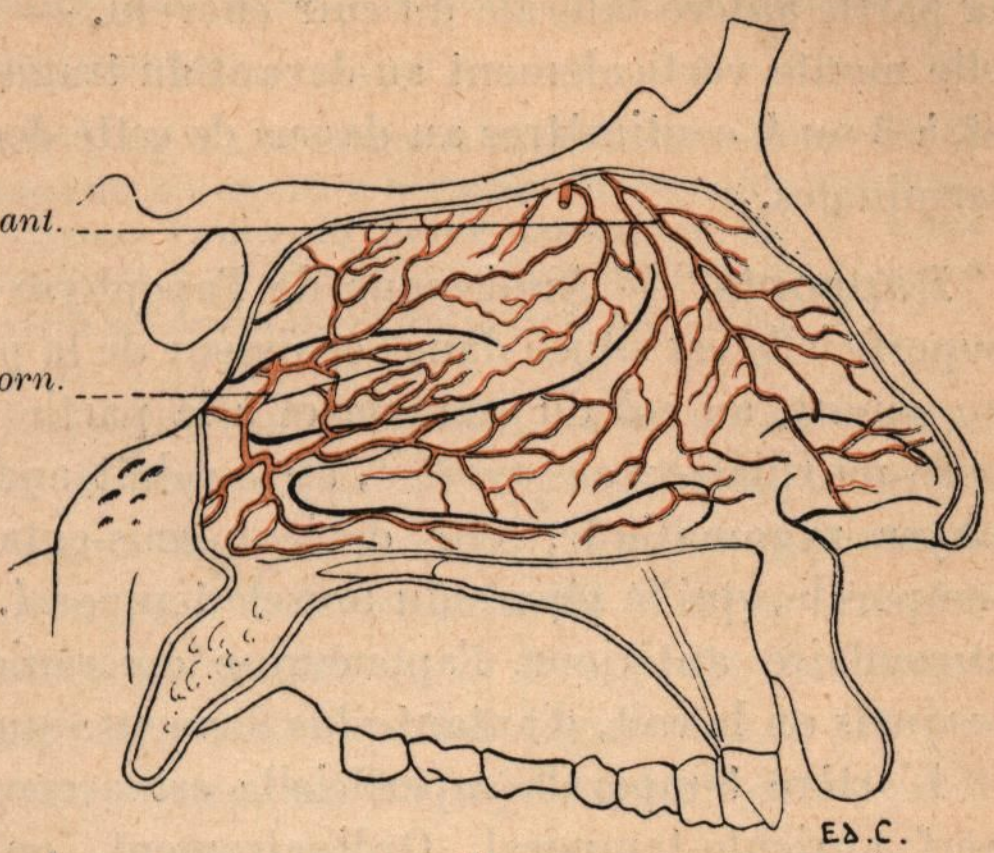

FIG. 422. — Branches de la sphéno-palatine, paroi externe des fosses nasales.

Résumé de la distribution de la maxillaire interne. — Avec Cruveilhier, on peut résumer la distribution de la maxillaire interne de la façon suivante. Elle fournit :

1° Aux organes de la mastication (maxillaires, dents, muscles), les artères *dentaire inférieure*, *alvéolaire*, *sous-orbitaire*, *massétérine*, *temporales et ptérygoïdiennes*;

2° Aux organes de la déglutition (voûte palatine, voile du palais, pharynx), les artères *palatine supérieure*, *vidienne*, *ptérygo-palatine*;

3° Aux fosses nasales (olfaction), la *sphéno-palatine* et des rameaux de la *sous-orbitaire ;*

4° A l'oreille (caisse du tympan), l'*artère tympanique;*

5° A la face, les artères *buccale*, *sous-orbitaire*, *mentonnière* (de la dentaire inférieure);

6° Aux os du crâne et à la dure-mère, la *méningée moyenne* et la *petite méningée*.

Variétés. — *Tronc.* — L'artère maxillaire interne peut être très réduite et ne donner que la méningée moyenne, les autres branches étant fournies par les artères avec lesquelles s'anastomose la maxillaire interne.

Branches anormales. — La maxillaire interne peut fournir anormalement la branche terminale postérieure de la temporale superficielle (Haller), la transverse de la face, une artère linguale accessoire. Quain l'a vue donner deux troncs volumineux, qui pénétraient dans le crâne par les trous ovale et petit rond et remplaçaient la carotide interne absente. Hyrtl a signalé, comme branche anormale de la maxillaire interne, une artère méningée accessoire, qui pénétrait dans la caisse du tympan, s'engageait ensuite dans l'aqueduc de Fallope et débouchait dans le crâne par le conduit auditif interne.

Variétés des branches. — Les variétés des branches de la maxillaire interne sont fréquentes. Je ne signalerai que les principales. La *méningée moyenne* peut donner : l'artère temporale profonde postérieure, l'ophtalmique (Krause), ou une des branches de cette artère. — Hyrtl et Barkow l'ont vue fournir des rameaux perforants volumineux.

Voy. ROCHER, Anomalies de l'artère méningée. *Journ. de méd. de Bordeaux*, t. XXX, p. 31.

L'artère temporale *profonde antérieure* peut donner la lacrymale, qui pénètre dans l'orbite par la fente sphénoïdale ou le canal zygomatico-temporal. — On a signalé l'absence de la plupart des branches de la maxillaire interne et leur suppléance par les artères voisines.

Voy. sur les anomalies de la maxillaire interne : DELITZIN, Arteria maxillaris communis. *Arch. f. Anat. u. Entwick.*, 1890, p. 3 et 4.

[POIRIER.]

Artère temporale superficielle. — (A. temporalis superficialis). — Branche de bifurcation externe et superficielle de la carotide externe, l'artère temporale superficielle se distribue à la moitié supérieure de la face et à la partie antéro-latérale du cuir chevelu. — Née au niveau du col du condyle, elle monte verticalement au-devant du tragus, croise l'apophyse zygomatique et, à 3 ou 4 centimètres au-dessus de cette dernière, se divise en deux branches terminales.

Rapports. — Au-dessous de l'apophyse zygomatique, l'artère temporale superficielle est située dans l'épaisseur de la parotide. Elle répond à ce niveau : *en avant*, au col du condyle et à la partie postérieure de l'articulation temporo-maxillaire; *en arrière*, au conduit auditif externe. Au-dessus de l'apophyse zygomatique, elle devient sous-cutanée et repose sur l'aponévrose temporale, qui la sépare du muscle temporal. Elle est recouverte par le muscle auriculaire antérieur, l'aponévrose épicrânienne et les téguments à travers lesquels on la voit, d'autant plus flexueuse que le sujet est d'un âge plus avancé.

L'artère temporale superficielle est accompagnée par une veine et par le nerf auriculo-temporal. Ordinairement, on trouve échelonnés, d'avant en arrière, l'artère, la veine et le nerf. Ces trois organes sont contenus, en regard du tragus, dans une gaine celluleuse très dense, qui rend leur séparation difficile.

Branches collatérales. — La temporale superficielle fournit de nombreuses collatérales. On les distingue en *antérieures* ou *faciales*, *postérieures* ou *auriculaires* et *interne* ou *temporale moyenne*.

1) Les branches *antérieures*, pour la plupart assez grêles, se distribuent à l'articulation temporo-maxillaire et au masséter; les massétérines, ordinairement au nombre de deux, s'anastomosent avec l'artère massétérine, branche de la maxillaire interne.

Deux des branches antérieures de la temporale méritent une mention spéciale : ce sont l'*artère transversale* de la face et l'artère *zygomato-orbitaire*.

L'*artère transversale de la face* (*a. facialis transversa posterior*) naît un peu au-dessous de l'arcade zygomatique; elle se dirige directement en avant, chemine sur la face externe du masséter, au-dessous de l'arcade zygomatique, parallèle et sus-jacente au canal de Sténon, et arrive ainsi sur le buccinateur, au niveau duquel elle se termine. Elle fournit de nombreux rameaux à la parotide, au canal de Sténon, au masséter, au grand et au petit zygomatique, à l'élévateur de la lèvre supérieure, au canin, à la partie inférieure de l'orbiculaire, au buccinateur et aux téguments de la joue. Elle s'anastomose avec les branches postérieures de la faciale et avec les artères buccale, alvéolaire et sous-orbitaire, branches de la maxillaire interne.

L'*artère zygomato-orbitaire* (*R. supra-orbitalis, A. temporalis ant. de Tiedemann*) suit le bord supérieur de l'apophyse zygomatique, logée dans un dédoublement de l'aponévrose temporale, et se distribue à la partie interne de l'orbiculaire des paupières, où elle s'anastomose avec les palpébrales de l'ophtalmique.

2°) Les branches *postérieures*, au nombre de quatre ou cinq, se distribuent aux muscles auriculaires antérieur et supérieur et au pavillon de l'oreille.

3°) La *branche interne*, ou *artère temporale moyenne*, naît du tronc de la temporale immédiatement au-dessus ou au-dessous de l'arcade zygomatique; elle traverse l'aponévrose, puis pénètre dans l'épaisseur du muscle temporal, auquel elle se distribue en s'anastomosant avec les deux artères temporales profondes, branches de la maxillaire interne.

D'après Barkow (*Die Blutgefæsse*, Taf. XV, fig. 4), la temporale moyenne traverserait le muscle temporal et se diviserait au-dessous de lui en deux branches divergentes. Ces deux branches suivent, l'une la partie antérieure, l'autre la partie postérieure de la ligne courbe temporale inférieure et s'anastomosent à la partie moyenne de celle-ci, formant ainsi un arc vasculaire qui longe les insertions supérieures du muscle temporal.

Branches terminales. — Les deux branches terminales de la temporale superficielle se séparent à 3 ou 4 cm. de l'arcade zygomatique. L'une se porte en avant, c'est la branche *antérieure* ou *frontale*; l'autre continue à monter verticalement, prolongeant en haut le tronc primitif, c'est la branche *postérieure* ou *verticale*. Les branches terminales de la temporale cheminent dans le tissu cellulaire sous-cutané; elles soulèvent les téguments, à travers lesquels il est facile de suivre leurs flexuosités, sur les sujets artério-scléreux et maigres.

La branche *antérieure* ou *frontale* se divise en un grand nombre de rameaux; les uns se portent en haut et en avant, se distribuent à la peau du front et au muscle frontal et s'anastomosent avec la sus-orbitaire; les autres se portent en bas, pénètrent dans la paupière supérieure et s'anastomosent avec la palpébrale supérieure.

La branche *postérieure* ou *pariétale* se divise : en rameaux antérieurs, qui s'anastomosent avec les rameaux de la branche précédente; rameaux supérieurs, qui montent jusqu'au niveau de la suture sagittale et s'anastomosent avec ceux du côté opposé, et rameaux postérieurs, qui s'anastomosent avec les artères auriculaires postérieure et occipitale. Tous ces rameaux se distribuent aux téguments, à l'aponévrose épicrânienne, au muscle auriculaire supérieur et à l'aponévrose temporale, que quelques-uns traversent pour s'anastomoser avec les artères temporales moyenne et profonde.

Variétés. — Le calibre de l'artère temporale superficielle peut être très réduit. Cette artère est alors suppléée par les artères temporales profondes ou par l'occipitale, la sus-orbitaire et la lacrymale. — La bifurcation de la carotide externe peut se faire très bas, au niveau de la partie moyenne de la branche du maxillaire : la temp. a alors un long trajet parotidien. — La *transversale de la face* peut acquérir un volume considérable et suppléer la sous-orbitaire, la buccale, la faciale, les coronaires. — Il n'est pas rare de la voir naître d'une autre branche de la carotide comme l'auriculaire postérieure, de la faciale, ou même se détacher directement du tronc de la carotide externe. Elle peut être suppléée par des rameaux de la buccale, de la sous-orbitaire, branches de la maxillaire interne avec lesquelles elle s'anastomose.

Voy. : Grote, Die Varietäten der Arteria temporalis. *München. med. Wochenschr.*, Jahr. 47, n° 21, p. 233.

CAROTIDE INTERNE

Syn. : Carotis interna s. cerebralis

Branche de bifurcation de la carotide primitive (fig. 412), la carotide interne s'étend du bord supérieur du cartilage thyroïde à l'apophyse clinoïde antérieure, au niveau de laquelle elle se divise en quatre branches terminales : *cérébrale antérieure*, *cérébrale moyenne*, *choroïdienne antérieure et com-*

municante postérieure (fig. 432). Elle se distribue à la partie antérieure du cerveau, à l'œil et à ses dépendances.

Chez l'adulte, son volume est égal ou légèrement supérieur à celui de la carotide externe; chez l'enfant et surtout chez le fœtus, le volume de la carotide interne l'emporte toujours sur celui de la carotide externe. On admet généralement que les deux carotides internes sont sensiblement égales. Cependant, d'après Agle (*Medico-chirurg. Transact.*, 1871, p. 279), la carotide gauche serait un peu plus volumineuse que la droite; le même auteur aurait également remarqué que, chez les gauchers, la carotide droite est aussi volumineuse, ou même plus volumineuse, que la gauche.

La carotide interne, d'abord située en dehors de la carotide externe, se dirige en haut et un peu en dedans, croisant, par conséquent, à angle aigu la carotide externe qui a une direction inverse. Elle arrive ainsi sous la parotide, redevient verticale et monte le long du pharynx jusqu'au niveau de l'orifice inférieur du canal carotidien. Là, d'abord verticale comme le conduit lui-même, elle devient ensuite horizontale et transversale ou plus exactement oblique en avant et en dedans; elle arrive ainsi sur les parties latérales de la selle turcique et pénètre dans le sinus caverneux, dans lequel elle chemine d'arrière en avant et de bas en haut, en décrivant une double courbe en *S* italique, dont les courbures sont d'autant plus accentuées que l'âge du sujet est plus avancé; parvenue au niveau de l'apophyse clinoïde antérieure, elle se relève, devient verticale et perfore la dure-mère. Elle donne alors sa seule collatérale importante, l'artère ophtalmique et se divise presque aussitôt en quatre branches terminales.

La carotide interne décrit de nombreuses flexuosités : sans parler de celles que lui impose son trajet à travers le canal carotidien et de sa double courbure en *S* dans le sinus caverneux, elle présente deux ou trois incurvations avant de pénétrer dans le crâne; celles-ci sont parfois assez accentuées pour faire saillie du côté du pharynx.

Rapports. — Étudiée au point de vue de ses rapports, la carotide interne présente trois portions principales : une portion cervicale, une portion intra-pétreuse et une portion intra-crânienne.

Portion cervicale (fig. 415). — Au cou, la carotide interne chemine d'abord, comme la carotide externe, au-dessous du digastrique, dans la partie supérieure de la région carotidienne; elle s'engage ensuite sous le digastrique et les autres muscles styliens et chemine alors dans l'espace sous-parotidien postérieur. — Au-dessous du digastrique, ses rapports généraux se rapprochent de ceux de la carotide externe; je ne fais que les indiquer brièvement. Presque superficielle, elle répond, *en dehors*, au bord antérieur du sterno-cléido-mastoïdien, à l'aponévrose superficielle, au peaucier et à la peau. — *En dedans*, elle est contiguë à la paroi du pharynx. — *En avant*, elle est en contact avec la partie initiale de la carotide externe. — *En arrière*, elle répond aux apophyses transverses des vertèbres cervicales, doublées par le droit antérieur et le long du cou. La jugulaire interne longe sa paroi externe.

Au-dessus du digastrique et du stylo-hyoïdien, l'artère chemine dans l'espace sous-parotidien postérieur. Cet espace est limité : *en arrière*, par les apo-

physes transverses de la colonne cervicale ; — *en avant*, par le prolongement pharyngien de la parotide et par une cloison fibreuse qui prolonge en dedans le plan des muscles styliens et comble l'espace triangulaire entre le stylo-pharyngien et la paroi latérale du pharynx ; — *en dedans*, par la paroi du pharynx ; enfin, *en dehors*, l'espace n'a pas de limites bien nettes ; il se prolonge entre le plan stylien et les apophyses transverses de la colonne cervicale, jusqu'à la face profonde du sterno-cléido-mastoïdien. *En haut*, l'espace sous-parotidien postérieur est surplombé par la base du crâne, percée de nombreux orifices qui livrent passage aux organes vasculaires et nerveux contenus dans cet espace ; *en bas*, il communique largement avec la région carotidienne.

La carotide interne est en rapport plus ou moins direct avec les différentes parois de cet espace. Elle est en contact immédiat avec le prolongement pharyngien de la parotide et avec la paroi du pharynx ; nous avons dit que ses flexuosités pouvaient repousser cette paroi. En revanche, les rapports de la carotide interne avec l'amygdale sont loin d'être aussi immédiats que l'enseignent les classiques. L'amygdale est en effet placée en regard, non pas de l'espace sous-parotidien postérieur, mais de l'espace sous-parotidien antérieur, et dans les cas moyens, 2 cm. environ la séparent de la carotide interne (voy. pour les détails et la bibliographie, rapports de l'amygdale, t. IV, p. 128).

Enfin, la carotide interne est encore en rapport avec les autres organes contenus dans l'espace sous-parotidien postérieur.

La jugulaire interne, à sa sortie du trou déchiré postérieur, est d'abord placée en arrière de la carotide, puis elle se porte en bas et un peu en dehors et vient s'accoler à la partie externe de l'artère. — *Le spinal* se porte en bas et en dehors, croise la face postérieure de la jugulaire interne et ne présente point de rapports immédiats avec la carotide interne. — Le *pneumogastrique*, au contraire, vient, dès sa sortie du crâne, se placer dans l'angle dièdre ouvert en arrière que forment en s'accolant la carotide et la jugulaire et descend ensuite parallèlement à la direction de ces vaisseaux. — Le *glosso-pharyngien*, d'abord situé en arrière de la carotide, croise plus bas sa face externe, lorsqu'il change de direction pour se porter sur les parties latérales du pharynx et de la base de la langue. — Le *grand hypoglosse*, au moment où il sort du trou condylien antérieur, est situé en arrière et en dedans de la carotide interne ; il croise ensuite très obliquement la face postérieure du vaisseau, sans être en contact immédiat avec lui, et se porte en bas et en dehors pour aller contourner la carotide externe, immédiatement au-dessous de l'origine de l'occipitale. — Le *ganglion cervical supérieur* est situé en arrière et en dedans de la carotide interne, à la hauteur des deuxième et troisième vertèbres cervicales. Son rameau jugulaire (tronc commun des rameaux anastomotiques pour IX et X) et ses rameaux communicants pour les premières paires cervicales croisent la face postérieure de l'artère. Les rameaux pharyngiens du ganglion croisent la face interne de la carotide, le long de laquelle descend verticalement le nerf cardiaque supérieur. Enfin le rameau carotidien s'applique à l'artère et pénètre avec elle dans le canal intra-pétreux, où il se divise en plusieurs branches qui forment le plexus carotidien. — Enfin, la carotide interne est encore en rapport dans l'espace sous-parotidien postérieur avec de nombreux *ganglions lymphatiques*.

[POIRIER.]

Portion intra-pétreuse. — Dans sa portion intra-pétreuse, la carotide interne chemine dans le canal carotidien. Elle est séparée des parois de ce dernier par le plexus sympathique qui l'accompagne et par un plexus veineux. Dans la portion verticale du canal carotidien, elle répond, par l'intermédiaire des parois de ce conduit : *en avant*, à la paroi postérieure de la portion osseuse de la trompe d'Eustache et du conduit du muscle du marteau qui la croisent perpendiculairement; *en arrière* au limaçon; *en dehors*, à la jonction de la paroi antérieure ou tubaire de la caisse du tympan et de sa paroi interne ou labyrinthique.

Dans la portion horizontale du canal carotidien, la carotide interne est en rapport : *en bas*, avec la paroi inférieure de ce canal, complétée en dedans par les trousseaux fibreux qui obturent le trou déchiré antérieur; *en haut*, avec la paroi supérieure du canal, complétée en dedans par la dure-mère et quelquefois par une lamelle osseuse qui se détache du sphénoïde (lingula). La face antérieure de la carotide est croisée, à ce niveau, par le tronc qui résulte de la fusion du grand nerf pétreux superficiel et du grand nerf pétreux profond. Ce tronc, après avoir reçu un filet sympathique du plexus carotidien, prend le nom de nerf vidien, s'engage sous l'artère et sort du crâne par le trou déchiré antérieur.

Portion crânienne. — La carotide interne est d'abord contenue dans le sinus caverneux. Dans le sinus, la carotide occupe la partie moyenne de ce conduit. Sa face *supérieure* est fixée à la paroi durale du sinus par de solides adhérences. Sa face *inférieure* donne attache au ligament carotidien, qui va s'insérer sur l'extrémité postérieure de la gouttière carotidienne du corps du sphénoïde et sur le feuillet profond de la cavité durale du ganglion de Gasser (voy. Trolard, *Journal de l'anatomie*, 1890, n° 5). La face *interne* de la carotide est en rapport avec la portion vasculaire du corps pituitaire, sur la face externe duquel elle creuse parfois une gouttière. Sa face *externe* est croisée, de haut en bas, par le moteur oculaire commun, le pathétique, le moteur oculaire externe et l'ophtalmique. Le moteur oculaire externe est ordinairement libre dans l'intérieur du sinus; les autres troncs nerveux (ophtalmique, mot. oc. com., pathét.) sont inclus dans l'épaisseur de la paroi externe du sinus.

A sa sortie du sinus, l'artère croise la face externe du nerf optique et, après avoir traversé l'arachnoïde qui lui forme une gaine complète, elle se divise, au niveau de l'extrémité interne de la scissure de Sylvius, en ses quatre branches terminales.

Branches collatérales. — Dans sa portion cervicale, la carotide interne ne donne pas, normalement, de branches collatérales; très exceptionnellement, elle peut donner une pharyngienne ou une occipitale. — Dans sa portion intra-pétreuse, la carotide interne fournit quelques rameaux peu importants qui se distribuent au périoste du canal, et une artériole un peu plus volumineuse, *rameau carotico-tympanique*, qui pénètre dans le canal de ce nom et se ramifie dans la muqueuse de la paroi inférieure de la caisse du tympan.

Dans sa portion *intra-crânienne*, la carotide interne fournit : *un rameau anastomotique pour l'artère vidienne*, rameau qui sort du crâne avec le nerf vidien; un *rameau anastomotique pour l'artère méningée moyenne*, et des

ramuscules très grêles pour la dure-mère, le ganglion de Gasser, et les nerfs qui cheminent dans le plexus caverneux. La seule collatérale importante est l'artère ophtalmique.

Variétés de la carotide interne. — L'absence de la carotide interne a été notée par Todd (1787), Sans disparaître entièrement, cette artère peut être très petite, plus petite même que la vertébrale correspondante. — Les variations de longueur tiennent, comme pour la carotide externe, à la bifurcation tardive ou prématurée de la carotide primitive, — La carotide interne peut fournir anormalement certaines branches de la carotide externe : artères pharyngienne ascendante, linguale, transverse de la face; on a également signalé d'autres branches surnuméraires, comme une artère méningée accessoire, une branche anastomotique pour l'artère basilaire, une autre pour les sinus sphénoïdaux. — Il existe de nombreuses variétés dans la disposition et la distribution de ses branches terminales (voy. tome III, p. 693).

ARTÈRE OPHTALMIQUE

L'artère ophtalmique, qui distribue ses nombreuses branches à l'œil et aux annexes de l'œil, naît de la carotide interne dans le crâne, sort avec le nerf optique par le canal osseux de ce nerf, traverse l'orbite et se termine dans les paupières, le front et le nez.

Elle se détache de la carotide, au moment où celle-ci émerge de la paroi supérieure du sinus caverneux.

Direction, trajet. — Elle se dirige horizontalement en avant et un peu en dehors, vers le trou ou canal optique avec le nerf optique, au-dessous duquel elle est alors placée, et pénètre dans l'orbite. Là, elle contourne le nerf, passe en dehors de lui, puis au-dessus et, continuant son trajet oblique en avant et en dedans, vient atteindre l'angle interne de l'orbite où elle se termine.

Rapports. — Dans le crâne, elle est en dehors du nerf optique; — dans le canal optique, l'artère est au-dessous et en dehors du nerf, incluse avec lui dans le prolongement orbitaire de la dure-mère; — dans l'orbite, elle est d'abord en dehors, puis au-dessus, et enfin en dedans du nerf optique. L'artère opht. est en rapport avec le ganglion ophtalmique. Ce ganglion répond, en général, au point où l'artère va croiser le nerf optique pour passer sur sa face supérieure. Le plexus sympathique qui entoure l'artère envoie constamment de petits rameaux au ganglion (racines sympathiques du ganglion). Le nerf lacrymal et le muscle droit externe sont en dehors de l'artère. — Au-dessus du nerf optique, l'artère passe sous le droit supérieur et le releveur de la paupière, qui la séparent du nerf frontal. Le nerf nasal, placé au côté interne de l'artère, affecte avec elle des rapports plus immédiats; il peut être considéré comme son nerf satellite. — En dedans du nerf optique, l'artère longe l'interstice du muscle droit interne et du grand oblique, arrive au-dessous de la poulie du grand oblique, sort alors de l'orbite avec la racine inférieure de la veine ophtalmique (Festal), et se termine en s'anastomosant avec la faciale.

Dans tout ce trajet, l'artère ophtalmique est accompagnée par une veine volumineuse, la veine ophtalmique, qui placée en dehors sur un plan inférieur, aussi souvent sous-jacente au nerf optique que sus-jacente, sort de l'orbite par la fente sphénoïdale.

Branches collatérales. — Dans son trajet orbitaire, le long de la

courbure *en bayonnette* qu'elle décrit au-dessus du nerf optique, l'artère ophtalmique donne un grand nombre de branches collatérales.

Artère centrale de la rétine. — C'est la première branche qui se détache du tronc de l'ophtalmique après son entrée dans l'orbite. Nos classiques la font naître en aval de l'artère lacrymale, mais Meyer, dans un important mémoire sur cette artère (*Morphologisches Jahrbuch.*, 1887, p. 414) a montré que la première branche de l'artère ophtalmique était la centrale de la rétine. Courte et grêle, elle est d'abord appliquée au nerf optique par la gaine dure-

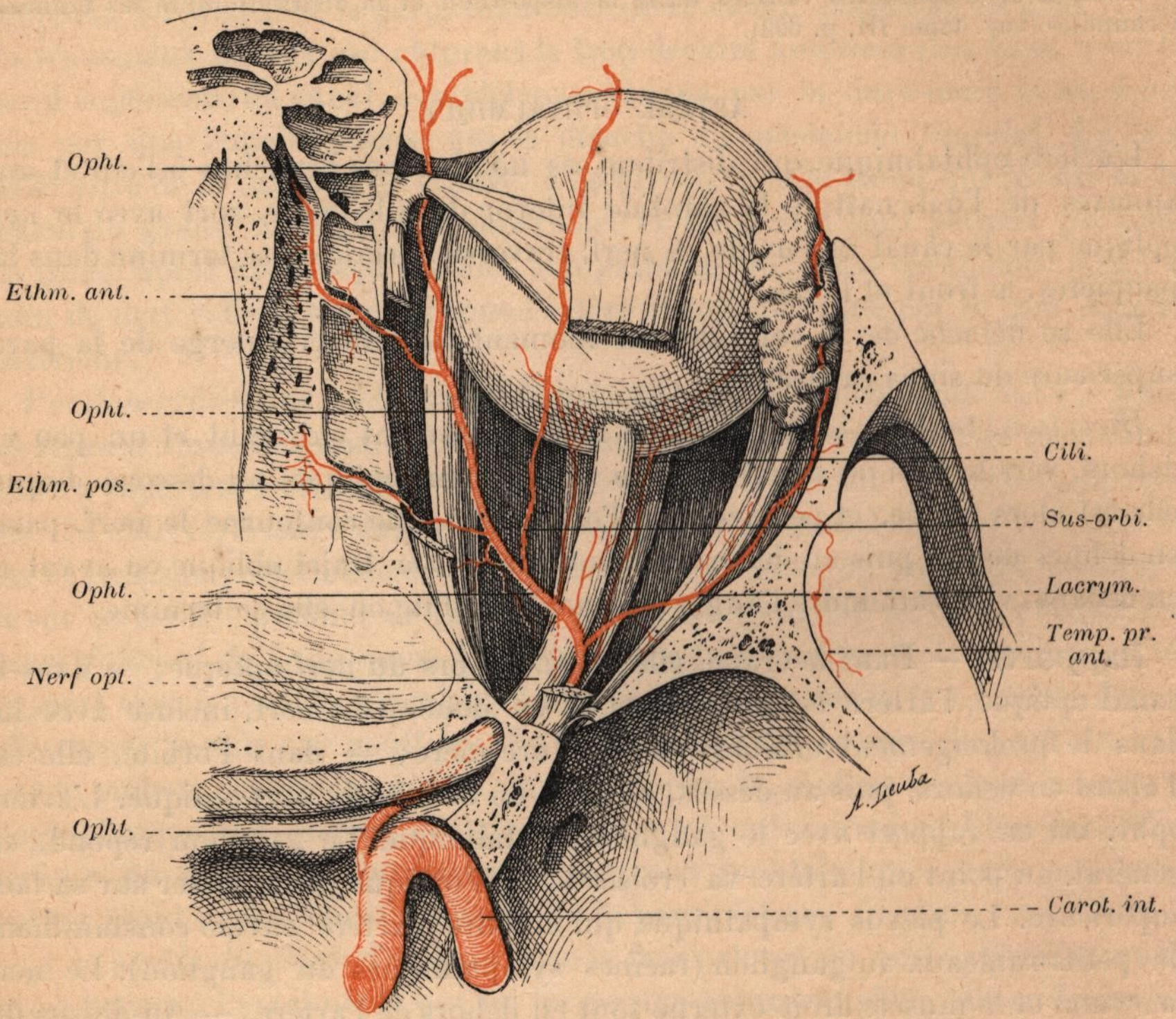

Fig. 423. — Artère ophtalmique.

(L'injection à base de glycérine n'a pas rempli les vaisseaux.)

mérienne; puis à 15 mm. environ du globe oculaire, elle plonge dans l'épaisseur du nerf optique et chemine au centre de ce nerf, accompagnée par un petit rameau nerveux (nerf de Tiedemann) vers le globe oculaire. Au moment où le nerf s'épanouit dans la rétine, l'artère centrale se divise en deux branches principales, l'une descendante, l'autre ascendante, qui rayonnent, se ramifient et s'anastomosent, formant, sous la face profonde de la rétine, un réseau à mailles serrées. L'artère centrale donne au nerf optique un grand nombre de ramifications très ténues.

Chez le fœtus, l'artère centrale donne une branche antéro-postérieure qui traverse le corps vitré d'arrière en avant et va se terminer dans la membrane pupillaire; ce rameau s'atrophie et disparaît avec cette dernière.

Artère lacrymale. — Volumineuse, elle naît du tronc de l'ophtalmique peu après son entrée dans l'orbite, au niveau de la face externe du nerf optique. Dès son origine, elle se porte en dehors, accompagnée par le nerf lacrymal, s'applique à la paroi externe de l'orbite et suit le bord supérieur du muscle droit externe jusqu'à la glande lacrymale, qu'elle traverse en lui donnant de nombreux rameaux. Au sortir de la glande, elle est très réduite de volume et envoie ses branches terminales dans la paupière supérieure.

La veine lacrymale accompagne l'artère qui est parfois très flexueuse ; située en dedans de l'artère, elle en partage la distribution, sans que les deux réseaux soient calqués l'un sur l'autre (Festal).

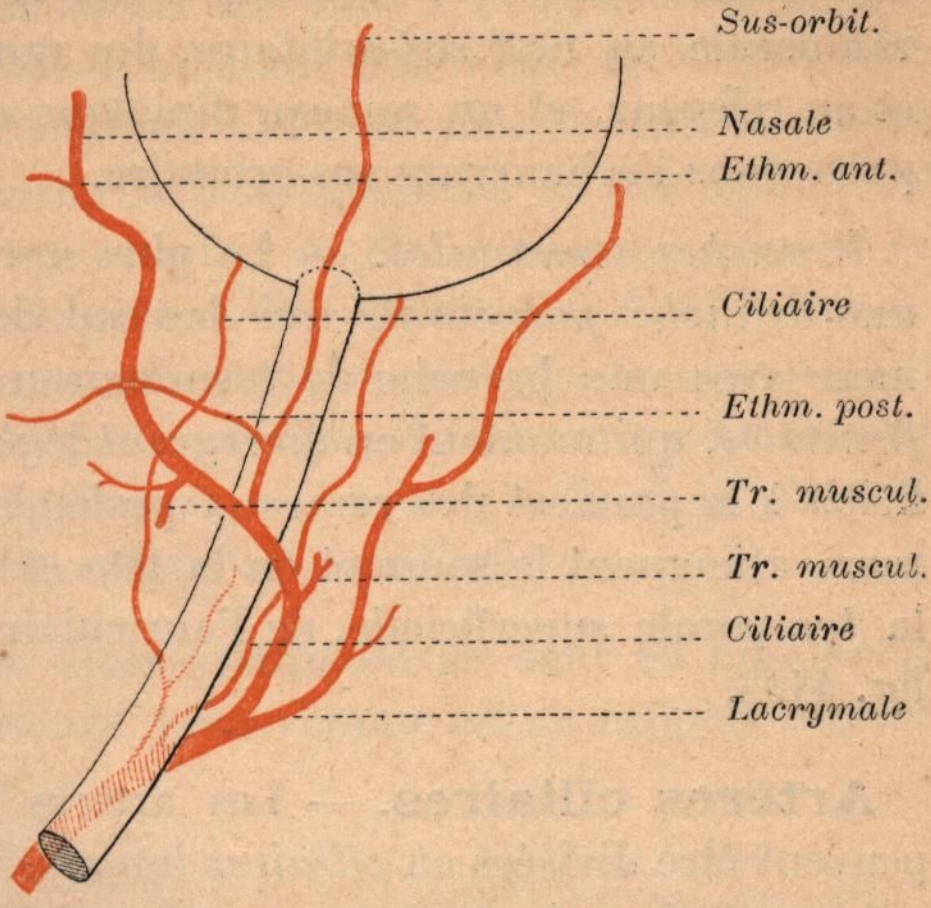

Fig. 424. — Schéma des branches de l'ophtalmique.

Branches collatérales. — L'artère lacrymale donne des rameaux au périoste et aux muscles droit externe et releveur. Un de ses rameaux, très grêle, traverse la fente sphénoïdale et s'anastomose avec la méningée moyenne (*petite artère méningienne* de Cruveilhier). Un autre traverse la paroi externe de l'orbite dans un canal osseux du malaire (*rameau malaire*), donne des rameaux osseux et s'anastomose avec la temporale profonde antérieure et la transversale de la face.

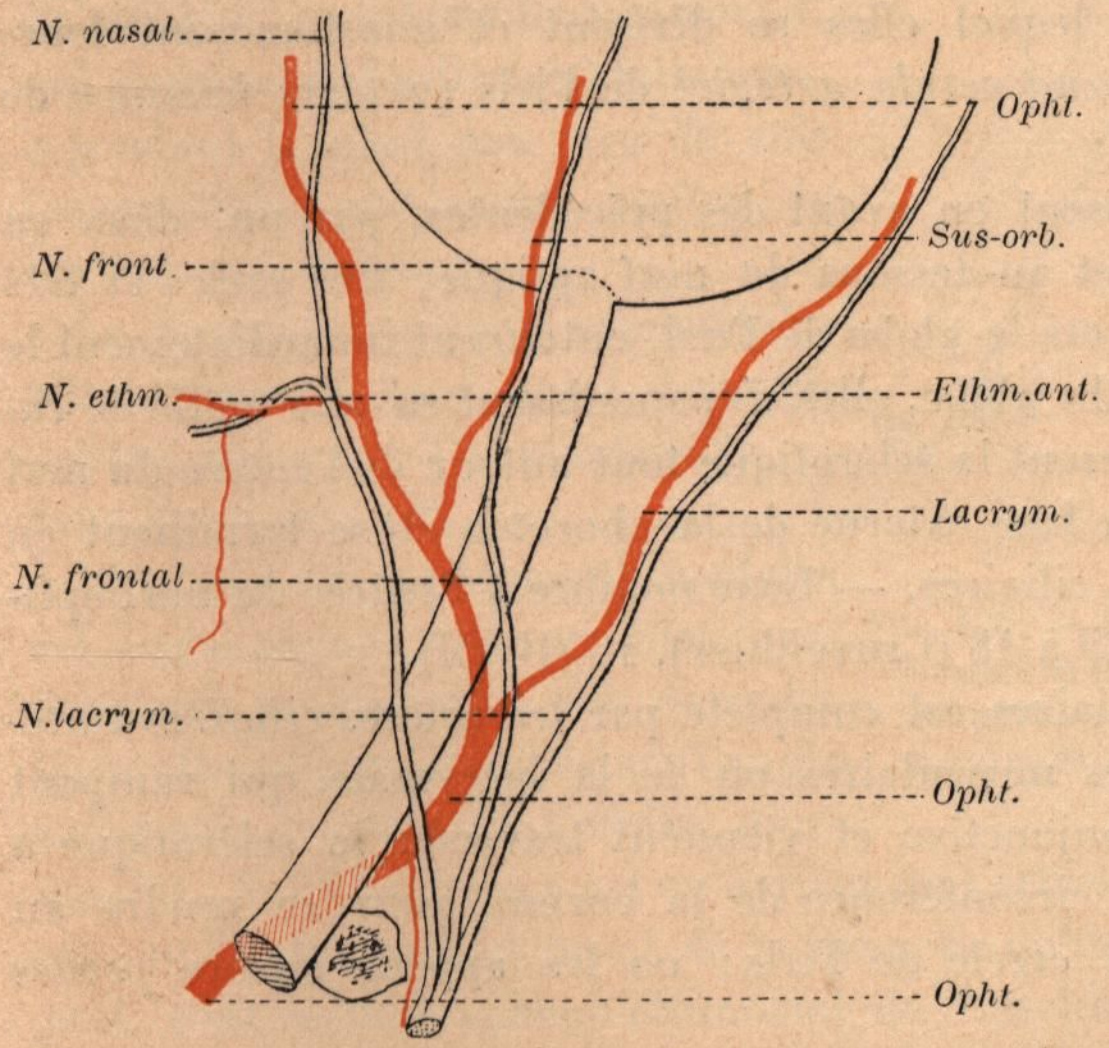

Fig. 425. — Rapports des branches artérielles de l'ophtalmique avec les nerfs.

Branches terminales. — Très grêles, elles vont dans la paupière supérieure, où elles s'anastomosent avec la palpébrale supérieure, la sus-orbitaire et la temporale superficielle.

Artère sus-orbitaire ou **frontale externe.** — Elle naît du tronc de l'ophtalmique au moment où ce tronc contourne la face supérieure du nerf optique. Elle se dirige en haut, puis horizontalement en avant entre le périoste de la voûte orbitaire et le releveur de la paupière supérieure ; dans son trajet, elle est en dehors du nerf nasal et est longée en

dedans par le nerf sus-orbitaire. Elle sort de l'orbite avec ce nerf, par l'échancrure sourcilière (quelquefois le trou sourcilier), et se divise en trois branches terminales. Dans tout son trajet, elle fournit des rameaux périostiques et un ramuscule au nerf sus-orbitaire, des rameaux musculaires au droit supérieur et au releveur, et un rameau diploïque qui s'en détache au moment où elle passe dans l'échancrure sus-orbitaire.

Branches terminales. — Le plus souvent, elles sont au nombre de trois : une *branche palpébrale* qui descend dans la paupière supérieure, s'anastomose avec une branche de terminaison de l'ophtalmique, et deux *branches frontales*, qui montent en divergeant légèrement, donnent des rameaux superficiels à la peau, et des rameaux profonds au périoste. Ces branches, très longues, atteignent le sommet de la tête et s'anastomosent avec des branches de la temporale superficielle, de l'auriculaire postérieure et de l'occipitale (voy. fig. 414).

Artères ciliaires. — Les artères ciliaires, naissant de l'ophtalmique, peuvent être divisées en *ciliaires longues* et *ciliaires courtes.*

Les *ciliaires longues*, au nombre de deux, l'une interne, l'autre externe, naissent de l'ophtalmique au-dessus du nerf optique, et se portent en avant de chaque côté de ce nerf; longues et flexueuses, elles vont traverser obliquement la sclérotique de chaque côté et à quelque distance du point de pénétration du nerf optique, dans le plan de l'équateur de l'œil.

Elles cheminent, sans se ramifier, entre la sclérotique et la choroïde jusqu'au cercle ciliaire, dans lequel elles se divisent et anastomosent leurs branches pour former le *grand cercle artériel* de l'iris (*artères iriennes* de Chaussier).

Les *ciliaires courtes* naissent en avant des précédentes, par un, deux ou plusieurs troncs, au-dessus et au-dessous du nerf optique; très grêles et très flexueuses, elles se dirigent vers le globe de l'œil, entourant immédiatement le nerf optique. Au voisinage du globe, elles s'épanouissent en une touffe de ramuscules flexueux qui traversent la sclérotique tout autour de l'entrée du nerf optique, se ramifient sur la face externe de la choroïde et se terminent en s'avançant jusqu'aux procès ciliaires. — Leur nombre à l'entrée du nerf optique est de 8 à 10 (Sappey), 15 à 18 (Cruveilhier), 16 (Hyrtl).

Ce système des artères ciliaires est complété par les artères *ciliaires antérieures*, rameaux des artères musculaires ou de la lacrymale, qui rampent entre la sclérotique et la conjonctive et viennent traverser la sclérotique à 2 ou 3 mm. en dehors de la circonférence de la cornée, pour se rendre au muscle ciliaire et au grand cercle de l'iris; on les appelle encore *petites iriennes.*

Suivant Meyer (*loc. cit.*) cette disposition, adoptée par tous les classiques, serait exceptionnelle. Il n'y aurait point d'ordinaire deux variétés d'artères ciliaires, les unes courtes, les autres longues; le plus souvent, on observerait seulement deux troncs, naissant de l'artère ophtalmique, cheminant le long et de chaque côté du nerf optique et se divisant, avant de pénétrer dans le globe de l'œil, en rameaux fins, au nombre de onze en moyenne pour chaque tronc, qui pénètrent irrégulièrement la sclérotique autour du nerf optique. Ces

conclusions de Meyer sont basées sur la dissection de trente artères ophtalmiques.

Artères musculaires. — On décrit d'ordinaire deux artères musculaires, l'une supérieure, l'autre inférieure, naissant isolément; or, le plus souvent, ces artères naissent d'un tronc commun. Ce tronc naît de l'artère ophtalmique au moment où celle-ci contourne la face inférieure du nerf optique. Il se dirige immédiatement en bas et en avant et se divise presque aussitôt en deux rameaux ; l'un, constant, se porte en bas vers les muscles droit inférieur, droit externe et petit oblique; l'autre, inconstant et plus petit, se rend aux muscles droit supérieur, droit interne, grand oblique et releveur. — Le rameau inférieur donne souvent des artères ciliaires. — La lacrymale et la sus-orbitaire donnent aussi de fins ramuscules aux muscles de l'œil.

Artères ethmoïdales. — Les artères ethmoïdales sont au nombre de deux, l'une antérieure, l'autre postérieure. Leur volume est en rapport inverse. Elles peuvent naître par un tronc commun ; ce tronc est alors celui de l'ethmoïdale antérieure et cette artère donne simplement un petit rameau récurrent qui devient l'ethmoïdale postérieure ; c'est la disposition que j'ai le plus souvent rencontrée (fig. 426). — D'autres fois, elles naissent isolément par deux rameaux, qui viennent de l'artère ophtalmique ; cependant il n'est pas rare de voir l'ethmoïdale postérieure naître de l'artère sus-orbitaire.

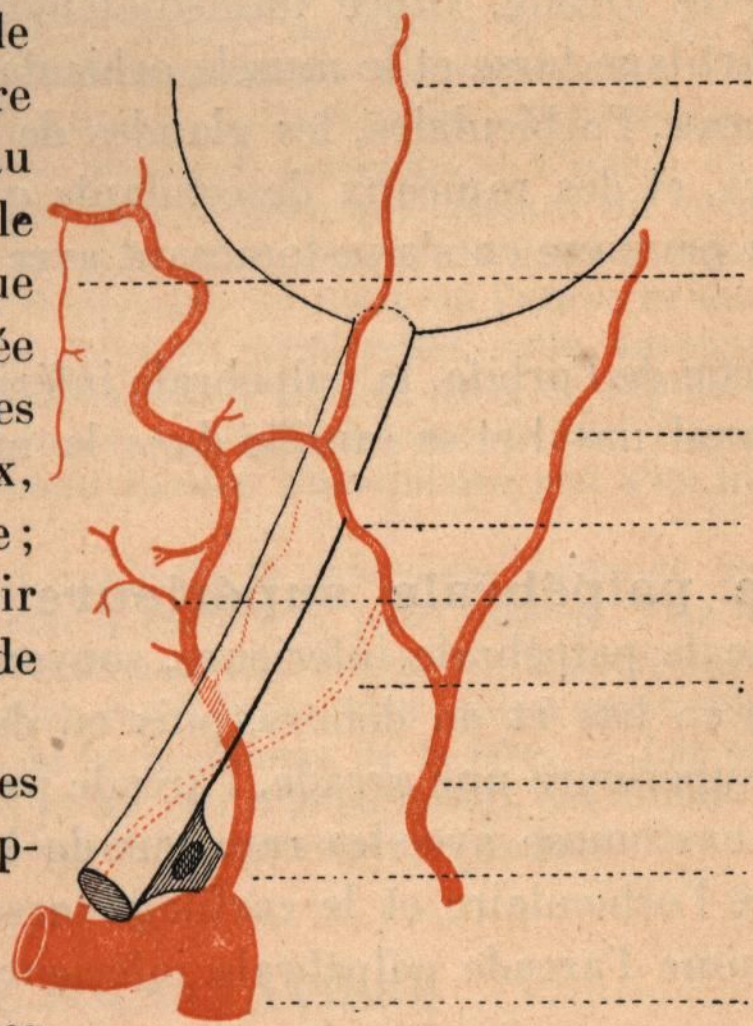

Fig. 426. — L'artère ophtalmique naît par deux branches de la carotide interne; la lacrymale et partie de la sus-orbitaire viennent de la méningée moyenne.

Le tronc des artères ethmoïdales affecte avec le nerf nasal des rapports intimes que j'ai représentés dans le schéma 425.

Chacune des artères ethmoïdales est accompagnée par un filet nerveux qui pénètre avec elle dans des trous ethmoïdaux creusés dans l'angle supérieur et interne de l'orbite ; d'ordinaire, le filet nerveux est en arrière de l'artère ; pour l'eth. ant. c'est le filet ethmoïdal du rameau nasal de la branche ophtalmique de Willis, pour l'eth. post. c'est le nerf sphéno-ethmoïdal de Luschka, filet du nasal. Les artères ethmoïdales suivent les canaux ethmoïdaux (voy. Ostéol., t. I, p. 493, fig. 371, 403, 441), entourées par les cellules ethmoïdales. A leur sortie des canaux orbitaires, les artères ethmoïdales, intra-crâniennes, sont appliquées sur la lame criblée de l'ethmoïde et donnent des rameaux au bulbe olfactif, au nerf olfactif et à la dure-mère. Le plus souvent, l'artère ethmoïdale postérieure s'épuise à ce niveau ; exceptionnellement, elle est volumineuse et descend dans les fosses nasales par les trous de la lame criblée.

L'artère ethmoïdale antérieure a un trajet plus long. Elle suit le sulcus ethmoidalis (voy. t. I, fig. 403), s'engage dans un orifice de la lame criblée, situé sur les côtés de l'apophyse crista-galli, et arrive dans les fosses nasales. Avant de s'engager dans cet orifice, elle émet une petite artériole méningée qui se perd dans la dure-mère de la région frontale (fig. 432).

Dans les fosses nasales, l'artère ethmoïdale antérieure descend obliquement en bas et en avant sur la face postérieure des os propres du nez (fig. 421 et 422), et concourt à l'irrigation de la portion correspondante de la pituitaire.

A. palpébrale inférieure. — Volumineuse en général, elle naît de l'ophtalmique, au niveau de la poulie du grand oblique, se porte derrière le tendon du muscle orbiculaire, puis se réfléchit et se dirige en dehors, dans l'épaisseur de la paupière inférieure qu'elle suit dans toute sa longueur pour s'anastomoser, vers l'angle externe des paupières, avec les rameaux de la transverse de la face. L'artère palpébrale inférieure forme ainsi sous la paupière, à quelques millimètres au-dessous du bord libre, une arcade palpébrale inférieure ; cette arcade, située immédiatement au-dessous des bulbes ciliaires, entre le cartilage tarse et le muscle orbiculaire, donne des rameaux ascendants pour la peau, l'orbiculaire, les glandes de Meibomius, les glandes ciliaires, la conjonctive, et des rameaux descendants qui se perdent dans le muscle et la peau de la paupière en s'anastomosant avec les rameaux supérieurs de la sous-orbitaire.

A sa sortie de l'orbite, la palpébrale inférieure donne un rameau qui descend dans le canal nasal et se ramifie dans la muqueuse : c'est le rameau du canal nasal.

Artère palpébrale supérieure. — Elle naît presque au même niveau que la palpébrale inférieure, souvent par un tronc commun avec elle, et se porte en bas et en dehors, puis en dehors et en haut, formant dans la paupière supérieure une arcade, l'arcade palpébrale supérieure, dont la terminaison s'anastomose avec les rameaux de la temporale superficielle. Elle chemine entre l'orbiculaire et le cartilage tarse, près du bord libre de celui-ci, et donne, comme l'arcade palpébrale inférieure, des rameaux ascendants et descendants.

Artère frontale interne. — C'est la dernière des branches de l'ophtalmique ; la plupart des auteurs la décrivent comme l'une des branches de la bifurcation terminale de l'ophtalmique. Elle naît un peu en avant de la poulie du grand oblique, se dirige en haut et en dedans, donne à la partie interne de la paupière quelques rameaux qui s'anastomosent avec les branches de la nasale et de la palpébrale supérieure, et se divise, après un court trajet, en deux branches terminales : l'une superficielle, moins volumineuse, se rend aux téguments de la racine du nez ; l'autre, profonde, sous-musculaire, se distribue au frontal, au pyramidal, et au périoste crânien.

Branches terminales. — **Artère nasale.** — L'artère nasale est la vraie branche terminale de l'artère ophtalmique ; elle est toujours plus volumineuse que la frontale interne et parfois plus volumineuse que l'ophtalmique elle-même, par le fait de son anastomose à plein canal avec la terminaison de

la faciale (fig. 414). Elle continue la direction de l'artère, oblique en bas, en dedans et en avant, et passe au-devant du tendon de l'orbiculaire. De là, elle descend dans l'angle formé par la racine du nez et la paupière inférieure, et, prenant le nom d'*artère angulaire*, s'anastomose avec la faciale par inosculation, de telle sorte qu'il est impossible d'établir une limite précise entre ces deux artères.

Dans son trajet, l'artère nasale donne un rameau qui se rend à la paroi du sac lacrymal et une autre branche plus volumineuse, la *dorsale du nez*, qui descend sur le dos de cet organe et s'anastomose, à sa terminaison, avec l'artériole de l'aile du nez.

Variétés. — *Tronc.* — J'ai vu l'artère ophtalmique passer au-dessous du nerf optique. — Elle peut naître par deux branches de la carotide interne (fig. 404) : l'une passant par le trou optique, l'autre par la fente sphénoïdale. Le rameau venu de la carotide passe par la partie la plus interne de la fente sphénoïdale et va se jeter dans l'artère ophtalmique, immédiatement après son entrée dans l'orbite. D'habitude très grêle, cette branche peut parfois acquérir des proportions considérables et suppléer alors le vrai tronc. S'il y a atrophie de la branche interne, l'artère ophtalmique passe par la fente sphénoïdale; elle est alors située à la partie la plus interne de celle-ci, en dedans de l'anneau de Zinn et de tous les nerfs moteurs. — L'anastomose avec la méningée moyenne peut prendre un développement considérable et suppléer en totalité ou partie l'artère ophtalmique. Il n'est pas rare de voir la lacrymale naître de l'artère méningée moyenne. — L'artère, en contournant la face inférieure du nerf optique, émet un petit rameau qui, passant sur la face inférieure de ce nerf, contourne son bord interne et va se jeter à nouveau dans le tronc de l'ophtalmique, qui a décrit sa courbe sur le nerf optique. Le tronc de l'artère et son anastomose forment donc un véritable cercle autour du nerf. Quelquefois, cette anastomose acquiert des proportions considérables et peut devenir égale au vrai tronc de l'ophtalmique : dans certains cas même, elle est plus volumineuse que lui. Le tronc de l'artère passe alors au-dessous du nerf optique. Dans ces conditions l'artère sus-orbitaire naît d'un tronc commun avec la lacrymale (Meyer).

Branches. — L'artère lacrymale peut venir de la temporale profonde antérieure par l'anastomose que j'ai signalée et qui passe à travers la paroi osseuse. Plus fréquemment, l'artère lacrymale donne la temporale profonde antérieure. — L'artère lacrymale peut n'être représentée que par un petit filet sans importance qui n'arrive pas jusqu'à la glande; l'artère lacrymale vient alors de la transverse de la face. — Les anomalies des artères sus-orbitaire et nasale sont rares et de peu d'importance; ces artères peuvent être suppléées par des branches de la faciale ou de la transverse de la face.

ARTÈRE SOUS-CLAVIÈRE

Syn. : Subclavia, truncus brachialis; — Schlüsselbein der Unterschlüsselbeinpulsader; portion sous-clavière du tronc brachial de Chaussier.

Limites. — L'artère sous-clavière s'étend du tronc brachio-céphalique à droite, de la crosse de l'aorte à gauche, jusqu'à la partie moyenne de la clavicule, où elle change de nom pour prendre celui d'artère axillaire.

Cette différence d'origine s'explique par l'embryologie (voy. Anomalies de la crosse aortique). La sous-clavière droite se développe aux dépens du quatrième arc aortique droit; elle est, par conséquent, l'homologue de la portion transversale de la crosse aortique qui se développe aux dépens de l'arc correspondant du côté gauche. — Au contraire, la sous-clavière gauche se développe sous forme d'un vaisseau autonome, qui se détache de la crosse elle-même et n'est pas un dérivé des arcs aortiques primitifs. Ce mode de développement explique pourquoi le nerf récurrent du côté droit contourne la sous-clavière droite, alors que le récurrent gauche contourne la crosse aortique. Mais il explique surtout certaines anomalies d'origine de la sous-clavière, que nous avons déjà étudiées.

Longueur. — Différentes par leur origine, les sous-clavières diffèrent encore par leur direction, leur situation, leur calibre et leurs rapports.

[*POIRIER.*]

La sous-clavière droite est plus courte que celle du côté gauche de toute la longueur du tronc brachio-céphalique.

Direction. — La sous-clavière droite, cervicale dès l'origine, est d'abord très légèrement oblique en haut et en dehors ; elle s'infléchit ensuite sur le sommet du poumon et se dirige en bas et en dehors, vers le milieu de la face inférieure de la clavicule. — Dans son ensemble, elle décrit une courbe de grand rayon, à concavité regardant directement en bas.

La sous-clavière gauche, d'abord thoracique, monte, verticale, jusqu'à la base du cou ; puis, elle s'infléchit sur le dôme pulmonaire, devient transver-

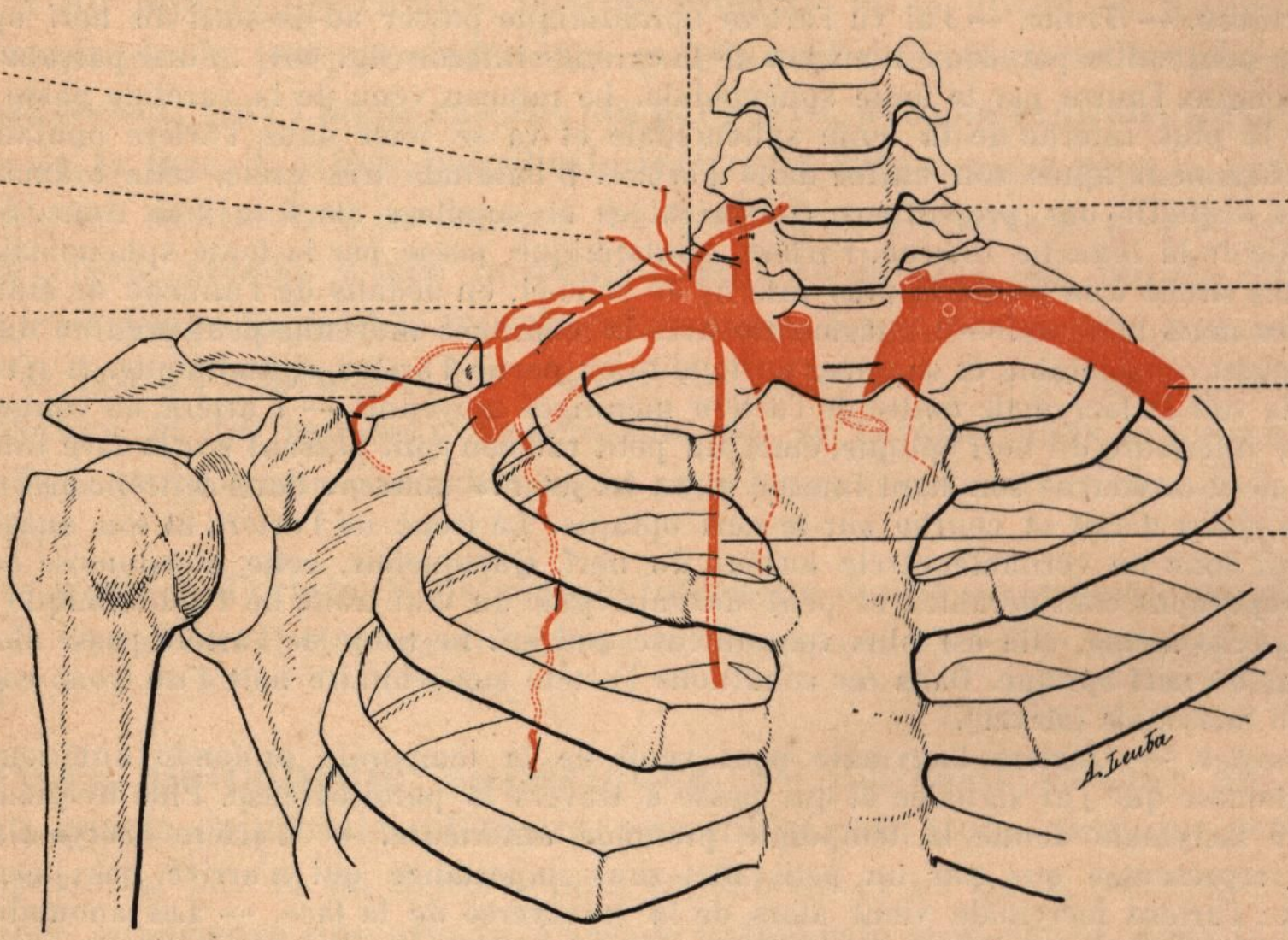

Fig. 427. — Schéma des branches de la sous-clavière.

sale et enfin descend obliquement en dehors. A la courbe de la sous-clavière droite, elle ajoute toute sa portion thoracique verticale.

Situation générale. — Le tronc brachio-céphalique naissant de la crosse de l'aorte sur un plan beaucoup plus antérieur que celui de la sous-clavière gauche (voy. fig. 400), il en résulte que la sous-clavière droite est plus antérieure que la sous-clavière gauche.

Calibre. — La sous-clavière droite est ordinairement un peu plus volumineuse que la sous-clavière gauche. Ces deux artères présentent, au niveau de leur partie moyenne, un rétrécissement ou *isthme* qui a été décrit par Stahel.

Ce rétrécissement est plus ou moins marqué suivant les cas, mais il est ordinairement assez notable. C'est ainsi que, mesurant la surface de section d'une artère sous-clavière gauche, Stahel a trouvé :

En amont de l'isthme.	27 mm.
Au niveau.	15 —
En aval.	20 —

Quelle est la cause de ce rétrécissement? On ne peut admettre qu'il soit déterminé par le passage à travers le défilé des scalènes. Cet isthme a en effet une longueur de 10 mm.

et ses 5 derniers millimètres sont situés en dehors des scalènes. On ne peut guère admettre non plus qu'il soit dû à ce que la sous-clavière donne immédiatement en amont toutes ses collatérales puisque le calibre augmente de nouveau après le rétrécissement. — Stahel explique la formation de cet isthme d'une façon tout à fait particulière. Pour lui il ne s'agirait que d'un cas particulier d'une véritable loi générale : toutes les fois qu'une artère décrit une courbe assez prononcée, il se produit au niveau du point culminant de la courbe une contraction de la veine liquide, contraction déterminée par la force centrifuge ; là où la veine liquide se contracte, le vaisseau devient nécessairement plus étroit.

Rapports. — Au point de vue des rapports on doit diviser la sous-clavière en trois portions : la première située en dedans des scalènes, *pré-scalénique*, la

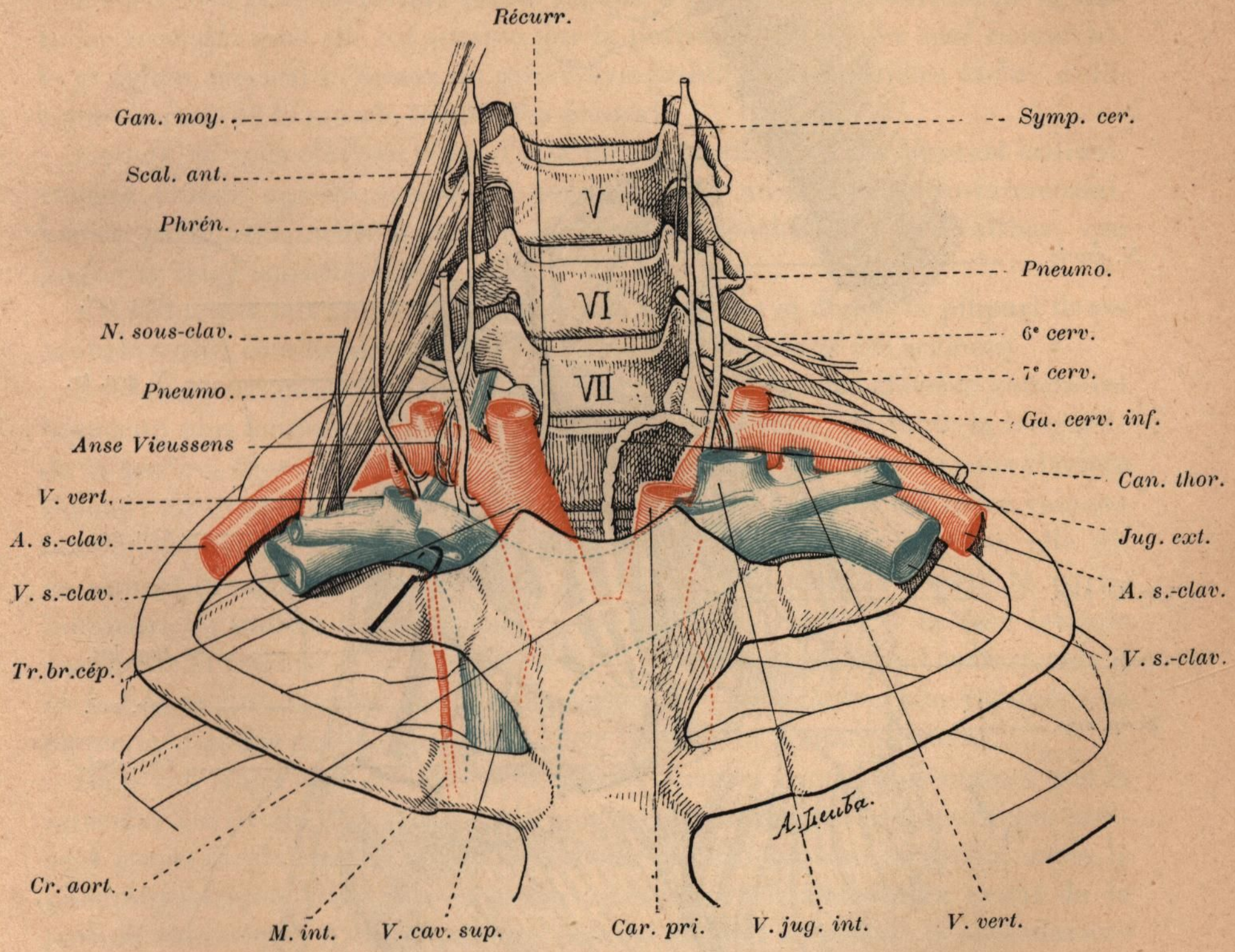

FIG. 428. — Rapports de la sous-clavière (schéma).

deuxième entre les scalènes, *inter-scalénique*, et la troisième en dehors des scalènes, *post-scalénique*.

1re portion. — Les rapports de cette portion pré-scalénique diffèrent pour la sous-clavière droite et pour la sous-clavière gauche.

Sous-clavière droite. — *En avant*, l'artère sous-clavière est recouverte par les plans suivants : peau, tissu cellulaire sous-cutané, peaucier, clavicule et insertions inférieures du sterno-cléido-mastoïdien, du sterno-cléido-hyoïdien et du sterno-thyroïdien. Au-dessous de ces muscles, on trouve le confluent veineux formé par la réunion de la jugulaire interne et de la sous-clavière. Dans la veine sous-clavière, tout près de ce confluent, viennent se jeter les veines jugulaire antérieure, jugulaire externe et vertébrale. Cette dernière descend verti-

calement jusqu'au confluent ; la jugulaire externe et la jugulaire antérieure, venues la première de la région sus-claviculaire, la deuxième de la région médiane antérieure du cou, abordent la veine sous-clavière après un trajet horizontal, rétro-claviculaire pour la jugulaire externe, rétro-sternal pour la jugulaire antérieure : signalons à ce niveau des ganglions lymphatiques et la grande veine lymphatique. — En arrière de ce plan veineux, trois cordons ner-

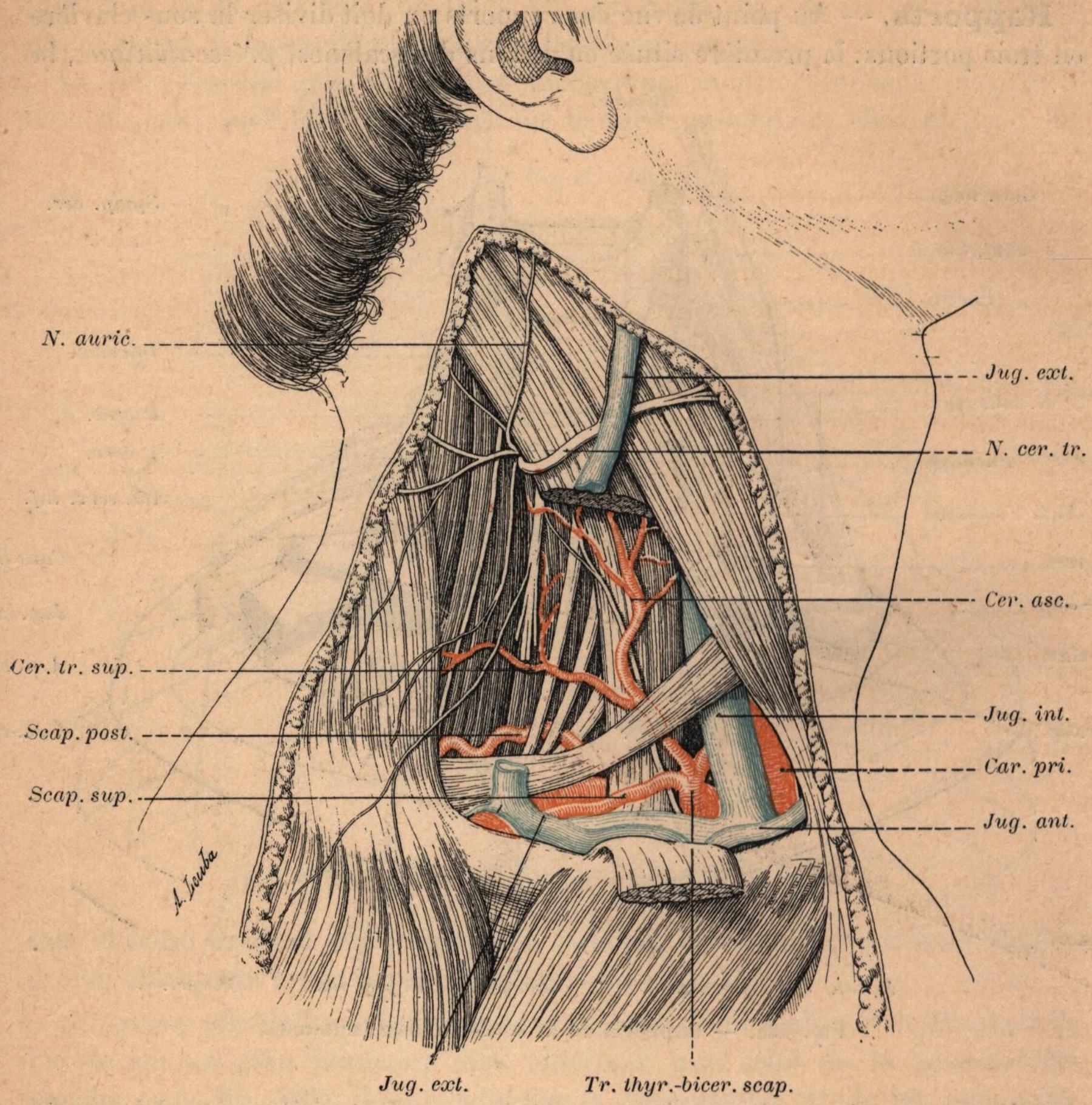

Fig. 429. — Région sus-claviculaire.

veux verticaux croisent la face antérieure de l'artère : en dehors, le phrénique, en dedans le pneumogastrique, entre les deux, un gros rameau sympathique.

Le phrénique croise l'artère immédiatement en dedans de l'origine de la mammaire, avec laquelle il affecte d'étroites connexions ; il envoie à ce niveau un filet récurrent qui croise la face inférieure de l'artère sous-clavière, pour gagner le ganglion cervical inférieur du sympathique, ou une des branches afférentes de ce ganglion. — Le pneumogastrique croise l'artère tout près de son origine et émet à ce niveau le nerf récurrent, dont la courbe embrasse l'artère par sa concavité. — Le sympathique se comporte ordinairement de la

façon suivante : au niveau du disque qui sépare la sixième vertèbre cervicale de la septième, le sympathique cervical se divise en deux troncs ou plus exactement en deux groupes de rameaux : un groupe postérieur qui gagne directement le ganglion cervical inférieur, en passant derrière l'artère ; un groupe antérieur qui passe en avant de la sous-clavière, contourne sa face inférieure et gagne, par un trajet récurrent, le bord inférieur du ganglion, formant ainsi une anse (anse de Vieussens). En somme, trois anses nerveuses contournent la face antérieure de l'artère.

En arrière, la sous-clavière droite répond à l'apophyse transverse de la septième cervicale dont elle est séparée par la portion verticale du nerf récurrent, le ganglion cervical inférieur du grand sympathique, la première racine antérieure dorsale et le muscle transverso-pleural.

En bas, la sous-clavière répond à la plèvre ; cette face inférieure est ordinairement croisée par les veines qui correspondent au tronc cervico-intercostal, veines parmi lesquelles se trouve la jugulaire postérieure de Walther, qui gagne la veine sous-clavière.

En haut, elle fait angle avec la carotide primitive et donne la plupart de ses branches qui, comme nous le verrons, naissent en dedans des scalènes.

Sous-clavière gauche. — La première portion de la sous-clavière gauche est beaucoup plus longue que celle de la sous-clavière droite, de toute la longueur de sa portion thoracique. Dans ce trajet intra-thoracique, l'artère sous-clavière répond : *en avant*, à la carotide du même côté, et à l'origine du tronc veineux brachio-céphalique gauche qui la sépare du sternum ; — *en arrière*, elle est en contact presque immédiat avec la colonne dorsale, dont la sépare la partie inférieure du muscle long du cou ; *en dedans*, elle répond à la face latérale gauche de la trachée et surtout de l'œsophage, au nerf récurrent correspondant et à de nombreux ganglions lymphatiques ; — *en dehors*, elle répond à la plèvre médiastine qui la sépare de la face interne du poumon gauche.

Dans son trajet cervical, elle présente les mêmes rapports généraux que la sous-clavière droite. Ici, comme à droite, le phrénique et le sympathique croisent perpendiculairement la face antérieure de cette portion cervicale, mais le pneumogastrique, situé plus en dedans, descend verticalement en avant de la portion thoracique. Ajoutons encore, comme rapport spécial de la sous-clavière gauche, le canal thoracique, dont la crosse enjambe la sous-clavière pour se jeter dans le confluent des veines jugulaire interne gauche et sous-clavière du même côté (voy. fig. 428).

2e **portion.** — *Entre les scalènes*, la sous-clavière répond : *en avant*, au scalène antérieur, *en bas* à la première côte, excavée en gouttière que limite en avant le tubercule de Lisfranc sur lequel s'insère le scalène antérieur ; *en arrière* et *en haut*, aux cordons du plexus brachial qui séparent l'artère des scalènes moyen et postérieur.

3e **portion.** — Dans sa troisième portion, l'artère sous-clavière chemine à la base du creux sus-claviculaire : *en haut*, elle est recouverte par les plans suivants : la peau et le tissu cellulaire sous-cutané, dans lequel se trouvent le peaucier, les branches sus-claviculaires du plexus cervical superficiel et la veine jugulaire externe, qui perfore l'aponévrose un peu en arrière du bord

postérieur du muscle sterno-cléido-mastoïdien ; au-dessous, l'aponévrose cervicale superficielle, une couche épaisse de graisse, des ganglions lymphatiques et enfin le muscle omo-hyoïdien, prolongé jusqu'à la clavicule par l'aponévrose cervicale moyenne. — *En bas*, l'artère repose sur le premier espace intercostal. — *En avant*, elle répond à la veine sous-clavière et à l'artère sus-scapulaire (rétro-claviculaire) qui la sépare de la clavicule. — *En arrière*, elle est en rapport avec les nerfs du plexus brachial traversés à ce niveau par l'artère scapulaire postérieure.

Branches collatérales. — La sous-clavière donne naissance à neuf branches qui sont : la *vertébrale*, la *thyroïdienne inférieure*, la *cervicale*

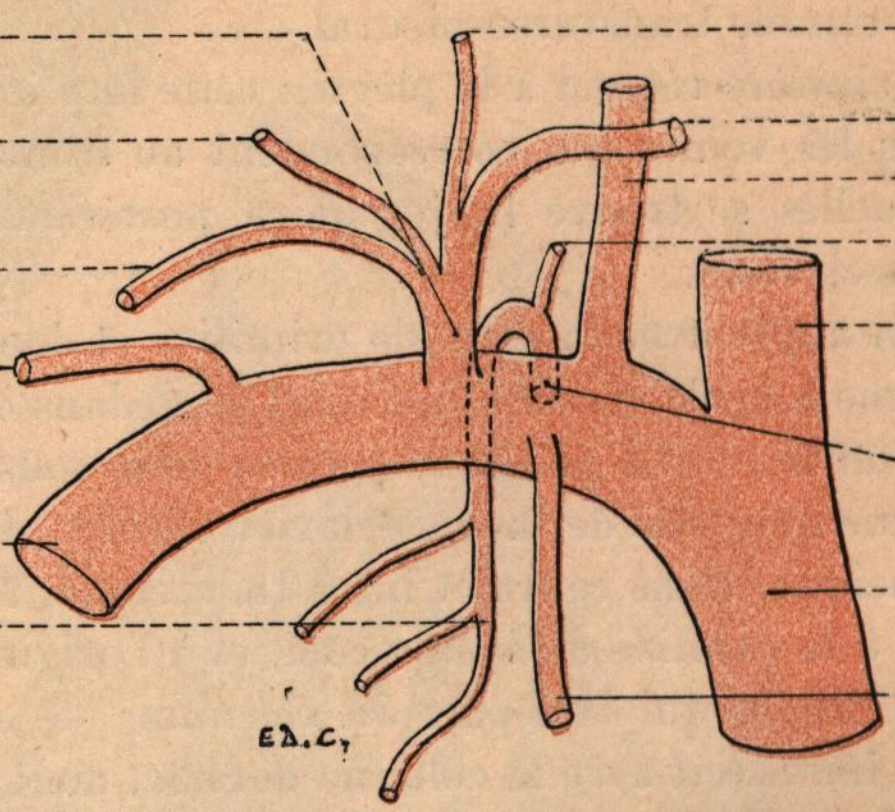

Fig. 430. — Schéma des branches de la sous-clavière.

ascendante, la *cervicale transverse superficielle*, la *scapulaire supérieure*, la *mammaire interne*, la *cervicale profonde*, l'*intercostale supérieure*, la *scapulaire postérieure*.

Quelques-unes de ces artères naissent de la sous-clavière par des troncs communs. Le plus souvent on trouve la disposition indiquée dans le tableau suivant :

— Vertébrale.	
— Tronc thyro-bi-cervico-scapulaire donnant .	thyroïdienne inférieure. cervicale ascendante. cervicale transverse superficielle. scapulaire supérieure.
— Mammaire interne.	
— Tronc cervico-intercostal donnant.	cervicale profonde. intercostale supérieure.

Cette nomenclature est loin d'être universellement acceptée. Certaines des branches que nous regardons comme des branches autonomes sont regardées par d'autres auteurs comme simples rameaux des collatérales de premier ordre de la sous-clavière. Ces auteurs ne décrivent à la sous-clavière que cinq collatérales. Mais, la confusion vient surtout de la multiplicité des dénominations données à chacune des branches de la sous-clavière, et de ce fait qu'un même nom désigne, suivant les auteurs, des artères différentes.

Les branches de la sous-clavière se détachent du tronc dans l'ordre suivant : en premier lieu la vertébrale qui naît de la face supérieure de l'artère ; puis, un peu en dehors de la vertébrale, naissent au même niveau la mammaire interne

et le tronc cervico-intercostal, qui se détachent, la première de la face antérieure, le deuxième de la face postérieure de la sous-clavière ; enfin à 2 ou 3 mm. plus en dehors, le tronc thyro-bi-cervico scapulaire qui naît de la partie supérieure de la sous-clavière. L'origine de ces quatre collatérales est *en dedans du bord interne du scalène antérieur*, c'est-à-dire sur la première portion de l'artère. La distance qui sépare le point d'émergence de la vertébrale de celui du tronc thyro-bi-cervico-scapulaire ne dépasse pas 25 mm. Beaucoup plus en dehors, au niveau du point où la sous-clavière vient de franchir les scalènes, elle donne sa dernière branche, la scapulaire postérieure.

Variétés. — Les variétés d'origine ont été étudiées avec la crosse de l'aorte, nous n'y reviendrons pas. — Certains rapports anormaux tiennent aux anomalies d'origine et nous les avons indiqués avec ces dernières; d'autres sont liées à l'existence d'une côte surnuméraire; dans ces cas, la sous-clavière passe ordinairement au-dessus de la côte supplémentaire (Adams, Halbertsma). — Les rapports de l'artère avec le scalène antérieur sont des plus variables; elle peut passer en avant de ce muscle (anomalie relativement fréquente) ou entre ses faisceaux (Robert, Quain, Knox, etc.). — Hyrtl, Schwegel ont vu la sous-clavière former autour du scalène antérieur un anneau artériel.

La bifurcation de la sous-clavière est rare. Beck en a décrit un cas remarquable (*Archiv für physiol. Heilkunde*, 1846).

Branches surnuméraires. — La sous-clavière peut fournir anormalement : une racine accessoire pour l'artère vertébrale; — une artère vertébrale accessoire passant par le trou de la septième apophyse transverse; — un vaisseau aberrant qui descend derrière l'artère vertébrale et l'œsophage, et se termine dans les parois de l'aorte thoracique. Ce rameau est intéressant au point de vue morphologique, car il représente la racine droite descendante de l'aorte thoracique, racine qui enjambe la bronche droite, comme sa racine gauche enjambe la bronche gauche (Wood, *Transact. of the pathol. Soc.*, 1859, X, 123); — une artère thyroïdienne inférieure (Arteria thyroïdea ima des Allemands), qui passe en avant de la carotide primitive; — un tronc commun pour les artères thyroïdiennes inférieures droite et gauche (Barclay, S. Burns, *Diseases of the Heart*, 1800, p. 290); — une artère thyroïdienne inférieure accessoire, se distribuant au lobe droit de la glande thyroïde (Alquier-Dubrueil). Il ne faut pas confondre cette dernière avec la « thyroïdea ima » : celle-ci se distribue à la partie moyenne du corps thyroïde, alors que l'artère thyroïdienne accessoire se distribue aux lobes latéraux de la glande. Il peut y avoir de chaque côté une artère thyroïdienne inférieure accessoire et une « thyroïdea ima ». Il en résulte l'existence de huit artères thyroïdiennes; cela se rencontrait dans un cas de Hyrtl sur un sujet qui présentait deux thyroïdiennes supérieures, deux thyroïdiennes inférieures venant de la sous-clavière, deux thyroïdiennes accessoires, deux arteriæ thyroïdeæ imæ : de ces deux dernières, l'une, la gauche, venait de la crosse de l'aorte, l'autre du tronc brachio-céphalique (Hyrtl, *Oesterr. Zeitsch. f. Heilk.*, 1860, § 324); — une artère mammaire interne accessoire; — une fine artère pour le plexus brachial, fréquente d'après Quain; — une artère péricardique (Dieterich); — une artère bronchique, le plus souvent la droite (Turner, *Medico-chirurg. Transact.*, 1862, XXX). Cette anomalie répéterait la disposition normale chez quelques animaux; — la collatérale interne inférieure (Labatt, *London medical Gazette*, 1838, I, 8); — les artères thoracique externe, sous-scapulaire, circonflexe antérieure et postérieure; — une artère aux ganglions de l'aisselle; — l'artère humérale profonde (Zagorsky, *Mémoires de l'Académie des sciences de Saint-Pétersbourg*, 1809, I, 386).

ARTÈRE VERTÉBRALE

Syn. : Arteria vertebralis ; — Wirbelpulsader.

L'artère vertébrale est la première des branches de la sous-clavière. Elle naît, comme nous l'avons dit, à la partie supérieure de la première portion du vaisseau et monte par le canal des apophyses transverses vers la protubérance, le bulbe et la partie postérieure du cerveau et du cervelet.

Dès son origine, elle se porte en haut et en arrière, passe en avant de l'apophyse transverse de la septième vertèbre cervicale, et s'engage dans le canal osseux de l'apophyse transverse de la sixième. Elle monte alors, verticale, et

traverse successivement les trous ou canaux des apophyses transverses des cinquième, quatrième, troisième et deuxième cervicales. Arrivée au-dessous de

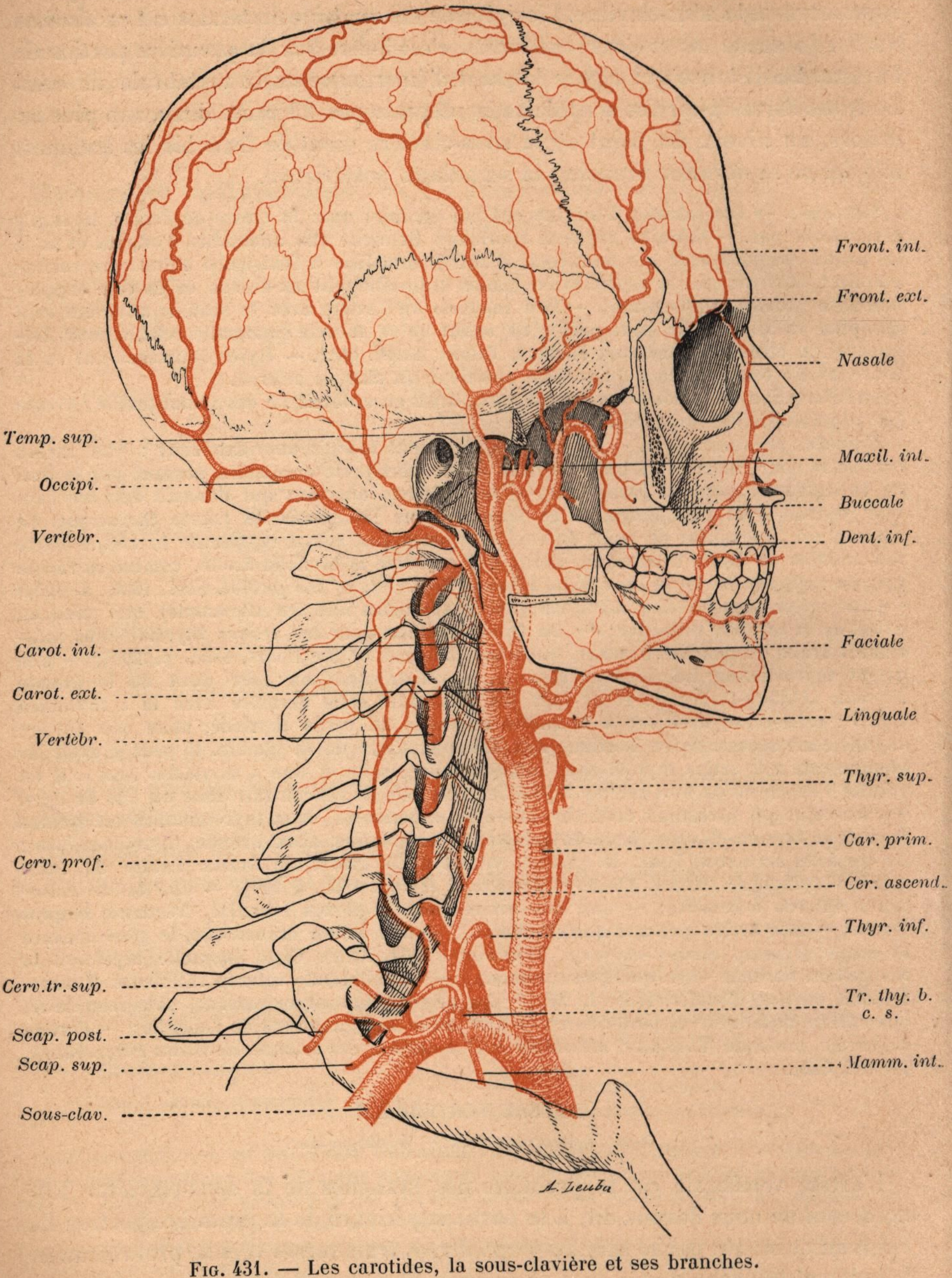

Fig. 431. — Les carotides, la sous-clavière et ses branches.

l'axis, elle se porte très obliquement en haut et en dehors, pour gagner le trou de l'apophyse transverse de l'atlas, situé plus en dehors que les trous sous-jacents ; elle traverse ce conduit osseux, puis décrit une courbe à concavité

antérieure qui embrasse la face externe et la face postérieure des masses latérales de l'atlas, sur lesquelles elle creuse une gouttière profonde ; perfore les ligaments atloïdo-occipitaux postérieurs et la dure-mère, entre l'arc postérieur de l'atlas et l'occipital, et pénètre ainsi dans la cavité crânienne. Alors, se portant en haut et en avant, elle contourne la face latérale du bulbe et vient se réunir à la vertébrale du côté opposé, au niveau du sillon qui sépare la protubérance du bulbe, pour former le *tronc basilaire*.

Rapports. — De son origine au trou de la sixième vertèbre cervicale, la vertébrale occupe la partie la plus profonde de la région sus-claviculaire ; à ce niveau, elle répond : *en avant*, à la veine vertébrale, qui passe devant l'artère pour se jeter dans la veine sous-clavière, à la partie antérieure de l'anse de Vieussens et à l'artère thyroïdienne inférieure, qui la croise perpendiculairement; — *en arrière*, elle répond à la terminaison de la veine jugulaire postérieure, au ganglion de Neubauer et à la branche antérieure de la première paire dorsale et de la septième cervicale; — *en dehors*, elle est en rapport avec le muscle transverso-pleural (Sébileau); — *en dedans*, elle répond à la jugulaire interne, à la carotide primitive et au tronc du pneumogastrique, situés sur un plan antérieur et, profondément, au muscle long du cou.

Dans son trajet par le canal mi-osseux, mi-musculaire, que forment les trous des apophyses transverses réunies par les muscles intertransversaires, antérieurs et postérieurs, la vertébrale est entourée d'un plexus veineux (plexus vertébral) et accompagnée d'un tronc nerveux (nerf vertébral de François Franck); elle croise les nerfs cervicaux en passant au-devant d'eux.

Entre l'atlas et l'axis, elle entre en rapport, en arrière, avec le muscle grand oblique. — Entre l'atlas et l'occipital, elle répond en arrière au petit oblique, en avant à la gouttière osseuse de la face postérieure des masses latérales. — Après avoir perforé la dure-mère rachidienne et l'arachnoïde, elle pénètre dans la cavité crânienne et chemine d'abord entre la face interne des masses latérales de l'occipital et a face latérale du bulbe, puis entre la face antérieure du bulbe et la gouttière basilaire.

Au niveau du bord inférieur de la protubérance, elle s'unit à celle du côté opposé pour donner naissance au *tronc basilaire*. Celui-ci, impair et médian, chemine entre la face antérieure de la protubérance et la gouttière basilaire; arrivé au niveau du bord supérieur de la protubérance, il se divise en deux branches terminales, les deux artères cérébrales postérieures.

Branches collatérales. — La vertébrale fournit de nombreuses collatérales. On peut les diviser en trois groupes : branches naissant de sa portion cervicale; branches naissant de sa portion intra-crânienne; branches naissant du tronc basilaire.

Branches naissant de la portion cervicale. — Au niveau du cou, la vertébrale ne fournit que quelques rameaux insignifiants. En passant entre les apophyses transverses, elle émet quatre ou cinq rameaux peu volumineux : ce sont les *rameaux spinaux*, qui pénètrent avec les nerfs rachidiens dans la cavité vertébrale où ils se comportent comme les rameaux spinaux des artère-intercostales. La vertébrale cervicale fournit encore quelques rameaux muscu-

laires, de nombre et de volume très variables, qui se distribuent aux muscles prévertébraux, aux muscles spinaux et aux muscles intertransversaires. Enfin, elle fournit quelques branches grêles aux articulations des apophyses articulaires et aux articulations unci-vertébrales.

Branches naissant de la portion intra-crânienne. — *Dans le crâne*, la vertébrale fournit quatre branches.

1° L'*artère méningée postérieure* (occipito-méningienne de Chaussier). —

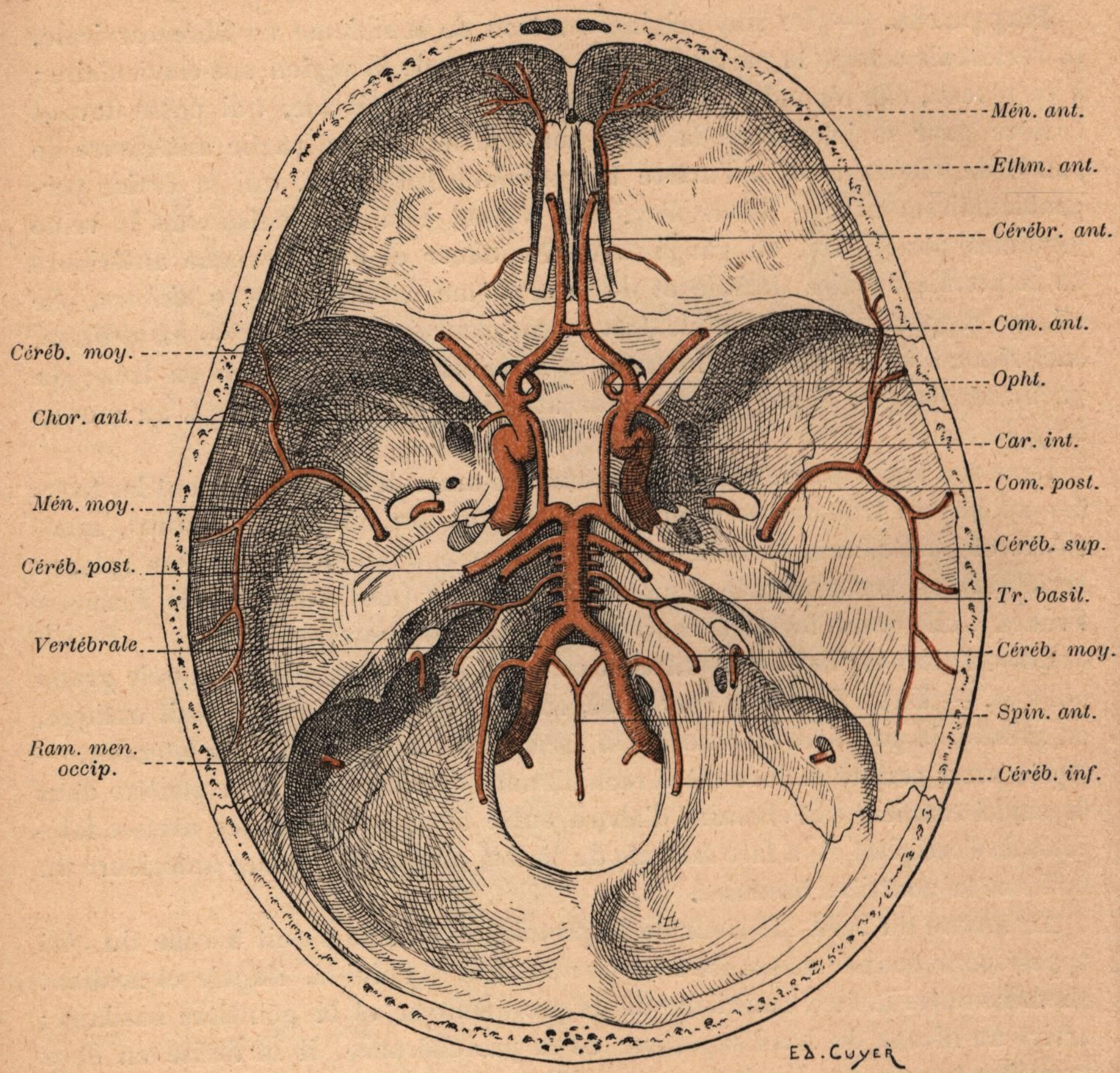

FIG. 432. — Les artères de la base du crâne.

Cette branche se détache de la vertébrale, aussitôt après que celle-ci a traversé la dure-mère rachidienne; elle se dirige en haut et en dehors, cheminant dans la fosse cérébelleuse; au niveau de la tente du cervelet, elle se recourbe et se ramifie sur la face inférieure de l'organe.

2° L'*artère spinale postérieure.* — On appelle ainsi, bien à tort, une branche très grêle qui naît de la vertébrale peu après que cette artère a traversé la dure-mère, contourne les faces latérales du bulbe, passe entre les fibres radiculaires du spinal et arrive sur la face postérieure de la moelle, où elle se divise en deux rameaux : l'un *ascendant* ou *ventriculaire* gagne la partie

latérale du quatrième ventricule; l'autre, *descendant* ou *spinal*, représente la continuation de l'artère.

Ce rameau spinal chemine, très flexueux, sur les côtés de la face postérieure de la moelle, où il se subdivise en deux artérioles, qui descendent l'une en avant, l'autre en arrière des racines postérieures des nerfs spinaux. Cette artère spinale postérieure, émanée de la vertébrale, *s'épuise bientôt*; mais elle est continuée par des rameaux venus des branches spinales cervicales, dorsales et lombaires qui, s'anastomosant entre eux par leurs branches médullaires, les unes ascendantes, les autres descendantes, constituent l'*artère spinale postérieure vraie* (voy. à ce sujet la description de Charpy, t. III, et la reproduction des belles figures de Kadyi).

3° L'*artère spinale antérieure*, plus volumineuse que la précédente, se détache de la vertébrale au-dessus de la postérieure, tout près du tronc basilaire dont elle peut aussi provenir; elle se porte aussitôt en bas et un peu en dedans, au-devant du bulbe, et s'anastomose avec l'artère spinale antérieure du côté opposé, pour constituer un tronc médian antérieur; ce tronc renforcé par les artères radiculaires antérieures cervicales, dorsales et lombaires, constitue l'*artère spinale antérieure* proprement dite, qui descend jusqu'à la partie terminale de la moelle, en suivant à peu près le sillon médian antérieur de celle-ci (voy. t. III).

4° *Artère cérébelleuse* (cérébelleuse inférieure et postérieure; vertébro-cérébelleuse). — L'artère cérébelleuse naît du côté externe de la vertébrale, en regard de la précédente (voy. t. III, fig. 378). Son calibre, parfois inégal d'un côté à l'autre, est toujours assez considérable (grande cérébelleuse inférieure, Chaussier); elle contourne les faces latérales du bulbe, passant entre les filets radiculaires du grand hypoglosse, contourne ou traverse les racines du pneumogastrique et du glosso-pharyngien, croise le corps restiforme et gagne ainsi les côtés du quatrième ventricule; là, elle s'enfonce vers la scissure interhémisphérique du cervelet et s'épuise sur le lobe médian, envoyant une ou deux branches en dehors sur la face inférieure des lobes latéraux.

Branches collatérales du tronc basilaire. — Le tronc basilaire qui a été décrit (t. III, p. 681-682) et représenté (*ibid.*, fig. 378 et 379) fournit : 1° Les *branches protubérantielles* qui, très nombreuses et très grêles, s'enfoncent dans la protubérance annulaire à laquelle elles se distribuent.

2° L'*artère auditive interne*, qui accompagne le nerf auditif dans le conduit auditif interne et se distribue à l'oreille interne.

3° L'*artère cérébelleuse moyenne* (artère cérébelleuse inférieure et antérieure) petite, qui se dirige en dehors. vers le lobule du pneumogastrique et se distribue à la face antérieure du cervelet.

4° L'*artère cérébelleuse supérieure*, qui naît du tronc basilaire, tout près de sa bifurcation, et se distribue à la face supérieure du cervelet. Elle suit dans son parcours le tronc du moteur oculaire commun dans le sillon sus-protubérantiel et se distribue à la face supérieure du cervelet (voy. t. III, p. 682, 683 et fig. 378, 379).

Branches terminales du tronc basilaire. — Au niveau du bord supérieur de la protubérance et un peu au-dessous du bord supérieur du plan basilaire, le

tronc basilaire se divise en deux branches terminales : les artères cérébrales postérieures, l'une droite, l'autre gauche. Chacune d'elles contourne le pédoncule cérébral jusqu'aux tubercules quadrijumeaux, et se porte en arrière et en dehors sur le lobe occipital, où elle se divise en ses branches terminales.

L'artère cérébrale postérieure reçoit, à 5 ou 12 mm. de son origine basilaire, la communicante postérieure, qui anastomose le système de la vertébrale avec celui de la carotide interne. Elle donne des collatérales à la protubérance, au ventricule moyen, etc.; ses branches terminales, d'ordinaire au nombre de trois, se rendent à la face inférieure du lobe temporal et au lobe occipital (voy. t. III, p. 698, 699 et fig. 386, 387).

Variétés. — L'artère vertébrale peut naître de la sous-clavière par un tronc commun avec l'une quelconque des branches de celle-ci; mais cette origine est d'autant plus rare que l'on considère une branche plus éloignée; on observe assez souvent une vertébrale naissant avec la thyroïdienne ou la cervicale ascendante, exceptionnellement avec la scapulaire postérieure. — La vertébrale peut naître d'un tronc autre que la sous-clavière : 1° du tronc brachio-céphalique, soit près de sa bifurcation, soit dès son origine; 2° de la crosse de l'aorte, à une hauteur variable; 3° de la sous-clavière gauche : dans ce cas, elle passe en arrière de l'œsophage (Struthers, Hyrtl); 4° de la carotide primitive ou même de la carotide externe, par un tronc commun avec l'occipitale. Quain l'a vue naître par deux rameaux bientôt fusionnés en un seul tronc.

La longueur, la complexité du trajet de la vertébrale permettent de comprendre les variétés qu'elle peut présenter. Elle passe quelquefois par le trou de la septième apophyse transverse. Elle peut ne pénétrer que dans le cinquième, le quatrième ou même le deuxième trou transversaire. On l'a vue sortir du canal pour y rentrer ensuite (Romaglia). N. Batuzeff (*Anat. Anz.*, mai 1889) a vu le tronc basilaire manquer. Ce tronc était remplacé par une artère naissant de la carotide interne, un peu avant que celle-ci pénètre dans le canal carotidien. Cette branche anormale entrait dans le crâne par le trou condylien antérieur gauche, gagnait le plan basilaire et se comportait comme l'aurait fait un tronc basilaire normal. Les deux vertébrales étaient atrophiées.

Branches surnuméraires. — La vertébrale peut fournir l'artère thyroïdienne inférieure, l'intercostale supérieure, la cervicale profonde, l'artère occipitale (Grun); par contre, elle peut perdre quelques-unes de ses branches normales. — Les anomalies de ses branches intra-crâniennes sont étudiées, t. III, p. 693.

TRONC THYRO-BICERVICO-SCAPULAIRE (Farabeuf).

Syn. : Tronc thyro-scapulaire; — Truncus thyreo-cervicalis (Aut. allemands).

Je décris, sous cette dénomination heureuse, le tronc qui se détache de la sous-clavière et donne naissance à la thyroïdienne inférieure, à la cervicale ascendante, à la cervicale transverse superficielle et à la scapulaire supérieure. Nos classiques décrivent ces quatre branches comme naissant, à l'ordinaire, directement de la sous-clavière, alors qu'une telle disposition est plutôt exceptionnelle. Les Allemands (Henle, Luschka, etc.) décrivent le tronc commun aux quatre branches sous le nom de truncus thyreo-cervicalis, tronc thyro-cervical.

Toujours très volumineux, ce tronc se détache de la partie antéro-supérieure de la sous-clavière, à quelques millimètres en dehors de la naissance de la mammaire interne et du tronc cervico-intercostal. Dès son origine, il se porte en haut et un peu en avant, et, après un trajet très court variant entre 2 et 10 mm., il se divise en quatre branches : *thyroïdienne inférieure*, *cervicale ascendante*, *cervicale transverse superficielle* et *scapulaire supérieure*. Dans un certain nombre de cas, le tronc thyro-scapulaire donne simultanément ces

quatre branches ; le plus souvent, il se divise en deux branches : l'une interne qui donne naissance à la thyroïdienne inférieure et à la cervicale ascendante ; l'autre, externe, qui se divise en cervicale transverse superficielle et en scapulaire supérieure. C'est ce qui explique pourquoi la plupart de nos classiques décrivent la cervicale ascendante comme branche de la thyroïdienne inférieure et la cervicale transverse superficielle comme branche de la scapulaire supérieure. Il est assez rare de voir l'une de ces quatre branches naître isolément du tronc de la sous-clavière, et plus rare encore de voir les quatre se détacher séparément de ce tronc.

Variétés. — Le tronc thyro-scapulaire peut manquer; ses quatre branches naissent isolément de la sous-clavière; il est beaucoup plus fréquent de le voir se scinder en deux troncs, l'un donnant naissance à la thyroïdienne inférieure et à la cervicale ascendante, l'autre à la scapulaire supérieure et à la cervicale transverse superficielle. — Le tronc thyro-scapulaire peut naître en dehors du scalène antérieur (Quain), ou entre les scalènes. Dans un cas où le tronc thyro-scapulaire naissait entre les scalènes, Gruber l'a vu perforer le scalène antérieur. — Le nombre des branches du tronc thyro-scapulaire peut être porté à cinq par l'adjonction aux quatre branches normales d'une branche surnuméraire comme la vertébrale, la mammaire interne, la cervicale profonde, l'intercostale supérieure.

THYROIDIENNE INFÉRIEURE

La thyroïdienne inférieure est la plus interne des branches du tronc T. B. S. Son calibre, toujours considérable, est en raison inverse de celui de l'artère thyroïdienne supérieure du même côté.

Dès son origine, elle se porte verticalement en haut, jusqu'au niveau de l'apophyse transverse de la cinquième cervicale ; là, elle s'infléchit brusquement, redevient descendante, puis transversale et enfin de nouveau ascendante, pour gagner l'extrémité inférieure du lobe latéral du corps thyroïde, où elle se divise en deux branches terminales. Elle décrit ainsi deux courbes, l'une, externe et profonde, dont la concavité regarde en bas et un peu en avant, l'autre, interne et moins profonde, dont la concavité regarde en haut et un peu en arrière.

La thyroïdienne inférieure affecte les rapports suivants. — *En arrière*, elle répond aux apophyses transverses des sixième et cinquième vertèbres cervicales, dont elle est séparée par le long du cou, par l'aponévrose prévertébrale et par l'artère et la veine vertébrales qui, d'abord placées au-devant de la thyroïdienne inférieure, passent ensuite en arrière d'elle; — *en avant*, elle répond à la carotide primitive, à la jugulaire interne, au pneumogastrique et au sympathique, qui la croisent perpendiculairement et qu'elle embrasse dans la concavité de sa courbure externe; — *en dehors*, la partie initiale ascendante de la thyroïdienne longe le bord externe du scalène antérieur ; — *en dedans*, sa partie terminale, également ascendante, longe la trachée et l'œsophage et entre en rapport avec le récurrent; ses rapports avec le récurrent, très variables, seront étudiés en même temps que ce nerf (t. III, p. 886 et suiv.).

Branches collatérales. — Dans tout ce trajet, la thyroïdienne inférieure fournit des *rameaux* musculaires aux muscles long du cou, cléido-hyoïdien, sterno-thyroïdien ; des rameaux œsophagiens et trachéaux. La plus importante de ses collatérales est l'*artère laryngée postérieure*. Cette artère,

qui se détache souvent de l'une des branches terminales de la thyroïdienne inférieure, monte verticalement à côté du nerf récurrent, se termine sur la face postérieure du larynx dans les muscles crico-aryténoïdien postérieur et ary-aryténoïdien et dans la muqueuse de la paroi postérieure du larynx.

Branches terminales. — Ces branches sont au nombre de trois : 1° une branche inférieure, qui longe le bord inférieur de l'isthme du corps thyroïde et s'anastomose à plein canal avec celle du côté opposé; — 2° une branche postérieure, qui monte verticalement le long du bord postérieur des lobes latéraux et s'anastomose avec la branche homologue de la thyroïdienne supérieure; — 3° une branche profonde, qui s'insinue entre la trachée et la glande, dans la partie postérieure de laquelle elle se distribue.

Variétés. — L'artère thyroïdienne inférieure peut manquer : elle est suppléée alors par l'une des autres thyroïdiennes ou par une thyroïdienne surnuméraire comme la thyroïdienne de Neubauer. — Il est rare de la voir naître d'un autre tronc que la sous-clavière, comme la carotide primitive, le tronc brachio-céphalique, la crosse de l'aorte, et même la carotide ou la sous-clavière du côté opposé. Dans un cas où la thyroïdienne inférieure gauche naissait de la sous-clavière droite, Barclay et Burns ont vu cette artère passer devant la trachée. Par contre, dans un cas de Luschka, la même artère, naissant de la carotide droite, gagnait le lobe gauche du corps thyroïde par un trajet rétro-trachéal.

L'artère thyroïdienne inférieure peut fournir anormalement un rameau anastomotique pour l'artère vertébrale, une thyroïdea ima accessoire, l'artère crico-thyroïdienne, une ou plusieurs artères bronchiques, etc.

ARTÈRE CERVICALE ASCENDANTE

Syn. : Branche cervicale de la thyroïdienne supérieure; — Cervicalis ascendens.

Deuxième branche du tronc T. B. S., la cervicale ascendante se porte dès son origine verticalement en haut; elle repose d'abord sur le scalène antérieur, longée en dehors par le nerf phrénique, recouverte par le muscle omoplato-hyoïdien et l'aponévrose moyenne. Elle vient ensuite se placer sur les tubercules antérieurs des apophyses transverses des vertèbres cervicales, et chemine là entre les insertions du scalène antérieur en dehors, du long du cou et du droit antérieur en dedans. Elle se termine ordinairement au niveau de la troisième vertèbre cervicale. Dans son trajet, elle donne des rameaux *musculaires* et des rameaux *spinaux*. Les premiers se distribuent au long du cou, au grand droit antérieur et au scalène antérieur. Les rameaux spinaux s'engagent dans la gouttière des apophyses transverses, passent en avant des nerfs cervicaux, en arrière de l'artère vertébrale, et pénètrent par les trous de conjugaison dans la cavité rachidienne.

Variétés. — Elle peut manquer ou présenter un volume anormal et remplacer alors en totalité ou en partie la cervicale profonde; elle peut donner naissance à la mammaire interne ou à l'occipitale.

ARTÈRE CERVICALE TRANSVERSE SUPERFICIELLE

Syn. : A. cervicalis superficialis; — branche trapézienne de la scapulaire supérieure.

Troisième branche du tronc T. B. S., la cervicale transverse superficielle se porte, dès son origine, en bas et en dehors, traverse la partie inférieure du creux sus-claviculaire et s'engage sous le trapèze dans lequel elle se termine.

Recouverte d'abord par le sterno-cléido-mastoïdien, puis par l'aponévrose cervicale superficielle, elle croise successivement le nerf phrénique, le scalène

antérieur et le ventre postérieur de l'omoplato-hyoïdien qui la sépare du plexus brachial. Elle chemine à une distance moyenne de 25 mm. au-dessus de la clavicule et de la sus-scapulaire qui lui est parallèle, mais elle a un trajet rétro-claviculaire. La cervicale transverse superficielle fournit quelques rameaux aux ganglions sus-claviculaires et à la nappe graisseuse sous-aponévrotique. Sous le trapèze, elle se divise en plusieurs rameaux terminaux; les uns, *ascendants*, s'anastomosent avec les rameaux trapéziens de l'occipitale et de l'artère cervicale profonde; les autres, *descendants*, s'anastomosent avec les rameaux de la scapulaire postérieure.

Son absence ou son dédoublement ont été souvent observés. — La cervicale transverse supérieure peut naître de la scap. post., ou donner une vertébrale accessoire (Hyrtl).

ARTÈRE SCAPULAIRE SUPÉRIEURE

Syn. : Sus-scapulaire ; — transverse du scapulum ; — rétro-claviculaire (Farabeuf).

Quatrième branche du tronc T. B. S., la scapulaire supérieure se dirige, dès son origine, en bas et en dehors, et vient se placer derrière la clavicule dont elle longe le bord postérieur. Elle traverse ainsi le creux sus-claviculaire et arrive au niveau du bord supérieur du scapulum. Là, elle se recourbe en arrière et passe au-dessus du ligament qui clôt l'échancrure coracoïdienne, pour descendre dans la fosse sus-épineuse, qu'elle traverse, et jusque dans la fosse sous-épineuse, en croisant le bord concave de l'épine de l'omoplate.

Rapports. — Dans le creux sus-claviculaire, elle répond en avant au bord postérieur de la clavicule; en arrière, elle croise successivement le nerf phrénique, le scalène antérieur, la veine et l'artère sous-clavière et les cordons du plexus brachial. — Au niveau du bord supérieur du scapulum, elle passe au-dessus du ligament qui transforme en trou l'échancrure coracoïdienne ; le nerf sus-scapulaire, accolé à l'artère depuis le point où celle-ci a croisé le plexus brachial, l'abandonne à ce niveau pour passer avec les veines sous-scapulaires au-dessous du ligament. Enfin, dans les fosses sus et sous-épineuses, l'artère chemine entre les muscles et le périoste.

Branches collatérales. — Dans son trajet, elle fournit de nombreuses collatérales. Ce sont : 1° un *rameau thoracique*, qui se détache de la partie initiale de la sus-scapulaire, passe en arrière de la veine sous-clavière, plus rarement en avant, et se ramifie dans le muscle sous-clavier; souvent il traverse ce muscle et vient s'anastomoser au-dessous de lui avec les branches thoraciques de l'axillaire; 2° plusieurs *rameaux musculaires*, pour le scalène antérieur, le trapèze et le sous-scapulaire; le rameau de ce dernier muscle se détache de la scapulaire supérieure, au moment où cette artère va croiser le bord supérieur de l'omoplate; il descend entre le muscle et l'os et s'anastomose avec la volumineuse branche que donne au sous-scapulaire la scapulaire inférieure, branche de l'axillaire ; — 3° des rameaux pour le muscle sus-épineux et pour le périoste de la fosse sus-épineuse.

Branches terminales. — Dans la fosse sous-épineuse, l'artère fournit des rameaux périostiques, osseux, musculaires. Elle s'anastomose en arcade

avec la scapulaire inférieure, branche de l'axillaire, et donne un rameau qui suit le bord axillaire de l'omoplate et va s'anastomoser avec un rameau de la scapulaire postérieure.

Variétés. — Elle peut manquer et être remplacée par l'une des deux autres scapulaires.

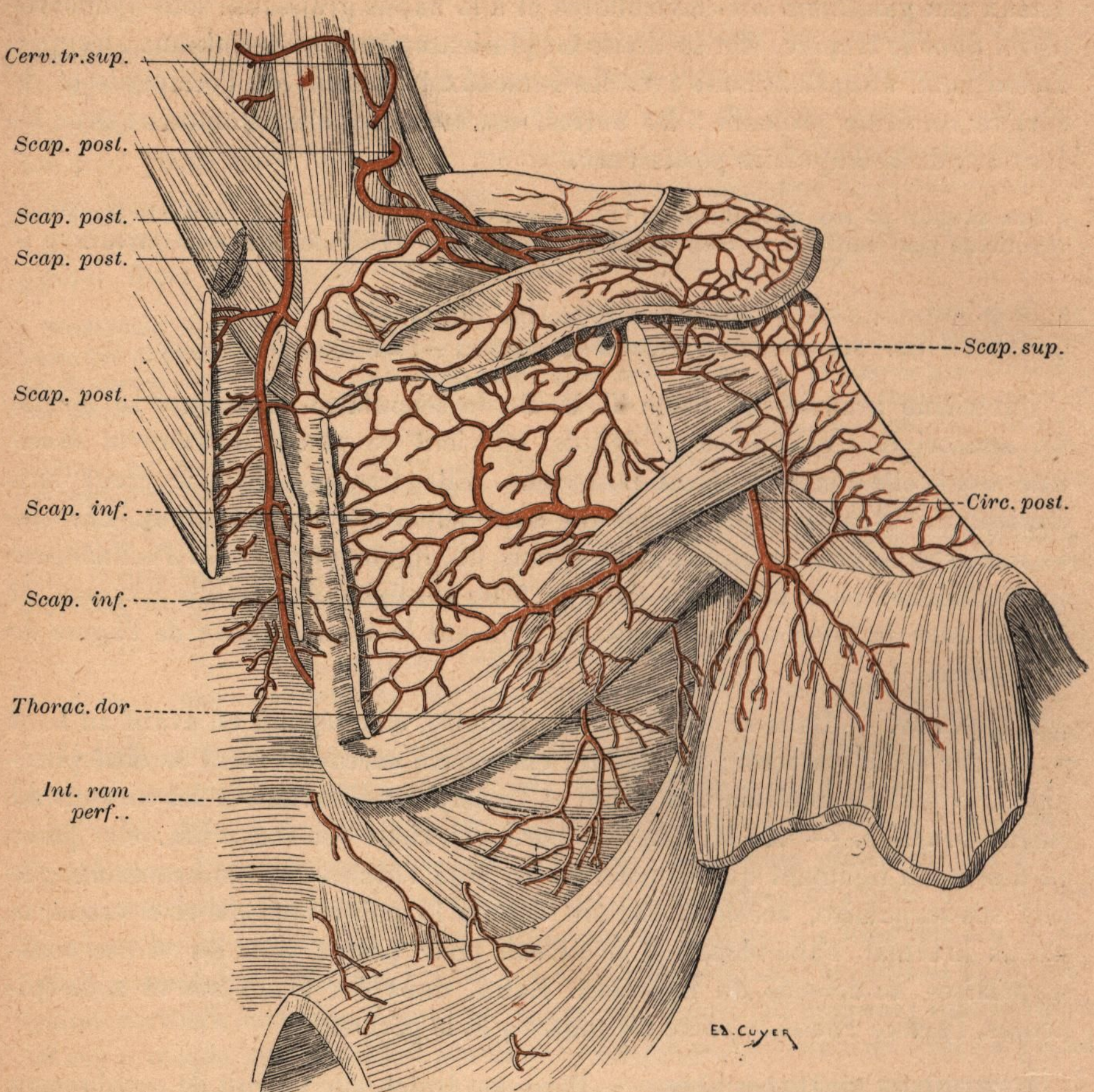

Fig. 433. — Les artères scapulaires, d'après Tiedemann.

Elle peut fournir une artère sterno-cléido-mastoïdienne accessoire (Dubrueil), une thyroïdea ima (Nuhn), l'artère cervicale profonde (Krause).

ARTÈRE MAMMAIRE INTERNE

Syn. : Thoracique interne; — mammaria interna; — Innere Brustpulsader.

L'artère mammaire interne, d'un calibre inférieur à celui de la vertébrale, est remarquable par l'étendue du trajet qu'elle parcourt et par la multiplicité de ses branches; elle naît de la face antérieure de la sous-clavière, à 3 ou 4 mm. en dehors de la vertébrale. Dès son origine, elle se porte en bas, en avant et un peu en dedans et atteint ainsi la face postérieure du premier cartilage costal; là, elle devient verticale, croise perpendiculairement la face posté-

rieure des six premiers cartilages costaux, et, au niveau de l'extrémité sternale du sixième espace intercostal, se divise en deux branches terminales, l'une interne, l'autre externe.

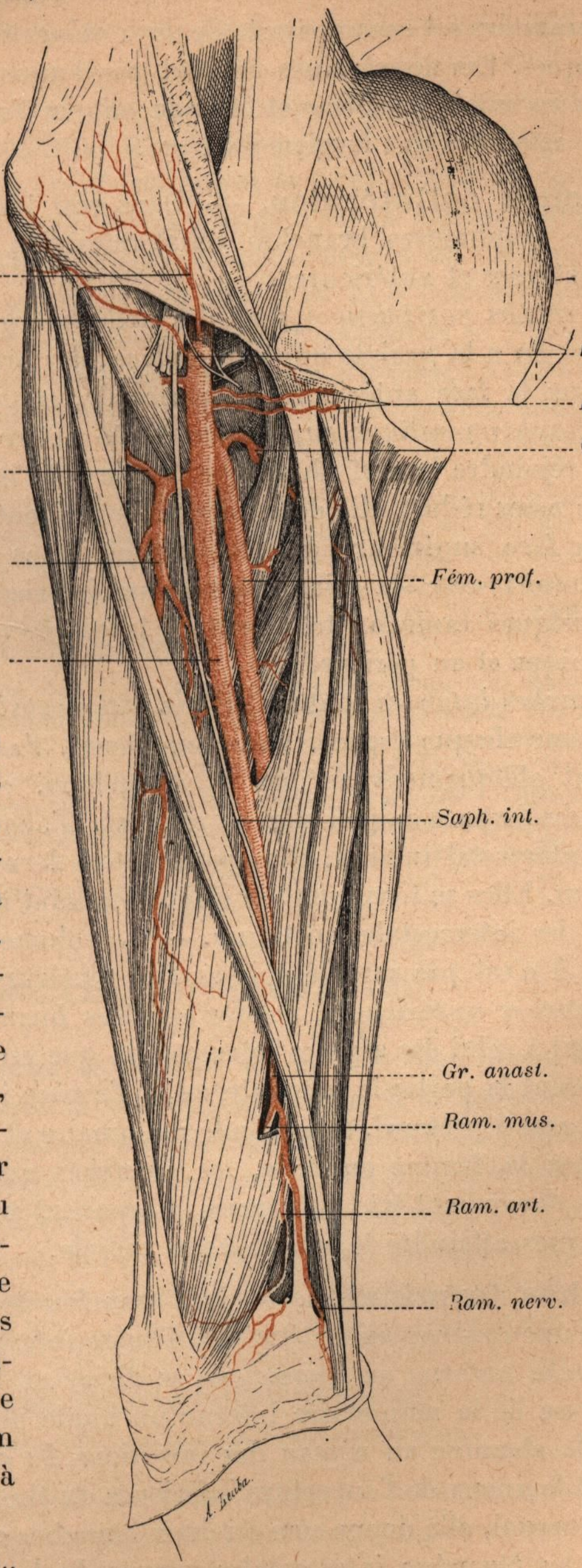

FIG. 434. — Les artères fémorales.

Rapports. — *Au niveau du cou*, la mammaire interne, qui répond à l'extrémité interne de la clavicule, chemine entre le dôme pleural sur le versant antérieur duquel elle est appliquée et la face inférieure de la veine sous-clavière. A ce niveau, elle est croisée par le nerf phrénique qui, d'abord situé en avant et en dehors de l'artère, passe en arrière et en dedans d'elle, contournant sa face interne (voy. fig. 428). — *Dans le thorax*, la mammaire interne est en rapport en arrière avec le feuillet pariétal de la plèvre, dont elle est séparée à partir de la troisième côte par le muscle triangulaire du sternum; en avant elle répond à la face postérieure des six premiers cartilages costaux et aux muscles intercostaux internes. Elle longe le bord du sternum à une distance de 5 à 15 mm.

Sappey évalue à 8 ou 10 mm., Cruveilhier, à 5 mm. seulement. Récemment, Delorme et Mignon (*loc. cit.*), ont étudié cette distance sur 30 sujets : comme le montrent les chiffres suivants, cette distance est des plus variables. Au niveau du premier espace, la distance oscille entre 6 et 20 mm.; — au niveau du deuxième, elle varie entre 10 et 20 mm.; — au niveau du troisième, entre 10 et 21 mm.; — au niveau du quatrième, entre 8 et 25 mm.; —

au niveau du cinquième, entre 7 et 35 mm.; — au niveau du sixième enfin, entre 6 et 45 mm.

La mammaire est accompagnée de deux veines et d'une chaîne de ganglions lymphatiques. Les deux veines ne sont pas toujours en contact avec l'artère; chez certains sujets, Delorme et Mignon ont vu l'ensemble formé par les trois vaisseaux atteindre une largeur de 1 cm.

Branches collatérales. — Dans son trajet, la mammaire interne fournit de nombreuses branches collatérales. On peut les diviser en postérieures, externes et antérieures.

Les *branches postérieures* sont des artères *thymiques*, qui se distribuent au thymus ou à la graisse qui le remplace; des artères *péricardiques*, qui se rendent sur la face antérieure du péricarde, et une artère plus importante, l'*artère diaphragmatique supérieure*. Cette artère se porte en arrière et en bas et va rejoindre le nerf phrénique, sur le côté interne duquel elle se place. De calibre assez réduit, elle descend avec le nerf entre la plèvre et le péricarde jusqu'à la face supérieure du diaphragme, dans lequel elle se termine en s'anastomosant avec la diaphragmatique inférieure. Dans son trajet, elle fournit quelques rameaux très grêles à la plèvre médiastine, au thymus, au nerf phrénique et au péricarde.

Les *branches internes* sont les artères *intercostales antérieures*; au nombre de deux pour chaque espace, l'une supérieure, l'autre inférieure, ces artères se dirigent obliquement en bas et en dehors, car elles naissent un peu au-dessus de l'espace auquel elles se rendent. D'abord situées entre le triangulaire et l'intercostal interne, elles perforent ce dernier muscle et se placent en avant de lui. Elles se terminent en s'anastomosant à plein canal avec la partie terminale des intercostales aortiques. — Le volume de ces artères est des plus variables ; il n'est pas rare de voir une ou plusieurs d'entre elles faire défaut.

Les *branches antérieures*, encore appelées *branches perforantes*, sont en nombre égal à celui des espaces intercostaux que croise la mammaire interne. Elles perforent la partie la plus interne de l'espace intercostal et se distribuent au muscle grand pectoral, à la glande mammaire et à la peau. Chez la femme, surtout chez la femme enceinte, les branches qui se rendent à la glande mammaire deviennent très flexueuses et prennent un grand volume; Cruveilhier les a vues atteindre le calibre d'une radiale.

Branches terminales. — Les branches terminales sont au nombre de deux : l'une *externe* ou *thoracique*, l'autre *interne* ou *musculo-phrénique*.

La *branche externe* ou *thoracique* se dirige en bas et en dehors, formant avec le tronc de la mammaire interne un angle obtus ouvert en haut et en dehors. Elle chemine au niveau des insertions du diaphragme, en arrière du rebord cartilagineux de l'ouverture inférieure du thorax. Au niveau de chaque espace intercostal, elle donne une ou deux branches qui offrent la même disposition que les branches intercostales venues du tronc de l'artère mammaire interne. Elle fournit de nombreux rameaux au diaphragme et se termine, en général, au niveau du dixième espace, rarement du onzième.

La *branche interne* ou *abdominale*, d'ordinaire moins volumineuse que l'externe, continue la direction du tronc principal, sort de la cavité thoracique

en passant dans l'interstice celluleux qui sépare les faisceaux sternaux des faisceaux costaux du diaphragme et pénètre dans la gaine du muscle droit. Avant de pénétrer dans cette gaine, elle émet un petit rameau qui se dirige transversalement en dedans, soit en avant, soit en arrière de l'appendice xiphoïde et s'anastomose au niveau de la ligne médiane avec un rameau analogue du côté opposé. Parvenue dans la gaine du grand droit, elle chemine d'abord entre cette enveloppe aponévrotique et le corps charnu du muscle et se termine en s'anastomosant avec l'épigastrique, vers la région ombilicale. — Les mammaires internes, leurs branches abdominales et les épigastriques constituent, dans la paroi antérieure du thorax et de l'abdomen, une double anastomose verticale entre le système aortique supérieur et l'inférieur. De plus, les intercostales thoraciques et les lombaires, s'unissant aux intercostales mammaires, forment autant de traits d'union entre la grande anastomose et le système aortique.

Variétés. — Il est extrêmement rare que la mammaire interne fasse complètement défaut, mais on peut la voir considérablement réduite de volume. — Elle est quelquefois double de chaque côté. — Les variétés d'origine sont multiples; elle naît fréquemment de la sous-clavière avec l'une des autres branches de cette artère; on l'a vue naître encore de l'aorte, du tronc brachio-céphalique et même de l'axillaire. — Hyrtl l'a vue sortir du thorax par un espace intercostal et y rentrer par l'espace sous-jacent.

Mammaire interne accessoire. — On donne ce nom à une artère qui descend sous la plèvre, parallèlement à la mammaire interne. Signalée pour la première fois par Otto qui l'appela « ramus costalis lateralis sive intercostalis », elle a été observée par Tiedeman, Hodges, Henle qui l'appelle mammaire interne latérale, Hyrtl qui lui donne le nom d'artère intercostale médiane. Plus récemment, Rieffel en a observé un cas : l'artère, née de la sous-clavière, s'étendait jusqu'au quatrième espace intercostal, elle donnait des branches antérieures et postérieures à chaque espace, Souligoux (*Th. Paris*, 1894, p. 73) a également décrit un cas de mammaire interne accessoire.

TRONC CERVICO-INTERCOSTAL

Le tronc cervico-intercostal se détache de la face postérieure de la sous-clavière au même niveau que la mammaire interne. Il se porte en bas et en arrière et pénètre dans la fossette sus-rétro-pleurale (Sébileau), fossette limitée en dedans par la bandelette vertébro-pleurale, en dehors par le muscle pleuro-transversaire et le ligament costo-pleural; il passe en dehors du ganglion de Neubauer qui occupe la partie la plus interne de cette fossette et, après un parcours de 8 à 10 mm. environ, se divise en deux branches terminales. Ces deux branches sont : l'*intercostale supérieure* et la *cervicale profonde*.

ARTÈRE INTERCOSTALE SUPÉRIEURE

Syn. : A. intercostalis suprema ; — A. intercostalis prima.

Branche de bifurcation inférieure du tronc cervico-intercostal, l'artère intercostale supérieure se porte verticalement en bas, jusqu'au troisième espace intercostal au niveau duquel elle se termine. Dans ce trajet descendant elle répond : en avant, à la plèvre pariétale; en arrière, au col de la première et de la deuxième côte et aux deux premiers nerfs dorsaux qu'elle croise perpendiculairement; en dedans, au tronc du sympathique qui lui est parallèle (voy. fig. 401).

Au niveau de chaque espace intercostal qu'elle croise, elle fournit : 1° un *rameau dorso-spinal*, qui a la même distribution que les rameaux dorso-spinaux des intercostales aortiques; — 2° un *rameau intercostal proprement dit*, qui se comporte comme les intercostales aortiques et vient s'anastomoser en avant avec les intercostales antérieures, fournies par la mammaire interne. Ce rameau intercostal fournit des branches perforantes qui s'anastomosent avec les branches thoraciques de l'axillaire.

Le volume de l'intercostale supérieure est des plus variables; quelquefois elle est réduite à un ramuscule très grêle et les intercostales des premiers espaces sont fournis par l'aorte thoracique. L'intercostale supérieure peut se terminer dans le deuxième espace; plus rarement elle descend jusqu'au quatrième.

Variétés. — Son volume peut être plus considérable; elle peut descendre jusqu'aux cinquième ou sixième espace intercostal. Quain l'a vue passer par le trou de l'apophyse transverse de la septième vertèbre cervicale. L'artère intercostale peut fournir une artère bronchique, une artère pour le canal vertébral (Quain), une mammaire interne accessoire (Blandin).

ARTÈRE CERVICALE PROFONDE

Syn. : Cervicalis profunda; — cervicalis posterior.

Branche de bifurcation supérieure du tronc cervico-intercostal, l'artère cervicale se porte dès son origine en haut et en arrière. Elle passe au-dessus du huitième nerf cervical, s'engage entre le col de la première côte et l'apophyse transverse de la septième vertèbre cervicale, puis monte verticalement entre le transversaire épineux et le grand complexus, dans lesquels elle s'épuise.

Au moment où l'artère cervicale profonde vient de contourner le col de la première côte, elle donne un rameau descendant qui va s'anastomoser avec la scapulaire postérieure. Dans sa portion verticale, elle donne de nombreux rameaux qui se dirigent en dehors, se distribuent au petit complexus, au splenius et à l'angulaire de l'omoplate.

Variétés. — Elle peut être très réduite; elle est alors suppléée par les rameaux cervicaux de la vertébrale, par la scapulaire postérieure ou par une branche anormale de la thyroïdienne inférieure ou de la cervicale ascendante. — Elle peut passer entre les apophyses transverses de la septième et de la sixième, ou même de la sixième et de la cinquième cervicales. On l'a vue donner une artère vertébrale accessoire.

ARTÈRE SCAPULAIRE POSTÉRIEURE

Syn. : Transversa colli; — cervicale transverse.

L'artère scapulaire postérieure est la plus externe des branches de la sous-clavière. Elle naît ordinairement entre les scalènes, quelquefois même un peu en dehors d'eux. Dans la grande majorité des cas, elle se détache isolément de la sous-clavière; exceptionnellement, elle naît du tronc T. B. S. ou du tronc cervico-intercostal.

Son volume, moins considérable que celui de la vertébrale, de la thyroïdienne inférieure et de la mammaire interne, dépasse celui des autres branches de la sous-clavière : il est d'ailleurs en raison inverse de celui des autres scapulaires.

Dès son origine, la scapulaire postérieure se porte en haut; puis elle change de direction et devient horizontale; elle se dirige alors en dehors, en décrivant

de nombreuses flexuosités, traverse les cordons du plexus brachial et arrive au niveau de l'angle supérieur du scapulum. Là, elle descend le long du bord spinal de l'omoplate, jusqu'à l'angle inférieur de cet os au niveau duquel elle se termine.

Rapports. — Dans sa portion *horizontale* ou *cervicale*, la scapulaire postérieure repose sur le *plexus brachial* qu'elle traverse entre le sixième et le septième nerf cervical, plus rarement entre le septième et le huitième, et sur la saillie du scalène moyen et du scalène postérieur. — En *avant*, elle répond d'abord à l'aponévrose moyenne et à l'omoplato-hyoïdien, puis elle s'engage sous le trapèze et enfin sous l'angulaire de l'omoplate. — Dans sa portion *verticale* ou *scapulaire*, elle chemine parallèlement au bord spinal de l'omoplate, en arrière du dentelé postérieur et supérieur sur lequel elle repose, en avant du rhomboïde qui la recouvre.

Branches collatérales. — Dans sa portion cervicale, la scapulaire postérieure donne plusieurs rameaux assez grêles aux scalènes, au sterno-cléido-mastoïdien, au peaucier, aux téguments et aux nerfs du plexus brachial. Elle peut aussi fournir l'artère scalénique (voy. p. 722). — En atteignant le bord antérieur du trapèze, elle fournit une artère volumineuse qui chemine entre l'angulaire de l'omoplate et le trapèze et se distribue à ces deux muscles, ainsi qu'au splénius et au sus-épineux. Ce rameau, *artère trapézienne*, s'anastomose avec les branches postérieures de l'artère vertébrale, avec l'artère cervicale profonde et la cervicale transverse superficielle. — Dans sa portion verticale, l'artère donne des rameaux *postérieurs* pour le rhomboïde, le trapèze et les téguments du dos ; des rameaux *antérieurs* pour le petit dentelé supérieur ; des rameaux *internes* qui vont à la masse commune et s'anastomosent avec les rameaux dorsaux des intercostales, et des rameaux *externes* qui se distribuent au grand dentelé, au sous-scapulaire et au sous-épineux en s'anastomosant avec les deux autres scapulaires.

La partie terminale de la scapulaire postérieure se perd dans le grand dorsal ou s'anastomose au niveau de l'angle inférieur du scapulum avec les scapulaires supérieure et inférieure.

Variétés. — L'artère scapulaire postérieure peut être très grêle ; elle est suppléée alors par les scapulaires supérieure et inférieure. Elle peut croiser le plexus brachial sans le traverser (Marcellin Duval), fournir la cervicale superficielle, la scapulaire supérieure et la cervicale profonde.

En plus de ces branches principales, la sous-clavière fournit quelques rameaux innominés au thymus, à l'œsophage, à différents muscles du cou et aux ganglions lymphatiques du creux sus-claviculaire.

En 1886, Stahel (*loc. cit.*) a décrit sous le nom d'*artère scalénique* une petite artériole qui naît de la face supérieure de la sous-clavière entre les scalènes, monte verticalement en avant du plexus brachial et se perd à une hauteur variable dans les scalènes moyen et postérieur. Elle s'anastomose toujours par un rameau transversal avec la scapulaire postérieure ; dans quelques cas l'artère scalénique se détache de cette artère scapulaire.

Si j'en crois mes recherches, cette dernière disposition serait très fréquente, car je l'ai constatée quatre fois sur dix.

[*POIRIER*.]

ARTÈRE AXILLAIRE

Syn. : Axillaris ; — Achselpulsader.

L'artère axillaire s'étend du milieu du bord postérieur de la clavicule, où elle fait suite à la sous-clavière, au bord inférieur du tendon du grand pectoral, où elle change de nom et prend celui d'humérale. Elle est donc constituée par la portion du grand tronc du membre supérieur qui repond à la cavité axillaire.

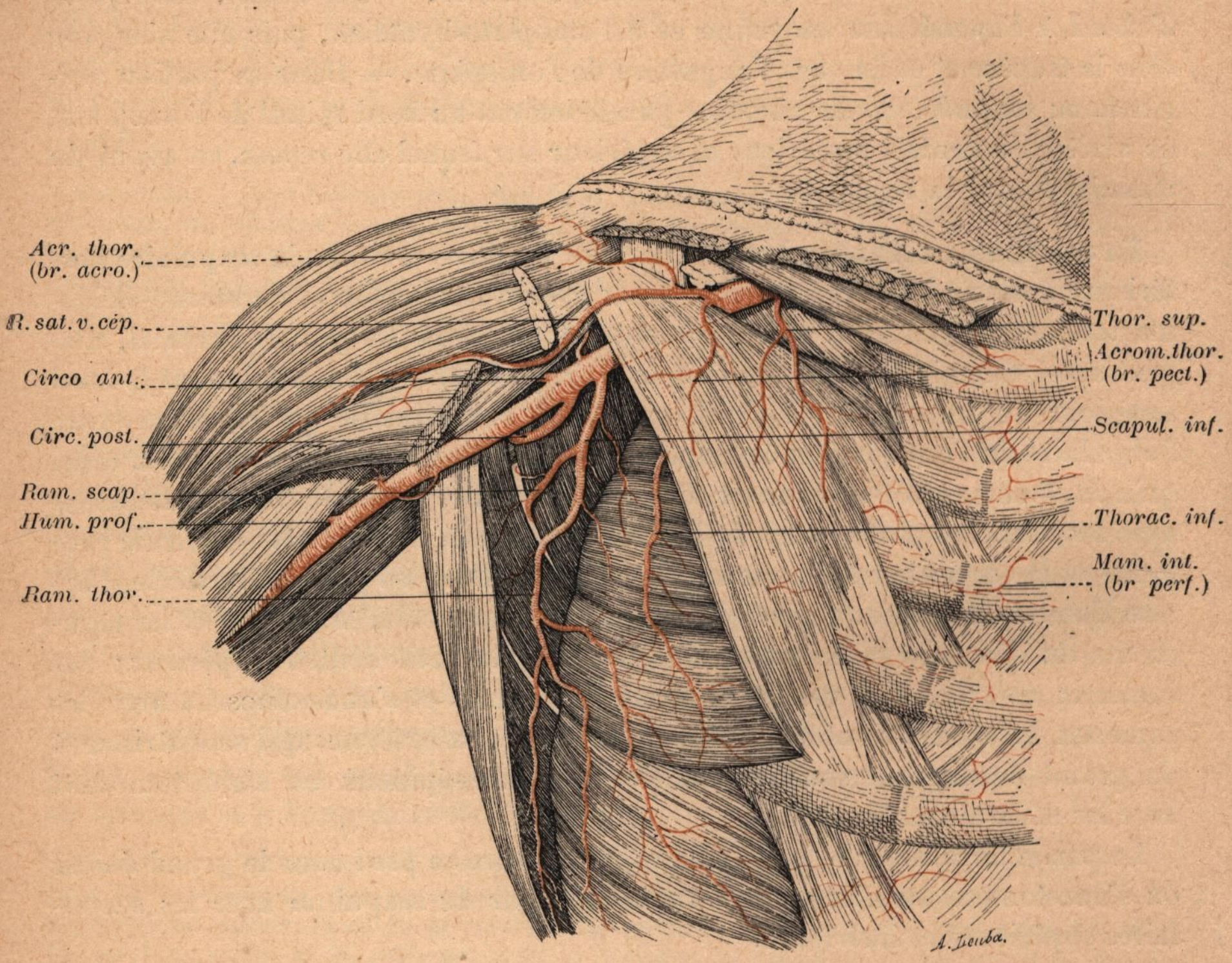

FIG. 435. — Artère axillaire et ses branches (d'après Tiedemann).

— J'évite de répéter qu'elle traverse en diagonale la cavité axillaire ; rien n'est plus faux : l'artère suit la paroi antérieure de l'aisselle.

Lorsque le bras est pendant le long du corps, l'artère se rapproche beaucoup de la verticale, présentant seulement une faible obliquité en bas, en avant et en dehors et décrivant une courbe très peu prononcée, à concavité postéro-interne. — Sa direction varie d'ailleurs, avec la position qu'occupe le bras : elle devient rectiligne quand le bras est étendu à angle droit.

Rapports. — J'envisagerai successivement les rapports de l'axillaire avec les parois et le contenu de l'aisselle.

1° *Rapports avec les parois du creux axillaire.* — L'axillaire suit la paroi antérieure du creux axillaire. Elle pénètre dans cette cavité par son sommet, c'est-à-dire par cet espace triangulaire limité : en avant, par la clavicule dou-

blée du sous-clavier; en dedans, par la première côte recouverte par la digitation supérieure du grand dentelé; en dehors, par le bord supérieur de l'omoplate, caché par le muscle sous-scapulaire. L'artère descend obliquement le long de la paroi antérieure de l'aisselle et va s'appliquer en bas sur la paroi externe de cette cavité et la face interne du bras. Dans ce trajet, l'artère croise la face postérieure du petit pectoral. En se basant sur les rapports qu'elle affecte avec ce muscle, on peut lui considérer trois portions : une première portion située au-dessus du bord supérieur du petit pectoral; une deuxième

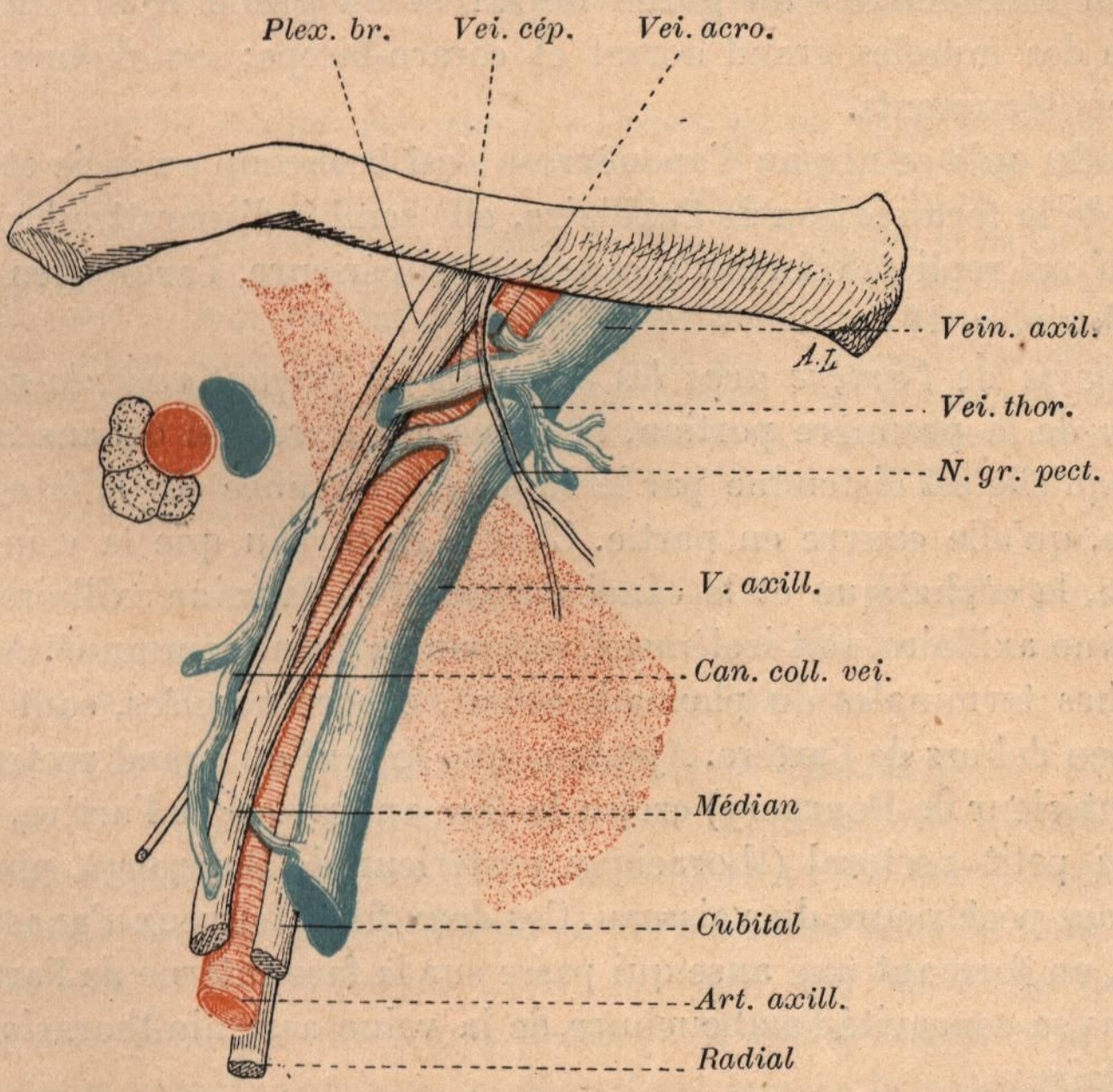

Fig. 437. — Rapports des vaisseaux axillaires et des troncs nerveux.

La racine interne du médian est trop petite, ainsi que le nerf musculo-cutané; le brachial cutané interne n'a pas été figuré.

portion placée derrière ce muscle; une troisième portion sous-jacente au bord inférieur du muscle.

Dans sa première portion qui va de la clavicule au bord supérieur du petit pectoral, l'artère est en rapport : en dedans, avec les deux digitations supérieures du grand dentelé; en arrière, avec la graisse qui comble l'interligne scapulo-thoracique; en avant, elle est recouverte par les éléments qui constituent à ce niveau la paroi antérieure du creux de l'aisselle, c'est-à-dire en allant de la superficie vers la profondeur et abstraction faite des couches superficielles : par le grand pectoral, par la couche de tissu cellulaire sous-jacente à ce muscle, couche dans laquelle cheminent les vaisseaux acromio-thoraciques, le nerf du grand pectoral, la partie terminale de la céphalique, enfin par le sous-clavier, et, au-dessous de ce muscle, par la portion supérieure de l'aponévrose clavi-coraco-axillaire, aponévrose parfois très épaisse et toujours perforée par les vaisseaux acromio-thoraciques et la veine céphalique.

Dans sa deuxième portion, l'artère répond : *en avant*, à la face profonde du

muscle petit pectoral engainé dans un dédoublement de l'aponévrose clavi-pectorale; *en dedans*, elle s'est déjà notablement éloignée de la paroi interne du creux de l'aisselle; *en dehors*, elle répond à l'insertion coracoïdienne du coraco-brachial et du biceps; *en arrière*, elle repose sur le tendon du sous-scapulaire soulevé par la tête humérale.

Dans sa troisième portion, l'artère, devenue partie intégrante de la paroi externe de l'aisselle, est en rapport : *en avant*, avec le bord interne du coraco-brachial qui la sépare de la face postérieure du grand pectoral; *en arrière*, elle répond aux tendons du grand dorsal et du grand rond ; *en dehors*, à l'interstice des muscles grand dorsal et coraco-biceps; *en dedans*, à l'aponévrose et aux téguments.

Je rappelle qu'à ce niveau l'aponévrose s'est beaucoup amincie et qu'un peu au-dessus de la terminaison de l'axillaire, elle semble disparaître brusquement, formant là un repli falciforme à concavité supérieure, l'armbogen de Langer (voy. Myologie, p. 161).

2° *Rapports de l'artère avec les éléments du paquet vasculo-nerveux.* — Au niveau de la première portion, la *veine* est placée en dedans de l'artère ; mais, lorsqu'elle est distendue par le sang, elle s'avance sur la face antérieure de l'artère, qu'elle couvre en partie. C'est à ce niveau que la veine acromio-thoracique, la céphalique et le canal collatéral de la veine axillaire, se jettent dans la veine axillaire, soit isolément, soit par un tronc commun[1]. A ce niveau, les branches terminales du plexus brachial, encore accolées, sont placées en arrière et en dehors de l'artère. Ajoutons que le nerf du grand pectoral (n. thoracique antérieur de Bourgery) croise la face antérieure de l'artère, tandis que le nerf du petit pectoral (thoracique postérieur de Bourgery), plus profond, croise la face postérieure du vaisseau. Ces deux filets nerveux s'anastomosent à ce niveau, en formant une anse qui passe sur la face interne de l'artère et embrasse dans sa concavité l'embouchure de la veine acromio-thoracique dans la veine axillaire.

Au niveau de la deuxième portion, la veine s'est déjà écartée de l'artère ; — le plexus brachial a commencé à se diviser, et les trois troncs qui le résument sont disposés de la façon suivante : en arrière, le tronc commun du radial et du circonflexe; en dehors, la racine externe du médian; en dedans, la racine interne du même nerf, qui croise obliquement la face antérieure de l'artère, pour aller se fusionner avec la racine externe. Les rapports au niveau de la troisième portion sont plus complexes; pour les étudier d'une façon pratique et utile, il faut placer le bras en abduction, c'est-à-dire dans la position de la ligature. Les éléments du paquet vasculo-nerveux, devenus horizontaux, s'étagent, superposés dans le sens vertical, le long de la paroi externe de l'aisselle. Tout à fait en haut, s'engageant immédiatement dans le tunnel musculaire que lui forme le coraco-brachial : le musculo-cutané, qui n'affecte avec l'artère que

1. Les veines céphalique et acromiale croisent la face antérieure de l'artère, mais elles sont placées en avant de l'aponévrose; le canal collatéral est au contraire sous-aponévrotique et en contact immédiat avec la paroi artérielle. Ce canal collatéral est de volume et d'importance très variables; tantôt assez grêle, il représente simplement le canal collecteur des veines circonflexes antérieures; tantôt, beaucoup plus volumineux, il continue le trajet de la veine humérale externe. — Marcellin Duval a bien étudié les différentes variétés de l'embouchure de ces canaux veineux dans la veine axillaire, variétés très intéressantes pour le chirurgien qui veut lier l'artère axillaire au niveau de sa première portion (voy. Marcellin Duval, *Atlas général d'anatomie... et de médecine opératoire*, pl. 10, et texte expl., p. 44 et suiv.).

des rapports éloignés; au-dessous du musculo-cutané, le médian, sus-jacent à l'artère et immédiatement en contact avec elle, occupe cependant un plan plus superficiel que le vaisseau; au-dessous de lui, l'artère, plus profonde; plus bas encore, le brachial cutané interne et le cubital; enfin, la veine, plus superficielle. Le radial, qui a donné le circonflexe, est au même niveau que le cubital et le brachial cutané interne, mais sur un plan plus profond. Ajoutons qu'en dedans du médian, un peu au-dessus de l'artère par conséquent, et immédiatement en contact avec elle, chemine le petit canal collatéral de la veine axillaire que nous avons vu plus haut croiser la face antérieure de l'artère pour se jeter dans la veine axillaire.

La situation exacte du médian par rapport à l'artère est un point assez discuté. Henle place le nerf en dedans de l'artère (Henle, *Gefæsslehre*, 2e v., p. 136 et fig. 14). C'est aussi l'opinion de Marcellin Duval (voy. Duval, *Atlas*, pl. X, fig. 10 et 11, et texte explicatif, p. 41 à 45). C'était d'ailleurs l'ancienne opinion de Boyer, de Richet et de Cloquet. Si l'on expose les rapports de l'axillaire en supposant le bras pendant le long du corps, l'opinion de ces auteurs peut se soutenir; les vaisseaux et les nerfs sont alors disposés dans un plan sagittal, et comme le médian est plus superficiel que l'artère, il est plus rapproché qu'elle de la ligne médiane, et par conséquent plus interne. C'est précisément afin d'éviter toute confusion que j'ai supposé le bras en abduction et en légère rotation externe. Dans ces conditions, le médian, plus rapproché du coraco-brachial que l'artère, lui est sus-jacent; il n'y a pas de contestation possible.

Rapports avec les ganglions lymphatiques. — Le groupe externe ou brachial des ganglions lymphatiques est disposé parallèlement aux vaisseaux, mais toujours plus rapproché de la veine que de l'artère.

Rapports avec les faisceaux musculaires anormaux. — Dans certains cas, l'artère axillaire peut présenter des rapports intéressants avec des faisceaux musculaires anormaux. Le plus important de ces faisceaux est le faisceau surnuméraire du grand dorsal (à tort désigné sous le nom d'Achselbogen de Langer, voy. Myologie, t. II, p. 499), qui va s'attacher le plus souvent à la face profonde du grand pectoral. Il croise toujours la face antérieure du paquet vasculo-nerveux. — Signalons encore la présence anormale, au-devant de l'artère, du costo-coracoïdien de Wood et enfin de faisceaux surnuméraires du petit pectoral et du sous-clavier, qui tendent à faire disparaître le triangle clavi-pectoral en remplaçant l'aponévrose clavi-pectorale par un plan charnu.

Branches collatérales. — Les collatérales principales de l'axillaire, dont le nombre varie de 6 à 7, peuvent être réparties suivant la direction qu'elles prennent pour gagner les quatre parois de la cavité axillaire. — Les unes, *antérieures*, au nombre de deux ou trois, la *thoracique supérieure*, l'*acromio-thoracique* et les *petites thoraciques*, vont aux muscles de la paroi axillaire antérieure; — les *externes*, au nombre de deux, la *circonflexe antérieure* et la *circonflexe postérieure*, se disposent en anneau autour du col chirurgical de l'humérus et se répandent dans les divers éléments de la paroi axillaire externe; — l'*interne*, la *thoracique inférieure* ou *mammaire*, descend sur la paroi interne de l'aisselle; — la *postérieure*, la scapulaire *inférieure*, gagne la paroi scapulaire ou postérieure de la cavité.

Thoracique supérieure (*Thoracica suprema*, *s. prima*, *seu minor*, *superior or short thoracicartery*). — Nos classiques ne mentionnent pas cette

branche de l'axillaire ; la raison de cet oubli est que dans un grand nombre de cas la thoracique supérieure provient d'un tronc commun avec l'acromio-thoracique ; cependant, le plus souvent, elle naît directement de l'axillaire et doit prendre place au nombre des collatérales. Toujours assez grêle, elle naît de la face antérieure de l'artère axillaire au niveau du bord inférieur du muscle sous-clavier, perfore l'aponévrose clavi-pectorale et se distribue aux muscles pectoraux et à la peau de la région mammaire. Avant son passage à travers l'aponévrose, elle fournit un ou deux rameaux aux digitations supé-

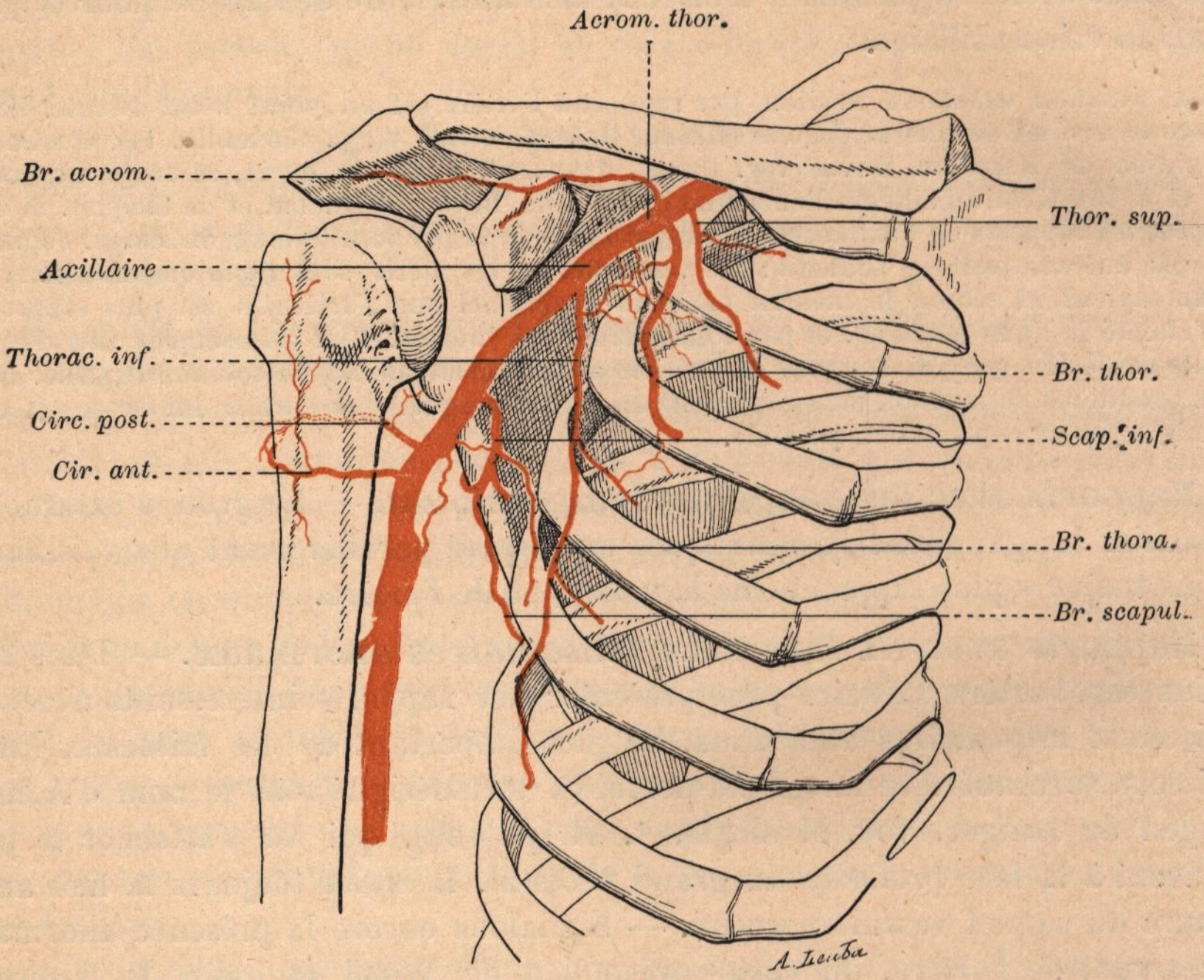

Fig. 438. — Schéma des branches de l'axillaire.

rieures du grand dentelé ; ce rameau profond peut descendre jusqu'à la cinquième côte.

Acromio-thoracique (*Thoraco-acromialis, s. humeraria, s. secunda; Brustschulterpulsader*). — Beaucoup plus volumineuse que la précédente, elle naît de la face antérieure de l'axillaire, le plus souvent un peu au-dessous du bord supérieur du petit pectoral, quelquefois à son niveau ou même au-dessus, décrit une petite crosse pour contourner ce bord supérieur du muscle et perfore l'aponévrose clavi-pectorale. Arrivée ainsi sous la face profonde du grand pectoral, elle se bifurque en branches externe ou acromiale et branche interne ou thoracique.

La *branche externe ou acromiale* (ramus transversus) se porte en haut et en dehors, s'engage sous le deltoïde, passe sur la face supérieure du ligament acromio-coracoïdien, et se termine au voisinage de l'articulation acromio-claviculaire, en s'anastomosant avec la sus-scapulaire. — Elle fournit des rameaux musculaires, au sous-clavier, au petit pectoral et à la portion claviculaire du

deltoïde, des rameaux plus grêles pour les ligaments coraco-claviculaires et pour la partie supérieure de la capsule de l'articulation de l'épaule, enfin des rameaux cutanés pour la peau de la région deltoïdienne. — Un de ces rameaux collatéraux (*ramus descendens seu deltoideus*) mérite une mention spéciale : il se détache de l'artère acromiale au niveau du point où cette artère croise l'interstice delto-pectoral, descend dans cet interstice au-dessous de la veine céphalique et s'épuise dans les deux muscles voisins.

La *branche interne ou thoracique* se dirige en bas et en dedans ; elle se divise presque aussitôt en plusieurs branches qui se distribuent au sous-clavier, au petit pectoral, mais surtout au grand pectoral. Les branches de ce dernier courent dans l'épaisseur du corps charnu parallèlement à ses fibres jusque dans le voisinage du sternum ; elles s'anastomosent là avec les perforantes de la mammaire interne. — Constamment, ces filets du grand pectoral fournissent eux-mêmes de nombreux rameaux à la mamelle et aux téguments.

Petites thoraciques (*Thoraciques postérieures* de Sappey). — Constantes et très grêles, les petites thoraciques sont ordinairement au nombre de deux; elles naissent de la face antérieure de l'artère axillaire, derrière le muscle petit pectoral; elles se distribuent surtout à ce muscle, mais fournissent cependant quelques rameaux au grand pectoral et aux muscles intercostaux au niveau des insertions thoraciques du petit pectoral.

Thoracique inférieure (*Thoracica longa*, *s. major*, *s. inferior; mammaire externe*). — Toujours volumineuse et longue, la thoracique inférieure naît de la face interne de l'axillaire, un peu au-dessus du bord inférieur du petit pectoral; il n'est pas rare de la voir naître par un tronc commun avec la sous-scapulaire. Elle se porte en bas et en dedans sur la paroi interne de l'aisselle, et descend sur cette dernière en suivant le bord antérieur du grand dentelé jusqu'au septième espace intercostal environ. D'abord placée entre le grand pectoral et le grand dentelé, elle chemine ensuite entre le grand dentelé et la peau parallèlement au nerf de ce muscle.

Elle fournit des rameaux au grand et au petit pectoral, au grand dentelé, aux intercostaux des troisième, quatrième, cinquième et sixième espaces, aux ganglions lymphatiques du groupe axillaire antéro-interne, à la glande mammaire et à la peau. — Elle s'anastomose avec les autres thoraciques fournies par l'axillaire et avec les intercostales.

Scapulaire inférieure (Syn. : *subscapularis*, *infra-scapularis*, *scapularis inferior's. communis.*) — La scapulaire inférieure, la plus volumineuse des branches de l'axillaire, se détache du tronc principal au moment où celui-ci croise le bord inférieur du muscle sous-scapulaire, parfois elle naît d'un tronc commun avec les circonflexes et l'humérale profonde; son volume devient alors très considérable. Elle se dirige en bas, en arrière et en dedans, chemine sur une étendue de quelques millimètres sur la face antérieure du muscle sous-scapulaire, en suivant son bord inférieur et en lui abandonnant quelques rameaux assez grêles (rami subscapulares). — Elle se divise ensuite en deux branches : l'une, interne ou thoraeique, l'autre externe ou scapulaire, toutes deux très flexueuses.

[*POIRIER*.]

La *branche thoracique* (*branche descendante*, *thoraçica dorsalis* de Krause, *thoracica longa* de Meckel) descend sur la paroi interne de l'aisselle, en arrière et au-dessous de la mammaire externe, à laquelle elle est sensiblement parallèle. Appliquée sur le grand dentelé, elle fournit des rameaux nombreux aux dernières digitations de ce muscle, aux intercostaux sous-jacents, au grand dorsal et enfin à la peau ; elle s'anastomose avec les intercostales et les autres thoraciques.

La *branche scapulaire* (*circonflexe scapulaire*), plus volumineuse que la précédente, s'engage dans l'espace triangulaire limité en avant par le tendon de la longue portion du triceps, en haut par le bord inférieur du sous-scapulaire et du petit rond, en bas par le bord supérieur du grand rond, et vient contourner le bord externe de l'omoplate, un peu au-dessous du col de l'os sur lequel elle trace son empreinte. — Au niveau du bord externe de l'omoplate elle se divise en trois branches : antérieure, postérieure et descendante. La branche antérieure s'enfonce entre l'omoplate et la face profonde du muscle sous-scapulaire, dans lequel elle s'épuise en totalité ; la branche postérieure se perd dans l'épaisseur du sous-épineux et du petit rond ; la branche inférieure, ou descendante, longe le bord axillaire de l'omoplate et fournit de nombreux rameaux aux muscles ronds.

Ces deux branches s'anastomosent largement avec les autres artères scapulaires et plus spécialement avec la scapulaire postérieure.

Circonflexe postérieure. — Ordinairement assez volumineuse, la circonflexe postérieure se détache de la face postérieure de l'axillaire au niveau du bord supérieur du grand rond. Elle naît souvent par un tronc qui lui est commun avec la circonflexe antérieure. D'après Meckel, dans les cas d'origine commune des deux circonflexes, le tronc commun se détacherait de la scapulaire inférieure. — Dès son origine, cette artère se porte en arrière, contourne le col chirurgical de l'humérus en cheminant dans un espace quadrangulaire limité : en haut, par le bord inférieur du petit rond, en bas par le bord supérieur du grand rond, en dedans par la longue portion du triceps, en dehors par le col huméral. Elle arrive ainsi, accompagnée par le nerf circonflexe, sous la face profonde du deltoïde, dans l'épaisseur duquel elle se termine en s'anastomosant avec la circonflexe antérieure. Chemin faisant elle a fourni de nombreux rameaux aux grand et petit ronds, à la longue portion du triceps et à la partie supérieure du vaste externe, au périoste huméral, à l'articulation et enfin à la peau du moignon de l'épaule.

Circonflexe antérieure. — Le plus souvent moins volumineuse que la précédente, elle se porte transversalement en dehors au niveau du bord supérieur du tendon grand dorsal, contourne la partie antérieure du col chirurgical de l'humérus en passant sous l'arcade de Struthers, et gagne la face profonde du deltoïde. Elle fournit de nombreux rameaux à la partie antérieure de ce muscle, ainsi qu'au coraco-brachial et à la courte portion du biceps. Au niveau de la coulisse bicipitale, elle se divise en deux rameaux terminaux : l'un, ascendant, donne quelques filets très grêles à la séreuse qui entoure le tendon et s'épuise dans le périoste huméral et la partie supéro-externe de la capsule ; l'autre, descendant, fournit des rameaux au deltoïde et à la partie

supérieure du brachial antérieur; les deux rameaux s'anastomosent avec les terminaisons de la circonflexe postérieure.

Indépendamment de ces branches principales, l'artère axillaire donne encore un grand nombre d'artérioles innominées aux ganglions lymphatiques, à la graisse, à la peau, aux nerfs de la région axillaire.

Je résumerai plus loin dans un chapitre d'ensemble les anastomoses des branches de l'axillaire avec les autres segments du grand tronc artériel brachial.

Variétés. — *Branches anormales.* — On a signalé : un tronc très volumineux, donnant naissance à une thyroïdienne inférieure, à une cervicale ascendante, à une cervicale superficielle, à une cervicale profonde, et à une autre cervicale accessoire (Lauth); — l'artère mammaire interne (une fois sur 506 cas) (Quain); — *une artère* transverse du scapulum; — un *gros tronc* d'où venaient l'artère sous-scapulaire, l'artère circonflexe humérale postérieure, l'artère circonflexe antérieure et deux artères humérales profondes (*Guy's hospit. reports*, 1871, XVI, 155); — *un tronc commun* donnant : une artère sus-scapulaire, la circonflexe postérieure et l'humérale profonde (Schwegel, quatre fois sur 140 bras); — un tronc commun fournissant : une artère sus-scapulaire, la thoracique longue, la circonflexe humérale antérieure et postérieure, et une collatérale externe et inférieure (Alquier et Dubrueil); — un tronc volumineux, qui passait à travers le muscle grand rond et donnait naissance à la scapulaire inférieure, aux circonflexes antérieure et postérieure, et à l'humérale profonde (Krause, sur un nouveau-né).

On a souvent observé une volumineuse artère ganglionnaire pour les ganglions et la peau de l'aisselle (A. thoracica alaris, thoracica quarta de Sœmmering). On a également observé une artère thoracique longue accessoire, des artères circonflexes antérieure et postérieure accessoires, une artère circonflexe du scapulum accessoire.

En résumé, nous voyons qu'il n'est pas rare de voir les branches normales ou anormales de l'artère naître par un tronc commun.

Quain a étudié sur 501 bras la fréquence des différentes dispositions et en a donné le tableau suivant :

Tronc commun des circonflexes.	29 fois
Tronc des circonflexes et le rameau dorsal, branche de l'artère sous-scapulaire	2 —
Tronc des circonflexes, thoracique dorsale et artère humérale profonde.	2 —
Tronc des circonflexes et humérale profonde.	5 —
Tronc des circonflexes, humérale profonde et collatérale interne supérieure.	2 —

L'artère circonflexe postérieure peut s'unir à d'autres branches de l'axillaire ou de l'humérale :

Avec le rameau thoracico-dorsal.	8 fois
Avec celui-ci, l'humérale profonde et la collatérale interne supérieure.	2 —
Avec l'humérale profonde et la collatérale interne supérieure. . . .	1 —
Avec l'artère humérale profonde.	14 —

Voy. à ce propos un bon travail de Hitzrot dans *John's Hopkins Hospital Bulletin*, 1901, vol. 12, p. 136-146.

L'*acromio-thoracique* donne la thoracique supérieure ou la thoracique longue; sa branche acromiale peut manquer. Elle peut donner une volumineuse artère, qui descend dans la coulisse bicipitale et se distribue au biceps. — L'*artère mammaire externe* peut manquer et être suppléée par la thoracico-dorsale, branche de la sous-scapulaire : elle peut donner l'artère cubitale. — L'*artère sous-scapulaire* peut fournir anormalement : 1° le rameau sus-épineux de la scapulaire postérieure (Dubrueil); 2° l'artère thoracique longue, disposition fréquente et même normale pour Meckel; 3° une artère ganglionnaire; les deux circonflexes, ou l'une des deux; une artère thoracique spéciale, l'artère collatérale interne supérieure (Bourgery et Jacob, Dubrueil), une artère aberrante qui se réunit au-dessus du poignet avec une branche de l'interosseuse antérieure, pour former l'artère radiale (Tiedemann, 1846, Tab. XLV, f. 2). Cette artère aberrante peut aussi se jeter dans l'artère humérale au-dessus de l'articulation du coude (Grüber), ou se continuer avec la cubitale (Barkow). — L'*artère circonflexe antérieure* peut manquer. — L'*artère circonflexe postérieure* donne une ou plusieurs collatérales humérales interne ou externe.

[POIRIER.]

ARTÈRE HUMÉRALE

Syn. : A. brachialis ; — a. humeralis ; — Armpulsader ; — Oberarmpulsader.

Limites. — L'artère humérale, qui continue directement le tronc de l'axillaire, s'étend du bord inférieur du grand pectoral au pli du coude, un peu au-dessous duquel elle se bifurque en branches terminales : la radiale et la cubitale.

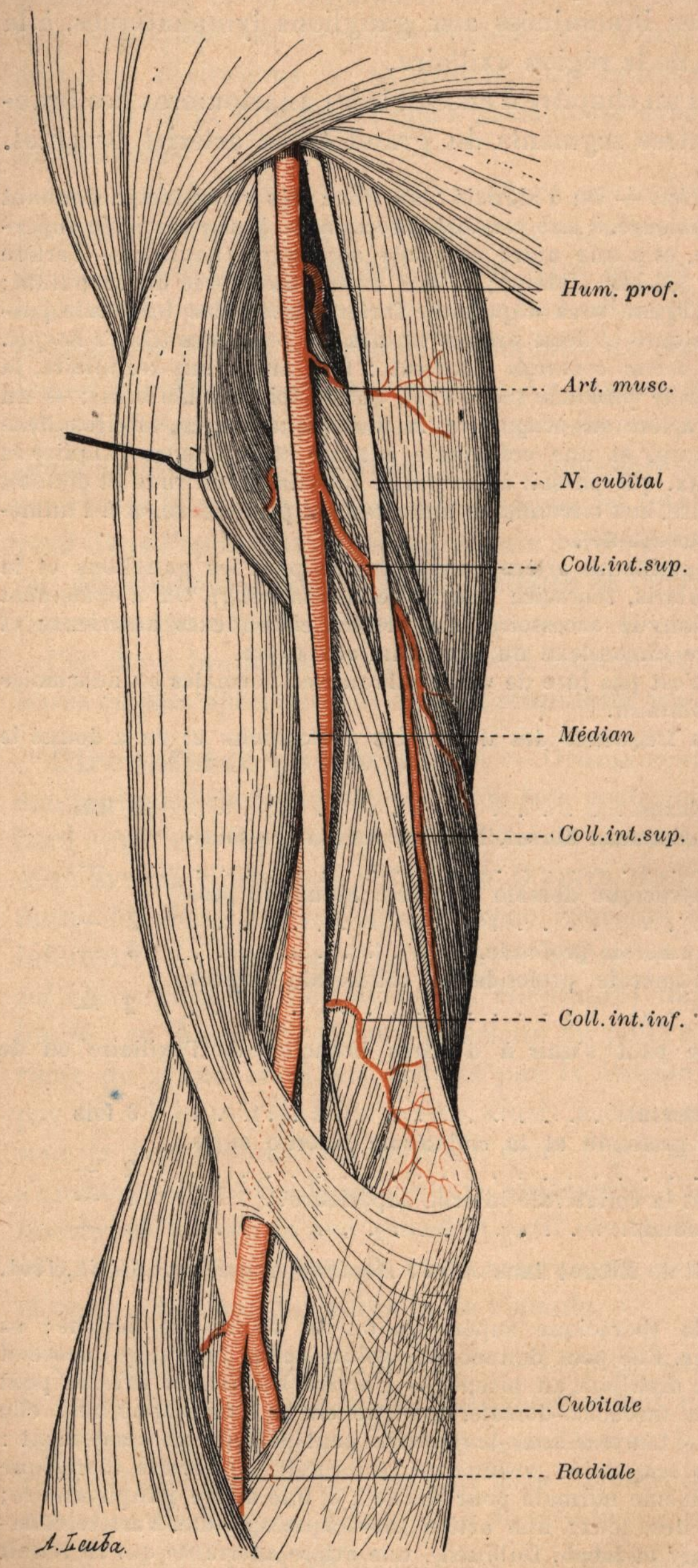

Fig. 439. — L'artère humérale.

Direction. — Le bras étant supposé pendant le long du corps, l'artère est très légèrement oblique en bas, en avant et en dehors. Située d'abord à la partie interne du bras, elle descend peu à peu sur la face antérieure. Rectiligne chez les sujets jeunes et les adultes, elle tend à devenir flexueuse chez les sujets âgés. Son trajet est indiqué par une ligne étendue du sommet du creux de l'aisselle au milieu du pli du coude.

Dans ce trajet son calibre diminue peu à peu d'une façon assez régulière.

Rapports. — *Au bras*, l'artère répond : *en avant*, au bord interne du coraco-brachial remplacé plus bas par le bord interne du biceps (*muscle satellite*) ; suivant que ces muscles sont plus ou moins développés, ils empiètent plus ou moins sur la face antérieure de l'artère ; leur atrophie la découvre et la laisse en contact avec l'aponévrose ; — *en arrière*, la brachiale répond à la cloison intermusculaire interne, qui la sépare du vaste interne, et plus bas à la face antérieure du brachial antérieur ; — *en dedans*, elle est en contact immédiat avec l'aponévrose brachiale recou-

verte d'une peau mince; — *en dehors*, elle répond au coraco-brachial, et, plus bas, à l'interstice qui sépare le biceps du brachial antérieur.

Au pli du coude, l'artère chemine dans l'interstice qui sépare le tendon du biceps du faisceau coronoïdien du rond pronateur. Elle est recouverte par l'aponévrose, renforcée par l'expansion aponévrotique du biceps, qui sépare l'artère de la veine médiane basilique et des filets du brachial cutané interne,

Rapports avec les veines, les lymphatiques et les nerfs. — L'artère humérale est accompagnée de deux veines collatérales, occupant l'une, le côté antéro-externe, l'autre, le côté postéro-interne de l'artère. Ces veines échangent, en avant et en arrière de l'artère, des anastomoses transversales. Au niveau du pli du coude, il n'est pas rare de voir l'une des deux veines, ordinairement la collatérale externe, se placer devant l'artère. La médiane basilique et la basilique suivent, au-dessus de l'aponévrose, un trajet qui est sensiblement le même que celui de l'humérale; — l'H. est accompagnée de deux troncs lymphatiques profonds qui présentent sur leur trajet trois ou quatre ganglions ordinairement peu volumineux.

Le nerf médian affecte avec l'artère des rapports intimes. En haut du bras, il répond à la partie externe de l'artère et souvent à sa partie antérieure (Marcellin Duval), puis il la croise en X très allongé en passant sur la face antérieure du vaisseau et devient de plus en plus interne. Au pli du coude, il en est séparé par toute l'épaisseur du chef coronoïdien du rond pronateur. — Le nerf cubital, qui appartient à la loge postérieure du bras, est d'abord très rapproché de l'artère à la partie postérieure de laquelle il répond, séparé d'elle toutefois par la cloison intermusculaire interne. Plus bas, ce nerf, qui descend directement pour gagner la face postérieure de l'épitrochlée, est séparé du vaisseau par une épaisse couche musculaire appartenant au vaste interne. — Le nerf musculo-cutané, qui a perforé le coraco-brachial avant que l'axillaire soit devenue l'humérale, n'affecte avec cette dernière que des rapports éloignés. — Il en est de même du radial. — Quant au brachial cutané interne, d'abord situé à la partie interne de l'artère, il perfore bientôt l'aponévrose pour devenir sous-cutané.

Branches collatérales. — L'humérale fournit un nombre assez considérable de collatérales (16 à 20, Theile; 12, Henle). Les plus petites de ces collatérales n'ont pas reçu de nom spécial; ce sont les *rameaux musculaires* qui se distribuent aux muscles voisins, deltoïde, coraco-brachial, biceps, brachial antérieur et vaste interne, aux téguments et au périoste huméral.

L'un des rameaux d'une branche musculaire pénètre dans le conduit nourricier de l'humérus; cette *artère nourricière* vient le plus souvent d'un rameau appartenant au brachial antérieur; il peut provenir aussi de l'humérale profonde. — Les collatérales principales sont : 1° le rameau deltoïdien ; — 2° la collatérale externe ou humérale profonde; — 3° la collatérale interne supérieure; — 4° la collatérale interne inférieure. Toutes ces branches présentent des dispositions et un développement variable non seulement sur des sujets différents, mais encore sur les bras d'un même sujet.

Rameau deltoïdien (Cruveilhier; *collateralis radialis sup.*). — Cette branche se détache de la face externe de l'humérale, un peu au-dessous du bord infé-

rieur du grand pectoral; elle se porte en dehors, passe sous l'arcade de Struthers, sous la courte portion du biceps, et se termine dans la partie inférieure du deltoïde et la partie supérieure du brachial antérieur.

Collatérale externe (*Humérale profonde; — brachialis profunda; — profunda humeri; — the superior profund artery*, Quain). — Elle naît de la partie postérieure de l'humérale, au niveau du bord inférieur du grand rond. Très développée d'ordinaire, elle se dirige en bas, en dehors et un peu en arrière, gagnant la face postérieure, puis la face externe de l'humérus; elle descend ainsi, en spirale, logée avec le nerf radial dans la *gouttière radiale* de l'humérus, gouttière qu'il ne faut point confondre avec la gouttière dite de torsion (voy. Ostéol., t. I, p. 148, B). Elle est alors recouverte par la longue portion et le vaste externe du triceps brachial; elle longe les insertions supérieures du vaste interne et arrive au niveau du bord externe de l'humérus, où elle se divise en deux branches terminales, l'une antérieure, l'autre postérieure.

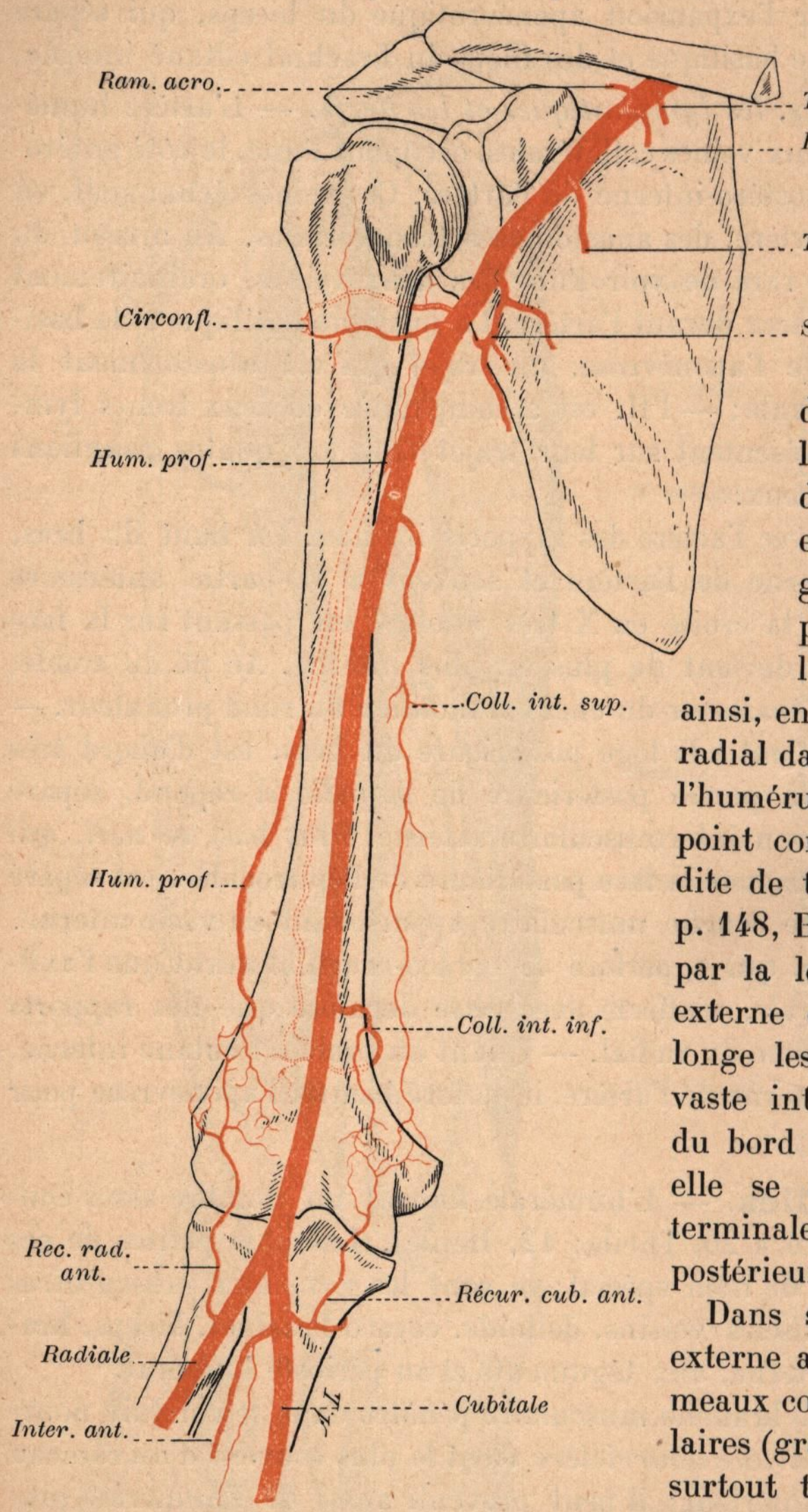

Fig. 440. — Schéma des branches de l'humérale.

Dans son trajet, la collatérale externe a fourni de nombreux rameaux collatéraux : les uns musculaires (grand rond, grand dorsal et surtout triceps), les autres périostiques et osseux, d'autres enfin à distribution cutanée (peau de la face postérieure du bras). — Dans un certain nombre de cas, elle fournit l'artère nourricière de l'humérus.

Sa *branche terminale antérieure*, branche superficielle de quelques auteurs, descend dans l'interstice qui sépare le long supinateur et le premier radial externe du brachial antérieur et se termine au niveau de l'épicondyle en s'anastomosant avec la récurrente radiale antérieure.

La *branche postérieure* ou *profonde* descend dans l'épaisseur du vaste interne, fournit de nombreux rameaux à ce muscle, ainsi qu'à la face postérieure de l'humérus et à l'articulation du coude, Elle se termine en s'anastomosant avec les récurrentes radiale et cubitale postérieures, prenant ainsi part à la formation du réseau périarticulaire du coude.

Collatérale interne supérieure (*Branche superficielle de la portion interne du triceps*, Sappey, Cruveilhier; — *collateralis ulnaris superior seu prima*, Allem.; — *the inferior profund artery*, Quain). — Elle naît un peu au-dessous de l'humérale profonde, se dirige en bas et en arrière et perfore la cloison intermusculaire interne. Elle descend alors dans la loge postérieure du bras, sur la face antérieure de la longue portion du triceps et du vaste interne, accompagnée du nerf cubital, dont elle constitue l'artère satellite. La C. I. S. fournit des rameaux au triceps et au brachial antérieur et se termine au voisinage de l'épitrochlée, en s'anastomosant avec les récurrentes radiales et cubitales et avec la collatérale interne et inférieure.

On voit souvent se détacher de la partie initiale de cette collatérale supéro-interne une branche qui descend, superficielle, sur la partie interne du brachial antérieur; cette branche peut aussi provenir de l'humérale elle-même. Sappey, Cruveilhier considèrent cette dernière disposition comme normale et décrivent le rameau interne en question sous le nom de branche superficielle du brachial antérieur.

Collatérale interne inférieure (*Collateralis ulnaris inferior s. secunda;* — *anastomotic artery*, Quain). — Cette artère naît environ à quatre centimètres au-dessus de l'interligne du coude, se dirige en bas et en dedans, abandonne des rameaux au brachial antérieur et au rond pronateur et se termine dans la région de l'épitrochlée, en s'anastomosant avec les récurrentes cubitales antérieure et postérieure. Cette artère fournit, immédiatement au-dessus de l'épitrochlée, une branche importante que les auteurs anglais considèrent comme la continuation du tronc principal; cette branche se porte transversalement en dedans, perfore la cloison intermusculaire, contourne le bord interne de l'humérus et s'anastomose avec la terminaison de la branche postérieure de l'humérale profonde, en formant une arcade transversale au-dessus de la fosse olécrânienne.

Variétés. — *Anomalies de trajet et de rapports* (voy. p. 42, 43 et 44 du *Précis de Manuel opératoire* du Pr L.-H. Farabeuf, les types principaux et importants de ces anomalies), et E. Schwalbe, Beitr. z. Kennt. der Arterienvarietäten des menschlichen Armes, *Morph. Arbeiten*, Band VIII, s. 1). Le nerf médian peut, dans toute l'étendue de son trajet, cheminer en arrière de l'artère (Chassaignac 2 fois, Dubrueil 3 fois; Grüber, *Anat. Abhandl.*, 1852, p. 133; Duval, *loc. citat.*). Le nerf médian peut croiser l'artère en passant derrière elle (Velpeau, Grüber, 6 fois sur 100 bras, Schevegel). — Une des anomalies de trajet les plus intéressantes consiste dans le passage de l'artère humérale sous une apophyse sus-épitrochléenne ou par un conduit osseux spécial creusé dans l'humérus au niveau de cette apophyse. Cette anomalie a fait l'objet d'un grand nombre de travaux dont le plus important est celui de G. Ruge (*Morphol. Jahr.*, vol. IX, p. 329), qui donne une bibliographie très complète jusqu'à 1884. On sait que cette disposition est normale chez différents animaux (voy. Ostéologie, t. I, p. 148, fig. 137). — L'artère humérale peut décrire à sa partie inférieure un arc convexe en dedans, saillant sous l'aponévrose (Cruveilhier, Dubrueil). Il ne faut pas confondre ces flexuosités congénitales avec celles qui existent chez les individus âgés et athéromateux.

L'humérale traverse l'aponévrose au-dessus du pli du coude et se divise en deux branches

également sous-cutanées (cette anomalie est représentée in Bourgery et Jacob, *Anat. descript.*, 1835, t. IV, Taf. 38, fig. 5).

Anomalies de terminaisons. — Elles sont relativement très fréquentes; il en existe un nombre considérable d'observations; elles ont d'autant plus d'intérêt qu'elles retentissent sur la disposition des artères de l'avant-bras et souvent même sur celles de la main. — Il est exceptionnel que l'humérale se bifurque tardivement; la bifurcation prématurée est au contraire fréquente. Elle se présente d'ailleurs sous des formes très différentes; la disposition la plus fréquente est la suivante : à une hauteur variable, l'artère humérale se divise en deux branches, dont l'une chemine superficiellement et représente une branche anormale et dont l'autre suit le trajet habituel de l'artère humérale; celle-ci, arrivée au pli du coude, se divise en ses deux branches habituelles, radiale et cubitale. Lorsque ces deux troncs sont de gros volume, il existe trois artères principales au niveau de l'avant-bras; mais dans la plupart des cas, une des deux artères antibrachiales normales est atrophiée et suppléée par la branche brachiale anormale, que l'on regarde alors comme formant la radiale ou la cubitale.

Lorsque c'est la cubitale qui naît ainsi prématurément au niveau du bras, son point d'origine est des plus variables; elle peut naître de l'axillaire au niveau de l'origine des circonflexes (Grüber, 2 fois sur 20 cas d'anomalie de l'artère cubitale rencontrés sur 440 bras, appartenant à 220 cadavres), ou au-dessous de celles-ci (2 fois), ou au niveau du tiers supérieur de l'artère humérale (6 fois), au niveau du tiers moyen (3 fois), au niveau du tiers inférieur (2 fois). — Son trajet est très variable; le plus souvent elle accompagne l'artère humérale, et passe sous l'expansion aponévrotique du biceps, 15 fois sur 20 cas; mais elle peut perforer cette expansion ou cheminer dans son épaisseur. — Dans quelques cas, elle chemine dans toute l'étendue de son trajet brachial dans un dédoublement de l'aponévrose, accompagnée de la veine basilique et du brachial cutané interne. On l'a vue contourner l'épitrochlée accompagnant par conséquent le nerf cubital (Thomson, *Quain's, Anat.*, t. II, 1866, p. 387). — Lorsque l'artère cubitale a ainsi une origine anormale, elle chemine superficiellement au niveau de l'avant-bras; il est exceptionnel qu'elle occupe sa place habituelle; on l'a vue, assez rarement d'ailleurs, suivre la face profonde du grand palmaire.

Lorsque la radiale naît au niveau du bras, elle chemine ordinairement en dehors du *tronc brachial*; elle peut quelquefois être située d'abord en dedans de ce tronc qu'elle croise ensuite pour passer en dehors de lui. Dans ces conditions, les deux troncs artériels forment un 8, dans l'ouverture supérieure duquel peut passer le nerf médian. — La radiale est en général superficielle, tout en passant au-dessous de l'expansion aponévrotique du biceps, exceptionnellement au-dessus de cette expansion (Tiedemann, Bourgery et Jacob, Quain, Grüber, Dursy). — Cette radiale anormale chemine le plus souvent en avant du muscle biceps; elle peut aussi passer derrière ce muscle et descendre dans le sillon bicipital externe en suivant jusqu'au pli du coude le trajet du musculo-cutané. Au pli du coude, elle est séparée de l'artère humérale par toute l'épaisseur du tendon du biceps (Langer).

Il peut arriver que, la radiale et la cubitale naissant au niveau du bras, l'artère humérale, très réduite, se continue au pli du coude avec l'interosseuse commune (Grüber 2 fois sur 120 cas). Dans ce cas, il n'est pas rare de voir la cubitale et la radiale, unies par un rameau transversal anastomotique volumineux, affecter les dispositions les plus variables.

En résumé, les principales dispositions que l'on peut rencontrer sont les suivantes :

L'humérale donne en un point quelconque du bras une artère qui constitue à l'avant-bras un tronc surnuméraire, puis elle se divise au pli du coude en cubitale et radiale; — l'humérale donne une artère qui vient remplacer à l'avant-bras la radiale atrophiée; — on peut observer la même disposition pour la cubitale; la coexistence de ces deux anomalies; — une humérale devenue très grêle au-dessous de l'origine de ces deux branches anormales descend jusqu'au pli du coude et se continue le plus souvent avec l'interosseuse commune.

Quelle est la cause de cette origine prématurée des branches terminales de l'humérale? S'agit-il d'un véritable arrêt de développement, comme l'ont pensé Hyrtl et Giacomini, qui ont constaté la division prématurée de l'artère chez les embryons.

Ou bien ces anomalies s'expliquent-elles par le développement anormal de rameaux ordinairement peu développés? Cette hypothèse a été soutenue surtout par Krause. J'ai dit (voy. Généralités) que, d'après cet auteur, la disposition originelle du système artériel était une disposition en réseau. Ordinairement, certaines parties de ces réseaux prennent un développement notable, et constituent les troncs artériels normaux. Mais, on peut très bien concevoir que des portions de ce réseau qui, normalement, restent insignifiantes, puissent augmenter de volume et arriver à supplanter les troncs habituels. Dans le cas particulier, ce rôle serait joué par les *vasa aberrantia de Haller*. On désigne sous ce nom

depuis Haller, des vaisseaux, le plus souvent de petit calibre et de trajet superficiel, qui naissent de l'artère humérale ou même de l'axillaire et viennent se jeter ordinairement dans une des artères antibrachiales, le plus souvent dans la radiale, exceptionnellement dans la cubitale. Très rarement ils aboutissent aux artères de la main.

Branches surnuméraires. — On a signalé comme branches surnuméraires : l'artère sous-scapulaire ou la circonflexe postérieure; ces artères peuvent se détacher isolément de l'humérale ou naître par un tronc commun avec d'autres branches normales ou anormales de la brachiale; — une collatérale externe accessoire; — un rameau anastomotique allant se jeter dans une radiale née anormalement de l'axillaire (Vergez).

L'artère superficielle du pli du coude. — Sous le nom de Arteria plicæ cubiti sup., Grüber décrit une artère qui, d'après lui, serait normale et qui naît de la brachiale, ou quelquefois de la collatérale inférieure et interne, ou même de la radiale. Cette artère descend sous l'aponévrose, dans l'interstice du cubital antérieur et du grand palmaire et se termine dans ces muscles. Dans quelques cas, cette artériole prend un développement considérable et devient une artère cubitale accessoire (voy. Grüber, *Zeitschr. d. Gesellsch. d. Aertzle zu Wien*, 1852, II, 48).

Anomalies des branches. — Les anomalies des branches, à part les variétés dans l'origine, variétés que nous avons signalées, sont rares. Elles sont souvent associées à la bifurcation prématurée. — L'absence de quelques-unes des branches, et notamment des collatérales externes, ou le dédoublement de l'une de ces artères, ont été assez souvent rencontrés.

ARTÈRE RADIALE

Syn. : A. radialis; — Radialartery; — Speichenpulsader; — Armspindelpulsader.

Branche de bifurcation externe de l'humérale, la radiale s'étend du pli du coude à la paume de la main.

Trajet. — Limites. — Ordinairement moins volumineuse que la cubitale, la radiale se dirige d'abord obliquement en bas et en dehors, continuant presque la direction de l'humérale; elle descend ensuite, verticale, jusqu'au-dessus de l'interligne radio-carpien ; là, elle dévie en dehors et en arrière et contourne, sous l'apophyse styloïde du radius, le ligament latéral externe de l'articulation radio-carpienne. Ayant ainsi passé de la face antérieure de l'avant-bras à la face externe du poignet, elle gagne obliquement le premier espace intermétacarpien, dans l'extrémité supérieure duquel elle s'enfonce pour aboutir à la paume, où elle constituera, en s'anastomosant avec une branche de la cubitale, l'*arcade palmaire profonde.*

Division. — Comme on le voit, la radiale occupe successivement les régions de l'avant-bras, du poignet et de la paume : on peut donc lui considérer trois portions, *antibrachiale*, *carpienne* et *palmaire*.

Rapports. — *Portion antibrachiale.* — Dans le tiers supérieur de sa portion antibrachiale, la radiale, profonde est ordinairement recouverte par le bord interne du long supinateur. Ses rapports avec ce muscle varient suivant les sujets : chez les sujets musclés, l'artère est complètement recouverte par le long supinateur, qu'il faut récliner en dehors pour voir le vaisseau; chez les sujets peu musclés, l'artère affleure le bord interne du muscle. En arrière, la radiale repose sur le court supinateur et, plus bas, sur le rond pronateur; elle est maintenue sur ce dernier par le feuillet profond de la gaine aponévrotique du long supinateur.

Dans la partie inférieure de la portion antibrachiale, le long supinateur étant devenu tendineux, l'artère répond : *en avant*, à l'aponévrose antibrachiale; *en arrière*, elle repose successivement sur le fléchisseur commun superficiel des doigts, le fléchisseur propre du pouce et le carré pronateur et,

par l'intermédiaire de ce muscle, sur l'extrémité inférieure du radius. Tout en bas de sa portion antibrachiale, la radiale, immédiatement sous-aponévrotique, répond au large intervalle qui sépare les tendons long supinateur et grand palmaire; là, la peau mince se déprime et permet de voir les battements de l'artère en même temps que la pulpe peut apprécier les qualités de ses battements : c'est la *gouttière du pouls*. — Une ligne allant du milieu du pli du coude à la gouttière du pouls trace sur l'avant-bras le trajet de la radiale et constitue la *ligne d'opération*, le long de laquelle l'opérateur doit inciser pour aller à la recherche du vaisseau.

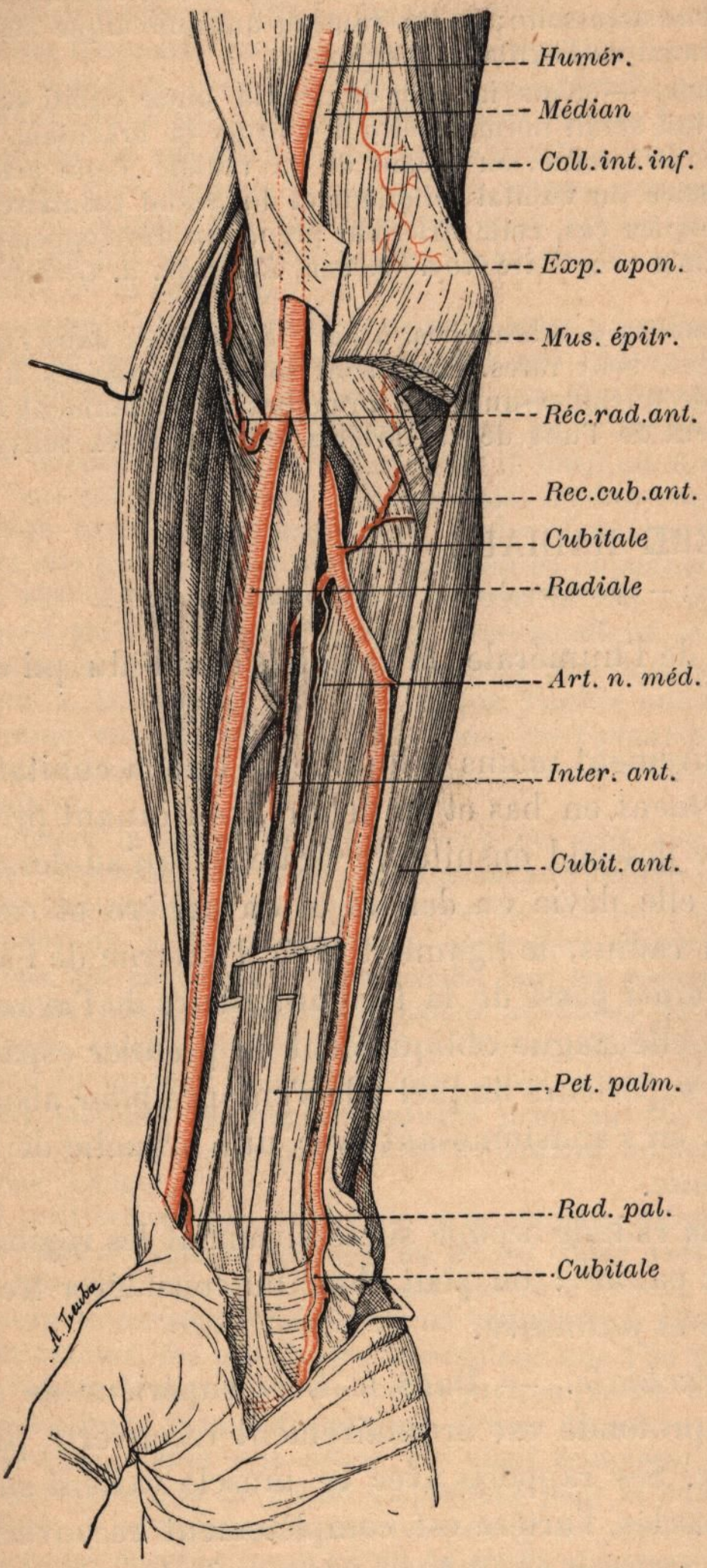

Fig. 441. — Artères de l'avant-bras.

Portion carpienne. — Lorsqu'elle contourne le bord externe du poignet au-dessous de l'apophyse styloïde du radius, la radiale s'engage entre les tendons accolés du long abducteur et du court extenseur du pouce et le ligament latéral externe de l'articulation radio-carpienne.

Elle pénètre alors dans cette excavation losangique que limitent le tendon long extenseur du pouce en dedans, les tendons long abducteur et court extenseur en dehors; c'est la *tabatière* anatomique, dont le fond est formé par le trapèze. La radiale traverse obliquement la tabatière sur le fond osseux de laquelle elle repose; elle est recouverte par la peau, le tissu cellulaire sous-cutané dans lequel cheminent la veine céphalique du pouce et les ramifications du nerf radial, l'aponévrose et une abondante couche de tissu cellulo-graisseux sous-aponévrotique. Enfin, ayant passé sous le tendon long extenseur du pouce, la radiale s'enfonce dans l'extrémité supérieure du premier espace interosseux.

Portion palmaire. — Au niveau de la paume, la radiale chemine profondément, appliquée sur les métacarpiens et les interosseux, recouverte par le paquet des tendons fléchisseurs (v. Artères de la main).

Branches collatérales. — *Portion antibrachiale*. — Dans sa portion

antibrachiale, l'artère radiale fournit de nombreux rameaux innominés : les uns, antérieurs, se distribuent à la peau de l'avant-bras; d'autres, externes, se terminent dans le long supinateur, les radiaux, le long abducteur du pouce, le long extenseur et les téguments de la région externe; les internes vont dans le grand palmaire et le fléchisseur superficiel; les postérieurs se distribuent au court supinateur, au rond pronateur, au fléchisseur propre du pouce, au carré pronateur, et au radius.

Ces branches innominées sont en nombre variable : pour Meckel, il n'en existerait pas moins de 40 en moyenne.

La R. fournit trois branches plus importantes : *la récurrente radiale antérieure*, *la transverse antérieure radiale du carpe et la radio-palmaire*.

Récurrente radiale antérieure (*Recurrens radialis*). — Elle naît de la partie externe de la radiale, tout près de l'origine de cette artère. Le plus souvent, elle se porte d'abord en bas et en dehors, puis se réfléchit et monte obliquement entre le long supinateur et le brachial antérieur, reposant sur le court supinateur d'abord, puis sur la capsule de l'articulation du coude. Elle décrit donc dans son ensemble une courbe à concavité supéro-externe. De la convexité de cette courbe partent de nombreux rameaux qui se distribuent au long et au court supinateur, et aux deux radiaux externes. Par sa concavité, elle donne une branche au brachial antérieur et à l'articulation huméro-antibrachiale. Elle se termine en s'anastomosant avec le rameau terminal antérieur de l'humérale profonde.

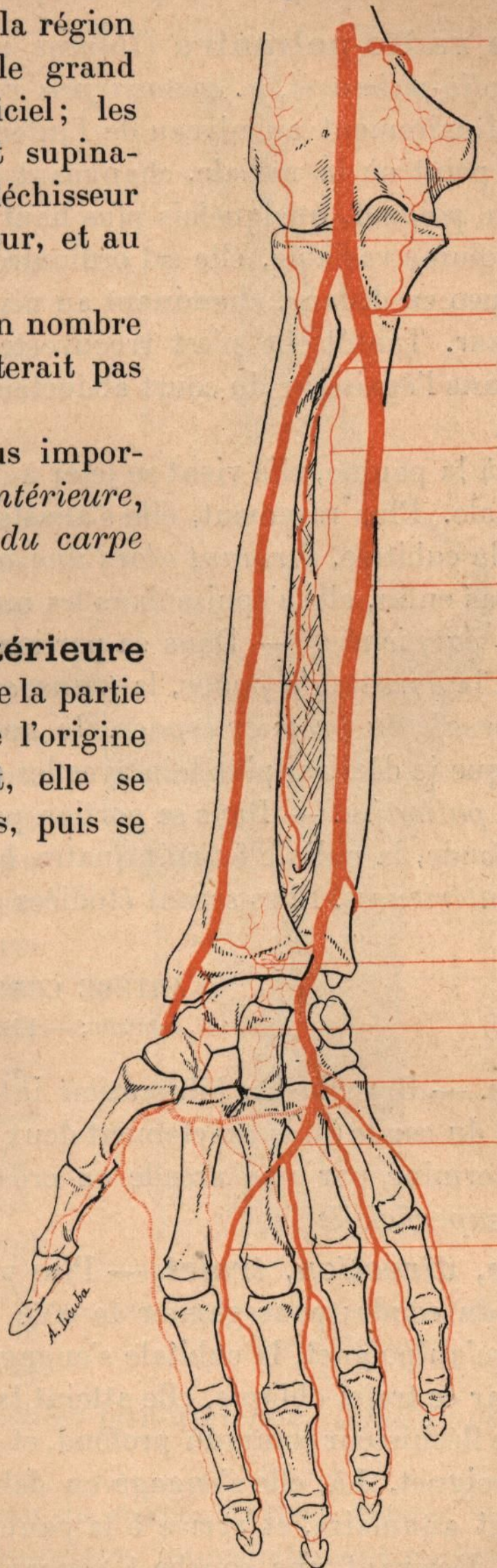

FIG. 442. — Schéma des artères de l'avant-bras.

Artère transverse antérieure du carpe (*A. carpea volaris radialis*). — Petite mais constante, elle se détache de la radiale au niveau du bord inférieur du carré pronateur, se dirige transversalement en dedans, et se termine en s'anastomosant avec une branche homologue venue de la cubitale, avec la terminaison de l'artère interosseuse antérieure et avec les branches récurrentes de l'arcade palmaire profonde, formant ainsi un réseau carpien

antérieur (rete carpeum anterius seu volare). — Elle donne chemin faisant des rameaux musculaires (rond pronateur), articulaires (ligaments antérieurs de l'articulation radio-carpienne), périostiques et osseux (radius).

Artère radio-palmaire (*Ramus volaris, arteria superficialis volæ, arteria radio-palmaris, a. metacarpea volaris sublimis*). — Elle naît de la radiale ordinairement au niveau de l'interligne radio-carpien, c'est-à-dire au niveau du point où la radiale, changeant de direction, va contourner le bord externe du poignet, quelquefois plus haut sur la face antérieure de l'avant-bras. De volume variable, elle est ordinairement assez grêle. Elle se dirige en bas et un peu en dedans, cheminant au niveau de la base ou talon de l'éminence thénar. Tantôt elle n'est recouverte que par l'aponévrose, tantôt elle chemine dans l'épaisseur du court abducteur du pouce ou même au-dessous de ce muscle.

Arrivée à la paume, elle vient se jeter à *angle droit* dans la partie terminale de la cubitale. Plus rarement, elle s'anastomose à plein canal avec la terminaison de la cubitale, *formant alors une arcade palmaire superficielle*. Dans quelques cas enfin, elle s'épuise dans les muscles de l'éminence thénar.

Portion carpienne. — Dans sa portion carpienne, la radiale fournit trois branches : la *dorsale du pouce*, la *transverse postérieure du carpe* et l'*interosseuse dorsale du premier espace.* Je ne fais que mentionner ici ces trois branches que je décrirai plus loin avec les artères du dos de la main.

Portion palmaire. — Dans sa portion palmaire, où elle forme l'arcade palmaire profonde, la radiale fournit quatre branches; ce sont les *artères interosseuses antérieures*. Elles seront étudiées avec les artères de la paume.

ARTÈRE CUBITALE

Syn. : A. cubitalis; — Ellenbogenpulsader.

Limites. — Branche de bifurcation interne de l'humérale, la cubitale s'étend du pli du coude (plus exactement deux centimètres au-dessous) à la paume où elle se termine par une arcade ou crosse à concavité supérieure, l'*arcade palmaire superficielle*.

Volume, direction, trajet. — Plus volumineuse que la radiale, elle naît au milieu du coude; pour gagner le côté interne de l'avant-bras, qu'elle va suivre jusqu'au poignet, la cubitale s'engage sous la masse des muscles épitrochléens; par ce trajet oblique, elle atteint la face antérieure du cubitus, recouverte par le fléchisseur commun profond, et descend verticalement sur cette face jusqu'au poignet, Là, elle s'engage en dehors du pisiforme, dans l'épaisseur du ligament annulaire, et arrive à la paume, où elle se dirige en bas et en dehors, en décrivant une courbe à concavité supérieure et externe, l'*arcade palmaire superficielle*.

Le point où la C. se termine est difficile à préciser. Lorsque les artères de la main affectent leur disposition type, la cubitale paraît se continuer sans ligne de démarcation aucune avec la quatrième digitale et on pourrait, en bonne logique, la conduire jusqu'à la partie supérieure de l'espace interdigital, où elle se bifurquerait pour donner naissance à la collatérale externe du médius et à la collatérale interne de l'index (voy. fig. 445). Mais au point de vue de la

nomenclature, ce mode de description ne serait pas sans inconvénient. On peut considérer comme formant la limite inférieure de la cubitale le point où elle reçoit la radio-palmaire. J'insiste dès à présent sur ce mode de terminaison, ne pouvant consentir à répéter avec tous « que la cubitale se termine en s'anastomosant à plein canal avec la radio-palmaire », ce qui est l'exception.

Rapports. — *Portion antibrachiale.* — Dans le tiers supérieur de cette portion, la cubitale, oblique en bas et en dedans, répond : *en avant*, au médian qui croise sa face antérieure et aux muscles épitrochléens (rond pronateur, grand et petit palmaires, fléchisseur commun superficiel) ; *en arrière*, elle croise le tendon du brachial antérieur et repose sur le fléchisseur commun profond, sur lequel l'applique une couche aponévrotique, mince d'abord, plus épaisse ensuite.

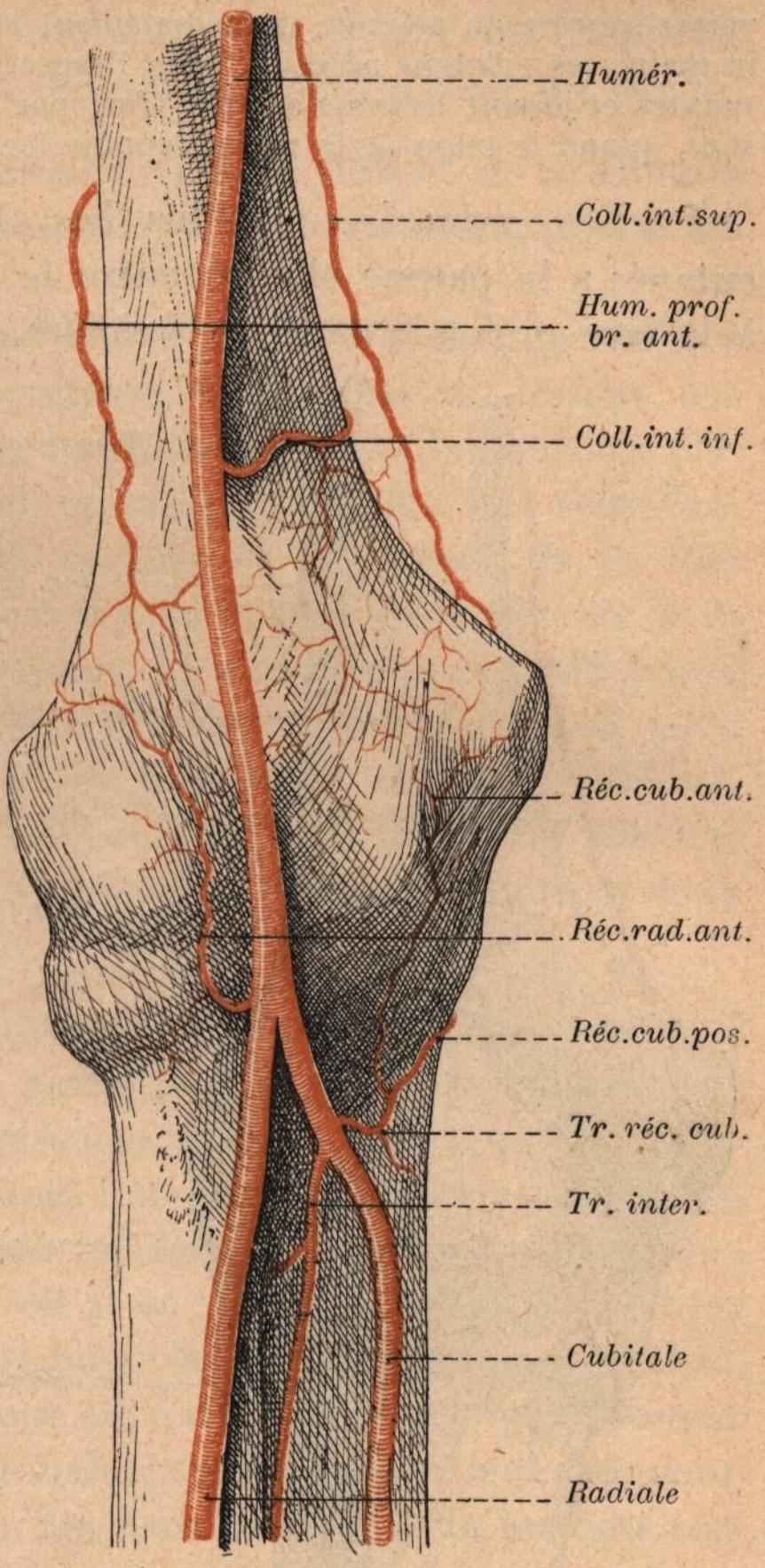

Fig. 443. — Réseau péri-articulaire du coude, face antérieure.

Dans *ses deux tiers inférieurs*, devenue verticale, elle répond : *en avant*, au muscle cubital antérieur, puis à l'interstice de ce muscle et du faisceau interne du fléchisseur sublime : tout en bas, au-dessus du poignet, l'artère repose sur le carré pronateur. Elle est toujours séparée de la peau par deux feuillets aponévrotiques : l'un représente la continuation de l'aponévrose superficielle, l'autre la couche celluleuse qui tapisse le fléchisseur profond. Le bord externe du tendon cubital tend à recouvrir la C. En somme, dans les deux tiers inférieurs de l'avant-bras, le cubital peut être dit *muscle satellite*, et c'est lui qui marque la ligne épitrochléo-pisiformienne, *ligne d'opération de la cubitale*.

Portion carpienne. — Au niveau du carpe, l'artère repose sur la face antérieure du ligament annulaire antérieur, immédiatement en dehors de la saillie du pisiforme ; elle est recouverte à ce niveau par la terminaison des fibres du ligament annulaire dorsal du poignet.

Je rappelle qu'au niveau du bord cubital du poignet les fibres inférieures du ligament s'arrêtent sur le pisiforme. Les supérieures au contraire viennent se perdre sur la face antérieure du ligament antérieur ; elles forment là, au-devant de l'artère cubitale, un trousseau fibreux très net au-dessous duquel passe l'artère (voy. t. II, Myol., p. 165, et vérifiez les rapports des artères cubitale et radiale sur la coupe de l'avant-bras, t. II, fig. 120).

[POIRIER.]

Entre ces deux couches fibreuses, l'artère, ordinairement flexueuse, se meut dans une atmosphère séreuse : de gros pelotons adipeux, très mobiles favorisent les mouvements de l'artère dans cette logette fibreuse.

Appuyez fortement avec la pulpe du pouce sur la base de votre éminence thénar et vous verrez sourdre au poignet, immédiatement au-dessus du pli qui limite en haut le talon de la main, ces pelotons adipeux, sous l'aspect de petites masses arrondies, faussement fluctuantes et jouant le kyste séreux. C'est par cet artifice que l'artère échappe à la compression, quand le talon de la main s'appuie fortement sur un corps dur.

Portion palmaire. — Plus bas, l'artère est recouverte par le palmaire cutané; à la paume elle est entre le plan tendineux et l'aponévrose, accolée à la face profonde de cette dernière, en rapport avec les branches du nerf médian et du nerf cubital, *croisée par l'anastomose entre ces deux nerfs.*

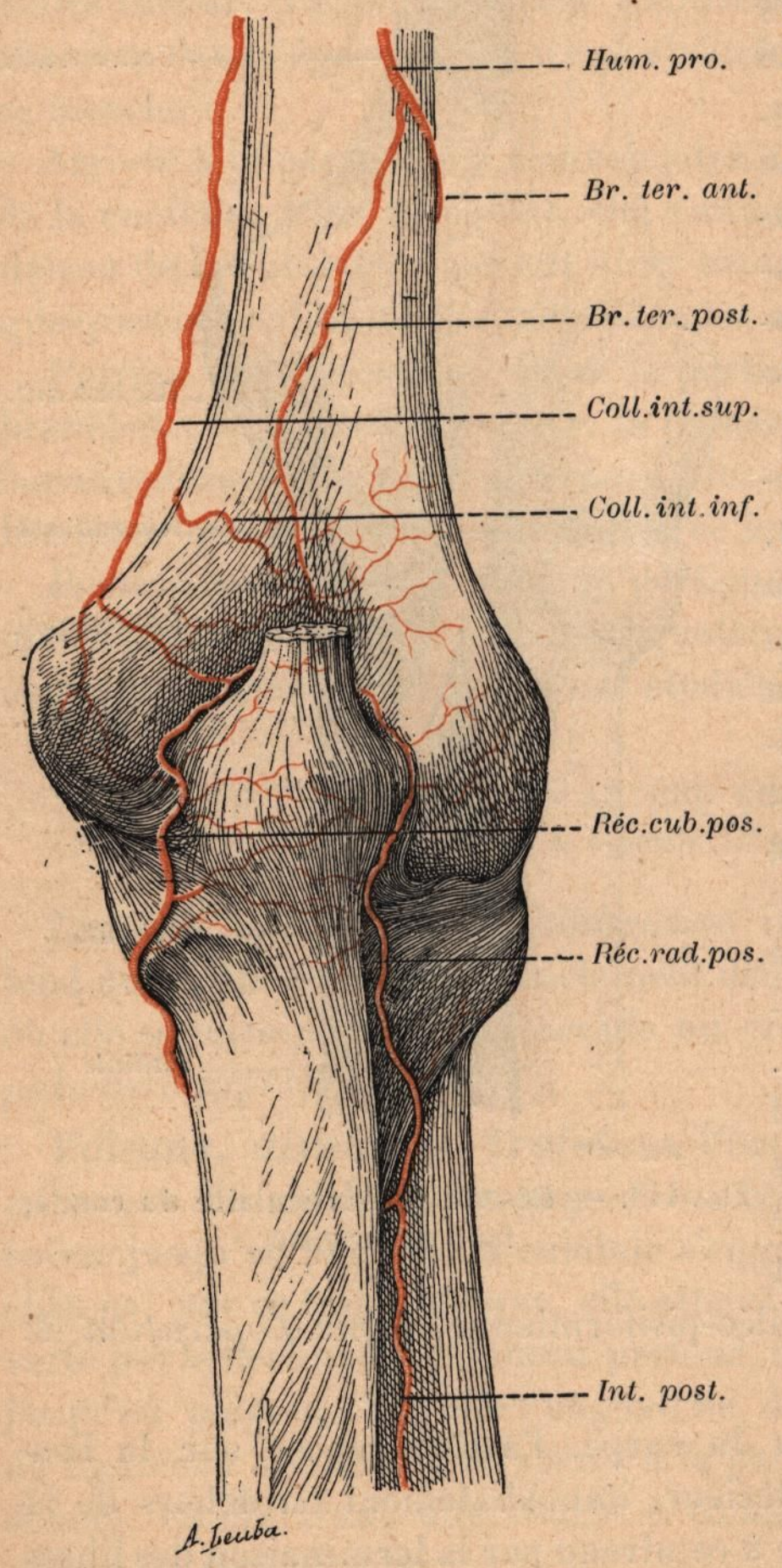

Fig. 444. — Réseau péri-articulaire du coude, face postérieure.

Dans tout son trajet, la cubitale est accompagnée par deux veines, veines cubitales profondes, et par des lymphatiques profonds. — Le nerf cubital, qui descend à la partie postérieure de l'avant-bras par la gouttière rétro-épitrochléenne, est d'abord séparé de l'artère par un espace angulaire à sommet inférieur. Il s'en rapproche de plus en plus et vient se mettre en contact avec elle à la jonction du tiers supérieur et des deux tiers inférieurs de l'avant-bras. Il l'accompagne ensuite, toujours placé en dedans du vaisseau.

Branches collatérales. — *Portion antibrachiale.* — Dans son trajet antibrachial, la cubitale fournit un grand nombre de branches aux muscles avec lesquels elle entre en rapport. La plupart de ces branches peu volumineuses n'ont reçu aucun nom. D'autres, plus importantes, méritent une mention spéciale. Ce sont : la *récurrente cubitale antérieure*, la *récurrente cubitale postérieure*, le *tronc commun des interosseuses*, la *dorsale du carpe* et la *transverse antérieure du carpe.*

Récurrente cubitale antérieure. — La récurrente cubitale antérieure se détache de la partie supérieure de la cubitale. Dans la moitié des cas environ, elle naît d'un tronc commun avec la récurrente cubitale postérieure, *tronc commun des récurrentes cubitales.* Ordinairement assez grêle, elle se dirige en haut et en dedans, che-

minant dans l'interstice du brachial antérieur et du rond pronateur. Elle se termine au niveau de l'épitrochlée en s'anastomosant avec la collatérale interne inférieure de l'humérale. Dans son trajet, elle fournit : des rameaux musculaires au brachial antérieur, au rond pronateur, au grand palmaire et au chef épitrochléen du fléchisseur commun superficiel; des rameaux articulaires à la partie antérieure de la capsule de l'articulation du coude.

Récurrente cubitale postérieure. — Elle se détache de la cubitale soit immédiatement au-dessous de la précédente, soit par un tronc qui lui est commun avec celle-ci.

Beaucoup plus volumineuse, elle se dirige d'abord horizontalement en arrière et en dedans, contourne l'extrémité supérieure du cubitus au-dessous des muscles épitrochléens, puis se recourbe en haut, monte dans la gouttière olécrânienne interne, longeant le nerf cubital, et passant, comme lui, sous l'arcade d'insertion du cubital antérieur. Elle se termine au niveau de la face postérieure de l'épitrochlée, en s'anastomosant avec le rameau postérieur de la collatérale inférieure et interne de l'humérale. La récurrente cubitale postérieure fournit des rameaux musculaires aux muscles voisins (grand et petit palmaires, fléchisseur commun superficiel et fléchisseur commun profond, cubital antérieur, vaste interne); — des rameaux articulaires (partie postéro-interne de l'articulation du coude); — des rameaux cutanés (téguments de la partie postérieure de la région du coude).

Tronc commun des interosseuses (*A. interossea antibrachii communis*). — Ce tronc se détache de la partie postérieure de la cubitale, un peu au-dessous du précédent. Il est d'ordinaire si volumineux qu'un grand nombre d'anatomistes le considèrent comme une branche de bifurcation. Ce tronc se dirige en bas, en arrière et un peu en dehors, gagnant ainsi l'extrémité supérieure de l'espace interosseux, où il se divise en deux branches, l'une antérieure, l'autre postérieure. La longueur du tronc commun des interosseuses est variable : tantôt il n'existe pour ainsi dire pas et se divise presque immédiatement en ses deux branches terminales; tantôt il atteint une longueur de 1 centimètre et demi à 2 centimètres. Ses deux branches de terminaison constituent les *artères interosseuses antérieure et postérieure.*

Interosseuse postérieure (*interossea externa*, *s. posterior*, *perforans suprema*). — Dès son origine, l'interosseuse postérieure se dirige directement en arrière et s'engage dans l'orifice ménagé entre les os de l'avant-bras et le bord supérieur, concave, du ligament interosseux, à 5 centimètres environ au-dessous de l'interligne de l'articulation huméro-cubitale. Arrivée dans la loge postérieure de l'avant-bras, elle change brusquement de direction, descend entre le court supinateur et le long abducteur du pouce, puis entre la couche superficielle et la couche profonde des muscles de la région postérieure de l'avant-bras et se termine au niveau de l'interligne radio-carpien, en prenant part à la constitution du réseau carpien dorsal (rete carpeum dorsale).

L'interosseuse postérieure fournit de nombreux rameaux innominés aux muscles de la région postérieure et une branche importante, la *récurrente radiale postérieure.*

La *récurrente radiale postérieure* (*interossea recurrens*) est considérée par

quelques auteurs comme une branche de bifurcation de l'interosseuse postérieure. Dès son origine, elle monte entre l'anconé qui la recouvre et le court supinateur sur lequel elle repose et se termine au niveau de la gouttière rétro-épicondylienne, en s'anastomosant avec les autres branches qui prennent part à la constitution du réseau périarticulaire du coude.

Elle fournit des rameaux musculaires (anconé, court supinateur, cubital postérieur, vaste interne), des rameaux articulaires et des rameaux cutanés.

Interosseuse antérieure (*interossea interna, s. anterior*). L'interosseuse antérieure est plus volumineuse que la postérieure. Elle descend, appliquée sur le ligament interosseux, dans le sillon qui sépare les origines ligamenteuses du long fléchisseur propre du pouce et du fléchisseur commun profond et s'engage plus bas sous la face profonde du carré pronateur. A 4 centimètres environ de l'interligne radio-carpien, elle traverse obliquement le ligament interosseux par un canal fibreux que j'ai décrit et représenté (t. I, Arth. p. 603, fig. 511), et se termine, comme l'interosseuse postérieure, dans le réseau carpien postérieur.

Dans son trajet, elle fournit un nombre considérable de rameaux que l'on distingue en antérieurs, postérieurs et latéraux, Les *antérieurs* se distribuent au cubital antérieur, au fléchisseur commun superficiel, au carré pronateur et à la peau (Theile). Le plus important de ces rameaux antérieurs est le *rameau du nerf médian*. Ce rameau pénètre dans les fibres du médian et chemine dans l'épaisseur du tronc nerveux; ordinairement très grêle, il est intéressant surtout par la longueur de son trajet, par sa constance et, enfin, par les anomalies qu'il peut présenter; nous étudierons ces anomalies plus loin. Notons seulement ici que très souvent (dans la moitié des cas d'après Theile), le rameau du médian provient directement de la cubitale. — Les rameaux *postérieurs* traversent le ligament interosseux, s'anastomosent avec les rameaux de l'interosseuse postérieure et, comme ceux-ci, viennent se distribuer aux muscles de la couche profonde de la région postérieure de l'avant-bras. — Les rameaux *internes* se distribuent au fléchisseur commun profond; le plus important est l'*artère nourricière du cubitus* qui pénètre dans la diaphyse cubitale au niveau de la face antérieure de celle-ci, à la jonction du tiers supérieur de l'os avec ses deux tiers inférieurs. — Les rameaux *externes* se distribuent au long fléchisseur propre du pouce. Citons parmi eux l'*artère nourricière du radius* qui pénètre dans la face antérieure de la diaphyse radiale.

Artère dorsale du carpe, cubito-dorsale (*Carpea dorsalis, arteria s. ramus dorsalis*). — Ordinairement très grêle, cette branche naît à environ 4 centimètres de l'interligne radio-carpien. Elle contourne la partie inférieure du cubitus en passant sous le cubital antérieur, et gagne ainsi la face dorsale du poignet, sur laquelle elle se jette dans le réseau carpien postérieur, ou bien elle s'anastomose avec la dorsale du carpe fournie par la radiale pour former l'arcade dorsale (voy. Artères du dos de la main). Elle fournit des rameaux au cubital antérieur, au carré pronateur, au périoste cubital et aux téguments du bord interne du poignet.

Artère transverse antérieure du carpe. — On décrit, sous le nom de transverse antérieure du carpe, un rameau qui se détacherait de la cubitale

au niveau du bord inférieur du carré pronateur et irait se perdre dans le réseau carpien antérieur, s'anastomosant avec la branche homologue de la radiale, En réalité, il n'existe le plus souvent à ce niveau que deux ou trois ramuscules presque insignifiants qui méritent à peine de recevoir un nom spécial.

Portion carpienne. — Dans sa portion carpienne, la cubitale fournit quelques rameaux à la peau et au palmaire cutané ; elle donne surtout une branche beaucoup plus importante, la cubito-palmaire.

Cubito-palmaire. — La cubito-palmaire, dont le volume est en raison directe de celui de l'arcade palmaire profonde, arcade radiale, se détache de la partie postérieure de la portion carpienne de la cubitale à un niveau assez variable. Tantôt, l'origine se fait immédiatement au-dessous du pisiforme, dans ce cas, l'artère s'enfonce dans la profondeur, en passant au-dessus du bord supérieur du court fléchisseur et de l'opposant : tantôt, elle naît plus bas, au-dessous de l'os crochu, et contourne alors le bord inférieur ou externe de ces muscles; dans le premier cas, elle est satellite de la branche profonde du nerf cubital; dans le deuxième, nerf et artère suivent un trajet différent. La cubito-palmaire abandonne quelques branches aux muscles de l'éminence hypothénar et se termine en s'anastomosant avec la portion palmaire de la radiale.

Portion palmaire. — Dans sa portion palmaire, la cubitale fournit quatre troncs qui donnent les collatérales digitales du petit doigt, de l'annulaire, du médius et la collatérale interne de l'index, et deux branches anastomotiques dont l'une va se jeter dans le tronc commun de la collatérale externe de l'index et de la collatérale interne du pouce, l'autre, dans la collatérale externe de ce doigt. —Je ne fais que mentionner ici les branches palmaires de la cubitale sur lesquelles je vais revenir plus longuement en étudiant les artères de la main.

Variétés des artères de l'avant-bras. — Je serai bref sur les variétés des artères de l'avant-bras, n'ayant pas à indiquer ici les anomalies d'origine, qui ont été étudiées avec l'artère humérale, ni les anomalies de terminaison, qui seront étudiées avec les artères de la main.

Variétés de l'artère radiale et de ses branches. — I. *Variétés du tronc.* — *a*) *Variétés de trajet.* — Nous avons vu, en étudiant les anomalies de l'humérale, que, lorsque la radiale naissait anormalement au bras, elle pouvait présenter un trajet anormal dans toute son étendue; il en est de même lorsqu'elle naît au pli du coude. On l'a vue perforer l'expansion aponévrotique du biceps et cheminer sous les téguments, à côté de la veine radiale superficielle. Elle peut, dans ces cas, contourner le bord externe de l'avant-bras, et, après avoir donné la radio-palmaire, gagner la face dorsale de la main (Dubreuil, Cruveilhier, Gruber). Cette anomalie est rare, puisque Gruber ne l'a rencontrée qu'une fois sur plusieurs milliers de bras injectés. — Le même auteur a vu la radiale se diviser en deux branches qui se réunissaient de nouveau en une seule après un trajet de 3 cm. 5 (Gruber, *Archiv für Anat. und Physiologie*, 1864, p. 439).

b) *Variétés de volume.* — 1° *Diminution.* — La radiale peut être complètement atrophiée. Elle est alors suppléée par l'interosseuse commune (Otto, Barkow, Blandin, Dubreuil), par l'artère du nerf médian, ou par l'interosseuse antérieure (Gruber). Elle peut n'exister que dans son segment supérieur. Dans un cas de ce genre, Gruber l'a vue suppléée, en partie, par une branche de la récurrente radiale, qui descendait jusqu'à la face dorsale de la main. — Elle peut atteindre la main et se jeter dans une des arcades palmaires ou dorsales, sans prendre part à la constitution de ces dernières entièrement fournies par la cubitale. — 2° *Augmentation de volume.* — Lorsque la radiale naît au niveau du bras, elle est ordinairement augmentée de volume. Cette augmentation est d'autant plus considérable qu'elle donne, dans ce cas, des branches fournies normalement par l'humérale ou même l'axillaire. Elle est également augmentée de volume lorsqu'elle empiète sur le territoire de la cubitale, soit au niveau de l'avant-bras, soit au niveau de la main.

c) Branches surnuméraires. — L'artère radiale peut fournir des branches surnuméraires. Ce sont, au niveau du bras (lorsqu'elle a une origine prématurée) : la sous-scapulaire (Gœttig), les circonflexes, l'humérale profonde et la collatérale interne supérieure (Quain), la circonflexe du scapulum (Baader), une des collatérales cubitales (Lauth), ou une branche du réseau articulaire du coude (Meckel). — Au niveau de l'avant-bras, elle peut donner l'interosseuse commune, une branche anormale allant se jeter dans l'arcade palmaire superficielle (Meckel), un rameau anastomotique pour l'artère cubitale (Monro), une artère médiane (Gruber). — Enfin, au niveau de la main, elle peut donner de nombreuses branches surnuméraires fournies normalement par les artères de la main (voy. Anomalies des artères de la main).

II. *Variétés des branches.* — *a) Récurrente radiale antérieure.* — Elle est parfois très volumineuse; son calibre peut atteindre celui de la radiale (2 fois sur 229 cas) (Quain). — On l'a vue donner la récurrente radiale postérieure, fournie normalement par l'interosseuse postérieure. — *b)* Pour les anomalies des autres branches de la radiale, voyez les Artères de la main.

Variétés de l'artère cubitale et de ses branches. — I. *Variétés du tronc.* — Je ne parlerai pas ici des anomalies d'origine et de terminaison pour lesquelles je renvoie aux anomalies de l'humérale et des artères de la main.

a) Variétés de trajet. — Très fréquentes, lorsque l'artère cubitale se détache de l'humérale au niveau du bras, elles sont plus rares lorsque l'artère a son origine normale; cependant on a vu la cubitale, naissant normalement au niveau du pli du coude, cheminer au-dessous des téguments. Elle peut passer aussi entre le grand palmaire et le fléchisseur commun superficiel, au lieu de s'engager sous la masse commune des muscles épitrochléens.

b) Variétés de volume. — Elle peut être atrophiée et ne fournir que quelques branches musculaires aux muscles de l'avant-bras, et être alors suppléée, au niveau de la main, par l'artère radiale. Cette atrophie de la cubitale est, d'ailleurs, beaucoup plus rare que celle de la radiale, ce qui s'explique peut-être par ce fait que la cubitale est, du moins d'après Meyer (*Archiv f. Anat.*, 1881), l'artère originelle de l'avant-bras et de la main. Par contre, il n'est pas rare de voir l'artère cubitale augmenter de volume, ce qui a lieu, soit parce qu'elle naît au niveau du bras, soit encore parce que son territoire au niveau de la main a pris une extension plus considérable.

c) Branches surnuméraires. — Au niveau du bras, l'artère cubitale, naissant prématurément, peut donner l'artère sous-scapulaire (Barkow), l'artère humérale profonde (Hyrtl), les collatérales internes de l'humérale. Elle peut également donner naissance, au-dessus de l'épitrochlée, à une branche venant la rejoindre de nouveau, au niveau de sa portion antibrachiale. Hyrtl a vu un de ses rameaux descendre jusqu'à la face dorsale de la main où il formait l'artère dorsale du métacarpe.

Au niveau de l'avant-bras, elle peut donner naissance à des vasa aberrantia. Charles a vu ces vasa aberrantia naître d'un anneau artériel formé par un dédoublement de l'artère cubitale. Elle peut encore donner une artère récurrente cubitale accessoire, la récurrente radiale, une artère articulaire moyenne du coude (art. articularis cubiti media de H. Meyer), une artère du nerf médian qui peut perforer ce nerf et prendre part à la constitution des artères de la main.

II. *Anomalies des branches.* — Les anomalies de certaines des branches de la cubitale (interosseuses antérieure et postérieure et artère du nerf médian) sont relativement fréquentes. Comme elles sont surtout intéressantes lorsqu'elles viennent modifier le type artériel de la main, nous les étudierons avec les anomalies des artères de cette partie du membre supérieur. — Voy. Bartels, Ueber eine Œsenbildung der arteria recurrens radialis, etc. *Anat. Hefte*, 1899, Abth. 1.

ARTÈRES DE LA MAIN.

Généralités. — Les artères de la main sont fournies par l'artère cubitale et l'artère radiale. Elles sont remarquables par leur extrême variabilité. Celle-ci n'a d'ailleurs rien qui doive nous étonner, la main étant une formation récente au point de vue phylogénique ; comme tous les organes en évolution progressive ou régressive, elle est sujette à de multiples variations portant sur les différents éléments qui la constituent. Parmi les nombreux types artériels qu'elle peut présenter, les uns présentent de véritables formes régressives, rap-

pelant des dispositions antérieures ataviques, les autres sont des anomalies progressives indiquant le sens de l'évolution.

Cependant, il existe un type que l'on doit considérer comme représentant en quelque sorte l'étape actuelle de cette évolution. Pour établir ce dernier, on ne peut se baser que sur sa fréquence. Mais celle-ci est très relative et ne devient évidente qu'après un chiffre assez élevé de constatations. J'insiste donc, en commençant, sur la nécessité de ne baser la description d'un type artériel de la main que sur un assez grand nombre de pièces. C'est faute d'avoir observé cette règle que quelques auteurs ont décrit comme représentant le type nombre de dispositions que je suis forcé de regarder comme anormales.

J'étudierai successivement les artères de la main à la face palmaire et à la face dorsale.

ARTÈRES DE LA FACE PALMAIRE

Elles sont fournies par l'arcade palmaire superficielle, *cubitale*, et par l'arcade palmaire profonde, *radiale*.

ARCADE PALMAIRE SUPERFICIELLE.

L'arcade palmaire superficielle, arcade cubitale, est formée, *lorsqu'elle existe*, par l'anastomose de la portion palmaire de la cubitale avec la radio-palmaire.

Forme et constitution. — La forme de cette arcade mérite d'être précisée, car elle est assez inexactement décrite et figurée dans la plupart de nos classiques. On représente en effet, d'ordinaire, l'arcade palmaire superficielle comme un arc artériel *uniformément* calibré ou à calibre décroissant *régulièrement* de dedans en dehors, c'est-à-dire de la cubitale vers la radio-palmaire. La cubitale se continuerait ainsi, sans ligne de démarcation bien nette, avec la radio-palmaire, et il serait difficile, sinon impossible, de préciser leurs limites réciproques. Cette disposition existe, je dois même reconnaître qu'elle n'est pas exceptionnelle, mais je pense qu'on ne doit pas la considérer comme la disposition typique.

Il m'a paru en effet que l'*arcade palmaire superficielle est normalement formée par deux segments bien distincts : l'un interne, cubital, très volumineux, l'autre externe, radial, ordinairement très grêle.* Ces deux segments se réunissent, tantôt en formant une courbe plus ou moins régulière en U, tantôt en formant un angle plus ou moins aigu en V. Mais dans les deux cas, il y a au point de jonction changement brusque de calibre et on ne peut dire que la cubitale se continue à plein calibre avec la radio-palmaire. *Dans la plupart des cas* (13 fois sur 20 mains injectées que j'ai sous les yeux), *la cubitale paraît se continuer directement avec la quatrième digitale.* — Je m'empresse d'ajouter que les déviations de ce type sont fréquentes (voy. les planches de Tiedemann, Bourgery et Jacob, Farabeuf, etc.) : nous aurons plus loin à les indiquer et à les interpréter.

Rapports. — Le point le plus déclive de l'anse artérielle formée par la réunion de la cubitale et de la radio-palmaire est assez bien indiqué par l'intersection de deux lignes : la bissectrice de l'angle formé par le pli cutané supérieur de la paume et le pli cutané moyen, et la ligne qui continue dans la paume le bord interne du pouce quand ce doigt est dans l'abduction complète.

Le meilleur moyen pour préciser les rapports de l'arcade palmaire superficielle avec les plis cutanés est celui qu'a, depuis longtemps, indiqué Pingaud (Pingaud, *in* Th. Cauchy, Paris, 1875). Il consiste à disséquer l'arcade palmaire par sa face profonde, après désarticulation des métacarpiens et à la fixer sur les téguments en la transfixant par des épingles d'arrière en avant.

L'arcade palmaire superficielle est recouverte par la peau et l'aponévrose

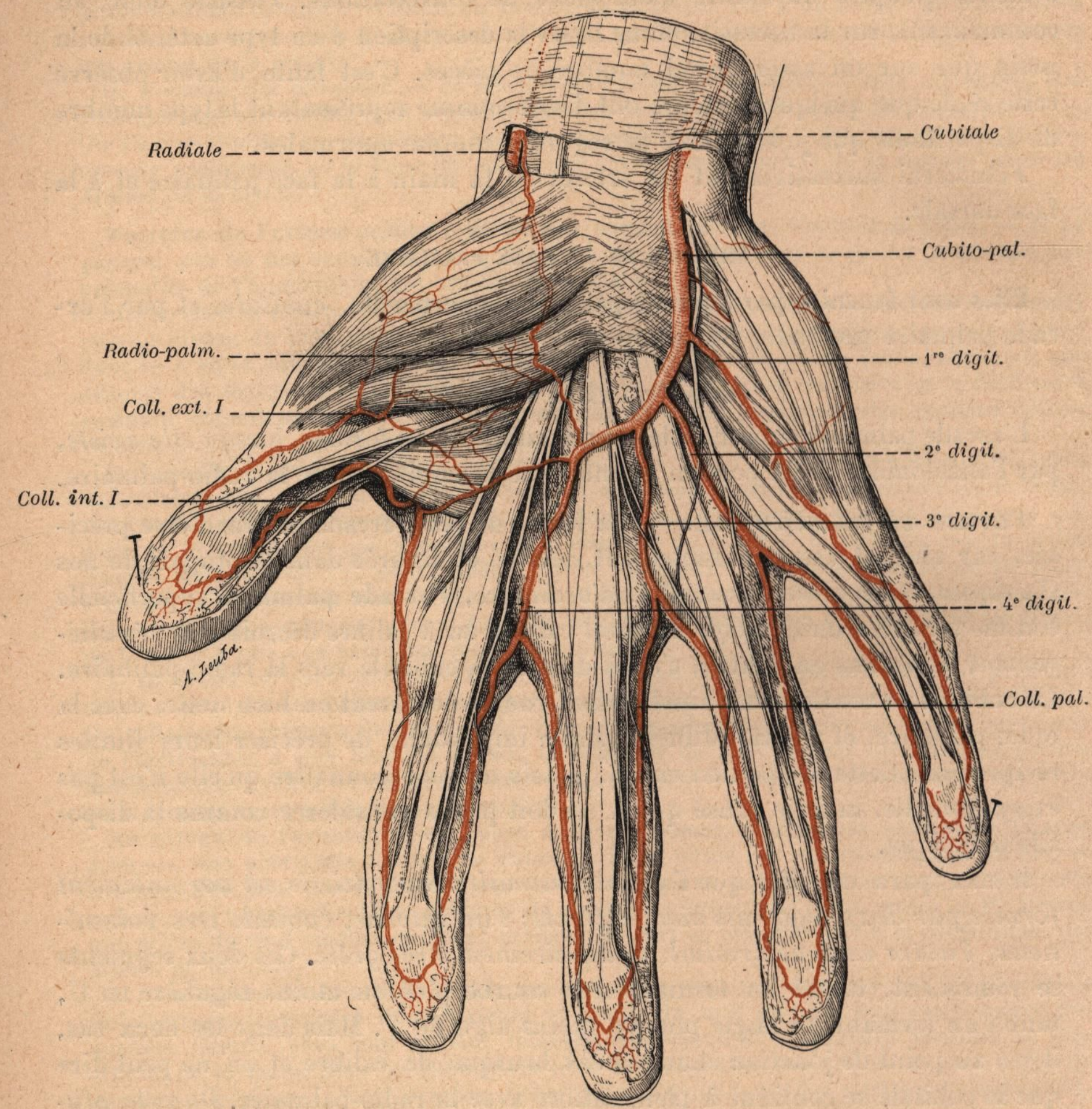

Fig. 445. — Artères de la main : arcade *palmaire superficielle.*
(Les nerfs, desséchés sur la préparation qui a servi de modèle, n'ont point leur volume.)

palmaire. Elle repose sur les nerfs collatéraux fournis par les portions palmaires du médian et du cubital, sur les tendons fléchisseurs superficiels et les lombricaux. Le filet anastomotique entre le médian et le cubital la croise quelquefois très obliquement. L'arcade, flanquée de deux veines collatérales et entourée d'un tissu celluleux lâche, est mobile et se déplace aisément.

Branches. — L'arcade palmaire superficielle n'émet aucune branche par sa concavité.

Le *segment radial* de l'arcade palmaire superficielle fournit des rameaux nombreux, mais grêles, aux muscles de l'éminence thénar.

L'un d'eux (A, fig. 446), cheminant à la superficie des muscles de l'éminence thénar, établit une anastomose entre le segment radial de l'arcade palmaire superficielle et la collatérale externe du pouce. Cette anastomose est *directe* ou *indirecte ;* en d'autres termes, ce rameau peut aller se jeter directement dans la collatérale externe du pouce ou s'anastomoser avec ses branches récurrentes.

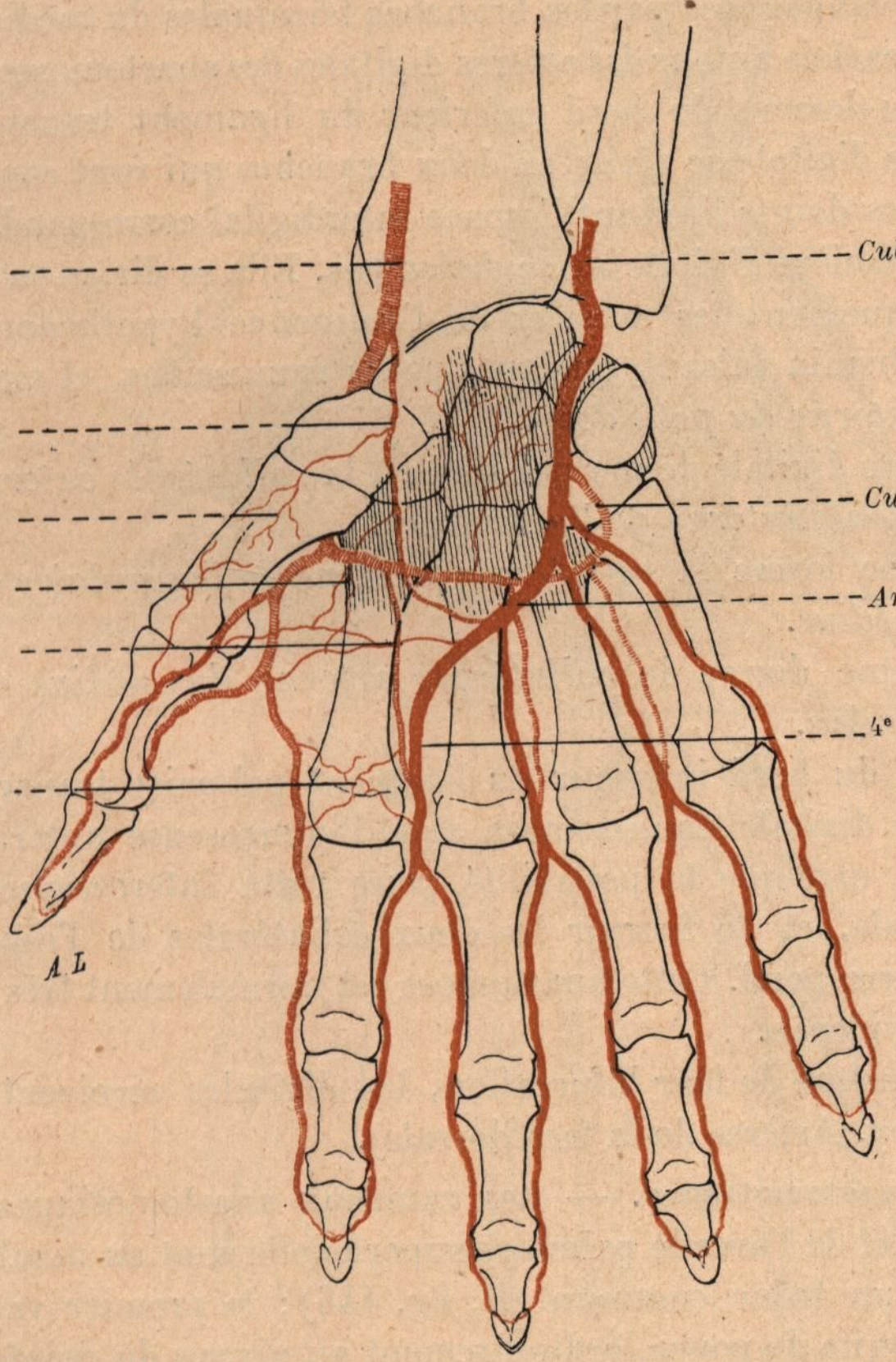

Fig. 446. — Schéma des artères de la main, type normal.

— Il n'est pas rare de voir se détacher de la radio-palmaire même un ou deux ramuscules qui vont se jeter dans les branches anastomotiques constantes que la cubitale envoie à la collatérale externe du pouce, et au tronc commun de la collatérale interne de ce doigt et de la collatérale externe de l'index (B, fig. 446); quoique très grêles, ces rameaux n'en ont pas moins une importance considérable, car leur existence permet d'interpréter certaines anomalies d'origine de la collatérale externe de l'index et des deux collatérales du pouce.

Le *segment cubital* de l'arcade palmaire superficielle fournit 4 branches volumineuses : ce sont les artères digitales et des branches anastomotiques.

Artères digitales. — On distingue les artères digitales en 1re, 2e, etc., en allant du bord cubital vers le bord radial (c'est en sens contraire qu'on compte

les métacarpiens et les artères interosseuses). Leur volume va en augmentant de dedans en dehors. Le plus souvent, elles naissent isolément de l'arcade superficielle, mais il n'est pas très rare de voir deux d'entre elles naître par un tronc commun.

Les artères digitales descendent sous l'aponévrose, sur les muscles lombricaux, entre les tendons fléchisseurs, séparées de ces derniers par des cloisons sagittales, dépendances de l'aponévrose palmaire moyenne (voy. Myologie, p. 151). Elles sont accompagnées par les branches terminales du médian et du cubital, qui forment parfois autour des artères digitales des anastomoses en boutonnière.

Un peu au-dessous du bord inférieur du ligament transverse superficiel, chaque artère digitale se divise en deux branches qui vont constituer les deux collatérales des doigts limitant l'espace interdigital correspondant.

Seule la première digitale ne se divise pas. Elle se dirige en bas et en dedans, croisant obliquement les muscles de l'éminence hypothénar, auxquels elle abandonne chemin faisant quelques petits ramuscules, et vient constituer la *collatérale interne du petit doigt*.

La deuxième digitale donne naissance à la *collatérale externe du petit doigt* et à la *collatérale interne de l'annulaire*.

La troisième forme la *collatérale externe de l'annulaire* et la *collatérale interne du médius*.

La quatrième donne la *collatérale externe du médius* et la *collatérale interne de l'index*.

Au niveau du bord inférieur du ligament palmaire transverse superficiel, chaque artère digitale s'anastomose avec l'interosseuse antérieure correspondante, ce qui explique la possibilité pour cette interosseuse de supplanter l'artère digitale, et de fournir les deux collatérales de l'espace interdigital auquel elle correspond. Cette anastomose est normalement très grêle et difficile à mettre en évidence.

Au niveau même de leur bifurcation, les digitales reçoivent les perforantes inférieures (voy. Artères de la face dorsale).

Rameaux anastomotiques. — Les rameaux anastomotiques fournis par le segment cubital de l'arcade palmaire superficielle sont au nombre de deux. Ils naissent par un tronc commun (D, fig. 446) ; le premier va se jeter dans la collatérale interne du pouce, ordinairement au niveau du point où cette artère croise l'interligne métacarpo-phalangien.

Le deuxième va se jeter dans le tronc commun de la collatérale interne du pouce et externe de l'index, au niveau même de la bifurcation de ce tronc. Il n'est pas rare de voir ce rameau anastomotique se jeter non plus dans le tronc lui-même, mais dans l'une de ses deux *branches terminales*.

L'existence de ces deux rameaux anastomotiques permet d'expliquer les cas où les collatérales du pouce et la collatérale externe de l'index sont fournies par le segment cubital de l'arcade palmaire superficielle.

ARCADE PALMAIRE PROFONDE.

L'arcade palmaire profonde, *radiale*, est formée par la portion palmaire de la radiale et son anastomose avec la cubito-palmaire, branche collatérale de la cubitale.

Contrairement à ce que nous avons vu pour l'arcade palmaire superficielle, il s'agit ici d'une anastomose à plein canal entre les deux artères qui constituent l'arcade, et le calibre de celle-ci diminue régulièrement de dehors en dedans. D'ailleurs, cette diminution de calibre de dehors en dedans atteste que c'est la radiale qui forme essentiellement l'arcade palmaire profonde.

Cependant, lorsque la cubito-palmaire est très grêle, ce qui n'est pas excep-

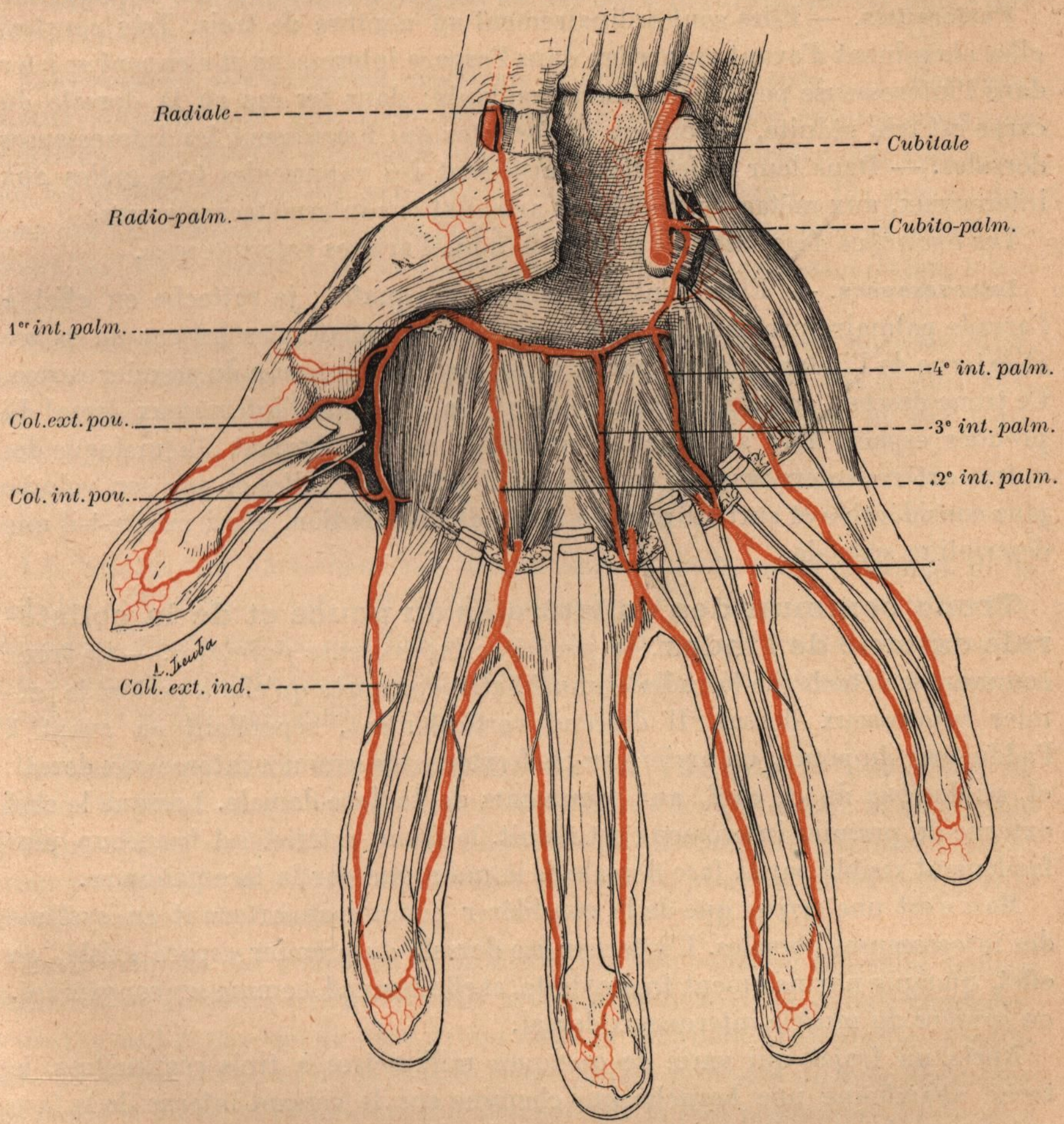

FIG. 447. — Artères de la main, *arcade palmaire profonde.*

tionnel, la radiale se continue directement non plus avec la cubito-palmaire, mais avec la perforante supérieure du quatrième espace, disposition à rapprocher de celle que je considère comme normale pour l'arcade palmaire superficielle.

L'arcade palmaire profonde a une direction transversale. Elle repose sur les bases des quatre derniers métacarpiens. Elle est recouverte par le paquet des tendons fléchisseurs profonds et, à sa partie externe, par l'abducteur du pouce; elle passe ordinairement entre le chef métacarpien et le chef carpien de ce muscle. L'A. P. P., flanquée de deux veines, est croisée par la branche profonde du nerf cubital.

[POIRIER.]

Branches. — Elle fournit des *branches ascendantes*, des *branches postérieures*, des *branches descendantes*.

Les *branches ascendantes* sont en nombre variable. Ordinairement très grêles, elles se distribuent aux os de la deuxième rangée du carpe et aux articulations médio-carpiennes et carpo-métacarpiennes.

Les *branches postérieures* portent le nom de perforantes.

Perforantes. — Elles sont ordinairement au nombre de trois. Très courtes, elles cheminent d'avant en arrière dans l'espace interosseux et viennent se jeter dans l'interosseuse postérieure correspondante; dans les cas où la dorsale du carpe est très réduite, ce sont ces perforantes qui fournissent les interosseuses dorsales. — Dans leur trajet elles fournissent des ramuscules très grêles aux interosseux, aux métacarpiens et aux articulations intermétacarpiennes.

Les *branches descendantes* portent le nom d'artères *interosseuses*.

Interosseuses. — Elles sont au nombre de quatre ; je rattache en effet à l'arcade palmaire profonde le tronc commun des collatérales interne du pouce et externe de l'index, qui me paraît constituer l'interosseuse du premier espace. Ce tronc descend en effet, *le plus souvent*, en avant de l'interosseux dorsal du premier espace. Par sa situation même, il est absolument l'homologue des autres artères interosseuses ; cependant, il diffère de celles-ci par son volume plus considérable et surtout par son mode de distribution, aussi mérite-t-il une description spéciale.

Tronc commun des collatérales du pouce et de la collatérale externe de l'index, ou *première interosseuse palmaire*. — Ce tronc commun se détache de la radiale immédiatement après qu'elle a perforé le premier interosseux dorsal. Il descend verticalement, répondant en avant à l'adducteur du pouce, en arrière au chef externe du premier interosseux dorsal, et, au-dessous de ce chef, aux téguments de la face dorsale. Lorsque le chef externe du premier interosseux est réduit, le tronc artériel est beaucoup plus facilement visible par la face dorsale de la main que par la face palmaire.

Mais c'est une erreur que de le considérer comme appartenant au système des interosseuses dorsales. L'interosseuse dorsale du premier espace existe, en effet, quoique normalement très réduite, et elle descend, comme ses congénères. *en arrière* du muscle interosseux dorsal.

Après un trajet qui varie de quelques millimètres à trois centimètres, le tronc abandonne une branche qui chemine sur le versant interne de la face antérieure du premier métacarpien, croise l'articulation métacarpo-phalangienne du pouce en passant entre les deux os sésamoïdes et vient former la collatérale externe du pouce. — Je remarque, sans y attacher autrement d'importance, le trajet intersésamoïdien de cette artériole, rapport qui m'a paru constant lorsque ce vaisseau provenait de l'arcade palmaire profonde.

Après avoir fourni la collatérale externe du pouce, la première interosseuse palmaire se divise en deux branches, la *collatérale interne du pouce* et la *collatérale externe de l'index*. La disposition que je viens de décrire m'a paru la plus fréquente. Dans l'excellente figure 26 du *Précis de Manuel opératoire* du Pr Farabeuf, on voit les deux collatérales du pouce naître de l'arcade palmaire profonde par un tronc commun qui se détache de cette arcade au même

point que la collatérale externe de l'index ; si cette disposition existe, elle doit être exceptionnelle, puisque sur les 20 mains injectées que j'ai sous les yeux, je ne la rencontre pas une fois.

Le plus souvent, la première interosseuse palmaire envoie à la quatrième digitale une anastomose (voy. fig. 446, D) qui atteint cette dernière au niveau même de sa bifurcation en branches terminales, disposition intéressante car elle explique une anomalie d'origine de ces deux branches qui est loin d'être exceptionnelle.

Interosseuses des deuxième, troisième et quatrième espaces. — Beaucoup moins volumineuses que celle du premier espace, les interosseuses des deuxième, troisième et quatrième espaces descendent verticalement, appliquées sur les muscles interosseux par l'aponévrose qui les recouvre. Un peu au-dessous des articulations métacarpo-phalangiennes, elles se terminent soit librement, soit en se jetant dans les artères digitales un peu au-dessus de leur bifurcation.

Elles donnent des rameaux nombreux, mais très grêles, aux muscles interosseux, à l'abducteur du pouce, aux tendons fléchisseurs et aux lombricaux, aux métacarpiens, aux articulations métacarpo-phalangiennes et aux téguments de l'espace interdigital.

ARTÈRES DE LA FACE DORSALE

Les artères qui cheminent sur la face dorsale de la main viennent de la radiale, soit *directement*, soit *indirectement* par l'intermédiaire de l'*arcade dorsale*. J'insiste encore une fois sur le petit volume de ces artères dorsales, qui contraste singulièrement avec le développement considérable du système artériel de la face palmaire.

Artères venant directement de la radiale. — Elles sont au nombre de deux : la *dorsale du pouce*, qui serait mieux nommée la collatérale dorsale externe de ce doigt — et l'*interosseuse dorsale du premier espace*, tronc commun de la *collatérale dorsale interne du pouce et de la collatérale dorsale externe de l'index*.

Artère dorsale du pouce ou *collatérale dorsale externe* (dorsalis pollicis radialis). — Toujours très grêle, cette artère se détache de la radiale immédiatement avant le passage de cette artère dans la tabatière anatomique, c'est-à-dire au niveau du point où la radiale croise la face profonde du long abducteur du pouce et du court extenseur. Elle descend sur la face postérieure du premier métacarpien, longe la partie externe de la face postérieure de la première phalange du pouce et se termine ordinairement au niveau de l'articulation de la première et de la deuxième phalange ; il est rare qu'elle descende jusqu'à la phalange unguéale.

Interosseuse dorsale du premier espace. — Cette interosseuse est ordinairement très courte et c'est ce qui la différencie des autres interosseuses dorsales. Elle se détache de la radiale au moment où celle-ci va s'engager entre les deux chefs de l'interosseux dorsal. Toujours très grêle, à moins qu'elle ne supplée l'interosseuse palmaire correspondante, normalement beaucoup plus développée, elle descend sur la face postérieure du premier espace interosseux. Après

un parcours de quelques millimètres à peine, elle se bifurque en : *collatérale dorsale interne du pouce* et *collatérale dorsale externe de l'index*. — Cependant la collatérale dorsale interne du pouce peut être fournie par le tronc interosseux palmaire correspondant, et alors la collatérale dorsale externe de l'index naît isolément de la radiale.

Artères naissant de l'arcade dorsale. — **Arcade dorsale.** —

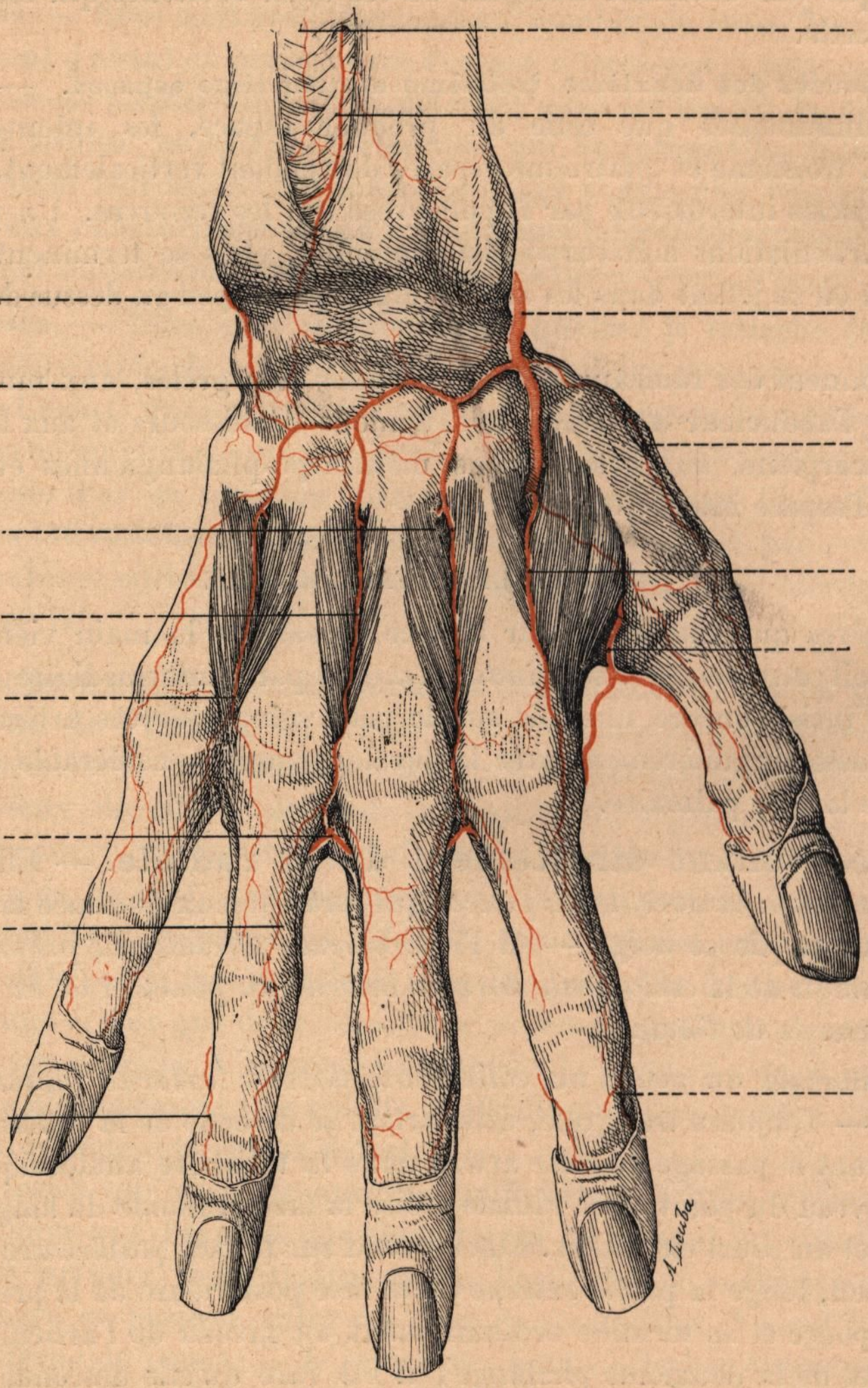

Fig. 448. — Artères de la main, face dorsale.

L'arcade dorsale a une disposition variable. Dans les cas *types*, elle est formée par l'anastomose à plein canal de la dorsale du carpe fournie par la cubitale avec la dorsale du carpe fournie par la radiale.

La *dorsale du carpe* (*cubitale*) se détache du tronc de la cubitale à quatre centimètres au-dessus de l'interligne radio-carpien et gagne la face postérieure du poignet en passant au-dessous du muscle cubital postérieur.

La *dorsale du carpe* (*radiale*) se détache de la radiale dans la tabatière anatomique ; elle se dirige transversalement en dedans et vient se réunir à la précédente.

L'*arcade dorsale*, formée par la réunion de ces artères, a une direction transversale ; elle est située sur les os de la deuxième rangée du carpe, recouverte par les tendons extenseurs.

Chez certains sujets, l'arcade dorsale du carpe est remplacée par un réseau plus ou moins régulier (réseau carpien postérieur), à la constitution duquel prennent part les deux dorsales du carpe, radiale et cubitale, et la terminaison des deux artères interosseuses de l'avant-bras.

C'est de cette arcade ou du réseau qui la remplace que se détachent les artères interosseuses postérieures et la *collatérale dorsale interne du petit doigt.* — Je ne fais que signaler cette dernière toujours très grêle, atteignant à peine la deuxième phalange et faisant assez souvent défaut.

Interosseuses postérieures. — Les *artères interosseuses postérieures* descendent d'abord sur la face postérieure de l'interosseux dorsal correspondant. Au niveau de l'extrémité supérieure des métacarpiens, elles échangent souvent des anastomoses transversales, dont l'ensemble constitue une *arcade dorsale du métacarpe*, quelquefois assez nette. Au niveau de l'extrémité supérieure de l'espace interosseux, elles reçoivent la perforante supérieure qui vient de l'arcade palmaire profonde. Dans certains cas, les interosseuses postérieures augmentent brusquement de volume, immédiatement après cette anastomose ; parfois même le segment sus-jacent à cette dernière est si réduit qu'on est autorisé à dire qu'elles proviennent des perforantes.

Au niveau de la partie inférieure de l'espace interosseux, chaque interosseuse postérieure se divise en trois branches : deux branches latérales qui constituent les *collatérales dorsales des doigts* (voy. p. 756) ; une branche moyenne qui plonge entre les têtes métacarpiennes et va se jeter dans l'artère digitale correspondante, constituant ainsi une *perforante inférieure*.

Ces *perforantes inférieures* ne sont pas mentionnées dans nos classiques ; je dois avouer qu'elles sont souvent très grêles et qu'elles font parfois défaut. Cependant, j'ai vérifié la remarque de Henle, à savoir que la perforante inférieure du deuxième espace interosseux manque rarement. Cette perforante inférieure est intéressante, car sa présence fait comprendre qu'une interosseuse dorsale puisse fournir les deux collatérales palmaires correspondantes, anomalie rare dont j'ai un exemple sous les yeux.

Les interosseuses postérieures des troisième et quatrième espaces sont ordinairement très grêles ; l'absence de l'interosseuse du quatrième espace est même un fait relativement fréquent. Par contre, l'interosseuse du deuxième espace a un volume toujours notable. Improprement appelée par quelques auteurs *artère dorsale du métacarpe*, cette interosseuse du deuxième espace est décrite par nos classiques comme se détachant normalement de la radiale. Je ne peux souscrire à cette opinion, puisque sur vingt pièces, je la vois deux fois seulement se détacher de la radiale ; dans tous les autres cas, elle vient de la dorsale du carpe. J'ai signalé la constance de l'anastomose de cette artère avec la digitale correspondante par une perforante antérieure.

[*POIRIER.*]

COLLATÉRALES DES DOIGTS.

Les collatérales des doigts sont au nombre de quatre pour chaque doigt : deux palmaires, deux dorsales ; mais je dois ajouter que les collatérales dorsales sont si grêles, si insignifiantes, surtout quand on les compare aux collatérales palmaires, que l'opinion des auteurs qui ne décrivent que deux collatérales pour chaque doigt est jusqu'à un certain point justifiée.

Collatérales palmaires. — ***Origine***. — J'ai indiqué dans le chapitre précédent le mode d'origine des collatérales des doigts, lorsque la main présente sa disposition typique. Je résume ce mode d'origine dans le tableau ci-dessous et je renvoie aux anomalies des artères de la main pour l'étude des différentes variétés que peuvent présenter à ce point de vue les collatérales des doigts.

L'arcade palmaire superficielle (segment cubital) fournit. .	les deux collatérales du petit doigt. — — de l'annulaire. — — du médius. la collatérale interne de l'index.
L'arcade palmaire profonde fournit.	la collatérale externe de l'index. les deux collatérales du pouce.

Volume. — Ces collatérales sont toujours volumineuses. D'après Hyrtl, lorsque la main présente sa disposition artérielle typique, les deux collatérales d'un même doigt seraient dans un rapport constant : au pouce, à l'index et au médius, la collatérale qui correspond au bord cubital de ces doigts l'emporterait sur la collatérale du côté opposé ; ce serait l'inverse à l'annulaire et au petit doigt.

Trajet. — Les collatérales digitales cheminent sur la face latérale du doigt, dans le tissu cellulo-adipeux sous-cutané. Elles sont situées un peu en arrière des nerfs collatéraux palmaires ; le rameau dorsal de ceux-ci croise obliquement l'artère, en cheminant sur un plan plus superficiel.

Branches. — Les collatérales digitales s'anastomosent à la partie *moyenne* de chacune des trois phalanges. Elles fournissent de nombreux rameaux collatéraux au tissu cellulo-adipeux du doigt, aux téguments, aux nerfs collatéraux correspondants, aux tendons fléchisseurs et aux phalanges. Presque toujours, elles émettent vers la partie moyenne du doigt un rameau dorsal qui se distribue aux parties molles des doigts au niveau des deuxième et troisième phalanges et supplée ainsi à l'insuffisance des collatérales dorsales. Il se passe là quelque chose d'analogue à ce qui existe pour les nerfs des doigts ; la face dorsale de ceux-ci étant innervée, au niveau des deuxièmes et troisièmes phalanges, par le rameau dorsal d'un collatéral palmaire.

Rameaux terminaux. — Les deux collatérales palmaires d'un même doigt s'unissent par des anastomoses transversales ordinairement au nombre de quatre. La première de ces anastomoses répond à la partie moyenne de la première phalange ; la deuxième à l'extrémité supérieure de la deuxième phalange ; la troisième à l'extrémité inférieure de cette deuxième phalange. Enfin, l'anastomose terminale se trouve au niveau de la partie moyenne de la troisième phalange.

C'est de cette dernière anastomose que naissent, irradiées dans la pulpe, les

branches terminales des collatérales des doigts. Ce sont des troncules assez volumineux et si nombreux que tout l'espace compris entre la peau et le périoste est rempli par l'épanouissement de ces ramuscules artériels; sur des pièces bien injectées, on a l'illusion d'un véritable plexus (Hyrtl, Bourceret).

Collatérales dorsales. — Elles sont, théoriquement au moins, au nombre de deux pour chaque doigt.

J'ai signalé leur mode d'origine : je le résume ici rapidement. Les collatérales de l'auriculaire, de l'annulaire, du médius, la collatérale interne de l'index proviennent des quatrième, troisième, deuxième interosseuses dorsales, fournies par l'arcade dorsale du carpe. La collatérale externe de l'index et l'interne du pouce sont fournies par la première interosseuse dorsale qui se détache directement de la radiale. La collatérale externe du pouce vient directement de la radiale ; on la décrit ordinairement sous le nom de dorsale du pouce.

Ces collatérales dorsales des doigts sont très grêles ; elles manquent souvent. Il est rare qu'elles atteignent la partie moyenne de la deuxième phalange, et exceptionnel qu'elles arrivent à la phalange unguéale d'ordinaire irriguée, comme la phalangine, par le rameau dorsal des digitales palmaires.

Anomalies des artères de la main

Les anomalies des artères de la main sont d'une fréquence extrême, et c'est cette fréquence qui explique la difficulté d'établir un type et les divergences qui existent à ce sujet entre les auteurs.

J'ai décrit plus haut la disposition que je considère comme typique. Je me suis basé, pour l'établir, sur sa fréquence même, et sur la possibilité de lui rapporter et d'expliquer par elle les autres dispositions observées.

Mais j'insiste sur ce point que cette fréquence est toute relative, puisque, sur les vingt mains injectées que j'ai là sous les yeux, je ne trouve que quatre fois ce type absolument réalisé; je me hâte d'ajouter qu'en revanche, aucune des autres dispositions observées ne se répète plus de deux fois.

Si nombreuses que soient les anomalies artérielles de la main, elles tiennent dans une formule assez simple : il s'agit presque toujours de la réduction de l'une des arcades artérielles, avec suppléance compensatrice par l'autre. Je dois ajouter que toujours la suppléance se fera par l'*hypertrophie des anastomoses que j'ai signalées en décrivant le type*, et figurées fig. 446, anastomoses dont on saisit l'importance.

Avant d'étudier les modifications que peuvent subir les territoires des arcades de la main, je crois bon de rappeler brièvement leur disposition normale.

L'*arcade palmaire superficielle* fournit normalement les sept collatérales digitales palmaires internes. Cette arcade superficielle est d'ailleurs formée par deux segments distincts : l'un interne ou cubital, qui donne les collatérales en question, l'autre externe ou radial (radio-palmaire) qui ne fournit normalement que des branches insignifiantes. J'insiste sur cette division, car au point de vue des anomalies, ces deux segments de l'arcade palmaire superficielle possèdent une autonomie complète.

L'*arcade palmaire profonde* ne fournit que la collatérale externe de l'index et les deux collatérales du pouce.

L'*arcade dorsale* et la portion carpienne de la radiale ne donnent que des collatérales dorsales insignifiantes.

La connaissance de cette disposition va nous permettre de classer les anomalies artérielles de la main. On peut les diviser en deux grands groupes. Le premier comprend les anomalies des artères de la main indépendantes des anomalies des artères de l'avant-bras; le deuxième les anomalies des artères de la main qui sont la conséquence d'une modification dans le nombre ou la disposition des gros troncs artériels antibrachiaux.

1er groupe. — 1° *Atrophie de l'arcade palmaire superficielle.* — Cette atrophie peut porter soit sur la *radio-palmaire*, soit sur la *portion palmaire de la cubitale.*

A) Je n'insiste pas sur l'atrophie de la radio-palmaire. Reportez-vous à la figure 446 représentant la disposition typique et voyez combien est grêle cette artère; son peu de développement est un fait presque normal, elle peut cependant être plus réduite encore. Dans

ces cas, elle n'atteint pas la cubitale et s'épuise entièrement dans l'abducteur du pouce. Cependant, la communication radio-cubitale est assurée par l'existence d'une récurrente cubitale, qui se rend également au court abducteur et qui s'anastomose avec la précédente, soit dans l'épaisseur du muscle, soit au niveau des téguments. Il s'agit là d'une anomalie fréquente.

B) L'atrophie du segment cubital est beaucoup plus intéressante, car son territoire est, comme nous l'avons vu, très étendu; dans les anomalies, il a tout à perdre, rien ou presque rien à gagner. — Son territoire peut être diminué d'une ou plusieurs digitales. La perte d'une digitale (la quatrième) est une anomalie *très fréquente*. La perte de deux digitales est rare. La perte de toutes les digitales est exceptionnelle. Je ne connais que le cas de Baader (Var. der Armarterien. *Diss. Bern.*, 1866, p. 19).

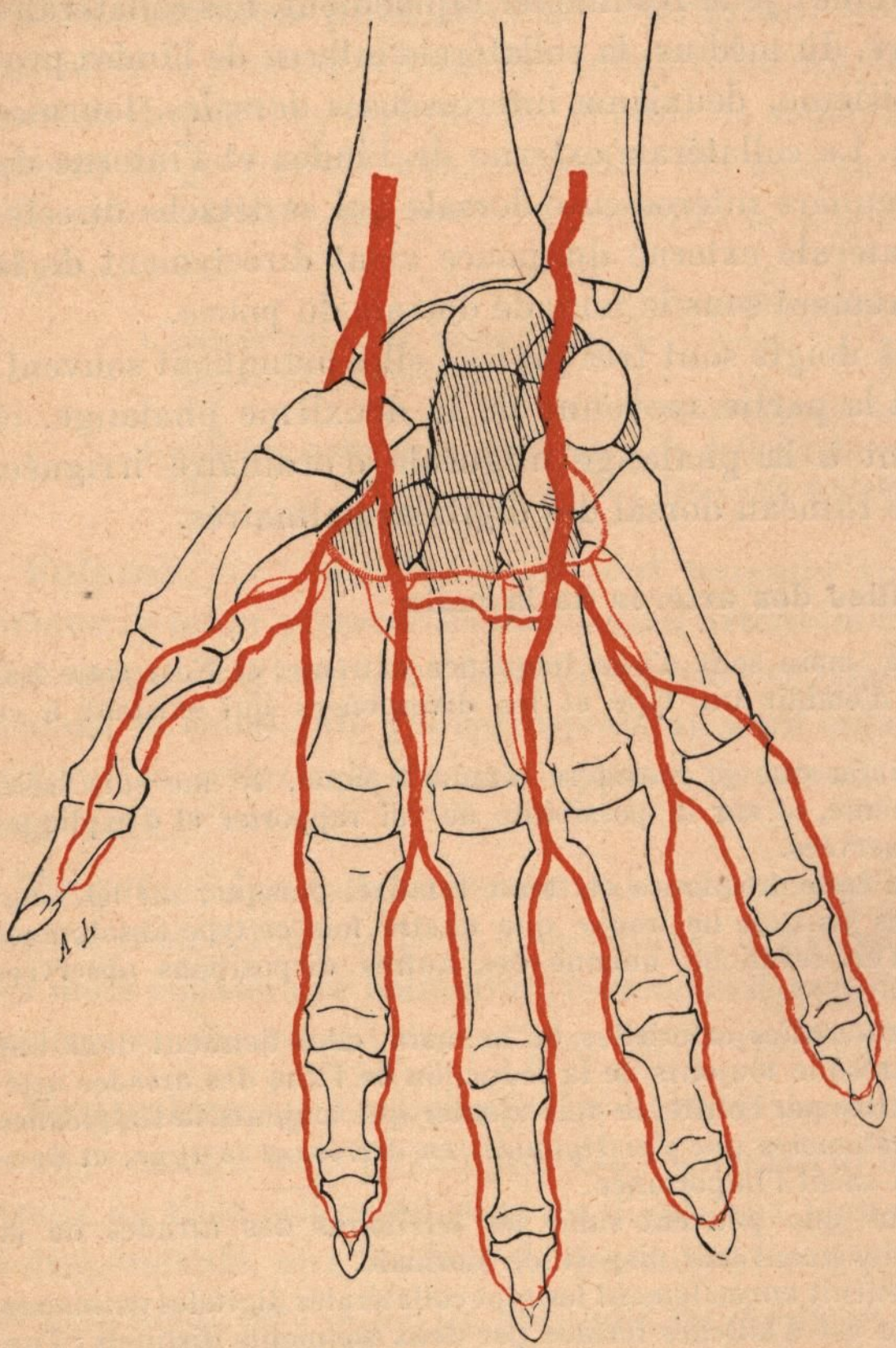

Fig. 449. — Schéma des artères de la main, type rare, caractérisé par l'égalité des segments cubital et radio-palmaire que réunit une anastomose transversale.

Le mode de suppléance est ici des plus intéressants à étudier; le segment cubital atrophié est remplacé soit par le segment radial de l'arcade palmaire superficielle, soit par l'arcade palmaire profonde, soit encore par le système dorsal.

a) La suppléance par la radio-palmaire se fait le plus souvent de la façon suivante : Cette artère augmente de volume, devient aussi considérable, quelquefois même plus considérable, que la portion palmaire de la cubitale et paraît se continuer directement avec celle-ci. Cette disposition est très intéressante, car, dans ces cas, il existe une arcade palmaire superficielle telle que la décrivent et la comprennent nos auteurs. Je n'hésite pas à déclarer cette disposition extrêmement rare, ce qui surprendra peut-être, car il est fréquent de rencontrer une arcade palmaire constituée, en apparence, comme le veulent nos classiques. Mais j'ai remarqué que, dans tous les cas où existait une arcade palmaire avec radio-palmaire volumineuse, il y avait le plus souvent, pour ne pas dire toujours, anomalie d'origine des collatérales de l'index et du pouce, en d'autres termes, ce cas rentre dans les cas d'*atrophie de l'arcade palmaire profonde avec suppléance par la radio-palmaire*. C'est ce que je constate sur quatre mains qui présentent une radio-palmaire volumineuse, ainsi que sur les belles planches de Tiedemann qui reproduisent cette anomalie.

Dans d'autres cas la radio-palmaire supplée la cubitale en *donnant directement* les digitales que ne fournit pas celle-ci. Ici encore je constate que cette anomalie est liée le plus souvent à une anomalie d'origine des collatérales du pouce et de la collatérale externe de l'index. Dans ces cas, l'arcade palmaire se présente sous la forme d'un rameau transversal très court et très grêle venant s'aboucher perpendiculairement dans la cubitale et la radio-palmaire anormalement développée.

Enfin, la radio-palmaire peut encore renforcer la cubitale en se dédoublant (fait de Tiedemann, *loc. cit.*, t. XVIII, fig. 2) ou en envoyant une branche supplémentaire à une des digitales (Barkow, *Ang. Samml. d. Univ. Breslau*, 1869, Tab. III, fig. 2).

b) La suppléance par l'arcade palmaire profonde se fait le plus souvent par l'augmenta-

tion de volume de l'interosseuse antérieure correspondant à la digitale atrophiée. L'arcade palmaire profonde peut donner ainsi la totalité des collatérales digitales, comme dans le cas déjà cité de Baader. Cette anomalie devient alors des plus intéressantes, car elle reproduit la disposition normale au pied, où il n'existe pas, normalement, de formation homologue à l'arcade palmaire superficielle. Mais une artère digitale peut être supplantée par une interosseuse autre que celle qui lui correspond; c'est ainsi qu'on peut voir la collatérale externe du médius et la collatérale interne de l'index fournies par la première interosseuse grâce au développement anormal de l'anastomose (fig. 446 D.).

c) Je ne fais que signaler la suppléance d'une digitale par l'interosseuse postérieure correspondante. C'est une anomalie extrêmement rare : je n'en trouve pas d'exemple dans les nombreux types fournis par Tiedemann. Dans le seul cas que j'aie rencontré, c'était l'interosseuse dorsale du deuxième espace qui remplaçait la quatrième digitale. Cette anomalie s'explique par le développement anormal de la perforante inférieure, qui, au niveau du deuxième espace, ne fait presque jamais défaut.

2° *Atrophie de l'arcade palmaire profonde.* — Dans le cas d'atrophie de l'arcade palmaire profonde, une ou plusieurs des collatérales que donne normalement cette arcade sont fournies, soit par la radio-palmaire, soit par la cubitale, soit par le système dorsal.

a) La radio-palmaire peut fournir la collatérale externe du pouce, la collatérale interne de ce doigt et la collatérale externe de l'index, et cela par développement anormal des anastomoses B (voy. fig. 446). Elle peut donner la collatérale externe du pouce par développement anormal du système anastomotique A.

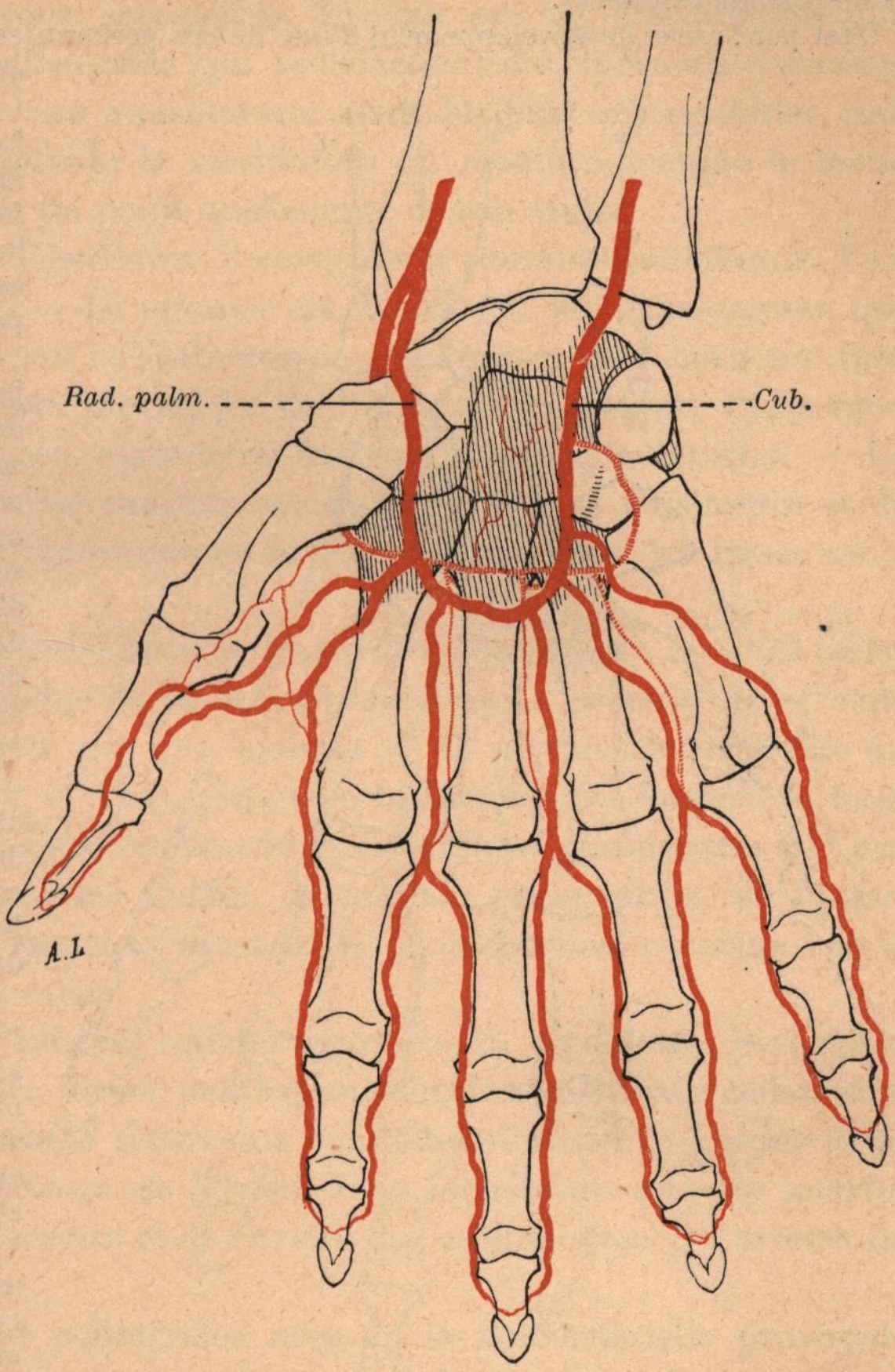

Fig. 450. — Schéma des artères de la main; type assez fréquent, caractérisé par la présence d'une arcade palmaire répondant au type classique.

b) La suppléance de l'arcade profonde par le segment cubital de l'arcade palmaire superficielle se fait par développement anormal des anastomoses C (voy. fig. 446). Je remarque que l'anastomose C est commune à la collatérale externe de l'index et à la collatérale interne du pouce. C'est ce qui explique la solidarité habituelle de ces deux artères dans leurs anomalies d'origine.

c) La suppléance de l'arcade palmaire profonde par le système dorsal est un fait assez rare. Dans quelques cas cependant, les trois collatérales digitales normales de l'arcade profonde sont fournies par un tronc qui chemine sur la face postérieure du premier interosseux dorsal. — Nos classiques font de ces cas une *anomalie de situation* du tronc commun des collatérales externe de l'index, externe et interne du pouce, tronc qui, d'après eux, pourrait cheminer soit en avant, soit en arrière du muscle premier interosseux dorsal. — Je regarde au contraire ces faits comme des cas de suppléance du système palmaire profond par le système dorsal. Le vaisseau qui chemine sur la face postérieure du premier interosseux dorsal est la première interosseuse dorsale hypertrophiée, remplaçant la pre-

mière interosseuse palmaire, grâce aux anastomoses qui unissent ces deux vaisseaux. En effet, lorsque j'ai observé cette anomalie, j'ai toujours constaté, même lorsque le tronc dorsal était très développé, la persistance du tronc palmaire, très réduit, il est vrai.

3° *Atrophie du système dorsal.* — L'atrophie du système dorsal est un fait presque normal. Cependant, elle peut s'accentuer encore. C'est le cas lorsque les interosseuses dorsales sont fournies par les perforantes supérieures. Cette anomalie est des plus intéressantes, car elle reproduit la disposition que von Meyer (*Archiv für Anatomie*, 1881) regarde comme la disposition originelle.

C'est par l'excès de développement d'une de ces perforantes supérieures qu'on peut expliquer cette anomalie signalée par Luschka : l'artère radiale, s'enfonçant dans le premier espace interosseux, forme l'arcade profonde et revient sur le dos de la main en perforant le quatrième espace interosseux (Luschka, cité par W. Krause).

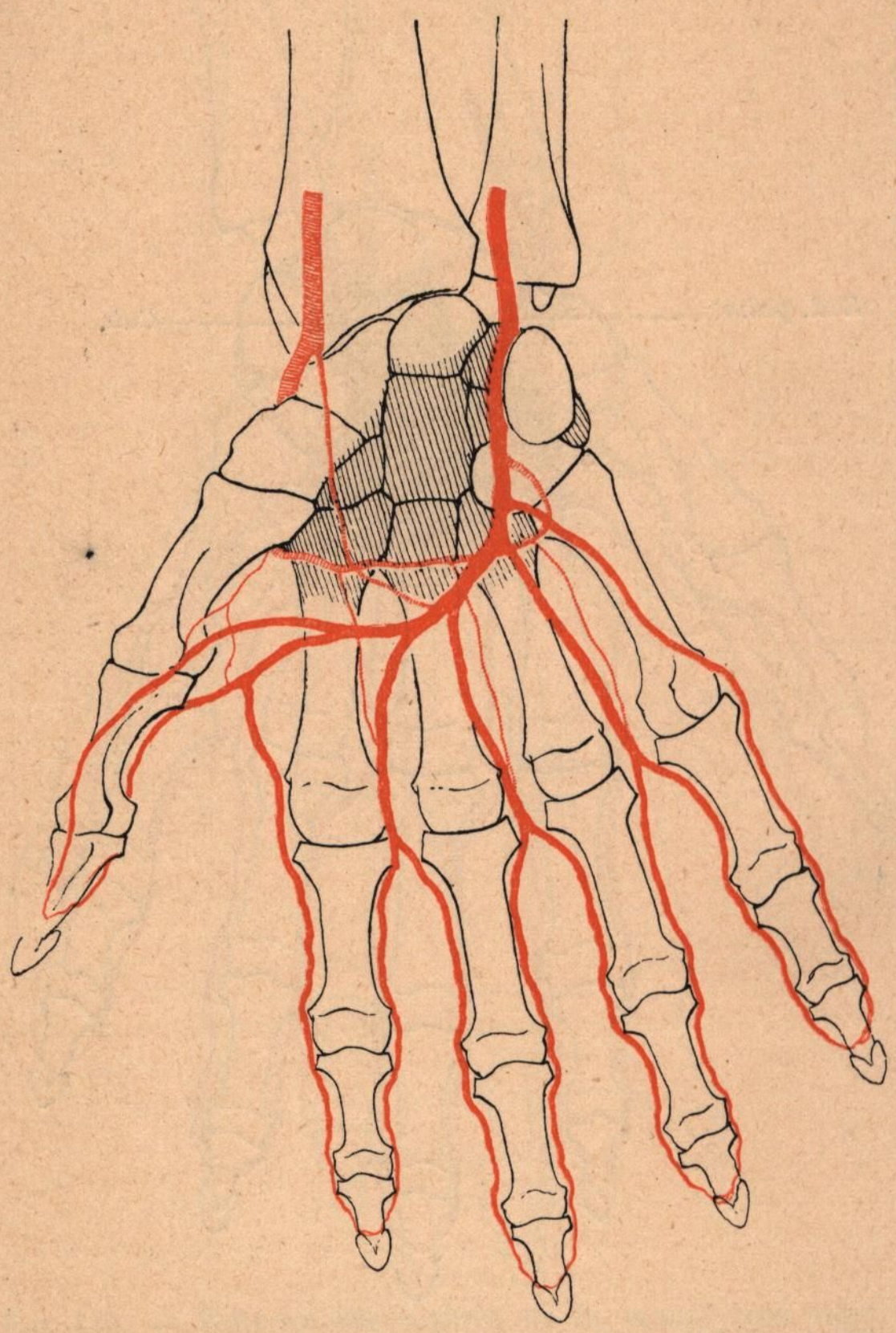

Fig. 451. — Schéma des artères de la main, type rare caracterisé par l'atrophie du système de l'arcade palmaire profonde, suppléée par le segment cubital de l'arcade palmaire superficielle.

2e groupe. — Dans ce groupe je place, comme je l'ai dit, celles des anomalies de la main qui sont la conséquence d'une disposition anormale des gros troncs artériels de l'avant-bras. Le plus souvent il s'agit de l'existence d'un gros tronc supplémentaire dû au développement anormal de l'interosseuse antérieure, ou de l'interosseuse postérieure, ou de l'artère du nerf médian.

Dans certains cas, ces artères atteignent la main et se jettent dans une des arcades palmaires ou dorsales, mais sans modifier beaucoup la disposition générale du réseau artériel de la main.

Dans d'autres cas elles prennent part à la formation de ces arcades ou donnent directement naissance à des artères digitales, elles suppléent alors la radiale ou la cubitale plus ou moins atrophiées.

C'est ainsi qu'on a vu l'interosseuse antérieure très volumineuse se jeter au-dessus du poignet dans une radiale assez grêle, absorber en quelque sorte cette artère et donner ainsi toutes les branches fournies normalement par la radiale (C. Krause, Tiedemann, Tab. XLV, fig. 3). Elle peut se comporter d'une façon analogue vis-à-vis de la radio-palmaire. — De même, l'interosseuse postérieure peut donner des interosseuses dorsales. — Mais, c'est surtout l'artère du nerf médian que l'on a vu ainsi prendre part anormalement à la formation des arcades de la main. Blandin (*Élém. d'Anat. descript.*, 1838) et Dubrueil (*loc. cit.*) ont vu cette artère donner naissance à toutes les artères digitales sur un sujet dont la radiale et la cubitale étaient atrophiées.

Ludwig, Haller ont vu l'artère du nerf médian constituer l'arcade palmaire superficielle.

Sur les anomalies des artères de la main, voy. : Mouret (J.), Sur la circulation de la main. *Montpellier médic.*, 1890, 1re année. — Salvi, Arteriæ dorsales carpi. *Atti. d. Soc. Toscana.* Memorio, vol. 17.

VOIES ANASTOMOTIQUES DU MEMBRE SUPÉRIEUR

Nous venons de voir que le courant artériel principal du membre supérieur est formé par la *sous-clavière*, *l'axillaire*, *l'humérale* et les deux branches de bifurcation de cette dernière : la *radiale* et la *cubitale*. Mais, à côté de cette grande voie, il existe des voies accessoires, formées par les anastomoses que présentent entre elles les collatérales qui se détachent des différents segments du tronc artériel principal. Ces anastomoses sont des plus intéressantes, car c'est par elles que peut se rétablir la circulation du membre, lorsque le tronc principal est interrompu en un point quelconque de son trajet.

Entre la *sous-clavière* et l'*axillaire*, il existe deux courants collatéraux, l'un *interne*, l'autre *postérieur*. — Le premier est formé par les anastomoses qui unissent la *mammaire interne* et l'*intercostale supérieure* aux branches thoraciques de l'axillaire (rameau thoracique de l'acromio-thoracique, thoracique supérieure, petites thoraciques, mammaire externe, thoracique dorsale). — Le deuxième est constitué par les anastomoses de la scapulaire supérieure et de la scapulaire inférieure; ces anastomoses se font surtout dans les fosses sous-scapulaire et sous-épineuse.

Au-dessous de l'extrémité inférieure de l'*axillaire*, il existe un courant collatéral qui occupe toute l'étendue de la face postérieure du membre supérieur. Comme il est facile de le voir sur nos schémas de la circulation artérielle du membre supérieur (fig. 440 et 442), cette voie collatérale est formée de haut en bas : par les anastomoses successives de la circonflexe postérieure, de l'humérale profonde, des récurrentes radiale et cubitale postérieures, de l'interosseuse postérieure et des rameaux ascendants de la portion carpienne de la radiale ou de la dorsale du carpe.

A côté de cet important courant collatéral postérieur, signalons : le *courant collatéral interne du bras*, formé par les anastomoses des deux collatérales internes, de l'humérale et de la récurrente cubitale antérieure; — et les *deux courants collatéraux antérieurs de l'avant-bras*, constitués par les anastomoses de l'interosseuse antérieure et de l'artère du médian avec les artères de la main.

Ces anastomoses entre les collatérales nées de la voie artérielle principale sont surtout nombreuses au voisinage des articulations. Aussi trouvons-nous au niveau de l'épaule, du coude et du poignet, de riches réseaux anastomotiques, le plus souvent disposés de façon à former des cercles péri-articulaires ou plus exactement péri-épiphysaires.

Au niveau de l'*épaule*, il existe un cercle artériel des plus nets, autour de la partie supérieure du col chirurgical de l'humérus. Ce cercle est formé par l'anastomose à plein canal des circonflexes antérieure et postérieure. De ce cercle partent de nombreux rameaux ascendants qui vont s'anastomoser avec des rameaux descendants de la sus-scapulaire et de la branche scapulaire de l'acromio-thoracique (voy. fig. 440).

Au niveau *du coude*, la disposition est beaucoup plus complexe (voy. fig. 443 et 444). Il existe deux cercles artériels verticaux, l'un interne, l'autre externe. Le premier résulte de l'anastomose des deux branches de bifurcation antérieure et postérieure de la collatérale interne inférieure de l'humérale avec les deux

[POIRIER.]

récurrentes cubitales; il entoure l'épitrochlée; on peut donc lui donner le nom de *cercle épitrochléen*. — Le deuxième résulte de l'anastomose des deux branches terminales de l'humérale profonde avec les deux récurrentes radiales; il entoure l'épicondyle; c'est le *cercle épicondylien*. Le cercle épitrochléen et le cercle épicondylien sont unis par des anastomoses transversales. Ces anastomoses, peu marquées au niveau de l'extrémité supérieure des os de l'avant-bras, sont beaucoup plus nettes au niveau de l'extrémité inférieure de l'humérus. En avant, il existe ordinairement plusieurs rameaux étendus de la branche antérieure de la collatérale interne inférieure à la branche de bifurcation antérieure de l'humérale profonde. Ces rameaux sont quelquefois remplacés par un vaisseau unique, volumineux, que Siraud (*Artères des os longs*, Paris, 1895), regarde comme formé par l'anastomose à plein canal de deux artères qu'il décrit sous les noms de *branches transverses épicondyliennes* et *épitrochléennes*. En arrière, il existe toujours une forte anastomose transversale entre la branche postérieure de la collatérale interne inférieure et la branche correspondante de l'humérale profonde. — L'ensemble de ces deux anastomoses transversales antérieure et postérieure constitue autour de l'extrémité inférieure de l'humérus un cercle complet: *cercle épiphysaire inférieur de Siraud*.

Les anastomoses que contractent entre elles ces différentes branches constituent un réseau dont les mailles entourent complètement l'articulation du coude. A la partie postérieure du coude ce réseau périarticulaire est décomposable en deux réseaux secondaires : l'un superficiel, l'autre profond. Le réseau superficiel est placé sur l'aponévrose et la face postérieure du tendon du triceps; le réseau profond est immédiatement appliqué sur le périoste et la capsule articulaire. Ces deux réseaux communiquent d'ailleurs largement au niveau de la face postérieure de l'épicondyle et de l'épitrochlée. Henle les décrit sous le nom de *rete cubitale*.

Au niveau du *poignet*, il existe sur la face antérieure et la face postérieure de la capsule de l'articulation radio-carpienne deux riches réseaux anastomotiques. Le *réseau antérieur* (*rete carpeum volare*) est formé par les anastomoses des deux artères transverses du carpe venues de la radiale et de la cubitale, de la branche de bifurcation antérieure de l'interosseuse antérieure et des rameaux ascendants de l'arcade palmaire profonde. Le réseau postérieur (*rete carpeum dorsale*) est constitué par la réunion des anastomoses des deux interosseuses, et des branches ascendantes de la dorsale du carpe (voy. fig. 447 et fig. 448).

Sur les artères du membre supérieur en général, voy. : ZUCKERKANDL, Vorlaüfige Mitteilung über die Morphologie der Armarterien. *Anat. Anz.* Ergänzungsh. zu VII Jahrg., 1892.

BRANCHES DE L'AORTE THORACIQUE

L'aorte thoracique, que nous avons étudiée dans le chapitre consacré au grand tronc artériel, donne un grand nombre de branches collatérales. On peut diviser ces branches en : *branches viscérales*, qui naissent de la partie antérieure du vaisseau, et *branches pariétales*, qui naissent de sa partie postérieure. Les premières sont : les *bronchiques*, *œsophagiennes*, *médiastines*; les autres comprennent les *intercostales aortico-thoraciques*.

ARTÈRES BRONCHIQUES

Les artères bronchiques sont le plus souvent, d'après les recherches de Haller (*Disput. anatom.* sel, III, 4), au nombre de trois : une droite et deux gauches. Cependant il n'est pas rare de voir leur nombre réduit à deux ou élevé à quatre.

Elles naissent, en général, de la face inférieure de la crosse aortique, près du point où l'aorte se recourbe pour devenir aorte thoracique. Ordinairement, la bronchique droite naît par un tronc commun avec une des bronchiques gauches. Quelquefois une bronchique droite naît d'une artère intercostale, celle du troisième espace le plus souvent.

Les artères bronchiques se dirigent en dehors et un peu en bas; comme les bronchiques naissent à gauche de la ligne médiane, la droite passe en avant de l'œsophage, un peu au-dessous du point où cet organe est en rapport avec l'origine des bronches. Chemin faisant elle donne des rameaux aux nombreux ganglions qui l'environnent, à la trachée, à l'œsophage et au péricarde. Après un trajet de 2 à 3 centimètres, elle s'applique sur la face postérieure de la bronche droite.

L'artère bronchique gauche, dès son origine, se place sur la face postérieure de la bronche gauche. Elle donne quelques rameaux à l'œsophage, aux ganglions médiastinaux, aux parois de l'aorte et même à l'oreillette gauche, d'après Sappey.

Les deux artères bronchiques accompagnent les bronches, se ramifiant avec elles. Sur tout leur trajet, elles donnent des branches nombreuses à la bronche sur laquelle elles sont appliquées, aux parois des vaisseaux pulmonaires, aux ganglions lymphatiques, au tissu cellulaire.

Leur terminaison a prêté à de nombreuses discussions; elle sera étudiée avec le poumon.

ARTÈRES MÉDIASTINES

On donne ce nom à des artérioles fort petites, qui naissent de la face antérieure de l'aorte thoracique et se portent dans les nombreux ganglions du médiastin, dans le tissu cellulaire sous-pleural, à la paroi postérieure du péricarde et même à la face supérieure des piliers du diaphragme (Ar. phrenicæ sup.). Ces artérioles s'anastomosent avec des rameaux venus des intercostales et de la mammaire interne.

ARTÈRES ŒSOPHAGIENNES

Ces artères sont en nombre variable; on en compte généralement de quatre à six. De petit volume, elles se détachent de l'aorte au niveau des points où ce vaisseau est en contact avec l'œsophage. Leur trajet est très court; elles décrivent de nombreuses flexuosités dans l'atmosphère celluleuse de ce conduit avant de s'engager entre les fibres musculaires. Elles se divisent ensuite en rameaux ascendants et descendants, qui se divisent à leur tour et forment dans la tunique sous-muqueuse un véritable plexus (voy. t. IV, p. 197). A ces œsophagiennes aortiques, il faut ajouter d'autres rameaux œsophagiens venant des intercostales, des artères bronchiques, de la sous-clavière quelquefois, et des artères thyroïdiennes inférieures. — Des rameaux de la coronaire stomachique et d'autres venus des diaphragmatiques inférieures se rendent dans la partie inférieure de l'œsophage.

[*POIRIER.*]

ARTÈRES INTERCOSTALES AORTIQUES

Le nombre des artères intercostales naissant de l'aorte thoracique varie de trois à douze. En général, on en compte neuf qui vont aux neuf espaces inférieurs; les intercostales des trois premiers espaces sont fournies par un tronc commun venu de l'artère sous-clavière. Mais il n'est pas très rare de voir l'aorte donner douze artères intercostales; dans ce cas, le tronc des intercostales supérieures manque ou est très réduit, ne donnant que des rameaux musculaires postérieurs.

Le calibre des artères intercostales est sensiblement égal en haut et en bas; peut-être les troncs inférieurs sont-ils un peu plus volumineux que les troncs supérieurs.

Origine. — Les intercostales aortiques se détachent de la face postérieure de l'aorte, tout près de la ligne médiane; les deux artères d'un même segment vertébral naissent au même niveau, et à 2 ou 3 millimètres l'une de l'autre. Elles naissent parfois par un tronc commun.

Voy. : Ernst, Unpaariger Ursprung der Intescostal- und Lumbalarterien aus der aorta. *Zeitschr. f. Morphol. und Anthropol.*, Bd I, H. 3, p. 495-506.

Direction. — Les artères intercostales se dirigent en dehors et en haut; cette direction ascendante est d'autant moins marquée que l'on examine des rameaux plus inférieurs, si bien que les artères des derniers espaces intercostaux sont horizontales ou même descendantes. Dans les cas où l'aorte donne toutes les artères intercostales, les troncs des trois premiers espaces naissent au point où l'aorte achève sa réflexion ; ils montent verticalement sur les faces latérales de la colonne et se recourbent au niveau de l'espace intercostal qu'ils abordent par sa partie inférieure.

Pour mieux fixer la direction des intercostales, j'ai jalonné sur le squelette leur origine, et j'ai vu que l'artère du quatrième espace naît au niveau du bord inférieur de la 5e vertèbre dorsale; — que l'artère du 5e naît au niveau du bord supérieur de la 6e vertèbre; — celle du 6e au niveau du bord inférieur de la 6e vertèbre; — celle du 7e espace au milieu de la 7e vertèbre; — celle du 8e espace au milieu de la 8e vertèbre; — celle du 9e espace, au milieu de la 9e vertèbre, un peu plus près du bord inférieur que du bord supérieur; — celle du 10e espace, au niveau du disque, entre la 9e et la 10e vertèbre dorsale; — la 11e à 2 cm. au-dessus de l'origine de la diaphragmatique inférieure; — la 12e à 1 cm. au-dessus de l'artère rénale.

Trajet et rapports. — Les artères intercostales passent sur les faces antéro-latérales des vertèbres correspondantes, appliquées là par de nombreux tractus fibreux qui rendent leur dissection malaisée. Comme l'aorte est située à gauche de la ligne médiane, les intercostales droites sont plus longues que les intercostales gauches et leurs connexions avec les vertèbres sont plus étendues. Les artères intercostales sont entourées d'un lacis veineux très abondant dépendant du système azygos. Les troncs de la grande veine à droite et de la petite veine à gauche, placés sur un plan antérieur, les croisent perpendiculairement. Le canal thoracique, accolé à la colonne osseuse, leur est postérieur. Les rameaux du grand sympathique croisent obliquement leur face antérieure, en rapport encore avec de nombreux ganglions lymphatiques. La plèvre recouvre tous ces organes. Dans ce trajet, le tronc intercostal donne quelques

rameaux très grêles aux vertèbres, aux ganglions, à la plèvre, à l'œsophage et au tissu cellulaire du médiastin.

D'après Turner, ces rameaux médiastinaux s'anastomoseraient avec des rameaux de la mammaire interne et formeraient dans le médiastin un large réseau antéro-postérieur. De ce réseau, d'après le même auteur, naîtraient des artères nourricières du poumon.

Arrivée à l'extrémité vertébrale de l'espace intercostal, chaque intercostale se divise en deux branches : une branche externe, *artère intercostale proprement dite*, une branche postérieure, *tronc dorso-spinal*.

Artère intercostale proprement dite. — De volume sensiblement égal à celui du tronc dorso-spinal, chaque artère intercostale gagne l'espace correspondant et le suit jusqu'à son extrémité antérieure. Dans l'espace intercostal, l'artère est au-dessus du nerf intercostal, au-dessous de la veine et sur un plan postérieur. L'artère est donc placée entre la veine et le nerf, mais sur un plan postérieur; comme la veine est plus volumineuse que l'artère, elle entre souvent en contact avec le nerf, masquant ainsi l'artère placée en arrière. A son entrée dans l'espace intercostal, ce paquet vasculo-nerveux repose sur le muscle intercostal externe et est recouvert seulement par la plèvre pariétale doublée d'une lame fibreuse, plus ou moins épaisse (fascia endothoracica), mais assez transparente pour laisser apercevoir les vaisseaux et le nerf. Puis, nerfs et vaisseaux arrivent au contact et s'engagent sous le muscle sous-costal, entre l'intercostal externe et l'intercostal interne, dans la gouttière costale. L'artère chemine ainsi sur une certaine longueur, entre les deux muscles intercostaux, puis elle s'insinue entre les fibres du muscle intercostal interne qu'elle divise en deux couches (Souligoux) (voy. fig. 306). Dans le tiers antérieur de l'espace, l'intercostale s'éloigne de la côte et se place dans la partie moyenne de l'espace, où elle se termine en s'anastomosant avec la mammaire interne. On voit ainsi que l'artère intercostale ne répond à la gouttière costale que dans la partie moyenne de son trajet; en avant et en arrière elle est au milieu de l'espace.

Branches collatérales. — L'artère intercostale donne de petits rameaux musculaires, peu volumineux, qui se perdent dans les muscles intercostaux. Ses rameaux principaux sont l'*artère inférieure de l'espace* et *la branche perforante latérale*.

L'*artère inférieure de l'espace* (*arteria supracostalis*) naît de l'artère intercostale au moment où celle-ci aborde l'espace. Elle se dirige en avant et en bas jusqu'au bord supérieur de la côte sous-jacente, qu'elle suit sur toute sa longueur; si bien que l'on a pu dire qu'il y avait deux intercostales pour chaque espace; ces deux artères sont unies par des branches volumineuses, obliques en bas et en dehors. Ce sont ces branches qui ravitaillent l'intercostale inférieure et lui conservent son volume (Rieffel). Ces intercostales donnent des rameaux aux muscles intercostaux, au périoste et aux côtes; elles s'anastomosent avec les deux rameaux de l'intercostale antérieure que la mammaire donne à chaque espace.

La *branche perforante latérale* se détache au niveau de la ligne axillaire, elle perfore obliquement le muscle intercostal externe, puis elle donne quelques rameaux aux muscles voisins, pectoraux, grand dentelé et s'anastomose

à plein canal, avec des branches de la mammaire externe et de la thoracique postérieure.

Les artères intercostales inférieures (8e, 9e, 10e, 11e, 12e) donnent, en outre, de nombreux rameaux aux insertions costales du diaphragme et s'anastomosent avec les diaphragmatiques inférieures, branches de l'aorte abdominale.

D'après Turner (*Brit. and Foreign medico-chirurg. Review*, janvier 1865, p. 208), ces artères s'anastomoseraient encore avec un plexus sous-péritonéal fourni par les artères viscérales ; si bien qu'on pourrait injecter les artères intercostales par ces artères viscérales (art. rénale, art. pancréatique, mésentérique).

Branche postérieure, *ou tronc dorso-spinal.* — Cette branche forme avec la précédente un angle droit ; elle se dirige en arrière, passe tantôt au-dessous (espaces supérieurs), tantôt au-dessus (espaces inférieurs) du nerf intercostal et après un trajet de quelques millimètres, arrive en regard du trou de conjugaison ; là, elle se divise en deux rameaux : un rameau spinal vertébro-médullaire, un rameau dorsal musculo-cutané.

Le *rameau spinal vertébro-médullaire* pénètre avec le nerf rachidien dans le trou de conjugaison. Il donne des branches fines au nerf, au tissu cellulaire extra-dure-mérien, une branche médullaire qui concourt à former les spinales antérieure et postérieure, et un gros rameau qui pénètre dans le corps de la vertèbre ; en réalité, ce rameau spinal est *vertébro-médullaire.*

Le *rameau dorsal, musculo-cutané*, continuant la direction du tronc primitif, passe dans l'espace intertransversaire. Il donne constamment un rameau qui se rend aux lames vertébrales et aux ligaments jaunes, puis, il se divise après un trajet variable en branche externe musculaire qui passe en dehors du ligament cervico-transversaire intercostal, chemine entre le sacro-lombaire et le long dorsal et se termine dans ces muscles, et branche interne, musculo-cutanée, qui passe en dedans du ligament cervico-transversaire intercostal, entre le long dorsal et le transversaire épineux, donne des rameaux à ces muscles, puis perfore le trapèze à quelques centimètres de la crête épineuse (rameaux perforants postérieurs) et arrive sous la peau où elle se termine. Le volume de ces branches perforantes postérieures diminue en descendant.

Variétés. — Une ou plusieurs intercostales peuvent faire défaut. Il n'est pas rare de voir deux et même trois intercostales d'un même côté se détacher de l'aorte par un tronc commun. Il est plus rare de rencontrer ce mode d'origine pour les deux artères intercostales du même segment. — Une artère intercostale peut naître à plusieurs centimètres au-dessus de l'espace auquel elle doit se distribuer ; elle gagne alors l'espace en question en cheminant obliquement sous la plèvre et croise ainsi la face interne de une ou de plusieurs côtes et des espaces intercostaux correspondants. — Le rameau musculaire de la branche dorso-spinale peut manquer. L'absence du rameau spinal est beaucoup plus rare.

BRANCHES DE L'AORTE ABDOMINALE

Comme l'aorte thoracique, l'aorte abdominale donne des *branches viscérales* et des branches pariétales. Je décrirai ces branches dans l'ordre suivant lequel elles se détachent du tronc aortique. Outre ces grosses branches, l'aorte abdominale donne encore toute une série de petits rameaux qui vont se perdre dans le trou cellulaire et les ganglions lymphatiques avoisinant l'aorte : ils ont été bien étudiés par Frédéric (*Schwalbe's Morph. Arbeiten*, Bd. VII, S. 690).

ARTÈRES DIAPHRAGMATIQUES INFERIEURES

Les artères diaphragmatiques inférieures (*sous-diaphragmatiques*) naissent le plus souvent de la face antérieure de l'aorte immédiatement au-dessous de

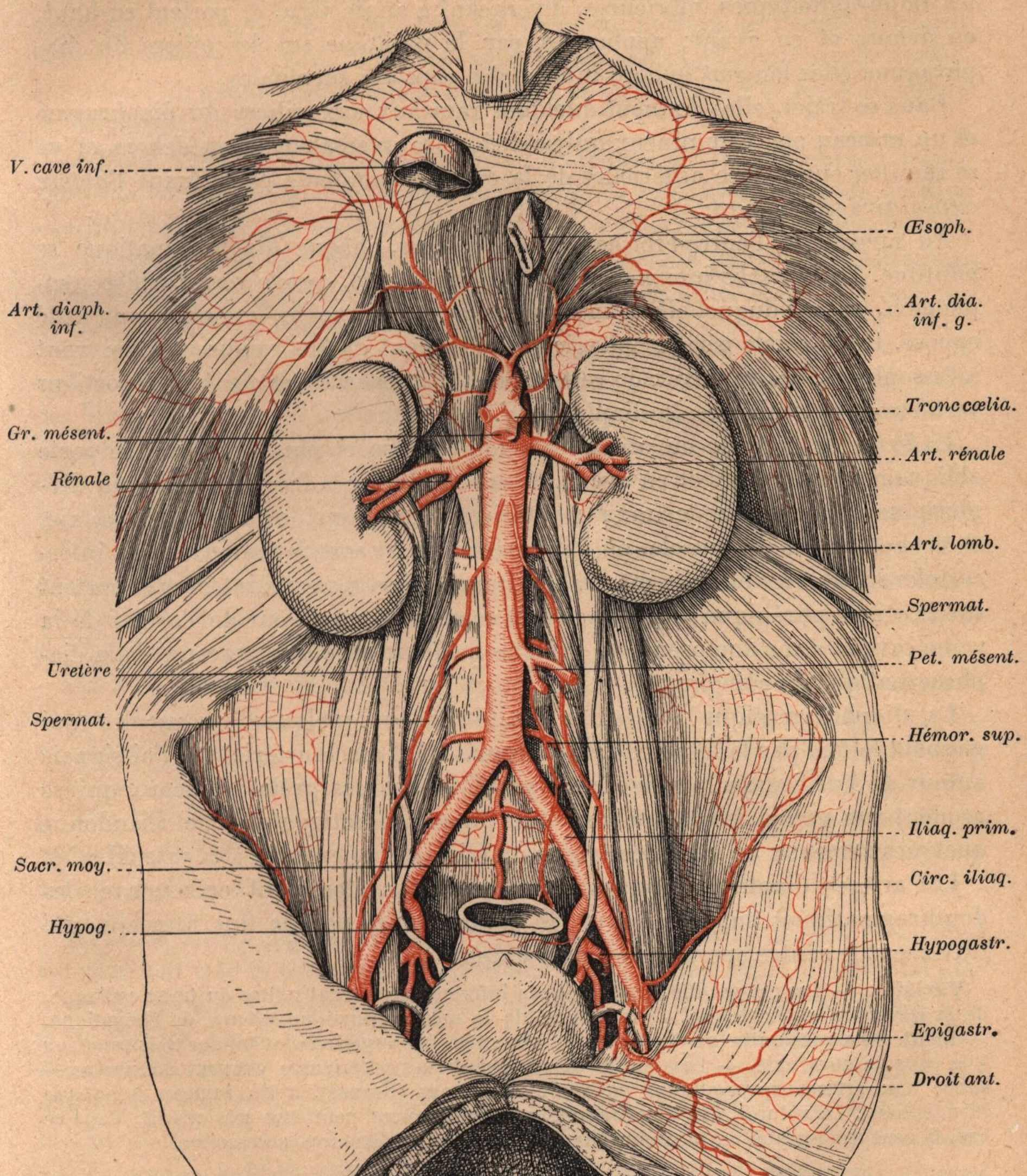

Fig. 452. — Aorte abdominale.

l'orifice aortique du diaphragme et au-dessus du tronc cœliaque, tout près de la ligne médiane, à quelques millimètres l'une de l'autre et parfois d'un tronc commun. L'artère diaphragmatique inférieure droite naît, presque toujours, un peu plus bas que la gauche. Ces artères se détachent de l'aorte très près

de la naissance du tronc cœliaque. Souvent l'une d'elles ou toutes les deux naissent de la partie supérieure de ce tronc, c'est pourquoi Meckel et quelques autres après lui les ont décrites comme branches du tronc cœliaque. Plus rarement, l'une d'elles provient de la coronaire stomachique. Dès leur origine, les diaphragmatiques inférieures, divergeant à angle aigu, se portent en haut, en dehors et en avant; appliquées par le péritoine sur les piliers du diaphragme, elles longent le bord interne des capsules surrénales.

Dans ce trajet, elles donnent quelques rameaux aux piliers du diaphragme et un rameau peu volumineux qui se dirige transversalement en dehors et va se ramifier sur la face antérieure de la capsule surrénale constituant l'*artère capsulaire supérieure.*

Au niveau de l'entre-croisement des piliers, chaque diaphragmatique se bifurque. La *branche interne* (ou postérieure) petite, monte vers l'orifice œsophagien, autour duquel elle s'anastomose avec la branche homologue du côté opposé. De ce cercle péri-œsophagien se détachent de fins ramuscules qui vont à l'œsophage. Les rameaux de cette branche interne se rendent aux portions vertébrales et lombaires du diaphragme.

La *branche externe* ou antérieure, plus grosse et plus flexueuse, se porte obliquement en dehors et en avant, et se ramifie sur la face inférieure du diaphragme. Ses rameaux terminaux antérieurs vont jusqu'aux insertions costales et xyphoïdiennes du muscle, où ils s'anastomosent avec les rameaux des intercostales inférieures et de la mammaire interne. Les rameaux internes se portent sur le centre phrénique; ils forment un cercle artériel autour de l'orifice de la veine cave et s'anastomosent sur la ligne médiane avec les rameaux de la diaphragmatique du côté opposé.

La diaphragmatique inférieure droite donne quelques ramuscules qui gagnent le foie par le ligament suspenseur. — Du cercle artériel que j'ai signalé autour de l'orifice de la veine cave partent quelques grêles rameaux qui se rendent aux parois de cette veine; — la diaphragmatique gauche abandonne quelques rameaux au bord postérieur du foie, au pancréas et à la rate (Henle).

Les artères diaphragmatiques inférieures s'anastomosent encore avec les diaphragmatiques supérieures et les péricardiques par de fins rameaux qui traversent le centre aponévrotique du diaphragme.

Variétés. — Les artères diaphragmatiques inférieures peuvent naître du tronc cœliaque, de la coronaire stomachique, de la rénale, de la mésentérique supérieure, de l'hépatique. — Lauth les a vues naître au-dessous de la mésentérique supérieure et donner trois rameaux à la capsule surrénale. — Les artères diaphragmatiques inférieures peuvent donner naissance aux artères spermatiques ou utéro-ovariennes (Krause), à un rameau hépatique (Cruveilhier). Le volume des diaphragmatiques inférieures peut être très réduit; dans ce cas, il peut exister une ou plusieurs diaphragmatiques inférieures accessoires.

TRONC CŒLIAQUE

Syn. : Tripus Halleri s. cœliacus; — tr. opistho-gastrique de Chaussier; — Eingeweidepulsader.

Le tronc cœliaque (de κοιλία, ventre) naît de la face antérieure de l'aorte abdominale, sur la ligne médiane, dans l'angle supérieur de l'orifice aortique du diaphragme, immédiatement au-dessous des diaphragmatiques inférieures et souvent par un tronc commun avec elles.

Sur le squelette, il répond au disque qui unit la douzième dorsale à la première lombaire. Son volume est considérable, presque égal à celui d'une artère

rénale. Sa longueur est de 10 à 15 mm.; Luschka lui donne 3 cm. de long et 9 mm. de diamètre.

Dès son origine, le tronc cœliaque se dirige en avant et légèrement en bas, entouré d'un tissu fibreux très dense qui contient de nombreux filets nerveux du plexus solaire et rend la dissection du vaisseau très laborieuse. A cette enveloppe fibro-nerveuse aboutissent les fibres qui partent de l'angle duodéno-jéjunal (muscle de Treitz). Il est en rapport à gauche et en avant avec le cardia, à droite et en avant avec le lobule de Spigel et en bas avec le bord supérieur du pancréas.

Le tronc cœliaque se divise, *ad modum tridentis*, en trois branches terminales : la *coronaire stomachique*, l'*hépatique*, la *splénique*. Le mode de division du tronc cœliaque est variable ; parfois, les trois branches se détachent au même point, c'est la vraie trifurcation; plus souvent peut-être la coronaire stomachique naît la première à angle droit de la face antérieure du tronc, qui se divise ensuite en hépatique et splénique.

Coronaire stomachique. — La coronaire stomachique, la plus petite des branches du tronc cœliaque, peut naître directement de l'aorte ou de la diaphragmatique gauche; légèrement ascendante d'abord, elle se porte à gauche et en avant vers le cardia et la petite courbure de l'estomac, sur le milieu de laquelle elle *se divise en deux branches* qui suivent la petite courbure jusqu'au pylore, où elles s'anastomosent avec les rameaux de la pylorique. Dans ce trajet parallèle à la petite courbure, l'artère, dont la direction se rapproche beaucoup plus de la verticale que de l'horizontale, est logée entre les deux feuillets de l'épiploon gastro-hépatique.

L'artère coronaire stomachique donne deux et quelquefois trois rameaux *cardio-œsophagiens*, qui remontent vers le cardia et l'œsophage; et des *rameaux gastriques*. Ces derniers cheminent d'abord sous la lame péritonéale antérieure de l'estomac dans les tuniques duquel elles se ramifient (voy. t. IV, p. 233, 234 et suivantes, les terminaisons de ces branches). — Le tronc de la coronaire stomachique donne un rameau hépatique, qui se porte dans le lobe gauche du foie en cheminant dans l'épaisseur du petit épiploon.

Artère hépatique (*Arteria hepatica communis s. propria*). — Plus volumineuse que la coronaire stomachique, l'artère hépatique monte obliquement de gauche à droite et d'arrière en avant vers le hile du foie. A son origine, l'artère hépatique, profonde, se dirige obliquement de gauche à droite, d'arrière en avant, au-devant du pilier droit du diaphragme (Luschka), au-dessous du lobe de Spigel sur lequel elle creuse parfois un sillon (Henle) et à la convexité duquel elle accommode sa courbure à concavité supérieure. Puis, elle contourne le flanc gauche de la veine porte et vient se placer sur la face antérieure ou ventrale de ce vaisseau avec lequel elle monte vers le sillon transverse du foie, dans l'épaisseur de l'épiploon gastro-hépatique. Retterer (*Journal de l'Anatomie*, 1893, p. 238 et suivantes) s'est attaché à préciser la situation et les rapports réciproques de l'artère hépatique et de la veine porte, insistant sur ce fait que : dans sa *portion initiale*, l'artère hépatique est située en arrière de la veine porte, c'est-à-dire sur un plan plus dorsal; que, dans sa partie moyenne, elle contourne le flanc gauche de cette veine pour venir se

placer en avant d'elle; de sorte que, dans sa *portion terminale*, l'artère est en avant de la veine porte qui la sépare de l'hiatus de Winslow, à gauche et tout près des canaux cholédoque puis hépatique. Elle monte ainsi vers le sillon transverse du foie, où elle se divise en ses deux branches terminales.

Dans son trajet, l'artère hépatique donne quelques petits rameaux qui se portent en bas vers le pancréas et le pylore et trois collatérales importantes, la *pylorique*, la *gastro-duodénale droite* et la *cystique*.

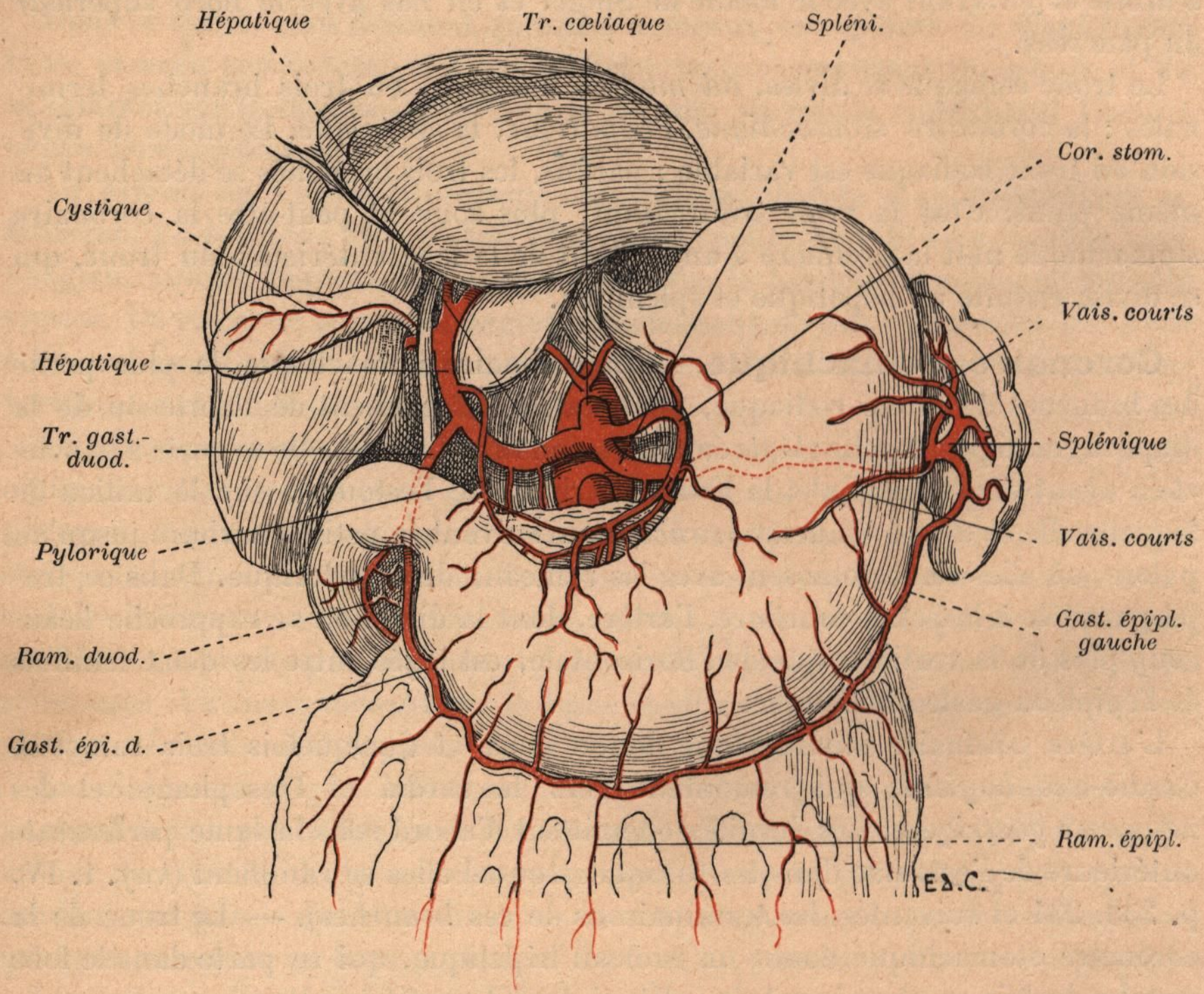

Fig. 453. — Tronc cœliaque.

Artère pylorique. — Très grêle, elle naît de l'hépatique au-dessus du pylore, dans l'épaisseur du ligament gastro-hépatique, et se dirige de droite à gauche vers la partie supérieure du pylore, où elle se divise en une branche antérieure et une branche postérieure. Ces branches, qui peuvent naître séparément de l'artère hépatique, vont s'anastomoser avec les branches de la coronaire stomachique sur le tiers inférieur de la petite courbure de l'estomac.

Artère gastro-duodénale. — Je donne à cette artère le nom de *gastro-duodénale, parce qu'elle distribue ses branches au duodénum et à l'estomac*; classiquement c'est la gastro-épiploïque droite.

Remarquable par son volume et par l'étendue de son trajet, l'artère gastro-duodénale descend à droite du pylore, en arrière de la première portion du duodénum, au-dessous de laquelle elle se divise en deux branches : la *gastro-épiploïque droite* et la *pancréatico-duodénale*.

La *gastro-épiploïque droite* chemine derrière la portion initiale du duodé-

num dans le sillon d'accolement du duodénum à la surface antérieure du pancréas et gagne la grande courbure de l'estomac qu'elle longe de droite à gauche pour s'anastomoser, vers la partie moyenne de celle-ci, avec la gastro-épiploïque gauche, branche de la splénique. Elle donne des rameaux ascendants aux tuniques de l'estomac, et des rameaux descendants, très longs et très ténus, au grand épliploon.

La *pancréatico-duodénale*, deuxième branche du tronc gastro-duodénal, naît en arrière de la portion initiale du duodénum et suit la concavité de l'anneau duodénal. Cette artère a été décrite et représentée (t. IV, p. 265 et fig. 118) sous le nom d'artère duodéno-pancréatique, appellation logique, car la grande majorité de ses rameaux se rendent au duodénum.

Voy. : WIART, Recherches sur la forme et les rapports du pancréas. *Journal de l'Anatomie*, janvier-février 1899.

Artère cystique. — De petit calibre, elle naît souvent de la branche terminale droite de l'hépatique et gagne le col de la vésicule biliaire pour descendre sur celle-ci et se diviser en branches qui se ramifient les unes sur la face libre du réservoir biliaire, les autres sur sa face adhérente; ces dernières abandonnent quelques ramuscules au parenchyme hépatique.

Branches terminales. — Les branches terminales de l'artère hépatique se ramifient dans le parenchyme de l'organe en suivant le même trajet que les branches de la veine porte; comme celles-ci, elles gagnent transversalement les extrémités du sillon transverse et s'engagent dans les gaines tubuleuses formées par la capsule de Glisson, avec les ramifications portes et celles des conduits biliaires.

Leurs rameaux terminaux, bien décrits par Hyrtl (*Corros. Anat.*, p. 101), se rendent au parenchyme du foie, *rameaux parenchymateux*; aux parois des vaisseaux et conduits biliaires, *rameaux vasculaires et biliaires*; à la capsule, *rameaux capsulaires*; ces derniers viennent former sous la capsule un réseau dont les ramuscules se prolongent dans les ligaments hépatiques.

Artère splénique (*A. lienalis*). — Grosse (7 mm. de diamètre, Luschka), longue et flexueuse, l'artère splénique se porte transversalement de droite à gauche le long du bord supérieur du pancréas, sur lequel elle se creuse une gouttière, et croise la face antérieure de la queue de cette glande pour aborder le hile de la rate. Avant son entrée dans le parenchyme splénique, l'artère se divise en un grand nombre de branches, de 6 à 12, qui pénètrent isolément dans cet organe.

Collatérales. — Dans son trajet, la splénique donne : 1° Des *rameaux pancréatiques*, qui naissent de l'artère dans la gouttière pancréatique et descendent dans le tissu de la glande;

2° La *gastro-épiploïque gauche*, qui naît de la splénique, à sa sortie de la gouttière pancréatique, à 3 ou 4 cm. de la rate, descend sur la face postérieure de l'estomac et se recourbe pour longer la face postérieure de la grande courbure, *près* du bord libre de celle-ci, puis *sur* ce bord libre; vers la partie moyenne de la grande courbure, elle s'anastomose avec la gastro-épiploïque droite et se divise, comme celle-ci, en *rameaux ascendants ou gastriques* et *rameaux descendants ou épiploïques*.

[*POIRIER.*]

3° Les *vaisseaux courts* (artères courtes). — En nombre variable (trois à six), ils se détachent de la splénique à des intervalles irréguliers, soit sur la portion pancréatique, soit sur une des ramifications de cette artère (voy. fig. 453) et se rendent sur le fond et la partie postérieure de l'estomac, s'anastomosant avec les artères de la grande et de la petite courbures pour compléter le cercle artériel de l'estomac.

TABLEAU RÉSUMANT LES BRANCHES DU TRONC CŒLIAQUE

TRONC CŒLIAQUE.	CORONAIRE STOMACHIQUE.		
	HÉPATIQUE.	PYLORIQUE.	
		GASTRO-DUODÉNALE.	PANCRÉATICO-DUODÉNALE.
			GASTRO-ÉPIPLOÏQUE DROITE.
		CYSTIQUE.	
	SPLÉNIQUE.		GASTRO-ÉPIPLOÏQUE GAUCHE.
			VAISSEAUX COURTS.

Variétés. — *Tronc cœliaque.* — Le tronc cœliaque peut être plus long, plus court, ou même manquer complètement; ses trois branches terminales se détachent alors directement de l'aorte abdominale. Il peut ne donner naissance qu'à deux branches; ce sont ordinairement l'artère hépatique et l'artère splénique. — Il peut fournir des branches surnuméraires : on l'a vu notamment donner une artère duodénale (Th. Lauth), la mésentérique supérieure (voy. Tiedemann, *loc. cit.*, Taf. XLIX, fig. 2), une artère rénale accessoire, une artère pancréatique, des branches coliques, etc. — Le tronc cœliaque peut donner naissance à trois branches, dont deux normales et une troisième anormale. C'est ainsi que Lauth l'a vu se diviser en : coronaire stomachique, artère hépatique et tronc commun des artères diaphragmatiques; l'artère splénique se détachait directement de l'aorte abdominale.

Variétés. — *Coronaire stomachique.* — Elle peut naître directement de l'aorte abdominale, ou fournir anormalement une artère splénique accessoire, une ou plusieurs diaphragmatiques inférieures accessoires. Hyrtl a vu une de ces artères diaphragmatiques accessoires, qui présentait un volume très notable, donner, avant d'atteindre le diaphragme, de nombreux rameaux à la grosse tubérosité de l'estomac, à la capsule surrénale gauche et au pilier gauche du diaphragme. Le rameau hépatique constant que fournit la coronaire est de calibre très variable; parfois il est assez volumineux pour irriguer à lui seul tout le lobe gauche du foie (Guibé, *Soc. anat.*, 1901).

Artère hépatique. — W. Krause a constaté l'absence de l'artère hépatique sur un mort-né qui présentait de graves malformations de tout le système artériel. — L'artère hépatique peut manquer en tant que branche du tronc cœliaque; elle est alors remplacée par un tronc qui se détache des artères voisines et notamment de l'artère mésentérique supérieure ou de l'artère rénale droite. Il s'agit évidemment dans ces cas de l'hypertrophie de ces petits rameaux insignifiants qu'envoient normalement au foie les artères en question. Il est intéressant de rapprocher ces *artères hépatiques accessoires*, comme les appelle Krause, des *veines portes accessoires.* L'artère hépatique peut fournir normalement un rameau pour le cardia, plusieurs rameaux pyloriques, la coronaire stomachique, une artère cystique accessoire, une ou plusieurs artères diaphragmatiques inférieures accessoires. — Les deux branches terminales de l'artère hépatique peuvent donner naissance à une artère cystique accessoire, à une ou plusieurs artères diaphragmatiques surnuméraires et même à la coronaire stomachique (Meckel).

L'artère *gastro-duodénale* peut donner anormalement une artère cystique accessoire, une artère hépatique surnuméraire, la coronaire stomachique, une ou plusieurs artères coliques. Barkow a vu une branche de la gastro-duodénale former avec une branche de la gastro-épiploïque gauche ou de l'artère splénique un arc vasculaire occupant la partie moyenne du grand épiploon.

Artère splénique. — L'artère splénique donne souvent naissance à des branches surnuméraires, comme la branche gauche de l'artère hépatique, la colique moyenne, la coronaire stomachique, l'hémorroïdale supérieure (Rhode cité par Krause, *loc. cit.*, p. 295). — Parfois sa division est prématurée.

ARTÈRE MÉSENTÉRIQUE SUPERIEURE

L'artère mésentérique supérieure naît de la face antérieure de l'aorte, sur la ligne médiane, à 2 cm. au-dessous de l'origine du tronc cœliaque, à peu près

au niveau du disque unissant la deuxième et la troisième vertèbres lombaires (voy. t. IV, fig. 109).

Dès son origine, elle se dirige en bas et en avant, au-devant de l'aorte, en arrière du pancréas sur la face postérieure duquel elle trace une empreinte qui sépare le col du corps de cette glande. Entre la mésentérique supérieure et l'aorte passe la veine rénale gauche.

A droite, la M. S. est en contact avec la tête du pancréas; à gauche, elle suit le bord droit de l'angle duodéno-jéjunal. Elle est entourée d'un réseau fibreux très dense, formé de fibres élastiques et d'abondants filets nerveux; ce réseau la réunit au tronc cœliaque qui la domine. Bientôt la M. S. émerge au-dessous du bord inférieur du pancréas, croise perpendiculairement la face antérieure de la troisième partie du duodénum, contre lequel elle est directement appliquée. Elle s'engage alors dans l'épaisseur de la racine du mésentère, pour descendre obliquement à droite jusqu'au niveau de l'embouchure de l'iléon dans le gros intestin où elle prend fin en s'anastomosant avec la branche iléale de l'artère iléo-colique. — Longue de 23 à 25 cm., la M. S. décrit une arcade à convexité tournée à gauche et en avant.

Branches. — Par la convexité de son arcade, la M. S. émet un grand nombre de branches, les *artères intestinales*; de la concavité de cette même arcade naissent les *artères coliques droites*.

Artères intestinales. — Les artères intestinales sont de deux ordres : les plus volumineuses, au nombre de dix à douze, se détachent de la partie initiale de l'arcade; les plus petites, huit à douze, émanent de la portion terminale de l'artère. Ces branches cheminent entre les deux feuillets du mésentère; après un trajet de 7 à 8 cm. pour les grosses, 3 à 5 cm. pour les petites, elles se bifurquent. Les branches de bifurcation s'anastomosent avec celles des artères intestinales voisines et forment ainsi *une première série d'arcades*, à convexité tournée vers l'intestin. De ces arcades partent de nouvelles branches parallèles, quarante à cinquante (Sappey), qui se bifurquent à leur tour et dont les rameaux forment, en s'anastomosant, *une deuxième série d'arcades*, près du bord mésentérique de l'intestin. Les ramuscules qui naissent de cette seconde série d'arcades forment, de la même manière, *une troisième série d'arcades* de laquelle partent les rameaux terminaux, antérieurs et postérieurs, qui se distribuent dans les parois de l'intestin (voy. t. IV, p. 274 et 286, fig. 130 et 131).

Par sa concavité, la M. S. donne : 1° l'*artère duodéno-pancréatique gauche* (*a. pancréatico-duodénale inf. des classiques*); 2° les *artères coliques droites*.

Artère duodéno-pancréatique gauche. — L'artère *duodéno-pancréatique gauche* naît de la M. S. au point où celle-ci longe le flanc droit de la portion ascendante du duodénum et descend le long de la moitié gauche de l'anneau duodénal (voy. t. IV, p. 266 et fig. 118); elle se distribue au duodénum, accessoirement au pancréas.

Coliques droites. — Ces artères, qui se rendent à la moitié droite du gros intestin, sont au nombre de deux ou trois. On les désigne sous le terme générique de coliques et on les distingue, en général, par les épithètes de supé-

rieure ou ascendante, moyenne ou transversale, inférieure ou descendante. J'estime, avec mon ex-collaborateur Jonnesco et nombre d'autres, qu'il est préférable, pour satisfaire à la fois la logique et la mémoire, de les désigner d'après la portion du gros intestin à laquelle elles se rendent. Ainsi, je décrirai :

1° *Artère du côlon transverse* (*colique supérieure de quelques auteurs,*

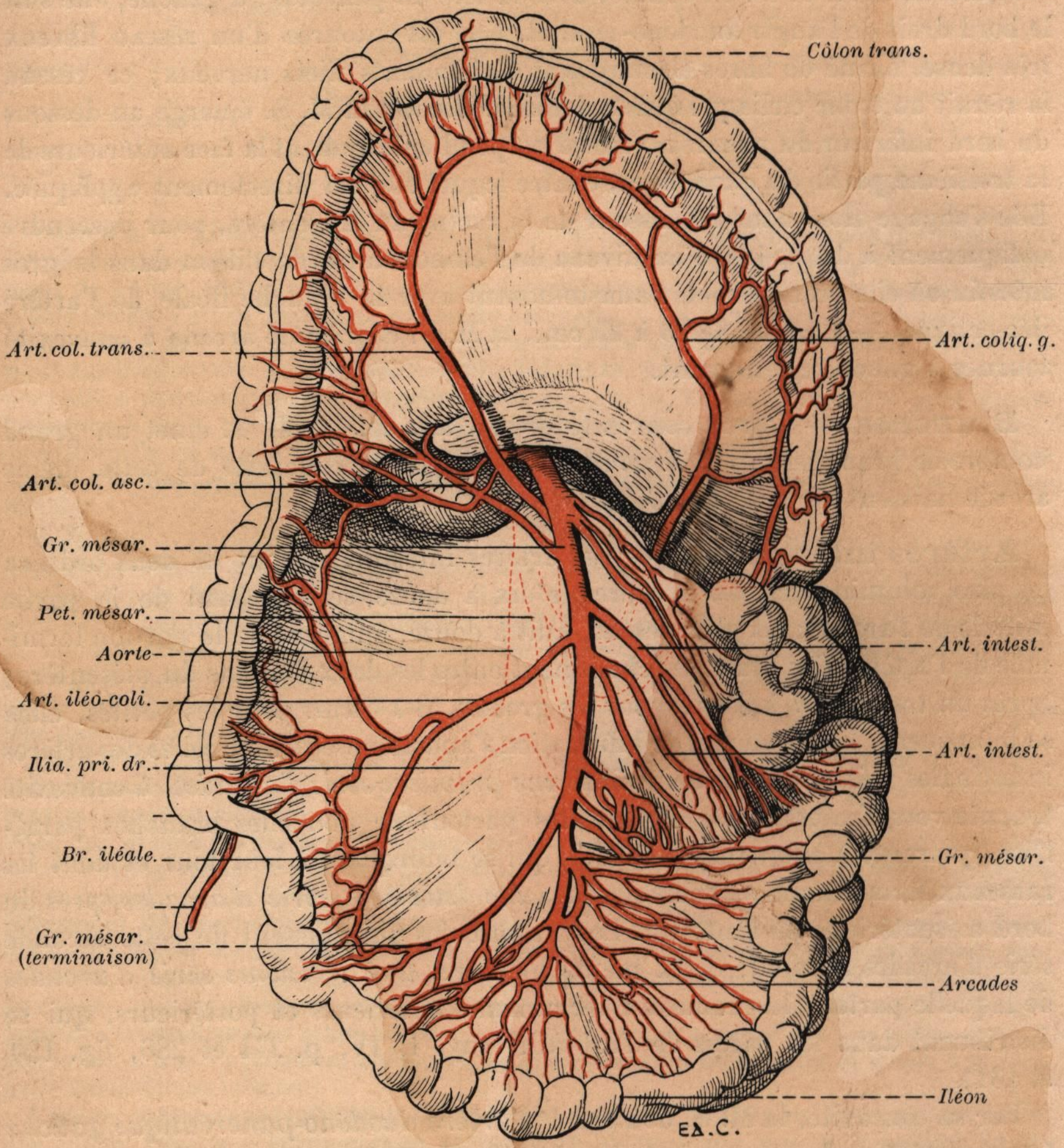

Fig. 454. — Grande mésentérique (d'après Henle).

ascendante de certains autres, colique moyenne des Allemands). — Elle naît de la mésentérique dans la concavité de l'anneau duodénal, pénètre dans l'épaisseur du méso-côlon transverse, se dirige en avant et légèrement à droite et se divise à quelques centimètres du bord mésentérique du côlon transverse en deux branches : la branche droite s'anastomose avec l'artère du côlon ascendant, la branche gauche avec celle du côlon descendant.

2° *Artère du côlon ascendant* (*colique droite, transversale, moyenne*). — Elle naît directement du tronc de la mésentérique supérieure ou de l'une des

deux autres coliques : c'est ainsi que le nombre des artères coliques peut être réduit à deux. Elle se dirige à droite et un peu en bas, passe sous le duodénum et se divise avant d'arriver au côlon ascendant en deux branches, dont la supérieure s'anastomose avec l'artère du côlon transverse et l'inférieure avec l'iléo-colique.

3° *Artère iléo-colique ou iléo-colo-cæcale* (colique inférieure, descendante). Elle termine l'arcade formée par la M. S., et descend à droite, vers l'angle iléo-colique où elle se divise en branches allant au cæcum et à l'iléon.

Comme on le voit, la mésentérique supérieure irrigue tout l'intestin grêle et la moitié du gros intestin; les branches de l'intestin grêle naissent de la convexité de son arcade, celles du gros intestin se détachent de la concavité de cette arcade.

Artère mésentérique supérieure. — La distance qui sépare l'origine du tronc cœliaque de celle de la M. S. est plus considérable, absolument et relativement, chez le fœtus et l'enfant que chez l'adulte, ce qui tiendrait à ce que le segment d'aorte intermédiaire serait en quelque sorte absorbé dans les parois des deux vaisseaux. Ainsi s'expliqueraient les cas anormaux où la M. S. provient du tronc cœliaque (Frédéric).

L'artère mésentérique supérieure fournit souvent des branches surnuméraires. On l'a vue donner l'artère hépatique (Kunst), ou la branche droite de cette artère (Haller), l'artère cystique, une artère cystique accessoire (Wilde), l'artère rénale (Cruveilhier), l'artère gastro-duodénale ou une des collatérales de cette artère, un rameau anastomotique pour l'artère hépatique naissant anormalement de l'aorte abdominale, la coronaire stomachique, une artère pancréatico-duodénale accessoire, l'artère colique gauche et l'artère hémorroïdale supérieure, plusieurs artères coliques accessoires.

Persistance de l'artère omphalo-mésentérique. — On sait que chez l'embryon, la mésentérique supérieure représente la branche intestinale de l'artère omphalo-mésentérique, dont la branche ombilicale va se ramifier sur la vésicule ombilicale. Normalement cette branche ombilicale, satellite du diverticule de Meckel, disparaît vers le deuxième mois de la vie intra-utérine. Mais elle peut persister (Hyrtl, Haller). Dans le cas de Hyrtl (*Œsterreich. Zeitschr. f. prakt. Heilk*, 1850, p. 159), cette artère, née de la mésentérique supérieure, cheminait entre les anses de l'intestin grêle et venait se terminer au niveau de l'ombilic; elle s'anastomosait là avec l'artère épigastrique et envoyait un rameau dans l'épaisseur du ligament suspenseur du foie.

ARTERES CAPSULAIRES MOYENNES.

Syn. : Atrabilariæ ; — surrenales ; — suprarenales mediæ s. aorticæ.

Les artères capsulaires moyennes naissent des faces latérales de l'aorte, à quelques millimètres au-dessus de l'origine des artères rénales. Leur volume est peu considérable. Elles se dirigent transversalement sur la face antérieure des piliers du diaphragme. — Du côté droit l'artère est cachée par la veine cave qui la recouvre complètement ; du côté gauche la capsulaire moyenne n'est recouverte que par du tissu cellulaire renfermant de nombreux ganglions. — De chaque côté, un abondant réseau nerveux entoure ces artères.

Branches terminales. — Arrivée au niveau de l'extrémité interne de la capsule surrénale, l'artère dévie légèrement en dehors et donne des branches antérieures et postérieures qui se capillarisent sur les faces correspondantes de l'organe. Ces rameaux forment un réseau auquel viennent aboutir les rameaux des artères capsulaires supérieures, branches de la diaphragmatique inférieure, et celles des capsulaires inférieures venant de la rénale. De ce réseau partent des rameaux qui se rendent au parenchyme de la capsule et au tissu graisseux qui l'enveloppe.

[*POIRIER.*]

Variétés. — La capsulaire moyenne peut manquer (anomalie rare); elle peut être très réduite; dans les deux cas, elle est suppléée par les capsulaires supérieures et inférieures. Elle peut donner la spermatique ; cette anomalie est plus fréquente à gauche qu'à droite (W. Krause).

ARTÈRES RENALES.

Les artères rénales, au nombre de deux, naissent sur les faces latérales de l'aorte abdominale, un peu au-dessous de la mésentérique supérieure, au niveau de la deuxième vertèbre lombaire. Leur volume est considérable ; leur calibre atteint 8 mm. d'après Luschka. D'ordinaire les artères rénales se détachent au même niveau ; parfois, la rénale gauche naît à un niveau plus élevé que la droite. Il est classique de dire que les artères se dirigent horizontalement en dehors ; mais l'assertion n'est pas d'une exactitude absolue : en effet, ces artères se dirigent obliquement en bas, formant avec l'aorte un angle aigu qui peut descendre jusqu'à 45°. En plus de cette obliquité dans le plan frontal, l'artère rénale décrit une courbe à concavité postérieure qui s'adapte à la convexité du corps vertébral ; cette courbe est beaucoup plus marquée à droite qu'à gauche.

La longueur des deux artères est différente : l'artère droite mesure en moyenne un centimètre de plus que la gauche.

Rapports. — La *face antérieure* de ces artères est toujours masquée par de gros troncs veineux qui sont : à gauche, la veine rénale, assez volumineuse pour déborder le tronc artériel en haut et en bas ; à droite, une veine rénale beaucoup plus courte, et, en dedans d'elle, le tronc de la veine cave inférieure presque perpendiculaire à l'artère. La face postérieure des artères rénales repose sur la colonne lombaire, au niveau du point où viennent s'insérer les fibres inférieures des piliers du diaphragme ; elle en est séparée à gauche, par l'anastomose entre la veine rénale, la petite azygos et une veine lombaire, *tronc réno-azygo-lombaire de Lejars*.

Entre l'artère et le plan osseux est une couche celluleuse dans laquelle on trouve un plexus nerveux très abondant, des ganglions lymphatiques et une veine lombaire ascendante, origine des veines azygos.

A quelque distance du hile, les artères rénales se divisent en plusieurs branches qui pénètrent isolément dans le parenchyme rénal ; elles seront étudiées en même temps que le rein.

Branches. — Dans leur trajet, les artères rénales donnent des rameaux qui se rendent à l'atmosphère adipeuse du rein, au bassinet et la partie supérieure de l'uretère. Leur branche collatérale la plus importante et la plus constante est l'artère *capsulaire inférieure*.

Artère capsulaire inférieure. — Cette artère naît de la face supérieure de l'artère rénale ; elle se dirige en haut, appliquée immédiatement sur le pilier correspondant du diaphragme. La capsulaire du côté droit se place immédiatement en arrière de la veine cave ; la gauche est recouverte par le péritoine.

Des deux côtés, la capsulaire est à quelques millimètres en dedans du ganglion semi-lunaire ; de nombreux rameaux du grand sympathique la croisent obliquement. Au niveau de l'angle interne de la capsule surrénale, l'artère gagne la face postérieure de l'organe et s'anastomose là avec la capsulaire moyenne, branche de l'aorte, avec la capsulaire supérieure, branche de la dia-

phragmatique inférieure. Toutes ces branches forment un réseau superficiel duquel se détachent des rameaux qui pénètrent dans le tissu de la capsule.

Variétés. — Les deux artères rénales peuvent naître par un tronc commun (Portal, Dubrueil, W. Krause, etc.). Elles peuvent suivre un trajet anormal. Krause a vu l'artère rénale droite passer en avant de la veine cave inférieure. — L'origine de l'une ou des deux artères rénales peut être reportée plus haut ou plus bas. Cette origine anormale peut être associée ou non à une ectopie du rein.

Branches surnuméraires. — Les rénales peuvent fournir anormalement : l'artère phrénique inférieure, l'artère hépatique (Kunst), des artères coliques, pancréatiques, spermatiques accessoires, un rameau anastomotique qui descend devant le psoas et se jette dans l'iliaque interne (Meckel), une artère vésicale accessoire, la sacrée moyenne (Cruveilhier).

Artères rénales accessoires. — L'existence d'artères rénales accessoires est une anomalie très fréquente. Le nombre et le volume de ces rénales accessoires sont des plus variables. Lorsqu'il n'en existe qu'une seule, son volume peut atteindre et même dépasser celui de l'artère rénale normale. Ces artères rénales accessoires ont été surtout rencontrées sur des sujets dont les reins avaient conservé leur disposition multilobaire fœtale; elles peuvent aussi se distribuer à des reins normalement conformés. Les artères rénales accessoires forment trois groupes distincts : lorsqu'elles naissent de l'aorte abdominale dans le voisinage de l'artère rénale normale, elles sont vraisemblablement liées à la segmentation en lobes distincts que présente le rein fœtal; lorsqu'elles naissent des artères voisines (mésentérique supérieure, hépatique, splénique, etc.), on peut, plus logiquement, les considérer comme résultant du développement anormal des artérioles insignifiantes qu'envoient normalement au rein ou à sa capsule les artères en question; ou bien encore elles sont associées à un déplacement du rein.

Sur ces anomalies, voy. : FALCONE, Di una nuova anomalia dell' arteria renale. *Giorn. internat. d. med. e. chir.*, anno 16, fasc. 4, p. 148-150.

ARTERES SPERMATIQUES — UTÉRO-OVARIENNES.

Ces artères se rendent au testicule (*artères testiculaires de Chaussier*), ou à l'ovaire et à la trompe (*utéro-ovariennes* ou *spermatiques internes*, Fredet).

Les artères spermatiques, au nombre de deux, naissent de la face antérieure de l'aorte, tout près de la ligne médiane, à quelques millimètres à peine l'une de l'autre, entre les artères rénale et mésentérique inférieure.

Leur volume est peu considérable et ce qu'elles offrent de plus remarquable c'est la longueur de leur trajet, résultat de la migration de la glande génitale à laquelle elles appartiennent.

Elles quittent l'aorte à angle très aigu et se portent en bas et légèrement en dehors, croisant et contournant la face antéro-latérale du vaisseau sur une longueur de plusieurs centimètres. La spermatique droite passe immédiatement sur la veine cave inférieure qu'elle croise à angle aigu ; la gauche se place sur la face antérieure du psoas. Des deux côtés, les spermatiques croisent l'uretère très obliquement en passant au-devant de ce conduit, avec les veines spermatiques qui les entourent. En avant, les spermatiques sont croisées, la droite par les artères coliques droites, branches de la mésentérique supérieure, la gauche par les artères coliques gauches, branches de la mésentérique inférieure. La spermatique gauche est sous-péritonéale dans toute son étendue ; la droite, cachée par la racine du mésentère, n'apparaît sous le péritoine que dans sa partie inférieure.

Au niveau de la fosse iliaque, les spermatiques se comportent différemment chez l'homme et chez la femme.

Chez l'homme, l'artère testiculaire descend sur le psoas recouvert de son aponévrose, croisant très obliquement les vaisseaux iliaques externes ; elle est

immédiatement sous-péritonéale, en rapport avec le côlon pelvien à gauche et la partie terminale de l'iléon à droite. Puis elle s'engage dans l'orifice profond du canal inguinal qu'elle suit avec les différents éléments du cordon. Au niveau de l'orifice externe du canal inguinal, elle descend dans les bourses, au centre du cordon spermatique, en avant du canal déférent. Au voisinage du testicule, elle se divise en trois ou quatre rameaux qui se répandent dans l'épididyme et le testicule ; l'un de ces rameaux se porte en avant vers la tête de l'épididyme et s'anastomose avec l'artère déférentielle, branche de l'hypogastrique.

Chez la femme, l'artère utéro-ovarienne croise le bord interne du psoas et le détroit supérieur au-devant de la bifurcation de l'iliaque primitive, passe dans l'épaisseur du ligament large, sous le ligament infundibulo-pelvien et atteint l'extrémité externe de l'ovaire au niveau de laquelle elle se divise en trois rameaux : l'un se rend à l'ovaire, l'autre à la partie externe de la trompe; le troisième se porte en dedans, sous le bord adhérent de l'ovaire et s'anastomose avec la terminaison de l'utérine. L'artère est donc ovaro-salpingienne surtout et le nom d'utéro-ovarienne ne lui convient en rien, puisqu'il donne une idée très fausse de sa distribution (voy. Artère utérine).

Les artères spermatiques donnent dans leur trajet quelques rameaux collatéraux à l'uretère, aux ganglions lymphatiques et au tissu cellulaire voisin ; l'un de ces derniers se rend à la capsule adipeuse du rein et a reçu de Haller le nom de art. *adiposa ima*.

Variétés. — Les spermatiques peuvent naître par un tronc commun ou se détacher de l'aorte abdominale à des niveaux différents. Il est rare de les voir naître de la rénale, surtout à droite, de la capsulaire moyenne ou de la mésentérique supérieure. — L'absence de l'une des spermatiques n'est pas exceptionnelle : le testicule reçoit alors son sang par la déférentielle ou la funiculaire, anormalement développées. — Barthol (cité par W. Krause) a vu les deux utéro-ovariennes manquer chez une femme qui présentait un rein unique et quatre capsules surrénales. — Cruveilhier a vu la spermatique droite passer derrière la veine cave inférieure; dans un cas de Bankart, la spermatique gauche passait à travers un anneau veineux que formait la veine rénale gauche.

La spermatique peut donner anormalement : la capsulaire moyenne, une artère colique, une artère hépatique accessoire (Hyrtl).

ARTÈRE PETITE MÉSENTÉRIQUE.

C'est la plus basse des collatérales de l'aorte abdominale ; elle naît sur la face antérieure de l'aorte, le plus souvent un peu à gauche de la ligne médiane, à 4 ou 5 cm. au-dessus de la bifurcation du tronc aortique, au niveau du disque qui unit la troisième et la quatrième vertèbre lombaire. Son volume est beaucoup moins considérable que celui de l'artère mésentérique supérieure. Dès son origine, elle se dirige en bas et très légèrement à gauche, appliquée sur la face antérieure de l'aorte par la portion horizontale du duodénum. Peu après avoir émergé sous le bord inférieur du duodénum, environ au niveau de l'iliaque primitive gauche, la mésentérique inférieure se divise en deux branches d'égal volume : le *tronc des artères coliques gauches* et l'*artère hémorroïdale supérieure* (fig. 454 et 455).

Tronc des artères coliques gauches. — Le tronc des artères coliques gauches longe l'artère iliaque primitive gauche et s'engage dans

l'épaisseur du mésocôlon pelvien ; puis il devient ascendant, passe en avant de l'uretère et des vaisseaux spermatiques, et se divise en deux ou trois branches, *artères coliques gauches*, qui se bifurquent et s'anastomosent entre elles, formant, comme à droite, des séries d'arcades d'où partent les branches terminales qui vont à la moitié gauche du côlon transverse, au côlon descendant et au côlon iliaque. La plus élevée des coliques gauches s'anastomose avec l'artère du côlon transverse (colique supérieure droite), qui vient de la mésentérique supérieure ; la plus basse s'anastomose avec l'hémorroïdale supérieure. La

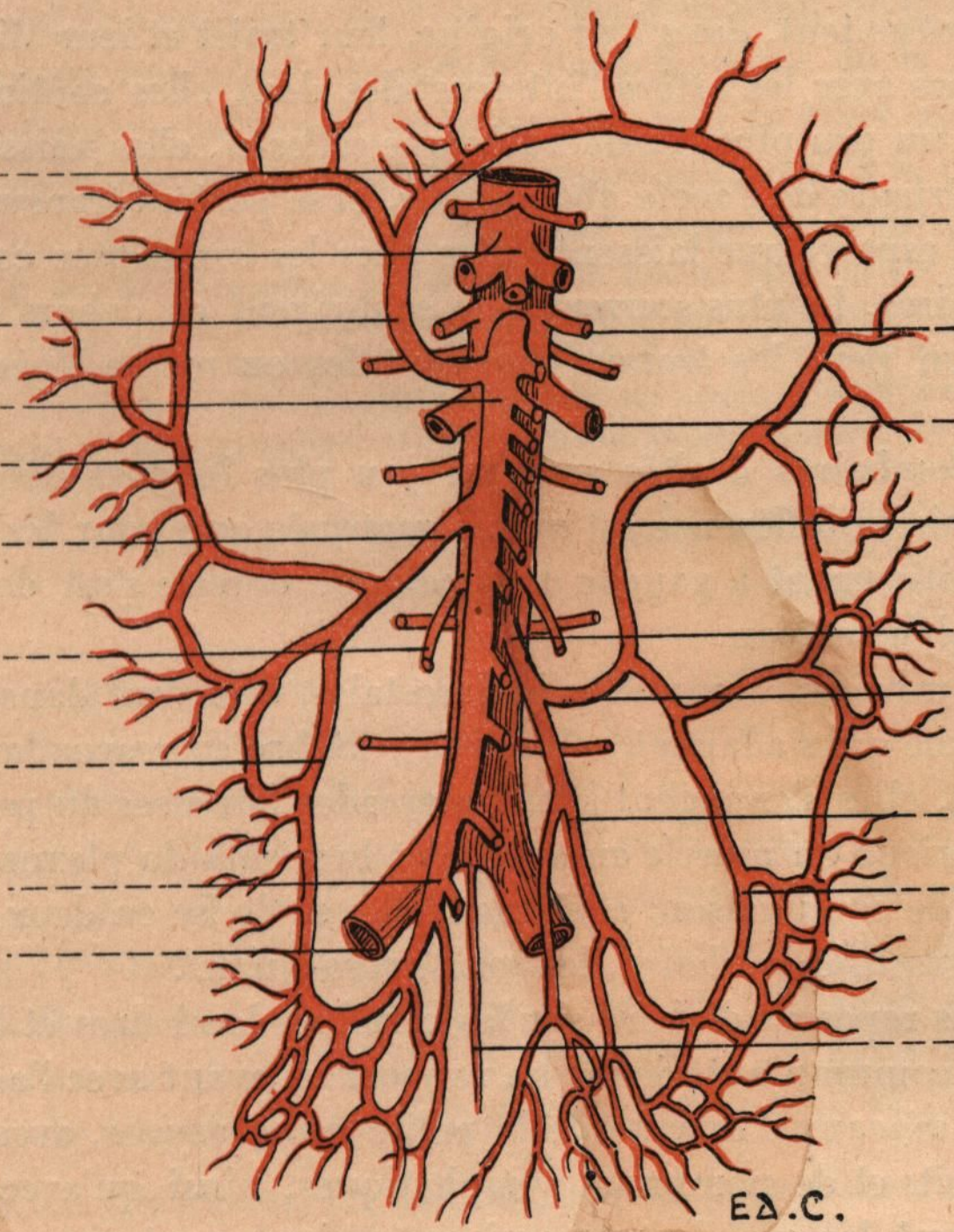

Fig. 455. — Les artères mésentériques, en partie d'après Luschka.

moyenne se rend à l'anse sigmoïde du côlon pelvien, d'où le nom d'*artère sigmoïde* sous lequel elle est souvent décrite.

Artère hémorroïdale supérieure. — C'est, à proprement parler, la branche terminale de la mésentérique inférieure et le nom d'*artère du rectum* lui conviendrait mieux que tout autre ; elle descend dans l'épaisseur du mésocôlon pelvien et se place sur la paroi postérieure du rectum. Arrivée à la partie supérieure de l'ampoule rectale, elle se divise en deux branches qui descendent en divergeant sur les côtés du rectum (voy. t. IV, p. 380, et fig. 157) jusqu'à l'anus.

Comme on le voit, la mésentérique inférieure irrigue la *moitié gauche* du gros intestin jusqu'à l'anus.

Variétés. — L'artère mésentérique inférieure peut manquer. Ses branches coliques, sigmoïdes et hémorroïdale supérieure sont alors fournies par la mésentérique supérieure.

[POIRIER.]

Elle peut donner la colique moyenne (artère du côlon transverse), une artère hépatique accessoire (Cavasse), une artère rénale accessoire (Krause), et un tronc commun pour deux artères ombilicales (Green).

ARTÈRES LOMBAIRES.

Les artères lombaires, *branches pariétales* de l'aorte abdominale, sont en général au nombre de quatre de chaque côté. L'aorte se bifurquant au-dessus de la cinquième vertèbre lombaire, la cinquième intercostale lombaire naît de l'ilio-lombaire.

Ces artères présentent, dans leur origine, leur trajet et leur distribution, de grandes analogies avec les artères intercostales dont elles continuent la série.

D'un volume un peu plus considérable que celles-ci, elles naissent par paires sur la face postérieure de l'aorte abdominale, et se portent transversalement en dehors, vers les espaces que laissent entre elles les *apophyses costiformes* des vertèbres lombaires. Le plus souvent elles se dirigent en dehors et légèrement en bas, mais on peut les trouver horizontales ou même légèrement ascendantes.

Les artères lombaires droites sont un peu plus longues que les lombaires gauches, toutefois la différence est moins marquée que pour les intercostales, car l'aorte primitivement à gauche de la colonne dorsale s'est de plus en plus rapprochée du plan médian.

Les artères lombaires, comme les intercostales, décrivent dans le plan horizontal une courbe qui s'adapte à celle de la vertèbre correspondante; après un trajet très court, elles s'engagent sous les arcades fibreuses du psoas et cheminent dans l'intérieur du muscle en avant des branches du plexus lombaire. Au niveau du trou de conjugaison, chacune d'elles se divise en deux branches terminales : l'*intercostale lombaire*, le *tronc dorso-spinal*.

Les lombaires reposent d'abord sur les vertèbres lombaires et le grand ligament vertébral commun antérieur ; en rapport en avant avec l'aorte et plus en dehors avec les réseaux d'origine de la petite veine azygos, avec la veine cave inférieure à droite et de nombreux lymphatiques, ainsi qu'avec la chaîne du sympathique dont les *rami communicantes* s'engagent avec ces artères sous les arcades du psoas.

Dans ce trajet, les artères lombaires émettent quelques branches collatérales très ténues qui se rendent aux ganglions, aux parois des vaisseaux voisins, aux nerfs et surtout à la vertèbre sur laquelle elles reposent. Ces branches collatérales s'anastomosent parfois avec les branches analogues de l'artère sus- ou sous-jacente. — Dans l'épaisseur du psoas, le tronc donne quelques rameaux peu importants au muscle.

Branches terminales. — Les artères lombaires se divisent, comme les intercostales, en deux branches : une branche antérieure analogue aux artères intercostales thoraciques ; une branche postérieure, le tronc dorso-spinal.

Intercostale lombaire. — Elle se dirige en dehors, entre le carré des lombes et l'aponévrose du muscle transverse ; elle s'engage ensuite entre le transverse et le petit oblique et donne de nombreux rameaux à ces muscles; plus loin, elle s'insinue entre le grand oblique et le petit oblique et arrive ainsi au bord externe du muscle grand droit, dans la gaine duquel elle pénètre pour s'épui-

ser dans le muscle. Au niveau du bord externe du muscle droit, l'intercostale lombaire donne des rameaux perforants dont les branches terminales se rendent à la peau. — Parfois l'artère s'épuise dans les muscles larges.

Ces intercostales lombaires s'anastomosent avec les rameaux de l'épigastrique, de la circonflexe iliaque et de l'ilio-lombaire. Du reste, il y a une sorte de balancement entre cette dernière artère et les artères lombaires.

Tronc dorso-spinal. — Cette branche postérieure se comporte comme la branche postérieure des intercostales thoraciques. Elle donne un *rameau spinal, vertébro-médullaire* qui va à la partie terminale de la moelle, dans les nerfs de la queue de cheval et surtout dans le corps de la vertèbre, et un *rameau dorsal musculo-cutané*, volumineux, qui se rend aux muscles de la masse commune, envoyant ses rameaux terminaux jusqu'à la peau.

Variétés. — Une ou plusieurs artères lombaires peuvent faire défaut. — Il n'est pas rare de voir deux artères lombaires se détacher de l'aorte abdominale par un tronc commun. De même, la première lombaire peut naître par un tronc commun avec la dernière intercostale. Meckel a vu toutes les artères lombaires d'un même côté se détacher de l'aorte abdominale par un tronc unique. La quatrième lombaire peut donner naissance à la sacrée moyenne. Dubrueil a vu la première artère lombaire gauche donner une artère capsulaire.

ARTÈRES ILIAQUES PRIMITIVES.

Syn. : Art. iliaca communis s. primitiva ; — Hüftpulsader.

Les artères iliaques primitives, branches de bifurcation de l'aorte, s'étendent du bord inférieur de la quatrième vertèbre lombaire à l'interligne de l'articulation sacro-vertébrale où elles se divisent en deux branches terminales : l'*iliaque externe* et l'*iliaque interne*. — Les iliaques primitives se dirigent obliquement en bas et en dehors ; elles interceptent un angle de 65° chez l'homme, de 75° chez la femme. — Leur longueur est différente : l'iliaque primitive droite mesure en moyenne 5 cm. 5 ; l'iliaque primitive gauche n'atteint ordinairement que 4 cm. 7 (Luschka). — Leur calibre est sensiblement égal ; le diamètre de ces vaisseaux est d'environ 11 mm.

Rapports. — *En avant*, les artères iliaques primitives répondent au péritoine sous lequel elles font saillie. Dans le tissu cellulaire sous-péritonéal cheminent en dehors d'elles l'uretère et les vaisseaux spermatiques ou utéro-ovariens. A gauche, l'uretère croise presque perpendiculairement l'iliaque primitive, près de sa terminaison ; à droite, ce conduit, ordinairement situé un peu plus bas, répond à la bifurcation du vaisseau ou même à l'iliaque externe. Les vaisseaux spermatiques cheminent parallèlement aux artères iliaques primitives, mais sont situés un peu en dehors de ces vaisseaux. Les vaisseaux utéro-ovariens croisent au contraire à angle très aigu leur face antérieure. De plus, la face antérieure de l'artère iliaque primitive gauche forme la paroi postérieure de la fossette intersigmoïde (voy. t. IV, p. 347). — *En arrière*, les artères iliaques primitives reposent sur les parties latérales du corps de la cinquième vertèbre lombaire, puis sur le bord interne du psoas.

Les rapports réciproques des veines et des artères iliaques primitives varient suivant le côté considéré. A droite, la veine chemine sur la face postérieure de l'artère à laquelle elle est intimement accolée. A gauche, la veine est d'abord située en dedans de l'artère et en contact avec elle ; elle s'en écarte ensuite pour

passer sous la partie initiale de l'artère iliaque primitive droite, au delà de laquelle elle se réunit à la veine iliaque commune du côté opposé, pour former le tronc de la veine cave inférieure. — Ajoutons encore que la face profonde des artères iliaques primitives est croisée par la cinquième artère lombaire et ses veines satellites et par le tronc du sympathique. — Les ganglions lymphatiques de la chaîne iliaque sont ordinairement placés sur la face antérieure des deux artères iliaques.

Dans leur trajet, les iliaques primitives ne fournissent que des collatérales insignifiantes à l'uretère, aux ganglions voisins, au psoas sous-jacent, au péritoine et à leur veine satellite. — Leurs branches terminales sont l'*iliaque interne* ou *hypogastrique*, artère du bassin, et l'*iliaque externe*, artère du membre inférieur.

Variétés de l'iliaque primitive. — Les cas d'absence totale sont rares : dans un cas exceptionnel rapporté par Princeteau (Thèse de Bordeaux, 1884), l'iliaque primitive droite faisait défaut et était suppléée par une troisième artère lombaire très hypertrophiée qui arrivait dans la fosse iliaque et s'y divisait en deux branches qui devenaient : l'une l'hypogastrique, l'autre la fémorale. — Les modifications dans la longueur tiennent : les unes à une bifurcation prématurée ou tardive de l'aorte abdominale, les autres à une division précoce ou retardée de l'iliaque primitive elle-même. Les premières ont été étudiées en même temps que l'aorte abdominale. Les deuxièmes sont relativement fréquentes. Le siège de la bifurcation des iliaques primitives varie en effet beaucoup suivant les sujets. Sur 149 cas examinés par Quain, ces artères se bifurquaient deux fois au niveau de la quatrième vertèbre lombaire, 16 fois entre cette vertèbre et le milieu de la cinquième, 99 fois entre le milieu de la cinquième et le bord supérieur du sacrum, 27 fois au-dessous de ce point et 7 fois au niveau de l'articulation sacro-iliaque. — Nous avons dit que l'artère iliaque primitive droite est en général un peu plus longue que celle du côté gauche; quelquefois, une fois sur 4, la gauche est plus longue.

Anormalement, l'iliaque primitive peut donner : l'artère rénale droite (Hyrtl), l'artère spermatique, les troisième, quatrième et cinquième artères lombaires, l'iléo-lombaire, l'artère sacrée moyenne. Ces branches remplacent les branches de même nom qui, à l'ordinaire, naissent de l'aorte. Dans d'autres cas, il s'agit de *branches surnuméraires*. On a surtout rencontré des *artères rénales accessoires*; celles-ci peuvent se distribuer soit à un rein supplémentaire, comme c'était le cas chez ce sujet dont l'observation est rapportée dans la *Gazette des hôpitaux* (1838, 20 février), soit à un rein normal. Dans un cas de ce genre (Quain, *loc. cit.*, tableau 57, fig. 3) a vu une artère rénale accessoire passer derrière le rein, puis gagner sa face antérieure en contournant le bord externe de l'organe.

Dans d'autres cas, l'artère rénale accessoire a un long trajet ascendant derrière l'uretère. — Enfin, on peut voir se détacher des iliaques primitives des branches provenant normalement de l'iliaque externe, ou de l'iliaque interne: la sacrée latérale supérieure, l'ombilicale, l'obturatrice, la circonflexe, etc.

ARTÈRE ILIAQUE INTERNE.

Syn. : Pelvica ; — hypogastrique ; — Innere Hüftpulsader.

Branche de bifurcation interne de l'iliaque primitive, l'iliaque interne ou hypogastrique distribue ses nombreuses branches aux viscères intra-pelviens, aux organes génitaux et aux muscles qui tapissent la cavité pelvienne ou revêtent le bassin extérieurement.

Trajet et rapports. — L'artère hypogastrique naît au niveau du bord inférieur de la Ve vertèbre lombaire dans l'angle sacro-vertébral, à 3 cm. 5 de la ligne médiane, un peu plus en dehors toutefois à gauche. Dès son origine, elle se porte en bas et un peu en avant, presque verticale, parallèle et comme accolée à l'artère iliaque externe derrière laquelle elle se cache de telle sorte que, vue de face, on n'aperçoit que son bord interne (Quénu et Duval) ; puis,

elle croise le détroit supérieur, pénètre dans l'excavation pelvienne et se dirige en arrière et en bas, décrivant dans l'ensemble une courbe de très grand rayon à convexité antérieure.

L'artère hypogastrique est sous-péritonéale dans presque tout son trajet :

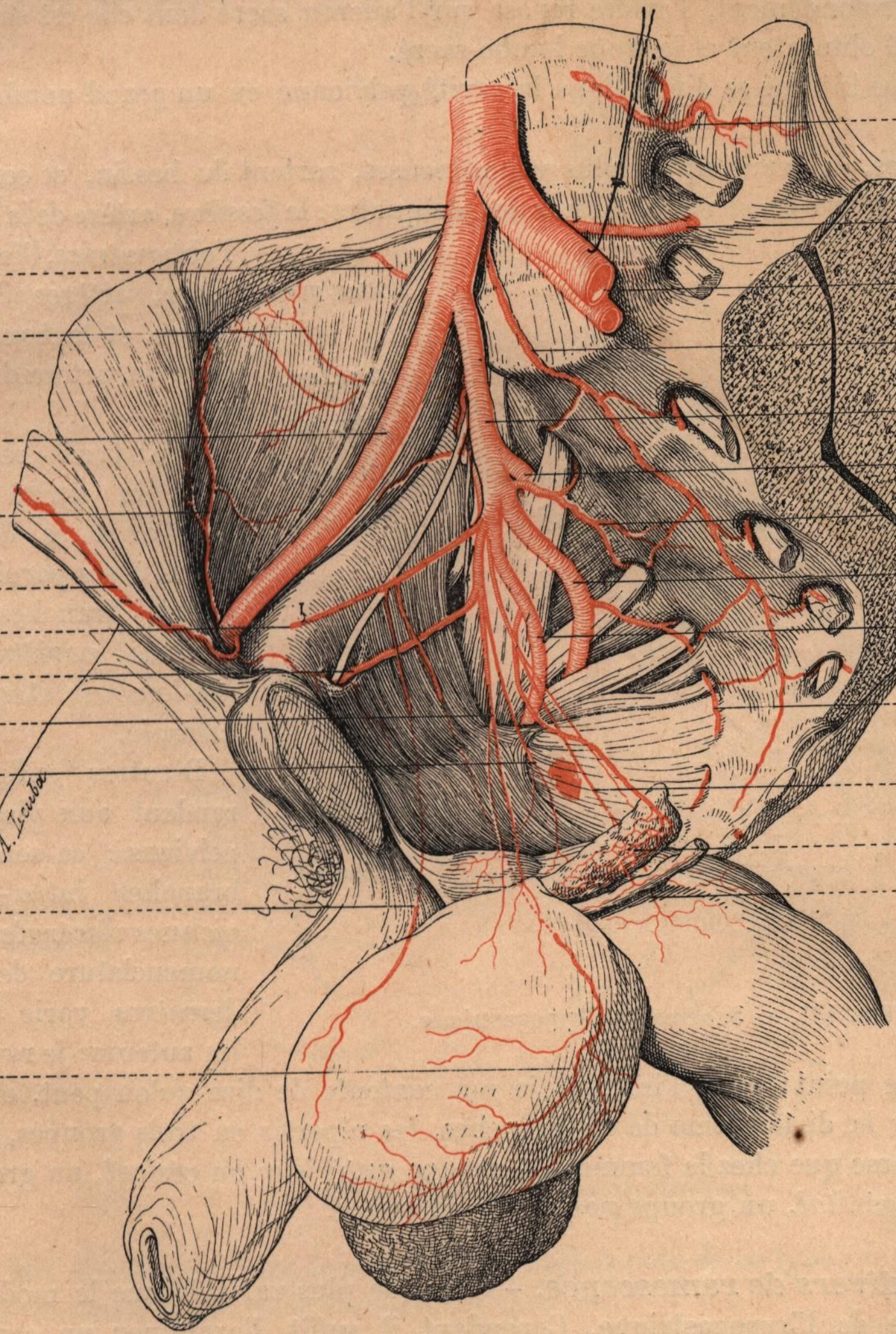

Fig. 456. — L'hypogastrique.

elle est recouverte par le feuillet séreux qui descend de la fosse iliaque dans le petit bassin, mais à gauche la présence du mésocôlon pelvien et de la fossette intersigmoïde complique les rapports. Ceux-ci ont été bien étudiés par Quénu et Duval (*Rev. de chir.*, 1898, p. 979), à cause de l'importance qu'ils présentent au point de vue de la ligature de l'artère hypogastrique.

L'a. hypogastrique descend sur le bord interne du psoas, dont elle est séparée par la veine iliaque externe qui la croise perpendiculairement. La veine iliaque

interne chemine du côté droit en arrière et en dehors de l'artère ; du côté gauche, elle est en arrière et en dedans.

A droite, l'uretère descend en avant des vaisseaux hypogastriques ; à gauche, il les croise obliquement. Il se détache facilement avec le péritoine auquel il adhère. Profondément, l'artère repose sur l'aileron sacré dont elle est séparée par le nerf obturateur et le tronc lombo-sacré.

L'iliaque interne se divise dans la cavité pelvienne en un grand nombre de branches.

Les unes, de beaucoup les plus volumineuses, sortent du bassin, ce sont les *branches extra-pelviennes*, au nombre de quatre : la *fessière*, artère de la fesse, l'*obturatrice*, l'*ischiatique*, artères de la cuisse, et la *honteuse interne*, artère du périnée.

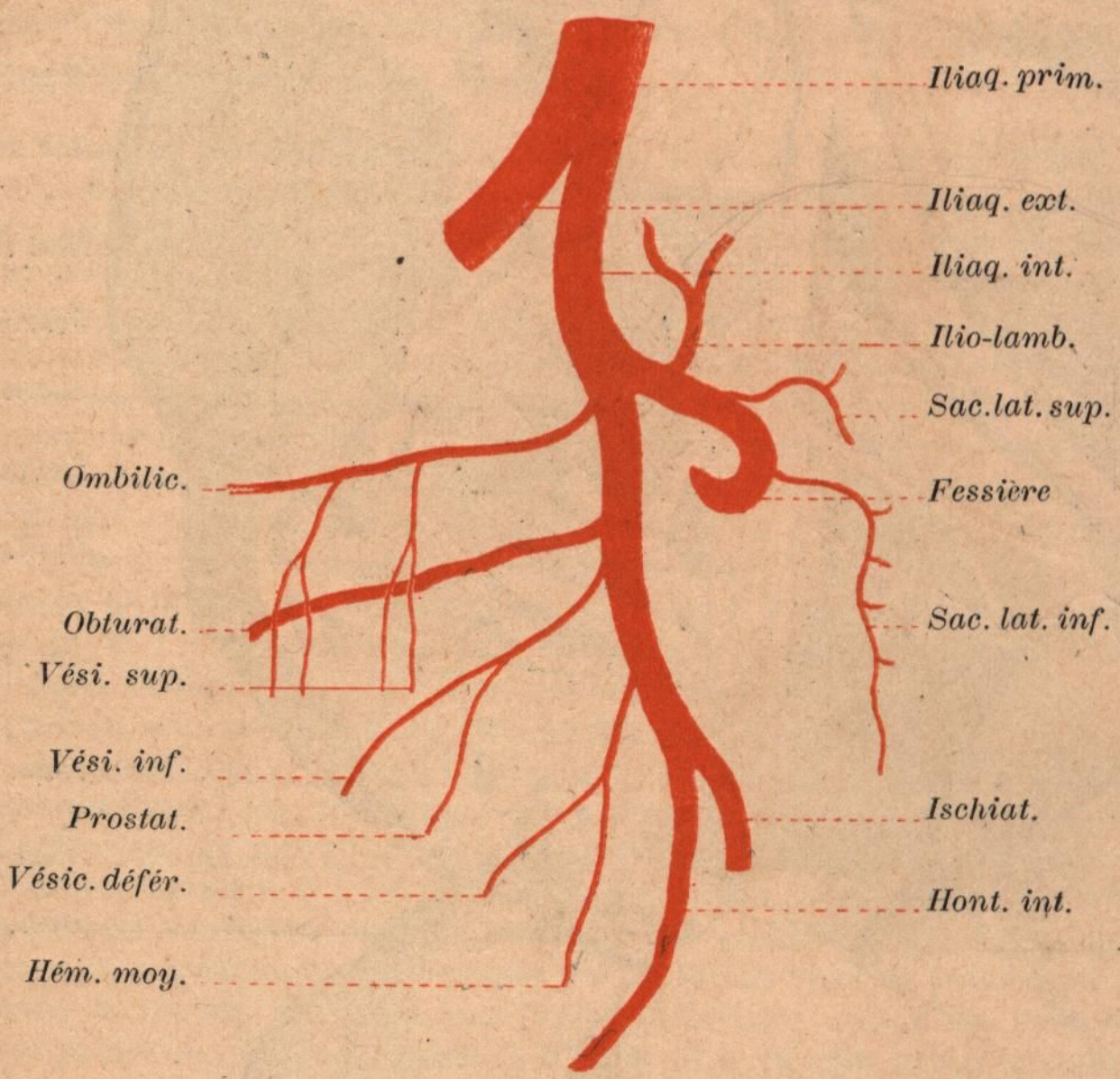

Fig. 457. — Schéma de l'hypogastrique.

D'autres restent dans la cavité pelvienne et se distribuent à ses parois, ce sont les branches *pelviennes pariétales* : *ilio-lombaire* et *sacrée latérale*.

D'autres enfin se rendent aux viscères pelviens : ce sont les branches *intra-pelviennes viscérales*. La nomenclature de ces dernières varie avec les auteurs ; je reviendrai sur ce point ; pour l'instant, je me contente de dire qu'on peut, en se basant sur la distribution de ces branches, les répartir en trois groupes, tant chez l'homme que chez la femme : un groupe *antérieur* ou *vésical*, un groupe *moyen* ou *génital*, un groupe *postérieur* ou *rectal*.

Modes divers de ramescence. — Rien de plus variable que le mode de ramescence de l'hypogastrique. Cependant il suffit d'examiner un certain nombre de pièces pour dégager un type constant dans ses grandes lignes.

Après un trajet dont la longueur varie entre 2 et 4 cm., l'iliaque interne se divise en deux gros troncs, l'un postérieur, l'autre antérieur. — Le tronc *postérieur*, plus volumineux, se dirige en bas et en arrière et sort du bassin au niveau de la partie supérieure de la grande échancrure sciatique, au-dessous du tronc nerveux lombo-sacré qu'il contourne. Il donne dans le bassin l'*ilio-lombaire* et la *sacrée latérale sup.*, et devenu extra-pelvien, prend le nom d'*artère fessière*. — Le tronc *antérieur* descend verticalement au-devant du plexus sacré, continuant la direction de l'hypogastrique ; au niveau du

bord inférieur de l'échancrure sciatique, il se divise en deux branches terminales : l'*ischiatique* et la *honteuse interne*. Mais, avant de se terminer, ce tronc fournit de nombreuses collatérales allant aux viscères pelviens et l'*artère obturatrice*.

Cette disposition répond, je le répète, à la majorité des cas. C'est celle que

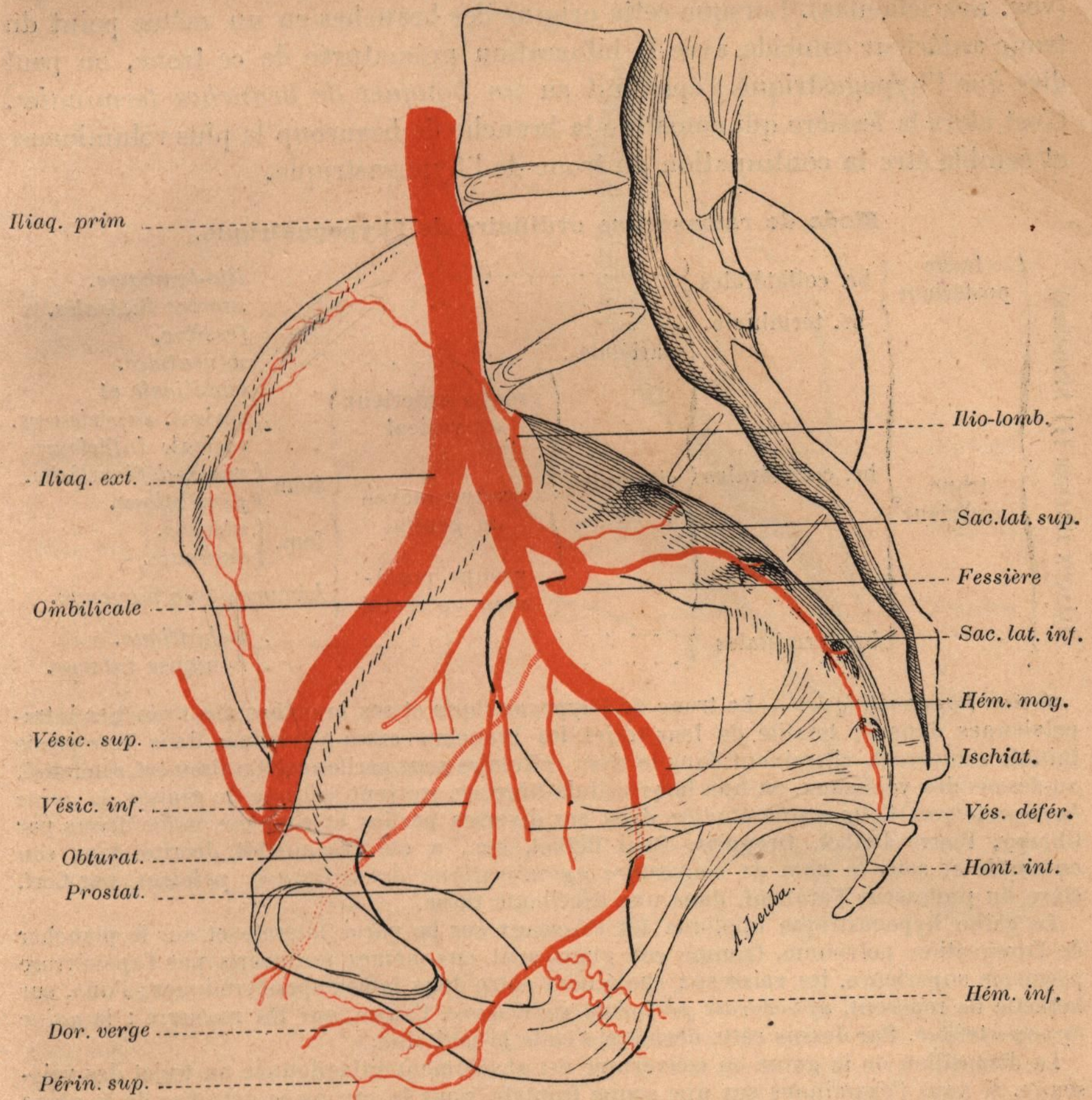

Fig. 458. — Schéma de l'hypogastrique.

j'ai fait représenter dans le schéma 457. Mais à côté de ce type, de beaucoup le plus fréquent, il existe de nombreuses variétés.

La disposition que je viens de décrire au tronc postérieur, tronc fessier, est relativement constante. Cependant, surtout dans les cas où l'iliaque interne se bifurque tardivement, les branches de ce tronc, ilio-lombaire et sacrée latérale, peuvent naître directement de l'hypogastrique au lieu de se détacher du tronc fessier.

La disposition du tronc antérieur est beaucoup plus variable. Il n'est pas rare de le voir se bifurquer prématurément : la honteuse interne et l'ischiatique descendent alors côte à côte, la première en avant et en dehors de la seconde. Dans ces cas de bifurcation prématurée du tronc antérieur, la plupart des

branches que fournit normalement ce tronc se détachent de la honteuse interne. Le mode d'origine de ces branches, soit sur la honteuse interne, soit sur le tronc antérieur non bifurqué est variable; dans quelques cas, elles naissent isolément, en s'échelonnant de haut en bas. Dans d'autres cas, elles naissent toutes, ou presque toutes, au même niveau comme par un tronc commun (voy. nos schémas). Lorsque cette origine des branches en un même point du tronc antérieur coïncide avec la bifurcation prématurée de ce tronc, on peut dire que l'hypogastrique s'épanouit en *un bouquet de branches terminales.* C'est alors la fessière qui constitue la branche de beaucoup la plus volumineuse et semble être la continuation du tronc de l'hypogastrique.

Mode de ramescence ordinaire de l'hypogastrique.

ILIAQUE INTERNE (11 branches)
- tronc postérieur
  - br. collatérales
    - *ilio-lombaire.*
    - *sacrées latérales.*
  - br. terminale . . . *fessière.*
- tronc antérieur
  - br. collatérales
    - pariétale . . . *obturatrice.*
    - viscérales
      - groupe antérieur ou vésical
        - *ombilicale et vésical. supérieures.*
        - *vésicale inférieure.*
      - groupe moyen ou génital
        - hom.: *vésic.-déférentielle.* / *prostatique.*
        - fem.: *utérine.* / *vaginale.*
      - groupe postérieur ou rectal
        - *hémorroïdale moyenne.*
  - br. terminales
    - *ischiatique.*
    - *honteuse interne.*

Gaine hypogastrique. — Le tronc de l'hypogastrique et ses branches, les branches intra-pelviennes dans la totalité de leur trajet, les branches extra-pelviennes dans leur partie initiale seulement, cheminent dans le tissu cellulaire sous-péritonéal. Ce tissu est condensé, au-dessus des vaisseaux, en une lame cellulo-fibreuse, souvent infiltrée de graisse, la *gaine hypogastrique.* Cette gaine étudiée dans ses diverses parties et sous des noms divers par Charpy, Pierre Delbet, Drappier, Paul Delbet, etc., a été récemment décrite dans son ensemble et sous le nom de *couverture aponévrotique des vaisseaux pelviens*, par Cerf, élève du professeur Farabeuf, dans une excellente thèse.

La gaine hypogastrique applique les vaisseaux sur la paroi latérale et sur le plancher de l'excavation pelvienne, Comme ces plans sont eux-mêmes recouverts par l'aponévrose périnéale supérieure, les vaisseaux cheminent entre deux lames aponévrotiques; l'une, sur laquelle ils reposent, *aponévrose périnéale supérieure*, l'autre, qui les recouvre : la *gaine hypogastrique.* Par-dessus cette dernière s'étale le péritoine.

La disposilion de la gaine ou couverture est absolument subordonnée au trajet des vaisseaux. Si nous l'examinons sur une coupe frontale, nous la voyons se détacher de la gaine des vaisseaux iliaques externes, descendre verticalement le long de la paroi latérale du bassin et appliquer contre cette paroi le tronc de l'hypogastrique et l'artère obturatrice; plus bas, elle est soulevée par les branches viscérales sur lesquelles elle se réfléchit pour revêtir, très amincie, les organes intra-pelviens dans leur portion sous-péritonéale.

Suivie d'arrière en avant, la gaine hypogastrique se détache du sacrum, au niveau des trous sacrés, passe au-devant des vaisseaux sacrés latéraux qu'elle fixe sur la face antérieure du sacrum, et revêt le plexus sacré; puis, elle rencontre le tronc de l'hypogastrique et les portions pariétales des artères viscérales qu'elle applique sur la paroi latérale du bassin; enfin, elle vient se perdre, celluleuse, dans le voisinage du trou obturateur, en accompagnant l'artère obturatrice.

Les vaisseaux qui se détachent de l'artère hypogastrique pour se rendre aux viscères pelviens, soulèvent la gaine hypogastrique, formant ainsi des replis ou tentes qui vallonnent l'espace sous-péritonéal et soulevant parfois le péritoine lui-même. Ces mésos aponévrotiques des vaisseaux pelviens constituent aux différents organes : vessie, rectum, etc., autant de petits ligaments ou ailerons latéraux (voy. fig. 461).

Variétés. — La longueur de l'iliaque interne est des plus variables. Elle peut être très courte ou même manquer; ses branches naissent alors de l'iliaque externe.

Branches surnuméraires. — L'iliaque interne peut fournir anormalement : — l'artère mésentérique supérieure; une artère rénale accessoire pour un rein en place ou un rein en ectopie; — une artère spermatique (artère déférentielle anormalement développée); — une artère ilio-lombaire accessoire; — une ou plusieurs artères sacrées latérales accessoires; — une artère ombilicale accessoire; — une artère utérine accessoire; — une artère vaginale; — une artère vésico-spermatique, qui sort au-dessus de la symphyse pubienne et se perd dans le cordon spermatique ainsi que dans le testicule (Dubrueil); — un tronc dont

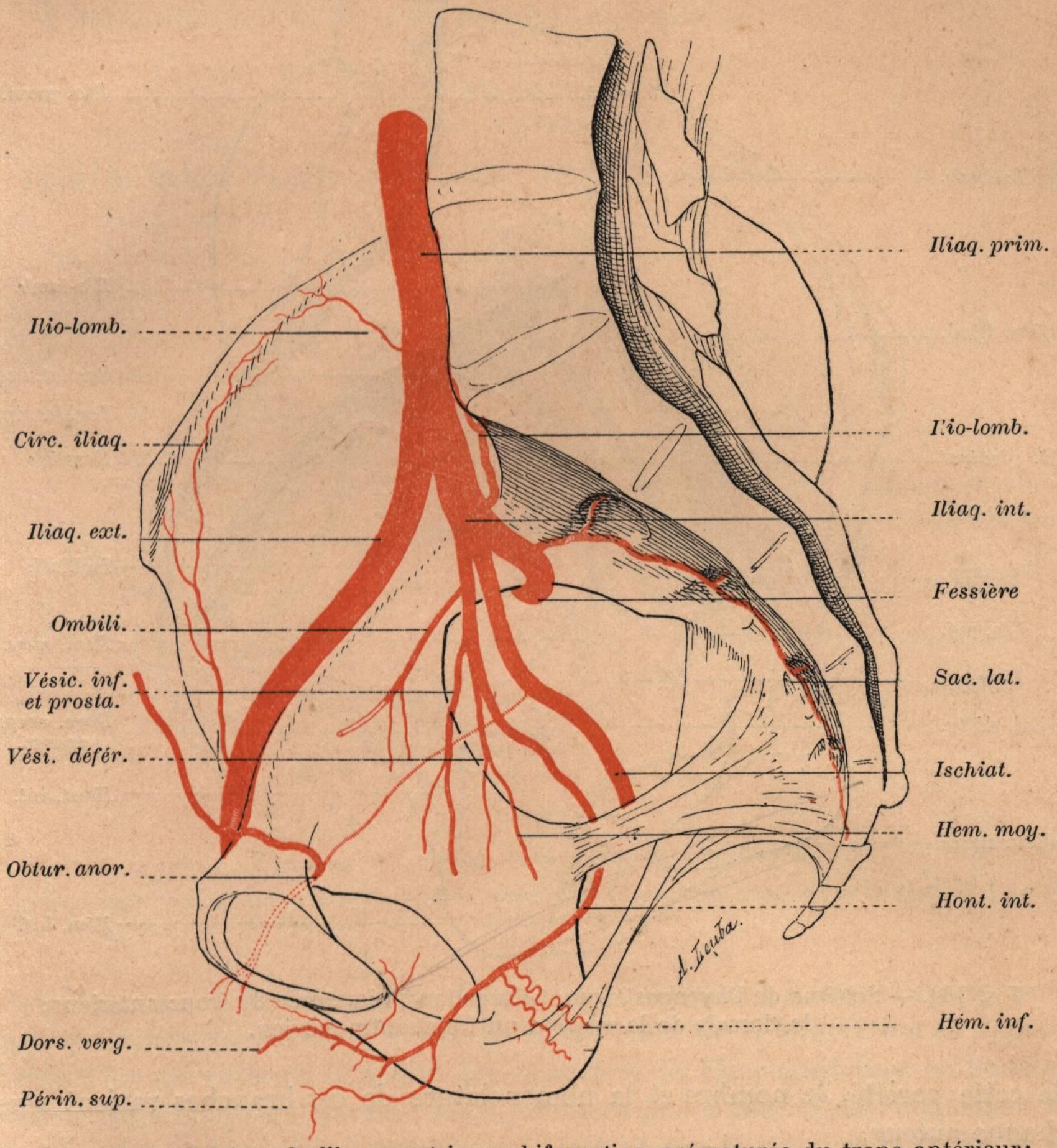

Fig. 459. — Schéma de l'hypogastrique; bifurcation prématurée du tronc antérieur; l'obturatrice vient de l'iliaque externe par l'épigastrique.

naissent une artère vésicale supérieure et un rameau pour le pénis (Luschka); — une courte artère du pénis qui se divise immédiatement en artère dorsale de la verge et en artère caverneuse; — une artère dorsale de la verge qui longe la prostate; j'ai sous les yeux un cas de cette variété; — une artère épigastrique accessoire parallèle et interne à l'artère épigastrique normale.

Branches de l'iliaque interne.

Nous étudierons successivement : 1° *branches intra-pelviennes viscérales*; 2° *intra-pelviennes pariétales*; 3° *branches extra-pelviennes*.

I. BRANCHES INTRA-PELVIENNES VISCÉRALES DE L'HYPOGASTRIQUE

Les branches viscérales de l'hypogastrique se distribuent aux viscères pelviens. Leur mode d'origine est, comme je l'ai dit, des plus variables. J'ai schématisé les dispositions que l'on rencontre le plus fréquemment. En raison

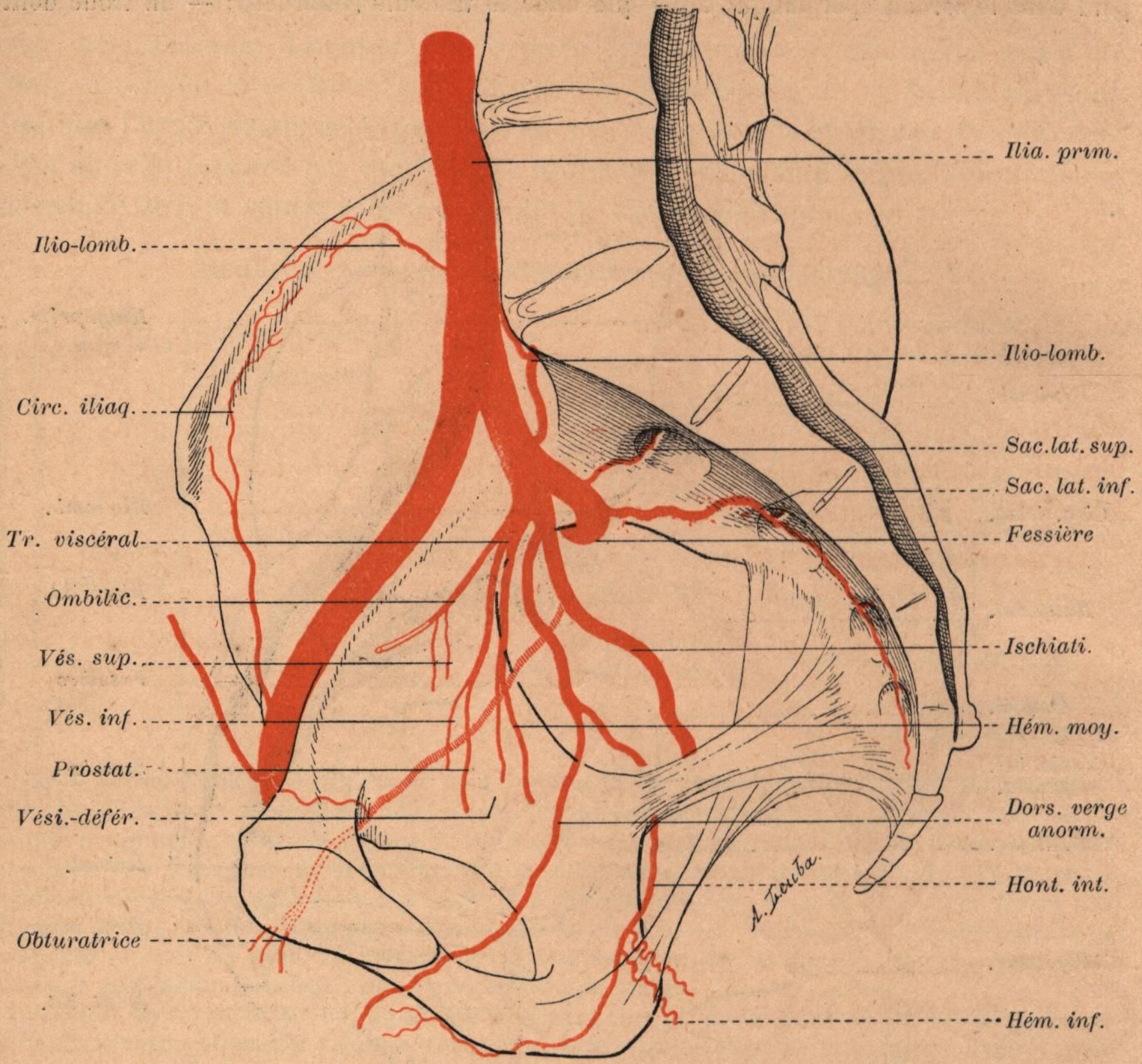

Fig. 460. — Schéma de l'hypogastrique; bifurcation prématurée du tronc antérieur; la dorsale de la verge a un trajet intra-pelvien.

de cette variété, le nombre et la nomenclature de ces branches varient avec chaque auteur.

Un exemple très net de ce désaccord est fourni par l'artère des vésicules séminales et du canal déférent. Cette artère peut se détacher isolément du tronc de bifurcation antérieur de l'hypogastrique; plus souvent peut-être, elle naît par un tronc commun avec la vésicale inférieure ou l'hémorroïdale moyenne. Aussi voyons-nous certains anatomistes la décrire comme une branche autonome alors que d'autres la regardent comme un rameau de la vésicale inférieure ou de l'hémorroïdale moyenne. On en pourrait dire autant de l'artère de la prostate, de celles du vagin, etc., etc.

Pour éviter la confusion, conséquence inévitable de ces variétés d'origine, il vaut mieux, me semble-t-il, faire abstraction de l'origine et se baser, pour individualiser les branches viscérales de l'hypogastrique, sur leur distribution.

A ce point de vue, on peut classer les branches viscérales de la façon suivante :

1° Groupe antérieur ou vésical. .	a. ombilicale donnant les vésicales supérieures, a. vésicale inférieure.	
2° Groupe moyen ou génital. . .	chez l'homme.	a. prostatique. a. vésiculo-déférentielle.
	chez la femme.	a. vaginale. a. utérine.
3° Groupe postérieur ou rectal. .	Hémorroïdale moyenne.	

ARTERE OMBILICALE

Syn. : Art. umbilicalis.

Chez le fœtus, l'artère ombilicale, très volumineuse, porte le sang au

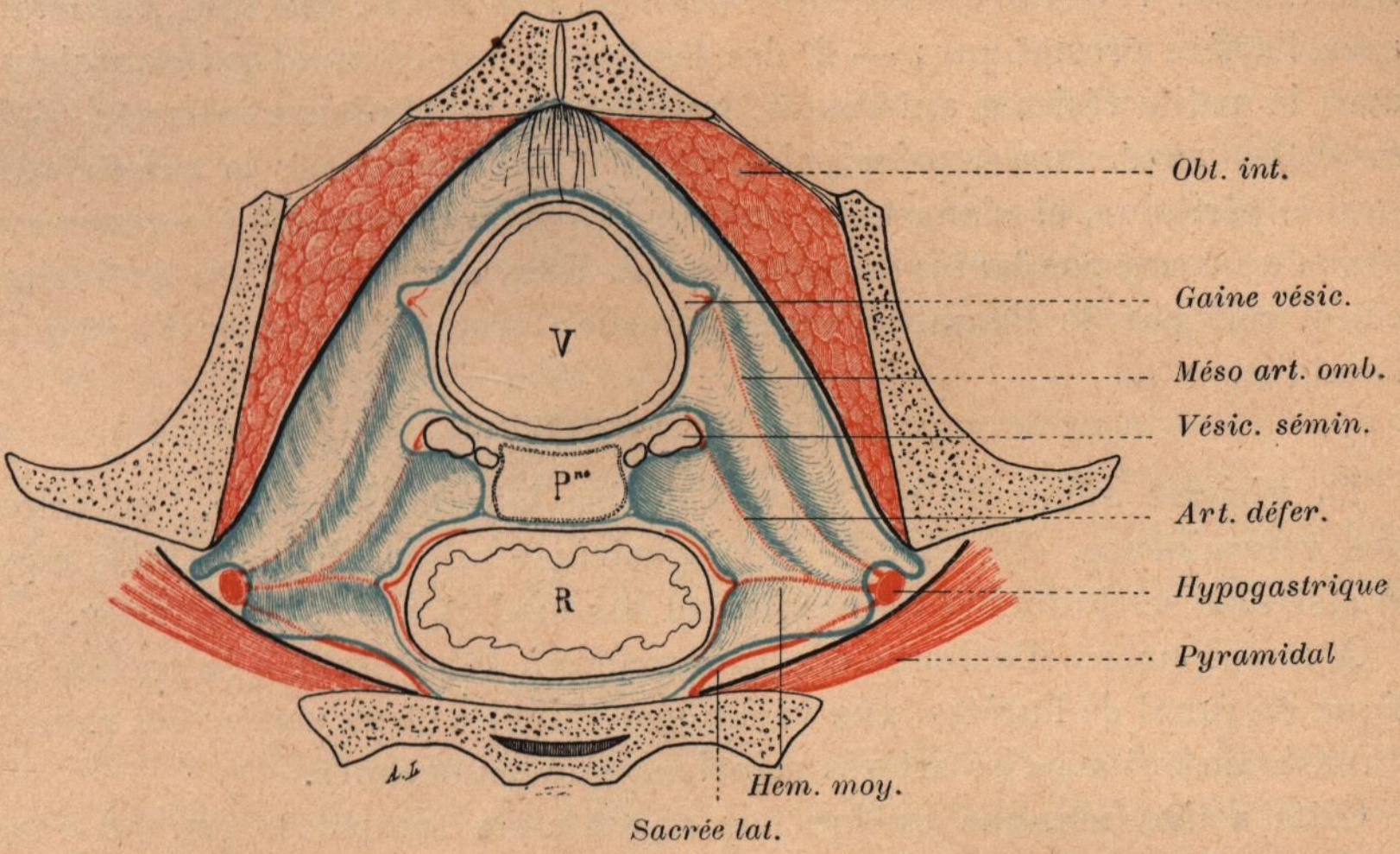

FIG. 461. — Schéma de la gaine hypogastrique.

Coupe transversale du bassin : le péritoine a été enlevé, sauf au niveau du cul-de-sac de Douglas où il s'interterpose à la vessie V et au rectum R ; la gaine hypogastrique est en bleu.

placenta, organe de l'hématose. Elle est primitivement l'artère principale de la partie inférieure du corps et résulte directement de la bifurcation de l'aorte : l'artère iliaque externe et toutes les branches de l'hypogastrique en naissent comme de simples collatérales, mais prennent peu à peu un développement de plus en plus considérable à mesure que se développe le membre inférieur et les viscères pelviens. Elle passe sur les côtés de la vessie et de l'allantoïde, se réfléchit sur la paroi abdominale pour gagner l'anneau ombilical, et, sortie de l'abdomen, se rend au placenta par le cordon, contournée en pas de vis. — Après la naissance, la circulation pulmonaire ayant remplacé la circulation placentaire, l'artère ombilicale s'atrophie ; seule sa partie initiale reste perméable, en raison de ce fait qu'elle donne des branches à la vessie.

Donc, chez l'adulte, l'artère ombilicale est transformée, dans la plus grande partie de son trajet, en un cordon plein et ne demeure canaliculée qu'à sa partie initiale. Cette artère se détache de la branche de bifurcation antérieure de l'hypogastrique, se porte en haut et en avant, longeant les parois latérales de la vessie et, devenue cordon fibreux, se réfléchit sur la paroi abdominale

pour se terminer avec l'ouraque et la veine ombilicale au noyau fibreux qui occupe la partie inférieure de la cicatrice ombilicale.

Voy. pour les rapports des artères ombilicales avec les aponévroses périvésicales, t. V, p. 75 et suivantes.

Dans sa portion restée perméable, l'artère ombilicale donne naissance à deux branches : les *artères vésicales supérieures*.

Artères vésicales supérieures. — Les artères vésicales venant de l'ombilicale sont ordinairement au nombre de deux. D'abord descendantes en bas et en dedans, elles abordent la vessie par ses faces latérales, en soulevant la gaine des vaisseaux hypogastriques et se divisent en plusieurs branches terminales : 1° des *branches descendantes*, très grêles, qui vont s'anastomoser avec l'artère prostatique ; — 2° des *branches antérieures*, qui s'anastomosent avec la petite vésicale antérieure, branche de la honteuse interne ; — 3° des *branches supérieures*, principales, qui s'épanouissent sur la calotte vésicale, sous le péritoine, et s'anastomosent sur la partie moyenne de la vessie avec les branches correspondantes du côté opposé. Elles donnent encore de fins ramuscules qui, par le ligament vésical médian, remontent avec l'ouraque vers l'ombilic.

VÉSICALE INFÉRIEURE

La vésicale inférieure est l'artère du bas-fond de la vessie. Ordinairement peu volumineuse, elle naît de l'hypogastrique ou de l'hémorroïdale moyenne et distribue ses branches terminales au bas-fond et au col de la vessie.

Accessoirement elle donne des ramuscules à la prostate, à la portion prostatique du canal de l'urètre, aux vésicules séminales et au vagin ; ces ramuscules s'anastomosent avec les artères principales de ces organes.

Cette artère manque quelquefois et est alors remplacée par des rameaux vésicaux des artères voisines, vésicales supérieures, prostatique ou déférentielle, qui prennent un développement anormal.

Il est rare que la vésicale inférieure se détache isolément du tronc de bifurcation antérieur de l'hypogastrique. Le plus souvent, elle naît par un tronc qui lui est commun avec l'hémorroïdale moyenne, ou plus souvent encore avec les artères prostatique ou déférentielle. Aussi quelques auteurs ont-ils pu considérer les artères prostatique et vésiculo-déférentielle comme des branches de la vésicale inférieure. Je répète qu'en raison de ce fait que ces artères prostatique et vésiculo-déférentielle peuvent naître aussi bien de l'hémorroïdale moyenne que de la vésicale inférieure, il est préférable à tous égards de les considérer comme branches autonomes.

Chez l'homme, les branches génitales sont au nombre de deux : l'*artère vésiculo-déférentielle* et l'*artère prostatique*.

ARTÈRE VÉSICULO-DÉFÉRENTIELLE

Née le plus souvent du tronc antérieur de bifurcation de l'hypogastrique, par un tronc commun avec la prostatique ou l'hémorroïdale moyenne, l'artère vésiculo-déférentielle se porte en bas et en avant. Elle pénètre dans la loge de la vésicule séminale et s'épanouit en un grand nombre de branches sur la face antéro-supérieure de celle-ci. Ces branches pénètrent pour la plupart dans la vésicule ; quelques-unes se distribuent cependant au bas-fond de la vessie. Avant son épanouissement, la vésiculo-déférentielle fournit toujours un

rameau *déférentiel*, et quelquefois un rameau urétéral. Le rameau déférentiel aborde le canal déférent assez près de sa terminaison et se divise en deux branches : une branche *descendante*, courte, qui accompagne le canal jusqu'à la prostate et une branche *ascendante* ou *récurrente* (artère *déférentielle* des auteurs) très longue, dont on peut suivre les rameaux, jusque dans le voisinage de l'épididyme où ils s'anastomosent avec la testiculaire.

ARTÈRE PROSTATIQUE

(Branche prostatique de la vésicale inférieure ou de l'hémorroïdale moyenne.)

L'artère prostatique, que nous décrivons comme une branche autonome, est constante et relativement volumineuse. Née du tronc antérieur de l'artère hypogastrique, soit directement, ce qui est rare, soit par un tronc commun avec la vésicale inférieure, l'hémorroïdale moyenne, ou même l'ombilicale, elle se porte en bas, en avant et en dedans. Elle aborde la prostate par sa face latérale et se divise en un grand nombre de branches ; ces branches, difficiles à disséquer, sont perdues au milieu des nombreuses branches veineuses qui serpentent sur les parties latérales de la prostate. Presque toujours, l'artère prostatique envoie quelques rameaux ascendants à la vessie, rameaux qui s'anastomosent avec la vésicale inférieure.

Chez la femme, les branches du groupe génital sont au nombre de deux : l'*utérine* et la *vaginale*. Alors que chez l'homme les branches génitales présentent un calibre assez réduit, chez la femme, en raison de l'importance des organes génitaux intra-pelviens, les deux branches génitales offrent un calibre considérable.

ARTÈRE UTÉRINE

Toujours très volumineuse, l'artère utérine se détache, comme les autres branches viscérales, du tronc de bifurcation antérieur de l'hypogastrique, et se rend à l'utérus.

Le point où elle se termine est assez difficile à préciser ; il varie, d'ailleurs, avec les auteurs. Si quelques-uns anastomosent encore l'utérine, à plein canal, avec l'ovarienne, *vers la partie moyenne du corps utérin*, la plupart la continuent jusqu'à l'*angle supérieur* de l'utérus, où elle s'anastomose avec la terminaison de l'utéro-ovarienne ; ainsi, cette dernière prendrait part à la vascularisation de l'utérus et mériterait bien son nom ; pour les Allemands, c'est l'*uterina aortica*, par opposition à l'*uterina hypogastrica*.

Henle, Hartmann, Sœmmering, Gegenbaur, prolongent l'utérine un peu plus loin et placent l'anastomose *entre l'utérus et l'ovaire*. Ce n'est pas encore assez loin.

En effet, dès 1842, M. J. Weber enseignait que l'utérine est non seulement l'artère de l'utérus, mais aussi l'artère de l'ovaire, l'utéro-ovarienne ne fournissant à cet organe que des rameaux insignifiants. Hyrtl (1846) reconnaissait que l'utérine donne des branches à l'ovaire ; et Theile (*Enc. anat.*) admettait l'opinion de Weber. Tout récemment (1892), J. Broeckaert a repris, à l'aide d'injections, l'étude de ce sujet intéressant. Ses recherches ont porté sur vingt-trois sujets (quatre fœtus, quatre enfants, quatre nullipares, trois femmes enceintes, huit femmes ayant eu des enfants) : sur tous ces sujets, il a constaté que l'artère utérine se distribue à l'utérus et à ses annexes ; l'utéro-ovarienne,

n'allant à l'ovaire que d'une façon indirecte, s'arrête à l'*angle externe de l'ovaire* où elle s'anastomose avec la terminaison de l'utérine : c'est de cette anastomose que naissent les artères de l'ovaire. Broeckaert insiste sur ce fait que primitivement, chez l'embryon, les territoires de l'utérine et de l'ovarienne sont complètement séparés : c'est plus tard seulement, à mesure que l'ovaire descend dans la cavité abdominale, que des anastomoses s'établissent entre l'artère génitale primitive et le système artériel utérin.

J'ai injecté un grand nombre d'utérines et d'utéro-ovariennes; j'ai regardé les planches de Hyrtl, celles de Broeckaert, de Souligoux (*Soc. anat.*, 1894) et de Fredet (*Th. Paris*, 1899); il me semble incontestable que l'utérine arrive jusqu'à l'ovaire à l'extrémité interne duquel elle donne quelques rameaux, et qu'elle s'anastomose avec l'ovarienne *au-dessous de l'ovaire*.

L'*anastomose sous-ovarienne* entre les deux artères est de calibre si uni-

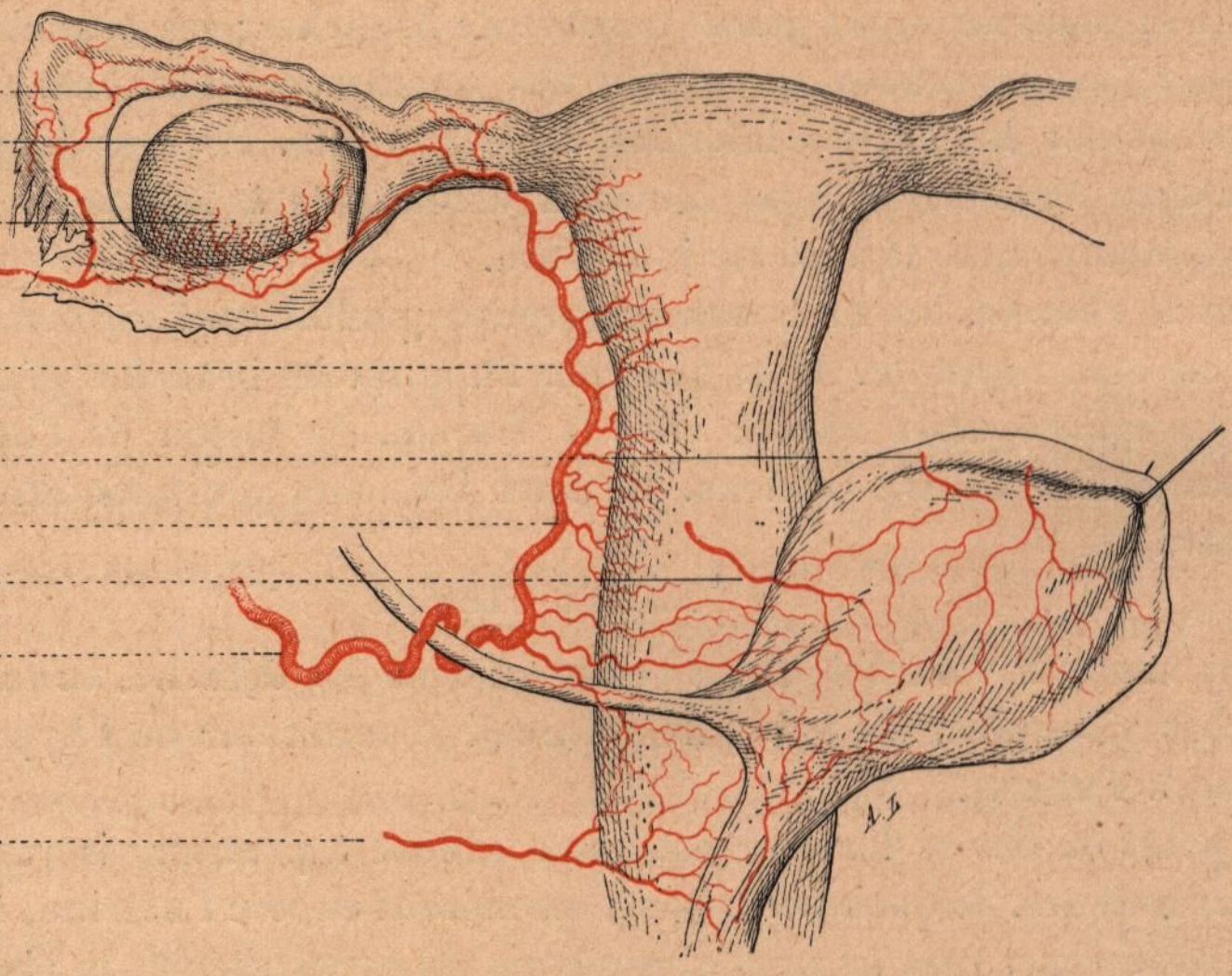

Fig. 462. — L'artère utérine (schéma).

orme qu'il est difficile de dire à quel point finit chacune d'elles. Il ne paraît pas douteux qu'au cours de la grossesse l'utéro-ovarienne devienne une voie d'apport pour l'utérus, car, comme l'utérine, l'ovarienne double de diamètre (Broeckaert).

L'artère utérine se dirige d'abord en bas, en avant et en dedans, appliquée à la paroi pelvienne sur une longueur de 6 à 7 cm. ; puis elle se dirige transversalement en dedans. Cette portion transversale est assez courte, puisque, d'après Ricard (*Semaine médicale*, 1887), elle n'a que 2 cm.; enfin, l'utérine se relève, décrit une crosse, dont la convexité regarde le cul-de-sac latéral du vagin, et monte, très flexueuse, le long du bord latéral de l'utérus. Au niveau de l'angle supérieur de ce dernier, elle change de nouveau de direction, redevient horizontale et se termine *sous* l'ovaire.

Rapports. — L'artère utérine, d'abord appliquée sur la paroi latérale du bassin, suit ensuite la base du ligament large, se recourbe *en crosse* au-dessus

du cul-de-sac latéral du vagin, remonte le bord latéral de l'utérus et pénètre dans l'aileron postérieur ou ovarien du ligament large, jusqu'à l'extrémité interne de l'ovaire : on peut donc lui considérer, au point de vue de ses rapports, plusieurs portions : portion pariétale, portion intra-ligamenteuse, portion sus-vaginale, portion latéro-utérine et portion sous-ovarienne.

Dans sa *portion pariétale*, qui répond à la partie initiale de son segment oblique, elle descend sur la paroi latérale du bassin, c'est-à-dire sur l'obturateur interne doublé de son aponévrose; elle est appliquée contre ce plan musculaire par la gaine hypogastrique. — Dans sa portion *intra-ligamenteuse*, elle est accompagnée par des veines très volumineuses qui, bien injectées, la cachent presque entièrement. Elle est entourée à ce niveau par une gaine de tissu cellulaire très résistante, prolongement de la gaine que l'on trouve autour de toutes les branches de l'hypogastrique. C'est ce tissu cellulaire condensé, difficile à dissocier, qui ferme en bas la cavité virtuelle que limitent les deux feuillets du ligament large, et empêche une injection poussée dans l'épaisseur de ce dernier de fuser directement dans le tissu cellulaire péri-utérin.

Au niveau de cette portion incluse dans la base du ligament large, l'utérine est croisée par l'uretère, qui se dirige en bas, en dedans et en avant, passe en arrière de l'artère utérine et en avant des veines qui accompagnent celles-ci. On ne s'accorde pas sur le siège exact du point de croisement : Hallé le place au niveau du bord externe du ligament large; Charpy à 15 mm. des bords de l'utérus; Jaboulay (in th. Blanc, Lyon, 1889) et Ricard à 2 cm. environ de ces bords; Glantenay (Th. Paris, 1891) à égale distance de l'utérus et de la paroi pelvienne. Ayant injecté une centaine d'uretères, dont une bonne moitié sur des cadavres de femmes, et plus de cent utérines et ayant noté leurs rapports, je puis dire que toutes ces opinions sont vraies, tous ces chiffres exacts, parce que la situation de l'uretère par rapport au col utérin varie avec les sujets, avec les dimensions du col, avec les déviations provenant d'inflam, mations antérieures, etc. Sur le cadavre, on le trouve souvent à plus de 2 cm. en dehors du col; cependant il reste prudent de placer ses pinces *au ras du col*, dans l'hystérectomie vaginale. J'ajoute qu'en hauteur c'est, en général au niveau de l'isthme utérin que se fait le croisement. Ce croisement est très oblique, si bien que l'artère et l'uretère restent en contact et quelquefois presque parallèles sur une longueur de 10 à 25 mm. Il n'est pas rare de voir une flexuosité de l'artère chevaucher l'uretère; dans le dessin que nous donnons (voy. fig. 462), une boucle de l'utérine descend en arrière de l'uretère, de telle sorte que l'artère est à la fois en avant et en arrière de l'uretère.

La portion *sus-vaginale* (*crosse de l'utérine de Charpy*) décrit une courbe dont la convexité regarde le cul-de-sac latéral du vagin. Elle est située à 15 mm. au-dessus et à 15 mm. en dehors du fond de ce cul-de-sac (Commandeur, *loc. cit.*). L'espace compris entre la courbe artérielle et le vagin est rempli par un tissu cellulaire très dense dans lequel cheminent l'uretère et les branches que l'utérine envoie à la partie supérieure du vagin et à la vessie.

Enfin, dans ses portions *latéro-utérine* et *sous-ovarienne*, l'utérine chemine entre les deux feuillets du ligament large, englobée dans les larges plexus veineux et lymphatique qui l'accompagnent.

Branches. — L'artère utérine fournit de nombreuses collatérales.

1° Un ou deux *rameaux urétéraux* qui se détachent de l'utérine au point où elle est croisée par l'uretère.

2° Des *rameaux vésicaux* et *vaginaux*, au nombre de cinq ou six; ils naissent de la crosse utérine, se portent en bas et en dedans et se divisent ordinairement en 2 groupes : — un groupe *postérieur*, formé par des ramuscules très grêles, qui se dirigent en arrière et se distribuent au cul-de-sac postérieur du vagin; — un groupe *antérieur* dont les rameaux constituants, toujours assez volumineux, se distribuent au cul-de-sac antérieur du vagin et au bas-fond de la vessie; comme Ricard (*loc. cit.*) l'a bien montré, ces rameaux sont en rapport intime avec le segment terminal de l'uretère, qui s'applique sur le cul-de-sac antérieur du vagin avant de pénétrer dans la vessie.

3° Des *rameaux utérins*. Ces rameaux se distribuent au col et au corps. Les ramuscules qui vont *au col* sont remarquables par leur longueur et leurs flexuosités; avant d'arriver au col, ils se divisent en branches flexueuses qui abordent l'utérus au niveau de ses faces antérieure et postérieure. Ces flexuosités sont en rapport avec la dilatation considérable et relativement rapide que subit le col utérin au moment de l'accouchement. J'ai démontré (*Lymphatiques des organes génitaux de la femme*, Paris, 1888) que, pour la même raison, les lymphatiques du col se comportent de même, se *pelotonnant* sur les côtes du col en petites masses que la dilatation du col déroule.

Les rameaux du *corps* sont au contraire remarquables par leur brièveté. Dès leur origine, ils s'enfoncent dans le tissu utérin. De même que ceux du col ils diminuent rapidement de volume, de sorte qu'au niveau de la ligne médiane, il n'existe plus que des ramuscules insignifiants, c'est pourquoi les sections médianes que nous pratiquons dans l'hystérectomie vaginale se font presque à blanc.

Le nombre des rameaux qui vont au corps et au col de l'utérus a été récemment étudié par Davidson (*Morphologische Arbeiten* von G. Schwalbe, 1893). D'après cet auteur, ce nombre varierait suivant qu'il s'agit d'un utérus en état de vacuité ou d'un utérus gravide. A l'état de vacuité, le col reçoit en moyenne cinq à six rameaux, le corps huit à neuf environ. Or, sur l'utérus gravide, le col ne reçoit plus qu'une ou deux artérioles; les autres vont au segment inférieur; d'où l'on peut conclure avec Davidson que le segment inférieur de l'utérus gravide, dont l'origine est toujours si discutée, se constitue aux dépens du col de l'utérus.

4° *Rameaux tubaires*. — Les rameaux tubaires sont au nombre de deux ou trois. L'un d'eux plus volumineux mérite le nom d'*artère tubaire interne* ; il pénètre dans l'aileron supérieur ou moyen du ligament large et suit le bord inférieur de la trompe, à laquelle il se distribue jusqu'au voisinage du pavillon. Ses divisions terminales s'anastomosent avec l'artère tubaire externe, branche de l'utéro-ovarienne. — Pour les auteurs qui conduisent l'utéro-ovarienne jusqu'à 'utérus, ces rameaux tubaires internes n'appartiennent pas à l'utérine.

5° Des *rameaux ovariens*. — Ils naissent de l'anastomose sous-ovarienne entre l'utérine et l'utéro-ovarienne et se distribuent à l'extrémité interne de l'ovaire.

Branche terminale. — Elle forme en s'anastomosant sous l'ovaire avec la terminaison de l'utéro-ovarienne, l'*anastomose sous-ovarienne*.

ARTÈRE VAGINALE

Moins volumineuse que la précédente, l'artère vaginale se détache du tronc antérieur de l'hypogastrique, soit isolément, ce qui est rare, soit par un tronc commun avec l'utérine, la vésicale inférieure ou l'hémorroïdale moyenne, ce qui est beaucoup plus fréquent.

L'artère vaginale se porte en bas et en avant, soulève la gaine hypogastrique en un petit méso latéral et vient aboutir à la partie supérieure du bord correspondant du vagin. Elle se divise là en deux branches, antérieure et postérieure, qui s'écartent à angle aigu et viennent s'épanouir sur les faces antérieure et postérieure du vagin. Ces branches de la vaginale se distribuent aux deux tiers inférieurs du vagin. J'ai dit en effet que le tiers supérieur, ou, plus exactement, les culs-de-sac vaginaux recevaient leurs artères de l'utérine. — La vaginale fournit encore des rameaux vésicaux et urétéraux.

Elle s'anastomose en haut avec les branches vaginales de l'utérine, en bas avec l'artère honteuse, artère de la vulve, en avant avec la vésicale postérieure et enfin au niveau de la ligne médiane, avec la vaginale du côté opposé. — De ces anastomoses sur la ligne médiane résulte, devant et derrière le vagin, une longue artériole médiane dite azygos du vagin (Cerf).

ARTÈRE HÉMORROIDALE MOYENNE

De volume très variable, ordinairement plus volumineuse d'un côté que de l'autre, l'artère hémorroïdale moyenne se détache de la branche antérieure de l'hypogastrique. Elle naît souvent par un tronc commun avec la vésicale inférieure, la prostatique ou la vésiculo-déférentielle. Elle se dirige en bas et en dedans et se distribue aux parties latérales de l'ampoule rectale. Elle s'anastomose avec l'hémorroïdale supérieure, terminaison de la mésentérique inférieure et avec les autres branches viscérales de l'hypogastrique.

Variétés des branches viscérales. — J'ai dit que les artères viscérales naissaient ordinairement du tronc de bifurcation antérieur de l'hypogastrique. Mais rien n'est plus variable que leur mode d'origine sur ce tronc : tantôt, elles s'en détachent isolément; tantôt, deux et même trois d'entre elles peuvent naître par un tronc commun. Les dispositions sont si multiples et si variables que pour individualiser ces branches, j'ai fait absolument abstraction de leur mode d'origine pour ne me baser que sur leur terminaison (voy. les trois figures de l'hypogastrique).

Artère ombilicale et artère vésicale supérieure. — L'artère ombilicale peut rester perméable jusqu'à l'ombilic (Otto). — Les deux artères peuvent se fusionner en un tronc unique, à une distance variable de l'ombilic. — L'artère ombilicale peut donner plusieurs branches surnuméraires : des rameaux vaginaux, — une épigastrique accessoire (Lauth). — Il peut n'exister qu'une vésicale supérieure; on peut par contre en rencontrer 3 et même 4.

Artère vésicale inférieure. — Elle peut donner une artère honteuse interne accessoire (Dubrueil).

Artère vaginale. — Elle peut présenter un développement considérable et s'anastomoser en arc, à la partie inférieure du vagin, avec la vaginale du côté opposé. — MM. Durand et Commandeur ont décrit, venant de l'artère vaginale, un rameau transversal d'assez gros calibre, qui, se portant directement en dedans, pénétrait dans le ligament large, en suivant une direction parallèle à celle de l'utérine au-dessous de laquelle il était placé. Il gagnait ainsi le cul-de-sac postéro-latéral du vagin et se distribuait à la face postérieure de ce dernier (*Province médicale*, 11 mai 1895).

Artère déférentielle. — Artère utérine. — L'artère déférentielle peut remplacer l'artère spermatique. — L'artère utérine peut se diviser en trois branches de même volume (M. J. Weber) — Elle peut donner naissance à une artère qui chemine sur la face postérieure du vagin, au niveau de la ligne médiane (artère azygos du vagin).

[*POIRIER.*]

L'artère utérine donne quelquefois naissance à l'artère hémorroïdale moyenne.

Artère hémorroïdale moyenne. — Elle peut manquer; alors, elle est remplacée par l'artère hémorroïdale supérieure. — L'artère hémorroïdale moyenne peut fournir l'artère vésiculo-déférentielle ou l'artère vaginale. — Luschka a vu naître l'artère sacrée latérale inférieure de l'hémorroïdale moyenne.

BRANCHES INTRA-PELVIENNES PARIÉTALES

ARTÈRE ILIO-LOMBAIRE

Syn. : A. ilio-lumbalis ; — a. iliaca parva ; — Hüftlendenpulsader.

L'artère ilio-lombaire se détache ordinairement du tronc de bifurcation postérieur de l'hypogastrique et, plus rarement, du tronc primitif.

Dès son origine, elle se porte en haut et en arrière ; elle chemine d'abord entre la face postérieure du tronc de l'iliaque interne et la face antérieure du tronc nerveux lombo-sacré, croise ensuite le détroit supérieur et s'engage sous le psoas, où elle se divise en deux branches terminales : branche postérieure ou ascendante, branche antérieure ou transversale. Sous le psoas, elle abandonne quelques rameaux à ce muscle ainsi qu'au nerf obturateur (Durand et Commandeur, *Province médicale*, 11 mai 1895).

1. La **branche postérieure** (*ramus ascendens s. lumbalis*), qui continue la série des rameaux postérieurs des intercostales thoraciques ou lombaires, se dirige en haut et en arrière, passe sur les ailerons du sacrum, en regard du trou de conjugaison intermédiaire à la cinquième vertèbre lombaire et au sacrum, et se divise en deux rameaux : rameau musculaire et rameau spinal.

Le rameau *musculaire* passe sous le ligament ilio-lombaire, abandonne quelques ramuscules au carré des lombes, et, arrivé dans la région lombaire, se distribue à la masse commune ; il s'anastomose avec la quatrième lombaire, branche de l'aorte abdominale, et la cinquième lombaire, branche de la sacrée moyenne.

Le rameau *spinal* pénètre dans le trou de conjugaison sous-jacent à la cinquième lombaire et arrive ainsi dans le canal vertébral, où il se comporte comme les rameaux spinaux des artères intercostales lombaires et thoraciques.

2. La **branche transversale** (*ramus transversus s. iliacus*) se porte transversalement en dehors au-dessous du muscle psoas ; arrivée au niveau du bord postérieur du muscle iliaque, elle se divise en deux rameaux : un *rameau superficiel*, qui chemine sur la face pelvienne du muscle iliaque, donne des branches à ce muscle et s'anastomose avec la circonflexe iliaque et avec les dernières lombaires ; — un *rameau profond*, qui passe entre le muscle et l'os ; il fournit de nombreux ramuscules au muscle, au périoste et au rameau plus important à l'os lui-même, *rameau nourricier* qui pénètre dans un orifice ordinairement situé au voisinage de l'articulation sacro-iliaque.

Variétés. — L'I. L. peut manquer ou être très réduite ; elle est alors suppléée par la 5e artère lombaire ; elle peut donner l'artère sacrée latérale supérieure ; inversement, on l'a vue naître de la sacrée latérale supérieure, de l'iliaque primitive, de la fessière, etc.

ARTÈRES SACRÉES LATÉRALES

Syn. : A. sacra lat. ; — Kreuzpulsader ; — Heiligbeinpulsader.

Il existe le plus souvent deux artères sacrées latérales : on les distingue en *supérieure* et *inférieure*.

Artère sacrée latérale supérieure. — *L'artère sacrée latérale supérieure* se détache ordinairement de la branche de bifurcation postérieure de l'hypogastrique. Il est plus rare de la voir prendre naissance sur la branche antérieure ou sur le tronc primitif. Cette dernière disposition existait sur la pièce qui a servi de modèle à la figure 456. Dès son origine, la sacrée latérale supérieure se porte directement en dedans et s'engage dans le premier trou sacré. Avant de disparaître dans ce trou, elle envoie un petit rameau descendant, qui s'anastomose avec la sacrée latérale inférieure et un ou deux petits rameaux transversaux, qui s'anastomosent avec la sacrée moyenne. Parvenue dans le trou sacré antérieur, la sacrée latérale se divise en deux rameaux terminaux : l'un, *interne* ou *spinal*, pénètre dans le canal sacré et se distribue à la queue de cheval; l'autre, *postérieur* ou *musculaire*, sort par le trou sacré postérieur et se distribue à la partie inférieure de la masse commune et à la peau.

Artère sacrée latérale inférieure. — *L'artère sacrée latérale inférieure* se détache, comme la précédente, de la branche de bifurcation postérieure de l'hypogastrique. Après un court trajet transversal, elle descend verticalement en avant du sacrum. Elle est située en avant des trous sacrés, reposant directement sur les nerfs sacrés, et, entre ces derniers, sur le pyramidal. Comme la sacrée latérale supérieure avec laquelle elle s'anastomose, elle est appliquée sur ces organes par une lame aponévrotique très résistante appartenant à la gaine hypogastrique. La s. l. i. se termine ordinairement au niveau de l'articulation sacro-coccygienne, en s'anastomosant avec une branche latérale fournie par la sacrée moyenne.

La sacrée latérale inférieure fournit deux ordres de rameaux : des *rameaux postérieurs* ou *externes*, qui se dirigent en arrière et un peu en dehors, s'engagent dans les trous sacrés antérieurs et se comportent alors comme le rameau correspondant de la sacrée latérale supérieure ; ils sont ordinairement au nombre de quatre; — des *rameaux antérieurs* ou *internes*; au nombre de quatre comme les précédents, ils cheminent sur la face antérieure des vertèbres sacrées et s'anastomosent avec les branches latérales de la sacrée moyenne.

Comme on le voit par leur distribution, les sacrées latérales continuent la série des intercostales.

Les sacrées latérales peuvent naître d'un tronc commun. — Les sacrées latérales supérieures manquent parfois; elles sont alors remplacées par des branches naissant de l'iliaque primitive, de l'ilio-lombaire ou de l'ischiatique. — Les sacrées latérales inférieures absentes sont suppléées, en partie ou en totalité, par des rameaux de l'hémorroïdale moyenne, de la fessière ou de l'ischiatique. — L'artère sacrée latérale inférieure donne quelquefois la vésicale inférieure ou l'hémorroïdale moyenne : elle peut aussi naître de l'artère sacrée latérale supérieure,

BRANCHES EXTRA-PELVIENNES

FESSIÈRE

Syn. : A. glutea ; — iliaque postérieure ; — fessière supérieure ; — Gesæsspulsader.

La fessière, la plus volumineuse des branches de l'hypogastrique, constitue la branche de bifurcation postérieure du tronc principal. Dès son origine, elle se porte en bas et en arrière ; arrivée au niveau du bord supérieur de la grande

échancrure sciatique, elle se recourbe et se dirige directement en arrière, passe d'abord entre le nerf lombo-sacré et le premier nerf sacré, puis entre le pyramidal et la partie supérieure de la grande échancrure sciatique sur laquelle elle laisse ordinairement son empreinte, un peu en avant de la symphyse sacro-iliaque. Arrivée ainsi hors du bassin, elle se divise immédiatement en deux branches terminales.

La fessière est accompagnée par deux veines très volumineuses, qui comblent

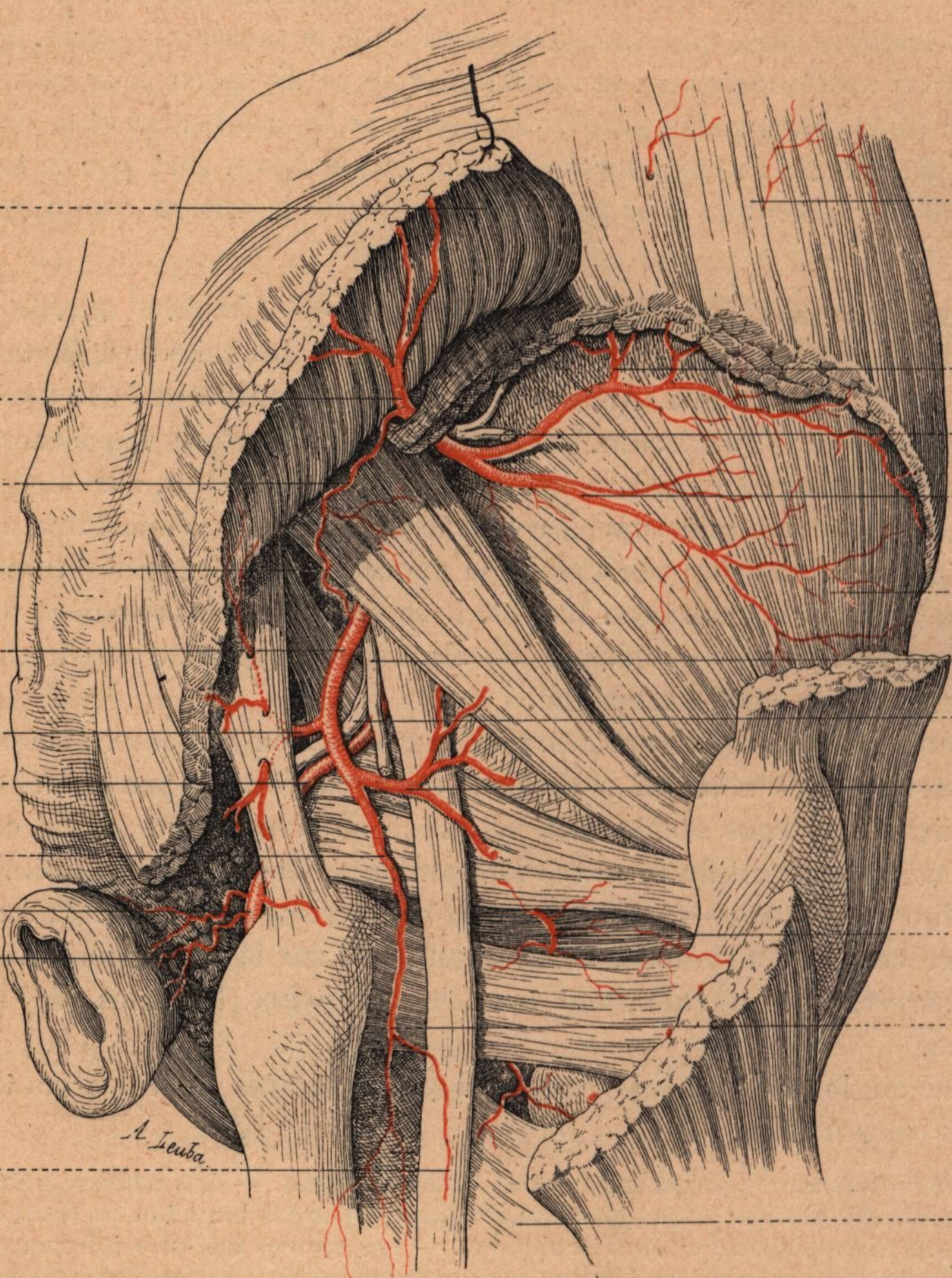

Fig. 463. — Artères fessière et ischiatique.

avec elle presque tout l'espace compris entre le bord supérieur du pyramidal et le contour osseux de la grande échancrure sciatique. Ces deux veines cheminent l'une en arrière (c'est généralement la plus volumineuse); l'autre en avant de l'artère : ces veines échangent dans le bassin et au niveau de l'échancrure sciatique de nombreuses anastomoses (Bouisson, Morestin), dont la présence complique la ligature de la fessière à ce niveau.

Le nerf fessier supérieur, né par deux racines du nerf lombo-sacré et de

la première sacrée, sort du bassin à côté, mais *en avant et en dehors* de l'artère fessière.

Branches. — Dans le bassin, la fessière fournit quelques branches au pyramidal, à l'os iliaque et à l'articulation sacro-iliaque.

Ses *branches terminales* sont au nombre de deux, l'une *superficielle*, chemine entre le grand et le moyen fessier; l'autre, *profonde*, chemine entre le petit et le moyen fessier.

Branche superficielle. — La branche superficielle, moins volumineuse que la branche profonde, émerge ordinairement sous une petite arcade aponévrotique dont les deux extrémités s'insèrent sur la partie supérieure de la grande échancrure sciatique et qui donne attache aux fibres postérieures du moyen fessier (voy. fig. 463). Sous le grand fessier, cette branche se divise en plusieurs rameaux : les uns, grêles, remontent vers les origines du grand fessier, tandis que les autres, *volumineux*, descendent parallèlement aux fibres de ce muscle, jusqu'au voisinage de son insertion inférieure.

De cette branche superficielle se détache un rameau, ordinairement assez gros qui croise la face postérieure du pyramidal au moment où ce muscle sort de la grande échancrure sciatique, donne quelques ramuscules à ce muscle et se perd dans la partie inférieure et postérieure du grand fessier. Ce rameau se détache parfois si près de l'origine de la branche superficielle, qu'on a pu le regarder comme une troisième branche terminale de la fessière (branche descendante de Morestin); il s'anastomose avec la br. asc. de l'ichiatique.

Branche profonde. — La branche profonde chemine dans le plan qui sépare le moyen du petit fessier. Très courte, elle se divise presque aussitôt en deux rameaux terminaux, *l'un supérieur*, *l'autre inférieur*. Le rameau *supérieur* suit les insertions iliaques du petit fessier ; il se distribue à ce muscle, au moyen fessier, à l'os coxal et se termine dans le voisinage de l'épine iliaque antérieure et inférieure en s'épuisant dans le tenseur du fascia lata. Par ses ramuscules ascendants, il s'anastomose, au niveau du bord supérieur de l'os des îles, avec l'ilio-lombaire et la dernière lombaire; par ses ramuscules terminaux, il s'anastomose avec la circonflexe externe, branche de la fémorale. — Le *rameau inférieur* chemine au-dessous du précédent et dans le même plan que lui; il donne de nombreuses branches aux moyen et petit fessiers, ainsi qu'à la partie supérieure de la capsule de l'articulation de la hanche, et s'anastomose avec l'ischiatique et la circonflexe externe.

La disposition que je viens de décrire (division de la fessière en deux branches terminales) ne répond pas à la totalité des cas. Chez certains sujets, le rameau descendant de la branche supérieure naît au niveau de la grande échancrure sciatique et la branche profonde est dédoublée dès son origine en deux rameaux terminaux. Chez ces sujets, la fessière semble se diviser à sa sortie du bassin, non en deux mais en quatre branches terminales. Dans tous les cas, le tronc de la fessière *n'a pas de portion extra-pelvienne*, détail qui a son importance pour la ligature de cette artère puisqu'il oblige à lier *dans le bassin*.

La fessière peut émerger au-dessous du pyramidal. Elle peut fournir anormalement l'artère ischiatique, qui sort alors du bassin au-dessus du pyramidal.

ISCHIATIQUE

Syn. : Fessière inférieure ; — ischiatica ; — glutea inferior ; — Sitzbeinpulsader.

Branche de bifurcation postéro-externe du tronc terminal antérieur de l'hypogastrique, l'ischiatique est, après la fessière, la plus volumineuse des bran-

[*POIRIER.*]

ches de cette artère. Aussi, lorsqu'on veut absolument décrire une branche terminale à l'iliaque interne, est-il plus logique, comme le fait remarquer Theile, de choisir l'ischiatique que la honteuse interne. Après un trajet intra-pelvien, dont la longueur est en raison inverse de celle du tronc antérieur, l'ischiatique sort du bassin par la partie inférieure de la grande échancrure sciatique. Arrivée dans la région fessière, elle se divise, après un parcours plus ou moins long, en plusieurs branches terminales.

Rapports. — On peut, au point de vue des rapports, lui considérer : une portion intra-pelvienne, et une portion fessière.

Dans sa *portion intra-pelvienne*, l'artère descend ordinairement en avant du plexus sacré, sur lequel elle est appliquée par la *gaine hypogastrique*. Chez certains sujets, elle sort du bassin en passant au-dessous du quatrième nerf sacré ; chez d'autres, elle s'engage entre le troisième et le quatrième nerf sacrés, ou même entre le deuxième et le troisième : elle chemine alors sur une étendue de 2 à 3 cm. entre le plexus et le pyramidal. — L'ischiatique émerge dans la région fessière, entre le bord inférieur du pyramidal et le bord supérieur du petit ligament sacro-sciatique, *en dedans de la honteuse interne*, qui passe sur le sommet de la petite épine sciatique. Devenue ainsi *fessière*, l'ischiatique descend vers l'ischion, puis elle se porte en dehors et se rapproche du grand nerf sciatique ; dans cette dernière partie de son trajet, l'ischiatique est *en dehors de la honteuse interne* et sur un plan moins profond que cette dernière, qui n'a pas quitté le plan ostéo-ligamenteux formé par les insertions du petit ligament sciatique sur l'épine sciatique.

L'ischiatique est accompagnée par deux veines dont la plus volumineuse occupe la partie postérieure de l'artère.

Branches. — Dans le bassin, l'ischiatique donne quelques ramuscules au plexus sacré ; dans la région fessière, après un trajet de quelques millimètres à peine, elle se divise en branches terminales :

1° *Une branche supérieure, ascendante*, ordinairement assez grêle, qui croise la face postérieure du pyramidal et s'anastomose avec le rameau descendant de la branche supérieure de la fessière ;

2° *Deux branches postérieures*, l'une externe, l'autre interne, qui donnent quelques filets sans importance aux jumeaux et à l'obturateur interne, puis s'enfoncent dans le grand fessier, à la moitié inférieure duquel elles se distribuent. De ces deux branches postérieures, l'*externe* pénètre directement dans le grand fessier en dehors du grand ligament sacro-sciatique, l'*interne*, au contraire, traverse le ligament sacro-sciatique dans l'épaisseur duquel elle se ramifie, avant de pénétrer dans le grand fessier. Comme le fait remarquer Morestin, ces rameaux cheminent dans de véritables canaux fibreux, et sont séparés de la paroi de ces canaux par une couche de graisse molle.

3° *Une branche inférieure*, qui continue la direction du tronc principal, et se distribue aux muscles fléchisseurs de la jambe, au carré crural et à la partie supérieure du grand adducteur. Cette branche inférieure donne constamment un rameau au nerf grand sciatique (*A. comes nervi ischiatici*). Le développement de ce rameau est très variable ; Hyrtl l'a vu descendre jusqu'à la poplitée, dans laquelle il s'abouchait.

La branche inférieure de l'ischiatique s'anastomose avec les deux circonflexes, surtout la circonflexe interne et avec les perforantes, branches de la fémorale profonde.

Variétés. — L'artère ischiatique peut suppléer l'artère fémorale atrophiée : elle descend alors à la partie postérieure de la cuisse, derrière le nerf sciatique, et donne naissance à l'artère poplitée. Cette anomalie est assez fréquente; il en existe un grand nombre d'observations; il est inutile d'insister sur son intérêt chirurgical. — L'artère ischiatique peut fournir anormalement : l'artère sacrée latérale; — l'artère vésicale inférieure ou une artère accessoire; — l'artère utérine; — une artère obturatrice accessoire, qui, derrière le trou sous-pubien, s'anastomose avec l'artère obturatrice proprement dite; — une artère honteuse interne, qui se sépare de l'ischiatique à la sortie du bassin; — une artère hémorroïdale moyenne.

ARTÈRE OBTURATRICE

Syn. : A. obturatoria; — Hüftbeinlochpulsader.

L'artère obturatrice se détache ordinairement de l'hypogastrique, mais il n'est pas rare de la voir naître de l'épigastrique. Je reviendrai plus loin sur cette variété qui est assez fréquente.

Lorsque l'obturatrice provient de l'iliaque interne, elle se détache du tronc de bifurcation antérieur de cette artère; lorsqu'il y a division prématurée de ce tronc en ischiatique et honteuse interne, c'est ordinairement de l'ischiatique que vient l'obturatrice, tandis que la majorité des artères viscérales naissent de la honteuse interne. Dès son origine, l'obturatrice se porte en bas et en avant, cheminant parallèlement au détroit supérieur du bassin, à deux centimètres environ au-dessous de lui. Elle arrive ainsi jusqu'au canal sous-pubien, dans l'intérieur duquel elle se divise en deux branches terminales.

Rapports. — *Dans son trajet intra-pelvien*, l'obturatrice chemine contre la paroi latérale du petit bassin, formée à ce niveau par l'obturateur interne recouvert de son aponévrose; l'artère est appliquée contre le muscle par la gaine hypogastrique. Au-dessus d'elle, chemine le nerf obturateur, qui, né plus haut que l'artère, s'en rapproche graduellement; au-dessous, se trouve la veine obturatrice. — *Dans le canal sous-pubien*, ces organes conservent leurs rapports respectifs : le nerf est en haut, la veine en bas, l'artère au milieu.

Branches collatérales. — Dans la cavité pelvienne, l'artère fournit plusieurs branches collatérales :

1° Un *rameau iliaque* qui se détache de l'obturatrice tout près de son origine, perfore le fascia iliaca et se distribue au psoas. Ce rameau, constant, peut naître de l'hypogastrique elle-même (Henle); — 2° un rameau aux ganglions iliaques externes; — 3° des rameaux *musculaires* : les uns, externes, s'enfoncent dans l'obturateur interne; les autres, descendants, se distribuent à la partie supérieure du releveur de l'anus et à l'ischio-coccygien; — 4° un ou plusieurs rameaux qui se dirigent vers la prostate et la vessie et s'anastomosent avec les artères prostatique, vésicale postérieure et le rameau vésical de la honteuse interne; — 5° un rameau transversal, *ramus pubicus*, qui se dirige en dedans et s'anastomose derrière la symphyse avec celui du côté opposé; — 6° un *rameau anastomotique avec l'épigastrique*; ce rameau se détache de l'obturatrice au moment où elle va entrer dans le canal sous-pubien; il se dirige directement en haut et se jette dans l'épigastrique. L'existence de ce

rameau explique l'origine possible de l'obturatrice aux dépens de l'épigastrique. En étudiant cette importante anomalie, j'indiquerai les rapports de ce rameau artériel avec l'anneau crural (voy. ci-après variétés de l'obturatrice).

Branches terminales. — Les branches terminales de l'obturatrice sont au nombre de deux : l'une *antérieure*, l'autre *postérieure*. Elles suivent le cadre osseux du tronc sous-pubien, sous les insertions osseuses de l'obturateur externe, et forment en s'anastomosant un cercle artériel autour de ce trou.

1° *Branche antérieure* (*ramus internus seu anterior*). — La branche antérieure se dirige en bas et en avant, et traverse la membrane obturatrice

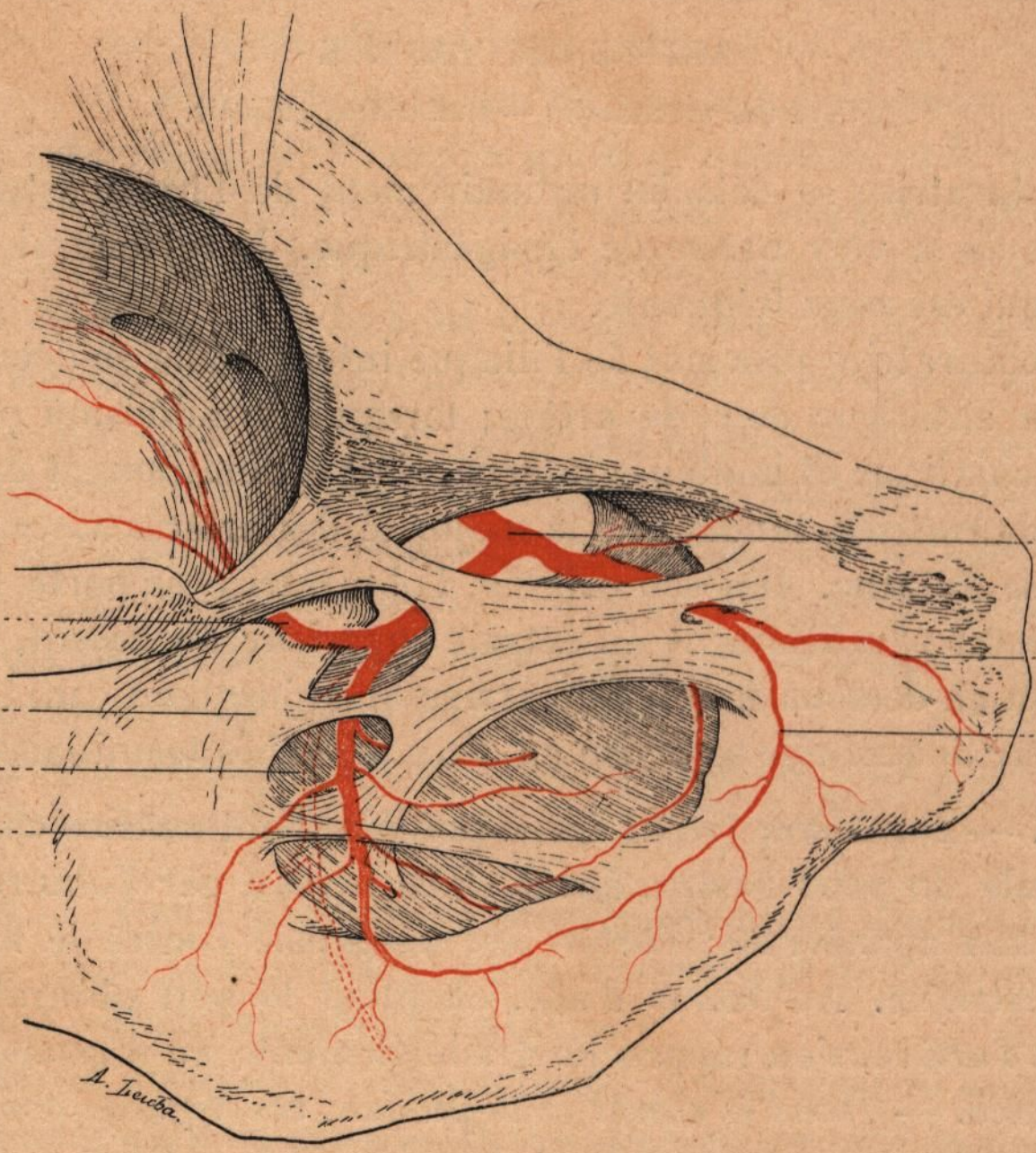

Fig. 464. — L'obturatrice.

interne; elle chemine alors entre le muscle obturateur externe, qui la recouvre et la partie du cadre osseux, qui limite en avant le trou sous-pubien. Elle se termine à la partie moyenne de la branche ischio-pubienne, en s'anastomosant avec la branche postérieure. Cette branche fournit des rameaux *osseux et périostiques* qui cheminent transversalement sur la surface angulaire du pubis, et des rameaux *musculaires* qui se distribuent à l'obturateur externe, au moyen et au petit adducteur.

2° *Branche postérieure*. — La branche postérieure se dirige en bas et en arrière, chemine entre les membranes obturatrices, puis sous l'obturateur externe. Elle se termine au niveau de la partie moyenne de la branche ischio-pubienne en s'anastomosant avec la branche antérieure. — Cette branche donne plusieurs collatérales :

a) Un rameau *intra-pelvien*, souvent très volumineux; ce rameau, sur lequel Waldeyer a attiré l'attention (Waldeyer, *Verhandl. der Anat. Gesellsch.*,

IXe Versamml., Basel, 1895), se détache de la branche postérieure, tout près de l'origine de cette dernière, chemine sur la face pelvienne de la membrane obturatrice interne et vient se terminer sur la face interne de la tubérosité de l'ischion, au périoste de laquelle il se distribue. Souvent, un de ses ramuscules terminaux pénètre dans l'épaisseur de l'ischion. Sur cinq préparations, j'ai constaté quatre fois la présence de ce rameau intra-pelvien représenté par la fig. 464.

b) Un rameau *acétabulaire*, qui pénètre dans la cavité cotyloïde par l'échancrure ischio-pubienne, fournit quelques artérioles au tissu cellulo-graisseux qui remplit l'arrière-fond de la cavité cotyloïde et une branche qui pénètre dans le ligament rond. — On verra plus loin que cette branche acétabulaire peut être fournie par la circonflexe interne, branche de la fémorale profonde.

c) Des rameaux *perforants*, qui traversent la membrane obturatrice interne et se distribuent à l'obturateur interne.

d) Des rameaux *musculaires*, qui cheminent avec les branches du nerf obturateur entre les couches musculaires des adducteurs et se distribuent à l'obturateur externe, au petit et au grand adducteur et au carré crural. Ces rameaux musculaires s'anastomosent avec la circonflexe interne et l'ischiatique.

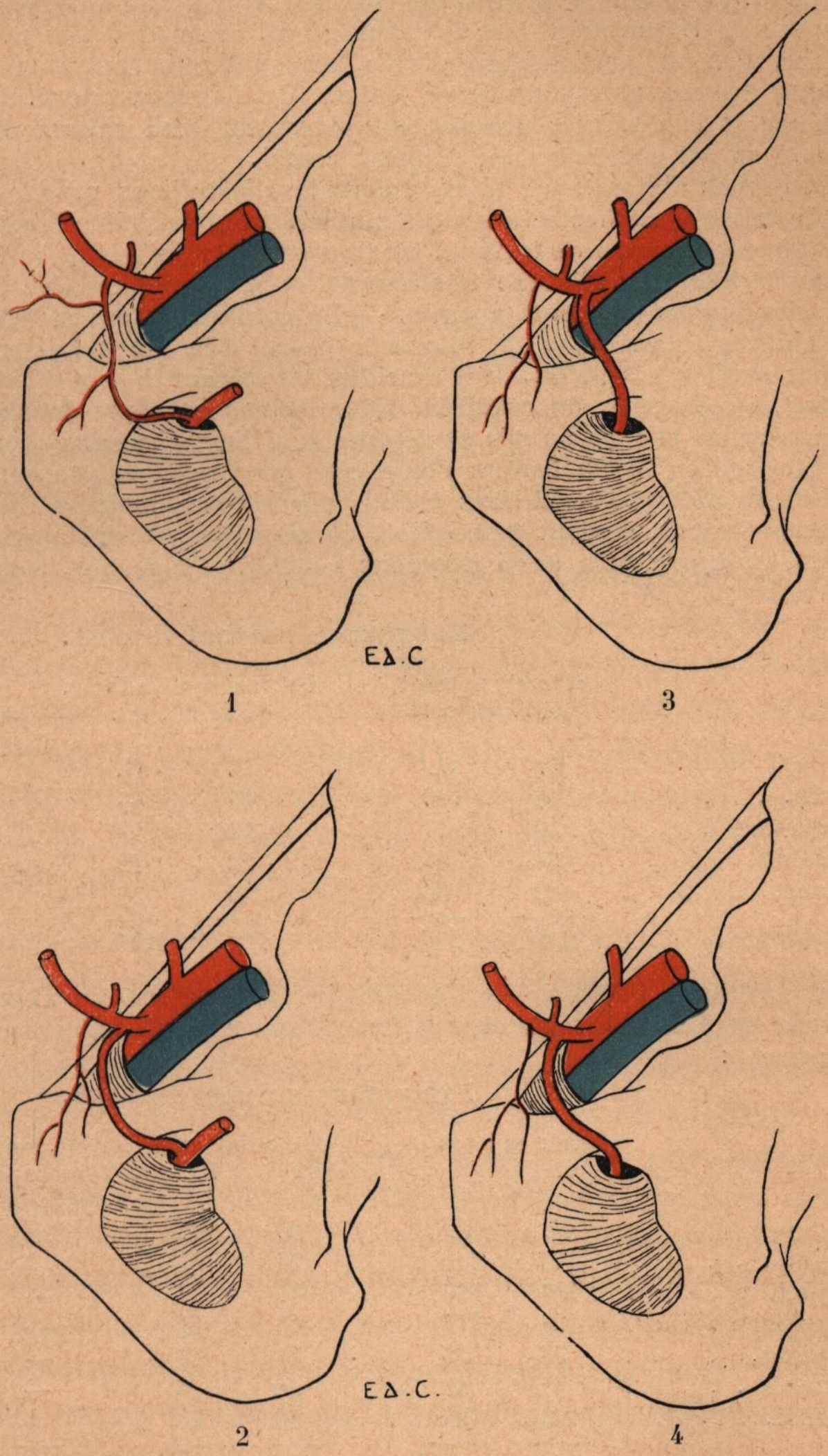

Fig. 465. — Schémas des divers modes d'origine de l'obturatrice.

Variétés. — Les variétés les plus intéressantes de l'obturatrice sont relatives à son origine; elle peut venir anormalement soit de l'iliaque externe, ce qui est rare, soit de l'épigastrique, ce qui est beaucoup plus fréquent.

[POIRIER.]

On sait que, normalement, l'épigastrique et l'obturatrice sont réunies par un petit rameau anastomotique vertical (schéma 1). Ce rameau anastomotique peut être volumineux; on dit alors que l'obturatrice naît par deux racines, l'une venant de l'iliaque externe, l'autre de l'épigastrique (schéma 2). D'après Lauth, ce serait la disposition normale chez le fœtus. Si la racine fournie par l'iliaque externe s'atrophie, on dit que l'obturatrice est fournie par l'épigastrique ou plus exactement que l'obturatrice et l'épigastrique naissent par un tronc commun. La longueur de ce tronc commun a une grande importance au point de vue des rapports de l'obturatrice avec le canal crural. Si ce tronc est très court (schéma 3) l'obturatrice, dans sa portion descendante, est appliquée contre la face interne de la veine iliaque externe et est située en dehors de l'anneau crural. Si ce tronc est plus long (schéma 4), l'obturatrice descend au niveau du bord externe du ligament de Gimbernat en dedans par conséquent de l'anneau crural.

On conçoit l'importance de ces différentes dispositions pour le chirurgien qui doit débrider le collet d'une hernie crurale étranglée. Aussi ce point d'anatomie a-t-il été l'objet d'un nombre considérable de travaux. On trouvera dans le travail de Pfitzner (*Anat. Anz.*, 1889, p. 504 et 508) un historique très complet et la reproduction de la plupart des statistiques fournies par les différents auteurs. — En confrontant ces statistiques et en leur ajoutant les chiffres obtenus par lui, Pfitzner a essayé d'établir la fréquence des différentes dispositions suivant le côté du corps considéré, et suivant le sexe du sujet examiné. Mais il a eu le tort, à mon sens, de réunir sous une même rubrique les cas où l'obturatrice naît de l'épigastrique et ceux où elle se détache de l'iliaque externe et de ne pas tenir compte de la situation qu'affecte l'artère obturatrice anormale par rapport à l'anneau crural. Il en résulte en effet que les chiffres fournis par Pfitzner, toujours intéressants au point de vue anatomique pur, perdent tout intérêt au point de vue chirurgical. D'après Pfitzner, l'anomalie est à peu près aussi fréquente à droite qu'à gauche, comme le montre le tableau suivant.

Fréquence suivant le côté.

	Obturat. naissant de l'hypogas.		Obt. naissant de l'épig. ou de l'il. ext.		Obt. naissant simultanément de l'hyp. et de l'épigastrique ou de l'il. ext.		Total
	D.	G.	D.	G.	D.	G.	
Quain.	116	110	43	45	—	4	318
Hesselbach. . . .	20	17	12	15	—	—	64
Schlobig.	34	44	22	12	—	—	112
Pfitzner.	69	66	35	36	1	3	210
	239	237	112	108	1	7	704

La naissance anormale de l'obturatrice aux dépens de l'épigastrique ou de l'iliaque externe est plus fréquente chez la femme que chez l'homme, comme le montre le tableau ci-dessous :

Fréquence suivant le sexe.

	Obt. naissant de l'hypog.		Obt. naissant de l'épig. ou de l'il. ext.		Obt. naissant simultanément de l'hyp. et de l'épig. ou de l'il. ext.		Total	
	H.	F.	H.	F.	H.	F.	H.	F.
Quain.	127	119	51	95	3	2	181	180
Cloquet.	189	159	61	91	—	—	250	250
Hesselbach	20	17	16	11	—	—	36	28
Schlobig.	53	25	21	13	—	—	74	38
Krusche.	51	10	10	6	—	—	63	16
Pfitzner.	103	38	60	21	4	—	167	59
	545	368	219	201	7	2	771	571

L'étude du pourcentage de la disposition anormale chez l'homme et chez la femme amène Pfitzner à une conclusion intéressante : pour la femme, les résultats obtenus par les différents auteurs concordent d'une façon remarquable, puisque les chiffres extrêmes sont 60,1 0/0 et 66 0/0; pour l'homme, au contraire, l'écart est considérable (55,6 0/0 et 84,1 0/0). Recherchant la provenance des différentes statistiques, Pfitzner arrive à se demander si les divergences des auteurs, quant à la fréquence de la disposition anormale chez les sujets mâles, ne tiennent pas aux différences des races de ces derniers. On ne peut accepter cette hypothèse qu'avec de grandes réserves, car, comme le fait remarquer Pfitzner lui-même, il faut toujours compter avec le hasard dans des statistiques dont la plupart n'ont porté que sur un nombre relativement peu considérable de sujets.

Rameaux surnuméraires. — L'artère obturatrice peut fournir anormalement l'artère ilio-lombaire (Schwegel); — l'artère vésicale inférieure; — l'artère utérine; — l'artère dorsale de la verge; — des rameaux accessoires pour la verge; — une artère périnéale qui passe sous la branche inférieure du pubis et pénètre dans le périnée (Denonvilliers, *Bulletins de la Société anatomique*, 1836); — l'artère épigastrique (Monro).

ARTÈRE HONTEUSE INTERNE

Syn. : Pudenda interna ; — pudenda communis ; — Schame-pulsader.

L'artère honteuse interne, que quelques auteurs regardent, avec Cruveilhier, comme la branche terminale de l'hypogastrique, représente en fait la branche de bifurcation antéro-externe du tronc terminal antérieur de l'iliaque interne,

Trajet. — Après un trajet intra-pelvien de longueur variable, la honteuse interne sort du bassin par la partie inférieure de la grande échancrure sciatique, dans la large fente comprise entre le bord inférieur du pyramidal et le bord supérieur du petit ligament sacro-sciatique, en dehors de l'ischiatique, contourne l'épine sciatique recouverte par les insertions du petit ligament sciatique et entre dans le plancher pelvien par la petite échancrure, avec la veine et le nerf honteux interne qui l'accompagnent. Puis, la honteuse interne se porte en bas et en avant, appliquée à la face pelvienne de l'obturateur interne, par l'aponévrose de ce muscle; elle pénètre dans l'épaisseur du plancher pelvien, entre les deux feuillets de l'aponévrose moyenne (ligament de Carcassonne, plancher uro-génital), remontant légèrement avec la branche ischio-pubienne; arrivée au niveau du bord inférieur du pubis, elle débouche sur la face supérieure du pénis où elle prend le nom de *dorsale de la verge*.

Dans son ensemble, la H. I. décrit une courbe assez régulière, à concavité regardant presque directement en avant (voy. fig. 466).

Rapports. — On peut, au point de vue de ses rapports, lui considérer quatre portions : une portion intra-pelvienne, une portion fessière, une portion ischio-rectale et une portion périnéale.

1° *Portion intra-pelvienne.* — La longueur de cette portion intra-pelvienne est très variable et dépend de la disposition du tronc terminal antérieur de l'iliaque interne. Dans la disposition type, cette portion n'a que quelques millimètres de longueur. Dans le cas de bifurcation prématurée du tronc antérieur, elle peut atteindre 5 à 6 centimètres; la honteuse interne donne alors naissance à la plupart des branches viscérales. Elle est recouverte par la gaine hypogastrique qui l'enveloppe et l'applique contre la face antérieure du plexus sacré en avant duquel elle descend. Elle est accompagnée par deux veines, placées l'une en avant, l'autre en arrière d'elle. L'ischiatique descend en arrière et en dedans de la honteuse interne.

2° *Portion fessière.* — Dans sa portion fessière, très courte, la honteuse repose sur la face extra-pelvienne de l'épine sciatique à 2 millimètres de son extrémité; elle laisse quelquefois son empreinte sur l'os revêtu des attaches du petit ligament sacro-sciatique. A ce niveau, le nerf grand sciatique est en avant et en dehors de l'artère; l'artère ischiatique qui est d'abord en dedans et en arrière de la honteuse interne, croise plus bas l'ischion et se porte en dehors d'elle, vers le grand nerf sciatique (voy. fig. 463).

Le nerf honteux interne, qui accompagne l'artère, est en arrière d'elle, tout

à côté, sur le sommet même de l'épine sciatique et sur le commencement du petit ligament sacro-sciatique.

3° *Portion ischio-rectale.* — Dans cette troisième portion, longue de 5 centimètres environ, la honteuse interne est appliquée contre la paroi externe du creux ischio-rectal. Elle chemine là dans un dédoublement de l'aponévrose de

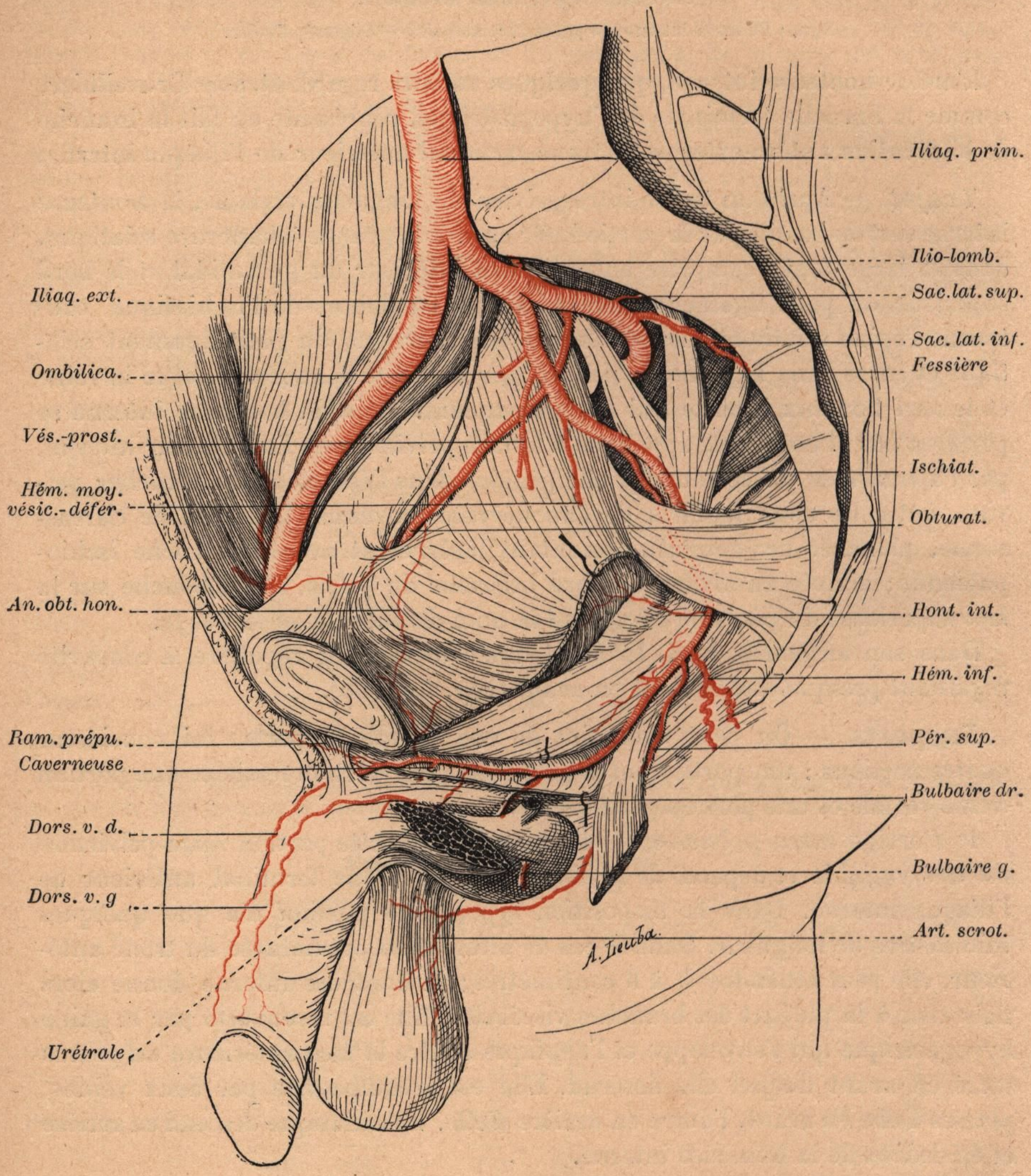

Fig. 466. — La honteuse interne.

l'obturateur interne. Ce muscle la sépare de la face interne de l'ischion et du trou sous-pubien, sur le segment inférieur duquel l'artère empiète presque toujours.

4° *Portion périnéale.* — La honteuse interne chemine entre les deux feuillets du plancher uro-génital, immédiatement appliquée contre la branche ischio-pubienne qu'elle longe. Elle est accompagnée par le nerf honteux interne et par trois veines : deux veinules sans importance qui lui sont juxtaposées et

une veine beaucoup plus grosse, la honteuse interne proprement dite, qui chemine en dedans d'elle.

C'est dans cette situation que tous les atlas d'anatomie, notamment ceux de Marc, Duval (1853), Bonamy, Broca et Beau, et celui de Bourgery et Jacob (1851), que nous consultons tous avec profit, représentent la honteuse interne.

Branches. — Dans sa *portion intra-pelvienne*, la H. I. donne quelques petits rameaux au plexus sacré, à la vessie, au muscle obturateur interne et, souvent, l'artère hémorroïdale moyenne. Dans sa *portion fessière*, la honteuse interne donne quelques rameaux assez grêles au muscle jumeau supérieur, au pyramidal et à l'obturateur interne. Ses branches principales se détachent des portions ischio-rectale et périnéale. Ce sont :

1° Une artère fessière; — 2° l'hémorroïdale inférieure; — 3° la périnéale superficielle; — 4° la bulbaire; — 5° l'urétrale; — 6° plusieurs artères ascendantes; — 7° l'artère caverneuse; — 8° et enfin une branche terminale : la dorsale de la verge.

Fessière. — La *branche fessière*, ordinairement assez grêle, contourne le bord inférieur du grand ligament sacro-sciatique et se distribue au grand fessier. Elle s'anastomose avec les branches postérieures de l'ischiatique.

Artères hémorroïdales inférieures (*Hemorroïdales externæ s. inferiores*). — Il existe le plus souvent deux et quelquefois trois artères hémorroïdales inférieures. Elles naissent de la portion ischio-rectale de la honteuse interne, un peu au-dessous de l'épine sciatique. Remarquables par leurs flexuosités, elles se dirigent en bas et en dedans, presque transversalement, dans la graisse de la fosse ischio-rectale, entourées d'une gaine très résistante, émanation de la gaine de la honteuse (Morestin). Les hémorroïdales inférieures se terminent dans la partie inférieure du releveur, dans les sphincters interne et externe et dans la peau de la marge de l'anus. Ces artères s'anastomosent entre elles, avec l'hémorroïdale moyenne et surtout avec l'hémorroïdale supérieure.

Périnéale superficielle (*Périnéale inférieure, a. perineæ, Dammpulsader, transverse du périnée de quelques auteurs*). — Elle naît, comme la précédente, de la portion ischio-rectale de la honteuse interne, au niveau du point où cette artère passe au-dessus du muscle transverse superficiel du périnée; elle se dirige d'abord en bas, puis elle contourne l'insertion ischiatique et le bord postérieur du transverse, qu'elle perfore parfois. Devenue superficielle et horizontale, de profonde et verticale qu'elle était, la périnéale superficielle se dirige d'arrière en avant et de dehors en dedans dans l'interstice qui sépare l'ischio-caverneux du bulbo-caverneux et arrive ainsi à la racine des bourses dans lesquelles elle se termine. L'artère périnéale superficielle suit en somme le grand côté du triangle ischio-bulbaire, recouverte seulement par la très mince aponévrose superficielle du périnée. Chez la femme, la P. S. se termine dans les grandes lèvres.

Dans ce trajet, la P. S. fournit : 1° des rameaux *postérieurs*, qui se distribuent au muscle transverse, au sphincter externe de l'anus et à la peau de la région anale. Parmi ces rameaux, il en est un qui, plus volumineux, est décrit par quelques auteurs allemands sous le nom de *transverse du périnée*. Je

signale ce détail, car on pourrait confondre ce rameau avec l'artère bulbaire à laquelle nos classiques ont souvent donné ce nom d'artère transverse du périnée. — 2° Des rameaux *internes*, qui s'épuisent dans le bulbo-caverneux et la peau du périnée. — 3° Des rameaux *externes* qui se distribuent à l'ischio-caverneux et aux téguments de la partie interne de la cuisse.

Les rameaux terminaux de la périnéale superficielle se ramifient dans la partie postérieure des bourses; les uns, superficiels, se distribuent au scrotum

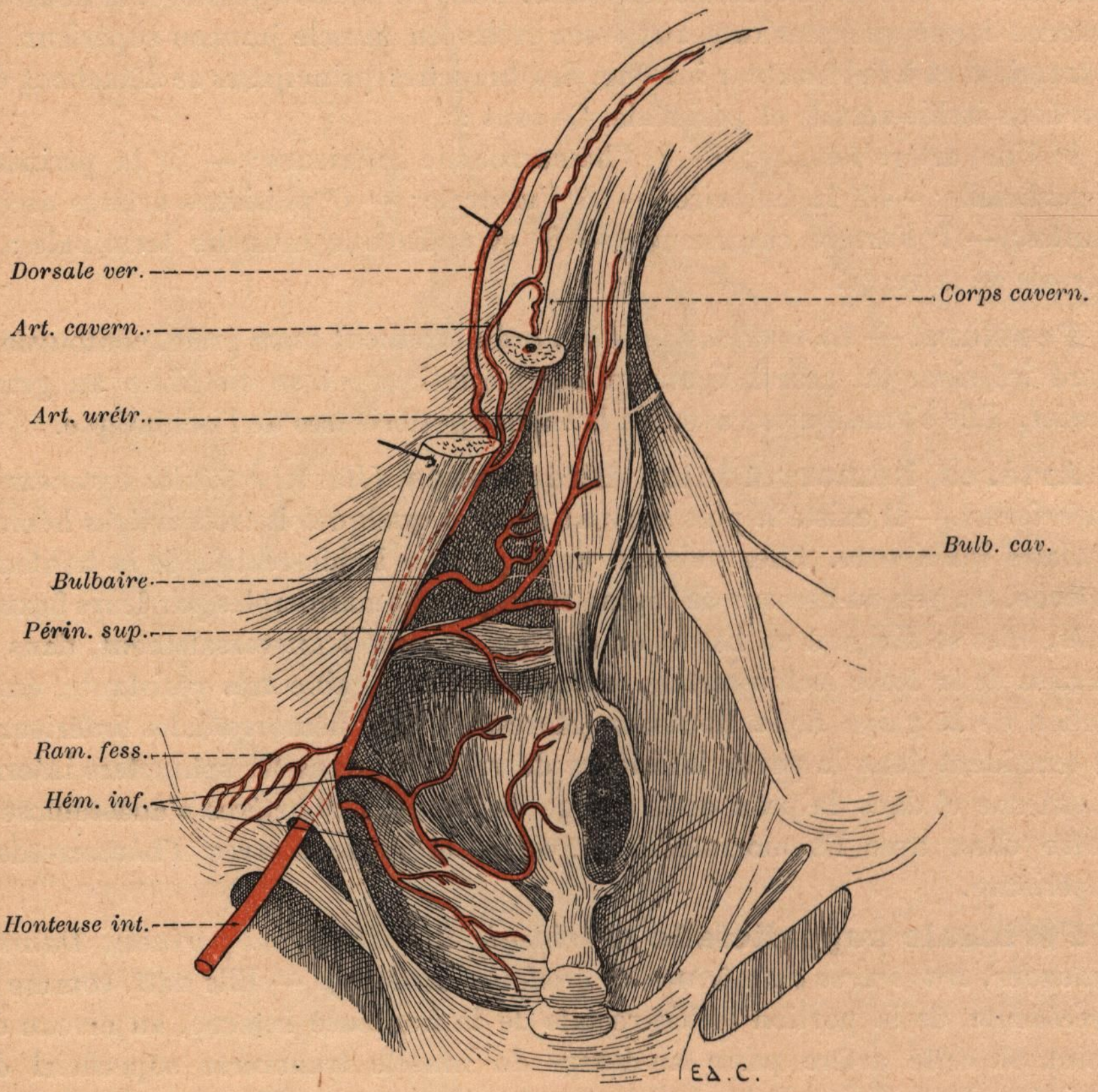

Fig. 467. — L'artère honteuse interne.

et au dartos; les autres, profonds, pénètrent dans la cloison médiane du sac scrotal (*artères de la cloison*). Ces rameaux s'anastomosent avec les honteuses externes, branches de la fémorale.

Artère bulbaire (Syn. : *Transverse du périnée; a. bulbosa, a. bulbo-urétrale*). — Toujours très volumineuse, elle se détache à angle droit de la portion périnéale de la honteuse interne en avant de la périnéale superficielle. A son origine elle est, comme le tronc dont elle émane, entre les deux feuillets de l'aponévrose moyenne; elle perfore aussitôt le feuillet inférieur et se dirige transversalement en dedans vers le bulbe. La bulbaire, *vraie transverse du périnée*, est courte, grosse et profonde. Elle pénètre dans le bulbe à 15 *milli-*

mètres environ en avant de son extrémité postérieure (Sappey). Là, elle émet d'abord une *branche récurrente* qui se dirige en arrière; puis elle se recourbe à angle droit et se porte directement en avant, cheminant près de la ligne médiane à côté de la bulbaire du côté opposé, avec laquelle elle s'anastomose. On peut la suivre jusqu'à la partie moyenne du corps spongieux de l'urètre. Elle fournit de nombreux rameaux au bulbe, au tiers postérieur du corps spongieux et à la muqueuse de l'urètre; elle envoie souvent un petit rameau spécial aux glandes de Cooper. — L'artère bulbaire est quelquefois double; dans ce cas la deuxième artère chemine parallèlement à la précédente et en arrière d'elle. — La bulbaire est moins volumineuse chez la femme.

Artère urétrale (*A. uretralis. A. bulbo-uretralis* de Kobelt). — Elle naît de la honteuse interne, à 3 centimètres environ en avant de la précédente, au niveau de la symphyse. Beaucoup moins volumineuse que la bulbaire, elle se dirige directement en dedans, contenue, elle aussi, à son origine, dans le ligament de Carcassonne. Elle perfore ensuite le feuillet inférieur de ce ligament et pénètre dans le corps spongieux, au moment où celui-ci va se placer dans la rainure résultant de la juxtaposition sur la ligne médiane des deux corps caverneux. Elle se distribue au corps spongieux et s'anastomose en arrière avec la bulbaire, artère du bulbe, en avant avec la dorsale de la verge, artère du gland. — L'urétrale est plus grêle chez la femme, en raison des dimensions du corps spongieux de l'urètre.

Rameaux ascendants. — La honteuse interne fournit toujours plusieurs rameaux ascendants qui perforent le feuillet supérieur de l'aponévrose moyenne et pénètrent dans la cavité pelvienne. Trois de ces rameaux méritent une mention spéciale; ils ont été minutieusement étudiés dans la thèse de Cerf.

1° Le premier monte en dedans de l'obturateur interne, ou dans son épaisseur et s'anastomose avec l'obturatrice. — 2° Le deuxième, *rameau vésical antérieur*, se distribue à la paroi antérieure de la vessie en s'anastomosant avec les autres vésicales. — 3° Le troisième, plus grêle, se distribue à la masse graisseuse située en avant de l'aponévrose ombilico-vésicale.

Artère caverneuse (*Profunda penis, cavernosa*). — L'artère caverneuse, que quelques auteurs regardent comme la branche terminale externe de la H. I., se détache de cette dernière un peu en arrière du bord inférieur de la symphyse; née à angle droit de la honteuse, elle se dirige en bas et en dehors, perfore immédiatement le feuillet inférieur de l'aponévrose moyenne et s'enfonce immédiatement dans le corps caverneux, qu'elle aborde par sa partie supéro-interne. Arrivée au centre de ce cylindre érectile, elle se divise en deux rameaux, l'un, *postérieur*, récurrent et grêle, qui dessert le tiers postérieur du corps caverneux; l'autre, *antérieur*, plus volumineux, qui se distribue aux deux tiers antérieurs de l'organe.

Dorsale de la verge (*Dorsalis penis*). — Au niveau du bord inférieur de la symphyse, la H. I. change de nom, et prend celui de dorsale de la verge. — Elle passe alors entre les faisceaux externes du ligament suspenseur et vient se placer sur la face dorsale de la verge. Elle chemine flexueuse, avec le nerf homonyme, dans la rainure médiane qui résulte de la juxtaposition des deux

corps caverneux, parallèlement à la dorsale du côté opposé, dont elle est séparée par la veine dorsale profonde de la verge.

La dorsale de la verge est recouverte par l'enveloppe élastique commune aux deux corps caverneux et par la peau.

Dans son trajet, elle fournit trois ordres de rameaux : — 1° des rameaux *superficiels*, qui se distribuent aux téguments; — 2° des rameaux *profonds*, qui plongent dans les corps caverneux; le volume de ces rameaux est en raison inverse de celui de l'artère caverneuse; — 3° des rameux *externes*, toujours très grêles, qui contournent les corps caverneux et se terminent dans le corps spongieux de l'urètre.

Arrivée à la base du gland, elle forme, en s'anastomosant avec celle du côté opposé, une couronne, de laquelle partent : des *rameaux superficiels* qui se distribuent au prépuce et des *rameaux profonds* qui s'enfoncent dans le gland.

HONTEUSE INTERNE CHEZ LA FEMME.

La honteuse interne de la femme présente une disposition analogue à celle de l'homme. — Seul, le volume des branches diffère, en raison du développement inégal dans les deux sexes des organes auxquels ces branches se rendent. L'artère superficielle du périnée, plus volumineuse, donne ses branches terminales à la partie postérieure des grandes lèvres (Art. labiales posteriores), aux petites lèvres et au vestibule (Henle).

La transverse du périnée se rend dans le bulbe du vagin. — L'urétrale et la caverneuse, plus petites que chez l'homme, se distribuent à l'urètre et au corps caverneux du clitoris. — La *dorsale du clitoris* est plus réduite encore.

Variétés. — La honteuse interne peut être très réduite; elle est alors suppléée par les artères voisines, à moins que sa réduction ne tienne à ce que l'une de ses branches, comme la dorsale de la verge, se détache directement de l'hypogastrique. — La honteuse interne peut gagner la face dorsale de la verge sans sortir de la cavité pelvienne. Elle chemine alors dans le tissu cellulaire sous-péritonéal, croise les faces latérales des viscères pelviens et passe sous la symphyse pubienne pour aller rejoindre en avant de cette dernière la honteuse interne du côté opposé. Cette anomalie peut être uni- ou bilatérale. Elle est relativement fréquente et, d'après Krause, Vésale la décrivait comme étant la disposition habituelle. — La honteuse interne peut fournir des branches surnuméraires : une artère prostatique, l'artère ischiatique ou une artère ischiatique accessoire, une artère satellite du grand nerf sciatique, etc.

L'*artère périnéale superficielle* peut être double. — L'*artère bulbaire ou transverse du périnée* peut manquer. Elle peut être double; elle naît parfois au niveau de la tubérosité de l'ischion, et se porte alors en avant et en dedans, en décrivant de nombreuses flexuosités (W. Krause). Spence a vu une artère bulbaire, dont l'origine était normale, se porter en arrière, gagner l'anus, puis revenir en avant, décrivant ainsi une anse à concavité antérieure; elle peut naître de l'obturatrice (Cruveilhier). Ces anomalies de l'artère bulbaire ont perdu de leur importance depuis l'abandon relatif de la taille périnéale et l'invention de la pince hémostatique. — L'*artère caverneuse* peut manquer; elle est alors suppléée par celle du côté opposé. Elle peut naître de l'artère correspondante du côté opposé, ou s'anastomoser avec elle (Kobelt).

La *dorsale de la verge* ou du *clitoris* peut naître directement de l'iliaque interne; dans ce cas, elle chemine ordinairement dans la cavité pelvienne pour gagner le dos de la verge. Elle peut avoir ce trajet intra-pelvien tout en naissant de la honteuse interne; elle se détache alors de la partie initiale ou intra-pelvienne de ce vaisseau. On l'a vue provenir de l'obturatrice et gagner le dos de la verge en cheminant entre l'obturateur externe et la membrane obturatrice interne (Krause). — La dorsale de la verge peut se réunir avec celle du côté opposé, au niveau de la racine de la verge.

ARTÈRE ILIAQUE EXTERNE

Syn. : A. iliaca ext. s. ant. ; — a. cruralis iliaca ; — Bauchstück der A. cruralis ; — Aeussere Hüftpulsader.

Branche de bifurcation externe ou antérieure de l'iliaque primitive, l'iliaque externe s'étend de la symphyse sacro-iliaque à l'arcade crurale, au niveau de laquelle elle prend le nom de fémorale.

L'iliaque externe, dont le diamètre atteint 12 à 13 millimètres, est oblique en bas, en avant et en dehors. Rectiligne, chez les jeunes sujets, flexueuse sur les sujets âgés, elle décrit une légère courbe dont la convexité, dirigée en bas et en dedans, fait saillie dans la cavité pelvienne.

Rapports. — *En avant*, l'iliaque externe répond au péritoine ; dans le tissu cellulaire sous-péritonéal, cheminent : le *nerf génito-crural* qui croise très obliquement la face antérieure de l'iliaque externe ; l'*uretère*, qui, du côté droit, croise perpendiculairement l'iliaque externe, mais qui, du côté gauche, croise l'iliaque primitive ; le *canal déférent* qui passe en avant de l'iliaque externe un peu au-dessus de l'arcade crurale ; les vaisseaux *utéro-ovariens* qui croisent l'artère avant de pénétrer dans le ligament large ; et, enfin, les veines satellites de l'artère circonflexe iliaque qui passent au-devant de l'iliaque externe pour aller se jeter dans la veine iliaque externe. — Par l'intermédiaire du péritoine, l'iliaque externe droite répond à la portion terminale de l'iléon qui la croise pour aller se jeter dans le cæcum et quelquefois à l'appendice et au repli appendiculo-ovarien ; à gauche, elle répond au segment iliaque du côlon pelvien.

En dedans, l'artère iliaque externe répond à sa veine satellite à laquelle elle est intimement unie. Dans l'angle que forment les deux vaisseaux, juxtaposés, se trouvent quelques ganglions et vaisseaux lymphatiques, dont la chaîne repose sur la face antérieure des vaisseaux sanguins.

En arrière et en dehors, l'iliaque externe répond au grand psoas dont elle longe le bord interne, et au petit psoas inconstant, dont le tendon croise la face postérieure des vaisseaux iliaques.

Les vaisseaux iliaques externes sont entourés par une gaine celluleuse que l'on regarde ordinairement comme une dépendance du fascia iliaca et qui se continue en arrière et en dedans avec la gaine hypogastrique.

L'artère iliaque externe donne quelques branches insignifiantes aux ganglions lymphatiques voisins et au psoas. Elle donne en outre deux branches collatérales importantes : l'*épigastrique* et la *circonflexe iliaque*.

Variétés. — La longueur de l'iliaque externe varie avec le siège de la bifurcation de l'iliaque primitive. Quain a donné de la longueur de l'artère iliaque externe les mensurations suivantes : sur 127 cas, elle avait une fois une longueur de 6 cm. 3, 11 fois entre 11 cm. et 14 cm. ; dans les autres cas la longueur était intermédiaire entre 6 et 14 cm. — Luschka a vu l'iliaque externe présenter une disposition tout à fait anormale : elle formait une courbe à convexité inférieure, de laquelle naissaient toutes les branches de l'artère hypogastrique absente. — L'I. E., dans un cas, se terminait au niveau de l'arcade crurale, l'artère ischiatique était très développée (Green).

Anormalement, l'I. E. peut donner : une *artère obturatrice*, anomalie à rapprocher des cas où l'obturatrice naît directement de l'épigastrique ; nous reviendrons sur ce sujet important ; — une racine accessoire à une artère obturatrice naissant normalement de l'hypogastrique ; — une *artère épigastrique inférieure* accessoire accompagnant l'artère épigastrique normale (Houel, Dubrueil, Schwegel, Hesselbach), ou la circonflexe iliaque

(Hildebrand); — une *artère circonflexe iliaque* accessoire volumineuse (Quain, tab. LXXIII, fig. 2); — une volumineuse artère pour le m. psoas (Quain, 1844, p. 387); — une *artère spermatique externe*; — une *sous-cutanée abdominale*; — une *fémorale profonde*, 1 fois sur 431 cas (Quain), 1 fois sur 200 (Srb); — une *honteuse externe*; — une artère circonflexe fémorale interne.

ARTÈRE ÉPIGASTRIQUE

Syn. : A. epigastrica inf. s. int. ; — Untere Bauchdeckenpulsader.

L'artère épigastrique naît sur le côté antéro-interne de l'iliaque externe, à 8 ou 10 mm. au-dessus de l'arcade crurale. Elle se dirige d'abord en bas et en dedans, parallèlement à l'arcade crurale, se recourbe de bas en haut et d'arrière en avant, pour monter sur la face postérieure du muscle grand droit de l'abdomen ; elle pénètre ensuite dans la gaine de ce muscle, au niveau de l'arcade de Douglas, entre dans l'épaisseur du muscle lui-même et se termine au niveau de l'ombilic en s'anastomosant avec la mammaire interne.

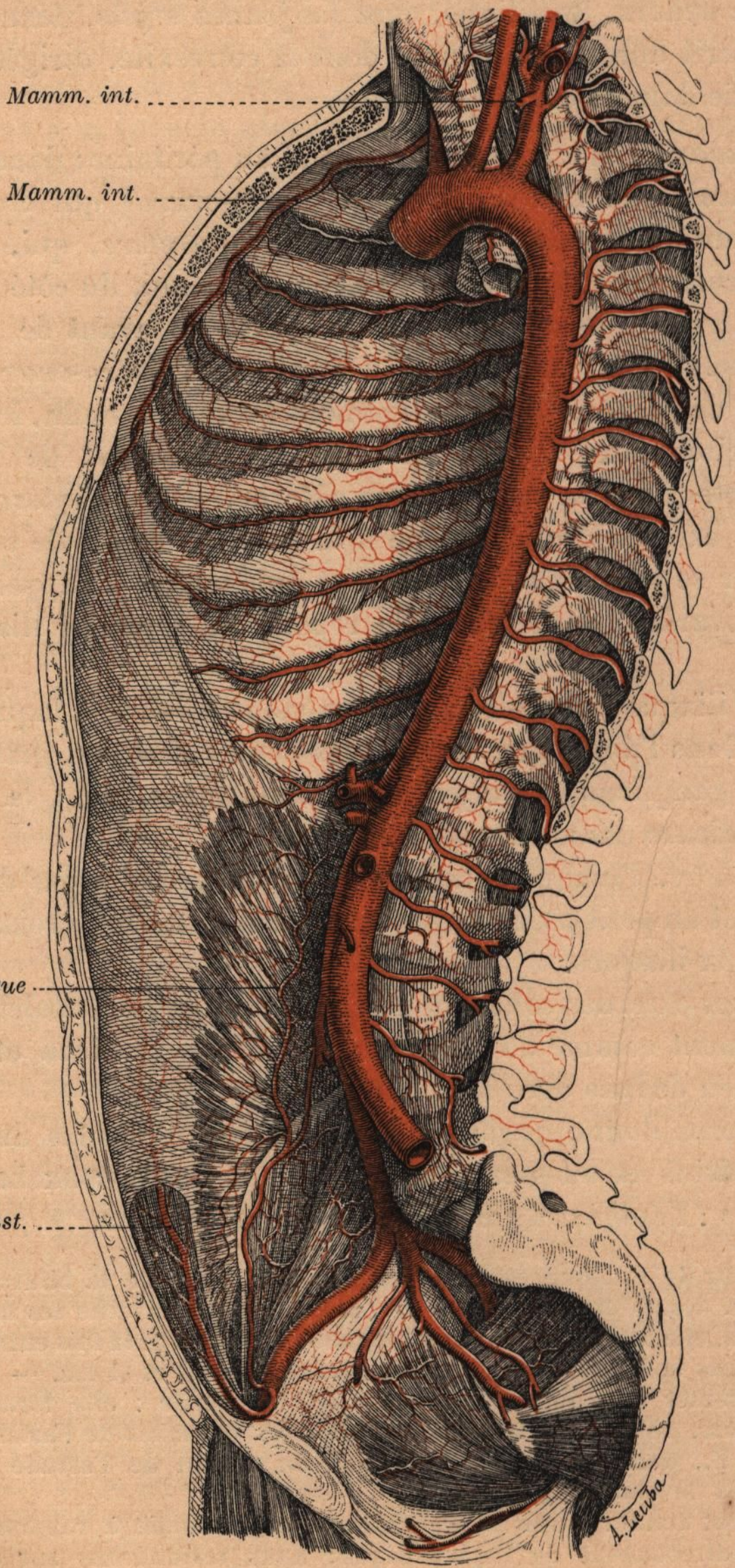

Fig. 468. — L'artère épigastrique.

Rapports. — Au point de vue de ses rapports, on peut décrire à l'épigastrique deux portions, une portion initiale, curviligne, et une portion ascendante. — Dans sa portion initiale, l'épigastrique décrit une courbe dont la concavité regarde en haut et en dehors. Cette concavité encadre en bas et en dedans l'orifice péritonéal du canal inguinal, embrassant le canal déférent chez l'homme, le ligament

rond chez la femme. La convexité de la courbe artérielle répond à la face supérieure de la veine iliaque externe en arrière et à l'arcade crurale en avant ; elle reste toujours à 2 à 3 mm. au-dessus de l'arcade. Le rayon de courbure est d'autant plus court que l'artère naît plus bas.

Dans sa portion ascendante, l'épigastrique croise d'abord la face postérieure du trajet inguinal. A ce niveau, elle répond en arrière au péritoine qu'elle soulève en une légère saillie, qui indique la limite entre la fossette inguinale moyenne et la fossette inguinale externe.

En avant, elle répond au fascia transversalis qui ferme en arrière le trajet inguinal. Sa situation exacte est d'ailleurs discutée. En France, on admet généralement que l'artère est immédiatement située en dedans de l'orifice péritonéal du canal inguinal. Pour d'autres au contraire, comme His (*Archiv f. Anat. and Phys.*, 1895), l'artère cheminerait notablement en dedans de cet orifice, à égale distance des ligaments de Henle et d'Hesselbach (voy. Myologie, p. 490). Elle répondrait par conséquent au point faible de la paroi postérieure du canal inguinal. La limite des fossettes inguinales moyenne et externe serait formée par la saillie du ligament d'Hesselbach et l'artère occuperait la partie médiane de la fossette moyenne (*fossa interfovealis* de His). La vérité est que l'épigastrique répond, *le plus souvent*, à l'orifice péritonéal du trajet inguinal, et limite la partie interne du pourtour de cet orifice ; exceptionnellement, l'artère est plus en dedans et répond alors à la face postérieure du trajet inguinal.

Au-dessus, l'artère, toujours sous-péritonéale, est appliquée sur le bord externe puis la face postérieure du muscle droit ; enfin, elle se porte de plus en plus en dedans, s'engage sous l'arcade de Douglas et pénètre dans la gaine du muscle droit. Dois-je rappeler ici que les anatomistes amateurs des causes finales, si commodes, font de ces arcades un appareil de protection pour les vaisseaux épigastriques, assertion sans ombre de fondement. Parvenue dans la gaine, l'artère chemine pendant un certain temps entre cette dernière et le corps charnu, puis pénètre dans l'épaisseur de ce dernier. — L'épigastrique est accompagnée de deux veines.

Branches collatérales. — Dans son trajet, l'artère épigastrique fournit plusieurs collatérales.

1° **L'artère funiculaire** (*Aeussere Samenpulsader* ; *A. cremasterica* de Cooper ; *spermatica externa*). — Elle naît de la crosse épigastrique, pénètre dans le canal inguinal, le plus souvent par un petit orifice particulier, et chemine sur la paroi postérieure de ce canal, en arrière du ligament rond et des éléments du cordon spermatique. Elle est placée en dehors de l'enveloppe fibreuse de ce dernier. — Chez l'homme, l'artère funiculaire se distribue au crémaster et aux enveloppes du cordon, elle s'anastomose avec l'artère spermatique et l'artère déférentielle. — Chez la femme, l'artère, très réduite, se perd dans l'épaisseur des grandes lèvres, où elle s'anastomose avec les terminaisons de la honteuse interne.

2° **Le rameau anastomotique avec l'obturatrice.** — Il se détache à quelques millimètres en dedans de l'origine de l'artère funiculaire quelquefois par un tronc commun avec le rameau rétro-pubien, et se porte en bas et en dedans, appliqué d'abord sur la paroi postérieure du canal inguinal et le ligament de

Gimbernat, puis sur la branche horizontale du pubis, sur la face postérieure de laquelle il se ramifie et s'anastomose avec un rameau ascendant émané de l'artère obturatrice.

3° **Un rameau rétro-pubien.** — Il se détache de l'artère dans sa portion ascendante, se dirige en dedans et en bas en suivant l'arcade de Fallope, puis chemine au-dessus et le long de la branche horizontale du pubis ; il distribue au périoste ses ramuscules terminaux qui n'arrivent pas jusqu'à la symphyse et ne s'anastomosent pas avec ceux du côté opposé (Farabeuf). Le rameau rétro-pubien a un trajet parallèle au rameau rétro-pubien de l'obturatrice, mais il est placé bien au-dessus de ce dernier.

4° **Branches musculaires.** — En nombre variable, elles se portent en dehors, cheminent quelque temps sur le muscle transverse, puis pénètre dans son épaisseur.

Branches terminales. — Elles se perdent dans le muscle grand droit de l'abdomen, où elles s'anastomosent avec les branches terminales des artères lombaires et intercostales inférieures et avec la branche terminale interne de l'artère mammaire interne. Quelques rameaux perforent le grand droit et se perdent dans le tissu cellulaire sous-cutané et la peau, comme les rameaux perforants de la mammaire interne. D'autres, au niveau de l'ombilic, se divisent en *rameaux ascendants* qui suivent la grande faux du péritoine et remontent jusqu'au foie, et rameaux descendants qui, le long de l'ouraque, vont jusqu'à la vessie. De Lignerolles a étudié ces rameaux (Thèse Paris) et a signalé des anastomoses, d'ailleurs inconstantes, entre ces rameaux, autour de l'ombilic. « Il existe constamment un rameau qui se détache du tronc à une hauteur variable, en général à la partie moyenne de la région ombilicale et se porte obliquement vers l'anneau fibreux de l'ombilic. Là, il se divise ordinairement en rameaux *ascendants* qui s'anastomosent avec les rameaux venus de l'hépatique, en rameaux *transversaux* qui s'anastomosent avec ceux du côté opposé et en rameaux *descendants*, destinés aux artères ombilicales sur lesquelles ils se ramifient, en y formant, avec d'autres radicules artériels venues des vésicales, un plexus très riche et très serré. De ces rameaux il n'y a que les transversaux qui fassent parfois défaut ; sur plusieurs pièces je les ai cependant trouvés de la façon la plus manifeste.... »

Variétés. — Elles sont relativement fréquentes et des plus intéressantes au point de vue chirurgical. L'artère épigastrique peut naître plus haut que d'habitude, à 6 cm. au-dessus de l'arcade crurale. Dans ce cas, elle chemine sur un trajet plus ou moins long en avant de l'artère iliaque externe pour s'appliquer ensuite à la face profonde de la paroi abdominale. — Elle peut naître, au contraire, au-dessous de l'arcade crurale, et elle a alors un trajet récurrent plus ou moins long. — Elle peut cheminer plus en dedans que de coutume, au niveau du ligament vésical latéral (méso de l'artère ombilicale). — Au lieu de naître de l'iliaque externe, l'E. naît de l'artère obturatrice : dans ces conditions elle monte verticalement, en passant ordinairement en dedans de l'anneau crural. Cette anomalie a exactement les mêmes conséquences au point de vue opératoire, et la même interprétation que celle dans laquelle on voit l'obturatrice naître anormalement de l'épigastrique. Elle s'explique par le développement anormal de l'anastomose entre l'obturatrice et l'épigastrique, anastomose dont nous avons parlé.

(Voy. pour plus de détails sur cette anomalie les Anomalies de l'obturatrice.)

Branches surnuméraires. — L'E. peut donner naissance à une branche qui plonge dans le petit bassin, en passant derrière la symphyse, et qui arrivée sur le bord inférieur de celle-ci se divise en deux branches, la *dorsale du pénis* et l'*artère caverneuse* (Hyrtl). —

Quain (*loc. cit.*, p. 460) l'a vue donner une artère clitoridienne suivant le même trajet. — L'E. peut encore donner la circonflexe iliaque, une branche musculaire volumineuse qui pourrait être blessée dans la ponction abdominale (Bérard, *Dictionn. de médecine*, I, 128, 1832) ; — la circonflexe fémorale interne (Fischer, Michelet, Quain, 1 fois sur 391 observations); — une artère honteuse externe accessoire signalée par Dubrueil. — Le rameau pubien peut manquer; il vient alors du rameau anastomotique avec l'obturatrice; — de même, l'artère funiculaire, qui se détache normalement de l'épigastrique, peut être fournie par une des artères vésicales.

ARTÈRE CIRCONFLEXE ILIAQUE

Syn. : A. circumflexa ilium ; — epigastrica inf. ext. ; — Kranzpulsader der Hüfte, etc.

Cette branche naît du côté externe de l'iliaque externe, à quelques millimètres au-dessus de l'arcade crurale, en regard ou un peu au-dessous de l'origine de l'épigastrique.

Elle se dirige en haut, en dehors et légèrement en arrière jusqu'à l'épine iliaque antérieure et supérieure où elle se divise en deux branches terminales.

Son volume est en général un peu plus petit que celui de l'artère épigastrique. Flanquée de deux veines, elle chemine d'abord dans un dédoublement du fascia iliaca qui lui forme une sorte de gaine prismatique.

La circonflexe iliaque fournit des collatérales insignifiantes, qui perforent le fascia transversalis et se perdent dans les muscles de la paroi antérieure de l'abdomen. Ses branches terminales sont au nombre de deux : l'une, *ascendante* ou *abdominale*, l'autre *horizontale* ou *iliaque*.

La *branche abdominale* ou *ascendante* monte en haut et en dedans, perfore presque dès sa naissance le fascia transversalis, puis, plus haut, le muscle transverse et se perd dans ce muscle, dans le petit oblique, le grand oblique et dans la peau. Elle s'anastomose avec l'artère épigastrique, la sous-cutanée abdominale et les artères lombaires.

La branche *horizontale* ou *iliaque* continue le trajet du tronc. Elle chemine d'abord en dedans de la crête iliaque, au niveau des insertions supérieures du muscle iliaque, recouverte par une couche graisseuse qui la sépare du péritoine. Plus loin, elle croise la crête iliaque, se place derrière le muscle transverse, perfore ce muscle, chemine entre lui et le petit oblique et se termine en se distribuant à ce muscle. Avant de se terminer, elle a fourni des rameaux *descendants* qui s'anastomosent avec la branche iliaque de l'ilio-lombaire, et des rameaux *ascendants* qui s'anastomosent avec les lombaires. En *s'anastomosant* avec les branches antérieures de l'ilio-lombaire, la circonflexe iliaque forme un long vaisseau qui suit le bord supérieur de l'os des îles ; de cette longue arcade partent des rameaux ascendants qui vont au muscle de l'abdomen et des rameaux descendants qui gagnent les insertions supérieures du moyen fessier et du tenseur du fascia lata.

Variétés. — Elle peut naître de la fémorale, ou de l'iliaque externe, par un tronc commun avec l'obturatrice (Schwegel) donner la funiculaire, une honteuse accessoire, la circonflexe fémorale interne (1 fois sur 391, Quain). La C. I. peut également donner des branches ascendantes assez volumineuses pour produire une hémorragie abondante au cours d'une ponction d'ascite (Ramsay, *Edimb. medic. and surgic. Journal*, 1812, VIII, p. 282, 1 fois sur environ 200 cas; Bogros, Dubrueil, *loc. cit.*, p. 280). Elle peut donner un rameau qui va se ramifier derrière la symphyse pubienne (Monro) et des rameaux musculaires fournis normalement par la circonflexe fémorale externe.

[*POIRIER.*]

ARTÈRE FÉMORALE

Syn. : Cruralis.

Limites. — L'artère fémorale s'étend de l'arcade crurale, où elle fait suite à l'artère iliaque externe, à l'anneau du troisième adducteur, où elle prend le nom de poplitée.

Sa *direction*, sensiblement verticale, est cependant très légèrement oblique en bas et en arrière : la F. forme un léger coude avec l'iliaque externe, oblique en bas et en dehors. Répondant à la tête du fémur au niveau du pli de l'aine, elle forme avec la diaphyse de cet os un angle aigu ouvert en haut ; le sommet de l'angle se trouve à la jonction des deux tiers supérieurs avec le tiers inférieur de la diaphyse fémorale, là où la F. contourne l'os pour passer du côté de la flexion, dans la région poplitée (fig. 470).

La direction de l'artère est assez bien indiquée par une ligne partant du milieu de l'arcade crurale et allant aboutir à la partie postérieure du condyle interne. Elle est mieux indiquée encore par la dépression verticale que l'on voit sur la face antéro-interne d'une cuisse maigre et que le bout des doigts peut retrouver et suivre sur une cuisse grasse, entre le quadriceps entourant le fémur et la saillie des adducteurs ; la F. suit le fond de l'angle dièdre formé par le rapprochement de ces deux masses : c'est le *lit* de l'artère.

Superficielle à son origine, où on peut la comprimer sur la tête fémorale et sentir ses battements dans le triangle de Scarpa, elle devient de plus en plus profonde lorsqu'on descend vers sa terminaison.

Flexueuse, dans son tiers supérieur, surtout quand la cuisse est fléchie, la F. devient rectiligne lorsque la cuisse est dans l'extension.

Rapports. — L'A. F. occupe, tout le long de la cuisse, une gaine prismatique et triangulaire, gaine des vaisseaux fémoraux, formée par la rencontre des masses musculaires de l'extension et de l'adduction, et complétée par une aponévrose qui va des adducteurs aux extenseurs, en passant au-devant des vaisseaux.

R. *avec les muscles et les aponévroses* : *gaine des vaisseaux fémoraux.* — 1) *Au niveau de l'orifice supérieur de la gaine des vaisseaux fémoraux* (anneau crural de quelques auteurs ; voy. t. II, p. 287), l'artère, qui occupe l'angle externe de cet orifice triangulaire, répond : *en avant*, à l'arcade de Fallope, et, par son intermédiaire, au cordon chez l'homme, au ligament rond chez la femme ; — *en arrière*, à la bandelette de Cooper et à l'insertion pubienne du pectiné ; — *en dehors*, à la bandelette ilio-pectinée, portion renforcée du fascia iliaca, séparant l'artère du psoas iliaque et du nerf crural ; — *en dedans*, à la veine fémorale et au ganglion de Cloquet qui la séparent du ligament de Gimbernat.

Au-dessous du point où l'artère franchit l'anneau, elle contracte des connexions intimes avec le fascia transversalis.

Je rappelle que, d'après la majorité des auteurs, le fascia transversalis s'insère et s'arrête sur le bord postérieur de l'arcade crurale. Cependant Thomson avait déjà remarqué que le fascia transversalis ne s'arrête pas à l'arcade, mais descend en arrière d'elle, et passe au-devant des vaisseaux fémoraux. Swijasheninow, ayant repris l'étude du sujet, a montré que le fascia transversalis se réfléchissait bien sous l'arcade et passait au-devant des vaisseaux fémoraux sur la gaine celluleuse desquels il vient se perdre, à 2 ou 3 cm. au-dessous de l'arcade crurale. Il constitue ainsi à ces vaisseaux, mais seulement dans leur partie supérieure, une gaine surajoutée à laquelle Swijasheninow donne le nom de *gaine infundibu-*

liforme des vaisseaux fémoraux. J'ai vérifié sur plusieurs cadavres la description de cet auteur et elle m'a paru absolument exacte.

2) *Au niveau de son tiers supérieur.* — Le tiers supérieur de l'artère fémorale descend verticalement dans le triangle de Scarpa. Là, l'artère est en rapport : *en dedans*, avec le pectiné recouvert de son aponévrose ; *en dehors* avec le fascia iliaca et le muscle iliaque ; *en avant*, avec l'aponévrose fémorale épaisse vers le sommet du triangle, perforée dans son milieu par la saphène interne qui la tasse en un repli falciforme, criblée en haut par les vaisseaux sanguins et lymphatiques et devenue ainsi fascia crebriformis. Répétons cependant qu'à ce niveau l'artère est séparée de l'aponévrose par le prolongement fémoral du fascia transversalis et qu'il existe là entre ce prolongement et l'aponévrose superficielle un espace inter aponévrotique, prévasculaire, que Swijasheninoff a pu injecter. — Enfin, *en arrière*, l'artère répond, d'après les classiques, à l'interstice qui sépare le muscle psoas-iliaque du pectiné ; il m'a paru qu'elle était située le plus souvent un peu en dehors de cet interstice, reposant par conséquent sur le psoas-iliaque, qui la sépare de la capsule articulaire et de la tête fémorale.

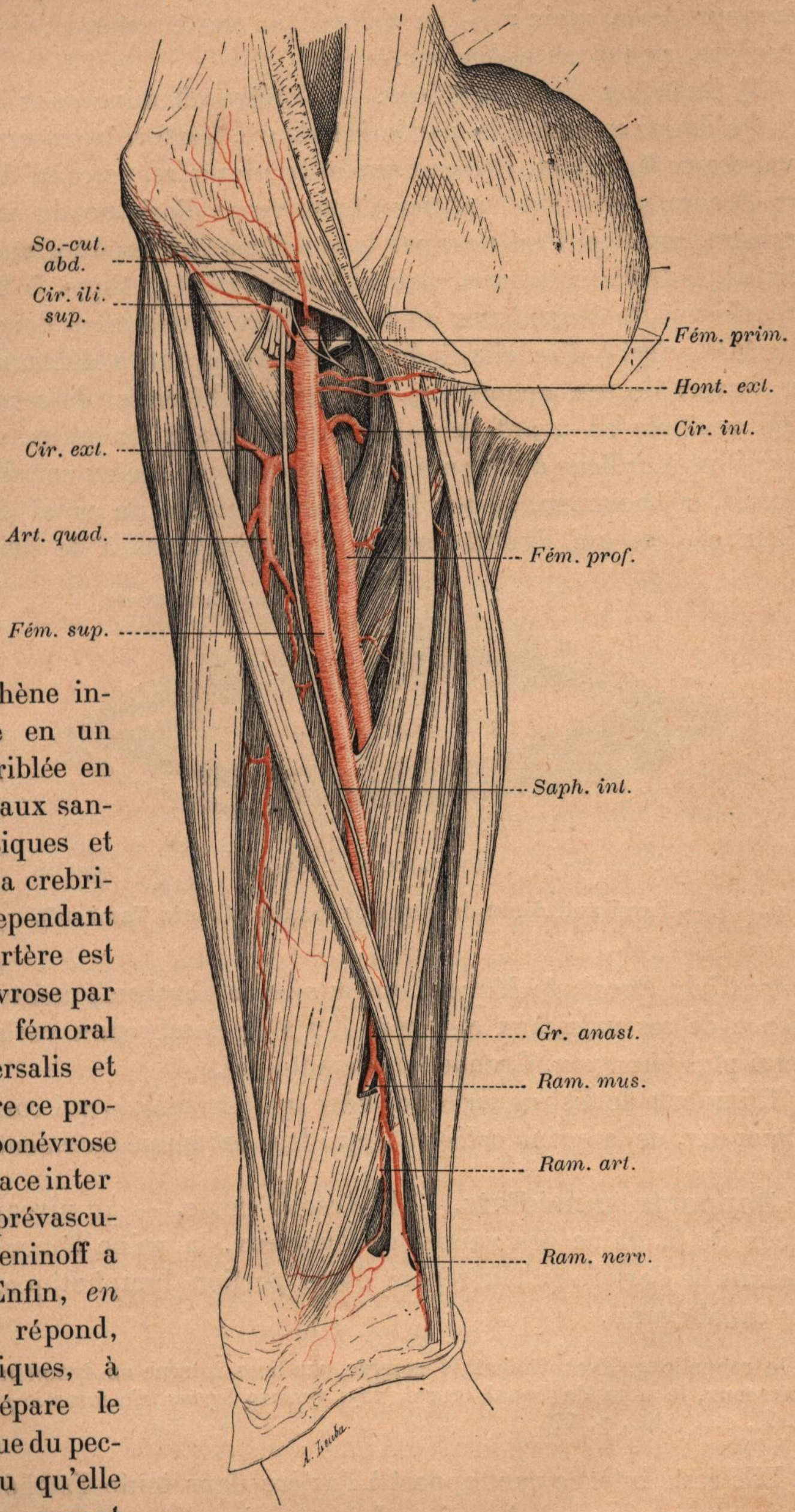

Fig. 469. — Les artères fémorales.

[POIRIER.]

3) *Dans son tiers moyen.* — L'artère répond : *en avant*, au couturier, qui, étalé par l'aponévrose dans un dédoublement de laquelle il est contenu, croise très obliquement le vaisseau et, par suite, le recouvre sur une étendue de la largeur de la main ; — *en dehors*, au vaste externe ; — *en dedans* et *en arrière*, au moyen adducteur.

4) *Dans son tiers inférieur*, — l'artère chemine dans le canal de Hunter.

On donne ce nom à la partie inférieure, renforcée en avant, de la gaine des vaisseaux fémoraux. Prismatique et triangulaire, ce canal de Hunter est formé : en dehors, *paroi externe*, par l'aponévrose d'origine du vaste interne ; — en arrière, *paroi postérieure*, par la troisième portion du grand adducteur ; — en avant, *paroi antérieure*, par un plan aponévrotique, à fibres transversales, réunissant les deux lèvres de la gouttière musculeuse dans laquelle chemine l'artère, c'est-à-dire allant du tendon du grand adducteur au vaste interne recouvert de son aponévrose. La force et l'étendue de ce plan aponévrotique, qui renforce en avant la gaine des vaisseaux fémoraux, sont très variables ; aussi est-il difficile d'assigner une longueur précise au canal de Hunter ; on lui donne, en moyenne, 10 cm. La paroi antérieure du canal de Hunter présente deux orifices qui livrent passage : le supérieur, à la branche superficielle de l'artère grande anastomotique et aux veines qui l'accompagnent, ainsi qu'à l'accessoire du saphène interne, l'inférieur au nerf saphène interne.

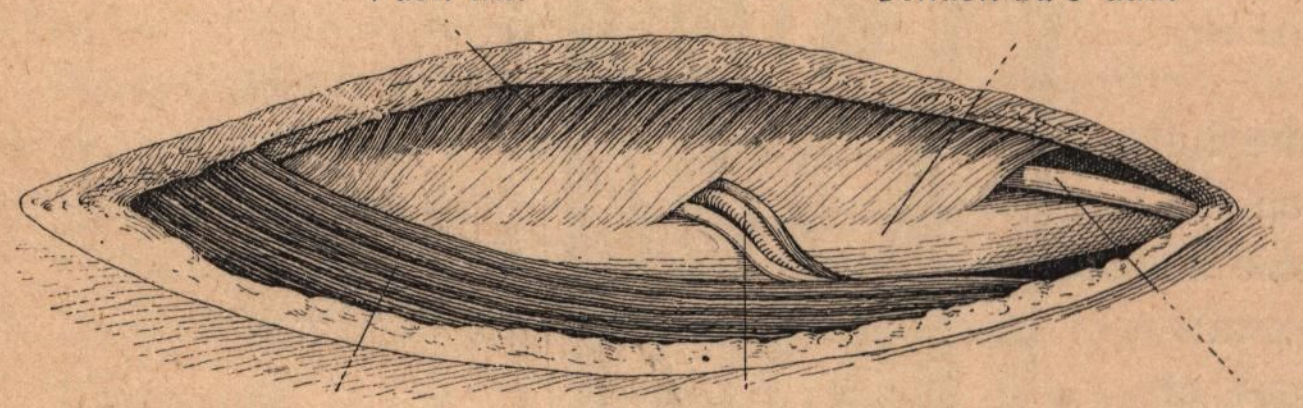

Fig. 470. — Paroi antérieure du canal de Hunter (d'après Farabeuf).

Notre figure 470 (reproduction imparfaite de la figure 67 du *Précis de Manuel opératoire* de Farabeuf) montre un type d'émergence de ces vaisseaux et nerfs : il y a de nombreuses variantes, je les signalerai plus loin (voy. Grande anastomotique).

Il importe de distinguer cette *gaine aponévrotique*, qui contient les vaisseaux fémoraux, de la *gaine celluleuse* qui leur est immédiatement appliquée.

Rapports immédiats. — I. *Avec la veine.* — Au niveau de l'orifice supérieur de la gaine des vaisseaux fémoraux, la veine fémorale est placée en dedans de l'artère qu'elle sépare de la portion lymphatique, orifice supérieur du canal crural.

Je rappelle qu'avec Richet je réserve, au tiers interne ou lymphatique de la gaine des vaisseaux, le nom de canal crural (voy. *Quinze leçons d'anatomie pratique*, 1re édition, p. 70, et 2e édit., p. 77).

Elle reste interne par rapport à l'artère dans toute l'étendue du triangle de Scarpa ; au niveau de la pointe de ce dernier, elle commence à devenir de plus en plus postérieure. Plus bas, dans le canal de Hunter, elle est nettement située en arrière de l'artère. Là, la face antérieure de l'artère est en rapport avec un canal veineux collatéral ou avec des veinules nombreuses, satellites

de la grande anastomotique, qui contournent ses faces latérales pour se jeter dans la veine crurale.

II. *Avec les nerfs.* — La *branche crurale du génito-crural* sort de l'abdomen par l'anneau crural, croise la face antérieure de l'artère et perfore l'aponévrose au niveau de la partie inférieure du fascia crebriformis. — Le *musculo-cutané interne* pénètre dans la loge des vaisseaux fémoraux immédiatement au-dessous du canal crural et se divise en plusieurs rameaux qui passent transversalement en avant et en arrière de l'artère. — Le *rameau profond ou fémoral de l'accessoire du saphène interne* accompagne l'artère dans tout son trajet et sort de la loge par un orifice qui lui est commun avec la grande anastomotique. — Le *nerf du vaste interne* est également accolé à l'artère sur une assez grande longueur. — Enfin, le *saphène interne* accompagne l'artère dans presque toute son étendue et ne l'abandonne qu'au niveau de la partie inférieure du canal de Hunter. Le nerf, d'abord placé en dehors de l'artère, se place en avant et même un peu en dedans d'elle, dans le canal de Hunter; il décrit ainsi autour de l'artère une spire très allongée.

III. *Avec les lymphatiques.* — Au-devant des vaisseaux fémoraux on rencontre quelques troncs lymphatiques reliant deux ou trois petits ganglions échelonnés le long de la cuisse. Au niveau du triangle de Scarpa, l'artère est en rapport avec les ganglions inguinaux par l'intermédiaire du fascia crebriformis et avec les ganglions profonds qui sont séparés d'elles par la veine et occupent la partie la plus interne de la gaine des vaisseaux.

BRANCHES DE LA FÉMORALE. — Le mode de ramescence de l'artère fémorale présente d'assez grandes variétés; cependant, dans la grande majorité des cas, l'artère m'a paru se ramifier de la façon suivante : Le tronc principal, auquel quelques auteurs donnent le nom de *fémorale primitive*, fournit, dès sa sortie de l'abdomen, quatre branches : la *sous-cutanée abdominale*, la *circonflexe iliaque superficielle* et les *deux honteuses superficielles*, et quelques rameaux ganglionnaires innominés; puis, à quelques centimètres au-dessous de l'arcade, il se divise en deux branches de volume à peu près égal : la *fémorale superficielle* et la *fémorale profonde*. La fémorale superficielle descend le long de la cuisse, suivant le trajet que nous venons de décrire et ne donne qu'une branche importante : la *grande anastomotique*; encore celle-ci est-elle plutôt une artère du genou qu'une artère de la cuisse. La fémorale profonde, au contraire, répand ses branches dans les masses musculaires de la cuisse et constitue la véritable artère nourricière du segment crural du membre inférieur. Les branches qu'elle fournit peuvent être groupées en deux systèmes : système externe, ou système de la *circonflexe externe*, nourricière des muscles extenseurs; — système interne ou système des *perforantes*, formé par la *circonflexe interne*, première des perforantes, et par les *trois perforantes* proprement dites, qui se distribuent aux muscles du groupe interne (adducteurs), et à ceux de la région postérieure (fléchisseurs). Je résumerai la distribution de la fémorale de la façon suivante :

F. P. donne	Sous-cutanée abd.		
	Circonflexe iliaque sup.		
	. . . . se divise en :	Fémorale sup. . . .	grande anastomotique.
		Fémorale prof. . .	circonflexe externe.
			circonflexe interne.
			première perforante.
			deuxième perforante.
			troisième perforante.
	Honteuse externe sup.		
	Honteuse interne inf.		

Cette disposition répond à la majorité des cas, je m'en suis assuré par de nombreuses dissections.

Il y a pourtant quelques restrictions à apporter à cette description : en effet, la fémorale primitive peut donner naissance à l'une des deux, et même aux deux circonflexes; le territoire de la fémorale profonde perd par cela même, dans ces cas, une bonne partie de son étendue. Je dirai tout à l'heure, en étudiant la fémorale profonde, le degré de fréquence de ces dispositions, que, contrairement à l'opinion de certains auteurs, je considère comme anormales.

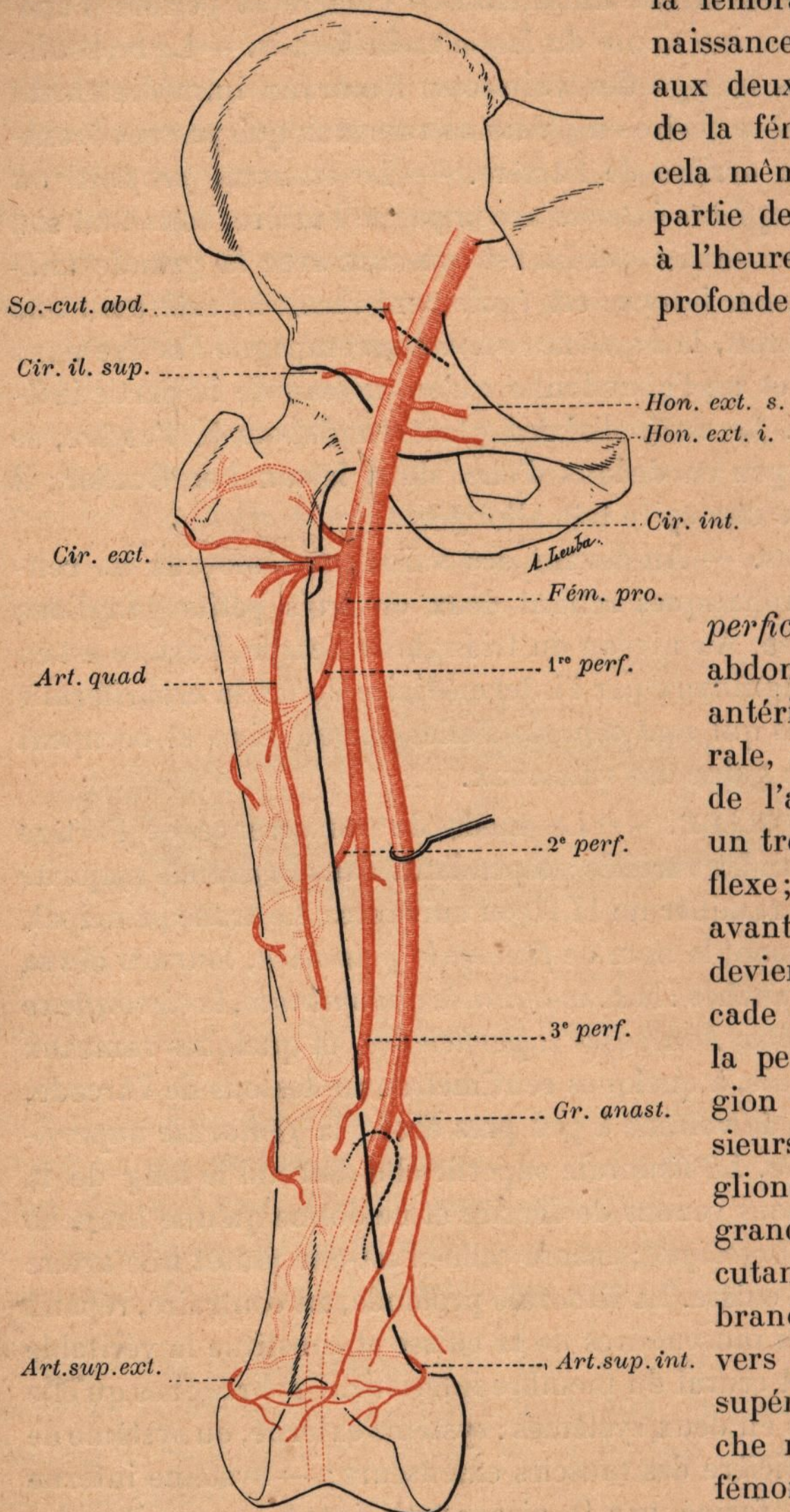

Fig. 471. — Schéma de la fémorale.

Sous-cutanée abdominale (*Epigastrica superficialis*). — La sous-cutanée abdominale se détache de la face antérieure du tronc de la fémorale, à environ 1 cm. au-dessous de l'arcade crurale, parfois par un tronc commun avec la circonflexe; elle se dirige d'abord en avant, perfore l'aponévrose, puis devient ascendante, croise l'arcade de Fallope, et monte sous la peau de l'abdomen, vers la région ombilicale. Elle donne plusieurs branches qui vont aux ganglions inguinaux, à la peau et au grand oblique. Souvent la sous-cutanée abdominale fournit une branche horizontale qui se dirige vers l'épine iliaque antérieure et supérieure. J'ai vu que cette branche naissait plus souvent de la fémorale même, aussi je la décrirai à part sous le nom de circonflexe iliaque superficielle.

La sous-cutanée abdominale dite encore *épigastrique superficielle*, en raison de son trajet, s'anastomose avec l'épigastrique, la circonflexe iliaque, la mammaire interne et les lombaires.

Circonflexe iliaque superficielle (*Circonflexa ilium superficialis; ram. iliaque de l'épigastrique superficielle*). — La C. I. S. est souvent décrite comme rameau externe de la sous-cutanée abdominale; il m'a semblé que son

origine directe sur la fémorale était plus fréquente. Elle se détache de la face antérieure de l'artère fémorale, immédiatement au-dessous de l'artère précédente, perfore l'aponévrose, et, devenue sous-cutanée, se dirige parallèlement à l'arcade de Fallope vers l'épine iliaque antérieure et supérieure, dans le voisinage de laquelle elle se termine en s'anastomosant avec la circonflexe iliaque profonde, branche de l'iliaque externe. Elle donne quelques rameaux aux ganglions externes de la région inguinale.

Artères honteuses externes (*Art. pudendæ externæ*). — Le plus souvent au nombre de deux, plus rarement au nombre de trois ou de quatre, les honteuses externes s'étendent de la partie supérieure de la fémorale au scrotum, ou aux grandes lèvres. On les distingue en supérieure et inférieure.

Honteuse externe supérieure ou sous-cutanée. — Elle naît de la face interne de la fémorale, immédiatement au-dessus de l'arcade de Fallope, perfore immédiatement l'aponévrose et devient sous-cutanée. Elle se dirige alors directement en dedans, passant ainsi au-devant de la veine crurale, et se divise en deux rameaux : un rameau ascendant qui va se distribuer aux ganglions inguinaux et aux téguments de la région pubienne ; un rameau descendant, qui se distribue aux parties latérales du scrotum. Ce rameau scrotal envoie constamment une ou plusieurs artérioles aux téguments de la verge. Chez la femme, ce rameau inférieur se distribue aux grandes lèvres.

Honteuse externe inférieure ou sous-aponévrotique. — Elle naît de la fémorale immédiatement au-dessous de la précédente, parfois même par un tronc commun. Elle se dirige en dedans, croise la face antérieure de la veine fémorale ; exceptionnellement elle passe *derrière* ; puis elle perfore l'aponévrose au niveau du bord externe du moyen adducteur, et, redevenue sous-cutanée, se distribue au scrotum chez l'homme, aux grandes lèvres chez la femme.

Les deux artères honteuses externes s'anastomosent entre elles et avec les honteuses externes du côté opposé ; elles s'anastomosent encore avec le rameau funiculaire de l'épigastrique, les branches cutanées de l'obturatrice, l'artère périnéale superficielle et la dorsale de la verge.

FÉMORALE PROFONDE

Disposition générale. — J'ai dit que je considérais la fémorale profonde comme branche de bifurcation postérieure de la fémorale primitive et comme tronc d'origine des artères nourricières de la cuisse : circonflexe externe, qui donne l'artère du quadriceps, extenseur de la cuisse, circonflexe interne et perforantes, qui donnent les artères des adducteurs et des fléchisseurs. C'est, du reste, cette description que l'on retrouve dans la plupart des auteurs étrangers (Theile, Henle, Luschka, Quain, etc.). Elle constitue le type ordinaire. Cependant, nos classiques font naître l'artère du quadriceps directement de la fémorale ; sans regarder, bien entendu, cette disposition comme constante, ils la considèrent comme étant la plus fréquente.

Si je m'en rapporte à mes propres constatations, il est loin d'en être toujours ainsi : il y a ordinairement origine commune de la circonflexe externe et de l'artère du quadriceps, et, lorsque celle-ci naît de la fémorale primitive, c'est que la circonflexe externe en naît également.

[POIRIER.]

Srb, qui a publié une statistique très consciencieuse des différentes dispositions de la fémorale profonde, n'a vu que 21 fois sur 200 cas l'artère du quadriceps se détacher du tronc de la fémorale primitive, ou de la fémorale superficielle.

L'existence d'une fémorale profonde type fournissant les deux circonflexes et les perforantes n'est pas un fait constant. Il n'est pas exceptionnel de voir l'une des deux circonflexes, ou même ces deux artères, se détacher de la fémorale primitive. Je reproduis ici les statistiques de Srb indiquant la fréquence relative de ces différentes dispositions. L'examen a porté sur 100 cadavres, soit 200 extrémités.

Type 1. — Artère fémorale profonde normale donnant naissance aux deux circonflexes et aux perforantes — 124 cas avec des réserves pour 26 cas dans lesquels la circonflexe interne naissait au niveau même de la bifurcation de la fémorale primitive.

Type 2. — Circonflexe interne naissant directement de la fémorale primitive, 41 cas.

Type 3. — Circonflexe externe naissant directement de la fémorale primitive, 26 cas.

Type 4. — Circonflexes externe et interne naissant directement de la fémorale primitive, 9 cas; dans ces 9 cas, deux fois les deux circonflexes naissaient par un tronc commun, sept fois elles se détachaient séparément de la fémorale primitive.

Siège de la bifurcation. — Le siège exact de la bifurcation a été assez discuté autrefois. On est à peu près d'accord aujourd'hui pour admettre qu'il se fait à 4 cm. environ au-dessous de l'arcade crurale. Je ne parle bien entendu que des cas ordinaires, car les exceptions sont fréquentes.

Haller (*Icon. Anat.*, fasc. V, p. 10) donne comme point d'origine de la fémorale profonde, le milieu de la distance qui sépare le pubis du petit trochanter. Muntz et Harrisson placent ce point à 1 ou 2 cm. au-dessous du ligament de Poupart, fréquemment plus bas. Pour Meckel, au contraire, il est rare que cette distance de 2 cm. soit dépassée. C'est aussi l'opinion de Burns qui avait déjà insisté sur l'inexactitude de l'opinion de Bell, élevant la distance à 4 pouces. — Theile et Sœmmering donnent 1 pouce et demi à 2 pouces. Les statistiques de Viguerie (Th. de Paris, 1847), Quain, Richet et de Srb, démontrent la réalité du chiffre moyen et indiquent la fréquence et le degré des variations.

Statistique de Viguerie (300 cas)

A 2 cm.	du lig. de Poupart	28 fois.
Entre 2 et 4 cm.	—	134 —
— 4 et 6 cm.	—	136 —
— 6 et 8 cm.	—	10 —

Statistique de Quain

A 13 mm.	de l'arc. cru.	15 fois.
Entre 13 mm. et 25 mm.	—	246 —
— 25 — et 37 —	—	183 —
— 37 — et 50 —	—	109 —
— 50 — et 62 —	—	19 —
— 62 — et 75 —	—	72 —
A 10 cm.	—	1 —

Srb, dans sa statistique très complète, indique le siège de la bifurcation dans les différents types dont nous avons parlé.

Type 1 (124 cas).

1 fois à 1 cm.	de l'arc. cru.	
4 — 1 —	—	
13 — 2 —	—	
39 — 3 —	—	
38 — 4 —	—	
21 — 5 —	—	
8 — 6 —	—	

Type 2 (41 cas).

1 fois à 2 cm.	de l'arc. cru.
1 — 3 —	—
7 — 4 —	—
23 — 5 —	—
5 — 6 —	—
4 — 7 —	—

Type 3 (26 cas).

1 fois au niveau de l'arcade.	
1 fois à 1 cm.	de l'arc.
1 — 2 —	—
1 — 3 —	—
13 — 4 —	—
1 — 6 —	—
2 — 7 —	—

Type 4 (variété a.) 2 cas.

1 fois à 6 cm.	au-dessous.
1 — 12 —	—

Type 4 (variété b.) 7 cas.

6 fois de 1 à 6 cm.	au-dessous.
1 — à 11 cm.	—

Il semble résulter de cette statistique de Srb que lorsque la circonflexe externe, et surtout la circonflexe interne naissent directement de la fémorale primitive, la bifurcation se fait plus bas. Cela devient frappant lorsque les deux circonflexes se détachent de la fémorale primitive. Dans deux de ces cas, nous voyons l'origine de la fémorale profonde se faire aux distances énormes de 11 et de 12 cm.

Il paraît y avoir une certaine corrélation entre l'origine des circonflexes et le siège de la bifurcation de la fémorale primitive. En revanche, si l'on en croit Srb, l'influence de la

taille serait absolument nulle, quoique certains auteurs aient affirmé que chez les sujets de haute stature la bifurcation se faisait plus bas.

Portal et Hyrtl ont signalé la coexistence d'une bifurcation prématurée de l'humérale et de la fémorale. D'après Srb, ce serait là un fait exceptionnel. La signification de la bifurcation prématurée de l'artère humérale me paraît tout à fait différente de celle de la fémorale et, *a priori*, il est difficile d'admettre une corrélation entre ces deux dispositions.

Volume. — Le volume de la fémorale profonde, lorsque celle-ci affecte sa disposition typique, est sensiblement égal à celui de la fémorale superficielle. Il se réduit lorsqu'une des circonflexes ou les deux se détachent du tronc primitif. Par contre, il peut augmenter dans des proportions notables dans les cas de bifurcation prématurée de la fémorale primitive; en effet, dans ces cas, et le fait est intéressant à noter, c'est de la fémorale profonde que se détachent les branches fournies normalement par le tronc primitif (sous-cutanée abdominale, circonflexe iliaque superficielle, etc.).

Trajet. — Née le plus souvent de la face postérieure de l'artère fémorale primitive, la F. P. descend verticalement derrière la F. S. Dans quelques cas cependant, elle déborde cette dernière soit en dehors, soit en dedans. D'après Srb, ces déviations latérales du tronc de la fémorale profonde seraient liées au mode d'origine des circonflexes. Il semble que chacune de celles-ci attire de son côté la fémorale profonde; ainsi, dans les cas où la circonflexe externe naît seule de la fémorale profonde, la F. P. est déviée en dehors; de même, la F. P. est déviée en dedans lorsqu'elle ne donne naissance qu'à la circonflexe interne. Je m'empresse d'ajouter que cette déviation latérale de la fémorale profonde n'a aucun intérêt pratique lorsque celle-ci naît en sa place normale. Mais, lorsqu'il y a bifurcation prématurée de la fémorale, cette déviation peut prendre une importance considérable, car, grâce à elle, la fémorale profonde tend à se placer *sur le même plan que la fémorale superficielle*, et peut devenir une source de méprise; d'où le précepte : liez haut, sous l'arcade, pour être sûr de lier la fémorale primitive.

Toujours elle descend en arrière de la fémorale superficielle, en avant du pectiné, s'insinue entre le moyen adducteur et le petit, puis entre le moyen et le grand, et perfore enfin ce dernier, constituant ainsi la 3e des perforantes.

Collatérales. — D'ordinaire, la circonflexe externe et l'artère du quadriceps naissent, comme le montre notre schéma, par un tronc commun; si bien que l'artère du quadriceps, ou grande musculaire, doit être considérée comme branche de la circonflexe.

Circonflexe externe ou antérieure. — Elle se détache de la partie supérieure du tronc de la fémorale profonde, quelquefois de la fémorale primitive. Elle se porte directement en dehors, entre le droit antérieur et les vastes, et se divise alors en deux branches : l'une transversale, la *circonflexe proprement dite*, l'autre descendante, l'*artère du quadriceps ou grande musculaire superficielle*.

La circonflexe s'enfonce dans l'épaisseur de l'insertion trochantérienne du vaste externe, contourne la partie inférieure du grand trochanter et arrive à la face postérieure de la cuisse où elle s'anastomose avec la circonflexe interne, la fessière et l'ischiatique. Elle fournit constamment un rameau ascendant qui se rend au petit fessier, au tenseur du fascia lata et à la capsule de l'articulation de la hanche.

[*POIRIER*.]

Artère du quadriceps. — Nos classiques font naître isolément cette artère de la fémorale primitive. Cette disposition existe, mais elle est rare (21 sur 200, Srb). Elle se distribue aux quatre portions du muscle, au tenseur du fascia lata et à la peau de la région externe de la cuisse. Parmi les rameaux qui se distribuent au quadriceps, il en est un, à peu près constant, qui descend verticalement sur la face antérieure du vaste externe, en dehors du bord externe du droit antérieur, et qui se prolonge jusque dans le voisinage de la rotule.

Circonflexe interne ou postérieure. — La circonflexe interne se détache de la fémorale profonde tout près de l'origine de cette dernière, parfois de la fémorale primitive (11 fois sur 200, Srb). Elle se porte en arrière et en dedans, décrivant une courbe à concavité supérieure et externe, qui cravate la partie antérieure du col du fémur. — *En haut*, elle répond à la face inférieure de ce dernier. — *En bas*, elle croise successivement le bord supérieur du pectiné, du petit et du grand adducteur, vient ensuite se placer sous l'obturateur externe et, suivant le bord inférieur de ce dernier, arrive à la face profonde du carré crural, où elle se divise en deux branches terminales.

Avant de se bifurquer, la circonflexe interne fournit : 1° de nombreux *filets périostiques*, qui se ramifient dans le périoste épais sur le bord inférieur du col du fémur, après avoir traversé la partie correspondante de la capsule. Ces branches pénètrent ensuite dans l'épaisseur même de l'os; d'après Sappey, ces branches s'anastomoseraient avec les artérioles apportées à la tête fémorale par le ligament rond; j'ai dit ailleurs avec quel insuccès j'ai cherché ces anastomoses; — 2° un *rameau acétabulaire*, constant, mais toujours assez grêle. Cette artériole se détache de la concavité de l'arc décrit par la circonflexe : elle s'applique à la partie inférieure de la capsule articulaire, et, après un trajet de quelques millimètres, pénètre dans la cavité cotyloïde par l'échancrure ischio-pubienne; dans son trajet extra-acétabulaire, cette branche s'anastomose avec un rameau venu de la branche postérieure de l'artère obturatrice, disposition intéressante, car elle explique que la circonflexe int. fournisse parfois l'artère acétabulaire; — 3° des *branches musculaires*, toujours très volumineuses, qui se détachent de la convexité de la courbe décrite par la circonflexe et se rendent dans le pectiné, le petit et le grand adducteur et dans l'obturateur externe. Dans l'épaisseur de ce muscle, les branches fournies par la circonflexe postérieure s'anastomosent largement avec les branches fournies par la circonflexe antérieure et l'obturatrice.

Branches terminales. — Elles sont au nombre de deux : l'une supérieure, ou ascendante; l'autre, inférieure, ou descendante.

La *branche supérieure*, rameau trochantérien, monte entre le carré crural et le col du fémur et se termine au niveau de la fossette digitale. Elle fournit de nombreux rameaux à la partie postérieure de la capsule, au périoste de la face postérieure du col, aux obturateurs externe et interne, aux deux jumeaux et au carré crural. Lorsque cette branche est volumineuse, quelques-uns de ses rameaux perforent la couche des pelvi-trochantériens pour se distribuer à la partie inférieure du grand fessier. Cette branche s'anastomose avec la circonflexe externe et avec l'ischiatique.

La *branche inférieure* descend devant le carré crural, contourne le bord inférieur de ce muscle et se termine en envoyant des filets dans le grand fessier, le demi-membraneux, le demi-tendineux, le biceps et le nerf sciatique. Elle s'anastomose avec l'ischiatique, la fessière et la première perforante.

Artères perforantes. — Le nombre des perforantes est variable : d'ordinaire, il est de trois, mais peut être réduit à une, ou s'élever à quatre, cinq et six. Leur volume, toujours assez considérable, paraît être en raison inverse de leur nombre. — Les trois perforantes présentent une disposition à peu près identique. Cette disposition rappelle celle que je viens de décrire pour la circonflexe interne, cette dernière pouvant être, d'ailleurs, considérée comme la première des perforantes. Chacune des perforantes se porte directement en arrière et perfore les petit, moyen et grand adducteurs, en passant sous des arcades aponévrotiques ménagées dans l'insertion de ces muscles à la ligne âpre. Avant de s'engager dans ces orifices, elles donnent de nombreux rameaux au périoste fémoral, au vaste interne, aux adducteurs.

Arrivée à la face postérieure de la cuisse, la perforante se divise en trois branches : la *branche supérieure*, ou ascendante, monte et s'anastomose avec la branche descendante de l'artère située au-dessus ; — la *branche inférieure*, ou descendante, s'anastomose de même avec la branche ascendante de l'artère sous-jacente. Ces deux branches fournissent de nombreux rameaux qui se dirigent en arrière et se distribuent au demi-membraneux, au demi-tendineux, au biceps et au grand nerf sciatique. — La *branche moyenne* se dirige transversalement en dehors et s'enfonce dans le vaste externe, auquel elle se distribue.

La perforante supérieure est en général la plus volumineuse ; elle passe le plus souvent entre les deux chefs du petit adducteur et entre les chefs supérieur et moyen du grand. Sa branche transversale, généralement assez grêle, passe dans la partie supérieure du vaste externe ; elle envoie quelques ramuscules dans le muscle grand fessier (Theile). Sa branche transversale s'anastomose avec la branche descendante de la circonflexe interne ; sa branche descendante s'anastomose avec la branche ascendante de la deuxième perforante. — La deuxième perforante est ordinairement la plus grêle des trois. Elle répond absolument au type général décrit plus haut. — La troisième est représentée par le tronc de la fémorale profonde elle-même. Elle perfore le chef moyen du grand adducteur à 3 cm., en moyenne, au-dessus de l'orifice qui livre passage à la fémorale. Sa branche descendante s'anastomose le plus souvent avec un rameau ascendant que la poplitée fournit au biceps fémoral.

FÉMORALE SUPERFICIELLE

La fémorale superficielle fournit : 1° des rameaux musculaires ; 2° une artère volumineuse, la grande anastomotique.

Rameaux musculaires. — Ces rameaux musculaires, ordinairement assez grêles, se distribuent au couturier, aux adducteurs et au vaste interne. Dans quelques cas, les branches qui vont au vaste interne peuvent devenir assez considérables et constituer une ou plusieurs *artères accessoires du qua-*

driceps; alors le volume de l'artère principale de ce muscle, venant de la circonflexe externe, est réduit d'autant.

Theile insiste sur un de ces rameaux fournis au vaste interne, rameau qu'il décrit sous le nom de « ramus musculo-articularis ». Ce rameau n'est autre que la branche profonde de la grande anastomotique, qui naît quelquefois isolément de la fémorale superficielle. Mais, contrairement à Theile, je ne crois pas que ce soit là une disposition normale.

Grande anastomotique (*Articularis genu superficialis; articularis genu suprema, articularis genu superior interna prima*). — Toujours très volumineuse, la grande anastomotique se détache de la partie terminale de la fémorale superficielle. Elle naît de la partie antéro-externe de celle-ci, en avant et quelquefois un peu au-dessus de l'anneau du troisième adducteur; elle peut naître au niveau même de l'anneau et même un peu en arrière de ce dernier.

Peu après son origine, la grande anastomotique se divise en trois branches : une branche superficielle et deux branches profondes, l'une verticale, articulaire, l'autre oblique, musculaire.

La *branche superficielle* se porte immédiatement en avant, perfore la paroi antérieure du canal de Hunter et se place sous le couturier.

Rien de plus variable que la façon dont se comportent réciproquement la branche superficielle de la grande anastomotique, le nerf saphène interne et son accessoire au moment où ils traversent la paroi antérieure du canal de Hunter. J'ai cherché à établir le type de cette émergence sur vingt sujets et voici ce que j'ai vu : huit fois la branche artérielle émergeait isolément; cinq fois l'artère et les deux nerfs sortaient par un même orifice; sept fois enfin l'artère sortait par le même orifice que la saphène interne, l'accessoire émergeant soit au-dessus, soit au-dessous, par un orifice spécial.

La branche superficielle apparaît sous le bord postérieur du couturier et se place à côté du saphène interne dont elle constitue l'*artère satellite*. Elle accompagne le filet jambier de ce nerf dans un parcours plus ou moins long. Sur des pièces bien injectées, j'ai vu cette branche, devenue très grêle, se prolonger très bas au-dessous de la partie moyenne de la jambe. Cette branche satellite se distribue surtout aux téguments. Constamment elle envoie un rameau qui accompagne le rameau rotulien du saphène interne, et vient prendre part à la constitution du réseau péri-articulaire du genou.

2° La *branche profonde, verticale*, descend parallèlement au tendon du grand adducteur, en avant duquel elle est placée. Cette branche chemine dans une gaine fibreuse très serrée, qui unit le tendon du grand adducteur au vaste interne; elle abandonne de nombreux rameaux à ce muscle, s'en dégage au niveau de son bord inférieur et se ramifie sur la face interne du condyle interne où elle s'anastomose avec l'articulaire supérieure et interne.

3° La *branche profonde, oblique* en bas et en dehors, s'enfonce dans le vaste interne; elle se distribue à ce muscle et à la partie inférieure du crural; ses filets atteignent la capsule articulaire au niveau du cul-de-sac sous-tricipital.

Variétés. — I. *Anomalies du tronc.* — L'artère fémorale peut être très grêle et s'épuiser dans la cuisse. Dans ces cas, l'artère poplitée semble prolonger l'artère ischiatique anormalement développée. Cette anomalie, relativement fréquente, s'explique par le développement exagéré de la série des anastomoses qui, à la face postérieure de la cuisse, relient

l'ischiatique à la poplitée. — La F. peut se dédoubler en deux troncs qui descendent parallèlement l'un à l'autre et se réunissent de nouveau, après un trajet plus ou moins long. Cette anomalie n'est pas exceptionnelle. W. Krause (*loc. cit.*) en donne une dizaine d'observations.

Branches surnuméraires. — La fémorale peut donner naissance à des branches provenant normalement de l'iliaque interne ou de l'iliaque externe. C'est ainsi qu'on l'a vue fournir l'ilio-lombaire (Mayer), la dorsale de la verge (Friedlowski), l'épigastrique et l'obturatrice. — Elle peut fournir des branches venant normalement de la fémorale profonde, telles que les deux circonflexes. Nous nous sommes expliqués déjà sur cette disposition si fréquente que nombre d'auteurs la regardent comme la disposition normale. — On l'a vue fournir encore des branches venant normalement de la poplitée, comme l'articulaire supérieure du genou. — Signalons l'existence de collatérales anormales proprement dites, comme la grande saphène (a. saphena magna) qui, dans les deux cas de Ruge et de Zagorski, atteignait la malléole interne en accompagnant le filet jambier du nerf saphène interne. Cette anomalie est des plus intéressantes, car elle reproduit, très atténuée, il est vrai, une disposition normale chez un grand nombre d'espèces simiennes où cette artère prend une part importante à la formation des artères du pied.

Anomalies des branches. — *Artère sous-cutanée abdominale* : Elle peut naître à la partie moyenne du triangle de Scarpa, ou donner naissance à la circonflexe interne. — *Artères honteuses externes* : Il peut n'en exister qu'une, ou, au contraire, leur nombre est porté à trois ou quatre. L'une d'entre elles peut donner naissance à la dorsale de la verge; elles peuvent prendre part à l'irrigation du testicule (Dubreuil). — *Artère fémorale profonde et ses branches* : J'ai déjà parlé de son origine et de ses branches. J'ajoute que la fémorale profonde peut donner naissance à un certain nombre de branches surnuméraires comme l'épigastrique (Monro, Tiedemann, Lauth, Dubreuil, etc.), la dorsale de la verge (Tiedemann), des perforantes accessoires, etc. — *Artère grande anastomotique* : Elle peut manquer; se détacher de la poplitée, donner naissance à la grande artère saphène dont j'ai parlé en étudiant les anomalies du tronc de la fémorale.

ARTÈRE POPLITÉE

L'artère poplitée s'étend de l'anneau du troisième adducteur, où elle fait suite à la fémorale, à l'anneau du soléaire où elle se bifurque en ses branches terminales, la *tibiale antérieure* et le *tronc tibio-péronier*. — Sa longueur, d'ailleurs variable suivant les sujets, est en moyenne de 19 cm. (Cruv.); son diamètre moyen est de 7 mm. (Luschka).

Flexueuse lorsque la jambe est fléchie sur la cuisse, elle devient rectiligne pendant l'extension. Elle descend d'abord un peu obliquement en bas, et en dedans, puis verticalement, suivant le grand axe du losange poplité. Toutefois, l'artère ne répond pas exactement à cette diagonale, mais est située un peu en dedans d'elle. De plus, soulevée dans sa partie moyenne par ce qu'on appelle encore le ligament postérieur de l'articulation du genou, elle décrit une légère courbe à concavité antérieure.

Rapports. — 1° *Rapports avec les parois du creux poplité.* — Dans sa portion supérieure et oblique, l'artère poplitée est recouverte par l'épais corps charnu du demi-membraneux et le tendon grêle du demi-tendineux, puis chemine entre ces muscles et la face postérieure du fémur. — Dans son tiers moyen elle se dégage de ces muscles et apparaît au fond de ce losange poplité, dont les côtés supérieurs ou longs sont formés par les fléchisseurs de la cuisse, biceps en dehors, demi-membraneux et demi-tendineux en dedans, tandis que les côtés inférieurs, petits, si petits que le losange est presque un triangle, sont constitués par les jumeaux, presque contigus. Là, la P. repose, dit-on, sur la surface triangulaire que limitent les deux branches de bifurcation inférieure de la ligne âpre, *plan poplité*. Ceci n'est pas exact; il n'y a pas

contact entre l'artère et l'os, l'artère est tenue à distance du plan osseux par une couche graisseuse, épaisse d'un centimètre. Un peu plus bas la poplitée descend derrière l'échancrure inter-condylienne, sur le plan fibreux (ligament postérieur des classiques); puis elle s'enfonce dans l'interstice des jumeaux, qui bientôt recouvrent complètement l'artère en contact en avant avec la face postérieure du creux poplité.

Dans tout ce trajet, la poplitée reste profonde, tenue à distance de l'aponévrose superficielle par une épaisse couche graisseuse.

2° *Rapports avec les éléments du paquet vasculo-nerveux.* — Ces rapports varient suivant le point considéré. Dans son tiers supérieur, l'artère est accompagnée par la veine, qui est *accolée et adhérente* à sa partie postérieure et externe. Le nerf sciatique poplité interne, diagonale vraie du losange, est sous-aponévrotique, séparé des vaisseaux par une épaisse couche graisseuse. Plus bas, au niveau du tiers moyen de l'artère, ce nerf se rapproche des vaisseaux et s'accole à leur face postérieure quand ceux-ci pénètrent dans l'interstice des jumeaux. Ainsi, dans la région poplitée, nerf, artère et veine sont placés et étagés d'arrière en avant et de dehors en dedans, de la façon suivante : sur un premier plan, immédiatement au-dessous de l'aponévrose, on aperçoit le nerf, plus profondément et un peu en dedans, le veine, collée à l'artère plus profonde et plus interne encore.

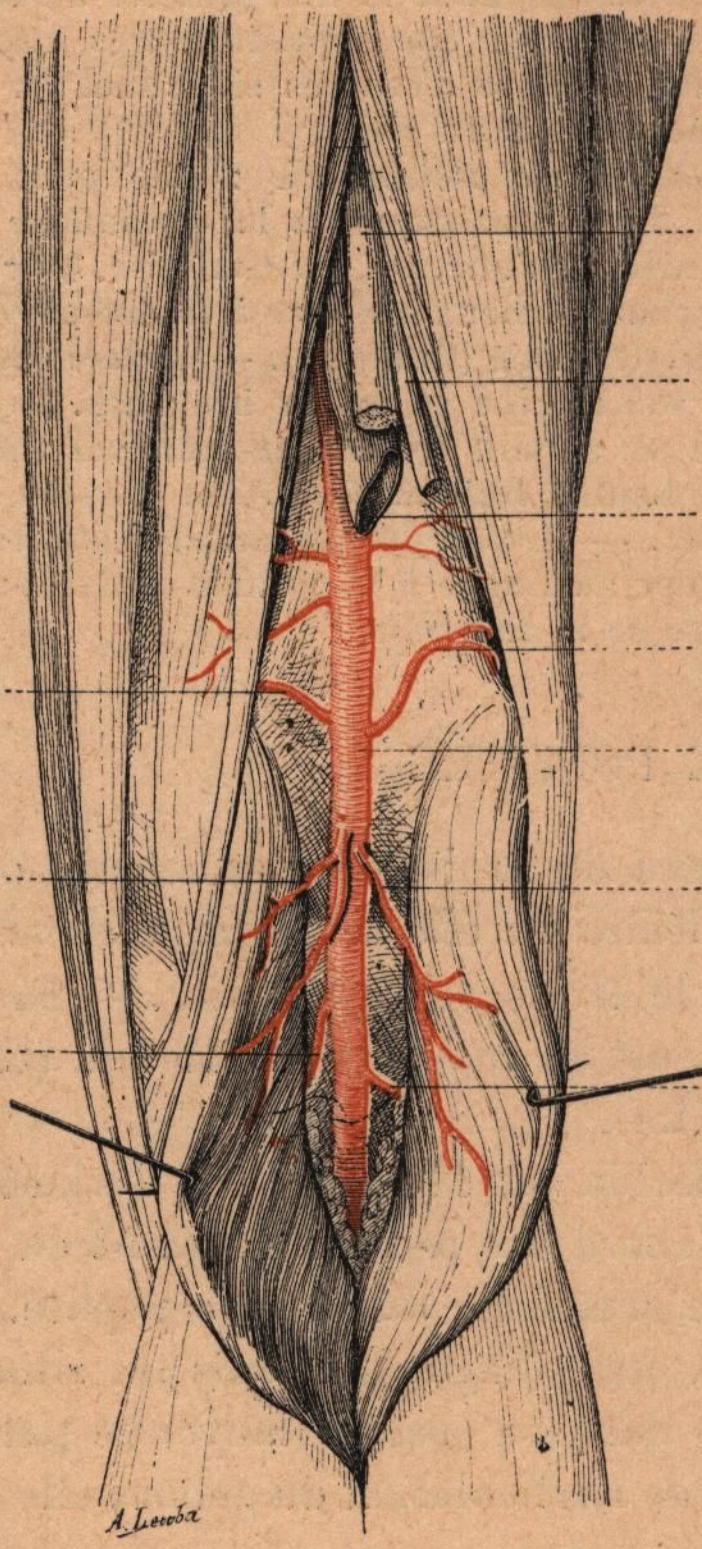

Fig. 472. — L'artère poplitée.

Dans l'interstice des jumeaux, le nerf est exactement derrière l'artère, la veine, déviée en dedans, s'est placée à la partie externe de celle-ci. Lorsque la veine poplitée est double, ce qui n'est pas rare au niveau de la partie inférieure de la région, le plus volumineux des deux troncs veineux occupe le côté interne de l'artère, le plus grêle est à son flanc externe. Comme rapport intéressant, il faut encore signaler la saphène externe : superficielle, puisqu'elle est contenue dans un dédoublement de l'aponévrose avec le nerf homonyme, la saphène externe est axiale comme l'artère dans sa partie inférieure. La crosse, par laquelle cette veine va s'ouvrir dans la poplitée, contourne la face

interne du nerf sciatique poplité externe et reste encore à distance de l'artère. Mais l'anastomose qu'envoie la saphène externe à la saphène interne croise, avant de perforer l'aponévrose, la face postérieure de l'artère et court risque d'être coupée, au cours d'une ligature : la chose n'a d'ailleurs pas d'importance.

Les ganglions lymphatiques du creux poplité sont appliqués les uns sur la face postérieure de la veine, au niveau de l'embouchure de la saphène externe, les autres sur les parties latérales de la veine (Sappey). Ces derniers seuls sont en rapport avec l'artère.

Artère et veine sont contenues dans une gaine commune très dense qui rend leur séparation difficile. Dans cette gaine cheminent de très intéressants vasa vasorum bien étudiés par Hyrtl (Hyrtl, *Top. Anat.*, t. II, p. 675 — et *Ueber normale und abnorme Verhalkender Schlagadern des Unterschenkels*, Wien, 1864).

Ces vasa vasorum naissent en partie des circonflexes du genou, en partie de l'artère poplitée elle-même, et, avant de se terminer dans la paroi artérielle, s'anastomosent par des rameaux ascendants et descendants dans l'épaisseur même de la gaine. Hyrtl insiste sur l'importance de ces vasa vasorum dans le rétablissement de la circulation collatérale après ligature de la poplitée.

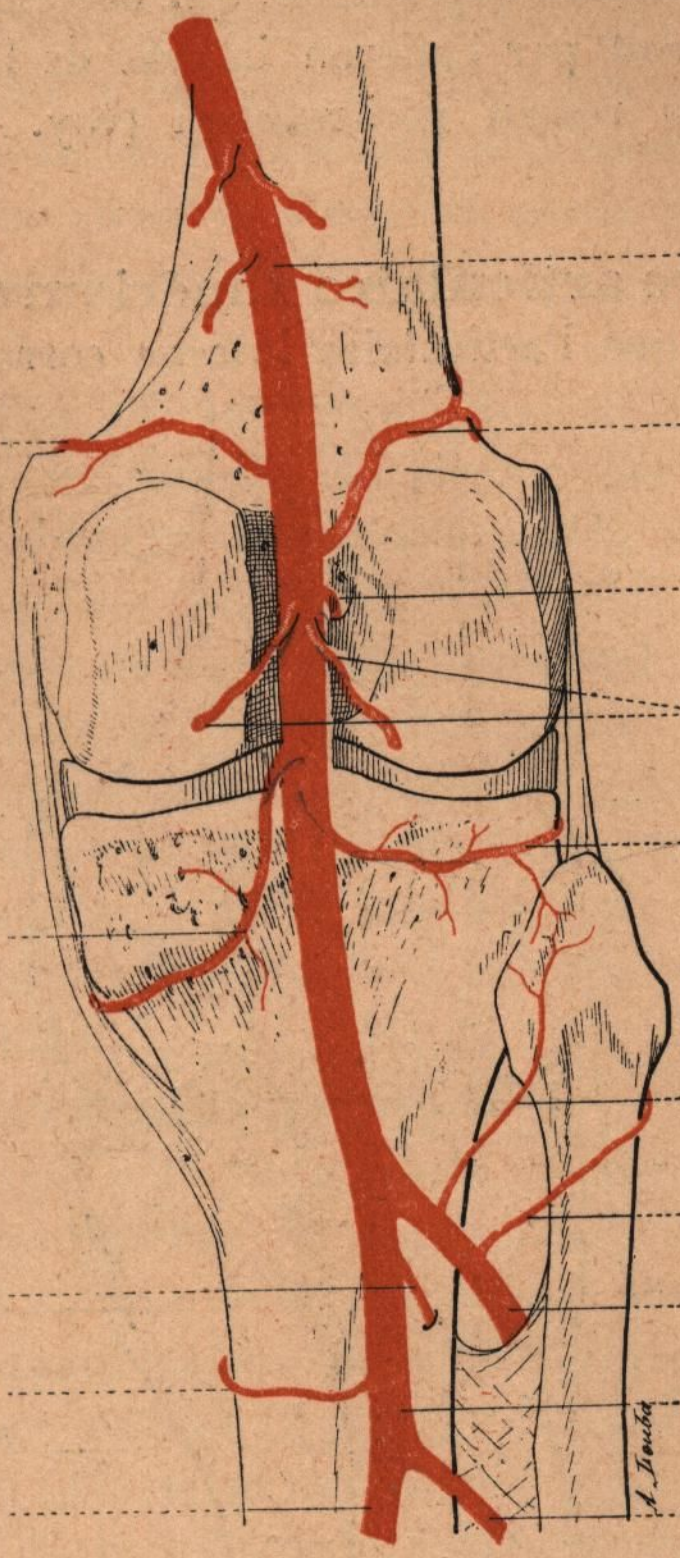

Fig. 473. — Schéma de la poplitée.

Distribution. — La poplitée émet *cinq artères articulaires* et de nombreux rameaux musculaires dont deux seulement méritent une mention spéciale, les *artères jumelles* ; en tout sept collatérales importantes.

Artères articulaires. . . .	artère articulaire supérieure et interne. artère articulaire supérieure et externe. artère articulaire moyenne. artère articulaire inférieure et externe. artère articulaire inférieure et interne.
Artères musculaires	branche supérieure innominée. branches inférieures : jumelles.

Artère articulaire supérieure et interne. — Elle naît de la face interne de la poplitée ; son point d'origine, situé au-dessus du bord supérieur du condyle interne, est un peu plus élevé que celui de l'articulaire supérieure et externe. Dans la grande majorité des cas, elle est moins volumineuse que l'externe. Elle chemine au-dessus du bord supérieur du condyle, sous les ten-

dons du demi-tendineux et du demi-membraneux, passe entre le tendon du grand adducteur et le bord externe du fémur, et, arrivée sur la face antérieure de l'extrémité inférieure de cet os, se divise en deux ordres de rameaux : — des rameaux profonds, qui s'engagent sous le vaste interne et se distribuent à ce muscle et au périoste fémoral, en s'anastomosant avec la branche fournie par la grande anastomotique à la portion interne du quadriceps fémoral; — des rameaux superficiels, qui descendent en avant de la capsule, doublée à ce niveau par l'aileron interne de la rotule et prennent part à la constitution du réseau péri-rotulien (voy. plus loin : Réseau péri-articulaire du genou).

Artère articulaire supérieure et externe. — Toujours plus volumineuse que l'articulaire interne correspondante, l'articulaire supérieure et externe naît quelquefois par un tronc commun avec celle-ci. Ordinairement, son point d'origine est situé un peu plus bas que le bord supérieur du condyle. De là, elle se dirige en haut et en dehors, suivant un trajet fortement oblique; elle chemine entre le biceps et le fémur et vient contourner le bord interne de cet os, à deux ou trois centimètres au-dessus du condyle. Au niveau même de ce bord, elle se divise en deux branches terminales; l'une supérieure, l'autre inférieure. Avant de se bifurquer, elle a déjà fourni quelques collatérales à l'insertion supérieure du jumeau externe et du plantaire grêle, au biceps et au périoste fémoral.

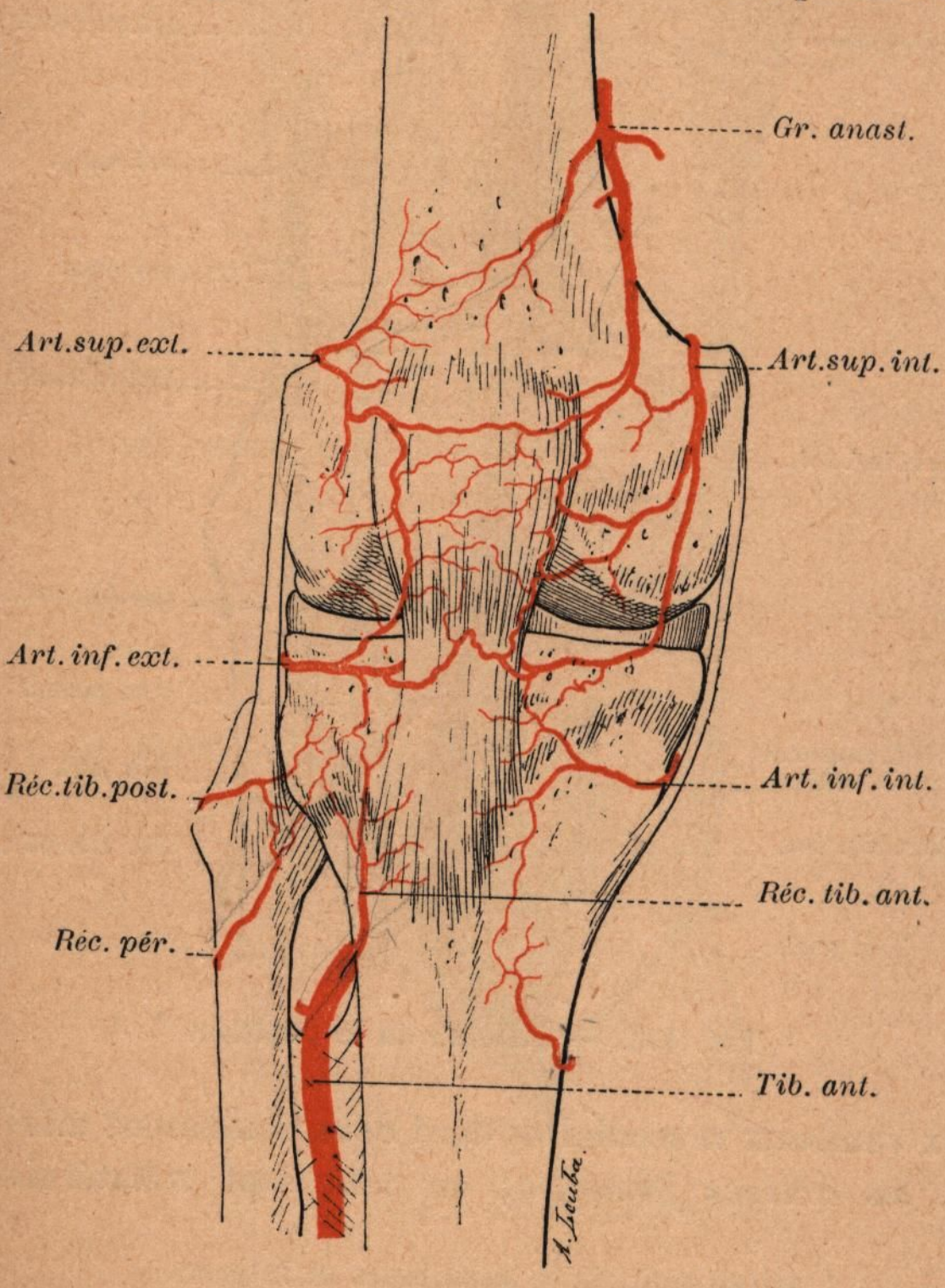

FIG. 474. — Réseau périarticulaire du genou.

La *branche supérieure* ou *musculaire* s'engage sous le crural et se divise au-dessous de ce muscle en rameaux *périostiques* et en rameaux *musculaires*, qui s'anastomosent avec les rameaux terminaux de la branche profonde ou musculaire de la grande anastomotique.

La *branche inférieure* ou *articulaire* se dirige vers le bord externe de la rotule, cheminant entre la capsule et l'aponévrose fusionnée avec l'expansion du vaste externe; au niveau de ce bord, elle descend et s'anastomose avec une branche ascendante de l'articulaire inférieure correspondante. De la convexité de cette arcade juxta-rotulienne partent des rameaux transversaux qui vont

prendre part à la constitution du réseau péri-rotulien. De sa convexité partent des rameaux qui se dirigent en arrière et forment un deuxième réseau, appliqué sur la face externe du condyle externe et l'aileron rotulien correspondant.

Artère articulaire moyenne (Syn. : *Articularis genu media seu azygos*). — Souvent double, elle le cède de beaucoup en volume à toutes les autres articulaires. Elle naît directement de la poplitée, dit-on ; mais, le plus souvent, elle naît de l'articulaire supérieure et externe. Dès son origine, elle se porte en avant, traverse le plan fibreux intercondylien (faux ligament postérieur) et se ramifie dans le tissu cellulo-adipeux de l'espace inter-condylien. Elle donne là de nombreux rameaux aux ligaments croisés, à la partie postérieure de la synoviale et à ses franges, si nombreuses en ce point, et enfin aux deux condyles fémoraux.

Artère articulaire inférieure et interne (Syn. : *Articularis genu inferior interna*). — Son origine est variable. La plupart des auteurs la figurent comme naissant soit au niveau de l'interligne articulaire, soit même au-dessous de ce dernier. Dans la plupart des cas, je l'ai vue naître très haut, au-dessus de l'interligne, à la partie moyenne de l'espace intercondylien. Toujours, elle se porte en bas et en dedans, gagne le bord supérieur du poplité, qu'elle longe jusqu'au niveau du ligament latéral interne de l'articulation, passe sous ce ligament et vient se terminer dans le réseau péri-rotulien. Elle fournit des rameaux à la partie postérieure de la capsule, aux ligaments croisés, au muscle poplité et aux tendons de la patte d'oie. Ses branches terminales se jettent dans le réseau péri-rotulien.

Artère articulaire inférieure et externe (Syn. : *Articularis genu inferior externa*). — Ordinairement plus petite que la précédente, elle se détache de la poplitée un peu au-dessous de l'interligne articulaire. Il est exceptionnel de la voir naître par un tronc commun avec l'articulaire inférieure et interne. Elle se porte en dehors, cheminant d'abord en arrière du poplité et du ligament arqué, en avant du plantaire grêle et du jumeau externe. Elle contourne ensuite la tubérosité externe du tibia, en passant sous le ligament latéral externe, et se divise dans le voisinage de la tubérosité antérieure en rameaux terminaux.

Dans son trajet, elle fournit de nombreuses collatérales pour le poplité, l'articulation péronéo-tibiale supérieure, la capsule du genou et le ligament latéral externe. — Elle peut donner une articulaire inférieure. — Ses branches terminales se jettent dans le réseau péri-rotulien et s'anastomosent avec les autres articulaires.

Artères musculaires. — L'artère poplitée fournit de nombreux rameaux musculaires. Ceux-ci forment deux groupes qui se distribuent aux muscles qui forment le losange poplité : groupe supérieur, groupe inférieur.

Artères musculaires supérieures. — En nombre variable, elles se distribuent surtout au biceps, au demi-tendineux et au demi-membraneux, accessoirement aux vastes interne et externe et au grand adducteur.

Artères musculaires inférieures. — Dans sa partie inférieure, la poplitée fournit quelques branches sans importance au muscle poplité, et deux artères importantes : les artères jumelles.

[POIRIER.]

Artères jumelles (artères surales). — Ordinairement au nombre de deux, elles naissent quelquefois de la poplitée par un tronc commun. Leur point d'origine est au niveau ou un peu au-dessus de l'interligne articulaire du genou.

Ce sont les plus volumineuses des collatérales de la poplitée ; leur volume varie d'ailleurs avec celui des jumeaux.

Elles se dirigent de haut en bas, très obliquement, vers le jumeau correspondant, fournissent quelques rameaux nourriciers au tronc de la poplitée 'le-même (Hyrtl), puis se divisent en rameaux superficiels et en rameaux profonds: a) les *rameaux superficiels* descendent sur la face postérieure du jumeau jusque dans le voisinage du tendon d'Achille ; ils se distribuent aux jumeaux et à la peau de la face postérieure de la jambe; l'un de ces rameaux, *satellite de la veine saphène externe*, chemine dans l'interstice qui sépare les deux jumeaux ; — b) les *rameaux profonds* s'enfoncent dans les jumeaux ; les plus volumineux d'entre eux ne s'épuisent pas dans ces muscles et vont se terminer dans le poplité, le soléaire et le plantaire grêle. — Notons que ce dernier muscle reçoit assez souvent une petite artériole qui se détache directement de la poplitée.

Variétés. — Les anomalies d'origine et de trajet sont fréquentes. L'artère poplitée peut prolonger l'artère ischiatique (voy. Var. de fem. et d'ischiatique); dans ce cas, elle chemine en arrière de la veine poplitée, disposition qui se rencontre parfois dans les cas d'origine normale de la poplitée (Quain, taf. LXXX, fig. 1). Dans un cas de Stuart (*Journ. of Anatom. and Phys.*, t. XIII), la poplitée descendait en dedans du jumeau interne, puis s'engageait entre lui et le condyle sous-jacent pour gagner le creux poplité. — Des anomalies de longueur, d'ailleurs assez rares, se rencontrent, soit lorsque le poplité se bifurque prématurément (10 fois sur 227 cas, Quain), soit lorsque l'artère se divise tardivement. Il est intéressant de constater que cette anomalie peut se rencontrer en même temps que l'anomalie inverse de l'humérale, c'est-à-dire la bifurcation prématurée de cette artère (Portal, *Cours d'Anat. méd.*, 1803, III, 238).

La poplitée peut fournir anormalement l'artère anastomotique, une branche du volume de l'artère radiale qui monte à la face postérieure de la cuisse et s'anastomose avec les perforantes (Otto, *Seltene Beobachtungen*, 1824, II, 62); — une branche aberrante qui se détache de l'artère au niveau de la partie moyenne du creux poplité pour la rejoindre un peu plus bas; cette branche peut donner naissance à l'artère articulaire moyenne (Hyrtl, *Schlagadern des Untersehenkels*, 1864, Taf. II, fig. 1); — une artère tibiale postérieure accessoire (Green, *Variet. in the art.*, septem. 1830); — une petite artère saphène anormalement développée qui s'anastomose au-dessous de la malléole externe avec une branche de la dorsale du tarse (Hyrtl); — une artère jumelle interne naissant par deux racines et formant un orifice par lequel passe le nerf sciatique poplité interne; — l'artère nourricière du tibia (Winslow).

Au lieu de se diviser en tibiale postérieure et tronc tibio-péronier, la poplitée peut se diviser en tibiale antérieure, postérieure et péronière, en d'autres termes le tronc tibio-péronier fait défaut (Quain, 1 fois sur 227 cas); ou en artères tibiale antérieure et péronière, la tibiale postérieure étant absente (Quain, 6 fois sur 227 cas), ou encore en artère tibiale postérieure et péronière, cette dernière suppléant l'artère tibiale antérieure absente (Tiedemann).

ARTÈRES DE LA JAMBE[1]

ARTÈRE TIBIALE ANTÉRIEURE.

La tibiale antérieure fait suite à la poplitée dont elle représente la branche de bifurcation antérieure. Elle s'étend de l'anneau du soléaire au bord inférieur de

1. Sur les artères de la jambe en général, voy. : Stieda, Ein Vergleich des Arterien des Vorderarms und des Unterschenkels (Communic. au Congrès de Strasbourg, 1894). *Anat. Anz.* Ergänzungsh., 1894, p. 108.

la branche supérieure du ligament en Y où elle prend le nom de pédieuse. D'abord située dans la loge postérieure de la jambe, elle passe dans la loge antérieure par la partie supérieure, libre, de l'espace interosseux et descend au-devant du ligament interosseux. Sa direction est légèrement oblique en bas et en avant, puis en bas et en dedans. D'abord située près du péroné, elle se rapproche de plus en plus du tibia, si bien que dans le quart inférieur de la jambe elle repose sur la face antérieure de cet os. Elle croise ainsi en diagonale le ligament interosseux.

Sa direction serait bien indiquée, d'après la plupart des auteurs, par une ligne allant du tubercule de Gerdy, ou tubercule du fascia lata, à la partie moyenne de l'espace intermalléolaire. Comme l'a bien remarqué Marcellin Duval, cette ligne est située en dedans de l'artère. Pour répondre exactement au trajet de cette dernière, la ligne doit partir de la dépression dans laquelle s'enfonce le doigt, en avant de la tête du péroné, *dépression anté-péronière*, pour aboutir au milieu de l'espace inter-malléolaire.

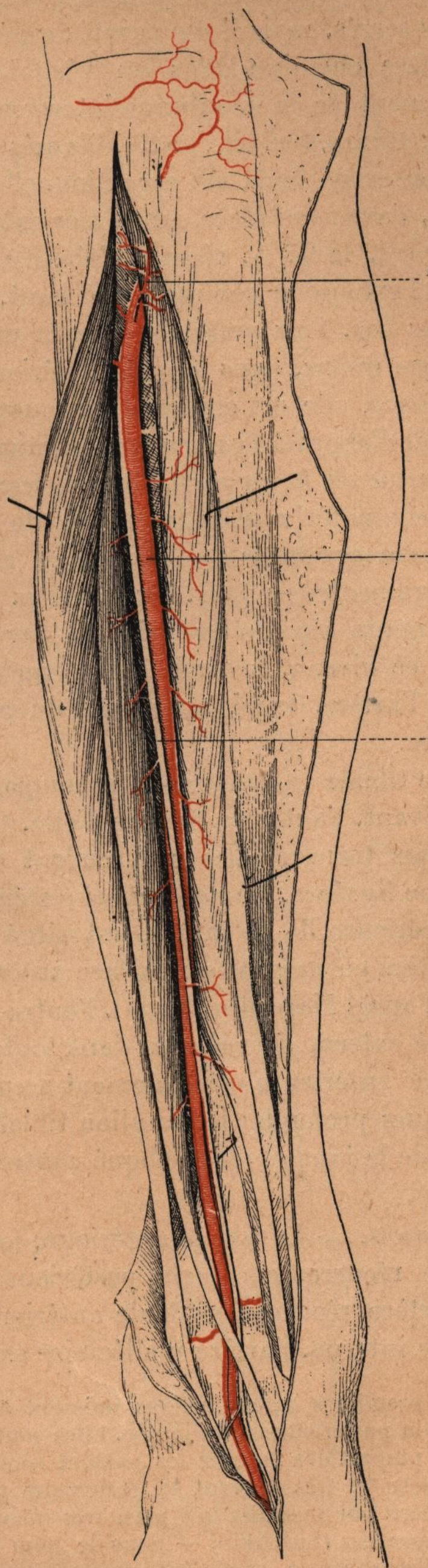

FIG. 475. — L'artère tibiale antérieure.

Rapports. — Nous devons étudier ces rapports dans la région jambière postérieure, dans la région jambière antérieure, et, en bas, sous le ligament frondiforme (voy. t. II, p. 292, fig. 190 et 191).

La portion de la T. A. qui appartient à la région jambière postérieure est plus ou moins longue, mais elle est constante ; dans nombre de cas, elle n'a pas moins de 2 cm. Dans cette première portion, l'artère est située tout contre le ligament interosseux sur un plan un peu antérieur à celui du tronc tibio-péronier, qui descend en arrière et en dedans d'elle. La T. A. passe ensuite dans la] loge antérieure de la jambe par la partie supérieure, libre, de l'espace interosseux.

Dans la loge antérieure de la jambe, la T. A. répond en *arrière*, et dans ses

trois quarts supérieurs, au ligament interosseux; sa gaine est unie à ce ligament sur une longueur de plusieurs centimètres, par des tractus fibreux plus ou moins serrés, mais il me paraît exagéré de dire avec Hyrtl et les Allemands que l'artère chemine dans un véritable canal aponévrotique résultant du dédoublement de la membrane interosseuse (*Can. fibrosus vasorum tibialium* de Hyrtl; Hyrtl, *loc. cit.*, p. 29). D'après Rieffel (*Union méd.*, sept. 1894), cette disposition existe mais est exceptionnelle. Plus bas, vers le quart inférieur de la jambe, l'artère se place sur la face externe du tibia.

En avant, la T. A. répond d'abord à l'interstice qui sépare le jambier antérieur de l'extenseur commun en haut, du long extenseur propre du gros orteil plus bas. Très profonde dans la moitié supérieure de la jambe, l'artère l'est un peu moins, dans le quart inférieur.

En dedans, elle est contiguë au muscle jambier antérieur. — *En dehors*, elle répond d'abord à l'extenseur commun, ensuite à l'extenseur propre.

Au niveau de la branche supérieure du ligament en Y, l'artère repose sur la partie antérieure de la capsule de l'articulation tibio-tarsienne, enfouie dans le tissu graisseux qui abonde en ce point. Les tendons engainés par les frondes ligamenteuses (voy. Myologie, p. 293 et fig. 191) sont situés en avant d'elle, toujours séparés du vaisseau par le pilier profond du ligament frondiforme. A ce niveau, le tendon du long extenseur propre croise la face antérieure de l'artère, aussi, au niveau du pied, nous le trouverons en dedans de la pédieuse.

L'artère tibiale antérieure est accompagnée de deux veines qui cheminent l'une en avant, l'autre en arrière d'elle. Ces veines échangent de nombreuses anastomoses transversales qui rendent difficile la dénudation de l'artère, au cours d'une ligature. Le *nerf tibial antérieur*, situé en dehors de l'artère à la partie supérieure de la jambe, est situé en dedans d'elle inférieurement : il croise l'artère en passant sur sa face antérieure ; dans quelques cas (4 ou 5 fois sur 450, d'après Marcellin Duval), l'entre-croisement ne se fait pas, et le nerf suit la face externe du vaisseau dans toute sa longueur.

La tibiale antérieure est également accompagnée par trois ou quatre troncs lymphatiques profonds; le ganglion tibial supérieur, situé au niveau du tiers supérieur de la jambe, est appliqué contre le ligament interosseux, à côté de l'artère.

Distribution. — La tibiale antérieure fournit les branches suivantes :

L'artère récurrente tibiale postérieure, l'artère récurrente péronière de Theile, l'artère récurrente tibiale antérieure, des artères musculaires, l'artère malléolaire interne, l'artère malléolaire externe.

Les trois premières de ces artères naissent du segment de la tibiale antérieure situé dans la région postérieure de la jambe. Elles sont ordinairement très grêles, ce qui explique pourquoi la plupart des auteurs les passent sous silence. J'ai toujours rencontré la récurrente péronière et très souvent la récurrente tibiale antérieure. En revanche, le ramus supremus décrit par Luschka m'a paru très inconstant.

Ramus supremus (Luschka). — Sous le nom de ramus supremus, Luschka décrit une artériole naissant de la partie initiale de la tibiale antérieure. Cette artériole chemine d'abord au-dessous du poplité, perfore ensuite ce muscle, ou émerge au niveau de son bord supérieur et se termine dans l'échancrure inter-condylienne du fémur; elle donne des rameaux au tibial postérieur, au long fléchisseur des orteils dans le voisinage de leur origine; elle pourrait fournir anormalement l'artère nourricière du tibia.

Artère récurrente tibiale postérieure. — Elle naît tout près de l'origine de l'artère, fournit de nombreuses branches au muscle poplité et se termine sur la partie postérieure de l'articulation péronéo-tibiale supérieure.

Artère récurrente péronière (Theile) (Syn. : *Artère articulaire de la tête du péroné* (M. J. Weber); — *fibularis sup.* (Krause). — M. J. Weber regardait cette artère comme branche de la poplitée. En fait, elle peut provenir de celle-ci ou du tronc tibio-péronier ; mais elle provient, dans la majorité des cas, de la tibiale antérieure.

Elle se dirige en haut et en dehors, contourne le péroné en cheminant au-dessous du long péronier et de l'extenseur commun, donne de nombreux rameaux à ces muscles et vient se terminer au niveau de la partie antérieure de l'articulation péronéo-tibiale. Par ses branches terminales, elle s'anastomose avec l'articulaire inférieure et externe, la récurrente tibiale postérieure et la récurrente tibiale antérieure.

Artère récurrente tibiale antérieure (Syn. : *A. tibialis recurrens anterior, a. articularis genu recurrens*). — Elle naît de la tibiale antérieure au moment où cette artère passe entre les deux os de la jambe. Toujours assez volumineuse, elle se dirige en haut, en avant et en dedans, appliquée sur la tubérosité antérieure du tibia et recouverte par le corps charnu du tibial antérieur. Elle émerge au niveau de la partie externe de la tubérosité tibiale antérieure, où elle s'épanouit en ses rameaux terminaux.

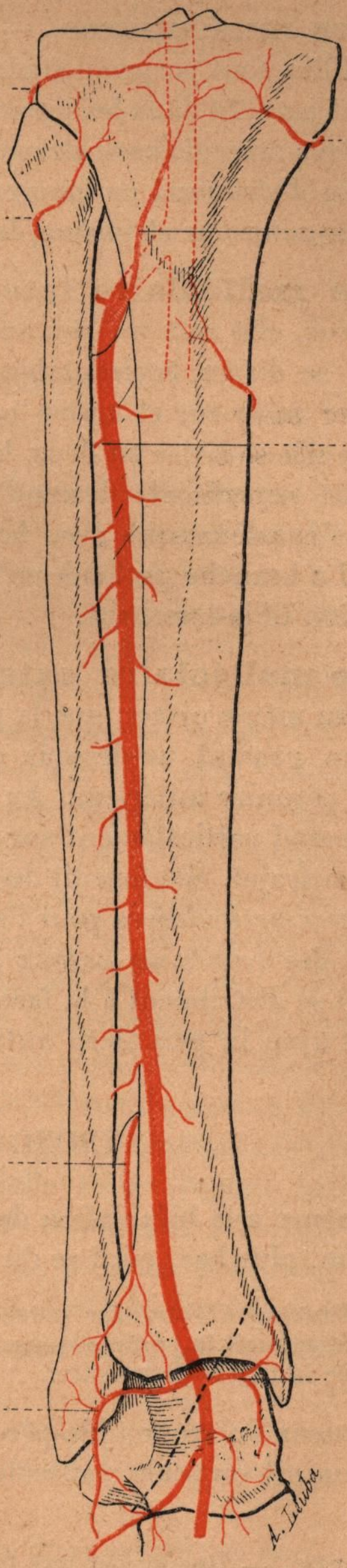

Fig. 476. — Schéma des artères de la jambe, face antérieure.

Elle fournit des rameaux collatéraux au jambier antérieur, à l'extenseur commun des orteils, à l'articulation péronéo-tibiale supérieure et se termine

en s'anastomosant avec les artères articulaires du genou (voy. plus loin le Réseau péri-articulaire du genou).

Artères musculaires. — Ces artères sont au nombre d'une trentaine environ. Elles sont perpendiculairement implantées sur le tronc principal, et s'enfoncent aussitôt dans les muscles voisins.

Les artères musculaires internes se rendent dans le jambier antérieur ; les externes se distribuent au long extenseur commun, au long extenseur propre, au péronier antérieur et jusque dans les péroniers latéraux.

Artère malléolaire interne. — Ordinairement moins volumineuse que l'externe, elle naît un peu au-dessus de l'interligne de l'articulation tibio-tarsienne, se dirige horizontalement en dedans, passe au-dessous du tendon du jambier antérieur et arrive au niveau du bord antérieur de la malléole interne où elle se divise en deux branches, l'une superficielle, l'autre profonde. La branche superficielle descend sur la face externe de la malléole et se termine en s'anastomosant avec les branches de la tibiale postérieure et de la pédieuse. La branche profonde se perd dans l'appareil ligamenteux interne de l'articulation tibio-tarsienne.

Artère malléolaire externe. — Elle naît de la tibiale antérieure à peu près au même niveau que la précédente. Elle se porte horizontalement en dehors, en passant au-dessous des tendons extenseur commun, extenseur propre et péronier antérieur. Au niveau de la malléole, elle change de direction et descend verticalement sur le côté externe du tarse.

Dans son trajet, elle fournit des *rameaux cutanés* à la malléole péronière, des *rameaux articulaires* pour l'articulation péronéo-tibiale inférieure et tibio-tarsienne, des *rameaux osseux* qui passent sous les tendons des péroniers latéraux et se distribuent à la face externe du calcanéum. — Elle s'anastomose largement avec la péronière antérieure, la dorsale du tarse et la plantaire externe.

TRONC TIBIO-PÉRONIER.

Il commence à la bifurcation de la poplitée dans le canal du soléaire et finit à 4 ou 5 cm. plus bas, où il se divise en : tibiale postérieure et péronière.

Nombre d'auteurs à l'étranger rattachent le tronc tibio-péronier à la tibiale postérieure dont il représenterait la partie supérieure; ils considèrent la péronière comme une simple collatérale de la tibiale postérieure.

La longueur du tronc tibio-péronier est des plus variables (voy. Anomalies). Sa direction est verticale, son volume est le double de celui de la tibiale antérieure.

Rapports. — Recouvert par le soléaire, il repose sur le jambier postérieur. Il est accompagné par deux veines volumineuses et par le nerf tibial postérieur qui est situé en arrière et un peu en dehors de lui.

Il donne deux collatérales.

Récurrente tibiale interne (*Branche périostique cutanée* de Sappey). — Née de la partie supérieure du tronc tibio-péronier, elle contourne le bord

interne du tibia, en traversant les insertions du soléaire, et se distribue au périoste de la partie supérieure de la face interne du tibia, ainsi qu'aux téguments qui la recouvrent. La récurrente tibiale s'anastomose avec l'artère articulaire inférieure et interne et avec la récurrente tibiale antérieure.

Artère nourricière du tibia (*Nutritia tibiæ*). -- L'artère nourricière du tibia, la plus volumineuse des nourricières osseuses (Theile) se détache de la partie interne du tronc tibio-péronier, se porte en bas et en dedans, abandonne quelques rameaux au poplité, au tibial postérieur et au long fléchisseur commun, puis pénètre dans le conduit nourricier. Arrivée dans le canal médullaire, elle se divise en deux branches, l'une ascendante, l'autre descendante.

TIBIALE POSTÉRIEURE

Syn. : Tibialis postica.

Branche de bifurcation interne du tronc tibio-péronier, la tibiale postérieure s'étend de la terminaison de celui-ci jusque dans la gouttière calcanéenne où elle se bifurque en *plantaire interne* et *plantaire externe*.

Son volume, deux fois plus considérable que celui de la péronière, est ordinairement en raison inverse de celui de la tibiale antérieure.

La tibiale postérieure se dirige d'abord en bas et en dedans, puis elle descend verticalement sur les muscles de la couche profonde qui revêtent la face postérieure du tibia ; au bas de la jambe elle s'incurve en avant vers la gouttière calcanéenne. Elle traverse ainsi la région postérieure de la jambe, la gouttière rétro-malléolaire interne et le commencement du canal calcanéen.

Rapports. — Dans sa portion jambière, l'artère, située un peu en dedans de l'axe de la jambe, est en rapport : *en avant*, avec le jambier postérieur et le long fléchisseur commun ; elle est appliquée sur ce plan musculaire par le feuillet profond de l'aponévrose jambière postérieure, qui devient d'autant plus épais qu'on l'examine plus bas. — *En arrière*, la tibiale postérieure répond au muscle soléaire et plus bas au côté interne du tendon d'Achille.

Dans sa portion malléolaire, la T. P. descend, très sinueuse, derrière la malléole interne. Elle est ici presque superficielle et on la voit battre sous la peau et le double feuillet aponévrotique qui la recouvrent. Elle suit le fond de la gouttière rétro-malléolaire, à égale distance du bord postérieur de la malléole et du tendon d'Achille, ayant en avant d'elle le tendon jambier postérieur et celui du fléchisseur commun ; le tendon du fléchisseur propre du gros orteil est en arrière et plus profondément.

Dans sa portion calcanéenne, l'artère, recouverte par le ligament annulaire interne du cou-de-pied, repose sur la gaine tendineuse du long fléchisseur propre du gros orteil qui la croise.

Dans tout ce trajet, la T. P. est flanquée de deux veines ; le nerf tibial postérieur est en dehors d'elle à la jambe, en arrière d'elle dans la gouttière malléolaire.

La T. P. donne des collatérales de volume médiocre, en nombre indéterminé. *A la jambe*, elle fournit de nombreux rameaux au soléaire, au jambier postérieur et au long fléchisseur commun. Parmi les rameaux du soléaire, il en est deux, qui naissent de la partie supérieure de l'artère et qui

ont un volume assez considérable. Dans sa *portion inférieure*, la tibiale postérieure fournit : le *rameau anastomotique*; la *malléolaire postérieure et interne* et les *rameaux calcanéens*.

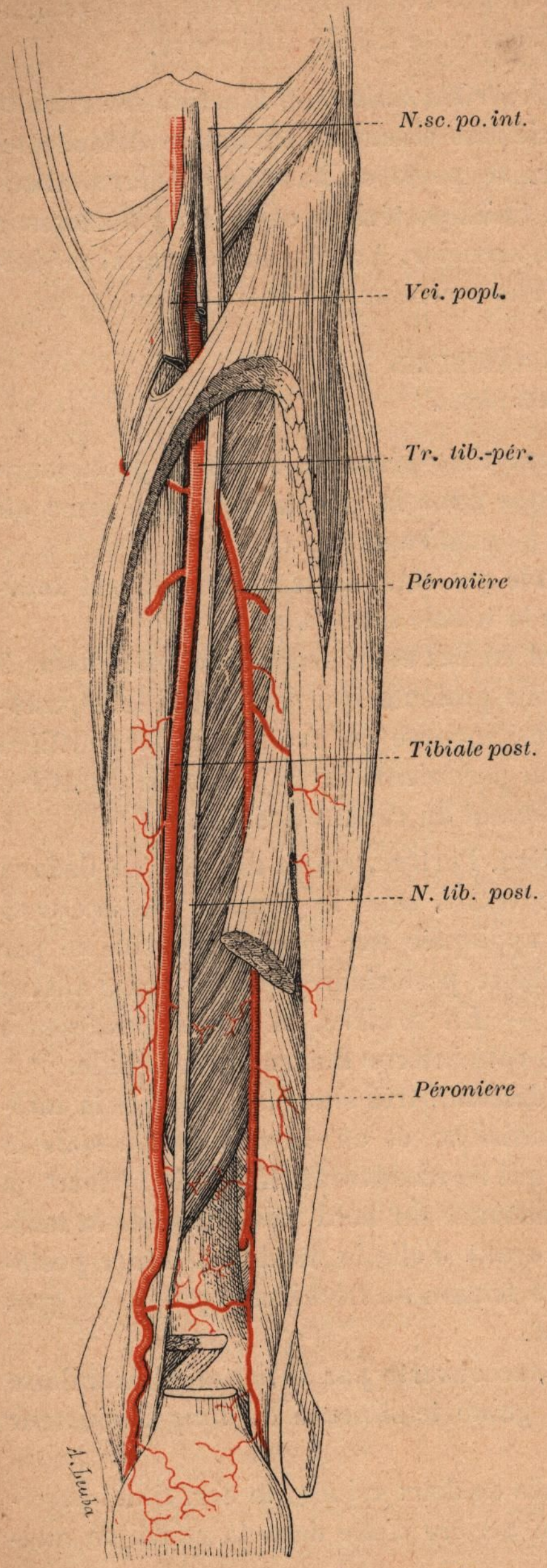

Fig. 477. — Artères de la face postérieure de la jambe.

Rameau anastomotique (*Ramus anastomoticus transversus*). — Il naît de la tibiale un peu au-dessus de la malléole, passe sous le tendon du long fléchisseur propre et s'anastomose avec un rameau analogue venu de la péronière. Cette branche transversale est constante, parfois peu volumineuse, souvent subdivisée.

Artère malléolaire postérieure et interne (*A. malleolaris postica medialis*). — Plus volumineuse que la précédente, cette branche naît de la portion rétro-malléolaire de la tibiale postérieure, passe sous le tendon du long fléchisseur commun et du jambier postérieur et arrive sur la face cutanée de la malléole. Elle s'anastomose avec la malléolaire interne, branche de la tibiale antérieure, et avec les rameaux tarsiens internes de la pédieuse, contribuant à la formation du réseau malléolaire interne.

Rameaux calcanéens (*Ar. calcaneæ mediales*). — Au nombre de deux ou trois, les rameaux calcanéens, ordinairement assez volumineux, se détachent de la tibiale postérieure au moment où celle-ci va pénétrer dans le canal calcanéen. Ils se dirigent en bas et en dedans et se terminent en fournissant de nombreux ramuscules au périoste du calcanéum, au coussinet cellulo-adipeux du talon, à l'abducteur du gros orteil et au court fléchisseur plantaire.

PÉRONIÈRE

Branche de bifurcation externe du tronc tibio-péronier, la péronière descend dans la loge postérieure de la jambe, au bas de laquelle elle se divise en deux branches terminales : la *péronière postérieure* et la *péronière antérieure*.

Le calibre de la péronière est moins considérable que celui des tibiales ; il varie d'ailleurs en raison inverse de celui de ces vaisseaux. Cela est vrai surtout pour la tibiale antérieure, ce qui s'explique facilement par ce fait que c'est la péronière antérieure qui donne la pédieuse dans le cas d'arrêt de développement de la tibiale antérieure.

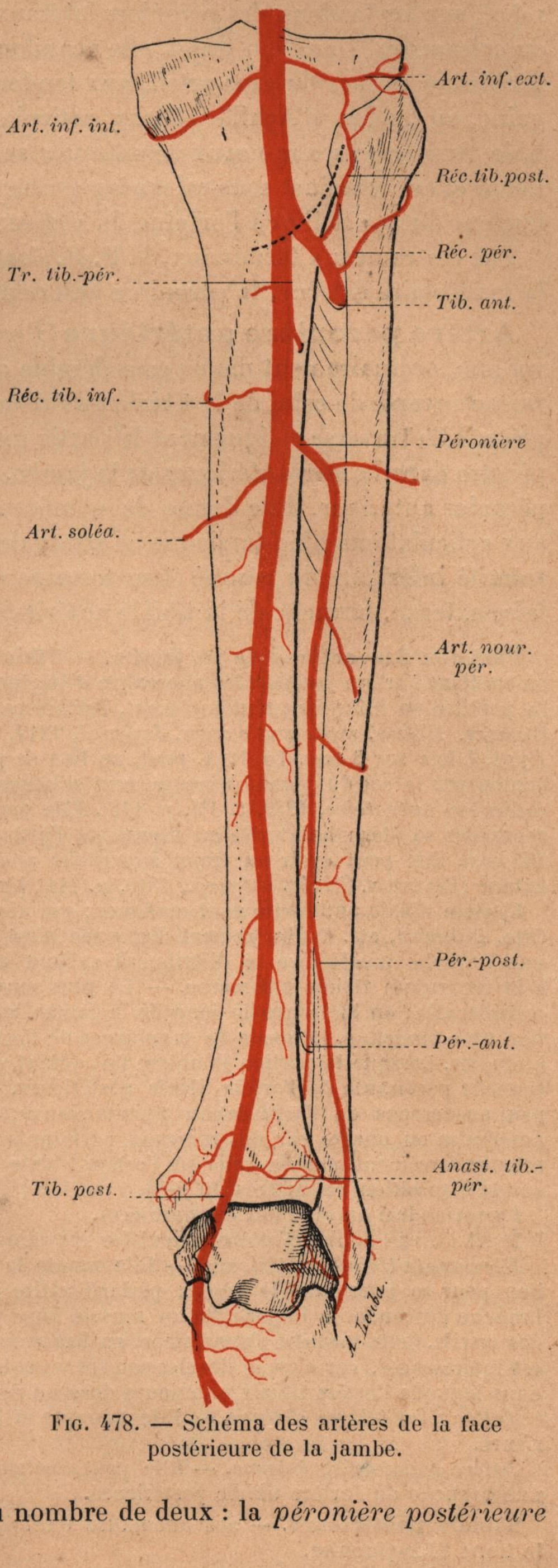

Fig. 478. — Schéma des artères de la face postérieure de la jambe.

Rapports. — La péronière chemine profondément dans la loge postérieure de la jambe, le long de la face postérieure du péroné. Elle est en contact en avant et en haut avec le jambier postérieur qui la sépare de l'os ; plus bas elle repose sur le ligament interosseux. En arrière, elle est d'abord recouverte par le soléaire et le long fléchisseur propre : en haut, ce dernier muscle recouvre l'artère, qui s'engage en bas entre ses faisceaux musculaires.

La péronière fournit de nombreuses branches collatérales. Les *branches postérieures* se distribuent au soléaire, et, plus bas, au fléchisseur propre quand l'artère s'est engagée sous ce muscle. Quelques-unes, plus volumineuses, ne s'épuisent pas entièrement dans son épaisseur, mais contournent le bord postérieur du péroné et vont se distribuer dans les deux muscles péroniers. C'est une de ces dernières qui fournit le plus souvent l'artère nourricière du péroné.

Les *branches internes* se distribuent pour la plupart au jambier postérieur. L'une d'entre elles, plus considérable, constitue le rameau anastomotique péronier (voy. Tibiale postérieure).

Les branches terminales sont au nombre de deux : la *péronière postérieure* et la *péronière antérieure*.

[POIRIER.]

Artère péronière postérieure. — La péronière postérieure, plus volumineuse en général que l'antérieure, descend derrière la malléole péronière, sur les tendons des péroniers latéraux et se termine sur le côté externe du calcanéum. Dans son trajet, elle abandonne de nombreux rameaux au long fléchisseur propre du gros orteil, aux tendons des péroniers latéraux et à leur gaine, au tendon d'Achille et aux articulations péronéo-tibiale inférieure et tibio-tarsienne ; ses rameaux *terminaux* se distribuent au périoste du calcanéum et au coussinet sous-calcanéen (*rameaux calcanéens externes*), à l'abducteur du 5e orteil et à l'origine du pédieux.

Par ces rameaux terminaux, la P. P. s'anastomose avec la plantaire externe, la malléolaire externe, la péronière antérieure et la dorsale du tarse.

Artère péronière antérieure (*Peronea antica s. perforans*). — Son volume, ordinairement moins considérable que celui de la précédente, est en raison inverse de celui de la tibiale antérieure, qu'elle peut être appelée à suppléer. Elle traverse obliquement la partie inférieure du ligament interosseux et pénètre dans la loge antérieure de la jambe, où elle descend sous le tendon du péronier antérieur. Elle donne de nombreux rameaux au péronier antérieur, aux articulations tibio-tarsienne et astragalo-calcanéenne, au périoste de l'extrémité inférieure du péroné et se termine en s'anastomosant avec la malléolaire externe, branche de la tibiale antérieure.

Variétés des artères de la jambe. — **Tibiale antérieure.** — Nous avons indiqué, en étudiant l'artère poplitée, les anomalies d'origine de l'artère tibiale antérieure. — Quand la poplitée se bifurque prématurément, l'artère peut cheminer en avant du muscle poplité (Ramsay, *Edimb. med. and surgic. Journal*, 1812, VIII, 282; M. J. Weber, Theile, Quain; Hyrtl, 1 fois sur 6 cas). La T. A. peut, au lieu de passer à travers le ligament interosseux, contourner le col du péroné avec le nerf sciatique poplité externe (Velpeau, *Éléments de médecine opératoire*, 1839, t. III, p. 113). Elle peut descendre dans la loge péronière et reprendre sa place habituelle au niveau de l'articulation tibio-tarsienne (Quain, 8 fois sur 185 cas). Elle peut avoir un trajet superficiel anormal et accompagner le nerf musculo-cutané (Pelletan, *Cliniq. chirurg.*, 1810, p. 111 ; Velpeau, *loco citato*, p. 42).

L'artère tibiale antérieure peut manquer ; son absence complète a été signalée par Burns, Otto, Dubreuil, etc. Ordinairement l'absence n'est pas totale ; l'artère est représentée par une branche musculaire se distribuant surtout au muscle poplité et donnant naissance à la récurrente tibiale antérieure. — Le plus souvent, la réduction de l'artère est moins considérable; on la trouve le long de la jambe, mais elle s'arrête au niveau de l'articulation tibio-tarsienne. Le mode de suppléance de l'artère tibiale antérieure est très intéressant à étudier. Lorsque la portion jambière fait défaut, ce qui est rare, elle est suppléée par une branche perforante de l'artère tibiale postérieure. — Quand l'artère finit au niveau ou un peu au-dessous de l'articulation tibio-tarsienne, elle est suppléée par l'artère péronière antérieure ou encore par des rameaux perforants de la tibiale postérieure. Cette anomalie retentit forcément, comme celle où l'artère tibiale antérieure a un développement anormal, sur la disposition des artères du pied.

J'y reviendrai en étudiant ces dernières.

Hyrtl l'a vue donner l'artère articulaire moyenne du genou.

Récurrente tibiale antérieure. — Elle monte le long du bord interne du ligament rotulien pour se jeter dans le réseau périarticulaire du genou (Cruveilhier); elle fournit une branche descendante importante au muscle long péronier latéral et à l'extenseur commun des orteils. Cette branche s'anastomose en bas avec l'artère péronière antérieure. L'anomalie est intéressante, car c'est le développement exagéré de ce rameau qui explique l'anomalie dans laquelle l'artère tibiale antérieure descend dans la loge externe de la jambe.

Artère malléolaire externe. — Elle manque et est suppléée par l'artère péronière antérieure.

Artère malléolaire interne. — Elle peut également faire défaut et être remplacée par une branche de l'artère tibiale postérieure.

Tibiale postérieure. — Ses anomalies d'origine ont été étudiées en même temps que le tronc tibio-péronier.

La tibiale postérieure manque ou n'existe que dans le tiers supérieur de la jambe (11 fois sur 211, Quain). Lorsque l'artère tibiale postérieure a un volume réduit, elle peut être renforcée par une branche venue de l'artère péronière. Elle peut aussi être renforcée d'une façon récurrente en quelque sorte, par l'artère plantaire profonde fournie dans ce cas par l'artère tibiale antérieure. Je reviendrai sur cette anomalie en étudiant les artères du pied. — Elle peut perforer la partie antérieure du ligament interosseux et se jeter dans la tibiale antérieure.

Branches surnuméraires. — L'artère tibiale postérieure donne à la partie moyenne de la jambe une branche qui perfore le ligament interosseux et va se jeter dans la tibiale antérieure ou même dans la pédieuse (Banckart). — Une de ces branches antérieures, anormales, peut donner naissance à une partie des artères du dos du pied.

Quain a vu, 2 fois sur 211, l'artère péronière renforcée par une branche importante de l'artère tibiale postérieure (*artère grande saphène*).

L'artère malléolaire postérieure et interne peut faire défaut et être suppléée par l'artère malléolaire antérieure et interne (Hyrtl).

Artère péronière. — L'artère péronière est une artère dont les anomalies sont extrêmement fréquentes, puisque sur 109 préparations, Quain a rencontré 31 fois des anomalies de cette artère. Le plus souvent il s'agit d'une augmentation de volume de ce vaisseau (25 fois sur les 31 cas). — L'absence totale est rare. La P. est alors suppléée par la tibiale postérieure et la malléolaire externe, branche de la tibiale antérieure, ou par une branche venue de la tibiale antérieure et suivant le trajet habituel de la péronière dans toute son étendue.

Comme je l'ai dit, il est plus fréquent de la voir suppléer la tibiale antérieure ou la tibiale postérieure, ou les deux à la fois. — Lorsque la tibiale postérieure est réduite, c'est la P. qui donne l'artère nourricière du tibia. — Quand l'artère péronière antérieure supplée la tibiale antérieure, elle fournit les artères de la face dorsale du pied en très grande partie ou en totalité. De même, l'artère péronière peut fournir les artères plantaires interne et externe dans le cas d'atrophie de la tibiale postérieure. Elle peut fournir encore une artère péronière accessoire, qui descend parallèlement à l'artère normale en s'anastomosant avec elle (Hyrtl) ou bien chemine superficiellement.

ARTÈRES DU PIED

FACE DORSALE

PEDIEUSE

La pédieuse s'étend du bord inférieur du ligament frondiforme, où elle continue la tibiale antérieure, à l'extrémité postérieure du premier espace interosseux dans lequel elle plonge pour se continuer, à plein canal, avec la terminaison de la plantaire externe.

Sa direction, sensiblement parallèle à l'axe du pied, est représentée par une ligne menée de la partie moyenne de l'espace intermalléolaire à la partie postérieure du premier espace interosseux. Son volume, très variable, est en raison inverse de celui de la plantaire externe et de la péronière antérieure.

Rapports. — Relativement superficielle, l'artère est recouverte : 1° par la peau et le tissu cellulaire dans lequel se trouvent les origines de la veine saphène interne et les branches terminales du musculo-cutané; 2° par l'aponévrose dorsale superficielle; 3° par l'aponévrose du pédieux; 4° par le chef interne de ce muscle qui la recouvre et dont le tendon croise obliquement le vaisseau. — L'artère passe sur les os du tarse, tête de l'astragale, scaphoïde, deuxième cunéiforme et sur les ligaments qui unissent ces os.

Le tendon de l'extenseur propre du gros orteil chemine parallèlement à l'artère à un centimètre en dedans d'elle.

Branches. — 1° **Dorsale du tarse.** — Cette branche, assez volumineuse,

naît de la partie externe de la pédieuse, sur le scaphoïde ; elle se porte en avant et en dehors, cheminant sur la face supérieure des os du tarse, sous le pédieux. Elle se termine au niveau du bord externe du pied en s'anastomosant avec une branche de la plantaire externe ou avec la dorsale du métatarse.

Elle fournit des rameaux aux os sous-jacents, aux articulations, au muscle pédieux, aux tendons des extenseurs des orteils, et aux téguments.

Hyrtl a décrit comme constante une petite artériole qui traverse le sinus du tarse; cette artériole naît ordinairement de la dorsale du tarse tout près de l'origine de cette artère, et pénètre dans le canal astragalo-calcanéen qu'elle parcourt dans toute son étendue. Leboucq (*Anatom. Anzeig.*, 1886, p. 18) a montré que, chez l'embryon de 12 mm., cette artère avait un volume considérable; à ce moment, elle sépare les deux ébauches du calcanéum ; plus tard elle s'atrophie. L'anomalie décrite par Hyrtl (large anastomose entre la tibiale antérieure et postérieure dans le sinus du tarse), n'est que l'exagération de cette disposition.

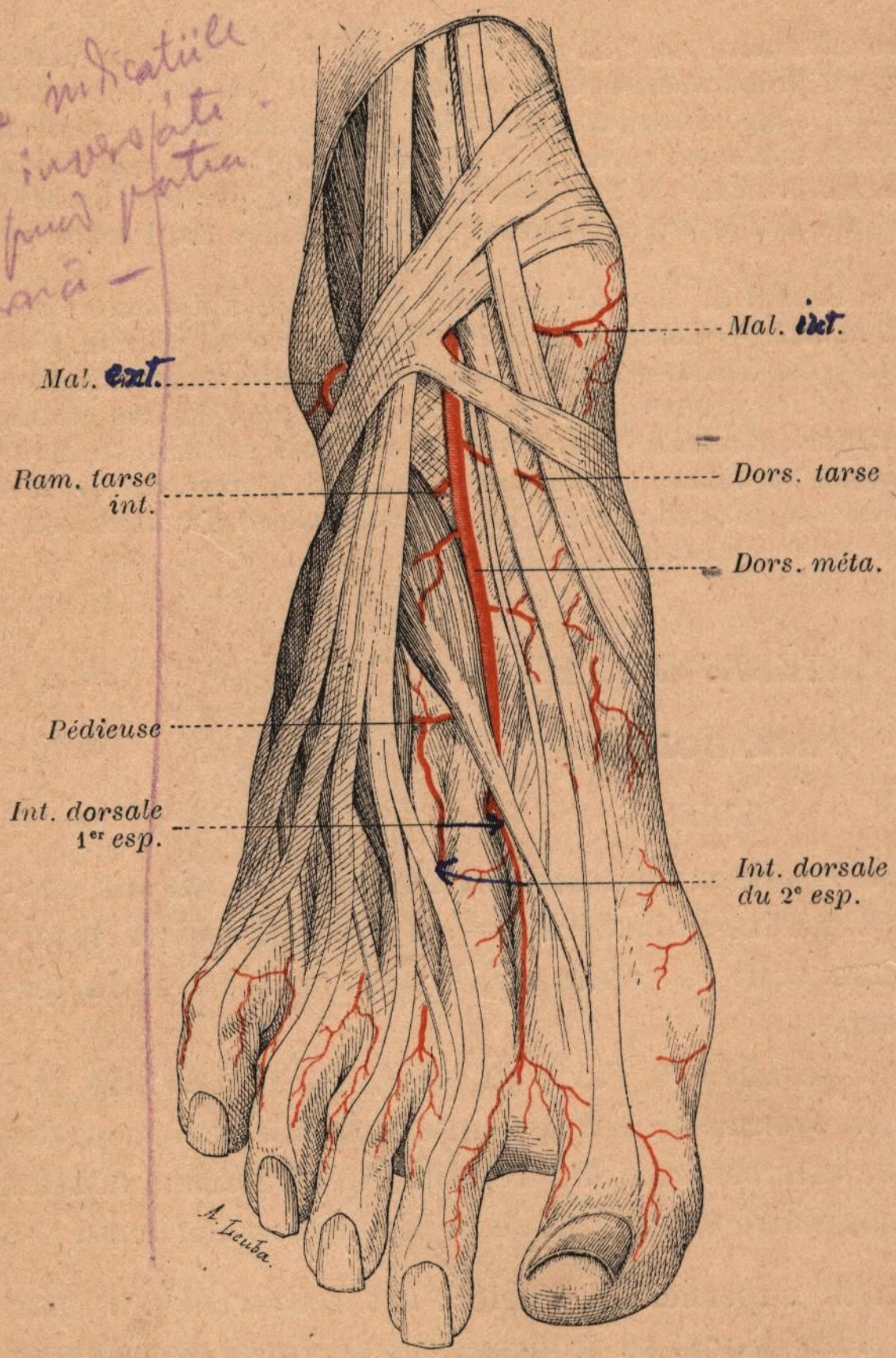

Fig. 479. — Les artères de la face dorsale du pied.

La dorsale du tarse s'anastomose avec la péronière antérieure, la malléolaire externe, la dorsale du métatarse et la plantaire externe,

Dorsale du métatarse. — Cette branche, la plus *volumineuse* des collatérales de la pédieuse, naît au niveau de l'articulation métatarso-cunéenne. Elle se porte en avant et en dehors, cheminant sur l'extrémité postérieure des métatarsiens au-dessous du pédieux, et se termine au niveau de l'extrémité postérieure du cinquième métatarsien, en s'anastomosant avec une branche de la dorsale du tarse avec laquelle elle forme l'*arcade dorsale du tarse*. Elle fournit des *rameaux postérieurs* aux os du tarse, aux articulations, au pédieux, et des *rameaux antérieurs*. Ces derniers constituent les interosseuses dorsales des deuxième, troisième et quatrième espaces. Chacune de ces interosseuses descend sur la face supérieure des interosseux dorsaux ; arrivée au niveau de l'espace interdigital, c'est-à-dire un peu en avant de l'articulation métatarso-phalangienne, elle se divise en deux branches qui constituent les collatérales dorsales correspondant à l'espace dans lequel chemine l'interosseuse.

Au niveau de l'extrémité postérieure de l'espace interosseux, chaque interosseuse dorsale communique par une anastomose verticale (perforante postérieure) avec la portion transversale de l'artère plantaire externe.

De même, au niveau de sa bifurcation, elle communique avec la partie terminale de l'interosseuse plantaire correspondante par les perforantes antérieures.

La disposition de ces artères perforantes est des plus variables. Le volume des perforantes postérieures est quelquefois plus considérable que celui de la partie initiale de l'interosseuse dorsale correspondante. Dans ce cas, l'interosseuse dorsale semble continuer la perforante postérieure et venir, par l'intermédiaire de cette dernière, de l'artère plantaire externe. Cette disposition m'a paru fréquente, D'après Meyer (*loc. cit.*), ce serait la disposition typique. — Le volume des perforantes antérieures est non moins variable : dans quelques cas, il est assez considérable pour que la perforante antérieure semble être la prolongation de l'interosseuse, qui paraît aller se jeter dans l'interosseuse plantaire correspondante.

Dans tous les cas, les artères interosseuses dorsales sont d'ordinaire assez peu développées et les collatérales dorsales des orteils auxquelles elles donnent naissance sont normalement très atrophiées.

3° **Interosseuse dorsale du premier espace.** — Elle naît de la partie terminale de la pédieuse, au moment où cette artère plonge dans le premier espace interosseux. Son volume est beaucoup plus considérable que celui des autres interosseuses. Cette artère chemine dans le premier espace, sur la face dorsale du premier interosseux; arrivée au niveau de l'articulation métatarso-phalangienne du gros orteil, elle donne deux branches : l'une, interne, forme le tronc commun des deux collatérales dorsales du gros orteil; l'autre, externe, constitue la collatérale dorsale interne du deuxième orteil. Aussitôt après avoir fourni ces deux branches, que l'on ne doit pas considérer comme branches terminales, elle devient verticale, se dirige vers la plante, constituant ainsi la perforante antérieure du premier espace et se bifurque en deux branches terminales : l'une, interne, est le tronc commun des collatérales plan-

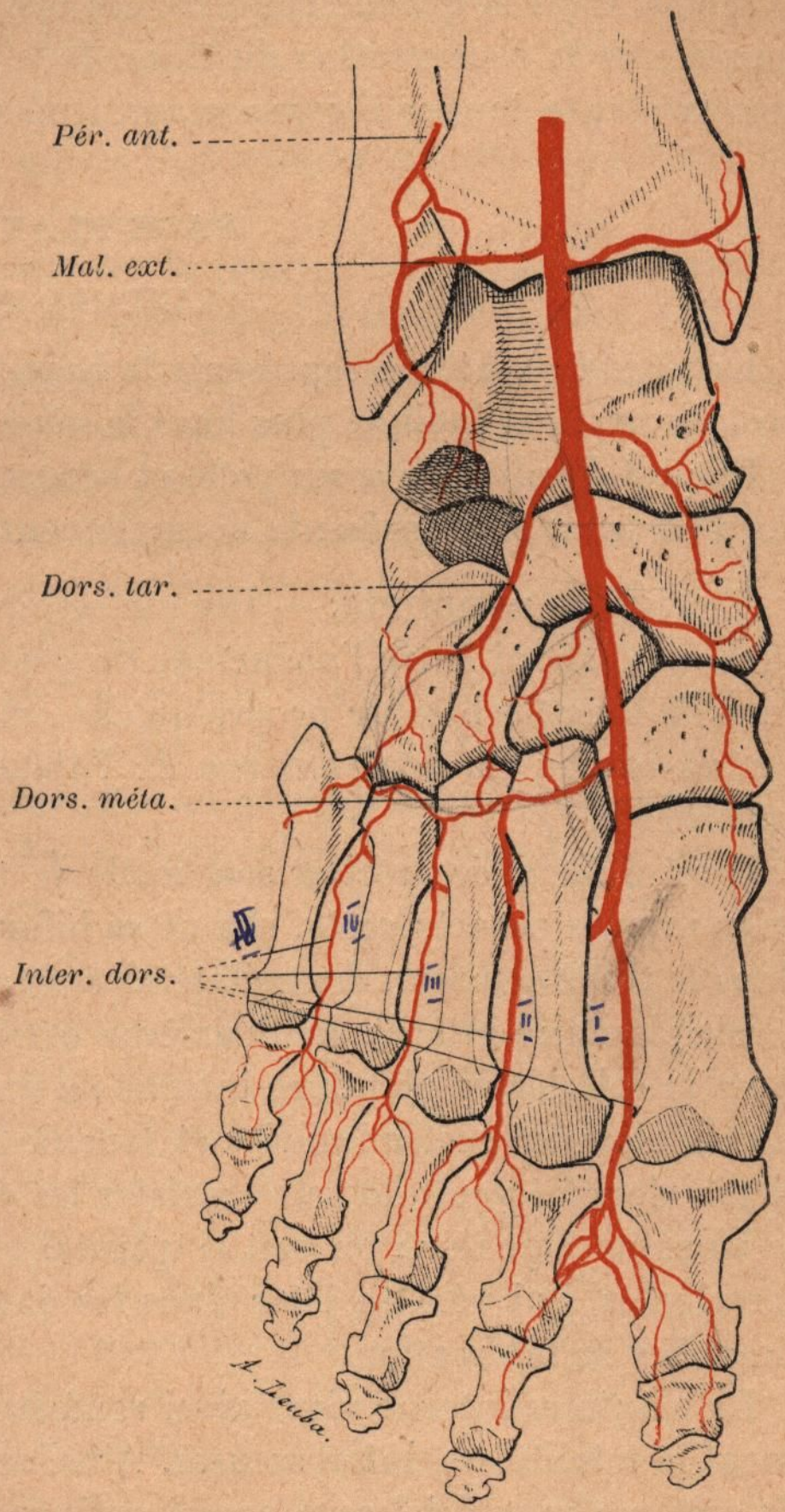

Fig. 480. — Schéma des artères de la face dorsale du pied.

taires du gros orteil ; l'autre, externe, est la collatérale plantaire du deuxième orteil. Au niveau de sa bifurcation, elle reçoit l'interosseuse plantaire du premier espace. C'est l'interosseuse dorsale, et non l'interosseuse plantaire qui donne les trois collatérales plantaires internes des orteils.

Je considère cette disposition comme la règle puisque je l'ai trouvée 10 fois sur 12 pieds examinés. Je ne puis donc regarder comme normale la disposition indiquée par les classiques qui considèrent l'interosseuse dorsale comme ne donnant naissance qu'aux trois premières collatérales dorsales, et regardent la perforante antérieure du premier espace comme une simple anastomose. Je le répète, dans la grande majorité des cas, cette perforante antérieure m'a paru représenter la continuation du tronc de la première interosseuse dorsale, allant vers la plante donner naissance aux trois premières collatérales plantaires.

FACE PLANTAIRE

PLANTAIRE INTERNE

La plantaire interne représente la branche de bifurcation interne de la tibiale postérieure ; j'ai indiqué plus haut le siège habituel de cette bifurcation.

Elle est d'ordinaire assez grêle et beaucoup moins volumineuse que la plantaire externe, qui représente normalement l'artère principale du pied.

Trajet et rapports. — Dès son origine elle se dirige directement en avant, chemine d'abord entre l'abducteur du gros orteil, qui la recouvre, et les tendons du long fléchisseur propre qu'elle croise très obliquement, et vient émerger au niveau du bord externe de l'abducteur, où elle devient relativement superficielle.

Il est difficile de préciser son mode de terminaison. Lorsque l'artère plantaire interne est très grêle, elle ne se bifurque pas, mais vient se terminer soit dans le tronc commun des collatérales plantaires du gros orteil et de la collatérale plantaire interne du deuxième orteil, soit dans l'arcade plantaire, soit dans la collatérale plantaire interne du gros orteil. — Lorsqu'elle est volumineuse, elle peut rester indivise et fournir la collatérale interne du gros orteil. Il est alors fréquent de voir coexister les différents modes de terminaison que je viens de signaler : on voit la plantaire interne fournir plusieurs branches terminales, qui vont se jeter dans les interosseuses plantaires, ou dans leurs branches de bifurcation.

La plantaire interne vient ainsi renforcer une, deux, trois et exceptionnellement la totalité des interosseuses. Ainsi se trouve créée une véritable ébauche de système superficiel sous-aponévrotique, qui se superpose au système profond formé par la plantaire externe. Lorsque la plus externe de ces branches terminales s'anastomose avec un rameau de la plantaire externe, ce qui est peut-être moins rare qu'on ne le croit, il existe une véritable arcade plantaire superficielle, absolument homologue de l'arcade palmaire superficielle. Mais, contrairement à ce que nous trouvons à la main, ce système superficiel est toujours formé par des artères très grêles et le cède de beaucoup en importance au système profond.

Branches collatérales. — Quel que soit son mode de terminaison, la

plantaire interne fournit de nombreux rameaux collatéraux à l'abducteur du gros orteil, au court fléchisseur, aux téguments du bord interne du pied et aux articulations astragalo-scaphoïdiennes, scapho-cunéennes et inter-cunéennes, Parmi ces branches collatérales, il en est une qui mérite une mention spéciale. Toujours assez volumineuse, elle se détache de la plantaire interne, tout près de l'origine de celle-ci, croise la face profonde de l'abducteur et émerge au-dessus de ce muscle dont elle suit le bord supérieur; elle donne de nombreux rameaux à ce muscle et aux téguments voisins et se termine au niveau de l'articulation métatarso-phalangienne du gros orteil, C'est l'*a. superficialis pedis medialis* de Henle.

PLANTAIRE EXTERNE

La plantaire externe s'étend de la bifurcation de la tibiale postérieure à l'extrémité postérieure du premier espace interosseux où elle se continue avec la pédieuse.

Elle est beaucoup plus volumineuse que la plantaire interne; son calibre est d'ailleurs en raison inverse de celui de cette artère et de la pédieuse.

La plantaire externe se dirige d'abord en avant et en dehors vers l'extrémité postérieure du cinquième métatarsien. Là, elle change brusquement de direction, croise transversalement l'extrémité postérieure des métatarsiens et vient se terminer au niveau de la partie postérieure du premier espace interosseux. Dans son ensemble elle décrit une courbe dont la concavité regarde en dedans et en arrière. On peut donc lui considérer deux portions, l'une oblique, l'autre transversale. La portion oblique, qui se moule sur la saillie de la face inférieure du calcanéum doublée par la chair carrée, décrit une courbe à concavité supérieure. La portion transversale, au contraire, appliquée sur la concavité très marquée à ce niveau de la voûte plantaire, décrit une courbe à convexité supérieure.

Rapports. — *Dans sa portion oblique*, l'artère chemine d'abord entre la face profonde de l'abducteur du gros orteil et le chef interne de l'accessoire du long fléchisseur. Elle s'engage ensuite dans la loge moyenne, entre le court fléchisseur plantaire et la chair carrée. Plus loin, au voisinage du cinquième métatarsien, elle se dégage du court fléchisseur plantaire et devient relativement superficielle, recouverte seulement par les fibres obliques externes de l'aponévrose plantaire moyenne. — *Dans sa portion transversale*, l'artère est très profonde; appliquée sur la face inférieure des têtes métatarsiennes, elle en est séparée par l'origine des interosseux plantaires. Elle est recouverte par l'épaisse masse charnue formée par l'adducteur oblique.

La plantaire externe est accompagnée de deux veines et du nerf plantaire externe. Ce nerf plantaire externe, d'abord situé en dehors de la tibiale postérieure, croise la face profonde de la plantaire externe, tout près de son origine, se place alors à son côté interne et décrit une courbe inscrite dans la courbe que décrit l'artère elle-même. Ses branches superficielles abandonnent le vaisseau au point où l'artère devient profonde. Son rameau profond, au contraire, accompagne l'artère jusqu'au voisinage de sa terminaison.

Branches. — Dans sa première portion, portion oblique, l'artère fournit deux ordres de rameaux :

1° Des *rameaux inférieurs* qui se rendent dans l'abducteur du gros orteil, le court fléchisseur commun, l'abducteur du petit orteil et les téguments;

2° Des *rameaux supérieurs* qui se distribuent à l'accessoire du long fléchisseur, aux os et aux articulations du tarse. J'insiste sur les rameaux relativement volumineux qui se perdent dans le périoste calcanéen.

Dans sa deuxième portion, portion transversale, l'artère fournit des branches supérieures, des branches inférieures, des branches postérieures et des branches antérieures.

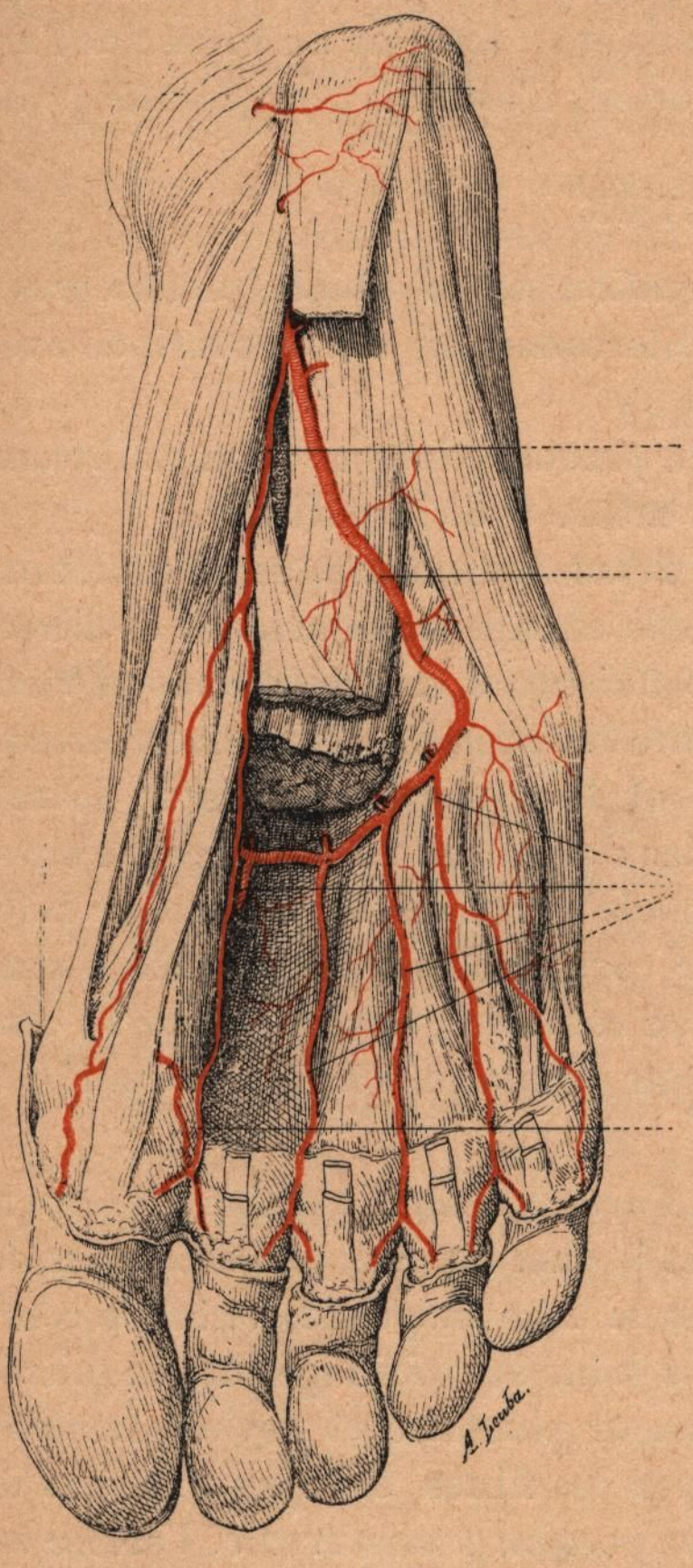

Fig. 481. — Les artères de la face plantaire.

Les *branches supérieures, perforantes postérieures*, sont au nombre de *trois*. Elles perforent l'extrémité postérieure des trois derniers espaces interosseux et se jettent soit dans les interosseuses dorsales, soit dans l'arcade dorsale du tarse. Elles peuvent donner naissance aux interosseuses dorsales; je reviendrai plus loin sur cette intéressante anomalie. L'anastomose entre la pédieuse et la plantaire externe représente la première des perforantes postérieures.

Toujours assez grêles, les *branches inférieures* se distribuent à l'adducteur oblique.

Les *branches postérieures*, également peu développées, se perdent dans les articulations tarso-métatarsiennes et dans la gaine fibreuse du long péronier latéral.

Les *branches antérieures* sont de beaucoup les plus importantes. Ce sont la collatérale externe du petit orteil et les quatre artères interosseuses.

Collatérale plantaire externe du petit orteil. — La collatérale plantaire externe du petit orteil se détache à la jonction des deux portions de l'artère plantaire. Elle se dirige directement en avant, longeant le bord interne de l'abducteur du petit orteil, croise la face inférieure du court fléchisseur et vient se placer au côté externe du cinquième orteil. Chemin faisant, elle abandonne de nombreux rameaux aux muscles de la région plantaire externe et aux téguments voisins.

Interosseuses plantaires. — Les interosseuses plantaires sont au

nombre de quatre : les trois externes présentent la même disposition ; celle du premier espace affecte une disposition spéciale.

Interosseuses des deuxième, troisième et quatrième espaces. — Nées de la portion transversale de la plantaire externe, elles se dirigent directement en avant et cheminent au niveau de l'espace interosseux correspondant. Elles sont appliquées sur les muscles interosseux et recouvertes par les tendons fléchisseurs, les lombricaux et les troncs des nerfs collatéraux des orteils. Au niveau des têtes métatarsiennes, elles passent entre le ligament transverse intermétatarsien, sur lequel elles reposent, et l'adducteur transverse qui les recouvre. Elles se terminent à quelques millimètres au-dessous des articulations métatarso-phalangiennes, où elles se divisent en deux branches, les *collatérales plantaires des orteils.* — La deuxième interosseuse donne la collatérale plantaire externe du deuxième orteil et la coll. int. du troisième; — la troisième donne la coll. ext. du troisième orteil et la coll. int. du quatrième; — la quatrième enfin fournit la coll. ext. du quatrième orteil et la coll. int. du cinquième.

Abstraction faite de leurs branches terminales, les interosseuses plantaires fournissent de nombreux rameaux aux muscles adducteurs oblique et transverse du gros orteil et aux articulations métatarso-phalangiennes. — Au niveau même de leur bifurcation, elles reçoivent les perforantes antérieures, venues des interosseuses dorsales, dont elles représentent le principal mode de terminaison.

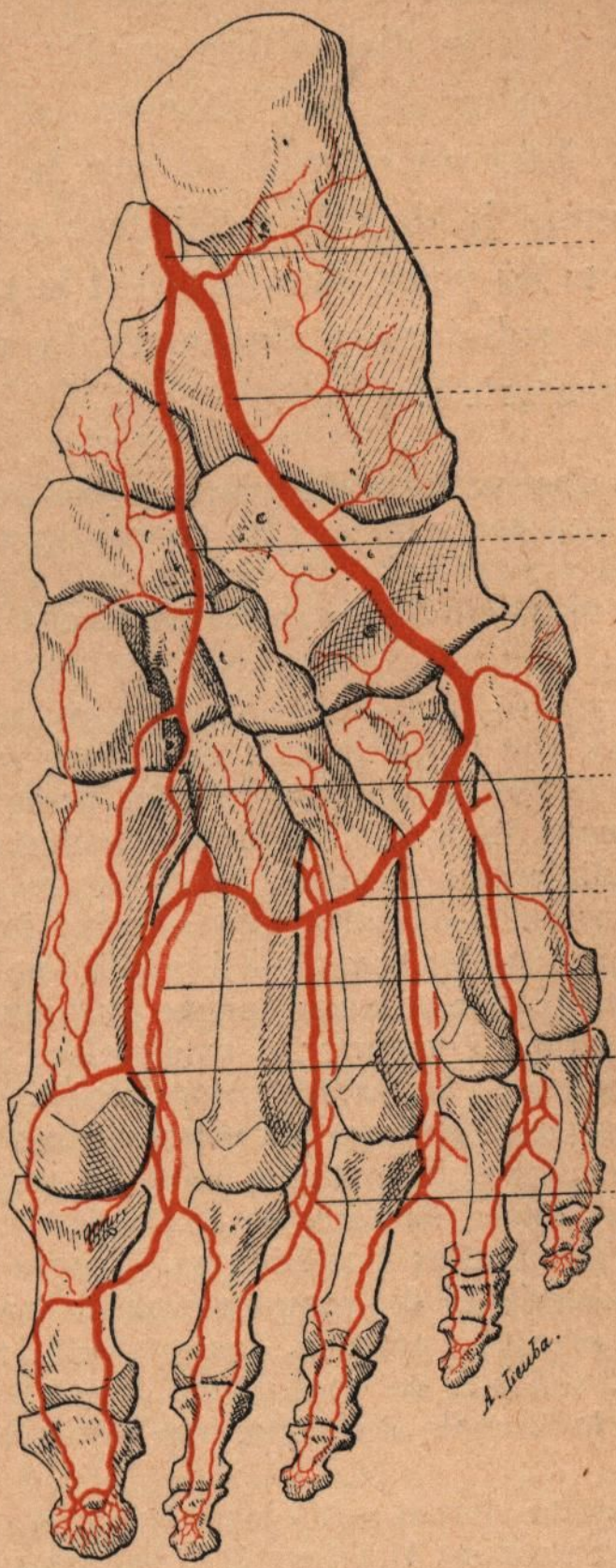

Fig. 482. — Schéma des artères plantaires.

Interosseuse plantaire du premier espace. — L'interosseuse plantaire du premier espace se détache de la terminaison même de la plantaire externe. Elle se dirige en avant : d'abord appliquée contre la face externe du premier métatarsien, elle croise ensuite son bord inférieur. Elle se divise là en deux branches : la *branche interne* émerge entre les deux chefs du court fléchisseur du gros orteil, contourne la face inférieure du sésamoïde interne, ou glisse entre les deux sésamoïdes, comme son homologue de la main, pour se jeter dans la collatérale plantaire interne du gros orteil, *normalement fournie par l'interosseuse dorsale du premier espace.* — La branche externe émerge parfois, comme la précédente, entre les deux chefs du court

fléchisseur du gros orteil et croise alors la face inférieure du sésamoïde externe; dans d'autres cas, elle contourne la partie externe de l'articulation. Elle vient se jeter dans la partie terminale de la première interosseuse dorsale, au niveau du point où celle-ci se bifurque en tronc commun des collatérales plantaires du gros orteil et collatérale plantaire interne du deuxième orteil.

Comme on le voit d'après cette description, l'interosseuse plantaire du premier espace ne donne naissance ni aux collatérales plantaires du gros orteil, ni à la collatérale plantaire interne du deuxième. Cependant, vous lirez partout que la première interosseuse plantaire fournit les collatérales en question. Certes, cette disposition existe; elle s'explique d'ailleurs facilement par la terminaison même de l'interosseuse plantaire telle que je la comprends, et il suffit de jeter un coup d'œil sur la fig. 481 pour voir comme elle peut se réaliser; mais je dois la considérer comme rare, puisque sur les douze pieds que j'ai sous les yeux, dix fois c'est la *première interosseuse dorsale* qui fournit les deux collatérales plantaires du pouce et la collatérale plantaire interne du deuxième orteil.

Variétés des artères du pied. — Les anomalies des artères du pied sont fréquentes, plus fréquentes peut-être que les anomalies des artères de la main. Ici, comme à la main, cette fréquence s'explique par ce fait qu'il s'agit d'une portion du système artériel en voie d'évolution. Nous étudierons successivement les anomalies de la face dorsale et de la face plantaire.

Face dorsale. — Nous avons vu que les artères de la face dorsale étaient pour la plupart fournies par la pédieuse : cela n'est vrai qu'avec certaines restrictions : si la première interosseuse dorsale est, en effet, presque toujours fournie par la pédieuse et si elle a, normalement du moins, un développement assez considérable pour fournir, non seulement les collatérales dorsales, mais encore des collatérales plantaires, en revanche, les autres interosseuses dorsales sont souvent fournies par l'arcade plantaire profonde, grâce aux perforantes postérieures. — Il y a là une sorte d'antagonisme entre le système dorsal et le système plantaire, antagonisme que nous avons rencontré à la main. Tantôt c'est le système dorsal qui l'emporte; il existe alors une dorsale du métatarse très développée qui donne naissance à toutes les interosseuses dorsales; celles-ci peuvent même être assez considérables pour renforcer les interosseuses plantaires, grâce aux perforantes antérieures. Tantôt, au contraire, le système plantaire empiète sur la face dorsale du pied. Cet empiètement du système plantaire se fait toujours par le même processus, l'augmentation de volume des perforantes postérieures. Lorsque cette augmentation de volume porte sur la perforante postérieure du premier espace, il semble que la pédieuse soit un prolongement dorsal de la plantaire externe. Lorsque cette augmentation porte sur les autres perforantes postérieures, celles-ci se continuent directement avec les interosseuses dorsales qui les prolongent; la dorsale du métatarse fait alors défaut, ou est extrêmement rudimentaire.

Que le système dorsal soit bien développé ou au contraire rudimentaire, les artères qui le constituent peuvent être fournies, non plus par la pédieuse, mais par la péronière antérieure, anormalement développée. Il existe d'ailleurs tous les degrés dans cette anomalie, depuis ceux où la suppléance est partielle et où la péronière antérieure se borne à renforcer la dorsale du tarse ou la dorsale du métatarse, jusqu'à ceux où elle remplace entièrement la pédieuse et s'empare de tout son territoire.

Face plantaire. — Je viens de montrer que le système plantaire pouvait remplacer en partie le système dorsal, ou être en partie remplacé par ce dernier, je n'y reviendrai pas. — De même, il existe à la face plantaire un antagonisme entre la plantaire externe et la plantaire interne. Celle-ci peut prendre un développement beaucoup plus considérable qu'à l'état normal et donner une partie, voire même la totalité des collatérales plantaires des orteils. — Une anomalie plus intéressante consiste en l'anastomose en arcades d'une plantaire interne bien développée avec une branche de la plantaire externe. Il existe alors deux arcades plantaires, une superficielle, l'autre profonde. Dans ce cas, les artères de la face plantaire reproduisent le type artériel de la main. L'existence de deux arcades plantaires est constante chez quelques espèces simiennes.

Signalons encore l'intervention possible dans la formation de l'arcade plantaire de cer-

taines artères qui, normalement, n'arrivent pas jusqu'à la face inférieure du pied. C'est ainsi que l'on a vu la péronière postérieure donner une partie des collatérales plantaires. Dans un cas remarquable observé par Hyrtl et dont nous avons donné plus haut l'interprétation (voy. Pédieuse), la tibiale antérieure arrivait à la face plantaire après avoir cheminé dans le canal astragalo-calcanéen.

VOIES ANASTOMOTIQUES DU MEMBRE INFÉRIEUR

Au membre inférieur, le courant artériel principal est unique au niveau de la cuisse et du genou, où il est formé par la fémorale et la poplitée; au niveau de la jambe il se dédouble; il existe là deux courants principaux : l'un antérieur, formé par la tibiale antérieure, qui se prolonge au pied par la pédieuse; l'autre postérieur formé par la tibiale postérieure, qui se continue au pied par la plantaire externe. Mais à côté de ces voies principales, nous trouvons ici, comme au membre supérieur, des voies secondaires, doublant les premières et pouvant au besoin les suppléer.

A la cuisse, il existe une voie secondaire importante, occupant la partie postérieure de ce premier segment du membre abdominal. Cette voie est formée par les anastomoses successives de l'ischiatique, des circonflexes, des perforantes et des artères musculaires supérieures de la poplitée. C'est par cette série d'anastomoses que se rétablit la circulation lorsque la fémorale est oblitérée; c'est elle qui explique cette anomalie relativement fréquente, dans laquelle on voit le tronc artériel principal occuper la région postérieure de la cuisse, tandis que la fémorale est réduite à l'état d'artère nourricière des muscles fémoraux antérieurs.

A la jambe, l'artère péronière constitue une voie secondaire des plus importantes. Par les anastomoses de ses branches terminales avec la pédieuse d'une part, avec la plantaire externe d'autre part, elle peut suppléer soit la tibiale antérieure, soit la tibiale postérieure. Nous avons vu, en étudiant les anomalies des artères de la jambe, combien il était fréquent de voir la péronière suppléer la tibiale antérieure insuffisante et donner naissance à l'artère pédieuse.

Enfin, *au pied*, la plantaire interne constitue un système spécial capable de remplacer en partie ou en totalité la plantaire interne ou la pédieuse atrophiées.

Au membre inférieur comme au membre supérieur, nous trouvons, au niveau des trois grandes articulations, de riches systèmes anastomotiques.

A la hanche, il existe un cercle artériel autour de l'extrémité supérieure du fémur, cercle en tout point comparable à celui qui entoure le col chirurgical de l'humérus. Ce *cercle périfémoral supérieur* est formé par les anastomoses des deux circonflexes. En haut, il reçoit toujours une ou plusieurs branches de l'ischiatique; en bas, il communique avec la première des perforantes; enfin, en dedans, il est toujours relié à l'obturatrice par un ou plusieurs rameaux anastomotiques.

Au niveau *du genou*, le réseau péri-articulaire a une disposition beaucoup plus complexe. Il est essentiellement constitué par deux cercles artériels qui entourent, l'un l'extrémité inférieure du fémur, l'autre l'extrémité supérieure du tibia. Le cercle supérieur, *cercle périfémoral inférieur*, est formé par l'anastomose des artères articulaires supérieures. On a vu en effet que ces deux artères,

après avoir contourné l'extrémité inférieure du fémur, au-dessus des condyles, s'anastomosaient à plein canal par leurs branches articulaires. Cette anastomose est ordinairement située contre l'os, un peu au-dessus du cartilage articulaire. Dans quelques cas elle est doublée par une anastomose secondaire, formée par deux branches des articulaires qui s'unissent en avant de l'insertion rotulienne du quadriceps. Cette insertion rotulienne, comprise entre l'anastomose profonde et l'anastomose superficielle, est ainsi entourée d'un véritable anneau artériel. Le cercle inférieur, *cercle péritibial supérieur*, est formé par l'anastomose des deux artères articulaires inférieures. Ces deux artères s'unissent également par deux anastomoses, l'une profonde, sous-jacente au tendon rotulien, l'autre superficielle, croisant la face antérieure de ce tendon. Les deux cercles, supérieur et inférieur, sont reliés par des anastomoses verticales multiples, unies entre elles par de fins rameaux, dont l'ensemble constitue un riche réseau péri-articulaire. Les deux plus importantes de ces anastomoses verticales longent les bords latéraux de la rotule, formant là deux *troncs juxta-rotuliens* dont l'importance et la disposition varient avec les sujets.

Ajoutons enfin que les deux cercles, le périfémoral et le péritibial, sont l'aboutissant de certaines artères. Le cercle périfémoral reçoit la branche articulaire de la grande anastomotique; le cercle péritibial reçoit la récurrente péronière, la récurrente tibiale antérieure et la récurrente tibiale interne de Cruveilhier.

Le réseau anastomotique que je viens de décrire est situé profondément, et appliqué sur le périoste et la capsule articulaire, mais il émet des branches perforantes qui traversent le surtout tendineux et aponévrotique qui renforce en avant la capsule fibreuse de l'articulation du genou; ces branches perforantes forment au-dessous des téguments un deuxième réseau. A la partie antérieure du genou, comme à la partie postérieure du coude, nous trouvons donc deux réseaux : l'un superficiel sous-cutané, l'autre profond sous-aponévrotique, communiquant d'ailleurs largement entre eux.

Au niveau de l'*articulation tibio-tarsienne*, il existe un cercle artériel complet autour de l'extrémité inférieure des deux os de la jambe. Ce cercle est formé, en arrière par le rameau anastomotique qui relie la tibiale postérieure, en avant par les deux malléolaires, branches de la tibiale antérieure, qui s'anastomosent, l'externe avec un rameau de la tibiale postérieure, l'interne avec un rameau, toujours très grêle, de la péronière postérieure. Ce cercle artériel communique largement en haut avec la péronière antérieure, en bas avec la dorsale du tarse et avec les rameaux tarsiens internes de la pédieuse.

ARTÈRE SACRÉE MOYENNE

L'artère sacrée moyenne est la branche terminale de l'aorte abdominale. Véritable aorte pelvienne, elle a la même valeur morphologique que l'aorte thoracique et l'aorte abdominale qu'elle continue au-devant du sacrum et du coccyx. — Elle se détache de la face postérieure de l'aorte, ordinairement un peu au-dessus de sa bifurcation, plus rarement au niveau de cette dernière; dès son origine elle se porte directement en bas, sur la face antérieure de la cinquième lombaire, contourne le promontoire, suit la face antérieure du sacrum

et du coccyx au niveau de la ligne médiane et se termine au-dessous du sommet du coccyx dans l'épaisseur de la glande coccygienne.

Dans ce trajet, elle décrit deux courbes, l'une à concavité postérieure, qui embrasse le promontoire, l'autre à concavité antérieure qui s'applique au rectum. Le calibre de la sacrée moyenne est assez grêle ; à l'origine, il est égal à celui d'une intercostale lombaire. — On sait que, chez les animaux munis d'une queue, la sacrée moyenne, *artère caudale*, présente un volume considérable, en rapports avec les dimensions de cet organe.

Rapports. — A son origine, au niveau du corps de la cinquième lombaire, la sacrée moyenne est recouverte par la bifurcation de l'aorte abdominale et par la veine iliaque commune gauche. — Au niveau du sacrum, elle est en rapport : *en avant*, avec la face postérieure du rectum, dont elle est séparée par la gaine fibreuse de cet organe ; *en arrière*, elle est en contact immédiat avec l'os et intimement unie au périoste. Lorsqu'elle s'écarte de la ligne médiane, ce qui n'est pas rare, elle peut reposer sur les insertions sacrées du pyramidal. — Au niveau du coccyx, la sacrée moyenne est recouverte par le double faisceau en sautoir du ligament sacro-coccygien antérieur. Lorsqu'il existe un fléchisseur du coccyx, elle chemine sous ce muscle (Morestin). Elle est accompagnée par deux veines.

Branches. — La sacrée moyenne fournit de nombreuses collatérales dont la plupart se portent transversalement en dehors, continuant la série des intercostales thoraciques et lombaires. La première de ces artères est la cinquième artère lombaire ; elle naît au niveau de la partie moyenne du corps de la cinquième vertèbre lombaire. Lorsque cette artère est bien développée, elle se comporte comme les autres artères lombaires ; lorsqu'elle est grêle, elle est suppléée par un rameau se détachant de l'iliaque primitive ou de l'ilio-lombaire.

Les autres collatérales transversales de la sacrée moyenne, en nombre égal à celui des trous sacrés, théoriquement du moins, se portent transversalement en dehors vers les trous sacrés antérieurs. Au niveau de ces derniers, elles s'anastomosent avec le rameau correspondant de l'artère sacrée latérale. La dernière des collatérales transversales de la sacrée moyenne naît au niveau de l'interligne sacro-coccygien. Elle se porte en dehors, comme les précédentes, et s'anastomose avec la branche transverse de la sacrée latérale inférieure. C'est à tort que certains auteurs regardent les deux branches sacro-coccygiennes de la sacrée moyenne comme les terminales de la sacrée moyenne. Comme nous l'avons dit, les branches terminales de la sacrée moyenne se perdent dans la glande coccygienne de Luschka. La sacrée moyenne fournit encore quelques rameaux assez grêles à la paroi postérieure du rectum (voy. t. IV, p. 383).

Glande coccygienne (Syn. : *Steissdrüse, Nervendrüse des Beckens*). — On désigne sous le nom de glande coccygienne une petite masse arrondie que l'on rencontre au niveau du sommet du coccyx et à laquelle viennent aboutir les branches terminales de la sacrée moyenne. — La glande coccygienne a été découverte par Luschka qui en donna, au double point de vue macroscopique et microscopique, une minutieuse description (Luschka, *Der Hirnanhang und die Steissdrüse des Menschens*, Berlin, 1860).

La glande coccygienne est située au niveau du sommet du coccyx, ou plus exactement en avant de ce sommet dans une petite fossette que ménagent les insertions coccygiennes du releveur de l'anus. Elle est plongée dans un tissu graisseux abondant. Grosse comme

une lentille, elle présente une coloration brun foncé assez spéciale qui permet de la distinguer assez facilement du tissu graisseux qui l'entoure.

Il est rare qu'elle manque. Pour ma part, je l'ai toujours trouvée chez des sujets sur lesquels je l'ai cherchée avec soin. Lorsqu'elle paraît faire défaut, il est probable qu'elle s'est segmentée en nodules invisibles à l'œil nu.

D'après Luschka et Krause (Zur Anatomie der Steissdrüse, *Zeitschrift für rat. Medizin* 3e R., Bd. X, Heft 2), elle serait essentiellement formée par un stroma de tissu conjonctif dans lequel seraient disséminés des corpuscules de forme variable.

Ces corpuscules, tantôt régulièrement arrondis, tantôt allongés en boyaux, sont constitués par une capsule entourant des cellules polymorphes. La capsule, anhiste pour les petits corpuscules, a une apparence fibreuse pour les corpuscules plus volumineux. Quant aux éléments cellulaires, il est difficile de préciser leur forme; d'une façon générale, ils sont polyédriques au centre, aplatis à la périphérie des corpuscules.

Le tissu de la glande coccygienne est remarquable par sa richesse en vaisseaux qui viennent de la sacrée moyenne, et en filets nerveux; ceux-ci se détachent du ganglion coccygien du sympathique ou, lorsque ce ganglion manque, de la partie terminale du cordon du sympathique.

Le mode de terminaison de ces filets nerveux est encore inconnu. Luschka insiste sur la présence de nombreux corpuscules de Vater.

Comme on le voit, les données de l'histologie sont insuffisantes pour établir, d'une façon précise, la signification morphologique de la glande coccygienne. Il est bien démontré aujourd'hui qu'elle ne saurait être regardée comme un reliquat de l'intestin post-anal, de la colonne caudale ou de la partie correspondante de la moelle; quant à l'origine ectodermique directe de la glande, elle ne peut être soutenue.

Deux origines restent alors possibles. La glande coccygienne dérive du sympathique pelvien. Déjà émise par Luschka, cette théorie a été soutenue par Jakobsson (*Arch. f. mikr. Anat.*, Bd. LIII, 1899): pour lui la glande coccygienne dériverait de la partie caudale du sympathique et ses éléments constituants seraient de véritables cellules nerveuses émanées du ganglion coccygien.

L'origine vasculaire a été soutenue par Sertoli, Eberth, Krause; Gegenbaur, en s'appuyant sur les connexions de cette glande ou pseudo-glande avec la sacrée moyenne et sur les données de l'anatomie comparée, la regarde comme le reliquat des branches spinales de la sacrée moyenne : ces branches se sont atrophiées en même temps que disparaissait la moelle caudale à laquelle elles se distribuaient primitivement. C'est aussi l'opinion à laquelle se sont rattachés Cunéo et Veau après étude sur des embryons humains.